



Chirurgie des traumatismes du pied et de la cheville

Chez le même éditeur

IMAGERIE DU PIED ET DE LA CHEVILLE, par JL DRAPÉ, H. GUERINI. *Collection Imagerie médicale – Diagnostic*, 2010, 320 pages.

PATHOLOGIE DU PIED ET DE LA CHEVILLE, par T LEEMRIJSE, B VALTIN. 2009, 848 pages.

PATHOLOGIE ARTICULAIRE ET PÉRI-ARTICULAIRE DES MEMBRES, par JM LERAI. 2009, 592 pages.

IMAGERIE MUSCULOSQUELETTIQUE – PATHOLOGIES LOCALISÉES, par A. COTTEN. *Collection Imagerie médicale – Précis*, 2008, 880 pages.

IMAGERIE MUSCULOSQUELETTIQUE – PATHOLOGIES GÉNÉRALES, par A. COTTEN. *Collection Imagerie médicale – Précis*, 2005, 784 pages.

LA MAIN TRAUMATIQUE, sous la direction de M. MERLE, G. DAUTEL.

Tome 1 – L'URGENCE. 2009, 3^e édition, 400 pages.

Tome 2 – CHIRURGIE SECONDAIRE, LE POIGNET TRAUMATIQUE. 1995, 488 pages.

Tome 3 – CHIRURGIE DE LA MAIN. AFFECTIONS RHUMATISMALES, DÉGÉNÉRATIVES. SYNDROMES CANALAIRES. 2007, 456 pages.

VOIES D'ABORD CHIRURGICALES DU MEMBRE SUPÉRIEUR, par R. TUBIANA, C.J. McCULLOUGH, A.-C. MASQUELET. 2004, 368 pages.

VOIES D'ABORD CHIRURGICALES DU MEMBRE INFÉRIEUR, par A.-C. MASQUELET, C.J. McCULLOUGH, R. TUBIANA. 2005, 424 pages.

MANUEL DES VOIES D'ABORD EN CHIRURGIE ORTHOPÉDIQUE ET TRAUMATOLOGIQUE, par F. DUBRANA, D. LE NEN, C. LEFEVRE, M. PRUD'HOMME. 2002, 192 pages.

TECHNIQUES CHIRURGICALES
orthopédie-traumatologie

Collection dirigée par Alain-Charles Masquelet

Chirurgie des traumatismes du pied et de la cheville

Lésions récentes et anciennes
de l'adulte

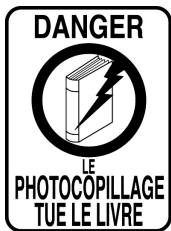par

Norman Biga

Dessins de Anne-Christel Rolling



ELSEVIER
MASSON



Ce logo a pour objet d'alerter le lecteur sur la menace que représente pour l'avenir de l'écrit, tout particulièrement dans le domaine universitaire, le développement massif du « photocopillage ».

Cette pratique, qui s'est généralisée, notamment dans les établissements d'enseignement, provoque une baisse brutale des achats de livres, au point que la possibilité même pour les auteurs de créer des œuvres nouvelles et de les faire éditer correctement est aujourd'hui menacée.

Nous rappelons que la reproduction et la vente sans autorisation, ainsi que le recel, sont passibles de poursuites. Les demandes d'autorisations de photocopier doivent être adressées à l'éditeur ou au Centre français d'exploitation du droit de copie : 20, rue des Grands-Augustins, 75006 Paris. Tél. : 01 44 07 47 70.

Tous droits de traduction, d'adaptation et de reproduction par tous les procédés réservés pour tous les pays. Toute reproduction ou représentation intégrale ou partielle par quelque procédé que ce soit des pages publiées dans le présent ouvrage, faite sans autorisation de l'éditeur est illicite et constitue une contrefaçon. Seules sont autorisées, d'une part, les reproductions strictement réservées à l'usage privé du copiste et non destinées à une utilisation collective, et d'autre part, les courtes citations justifiées par le caractère scientifique ou d'information de l'œuvre dans laquelle elles sont incorporées (art. L. 122-4, L. 122-5 et L. 335-2 du Code de la propriété intellectuelle).

© Elsevier Masson SAS – Tous droits réservés
ISBN : 978-2-294-05020-6

Elsevier Masson SAS – 62, rue Camille Desmoulins – 92442 Issy-les-Moulineaux Cedex
www.elsevier-masson.fr



À Frédéric

Avant-propos

La pathologie du pied occupait dans un passé relativement proche une place particulière. Complexité de la pratique et confidentialité de l'enseignement lui étaient couramment imputées. Ces jugements ont sans doute contribué à forger l'image d'un « domaine réservé » qui lui était jadis opposée et expliquent probablement le relatif désintérêt qu'elle suscitait alors. Jusqu'à une période récente, ce sujet ne faisait pas réellement partie des programmes pédagogiques institutionnels. Les ouvrages de référence étaient peu nombreux ; l'apprentissage relevait du seul compagnonnage et était délivré le plus souvent de façon fragmentaire. Comme pour la pathologie de la main, mais avec un certain décalage, la naissance d'un groupe d'étude dédié au pied (GEP) puis la constitution de l'Association française de chirurgie du pied (AFCP), société-fille de la Société française de chirurgie orthopédique et traumatologique (SOFOT) ont permis de fédérer les compétences et d'obtenir de rapides avancées. Grâce à cette action collective, la chirurgie du pied est devenue une spécialité à part entière et attire de plus en plus de jeunes chirurgiens désireux d'élargir leur champ de compétence ou d'aborder le domaine de l'hyperspécialisation.

La pathologie traumatique du pied occupe une part importante de l'activité des structures assurant la prise en charge des blessés. Elle intéresse tous les secteurs d'activité, aussi bien les services d'accueil (SAU et UPATOU) que les unités de soins. Tous les niveaux de gravité sont impliqués, depuis la simple entorse jusqu'aux gravissimes traumatismes ostéoarticulaires exposés avec dévitalisation majeure des tissus mous et lésions d'organes nobles. Les polytraumatismes soulèvent le problème de la détection et du traitement adéquat, au moment le mieux adapté, d'éventuelles lésions du pied qui cèdent le pas à la prise en charge de lésions viscérales ou cérébrales captant, à juste titre, tous les moyens. Chacun a en mémoire un certain nombre de situations dans lesquelles le blessé, ayant réchappé aux gravissimes atteintes vitales par la mise en œuvre de techniques lourdes, se voit extrêmement gêné par des lésions traumatiques vieillies du pied. Ces dernières, hors de proportion avec la gravité du pronostic initial et dont le traitement adapté au moment opportun n'aurait posé aucune difficulté, peuvent se révéler à l'origine de difficultés thérapeutiques, de résultats incomplets et d'insatisfaction.

Ces réalités cliniques nous ont semblé suffisantes pour justifier la mise en chantier d'un traité consacré à la traumatologie du pied et du cou de pied, avec pour fil conducteur, la démarche diagnostique et thérapeutique pendant tout le parcours de soins, en situation d'urgence et en présence de séquelles traumatiques.

En matière de traumatologie aiguë, tous les temps de la prise en charge ont la même importance :

- étape d'accueil où les principaux points à régler sont l'évaluation du degré d'urgence, la détection des pièges diagnostiques et le choix des suites à donner ;
- temps chirurgical dominé par la parfaite maîtrise des indications et des techniques opératoires et son corollaire de contrôle de qualité de la réparation.
- phase postopératoire avec la gestion des suites normales et la détection des complications.

En matière de séquelles traumatiques, l'étape primordiale est la phase préthérapeutique et la gestion de ses différents temps :

- la hiérarchisation des plaintes ;
- l'inventaire des désordres anatomiques ;

- l'établissement d'une corrélation directe entre les plaintes et les constatations objectives ;
- l'élaboration d'un programme thérapeutique en termes de bénéfices/risques.

Les données de cet ouvrage sont le fruit d'une expérience clinique de 35 années au sein d'une équipe hospitalo-universitaire prenant en charge, en moyenne, 5 500 hospitalisations par an, comportant à parts égales des urgences et de la chirurgie programmée de l'appareil moteur. Notre objectif général est le rappel de messages pédagogiques de base, indispensables à la construction des principales étapes de la décision médicale, à savoir :

- le diagnostic clinique avant tout, confirmé par des examens complémentaires bien choisis et peu nombreux ;
- le programme thérapeutique élaboré et discuté à la lumière de la relation avantages/risques ;
- l'intervention réalisée dans les meilleures conditions d'efficacité et de sécurité ;
- les suites surveillées avec attention ;
- l'évaluation finale contenue dans les deux assertions suivantes ; une affirmation : « il s'agit d'une chirurgie uniquement fonctionnelle » ; une question : « le patient en a-t-il réellement tiré bénéfice ?... ».

D'emblée, précisons trois particularités méthodologiques :

- toutes les techniques mentionnées et leurs indications font l'objet de consensus et sont validées par l'expérience et la pratique clinique courante ;
- ce traité n'a aucun objectif scientifique ni arrière-pensée de promotion de nouvelles techniques ;
- notre objectif est uniquement pédagogique : le développement logique et discursif fondé sur la réalité clinique a volontairement été privilégié. Les auteurs ont essayé de reconstituer, de façon concrète, l'ambiance des différentes étapes de la prise en charge. Qu'il s'agisse du staff matinal quotidien, si riche d'enseignement, ou du vécu du bloc opératoire avec un éclairage particulier sur la planification et la réalisation technique ou de l'accueil au SAU avec ses spécificités à bien connaître.

Dans cette perspective, cet ouvrage ne donne aucune référence bibliographique au cours du texte. Le lecteur saura ne pas s'en étonner et ne pas y voir la marque d'un manque de rigueur. À la fin de l'ouvrage, sont données quelques références de base (Bibliographie page 321) se rapportant à des articles et travaux de synthèse de type symposium ou conférence d'enseignement faisant pour la plupart l'objet d'un large consensus.

Ce volume est avant tout destiné aux chirurgiens en formation, à tous les stades du cursus ; notions de base du tronc commun du DESC d'orthopédie-traumatologie générale ; socle initial, susceptible d'asseoir des connaissances plus approfondies pour le futur hyperspécialiste. Les auteurs forment le vœu que le lecteur ne se limitera pas à la recherche de recettes ponctuelles, mais saura se former à une véritable culture chirurgicale, fondée sur une prise en charge globale, architecturale et fonctionnelle et non pas parcellaire, symptomatique et uniquement technique. Cet objectif de fond, la volonté de simplification et de clarification d'une pathologie jugée volontiers complexe ont servi de guide tout au long de l'élaboration de l'ouvrage.

Auteur et collaborateurs

BIGA Norman, professeur des universités, ancien chef de département d'orthopédie-traumatologie et de chirurgie plastique, consultant des hôpitaux, CHU de Rouen-Université de Rouen.

En collaboration avec :

MASQUELET Alain-Charles, professeur des universités, chef de service de chirurgie orthopédique et traumatologique, hôpital Avicenne – Université Paris X.

MILLIEZ Pierre Yves, professeur des universités, chef de service de chirurgie plastique et de chirurgie de la main, CHU de Rouen.

AUQUIT-AUCKBUR Isabelle, praticien hospitalier, service de chirurgie plastique, CHU de Rouen.

BECCARI Roberto, chirurgien orthopédiste, praticien attaché-service de chirurgie plastique et chirurgie de la main, CHU de Rouen.

ROUSSIGNOL Xavier, praticien hospitalier, service de chirurgie orthopédique et traumatologique, CHU de Rouen.

Liste des abréviations

ABD/ADD : abduction/adduction
ABH : adducteur de l'hallux
AMP : appui monopode
AMPP : appui monopode sur la pointe
AOH : adducteur oblique de l'hallux
ATH : adducteur transverse de l'hallux
ARP : arrière-pied
AVP : avant-pied
BAM : barre d'appui métatarsienne
BSM : bandelette sésamoïdo-métatarsienne
C1C2 ou ICM : interligne intercunéen médial
C2C3 ou ICL : interligne intercunéen latéral
C2M2, C3M3 : 2^e, 3^e articulation cunéo-métatarsienne
CC : articulation calcanéo-cuboïdienne
CdeP : cou de pied
CE : court extenseur (ex-muscle pédieux)
CF : court fibulaire
CFH : court fléchisseur de l'hallux
CFO : court fléchisseur des orteils
CML : articulation cuboïdo-métatarsienne latérale
CMM : articulation cuboïdo-métatarsienne médiale
CMM ou C1M1 : articulation cunéo-métatarsienne médiale ou 1^{re} articulation métatarsienne
CN : articulation cunéo-naviculaire
CNL : articulation cunéo-naviculaire latérale
CNM : articulation cunéo-naviculaire médiale
EICM : espace intercapito-métatarsien
FD/FP : flexion dorsale/flexion plantaire
IP : articulation interphalangienne
IPD : articulation interphalangienne distale
IPP : articulation interphalangienne proximale
LCL : ligament collatéral latéral
LCM : ligament collatéral médial
LEH : long extenseur de l'hallux
LEO : long extenseur des orteils
LF : long fibulaire
LFH : long fléchisseur de l'hallux
LFO : long fléchisseur des orteils
LTFD : ligament tibio-fibulaire distal, A : antérieur, B : postérieur
M1, M2 : 1^{er}, 2^e métatarsien
M2P2... : 2^e MP...
MIO : membrane interosseuse
MMM : massif malléolaire médial
MP : articulation métatarso-phalangienne
MPM ou MIPI : articulation métatarso-phalangienne médiale ou 1^{re} MP
MT : articulation médio-tarsienne ou de Chopard
OLSduT : orifice latéral du sinus du tarse
P/S : pronation/supination
P1, P2, P3 : 1^{re} (ou proximale), 2^e, 3^e (ou distale) phalange

RIT, RET : rotation interne (médiale) du tibia, rotation externe (latérale) du tibia
RO : rotation neutre du tibia
S du T : sinus du tarse
SL : « spring ligament » ou ligament talo-calcaneen plantaire
ST : articulation sous-talienne
STA : articulation sous-talienne antérieure
STP : articulation sous-talienne postérieure
TA : tibial antérieur
TC : articulation talo-crurale
TM : interligne tarso-métatarsien ou de Lisfranc
TN : articulation talo-naviculaire
TP : tibial postérieur
VR/VL : varus/valgus

CHAPITRE I

Prérequis : définitions
et rappel d'anatomie
fonctionnelle

Malgré d'incontestables avancées, des imprécisions et des ambiguïtés persistent. Elles compliquent la compréhension et doivent être rapidement levées. Ces difficultés concernent surtout les définitions qui n'ont pas toujours, dans les diverses publications, la même signification.

DÉFINITIONS

Le terme de cou de pied (CdeP) est utilisé pour l'extrémité distale des deux os de la jambe (région supramalléolaire), l'articulation talo-crurale et le talus. Le pied est subdivisé en arrière-pied (ARP) fait du calcaneus, de l'articulation sous-talienne, du naviculaire, du cuboïde et de l'articulation médio-tarsienne, et en avant-pied (AVP) pour l'ensemble des structures distales à partir de l'interligne de Lisfranc (jonction tarso-métatarsienne) incluant les cunéiformes.

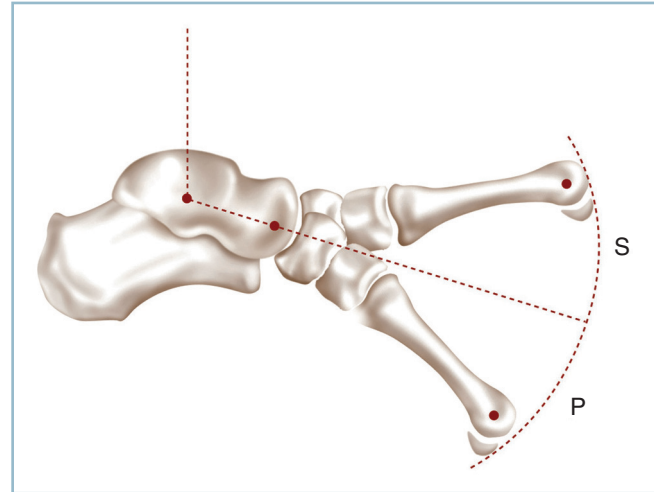
Certaines définitions concernant la position du pied manquent de précision ; elles sont parfois utilisées sous des acceptions différentes. Nous proposons d'utiliser invariablement les définitions suivantes :

— Flexion dorsale (FD) et flexion plantaire (FP) sont utilisées pour l'articulation talo-crurale. La FD rapproche le dos du pied de la crête tibiale, la FP l'en éloigne.

— Varus (VR) et valgus (VL) sont réservés aux déplacements de l'arrière-pied dans le plan frontal. Par convention, nous admettons que cette mobilité explore la sous-talienne. Le VR tourne le talon vers le secteur médial, le VL vers le secteur latéral.

— Abduction (ABD) et adduction (ADD) définissent les déplacements du pied dans le plan horizontal. Par convention, nous admettons que ces mobilités siègent dans la médio-tarsienne, lorsque l'arrière-pied est bloqué passivement en position anatomique. L'ABD porte l'avant-pied latéralement par rapport à l'axe antéro-postérieur du pied ; l'ADD le porte médialement. ABD et ADD sont différents de la rotation interne (RI) ou rotation médiale et de la rotation externe (RE) ou rotation latérale qui réalisent la mobilisation, en masse de l'ensemble pied. La combinaison de varus, adduction et flexion plantaire définit l'inversion ; la combinaison de valgus, abduction et flexion dorsale définit l'éversion.

— Pronation (P) et supination (S) définissent les déplacements de l'avant-pied dans le plan frontal autour d'un axe antéro-postérieur horizontal passant par le 3^e métatarsien (qui est fixe). La pronation (P) abaisse le 1^{er} rayon ; elle accentue ainsi le cavus médial. La supination (S) horizontalise le 1^{er} rayon et tend à créer un planus médial (*figure 1.1*). On conviendra par convention que la PS explore spécifiquement l'interligne de Lisfranc et le tarse antérieur. Pour le 1^{er} métatarsien, il s'agit des interlignes cunéo-naviculaires et cunéo-métatarsien. Pour les 4^e et 5^e métatarsiens, des articulations cuboïdo-métatarsiennes. En effet, si le 2^e et le 3^e rayons, étroitement encastés à leur base, sont particulière-



1.1 Représentation schématique de la pronosupination.

ment fixes, les deux rayons latéraux et le rayon médial ont une importante mobilité dans le plan sagittal.

Pour ce dernier, il est vraisemblable que :

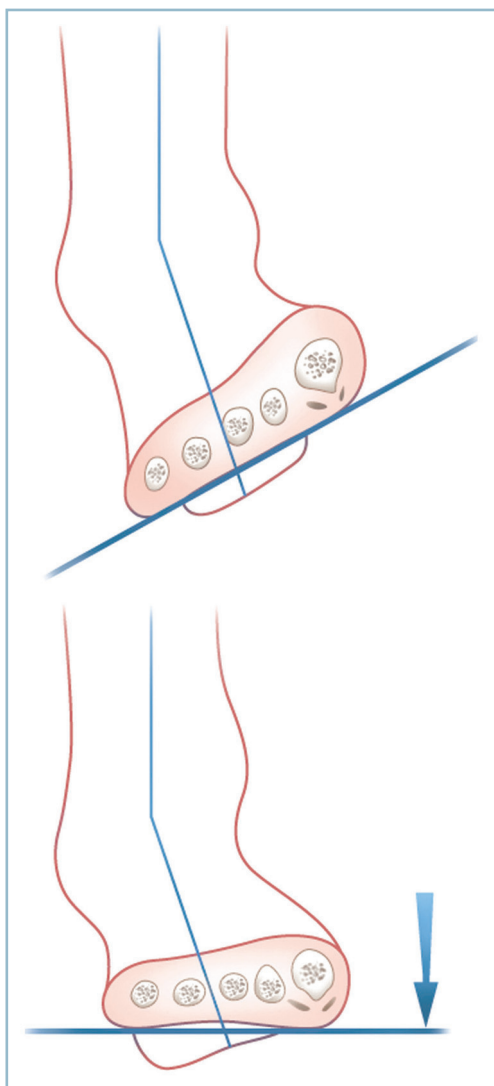
- pour ce qui concerne le secteur de la FP uniquement, la talo-naviculaire intervient au moins partiellement ;
- l'extrémité distale du rayon interne se comporte comme une unité fonctionnelle (englobant métatarsien médial et cunéiforme médial) se déplaçant dans le plan sagittal par rapport au rayon voisin qui est fixe (voir p. 10 et figure 1.9).

Physiologiquement, varus-valgus et supination-pronation sont couplés, le varus du talon entraînant passivement une supination de l'avant-pied et, inversement, le valgus, une pronation. Pour maintenir la plante à plat en toute circonstance, il existe des mécanismes actifs de compensation. Ainsi, pour une position donnée de varus talonnier, le maintien en appui harmonieux de l'ensemble des têtes métatarsiennes nécessite une pronation active du 1^{er} rayon (*figure 1.2*). Inversement, un valgus de l'ARP implique dans les mêmes conditions une verticalisation du 1^{er} métatarsien :

- en pratique clinique, il apparaît donc très important de dissocier ces deux secteurs de mobilité et d'étudier *analytiquement* leurs amplitudes ;

- pour lever toute ambiguïté, on parlera de varus-valgus de l'arrière-pied et de pronation-supination de l'avant-pied ;

- la mesure de la pronosupination de l'avant-pied doit être réalisée de façon précise. Une main passive bloque le talon en position physiologique alors que, l'autre main active produit le mouvement de pronosupination sur le clavier métatarsien autour d'un axe antéro-postérieur (*figure 1.3*).



1.2 Relations ARP/AVP. Rattrapage d'un varus talonnier par une pronation de l'avant-pied pour maintenir la barre d'appui métatarsienne (BAM) à plat.

La nomenclature anatomique internationale est à l'origine d'une certaine confusion :

- la prise en compte de l'axe du pied à titre de référence, c'est-à-dire le 3^e métatarsien, et non plus comme par le passé l'axe du corps, provoque l'inversion de la définition de l'action motrice des groupes musculaires du métatarsien médial ;

- en effet, le muscle qui éloigne le premier métatarsien de l'axe de référence devient abducteur (abducteur de l'hal-lux), alors qu'il était auparavant adducteur (adducteur du gros orteil) et, inversement pour ceux qui rapprochent le premier métatarsien de l'axe du pied.

Nous retiendrons bien entendu, comme il se doit, la nomenclature internationale pour l'ensemble des termes anatomiques. Nous conserverons les dénominations habituelles consacrées par l'usage pour la définition des pathologies.

RAPPEL D'ANATOMIE FONCTIONNELLE

Dans un souci de clarté, ne sont rappelées ici que des notions de base. Ce ne sont que de commodes moyens mnémotechniques destinés à faciliter l'examen clinique et la compréhension étiopathogénique.

Le pied est l'organe de contact avec le sol. Il a ainsi une double fonction, statique et dynamique.

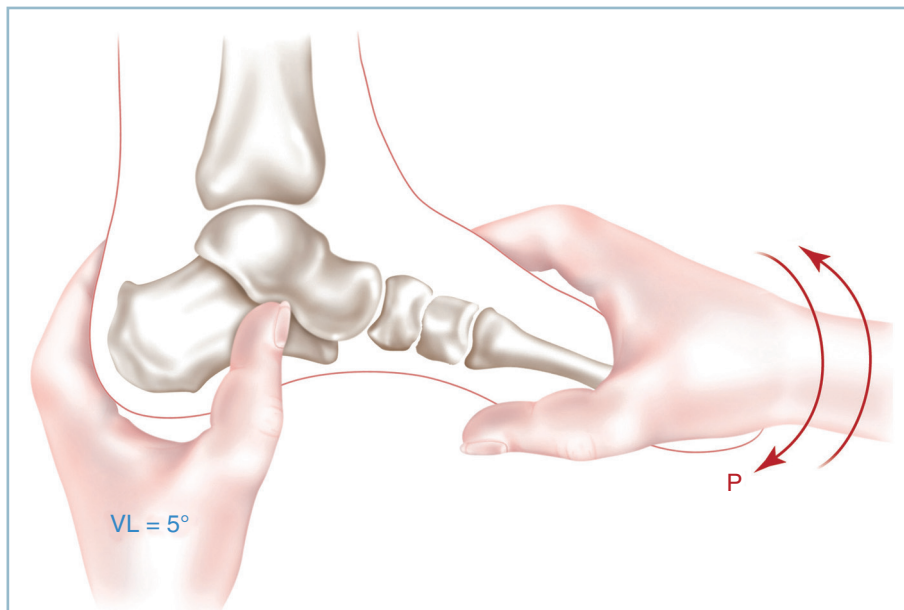
Fonction statique

Elle permet la répartition homogène des pressions provoquées par le poids du corps grâce à une organisation particulière du squelette osseux et des tissus mous. L'appui plantaire s'effectue sur une aire triangulaire à sommet postérieur (appui talonnier) et à base antérieure, la barre d'appui métatarsienne.

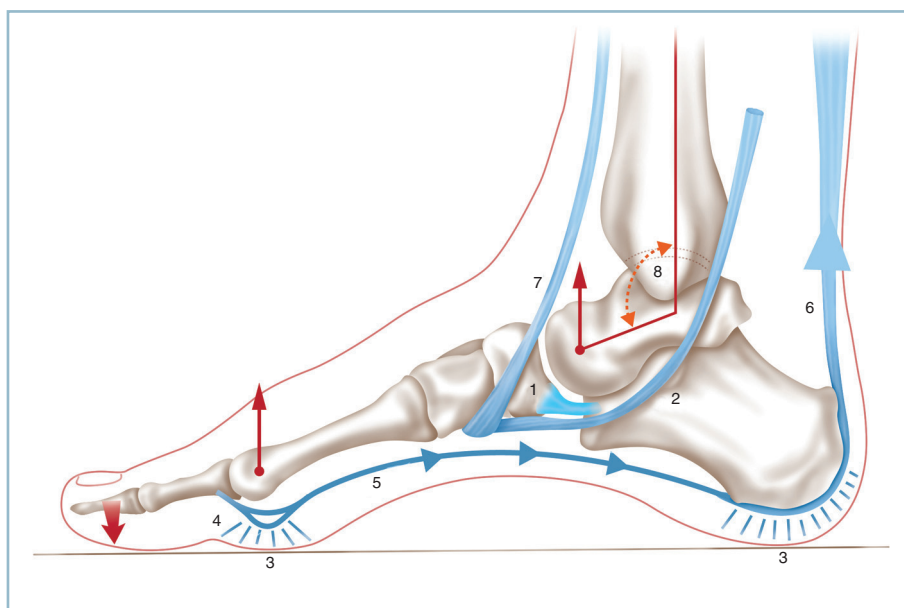
Les bords collatéraux de ce triangle définissent les arches antéro-postérieures ; l'arche médiale est creuse (cavus interne), l'arche latérale plate, en contact avec le sol. Les arches réalisent des poutres composites faites de pièces osseuses quadrilatères, assemblées par des articulations congruentes et de solides ligaments particulièrement développés à la plante. L'un d'entre eux, le ligament calcanéo-naviculaire plantaire (« spring ligament ») a un rôle considérable. Recouvert de cartilage, il soutient passivement la tête du talus entre le sustentaculum tali et le naviculaire (*figure 1.4*). Ce ligament est protégé par le muscle tibial postérieur (TP). En chaîne fermée, la contraction du tibial postérieur s'oppose, par appui naviculaire, à la bascule plantaire de la tête talienne. Il assure, à la façon d'un hamac actif, la protection dynamique du « spring ligament ». Ce mécanisme de protection activo-passive est sous la dépendance de la sensibilité profonde et de la voie réflexe proprioceptive. L'entrait fibromusculaire qui sous-tend les arches relève d'un processus identique par action conjuguée des formations fibro-aponévrotiques et des muscles intrinsèques plantaires (complexe suro-calcanéo-pédieus). Ces arches ont un rôle majeur d'amortissement et d'adaptation aux irrégularités du sol.

La zone d'appui postérieure correspond au contact de la tubérosité postérieure du calcaneus avec le sol. Physiologiquement, dans le plan frontal, le talon est incliné à 5 degrés de valgus par rapport à l'axe jambier.

La barre d'appui métatarsienne (BAM) correspond à l'appui simultané des cinq têtes métatarsiennes. Les têtes répondent à un double alignement. De profil, toutes les têtes appuient simultanément. Dans le plan dorso-plantaire, la présence d'une arche antérieure anatomique impose, pour préserver l'homogénéité de l'appui distal, un alignement particulier des têtes grâce à la longueur adaptée de chaque rayon métatarsien. Les travaux de M. Maestro ont permis de préciser cet alignement et de déterminer des canons où,



1.3 Mesure clinique de la pronosupination. Le talon doit être bloqué passivement en position de fonction.



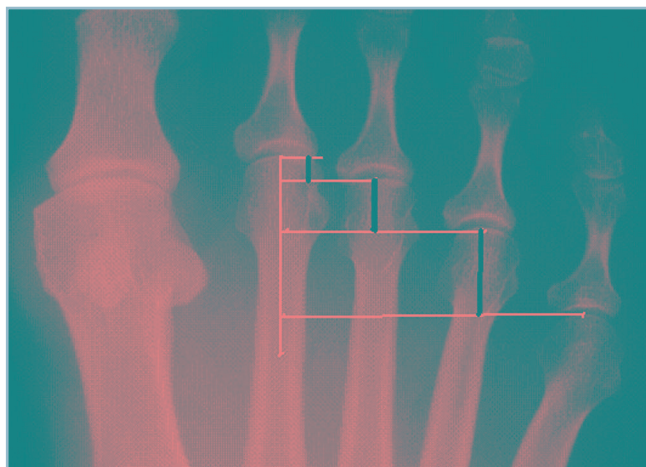
1.4 Représentation schématique de l'arche médiale de profil.
 1 : « spring ligament »,
 2 : tibial postérieur, 3 : coussinets plantaires, 4 : sangle sésamoïdo-métatarsienne, 5 : court fléchisseur plantaire de l'hallux, 6 : triceps, 7 : tibial antérieur, 8 : angle tibio-talien sagittal : 105°.

idéalement 1^{er} et 2^e métatarsiens sont d'égale longueur alors que les métatarsiens latéraux décroissent régulièrement ; le différentiel de longueur augmentant pour chaque rayon latéral selon une progression géométrique de raison 2 (*figure 1.5*). Globalement, si la charge de chacune des têtes latérales est identique, celle de l'hallux est le double de ses voisines.

Cette structure ostéoarticulaire composite est protégée par des tissus mous dont l'organisation est orientée vers l'amortissement et la répartition de la charge. Cet agencement intéresse la peau et le tissu cellulaire sous-cutané.

L'épiderme est particulièrement épais avec une couche cornée très réactive, de sorte qu'en regard des zones d'ap-

pui se développe une hyperkératose protectrice. Les plans profonds sont richement vascularisés et innervés. Cette richesse neurovasculaire est dirigée vers la protection des agressions traumatiques. La qualité de la vascularisation explique le haut potentiel de cicatrisation des plaies plantaires. L'organisation sensitive, superficielle et profonde, est la caractéristique la plus importante. La sensibilité superficielle, par des terminaisons intraépidermiques libres et des corpuscules à adaptation rapide, est le dispositif d'alerte des agressions aiguës. La sensibilité profonde, par les mécanorécepteurs terminaux des grosses fibres myéliniques, assure la protection contre les microtraumatismes chroniques, à la jonction dermo-épidermique. Elle maintient la cohé-



1.5 Alignement dorso-plantaire des têtes métatarsiennes (formule 2-4-8 selon Maestro).

sion des différentes couches cutanées, sollicitées par les contraintes en cisaillement. Elle préserve l'intégrité cutanée en présence de microtraumatismes répétés ou de situations biomécaniques à l'origine de contraintes de friction (pourvoyeuses de fissurations intradermiques ou de décollements cutanés).

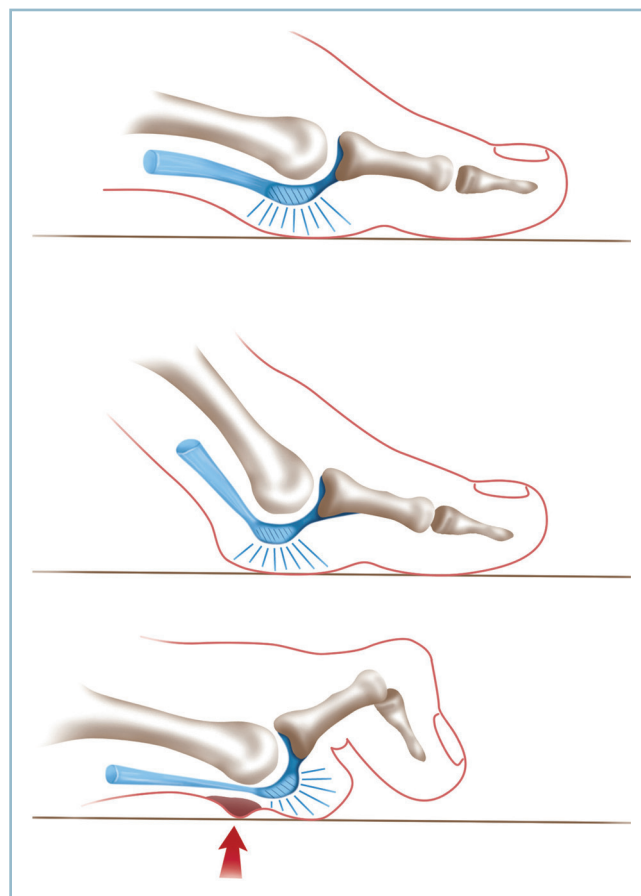
Le revêtement cutané recouvre un plan cellulo-adipeux dont l'épaisseur et la structure sont adaptées à la charge. Ainsi, au niveau de l'appui talonnier et de la barre d'appui métatarsienne, se définissent des capitons qui protègent les structures osseuses des agressions mécaniques. En superficie, ces capitons sont indissociables du plan cutané. En profondeur, ils sont également solidement ancrés sur les structures osseuses par des cloisons fibreuses verticales. Ces cloisons segmentent le plan sous-cutané en un certain nombre de loges de contenu cellulo-graisseux lâche. Ces structures composites réalisent des structures viscoélastiques à effet d'amortissement (voir figure 1.4) :

- au talon, l'ancrage des cloisons est particulièrement résistant, ce qui assure une bonne adaptation aux contraintes de friction et interdit toute possibilité de savonnage des structures superficielles sur le plan osseux ;

- au niveau de la bande d'appui métatarsienne, les capitons et les cloisons fibreuses sont solidaires de la base des phalanges proximales et de la face superficielle des fibrocartilages métatarso-phalangiens. Cette particularité anatomique est très importante car elle permet au capiton de suivre les déplacements de son orteil homologue dans le plan sagittal de sorte qu'en toutes circonstances les zones en charge sont constamment protégées (figure 1.6).

Le réseau veineux plantaire est très développé. Il joue un rôle considérable dans les mécanismes de prévention de la stase veineuse par le biais d'un double mécanisme :

- chasse passive par compression directe des parties molles plantaires ;



1.6 Les capitons capito-métatarsiens se déplacent de façon synchrone à la phalange proximale. La zone d'appui est toujours protégée par le capiton. Noter l'action délétère de la griffe d'orteil avec flexion dorsale permanente de la métatarso-phalangienne qui entraîne le déshabillage de la tête par subluxation en avant du coussinet plantaire (schéma inférieur).

- mais aussi mécanismes actifs agissant sur le flux veineux et déclenchés par la tension des formations capsulo-ligamentaires plantaires induite par la charge.

Les structures de la face dorsale ont des particularités anatomiques à forte incidence clinique et thérapeutique. Os et articulations sont superficiels. Ils sont recouverts par une peau fine et fragile dont la vascularisation, contrairement à la face plantaire, comporte un certain facteur de précarité (extrémité distale du dos du pied, région médiane du cou de pied et reliefs malléolaires). Enfin, dans ce mince secteur sous-cutané, chemine le principal réseau de retour veineux. On comprend que ces structures, à l'étroit entre le plan osseux et la peau, se trouvent rapidement collabées après un traumatisme et que l'œdème soit la première préoccupation en matière de traumatologie du pied. Ce secteur est exposé aux traumatismes par écrasement à l'origine de lésions de dévitalisation cutanée et potentiellement d'exposition secondaire d'organes nobles.

Fonction dynamique

Cette fonction, qui permet la locomotion, le saut et l'adaptation du pied au sol, peut être évaluée en pratique par l'analyse des différentes phases de déroulement du pas.

Chaque pas, qui mesure la distance comprise entre deux appuis au sol d'un pied donné, associe deux demi-pas (ou enjambées) droit et gauche. Chaque demi-pas comporte alternativement une phase d'appui et une phase oscillante. Ainsi la phase d'appui du membre inférieur droit, appelée aussi temps postérieur, comporte la réception au sol puis l'impulsion définie par le soulèvement du talon. Pendant ce temps, le membre inférieur gauche, en phase oscillante (appelée aussi temps antérieur), est propulsé en avant jusqu'à reprendre contact avec le sol.

Ces différentes phases mettent en jeu un certain nombre de complexes articulaires fonctionnant de façon couplée et de groupes musculaires constituant des chaînes à activité synergique. L'organisation musculaire associe une musculature extrinsèque (les muscles longs dont l'insertion proximale se situe en amont de la cheville et du pied) et une musculature intrinsèque dont les insertions siègent exclusivement sur le pied.

Mobilité articulaire

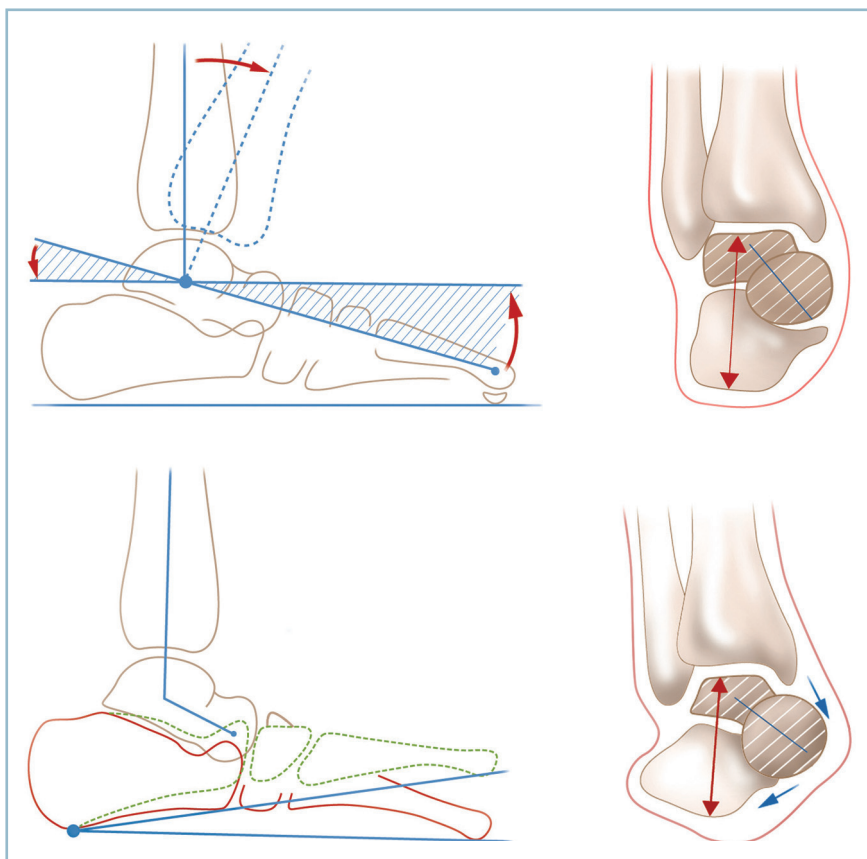
Elle est assurée au cou de pied par une seule articulation (la talo-crurale) et pas moins de 27 interlignes articulaires, plus ou moins mobiles, sur le pied.

La talo-crurale, n'a de mobilité que dans le plan sagittal. La flexion dorsale est en moyenne de 10 à 15 degrés ; ce secteur est spécifique à la talo-crurale. La sous-taliennne autorise une petite possibilité mobilité supplémentaire en flexion dorsale, mais cette dernière est de faible amplitude, c'est une position forcée, génératrice de surcharge articulaire ;

- la flexion plantaire est de l'ordre de 25 à 30 degrés ; les possibilités d'amplification et de compensation dans ce secteur sont importantes et sont réparties sur l'ensemble du pied ;

- la mesure de ces mobilités s'effectue par référence à l'axe jambier (diaphyse de la fibula) et l'arche latérale en raison de sa plus grande stabilité. En position anatomique, la plante (et partant l'arche latérale) est perpendiculaire à l'axe de la fibula. L'équin (ou équinisme) définit une situation pathologique dans laquelle les efforts de FD active et/ou passive, à partir d'une position de FP donnée, ne permettent pas la remise à plat de la plante. La mesure de l'angle défini par cette FP résiduelle et la position anatomique mesure le degré d'équin. Le talus, comme la position de FD résiduelle de la plante lors des efforts passifs et/ou actifs de remise à plat de la plante, à partir d'une situation de FD donnée.

La sous-taliennne permet principalement des mouvements de varus et valgus dans le plan frontal. Les amplitudes se mesurent par référence au côté opposé sain qui détermine la cotation 1 (amplitude normale).



1.7

a
b

a. Physiologiquement la flexion dorsale s'effectue dans la talo-crurale selon un mécanisme de levier du premier genre avec centre de mouvement dans la poulie taliennne.

b. Possibilité d'Hyper-Flexion Dorsale par « surcharge » de la sous-taliennne,

selon un mécanisme de levier du 2^e genre par fermeture en feuillet de livre autour d'un point fixe postérieur via une diminution de la hauteur de bloc talo-crural

par augmentation de la divergence talo-calcanéenne sagittale (la flèche verticale rouge est plus courte en b qu'en a. Les contours en pointillés verts matérialisent la néo-position du bloc calcanéo-pédieux).

En cas de diminution ou de perte d'amplitude du côté à examiner, la mobilité résiduelle est évaluée par fraction du numérateur 1. En cas de raideur, il est important de préciser s'il persiste une mobilité résiduelle et si la position anatomique peut être atteinte ou non. On parlera alors de raideur partielle ou de raideur totale en bonne position ou en attitude vicieuse en varus ou en valgus.

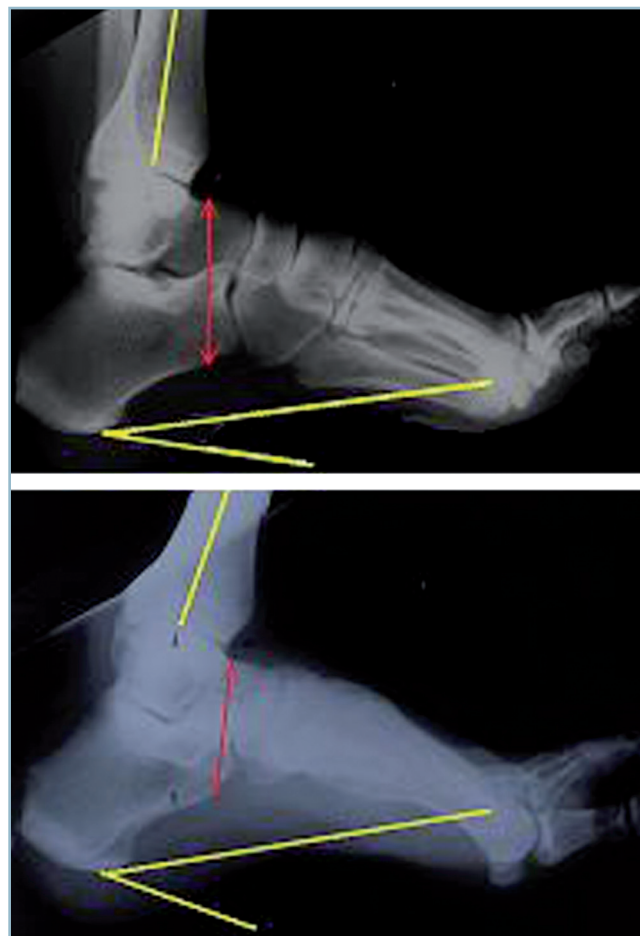
Si, comme on l'a vu, la sous-talienne permet d'augmenter physiologiquement la flexion plantaire de la cheville, ses possibilités d'amplification ou de compensation de la flexion dorsale sont très limitées et extra-physiologiques :

- rappelons que la liberté articulaire de la talo-crurale peut être assimilée à un levier du premier genre autour d'un centre de mouvement situé au centre du dôme talien (*figure 1.7a*) ; ainsi, à tout déplacement en flexion dorsale du talus, correspond un déplacement inverse de la tubérosité postérieure du calcaneus, de même amplitude ;

- lorsque les possibilités de flexion dorsale de la talo-crurale sont dépassées, il existe une petite possibilité d'hyperflexion dorsale supplémentaire du pied. Ce mécanisme siège dans la sous-talienne. La plante du pied se rapproche alors de la face antérieure de la jambe en « feuillet de livre » autour d'un point postérieur fixe (insertion du tendon calcaneen). Ce mouvement répond à un mécanisme de levier du deuxième genre (*figure 1.7b*). Le rapprochement des deux bras du levier nécessite la diminution de la distance qui les sépare, c'est-à-dire la hauteur du bloc talo-calcaneen. Cette dernière diminue grâce à l'augmentation de la divergence talo-calcaneenne qui déporte la tête talienne médialement par rapport au calcaneus, tout en produisant un valgus du talon. Quelques degrés de flexion dorsale supplémentaires du pied sont donc possibles au-delà des limites physiologiques de la talo-crurale (*figure 1.8*). Mais cette « réserve » de flexion dorsale s'effectue au prix d'un valgus forcé du talon et d'une surcharge de la sous-talienne. Ce mécanisme pourrait expliquer le mode de décompensation douloureuse dans la sous-talienne de petits équins de la cheville et l'effet antalgique, souvent spectaculaire, provoqué par le port d'une talonnette.

La *médio-tarsienne* (dont la composante talo-naviculaire est couplée avec la sous-talienne antérieure) a une importante liberté en flexion plantaire. Elle n'a physiologiquement aucune mobilité en flexion dorsale, comme l'expliquent l'anatomie de ses surfaces articulaires (en butée dorsale en extension) et la présence du puissant ligament talo-naviculaire plantaire (« spring ligament »).

Les *cunéo-naviculaires* sont au nombre de trois. Leur secteur de liberté en flexion plantaire permet pour l'essentiel le mouvement de pronation. Ces interlignes ont aussi une petite possibilité de flexion dorsale. Pour le rayon médial, celle-ci semble physiologiquement correspondre à la mobilisation dans le plan sagittal de l'unité fonctionnelle (constituée par le métatarsien et le cunéiforme homologue) sur sa voisine, dans la cunéo-naviculaire médiale et l'intercunéenne médiale. Dès lors, par un simple effet géométrique, une amplitude cunéo-naviculaire limitée se traduisant par un débattement substantiel de la tête

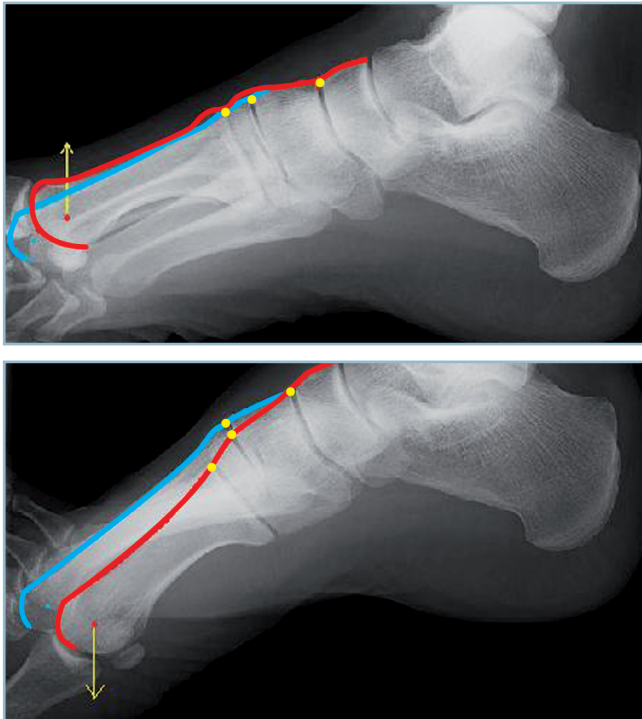

1.8 *a.* Radiographie de profil en flexion dorsale talo-crurale maximale (ligne de référence plantaire passant par la 3^e tête métatarsienne). Noter que le rebord antérieur de la surface articulaire du dôme est à l'aplomb de la marge antérieure. *b.* Radiographie en hyperflexion dorsale (même sujet qu'en *a*). Noter, par référence à la 3^e tête métatarsienne, le gain d'amplitude en flexion dorsale, l'absence de participation des autres interlignes (à l'exception de la métatarso-phalangienne) et, surtout, la diminution de hauteur du bloc talo-calcaneen par rapport au cliché *a* (flèche rouge verticale : distance entre le bord dorsal du col talien et la corticale plantaire du calcaneus).

métatarsienne, la pronation (P) et la supination (S) de l'avant-pied peuvent s'expliquer facilement ; la supination correspondant à une flexion dorsale de l'unité médiale ; la pronation à une flexion plantaire (*figure 1.9*).

Les *tarso-métatarsiennes* sont fixes pour ce qui concerne les 2^e et 3^e rayons. Il existe une importante mobilité sagittale dans les deux cuboïdo-métatarsiennes et, à un moindre degré, dans la 1^{re} cunéo-métatarsienne.

Les métatarso-phalangiennes (MP) et les interphalangiennes (IP) ont une bonne mobilité articulaire ; en FP et en FD pour la MP ; uniquement en FP les IP.



1.9 a. Radiographie de profil en supination de l'avant-pied (arrière-pied bloqué passivement). Noter le relèvement de l'unité cunéo-métatarsienne médiale (secteur dorsal surligné en rouge) par rapport à la voisine fixe (surlignée en bleu) témoignant d'une mobilité intercunéenne et cunéo-naviculaire médiales. b. Même cliché en pronation. Noter l'abaissement de l'unité cunéo-métatarsienne médiale.

Les moteurs

Muscles extrinsèques

Ils occupent les quatre secteurs périphériques de la cheville (figure 1.10). Ils sont entièrement tendineux à ce niveau (sauf le fléchisseur propre de l'hallux dont le corps charnu descend jusqu'au plan de l'interligne).

En avant, se situe le groupe des fléchisseurs dorsaux du pied. Ce sont, dans le sens latéro-médial, le long extenseur des orteils (LEO), l'extenseur propre de l'hallux (EPH) et le tibial antérieur (TA) :

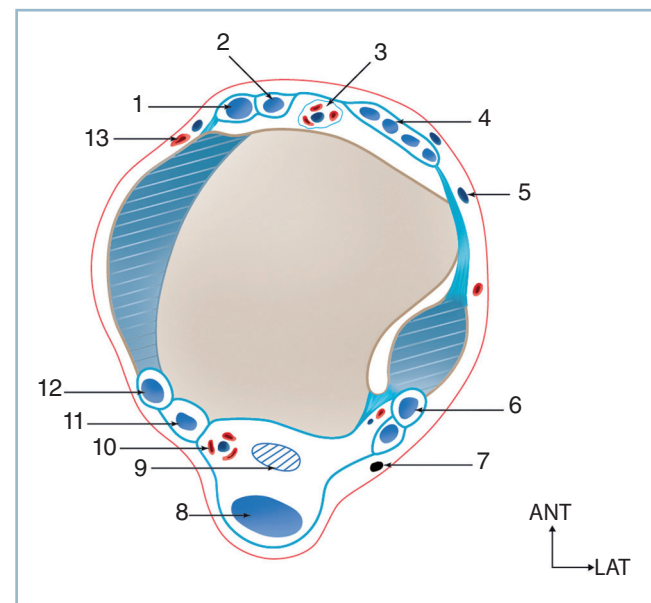
— le long extenseur des orteils dont l'action est indirecte par le biais d'une extension première des orteils, comporte également une forte composante d'éversion ; l'extenseur propre de l'hallux comporte une composante de varus de l'ARP et de supination de l'AVP ;

— le tibial antérieur, dont l'action directe sur le squelette du tarse moyen et antérieur est très puissante ; mais en raison de sa situation médiale et de sa terminaison sur le secteur plantaire et médial de la jonction tarso-métatarsienne, l'action spécifique de ce muscle est varisante sur le talon et supinatrice sur l'AVP (figure 1.11). Ainsi, isolément, il n'est pas fléchisseur dorsal de la cheville. Le tibial antérieur ne devient releveur du pied que lorsque son action varisante est compensée par la mise en jeu simultanée des éverseurs, à savoir, le LEO et le court fibulaire. Il est alors le plus puissant des releveurs du pied. Cette action synergique se démasque chez l'hémiplégique où le non-fonctionnement des fibulaires rend le tibial antérieur varisant pur et non plus releveur.

Le secteur latéral est occupé par les deux fibulaires, court et long. Ces muscles sont de puissants valgusants du talon et éverseurs du pied :

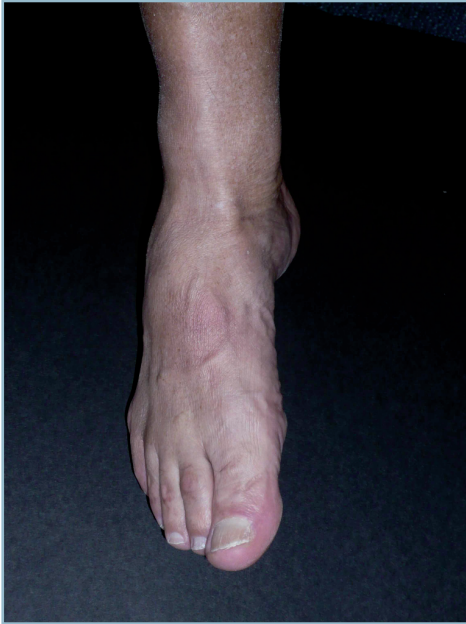— en raison de leur trajet rétromalléolaire latéral, ils comportent une composante de flexion plantaire ; ils participent avec le triceps sural à l'impulsion du pas, et conjointement avec leurs homologues postéro-médiaux à la stabilisation antéro-postérieure du cou de pied et à la propulsion du squelette jambier vers l'avant :

— il faut noter que le long fibulaire dont l'insertion terminale s'effectue sur la face plantaire de la base du 1^{er} métatarsien comporte une action puissante d'abaissement du 1^{er}



1.10 Coupe schématique du cou de pied. Distribution de la musculature extrinsèque.

1 : tibial antérieur, 2 : long extenseur de l'hallux, 3 : pédicule tibial antérieur, 4 : long extenseur des orteils, 5 : nerf fibulaire superficiel, 6 : long et court fibulaires, 7 : nerf sural, 8 : tendon calcanéen, 9 : long fléchisseur de l'hallux, 10 : pédicule tibial postérieur, 11 : long fléchisseur des orteils, 12 : tibial postérieur, 13 : pédicule saphène.



1.11 Le tibia antérieur est spécifiquement supinateur de l'avant-pied et varisant du pied. Noter l'horizontalisation de l'arche médiale sans réelle flexion dorsale du pied et la saillie du tendon qui jouxte la crête tibiale (pour le testing musculaire faire réaliser par le patient un mouvement d'inversion active pure sans flexion plantaire combinée à une adduction de l'AVP).

métatarsien. Il est donc pronateur de l'avant-pied et intervient très activement dans la phase terminale d'impulsion du pas. La composante de flexion plantaire des fibulaires ne se manifeste que pendant la phase d'impulsion du pas. Elle disparaît fonctionnellement dès l'amorce de la phase oscillante pour faire place à la fonction éversante car la stabilisation du pied contre la pesanteur rend nécessaire la mise en œuvre des fléchisseurs dorsaux et partant du tibia antérieur qui doit être stabilisé par les éverseurs, comme on l'a vu.

Le secteur postérieur est occupé par la terminaison du triceps sural et le volumineux tendon calcanéen qui s'insère sur le versant postérieur de l'apophyse postérieure du calcaneus :

- on y adjoint le secteur postéro-médial, rétromalléolaire, où se disposent d'avant en arrière, le tibia postérieur (TP) qui est inversant (il comporte une composante de VR du talon, de FP et d'ADD de l'avant pied) ; le long fléchisseur des orteils (LFO) et le long fléchisseur de l'hallux (LFH) ; ces muscles, comme leurs homologues latéraux, participent à la stabilisation antéro-postérieure du cou de pied pendant la phase d'impulsion du pas ;

- il est important de souligner que les groupes musculaires situés sur les secteurs collatéraux du cou de pied et dont l'insertion terminale s'effectue sur le bord latéral du pied (styloïde du 5^e métatarsien) et le bord médial (os naviculaire et jonction

tarso-métatarsienne) contiennent de nombreux mécanorécepteurs qui participent de façon très importante à l'équilibre et à la stabilité proprioceptive de la cheville et du pied dans le plan frontal.

Musculature intrinsèque

Elle comporte deux groupes de muscles : le muscle court extenseur et les muscles fléchisseurs plantaires intrinsèques.

Muscle court extenseur

Le muscle court extenseur (CE) dont le corps charnu est bien visible à la face dorso-latérale du médiopied (en avant de l'orifice latéral du sinus du tarse) se termine par quatre digitations tendineuses. La première s'insère à la face dorsale de la base de P1 de l'hallux (le CE est donc extenseur pur de la phalange proximale de l'hallux) ; les trois latérales se terminent sur chacun des tendons extenseurs des 2^e, 3^e et 4^e orteils. On notera que le 5^e rayon ne possède pas d'extenseur intrinsèque.

Musculature intrinsèque plantaire

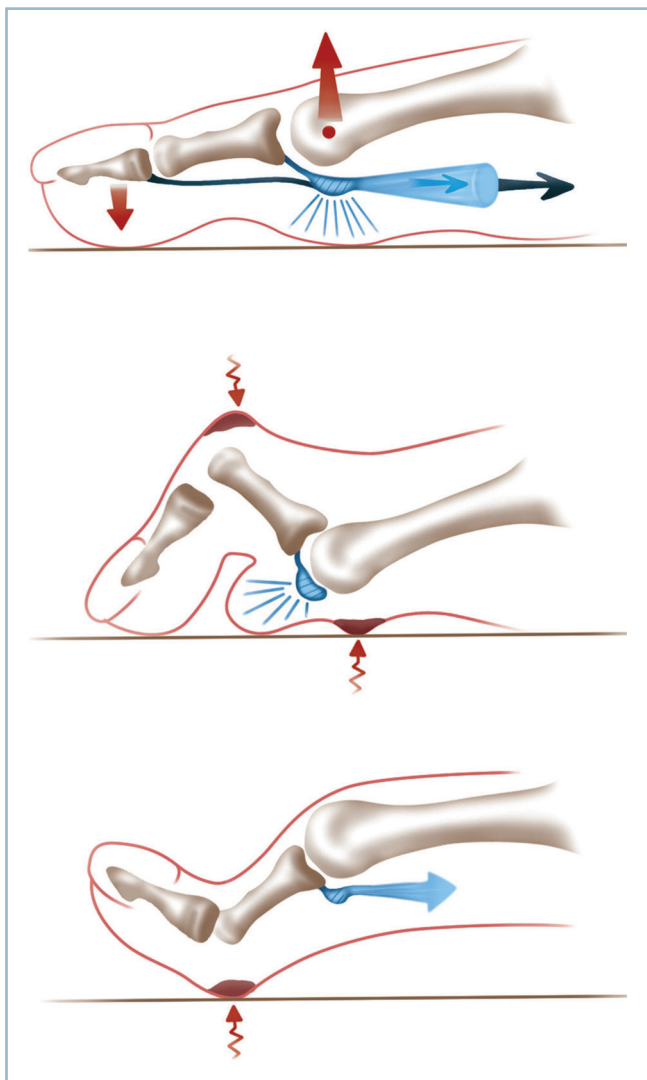
La musculature intrinsèque plantaire a une toute autre importance fonctionnelle. Elle est constituée par les quatre interosseux, les quatre lombricaux et surtout le court fléchisseur plantaire des orteils (CFO) et le court fléchisseur de l'hallux (CFH). Ces dix petits muscles sont, comme à la main, fléchisseurs plantaires de la phalange proximale et extenseurs des IP.

Ce sont des stabilisateurs actifs de la MP. Sans l'action des intrinsèques plantaires, la contraction des fléchisseurs extrinsèques entraîne une extension MP et une flexion IP, produisant l'aspect caractéristique de la déformation en griffe. L'action coordonnée des fléchisseurs intrinsèques et des fléchisseurs extrinsèques provoque une flexion plantaire de la MP et permet à la musculature longue d'exercer son action sur la phalange distale, les IP étant stabilisées en rectitude (*figure 1.12*).

Cette séquence coordonnée est à l'origine du mécanisme d'impulsion active des pulpes au sol. Ce mécanisme, qui est la principale protection active de l'appui capito-métatarsien, est particulièrement important sur l'hallux. En effet, l'action dynamique du court fléchisseur plantaire de l'hallux est renforcée par une organisation architecturale particulière. Son tendon terminal, double, borde le tendon du LFH et se termine sur chacun des deux sésamoïdes. Ces derniers, qui sont recouverts de cartilages, s'articulent avec les deux facettes de la carène métatarsienne (articulation sésamoïdo-métatarsienne) ; ils sont unis à la base de la phalange proximale par la solide bandelette fibreuse sésamoïdo-phalangienne. Il faut noter que sur chacun des sésamoïdes s'insèrent également le court adducteur oblique de l'hallux (CAOH) et le court adducteur transverse de l'hallux (CATH) sur le sésamoïde latéral et l'abducteur de l'hallux (ABDH) sur le sésamoïde médial. Ces deux insertions accessoires ont un rôle de stabilisation active de la sangle sésamoïdienne sur la carène métatarsienne. L'organisation anatomo-fonctionnelle, qui rappelle celle du quadriceps et de la rotule, a pour effet de renforcer la puissance de la flexion plantaire active de

la phalange proximale et l'impulsion pulpaire au sol de l'hallux (figure 1.12).

Il faut noter que, lors de la marche rapide et surtout lors de la course, s'extériorise une intensification de cette phase d'impulsion à laquelle participe l'ensemble des fléchisseurs plantaires : triceps sural, fibulaires et TP (par appui rétromalléolaire) et LFO et LFH (par poussée des pulpes sur le sol). Ainsi se trouve défini le concept fonctionnel de complexe suro-calcanéo-plantaire qui est essentiel dans le déroulement du pas (voir figure 1.4).



1.12 L'action coordonnée des fléchisseurs intrinsèques et extrinsèques permet le report actif d'une partie de l'appui sur la pulpe et la décharge relative de la 1^{re} tête.

La paralysie des intrinsèques (syndrome intrinsèque moins) provoque une déformation en griffe (schéma intermédiaire) ; la rétraction (ou l'hypertonie) des intrinsèques (syndrome intrinsèque plus) une surcharge plantaire en regard de l'IP (schéma inférieur).

Phases du pas

Ce rappel étant fait, il est maintenant possible de revenir plus en détail sur les différentes phases.

Phase d'appui

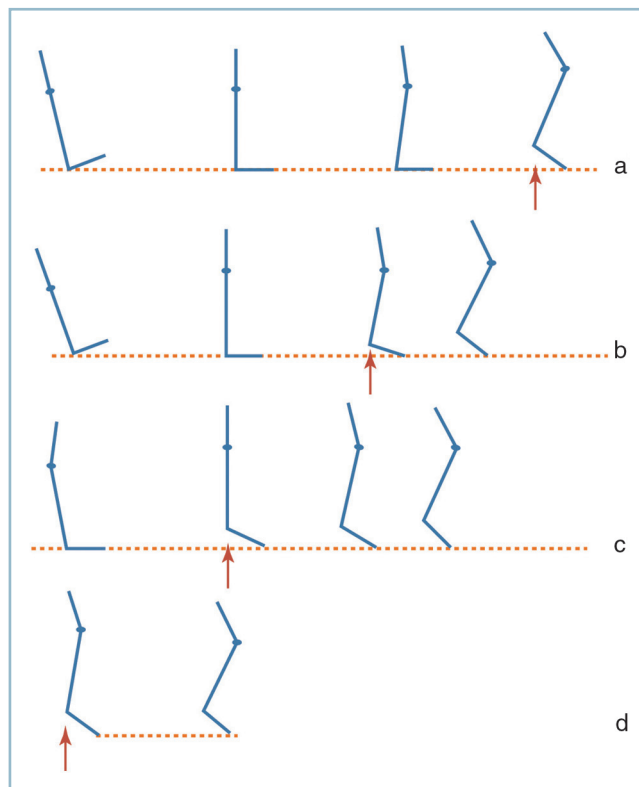
Elle comprend, on l'a vu, trois temps : l'attaque talonnière, l'appui plantaire et l'impulsion (figure 1.13).

Attaque talonnière

C'est la phase de contact du talon avec le sol. Sa réalisation harmonieuse implique, qu'au minimum, la plante soit perpendiculaire à l'axe jambier, tout équin la rendant difficile voire impossible.

Le contact du talon avec le sol génère des forces considérables de compression et de cisaillement. L'action des fléchisseurs dorsaux et des stabilisateurs collatéraux est indispensable pour verrouiller les structures ostéoarticulaires.

L'organisation architecturale des parties molles permet, on l'a vu, de répondre à ces impératifs biomécaniques, aussi bien en termes de fixité (cloisons fibreuses d'ancrage ostéocutané) que d'amortissement (coussinets d'appui viscoélastiques).



1.13 Les différentes phases de l'appui. a. Séquence normale. b. Avec flexion dorsale à O. c. et d. En équin.

Noter que la perte du FD et l'équin avancent le temps d'élévation du talon et surchargent la sous-talienne (flèche rouge).

Ce temps étant terminé, la plante reprend progressivement contact avec le sol par l'intermédiaire de l'arche latérale.

Temps d'appui plantaire

Il correspond à la répartition de la charge (totalité du poids du corps) sur l'ensemble de la plante.

Pendant cette phase, tous les secteurs de la plante doivent être perpendiculaires à l'axe jambier, dans le plan sagittal (pour ce qui concerne les arches antéro-postérieures) et dans le plan frontal pour ce qui concerne l'orientation du talon, et la barre d'appui métatarsienne, sous peine d'induction de zone de surcharges et/ou d'anomalies d'axe (désaxation).

Cette phase doit être suffisamment prolongée dans le temps pour permettre, grâce à la mobilité de la talo-crutale en FD, la translation du tibia en avant de l'axe du corps. Ce temps réalise **l'amorce de la phase d'impulsion**. Cette phase est très importante fonctionnellement. Elle réduit la durée globale de l'impulsion et réalise, d'une certaine manière, une économie de contrainte de la sous-talienne (voir figure 1.13a).

Phase d'impulsion

Elle correspond à la propulsion en avant. Le talon décolle du sol sous l'action des fléchisseurs plantaires (triceps sural, TP, fibulaires). L'effort est considérable, car au poids du corps s'ajoute la composante dynamique des muscles fléchisseurs plantaires. À ce stade, le talon est plus fréquemment en varus car dans cette position le couple de torsion est parfaitement stable et biomécaniquement apte à encaisser cette brutale surcharge. Le soulèvement du talon et la propulsion vers l'avant reportent la totalité de l'appui sur la barre d'appui métatarsienne et les orteils qui supportent des pressions considérables. Trois mécanismes de protection sont mis en œuvre pour sauvegarder cette zone de surcharge.

— Le déplacement permanent de la zone de contact avec le sol qui réduit la durée d'appui sur chaque rayon latéral. L'analyse des pressions plantaires dynamiques sur plateaux de force a montré que ces dernières, initialement prépondérantes sur le secteur latéral de la barre d'appui, migrent très rapidement vers le secteur médial, mieux adapté à la prise en charge des pressions. Ce mécanisme est probablement dû à l'action du long fibulaire qui éverse l'AVP, stabilise et verticalise le premier métatarsien. Grâce à la direction transversale de son tendon terminal, il s'oppose également à l'étalement passif de l'AVP. Ce muscle protège activement les puissants moyens d'union passifs qui assurent la stabilité intercapito-métatarsienne.

— Le déplacement des coussinets capito-métatarsiens qui s'adaptent à l'augmentation de l'angle d'attaque des métatarsiens, provoquée par la surélévation du talon. Cette dernière place les métatarso-phalangiennes en FD relative. Cette FD de la phalange proximale attire les coussinets vers l'avant, grâce à leurs connexions phalangiennes et les place en regard du secteur portant des têtes. Celles-ci sont ainsi constamment protégées (voir figure 1.6).

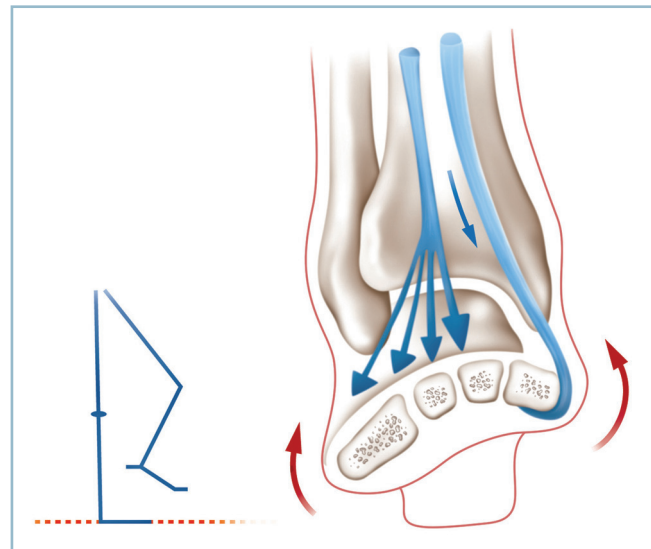
— L'action stabilisatrice des intrinsèques plantaires qui, comme on l'a vu, sont susceptibles de provoquer une décharge rela-

tive des têtes en reportant activement l'appui sur les pulpes (voir figure 1.12). Cette impulsion pulpaire active au sol est particulièrement efficace sur le rayon médial en raison de l'architecture de l'hallux (orteil à deux phalanges) et de l'action du complexe fibro-musculo-sésamoïdo-phalangien.

Phase oscillante

Cette phase permet le passage du pas et matérialise le déplacement vers l'avant. Le pied du membre oscillant doit quitter le sol, sans risque d'accrochage d'aucune de ses structures. Pour cela, la plante doit rester à peu près orthogonale à l'axe jambier, malgré l'action de la pesanteur. Dans cette position, le passage du pas est aisé, sans nécessité de diminution de la longueur fonctionnelle du membre par flexion de la hanche et du genou.

Ce rôle est dévolu aux releveurs du pied et partant, on l'a vu, au TA. C'est le fléchisseur dorsal le plus puissant, à la condition *sine qua non* de l'action concomitante de l'ECO et du court fibulaire, qui neutralisent son action varisante. Le siège très distal des insertions de ces tendons explique que l'ensemble des structures du pied (ARP et AVP) soit parfaitement stabilisé contre l'action de la pesanteur (figure 1.14). De surcroît, l'action coordonnée de ces trois muscles, qui agissent à la façon de rênes collatérales, est indispensable pour orienter parfaitement le talon dans le plan frontal et préparer les conditions d'une excellente réception avec le sol, à la période toute terminale.



1.14 Pendant la phase oscillante, le maintien du pied en position orthogonale contre la pesanteur nécessite l'action conjointe du tibial antérieur et du long extenseur des orteils (flexion dorsale strictement sagittale).

CHAPITRE 2

Examen clinique et imagerie

La menée de l'examen clinique est fondamentalement différente dans le cas de pathologie traumatique récente ou de séquelles post-traumatiques.

TRAUMATISMES RÉCENTS

En urgence, le tableau clinique est assez univoque et se présente sous la forme d'un gros pied et/ou d'un gros cou de pied hyperalgique avec impotence fonctionnelle absolue ou majeure. Le diagnostic lésionnel relève presque toujours de la radiologie. En revanche, le premier contact avec le patient doit être orienté vers la reconstitution des circonstances étiologiques et la recherche de complications immédiates.

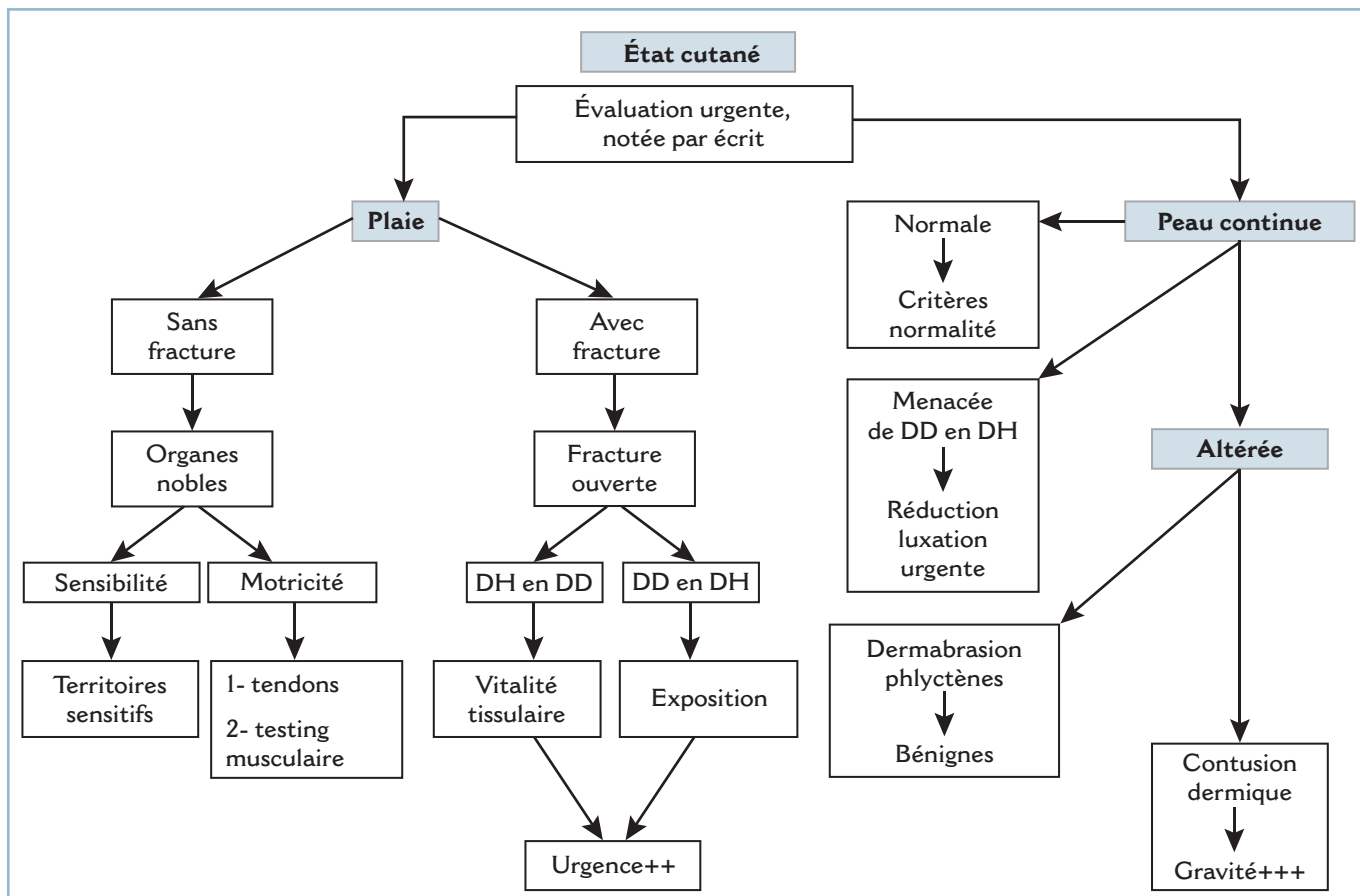
Analyse des circonstances du traumatisme

Elle permet d'obtenir d'utiles renseignements sur l'état ostéoarticulaire et cutané, la présence ou non de lésions associées, localement et à distance. Ainsi, un traumatisme par écrasement va provoquer des lésions de dévitalisation tissulaire, alors

qu'un traumatisme par agent tranchant va entraîner des plaies susceptibles de léser les structures nobles. Il ne faut également pas perdre de vue que les traumatismes du pied peuvent survenir dans un contexte d'atteintes plurifracturaires ou de polytraumatismes susceptibles de compromettre le pronostic vital. Il est très important, une fois passé le cap de l'urgence vitale, que d'éventuelles lésions des extrémités et partant du pied soient systématiquement recherchées et traitées dans les meilleurs délais.

État cutané

Les conditions anatomiques locales expliquent que, dès l'accueil du blessé, l'état cutané doit être évalué et consigné par écrit. En effet, hormis à la plante, le squelette ostéoarticulaire est immédiatement sous-cutané. Cette situation explique la particulière gravité des traumatismes directs par écrasement auxquels, topographiquement, pied et cou de pied sont particulièrement exposés. De même, l'anatomie des voies du retour veineux dorsal, à l'étroit entre os et peau, explique la rapidité d'apparition et l'évolutivité de l'œdème post-traumatique ainsi que son action rapidement délétère sur la peau, surtout si cette dernière est déjà en situation de souffrance chronique (traumatisme direct ou hyperpression localisée par action d'un déplacement épiphysaire ou fragmentaire). (figure 2.1).



2.1 Algorithme - État cutané

La peau peut être en tous points normale. Pour cela, plusieurs conditions doivent être réunies. Le revêtement cutané doit être continu. Le gonflement doit rester modéré, avec une peau souple, sans tension, de vascularisation normale (coloration, chaleur locale, temps de recoloration, pas de turgescence veineuse) et de sensibilité préservée (une zone d'hypo ou d'anesthésie traduisant une plage de dévitalisation).

La peau peut être le siège d'une plaie cutanée, communicante ou non. Jusqu'à preuve chirurgicale du contraire, cette plaie doit être considérée comme communicante (avec une cavité articulaire ou un foyer de fracture) ou potentiellement compliquée [atteinte d'organe noble (tendons, axes vasculo-nerveux)]. Dans tous les cas, il faut préciser avec beaucoup de soins :

- la localisation de la plaie en se référant aux interlignes articulaires, aux reliefs osseux et à la projection cutanée des organes nobles ;

- ses caractéristiques anatomiques : sa taille et son trajet, linéaire ou sinueux (risque de dévitalisation accru) ; la vitalité des berges (plaie franche ou plaie contuse) ; détachement ou non de lambeaux (vitalité de ces derniers) ; l'existence ou non d'une perte de substance cutanée (avulsion) ;

- le degré et le type de souillure, l'horaire de survenue ;
- la présence ou non de lésions d'organes nobles.

La suspicion d'une telle association confère d'emblée un élément de gravité et implique une prise en charge chirurgicale en urgence. Il peut s'agir de lésions ostéoarticulaires, (plaie articulaire ou fracture ouverte), d'une section tendineuse ou d'une atteinte vasculo-nerveuse.

Il faut, à tout prix éviter l'exploration de la plaie sur place au SAU, en raison de son manque de fiabilité et du risque d'inoculation septique.

Toute exploration de plaie doit être effectuée chirurgicalement au bloc opératoire, dans des conditions d'asepsie, d'anal-gésie et d'exposition optimales. Bien entendu, il ne saurait être question d'envoyer systématiquement au bloc opératoire toute plaie cutanée pour « exploration chirurgicale ». Cela est matériellement irréalisable, de surcroît l'exploration chirurgicale, même dans les meilleures conditions, possède ses limites.

Il importe donc que toute décision d'exploration chirurgicale soit fondée sur des arguments cliniques et des hypothèses lésionnelles précises avec l'objectif d'orienter et de guider l'exploration chirurgicale, celle-ci n'étant pas en mesure d'explorer systématiquement toutes les structures anatomiques potentiellement lésées, sous peine d'aggravation des lésions tissulaires (sans parler du risque de méconnaissance de lésions occultes).

En pratique, toute plaie située à proximité d'une articulation est une plaie articulaire. Toute plaie au voisinage d'un foyer

de fracture est une fracture ouverte. Ces lésions doivent être prises en charge comme telles jusqu'à preuve chirurgicale du contraire. L'immobilisation et la protection de la plaie par un pansement compressif à l'aide de compresses imbibées d'antiseptique sont les premières mesures thérapeutiques à prendre en urgence. Lorsque les structures osseuses sont exposées, la prise en charge chirurgicale au bloc opératoire est particulièrement urgente. L'équipe chirurgicale de garde doit être contactée immédiatement. Dans l'intervalle, la protection simple des segments osseux exposés du dessèchement et de l'inoculation par un volumineux pansement humide ne comportant pas d'antiseptiques halogénés cytotoxiques est préférable à leur réintégration en l'état, sur place. Ce temps doit être réalisé, d'extrême urgence, au bloc opératoire sous antibiothérapie adaptée, après détersion et parage des structures ostéoarticulaires exposées.

- **Toute plaie doit conduire à un examen neurologique** dans le territoire d'aval. L'exploration de la sensibilité superficielle (pique-touche) et l'examen de la motricité dans les secteurs d'aval doivent être systématiques.

- Ainsi, en présence d'une plaie de la face dorsale du pied ou du secteur antérieur du cou de pied, il faut explorer la sensibilité de la face dorsale de la 1^{re} commissure (à la recherche d'une lésion du nerf fibulaire profond) et de la face dorsale du pied (pour les branches du nerf fibulaire superficiel). Il faut également explorer la motricité et la continuité tendineuse de l'ensemble des tendons et groupes musculaires de la loge antéro-latérale de la jambe (LEO, LEH, TA). Il faut se souvenir que le muscle court extenseur (CE) peut masquer une section des extenseurs longs par ses insertions sur la phalange proximale de l'hallux et les tendons des 2^e, 3^e, 4^e orteils.

- À titre d'exemple, l'altération de l'extension active des orteils et la perte de l'extension active de la phalange distale de l'hallux, associée à l'impossibilité de flexion dorsale active du pied signifie la présence d'une section tendineuse du LEO, de LEH et du TA.

- Une atteinte du nerf fibulaire profond donne une paralysie du CE et une anesthésie de la face dorsale de la 1^{re} commissure. Dans cette éventualité, la proximité de l'artère dorsale du pied rend probable une lésion artérielle associée, potentiellement sèche, en l'absence d'extériorisation d'hémorragie externe de type artériel.

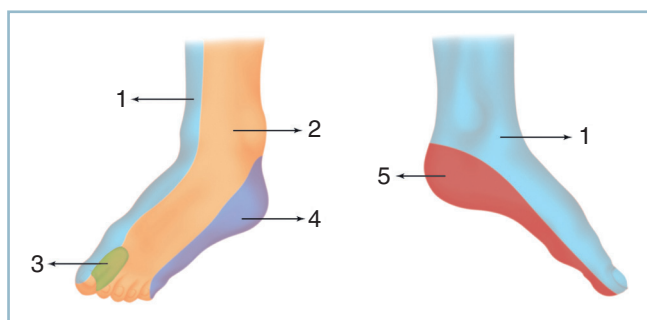
En définitive, une connaissance correcte de l'anatomie est indispensable : c'est le seul moyen d'éviter erreurs et méconnaissances diagnostiques (figure 2.2).

Le revêtement cutané peut être continu. Cette condition n'est bien entendu pas suffisante, loin s'en faut, pour affirmer l'intégrité cutanée.

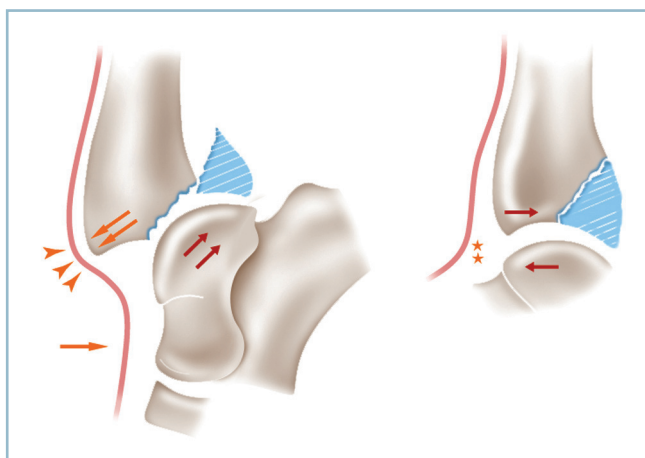
La peau continue peut être menacée par un agent de compression interne à action vulnérante exercée de dedans en dehors.

Cette situation est fréquente en cas de luxation ou fracture-luxation de structures ostéoarticulaires en situation superficielle (face antérieure du cou de pied, face dorsale du pied). La souffrance cutanée se produit sur l'arête du fragment proximal, projeté en avant par le déplacement fixé du fragment sous-focal luxé. L'ischémie par tension cutanée, qui passe par une phase initiale d'obstacle au retour veineux, se produit très rapidement pour aboutir en quelques heures au stade catastrophique d'irréversibilité avec constitution d'une plage nécrose avérée (figure 2.3).

Cette situation à risque doit être dépistée d'extrême urgence, car la réduction de la luxation (ou du déplacement) pendant la phase de réversibilité empêche la constitution de lésions de nécrose tissulaire.



2.2 Topographie de l'innervation sensitive du pied.
1 : nerf saphène, 2 : nerf fibulaire superficiel,
3 : nerf fibulaire profond, 4 : nerf sural, 5 : nerf tibial.



2.3 La luxation en arrière du bloc pédieux provoque une souffrance cutanée antéro-médiale qui justifie la réduction d'urgence de cette dernière.

Cliniquement, il faut être en mesure de :

- faire le diagnostic de souffrance cutanée sur l'aspect localisé de tension de la peau, avec pâleur centrale et aspect cyanotique d'aval traduisant la gêne au retour veineux ; la constatation d'une zone d'anesthésie centrale traduit la gravité de la situation et la particulière urgence de la réduction de la luxation ;
- faire le diagnostic clinique de luxation ; ce qui est habituellement aisé devant les déformations locales quand le blessé est vu tôt.

En pratique, il faut réduire la luxation d'extrême urgence, idéalement après avoir fait réaliser des radiographies de débrouillage si cela ne demande que quelques minutes. Sinon, il faut savoir s'en passer, réduire à « chaud » la luxation et immobiliser le segment de membre dans une attelle cruro-pédieuse en position de relâchement cutané. L'inventaire radiographique des lésions est réalisé ensuite en fonction des possibilités.

Certaines lésions, très inquiétantes cliniquement, comme la **dermabrasion** et la **phlyctène**, ne sont pas les plus graves :

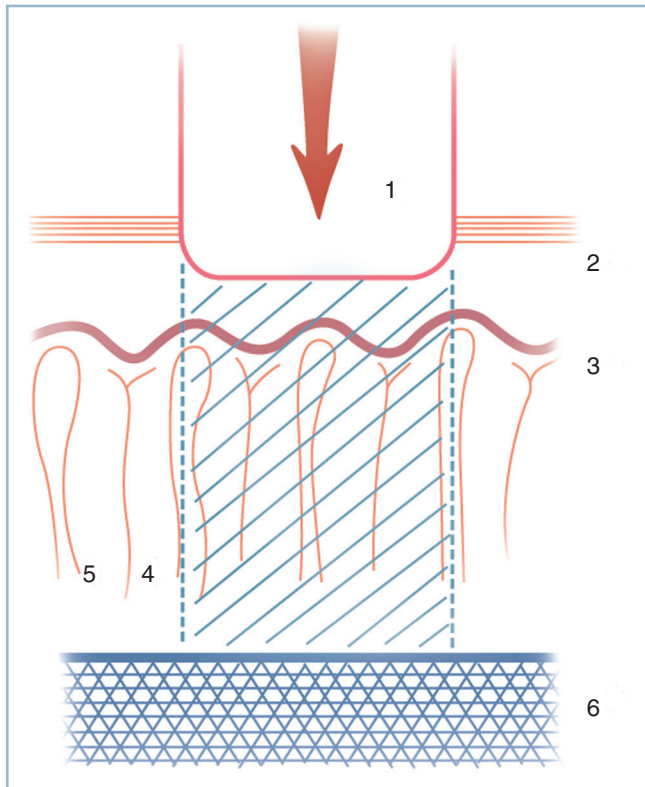
- la dermabrasion simple traduit une lésion superficielle emportant, par friction, les couches les plus périphériques de l'épiderme mais respectant intégralement la couche fertile et le potentiel de cicatrisation ;
- la phlyctène est un petit épanchement sérohématique collecté à l'intérieur d'un décollement de la couche cornée de l'épiderme ; c'est le témoin le plus précoce de souffrance cutanée qui disparaît rapidement avec fonte de l'œdème et prolifère si le gonflement augmente.

Dermabrasion et phlyctènes comportent un risque de surinfection, cette dernière contre-indiquant formellement l'abord chirurgical. C'est pourquoi, en pratique, en cas d'indication chirurgicale dans les meilleurs délais, leur présence impose d'intervenir d'extrême urgence, dans les toutes premières heures, avant la période de surinfection. En l'absence d'impératif d'urgence, il est préférable d'attendre la cicatrisation cutanée sous couvert d'un procédé d'immobilisation provisoire et de lutte anti-œdème.

D'autres lésions, d'aspect initial moins inquiétant, se révèlent être extrêmement graves. Il s'agit de la **contusion dermique**. C'est la conséquence d'un traumatisme grave par écrasement entre l'agent contendant et le plan osseux, circonstance particulièrement fréquente au pied et au cou de pied.

Elle réalise une plage de dévitalisation qui touche l'ensemble des couches de la peau, couche fertile et éléments de régénération cutanés compris (figure 2.4).

Cette dévitalisation, qui détruit tout potentiel de cicatrisation spontanée, aboutit à la formation d'une escarre. L'apparition de cette dernière marque le point de départ d'un long processus de réparation qui s'étend sur plusieurs semaines et s'effectue en plusieurs temps.



2.4 Contusion dermique. Représentation physiopathologique schématique.

1 : agent contondant mousse, 2 : épiderme, 3 : couche basale germinative, 4 : terminaisons nerveuses, 5 : boucle vasculaire, 6 : plan osseux. La zone hachurée représente le secteur dévitalisé.

La phase de détersion permet l'élimination de l'ensemble des tissus mortifiés par l'intermédiaire d'un processus de protéolyse septique qui aboutit au décollement progressif de la plaque de nécrose et à la chute de l'escarre. Elle laisse apparaître une ulcération d'étendue et de profondeur directement en rapport avec l'intensité de l'ischémie initiale.

Ce temps prépare le processus de comblement grâce à l'induction d'un tissu de granulation, le bourgeon charnu, qui apparaît au fond de l'ulcération par prolifération de la néovascularisation qui en tapisse les parois. La prolifération de ce bourgeon permet le comblement de l'ulcération et son épidermisation.

Ce processus de réparation indifférenciée qui aboutit à la formation d'une cicatrice inesthétique, fragile et adhérente, peut évoluer spontanément sur une période allant de 3 à 4 semaines à plusieurs mois. La durée d'évolution varie, certes, en fonction de la profondeur et de l'étendue de la zone d'ischémie initiale, mais aussi de la nature et de la trophicité du socle sous-jacent. Ainsi, la détersion de structures fibro-aponévrotiques fixées au plan osseux sera extrêmement lente ; la croissance du bourgeon est laborieuse en cas de vascularisation précaire.

On comprend aisément la gravité d'une telle lésion qui est toujours surinfectée et, peut aboutir à l'exposition secondaire

de structures nobles (cavités articulaires, foyers fracturaires, tendons...) et contre-indique tout abord chirurgical pendant plusieurs semaines. De surcroît, si le diagnostic lésionnel étant méconnu, une incision cutanée est réalisée dans l'aire de l'impact (ou à proximité), l'extériorisation, quelques jours plus tard, des phénomènes de dévitalisation cutanée sur la voie d'abord ne manquera pas d'entraîner de graves problèmes (infectieux, voire médico-légaux).

Il est donc fondamental de connaître l'existence de cette lésion et d'être en mesure de la reconnaître. Trois signes cliniques, localisés dans l'aire de l'impact, permettent d'en faire le diagnostic (voir figure 2.3) :

- la perte du brillant habituel de la peau qui prend un aspect terne et blanchâtre ;
- la présence d'un piqueté hémorragique qui traduit l'extravasation sanguine à partir des petits vaisseaux intradermiques soumis à l'hyperpression traumatique ;
- la présence d'une anesthésie à la piqûre secondaire à la nécrose des terminaisons nerveuses intradermiques et la gravité de l'ischémie.

La recherche systématique de ces trois signes cliniques élémentaires, dans toute situation à risque, permet d'en faire aisément le diagnostic et de prendre toute mesure adaptée (information précise du blessé, dispositif de contention permettant la surveillance de l'évolution locale, report très à distance d'éventuelles incisions cutanées...).

Un quatrième signe peut être recherché en cas de doute, c'est l'aspect noir du perlage sanguin après piqûre cutanée. La recherche de ce signe, invasif, demande une certaine habitude et exige de bonnes conditions d'éclairage :

- la piqûre ne doit pas être transfixiante ; elle doit n'intéresser que le derme, sous peine d'introduire une cause d'erreur par issue de sang veineux d'origine sous-cutanée ;

- la manœuvre ne doit pas être répétée inconsidérément en raison du risque d'inoculation. C'est pourquoi, ce signe ne doit pas être recherché au SAU mais réservé à l'usage exclusif du bloc opératoire où il est extrêmement précieux.

Rappelons, pour clore ce chapitre, qu'une plaie cutanée ne procède pas toujours de l'action d'un instrument tranchant, mais peut être la conséquence d'un violent traumatisme direct par un agent vulnérant mousse sous l'action duquel la peau éclate sur un relief osseux. Les berges de la plaie et les tissus voisins sont alors plus ou moins gravement dévascularisés. Ces conditions particulières définissent la notion de **plaie contuse**. Le diagnostic, réalisé sur les mêmes signes que la contusion dermique et le caractère atone, peu hémorragique des berges, doit être absolument fait dès le premier examen. Toute plaie contuse doit être reconnue avant toute décision de suture cutanée, sous peine de se trouver confronté à de graves déboires (nécrose des berges et désunion de la plaie) pouvant aboutir à l'exposition et à la surinfection des structures profondes.

Il va sans dire que l'association d'une souffrance cutanée d'origine intrinsèque (par compression de dedans en dehors) et d'origine extrinsèque (par traumatisme direct) représente la situation la plus grave. Elle nécessite la réduction de la luxation d'extrême urgence, et habituellement une fixation par fixateur externe, au moins dans la période d'attente, permettant d'obtenir toute certitude sur l'état cutané.

EXAMEN-PROGRAMME POUR SÉQUELLES TRAUMATIQUES ET TRAUMATISMES ANCIENS

La menée de l'examen et son objectif sont ici radicalement différents. L'examen comporte, on l'a vu précédemment, une série d'étapes toutes importantes, permettant de parvenir à l'objectif final, c'est-à-dire le programme thérapeutique adéquat.

Analyse de l'anamnèse

Elle est essentielle. Il faut être capable de débrouiller des situations complexes et savoir reprendre, par le détail, les différentes phases de l'évolution, les diagnostics évoqués ou retenus, les modalités et l'action des traitements déjà mis en œuvre. De même, l'analyse de la situation socioprofessionnelle doit être précisée avec soins. Ce premier contact, qui peut prendre du temps, ne doit pas être escamoté ni raccourci. C'est de plus le début de la construction de la relation médecin-malade.

Plaintes du patient

Ces plaintes doivent être analysées avec méthode car elles peuvent donner une orientation topographique ou étiologique. Elles ont pour dénominateur commun la douleur. L'analyse de ce symptôme et de ses conditions d'apparition (troubles de la marche et difficultés liées à la chaussure) est un temps essentiel de la démarche clinique.

Douleur

C'est le maître symptôme. Il faut séparer les douleurs plantaires d'appui et les douleurs articulaires d'effort (*figure 2.5*).

Les douleurs plantaires d'appui correspondent à une réponse anormale du revêtement cutané à la charge. Elles peuvent être postérieures et réaliser des talalgies, en regard de la zone d'appui talonnier. De siège antérieur, en regard de la barre d'appui métatarsienne, ce sont les métatarsalgies.

Les douleurs articulaires procèdent d'une surcharge ou souffrance cartilagineuse. Le siège de leur projection cutanée donne une idée précise de la localisation (*figure 2.6*) :

- ainsi, typiquement, une douleur en barre en regard de la face antérieure du cou de pied, se projetant selon une ligne horizontale passant 2 cm en amont de la pointe de la malléole latérale et 1 cm en amont de la pointe de la malléole médiale, signe une origine talo-crurale ;
- une douleur des faces collatérales de l'ARP sous-malléolaires est d'origine sous-talienne, surtout si elle comporte une composante d'instabilité et une projection talonnière ;
- une douleur siégeant à l'aplomb de la projection verticale de la crête tibiale sur le pied a toute chance de correspondre à la médio-tarsienne ;
- une douleur de la face dorsale en amont des bases phalangiennes proximales correspond à une localisation métatarso-phalangienne (dégénérative pour l'hallux et par souffrance dynamique pour le 2^e où elle s'accompagne volontiers d'irradiation dorsale ascendante caractéristique) ;
- une douleur située à égale distance entre les MP et la médio-tarsienne correspond à l'interligne de Lisfranc.

Toutes ces localisations douloureuses ont une nette composante mécanique ; elles disparaissent au repos, mais persistent lors de la marche pieds nus. Enfin une composante neurogène, avec exacerbation par le port d'une chaussure fermée et le gonflement, oriente vers une pathologie nerveuse (névrome tout particulièrement).

Troubles de la marche

Les troubles de la marche donnent constamment une asymétrie entre les deux demi-pas. Ils peuvent prendre plusieurs aspects.

Déroulement du pas

Ils peuvent affecter le déroulement du pas. C'est, le plus souvent, la traduction d'une pathologie articulaire par raideur en mauvaise position ou douleur de mobilisation.

Le temps d'attaque talonnière peut être altéré en raison d'une attitude vicieuse en équin fixé (qui l'annule ou contraint à des postures d'esquive) ou d'une douleur mécanique de topographie talonnière ou sous-talienne lors du contact avec le sol.

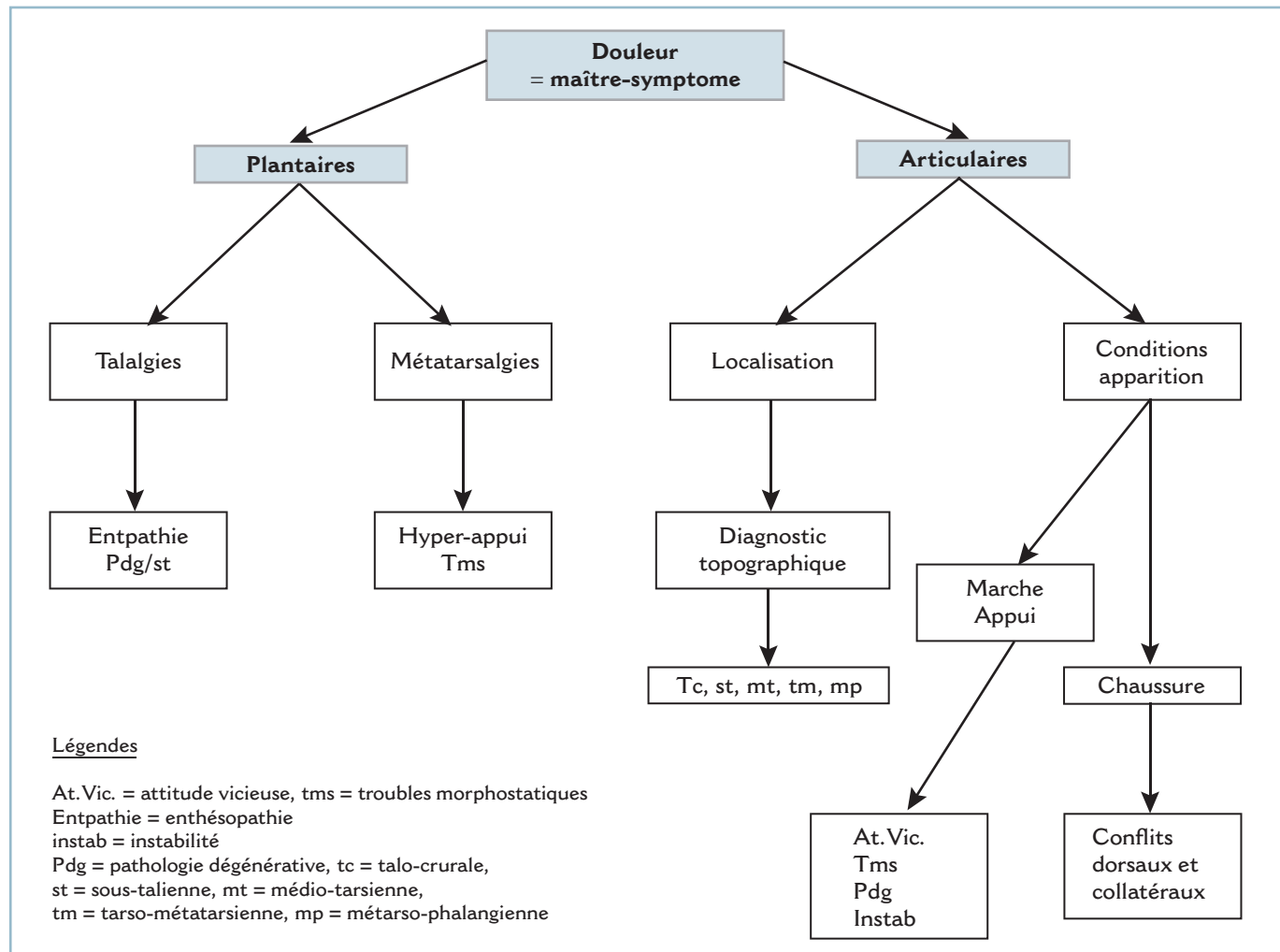
L'altération du temps d'impulsion peut siéger sur la barre d'appui métatarsienne (lésions dégénératives ou instabilité MP) mais aussi sur les interlignes plus proximaux mis en contrainte par le soulèvement actif du talon (interligne de Lisfranc et couple de torsion surtout).

Les parties molles peuvent également être en cause, qu'il s'agisse de talalgies par enthésopathie proximale des muscles intrinsèques plantaires ou de métatarsalgies par souffrance cutanée localisée.

Vice architectural

Ils peuvent traduire la présence d'un vice architectural. Celui-ci peut siéger sur l'arrière-pied :

- un varus talonnier est susceptible d'entraîner une surcharge talo-crurale antéro-médiale et une instabilité latérale ;



2.5 Algorithme - Douleur.

- un valgus talonnier peut entraîner une surcharge de la talo-naviculaire ;
- en l'absence de possibilité de compensation, un varus de l'ARP provoque une surcharge sous la 5^e tête, un valgus une surcharge sous la 1^{re}.
- Ce trouble morphostatique peut siéger sur l'avant-pied :
 - une pronation fixée de l'AVP entraîne un varus talonnier compensateur ;
 - une supination fixée un valgus de l'ARP.

Instabilité prédominante

Le trouble de la marche peut s'inscrire dans un tableau d'instabilité prédominante. Celle-ci peut procéder de plusieurs étiologies, et en premier lieu, d'une cause ligamentaire. Mais cette étiologie n'est pas exclusive. L'analyse des circonstances de survenue est capitale ; elle permet l'orientation diagnostique vers une pathologie ligamentaire post-traumatique ou un trouble morphostatique ostéoarticulaire, les deux pathologies étant susceptibles de s'associer.

Contexte neurologique

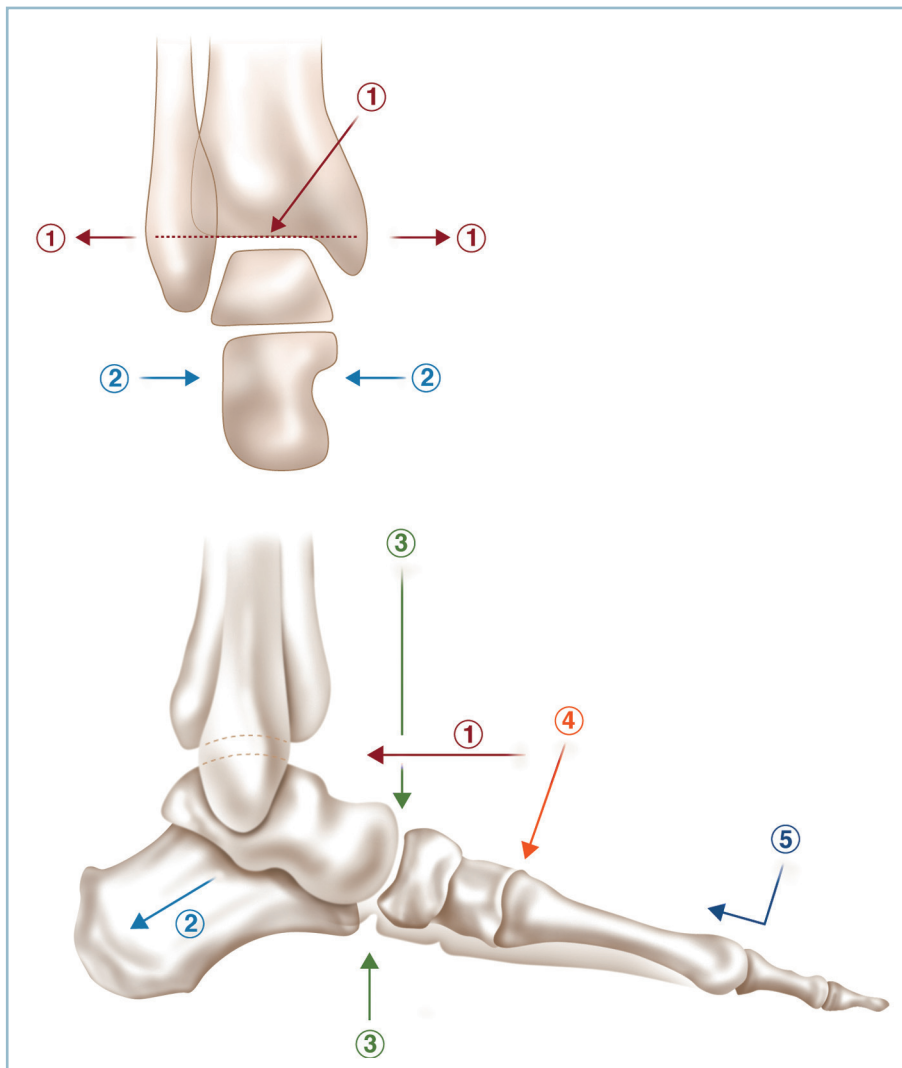
Enfin, cette analyse attentive permettra le plus souvent d'éliminer (ou du moins de suspecter) une pathologie non directement liée au pied ou au cou de pied, et notamment un contexte neurologique à type de troubles de l'équilibre, de troubles de la coordination, de la motricité ou du tonus musculaire.

Difficultés liées au port de la chaussure

Signalons tout d'abord que le terme de « chaussage » décrit dans la langue française un procédé agricole et n'a rien à voir avec le port de la chaussure. Ces difficultés ont en commun la caractéristique de disparaître pied nu.

Le *primum movens* est le plus souvent un conflit mécanique provoqué par :

- une saillie osseuse anormale (dysmorphie localisée d'un segment osseux) ;
- ou la convexité d'une déformation dans le plan horizontal (conflit sur la styloïde du 5^e métatarsien en cas d'adductus de



2.6 Projection cutanée des interlignes articulaires permettant le diagnostic topographique d'une douleur articulaire.

1 : talo-crurale, 2 : sous-talienne, 3 : médio-tarsienne, 4 : jonction tarso-métatarsienne, 5 : métatarso-phalangienne.

l'AVP) ou dans le plan sagittal (conflit dorsal en cas de séquelle de traumatisme du Lisfranc).

Une griffe raide des orteils peut rendre le port de la chaussure insupportable par conflit dorsal entre le sommet de la griffe et le bout antérieur.

Il faut noter enfin qu'une hypertrophie partielle (élargissement post-traumatique du talon) ou globale par œdème résiduel peut empêcher le logement du pied dans une chaussure standard.

Examen physique

L'examen physique comporte plusieurs temps, à savoir l'examen debout en appui bipodal, l'analyse de la marche, l'examen au podoscope, l'examen couché, sans omettre l'examen de la chaussure. Tous ces temps doivent être réalisés de façon systématique et consignés par écrit.

Examen du pied en appui bipodal

Il permet une évaluation de la morphologie globale en vue dorso-plantaire, latérale et postérieure.

On évalue la morphologie et l'orientation du talon dans le plan frontal (VR-VL) et le plan sagittal (équino-talus).

On étudie l'architecture des arches antéro-postérieures dans le plan sagittal (planus, cavus) et dans le plan dorso-plantaire (anomalies osseuses et cutanées des bords collatéraux)

L'alignement des orteils et de l'hallux est bien évalué dans le plan sagittal et le plan dorso-plantaire.

Examen des différents temps de la marche

Il nécessite de disposer d'une salle assez vaste pour permettre au patient de faire un nombre suffisant de pas. On étudiera de façon séparée la phase oscillante et la phase d'appui, cette analyse s'effectuant pieds nus et chaussés.

Phase oscillante

En vue postérieure, on analyse avec soin la position du pied dans le plan frontal : position spontanée du talon (position neutre, varus, valgus) et celle de la barre d'appui métatarsienne (position neutre, pronation, supination).

De profil, on évalue la position de l'arche externe par rapport à l'axe vertical du segment jambier. Cette dernière peut être normale, en équin ou en talus. Toute l'attention se porte sur l'AVP et la détection d'éventuels phénomènes d'accrochage avec le sol. Il est capital d'observer la contraction active des fléchisseurs dorsaux à la face antérieure du cou de pied (TA dont le tendon saille sur le secteur antéro-médial et LEO dont la contraction provoque une brusque extension des orteils sur les rayons latéraux).

Phase d'appui

La phase d'appui avec ses trois temps, pendant lesquelles on notera avec précision toute anomalie concernant la chronologie et la répartition dans le temps; l'allongement de certains temps donnant une impression de lourdeur du pas, le raccourcissement (voire l'esquive) celle d'une démarche sautillante.

L'attaque talonnière doit être franche. On note la position du talon dans les deux plans frontaux lors du contact avec le sol.

L'appui plantaire doit être harmonieusement réparti sur les zones de contact (talon bien orienté, plante perpendiculaire en tout point à l'axe jambier).

L'appui plantaire doit être suffisamment prolongé pour permettre, grâce à un mouvement de FD de la talo-crurale de porter le tibia en avant de l'axe du corps, sans décollement du talon. Ce temps (amorce de l'impulsion) prépare le temps suivant (voir figure 1.13a).

L'impulsion doit être complète dans toutes ses phases (élévation active du talon, appui sur la barre d'appui métatarsienne et impulsion pulpaire). On saura détecter une esquive voire une suppression pure et simple (traduisant une douleur aux

contraintes dynamiques), le pied quittant le sol, en masse, dès le stade d'appui plantaire (traduisant la présence de métatarsalgies majeures) ou d'une souffrance sous-talienne.

Appui monopode

L'appui monopode sensibilise les conséquences de l'appui. Cela est particulièrement développé par l'appui monopode sur la pointe, situation dans laquelle la levée du talon s'effectue en varus. Une situation particulière est produite par le syndrome d'insuffisance du tibial postérieur (par tendinopathie, ténosynovite ou rupture), dans laquelle la montée du talon, de faible amplitude, s'effectue en valgus. Lors de l'examen de dos, le valgus talonnier démasque le bord latéral du pied qui devient visible par l'examineur (« *too many toes sign* ») (figure 2.7).

Examen global des membres inférieurs

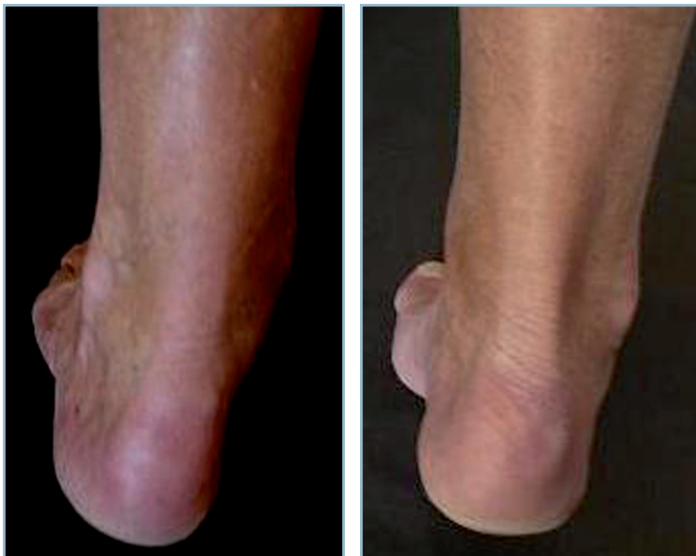L'examen debout permet également l'appréciation de l'alignement des membres inférieurs, leur longueur anatomique et fonctionnelle, l'équilibre rotatoire.

Examen au podoscope

C'est un temps indispensable. Le patient est en appui bipodal sur le couvercle vitré de l'appareil, dans la position spontanée d'appui. Le temps de charge doit être suffisant pour permettre une assise plantaire stable et la pérennisation de l'image de la surface d'appui, les zones de surcharge apparaissant décolorées par chasse sanguine. L'examineur se place derrière le patient, ce qui lui permet, en outre, d'examiner avec précision l'aspect et la position du talon.

Les zones d'appui sont analysées sur le talon, la bande latérale, la barre métatarsienne et la pulpe des orteils, de même que la zone de décharge médiale (cavus médial).

Lorsque le talon est le siège d'une désaxation réductible (en VR ou en VL), il est important d'apprécier les conséquences



2.7 « *Too many toes sign* ». Syndrome d'inefficacité du tibial postérieur.

Pied gauche en appui monopode (AMP) en vue postérieure avec extériorisation d'un valgus du talon qui démasque à l'examineur le bord latéral et les orteils latéraux normalement invisibles.

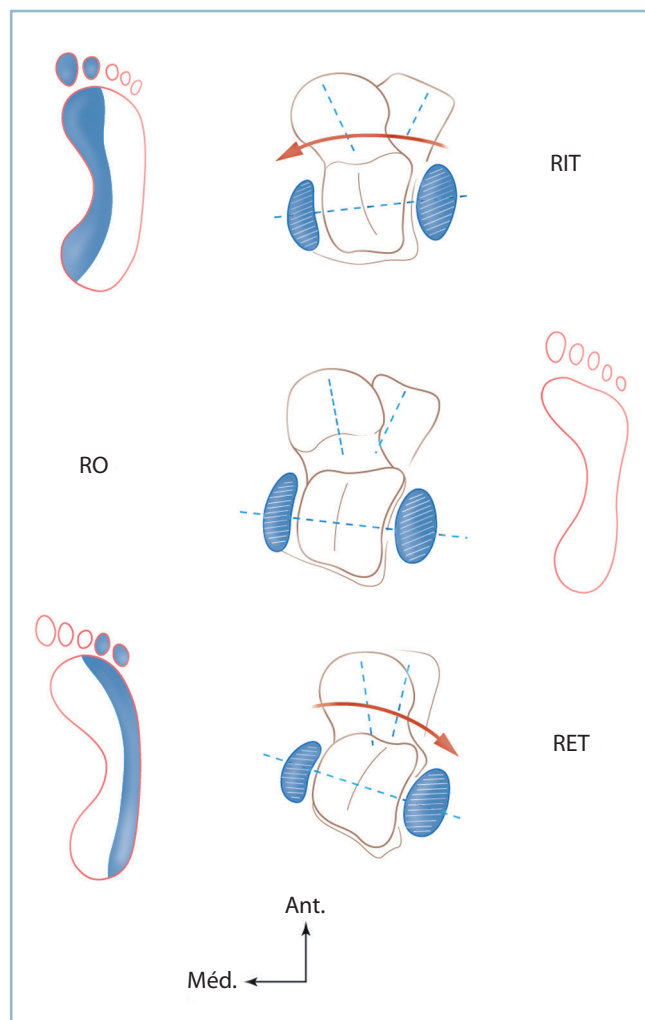
À droite, AMP physiologique. Noter le varus du talon et le démasquage de l'hallux.

de la réorientation passive de ce dernier sur la répartition de l'appui au niveau de la barre métatarsienne :

- la rotation passive du squelette jambier qui mobilise, par l'intermédiaire de la mortaise, le talus dans le plan horizontal, modifie la morphologie de la plante par action directe sur la divergence talo-calcanéenne ;

- ainsi, une rotation médiale du squelette jambier provoque la rotation homologue du talus ; elle-même une augmentation de la divergence talo-calcanéenne et un valgus de l'ARP, ce valgus reportant l'appui sur le secteur médial de la plante ;

- une rotation latérale, par un mécanisme inverse, un varus de l'ARP et une surcharge plantaire latérale (*figure 2.8*).



2.8 Représentation schématique de l'image podoscopique d'un pied normal en rotation neutre (RO, image normale), en rotation interne du squelette jambier (RIT) qui surcharge l'arche médiale et en rotation externe (RET) qui surcharge l'arche latérale.

Ce petit moyen permet d'étudier de façon très précise les interactions entre ARP et AVP en termes de souplesse et de possibilité de compensation. Ainsi, en cas de pied creux médial raide, la réduction (même partielle) du varus talonnier par rotation interne passive du squelette jambier extériorise immédiatement une importante surcharge sous la 1^{re} tête métatarsienne. En cas de pied plat valgus, la rotation externe du squelette jambier provoque la décharge de la 1^{re} tête (*figure 2.8*).

Examen couché

L'examen couché a pour objectif le recueil de données analytiques concernant plusieurs points.

Mobilités articulaires

On évalue :

- la mobilité talo-crurale (référence bord latéral du pied et axe longitudinal de la fibula) : l'évaluation de la FD s'effectue genou fléchi et genou étendu (incluant la participation des gastrocnémiens) ; lors de l'évaluation de la FD genou étendu, il est conseillé d'effectuer deux mesures successives : l'une, talon laissé libre, qui mesure le capital global de FD, l'autre, le talon étant maintenu passivement en position anatomique pour éliminer une éventuelle compensation dans la sous-talienne (et de dépister des petits équins taliens) (*figure 2.9*) ;

- sous-talienne, médio-tarsienne, pronation et supination de l'avant-pied (talon bloqué en position de fonction pour analyser les corrélations AVP/ARP) ;

- MP et IP (cf. anatomie fonctionnelle).

Aspect morphologique global

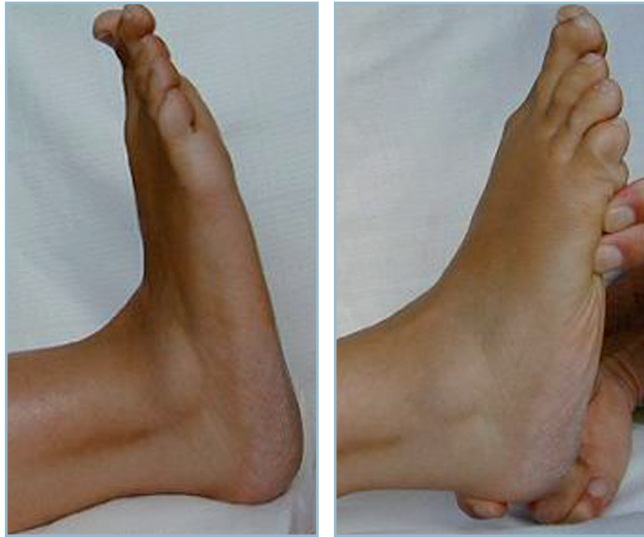
On évalue les modifications morphologiques architecturales induites par la décharge, ce qui donne une idée de la réductibilité ou non des déformations. Ce critère est évalué de façon précise par la réalisation de manœuvres de réduction passive.

Revêtement cutané

On note avec précision d'éventuelles anomalies cutanées de la face dorsale, des bords collatéraux, des reliefs osseux (styloïde du 5^e métatarsien, bord médial de la 1^{re} MP) et de la plante à l'origine de :

- réactions hyperkératosiques [avec un distinguo entre cors (face dorsale ou extrémités distales des orteils) ; durillons et callosités (à la face plantaire)] ;

- réactions dyskératodermiques à la jonction peau saine mobile-peau pathologique fixée par des adhérences au squelette osseux, ces dernières étant volontiers à l'origine de fissures hémorragiques dans la région péritalonnière (« Traumatismes cutanés anciens »).



2.9 a. Mesure de la flexion dorsale de la cheville. Genou étendu et talon libre, la flexion dorsale est largement positive. b. Dans la même position, lorsque le talon est bloqué en position de fonction, s'extériorise un net équin (même patient qu'en a).

Trophicité et évaluation neurologique

L'étude de la trophicité et l'évaluation neurologique succincte sont deux temps essentiels :

- prise des pouls distaux, évaluation du retour veineux pour le premier ;
- étude de la sensibilité et testing musculaire pour le second.

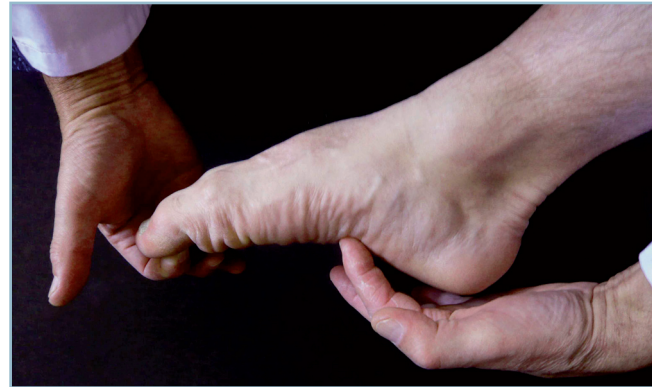Il faut évaluer avec soin la sensibilité superficielle, notamment à la plante (avec au besoin établissement d'une cartographie), et profonde au moindre doute (diapason),

Il faut systématiquement réaliser un testing musculaire (dont il faut connaître les principes simples) avec exploration des extrinsèques et des intrinsèques notamment plantaires.

Pour ce qui concerne le testing des intrinsèques, il faut utiliser la synergie fonctionnelle qui existe entre le triceps et les fléchisseurs courts en demandant au patient de fléchir simultanément la cheville et les orteils. La flexion plantaire élective des phalanges proximales et la palpation directe de la contraction des corps charnus à la plante témoignent d'une fonction normale (*figure 2.10*).

On précise la présence d'éventuelles cicatrices cutanées et leurs caractères, les risques potentiels d'incisions itératives, la présence de névromes cicatriciels par la recherche d'un signe de Tinel dont on précisera les caractéristiques.

Au terme de cet examen clinique, il est possible de dresser l'inventaire de toutes les plaintes et de l'ensemble des désordres architecturaux. On est alors en mesure de rechercher des liens cohérents entre ces derniers et les signes fonctionnels d'appel. C'est la base de l'élaboration du programme thérapeutique. Mais ces hypothèses doivent être vérifiées par un certain nombre d'examen complémentaires.



2.10 Testing des intrinsèques plantaires. Noter la flexion plantaire active de la cheville, la flexion active de la 1^{re} phalange, l'extension de l'IP et la palpation directe par l'examineur de la contraction des corps musculaires.

IMAGERIE

Radiographie standard

C'est le maître examen, aussi bien en matière de traumatologie récente que de séquelles traumatiques. Ses objectifs sont communs à toutes les situations et comportent :

- l'inventaire de l'ensemble des lésions ostéoarticulaires ;
- l'analyse de leur retentissement sur la morphologie globale et l'architecture du pied.

En pratique d'urgence

On demande systématiquement trois clichés hors charge, à savoir une incidence de face dorso-plantaire du pied, un profil strict du pied prenant la cheville et une radiographie de la cheville de face stricte (le rayon passant si possible par l'axe du 4^e métatarsien).

Ces trois clichés sont presque toujours suffisants ; en cas de doute, il est possible de demander des clichés comparatifs ou une incidence de $\frac{3}{4}$ déroulée, notamment si l'on souhaite explorer tout particulièrement le clavier métatarsien et l'interligne de Lisfranc latéral :

- on étudie avec soin toutes les structures ostéoarticulaires, en s'aidant des données d'orientation clinique ;
- on évalue en premier lieu les conséquences locales du traumatisme sur la morphologie des segments osseux, les rapports avec les structures voisines et la congruence articulaire ;
- on analyse ensuite les conséquences à distance sur l'architecture globale du pied (orientation du talon, aspect des arches antéro-postérieures, alignement des têtes métatarsiennes, rectitude des bords latéraux) et la morphologie du pied (hauteur du talon, aspect des reliefs osseux la face dorsale, alignement des orteils).

Selon le cas, la demande d'un scanner peut se justifier pour préciser la présence ou non d'un trait de fracture (col du talus par exemple), étudier la morphologie d'une articulation (sous-talienne par exemple en présence d'une fracture du col du talus) ou permettre une étude anatomique précise avant une décision opératoire (calcanéus ou pilon tibial).

Mais, encore une fois, l'évaluation de l'architecture globale revient toujours à la radiographie standard et à elle seule. Rappelons enfin que c'est seulement après la certitude d'intégrité osseuse qu'il est licite d'effectuer des tests dynamiques à la recherche d'une lésion ligamentaire.

En matière de traumatisme ancien

Le même cheminement s'attache à faire l'inventaire des lésions anatomiques et leurs conséquences architecturales. L'arsenal radiographique de base doit toujours comporter des radiographies *en charge* et les quatre clichés suivants :

- les deux chevilles de face en charge avec cerclage type Méary ;

- les deux pieds face dorso-plantaire (les deux pieds sur la même cassette) : il est préférable d'obtenir des clichés de grandissement 1 pour permettre l'évaluation chiffrée d'un vice d'alignement des têtes ;

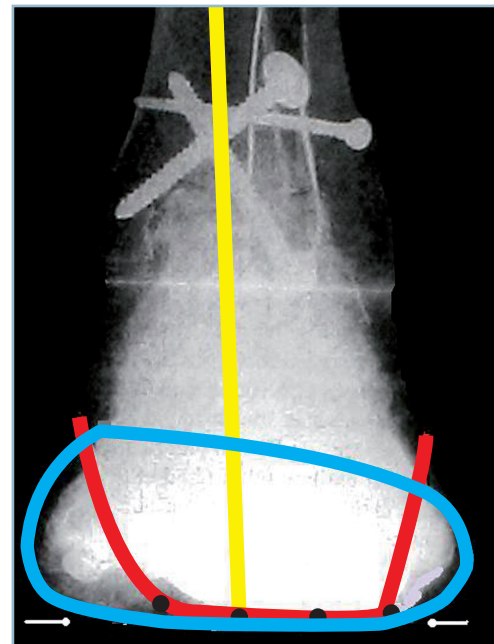
- profil strict, droit et gauche, comparatif prenant la cheville.

Trois autres clichés peuvent compléter ce bilan standard. Dans le domaine de l'analyse focale :

- l'incidence de $\frac{3}{4}$ externe permettant le déroulement des deux interlignes cuboïdo-métatarsiens qui sont mal analysés sur le dorso-plantaire ;

- et l'incidence de Broden permettant le dégagement de la sous-talienne postérieure de face. Il s'agit d'une incidence de face en forte rotation interne (30° environ), le rayon étant ascendant d'une quinzaine de degrés. Le contrôle de la position sur un moniteur est indispensable avant la réalisation du cliché.

Dans le domaine de l'analyse architecturale, pour renseigner avec précision la position intrinsèque de l'arrière-pied et celle de l'avant-pied, le **cliché en double cerclage talonnier et capito-métatarsien** est très important. Il peut être réalisé en charge, en préopératoire et, surtout, en peropératoire où il permet d'évaluer avec précision, dans le plan frontal, la position du talon et de la barre d'appui métatarsienne et de dépister une éventuelle incohérence de position réciproque. Un premier cercle métallique (Danis 9 dixièmes) est modelé autour du talon et le relief malléolaire et un second autour des têtes métatarsiennes en veillant à ce que ce cercle passe exactement à la partie centrale de la 1^{re} et de la 5^e têtes (*figure 2.11*).



2.11 Cliché en double cerclage talonnier (ligne rouge) et capito-métatarsien (ligne bleue). Cliché normal.

Noter le valgus de l'ARP (l'axe tibial se projette à la jonction tiers médial-deux tiers latéraux), l'orthogonalité de la BAM et le parallélisme du secteur plantaire des deux cercles métalliques.

In fine, ces clichés permettent le plus souvent de valider les hypothèses étiopathogéniques précédemment émises et d'élaborer en termes de relation avantages/risques, un programme de prise en charge thérapeutique.

Incertitude étiopathogénique

Ce n'est qu'en cas de doute diagnostique ou en l'absence de cohérence entre les hypothèses attendues et les données de la radiographie standard que l'on pourra être amené à recourir à une imagerie plus complexe.

Rappelons, pour ne plus y revenir, que le scanner explore au mieux les structures osseuses et que l'IRM est parfaitement adaptée à l'analyse des tissus mous.

Dans quelques cas précis, il est parfois nécessaire de recourir à l'arthroscanner voire à une infiltration anesthésique-test. Ces examens, qu'il ne faut jamais demander en première intention, sont alors très importants. Ils sont essentiels pour innocenter ou retenir la responsabilité d'une lésion ostéoarticulaire occulte.

Tests anesthésiques

Ils doivent être réalisés dans des conditions très précises. Il est indispensable d'expliquer au patient l'objectif du test (diagnostique et non thérapeutique) et ses différentes modalités. Un temps d'observation suffisant permettra d'évaluer (au mieux à l'aide d'une EVA) l'efficacité de l'agent anesthésique et la réapparition progressive de la douleur avec la diminution de son action. Il faut surtout être certain de la situation intra-articulaire de l'anesthésique et du caractère sélectif de l'anesthésie locale sans possibilité de diffusion vers une cavité articulaire adjacente. Ces anesthésies-tests doivent donc toujours être réalisées sous contrôle arthrographique ; l'anesthésique local étant mélangé avec quelques gouttes de produit de contraste, il est possible de vérifier le caractère sélectif de l'infiltration.

Anesthésie-test et arthroscanner couplés

En présence de situations bien définies et dans le cadre de protocoles précis, arthroscanner et anesthésie-test peuvent être associés dans le même temps.

On réalise d'abord une ponction articulaire sous contrôle fluoroscopique à l'aide du mélange anesthésique-produit de contraste puis on effectue l'arthroscanner qui confirme le caractère sélectif de l'infiltration et permet l'analyse fine des lésions. On termine par le test clinique.

Il faut veiller à ce que le résultat soit soigneusement évalué et décrit avec précision par le radiologue sur son compte rendu. À ce titre, la mesure du niveau algique par EVA successives (toutes les demi-heures par exemple) est indispensable.

CHAPITRE 3

Problèmes liés au traitement

La prise en charge thérapeutique est essentiellement chirurgicale ; c'est le domaine que nous développerons. Ce moyen thérapeutique a l'avantage (au moins en théorie) de permettre la restitution exacte des structures ostéoarticulaires et la mobilisation rapide, au prix d'un petit risque infectieux lié à l'ouverture cutanée et/ou à l'introduction du matériel d'ostéosynthèse. Néanmoins, cela ne justifie pas une totale impasse sur le traitement non chirurgical « orthopédique ». Ce traitement orthopédique peut être le mieux adapté dans certaines circonstances ; on peut y être contraint quand le traitement chirurgical apparaît irréalisable ou trop risqué. Nous en rappellerons les grands principes généraux.

POINTS COMMUNS DU TRAITEMENT ORTHOPÉDIQUE

Principes et modalités

Les deux temps du traitement orthopédique (réduction et immobilisation du foyer) s'effectuent par des moyens non chirurgicaux, « non sanglants ».

La réduction est le plus souvent obtenue par manœuvres externes, exercées au travers de la peau et des parties molles. L'immobilisation est réalisée par un appareil de contention, idéalement en plâtre.

La réduction peut également être obtenue par l'intermédiaire d'un dispositif de traction axiale, cette dernière pouvant être extemporanée ou progressive. Dans le premier cas, la réduction est pratiquée sur cadre de réduction ou table orthopédique ; l'immobilisation fait alors appel à un appareil de contention externe. Dans l'autre cas, la réduction est obtenue progressivement, grâce à un dispositif de traction continue s'exerçant sur une broche transosseuse (tibiale basse ou calcaneenne). Le dispositif de traction assure également la contention jusqu'à consolidation du foyer (traction-suspension).

Traitement fonctionnel

Ce mode de traitement ne comporte ni réduction ni contention (à l'exception d'une courte immobilisation de quelques jours à visée antalgique) Elle implique la mise en œuvre de moyens de lutte contre la douleur et le gonflement (surélévation, contention élastique, agents pharmacologiques), suivie le plus rapidement possible de la mobilisation, d'abord des articulations de voisinage puis, dès que possible, de l'articulation lésée. Bien entendu, il n'est tenu aucun compte de la situation anatomique. Cette dernière est jugée secondaire par rapport

au bénéfice induit par la mobilisation dont l'objectif est de sauvegarder la fonction au prix d'un remodelage articulaire. La lutte anti-œdème apparaît plus qu'ailleurs essentielle. Cette méthode est indiquée pour les lésions engrenées ou impactées et, en pratique, elle n'est utilisée que pour certaines fractures du calcaneus.

Traction continue

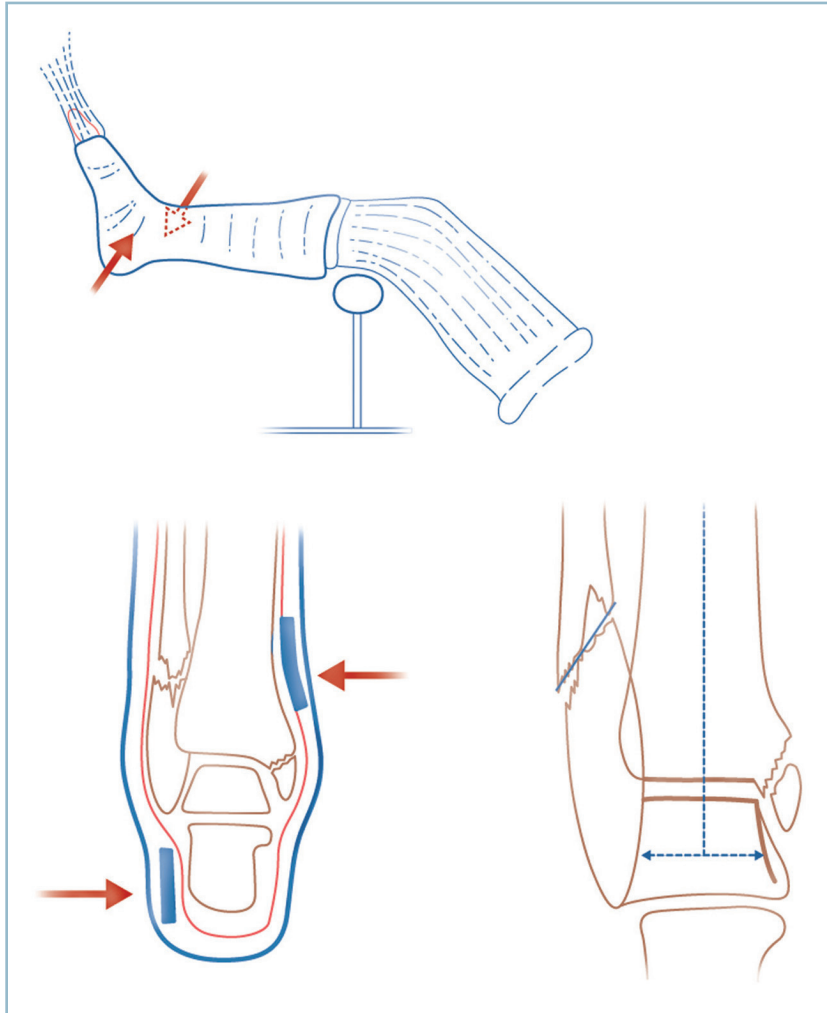
Dans un premier temps, elle comporte la mise en place d'une broche transcalcaneenne ou tibiale basse, tendue par un étrier de Kirschner s'appliquant sur une attelle métallique en « U ». Cette dernière permet d'exercer à la fois des efforts de traction axiale et de suspension sur le segment distal. Le maintien de l'alignement peut être favorisé par un dispositif de soutien du segment jambier : appareil de Braun (et variantes) à effet antirecurvatum ou, mieux, attelle plâtrée postérieure directionnelle, suro-pédieuse maîtrisant les axes dans les deux plans. Cette méthode, qui a été jadis défendue par l'école de Vienne pour le traitement de certaines fractures basses de jambes et du pilon tibial, est maintenant abandonnée au profit du fixateur externe. Elle a en effet l'inconvénient d'imposer de nombreuses contraintes jugées par beaucoup réhabilitatoires : décubitus strict avec surélévation des pieds du lit, hospitalisation prolongée, difficultés majeures de nursing, vérification du maintien de la qualité de la traction et surveillance pluri-quotidienne des points d'appui de l'attelle et d'éventuelles sangles de rappel. De surcroît, ce type de traitement nécessite la surveillance au jour le jour de la réduction en dépit des difficultés techniques de réalisation des clichés au lit. Il n'en reste pas moins que ce mode de traitement pouvait aboutir à de très bons résultats anatomiques et fonctionnels aux prix d'une grande attention et de difficultés d'installation et de nursing.

Traitement orthopédique habituel

Il peut être indiqué au cou de pied et au pied. Il faut noter d'emblée qu'à tors ou à raison, ce mode de traitement soulève de moins en moins d'enthousiasme aussi bien chez les patients (qui redoutent la gêne provoquée par l'appareil de contention) que de la part des chirurgiens qui lui reprochent l'impératif d'immobilisation prolongée et le risque de déplacement secondaire exposant à des reprises chirurgicales hasardeuses. Nous devons cependant en rappeler les principes.

Fractures du cou de pied

L'objectif thérapeutique est la restitution de la congruence articulaire de la cheville dans les deux plans sans tenir aucun compte des foyers malléolaires où s'effectuent des mécanismes de rattrapage réciproque des déplacements. La réduction et le maintien de la congruence doivent rester stables jusqu'à consolidation (*figure 3.1*). L'indication doit donc être particulièrement bien choisie de façon à limiter le plus possible le risque de déplacement secondaire et la nécessité de reprise chirurgicale secondaire dont on connaît le mauvais pronostic.



3.1 Traitement orthopédique.

Réalisation technique : réduction sur un bottillon plâtre humide. Objectifs thérapeutiques : restauration du centrage talien sans tenir compte des malléoles.

La réduction s'effectue sous anesthésie générale par manœuvres directes dans le sens inverse des déplacements sur des surfaces d'appui particulièrement bien protégées. À ce titre, une fois le patient anesthésié et après préparation cutanée, les segments de membres doivent être recouverts par un jersey de taille adaptée. Les points d'appui doivent être protégés par des pièces de feutrine en forme de coque, au talon, et de rectangle sur les zones d'appui et de contre-appui. En pratique, sur la région sous-malléolaire latérale et sus-malléolaire médiale pour une fracture par abduction, par exemple. Ces protections doivent être fixées par des bandes adhésives (en aucun cas circulaires ou constrictives). Il faut également protéger le creux poplité et le secteur latéral de l'extrémité proximale de jambe. De même, le plâtre devant être fendu, il est prudent de placer une bande de feutre de quelques centimètres de large en regard de la crête tibiale et le dos du pied pour éviter toute blessure cutanée lors de la réalisation de la fente antérieure. La cohésion de l'ensemble peut être améliorée par la mise en place d'un second jersey légèrement plus large.

La réduction proprement dite s'effectue sur un *bottillon plâtré* réalisé à l'aide d'une ou deux bandes de 10 cm. À ce stade, l'utilisation de bandes de résine est totalement contre-indiquée. Seules les propriétés de souplesse et de plasticité du plâtre de Paris sont compatibles avec le moulage précis du bottillon et la protection des zones d'appui sans provoquer de dangereux phénomènes d'hyperpression. Ces manœuvres de réduction doivent s'effectuer genou fléchi ; elles doivent être maintenues jusqu'à dessiccation du plâtre (voir figure 3.1). Un contrôle radiographique, genou fléchi, de face et de profil est réalisé. En cas de réduction insuffisante, le bottillon doit être enlevé et les manœuvres recommencées. Quand la réduction est jugée suffisante, le bottillon est complété par un appareil cruro-pédieux, à 20 degrés de flexion du genou. À ce stade, et pour en diminuer le poids, la résine peut être avantageusement utilisée.

Bien entendu, compte tenu du risque de déplacement secondaire, une surveillance radiologique étroite doit être mise en œuvre (2^e, 8^e, 15^e, 21^e jours). Un traitement par HBPM doit être débuté et surveillé.

Lésions du pied

Ce mode de traitement ne peut raisonnablement s'envisager que sur le médio et l'avant-pied et lorsque ne se posent aucun problèmes de restauration de congruence articulaire.

Dans ces conditions, les critères de jugement sont pour l'essentiel architecturaux et intéressent, dans les deux plans (sagittal et dorso-plantaire), les arches antéro-postérieures et l'alignement des têtes et l'orientation du talon et de la barre d'appui antérieure dans le plan frontal.

Lorsque ces conditions anatomiques sont parfaitement respectées, le traitement orthopédique (le plus souvent sans réduction) peut être parfaitement indiqué en termes de bénéfice/risque.

Il consiste à réaliser après dégonflement (facilité par surélévation sous protection d'une attelle postérieure), une botte plâtrée en position de fonction, parfaitement moulée. La technique de réalisation doit être précise :

- confection première d'une attelle postérieure surpédieuse dont la semelle, parfaitement plate, s'étend jusque et y compris à la pulpe des orteils ;

- le contre-appui pendant la dessiccation doit s'effectuer au niveau des cols de métatarsien pour maintenir les orteils en parfaite rectitude ;

- à la fin de cette période, une planchette peut avantageusement être utilisée à titre de contre-appui plantaire.

La date de reprise d'appui sera discutée en fonction de la stabilité des lésions. En tout état de cause, une remise en charge rapide a l'avantage de favoriser le remodelage des lésions et la reminéralisation.

POINTS COMMUNS DE LA CHIRURGIE

La période chirurgicale proprement dite comporte un certain nombre de points communs qu'il est utile d'analyser dès à présent. Ils sont très importants et concernent tous les temps de l'intervention :

- installation de l'opéré et voies d'abord ;
- conduite de l'intervention ;
- suites postopératoires ;
- évolution habituelle et principales complications.

On consacra un chapitre spécifique aux lésions ostéoarticulaires ouvertes.

Installation

La topographie distale et l'utilisation de la rotation de hanche permettent d'exposer les trois quarts antérieurs de la circonférence du cou de pied et l'ensemble des secteurs du pied par le seul décubitus dorsal. Seul l'abord de la face posté-

rieure du cou de pied (région para-achilléenne) peut nécessiter le décubitus ventral.

Installation en décubitus dorsal

En décubitus dorsal, la position spontanée de l'opéré anesthésié comporte une forte rotation latérale de hanche, les pieds reposant sur leur bord latéral. L'abord des secteurs latéraux est ainsi extrêmement malaisé. Cet écueil est évité en plaçant la hanche et le genou à une trentaine de degrés de flexion, grâce à l'installation de coussins sous la cuisse et la jambe ou, mieux, l'utilisation d'une table à pièces jambières séparées, réglables. Cette position a l'avantage de détendre les gastrocnémiens et de supprimer l'équin physiologique, le pied se plaçant spontanément à angle droit. Elle libère les rotations de hanche et facilite la réalisation des manœuvres de rotation du membre inférieur.

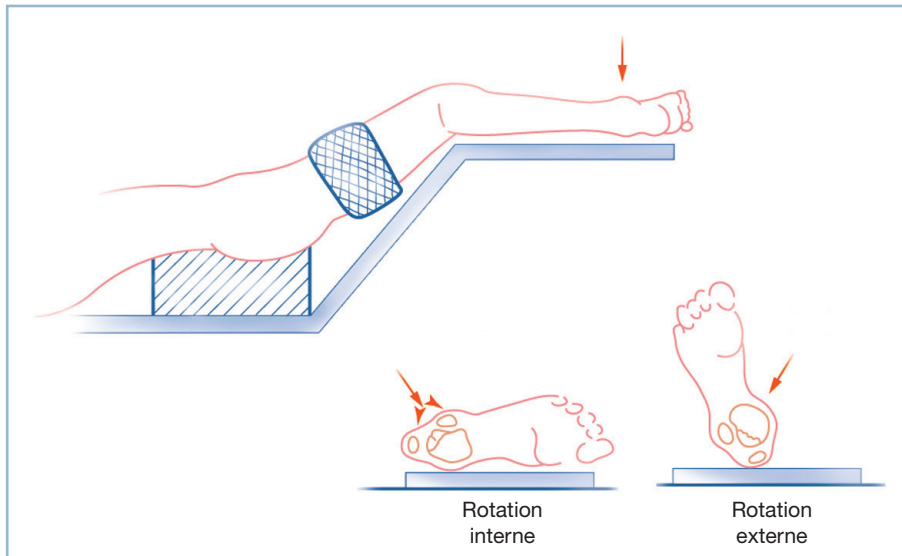
En agissant sur la position de la fesse homolatérale ou controlatérale, et en s'aidant éventuellement d'un mouvement de roulis de la table d'opération, il est possible de trouver une position compatible avec l'exposition des trois quarts antérieurs du cou de pied et de la totalité du pied. Idéalement, le pied et la cheville doivent se positionner spontanément de face stricte (rotation 0). Cela est indispensable à la réalisation des contrôles radiographiques et l'évaluation de la position et de l'architecture globale du pied. La rotation médiale permet l'exposition de la totalité du secteur latéral (le pied reposant sur son bord médial), la rotation latérale permettant l'exposition du secteur médial (le pied reposant sur le bord latéral) (*figure 3.2*).

Ce temps préparatoire ne doit jamais être négligé et il requiert tous les soins. À ce titre, la hauteur des coussins fessiers, qui doit être adaptée à la morphologie et à la souplesse articulaire du patient, est déterminée à la demande. Il est préférable d'utiliser des alèses roulées maintenues en forme par des bandes de papier adhésif et de procéder à des essais successifs jusqu'à obtention de la position souhaitée. Pour éviter la mobilisation voire l'expulsion de ce billot pendant l'intervention, il est possible de le fixer au plan cutané à l'aide d'une seconde bande de papier adhésif, face collante tournée vers la peau, en prenant soin de ne pas provoquer de lésions d'irritation cutanée. Enfin, pour permettre de donner du roulis à la table, il faut caler le bassin sur des appuis mousses et le fixer solidement à l'aide de bandes adhésives circulaires.

De même, toutes les zones de contact doivent être systématiquement vérifiées et, au besoin, protégées. Le garrot pneumatique peut alors être mis en place et la préparation cutanée peut commencer.

Installation en décubitus ventral

Cette position permet la réalisation aisée des voies d'abord du segment postérieur de l'ensemble des structures du cou de pied et de l'arrière-pied ; la rotation de hanche permettant d'étendre l'accès vers les secteurs latéraux et médiaux du cou de pied.



3.2 Installation en décubitus dorsal.

Noter la flexion du genou à 45 degrés. La rotation interne de hanche expose la face latérale de la cheville, la rotation externe, les secteurs antérieur et antéro-médial.

Son utilisation nécessite un certain nombre de précautions concernant les zones d'appui :

- pour ce qui concerne la face, l'appui doit se faire sous protection d'une têtère ou d'un bloc de mousse reportant les zones de contact sur le front et les régions malaires, évitant ainsi tout risque de compression oculaire et comportant une large excavation centrale pour le libre passage de la sonde d'intubation ;

- pendant l'intervention, la tête doit être en rectitude pour éviter toute torsion des gros vaisseaux du cou ; pour cette raison, la position en appui temporo-malaire direct sur la table est proscrite ; la liberté des globes oculaires doit pouvoir être vérifiée en permanence ; il en est de même pour la sonde d'intubation ;

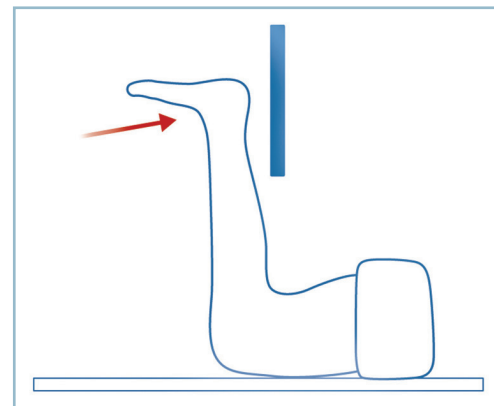
- les anesthésistes devant avoir accès aux abords veineux des deux membres supérieurs, ces derniers doivent être placés, en flexion des épaules, de part et d'autre de la tête sur des gouttières mousses réglables ;

- les points d'appui des membres doivent être vérifiés et protégés de façon systématique ; les zones de contact thoraco-abdominal s'effectuent sur des dispositifs particuliers (cousin échancré, cadre...) assurant la parfaite liberté de l'abdomen et des organes génitaux externes et l'absence de compression vasculo-nerveuse (notamment veineuse) dans les régions inguinales. Tous ces points doivent être vérifiés conjointement avec l'équipe anesthésique. La rareté des complications liées à l'installation peut conduire, par routine, au relâchement de la vigilance. Mais leur gravité et leurs conséquences médico-légales justifient toutes ces mesures de prévention et la mise en œuvre d'une étroite collaboration entre tous les membres de l'équipe.

Pour ce qui concerne le membre opéré, le genou doit être placé en légère flexion. Le pied doit être totalement libre, en

bout de table, de telle sorte que la cheville se place spontanément en position de fonction et non pas en hyperflexion plantaire. Le garrot est placé à la racine de la cuisse ; l'ensemble du segment de membre en aval du garrot doit être inclus dans le champ opératoire. La réalisation de radiographies peropératoires peut être malaisée. Il est commode d'effectuer les clichés, le genou étant fléchi à angle droit. L'incidence de profil ne soulève alors aucune difficulté ; il en est de même pour l'incidence de face qui est réalisée, d'avant en arrière, la plaque étant placée à la face postérieure du cou de pied. Le pied peut ainsi, pour les deux incidences, être maintenu à angle droit. (figure 3.3).

Enfin, la réalisation d'une éventuelle attelle postérieure en fin d'intervention ne pose dans cette position aucune difficulté ; elle sera confectionnée avant le retournement de l'opéré.



3.3 Position en décubitus ventral.

La flexion de hanche à 90 degrés permet la réalisation de l'incidence de face en position de fonction.

Voies d'abord

Elles doivent être adaptées aux conditions anatomiques locales (fragilité cutanée, proximité des structures ostéoarticulaires) et à l'impératif de laisser une cicatrice souple et indolore, notamment au contact de la chaussure. La prévention des névromes (par la connaissance de la distribution nerveuse sous-cutanée) et des phénomènes d'irritation chronique sur des reliefs osseux (par le choix judicieux du site des incisions) sont des priorités absolues.

En pratique, il faut distinguer le cou de pied et la région supramalléolaire d'une part, et le pied, d'autre part.

Cou de pied et région supramalléolaire

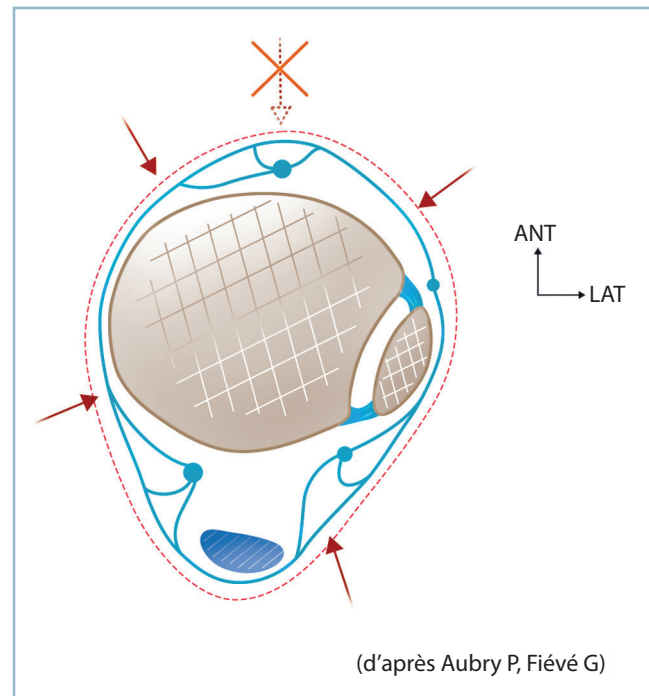
L'anatomie explique qu'à ce niveau une seule voie d'abord médiane peut permettre l'exposition de la moitié antérieure du cou de pied. Mais le risque d'inoculation profonde à partir de simples phénomènes de nécrose cutanée justifie la prise en compte du régime de vascularisation de la peau.

La vascularisation cutanée est assurée par le cercle artériel sus-aponévrotique. Ce cercle est alimenté de la profondeur par des hiles vasculaires à partir des pédicules principaux. Ces derniers ont une organisation radiaire comparable à celle d'une roue de chariot (*figure 3.4*). Ces hiles sont des zones de danger vasculaire pour la peau. Cette organisation est caractérisée par l'existence de rapports étroits entre les artères segmentaires et les tendons qui constituent des paquets vasculo-tendineux. Ces derniers définissent des unités fonctionnelles vasculaires comme, par exemple, l'artère tibiale antérieure et les tendons extenseurs.

En pratique, il faut proscrire tout décollement cutané susceptible de léser le cercle sus-aponévrotique. De même, il est indispensable de respecter les hiles vasculaires et l'intégrité des paquets tendino-vasculaires.

C'est pourquoi il est conseillé de réaliser des voies directes permettant l'abord du plan osseux sans aucun décollement. Les voies multiples, dans la mesure où elles respectent un segment intercalaire sain de 7 à 8 cm, semblent devoir être privilégiées, surtout si elles comportent la mobilisation en bloc du paquet vasculo-tendineux antérieur. Enfin, le plan osseux étant atteint, l'exposition ne doit se faire que par décollement strictement sous-périosté. Afin de ne pas dévitaliser outre mesure les structures osseuses (déjà fragilisées par le traumatisme), ce dernier doit rester particulièrement économe et se limiter à la recherche de critères anatomiques de réduction. De même, les incisions cutanées doivent être rectilignes, les incisions contour-nées absolument proscrites.

Enfin, il est essentiel que les incisions soient suffisamment longues pour éviter tout risque de tension excessive et de



3.4 Reproduction schématique de la vascularisation cutanée du cou de pied (d'après Aubry et Fiévet). Noter les pédicules vasculo-tendineux antérieur et postéro-médial et le danger cutané de la voie médiane (flèche en pointillé) qui interrompt le pédicule vasculo-tendineux antérieur. Les flèches en trait plein figurent les voies à faible risque cutané.

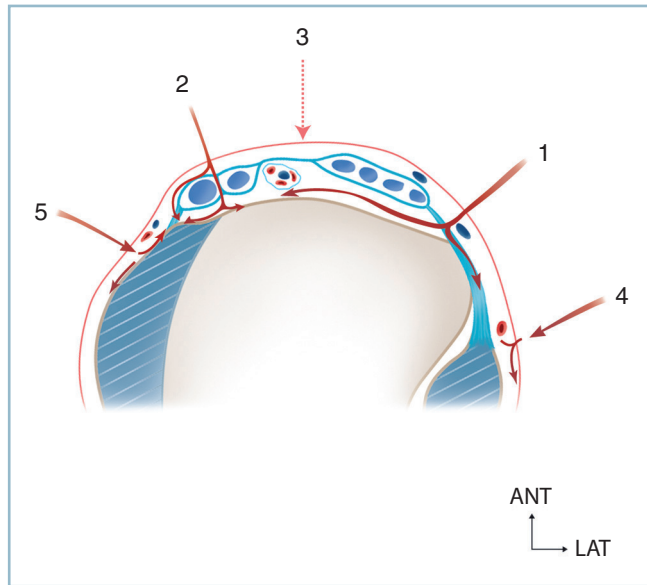
dévitalisation pendant la réalisation des différents temps de l'ostéosynthèse.

Le dessin préalable au crayon dermographique des incisions avant leur réalisation est la précaution qu'il faut conseiller dans tous les cas.

Voie antéro-latérale

C'est le prolongement vers le bas de la voie d'abord antéro-latérale classique de jambe. L'incision verticale, immédiatement en avant du bord antérieur de la malléole latérale, mène sur le ligament rétinaculaire inférieur des extenseurs. L'incision de ce dernier s'effectue le long du bord latéral des digitations du long extenseur des orteils (LEO). Cela mène sur le secteur latéral de la face antérieure du pilon et tout particulièrement sur le tubercule tibial antérieur et le ligament tibio-fibulaire distal antérieur. Ce sont les repères-clés de cette voie d'abord. Le refoulement en bloc du paquet tendino-vasculaire antérieur vers le secteur médial permet l'accès à l'ensemble de la face antérieure de la mortaise, l'interligne et le col du talus (*figure 3.5*).

L'agrandissement vers le haut est très aisé et sans risque, si l'on prend la précaution de ne pas quitter le plan osseux après avoir pratiqué l'incision du ligament rétinaculaire supérieur. Cela donne accès à l'extrémité distale de la face



3.5 Représentation schématique des voies d'abord antérieures.

- 1 : voie antéro-latérale, 2 : voie antéro-médiale,
3 : voie antérieure, 4 : voie pré-malléolaire latérale,
5 : voie pré-malléolaire médiale.

latérale du tibia, l'espace intertibia-fibulaire et la membrane interosseuse.

Cette voie permet également, sous certaines précautions, d'accéder à la malléole latérale et à la région supramalléolaire. Pour cela, et pour éviter de s'égarer dangereusement dans la loge antérieure, il faut se référer au tubercule tibial antérieur. Il est alors possible d'atteindre le bord antérieur de la malléole latérale, et de se porter sur la région périfibulaire sans quitter le plan osseux, au ras de la syndesmose et sans prendre de risque vis-à-vis du pédicule fibulaire profond (cf. partie III).

Une voie suffisamment étendue vers le haut permet l'exposition simultanée de l'interligne talo-crural, de l'espace interosseux et de l'extrémité distale des deux os de la jambe sur leur moitié antérieure ; les tissus mous et les éléments nobles de la loge antérieure étant repoussés médialement à l'aide d'un écarteur contre-coudé prenant appui sur la crête tibiale. Il faut identifier au passage la branche artérielle perforante à la partie distale de l'espace interosseux (reliant les réseaux artériels pré- et rétromembraneux) et en faire l'hémostase.

Le danger, lors de l'extension vers le haut, est neurologique. En effet, le nerf fibulaire superficiel croise la fibula et devient sus-aponévrotique à des niveaux très variables. Les zones les plus vulnérables sont le tronc et la branche antérieure. Le risque est de sectionner la branche antérieure lors de la réalisation de la voie d'abord et le tronc lors de l'agrandissement proximal. Néanmoins, le nerf est parfaitement identifiable dans le tissu cellulaire sous-cutané (pour les branches) et la région immédiatement sous-fasciale (pour le tronc, en cas de division basse). Une dissection prudente permet de l'épargner, le plus impor-

tant étant de savoir y penser. Le nerf peut être lésé pendant la réalisation du temps ostéoarticulaire et surtout lors de la fermeture où il peut être malencontreusement pris dans une suture. Toutes ces lésions sont à l'origine de névromes le plus souvent très douloureux et très mal tolérés.

L'agrandissement vers le secteur distal s'effectue dans le prolongement de l'incision principale, dans l'axe du 4^e métatarsien. Il faut achever l'ouverture du ligament rétinaculaire inférieur des extenseurs, et compléter la mobilisation en bloc des digitations du LEO en gardant constamment le contact osseux.

Il faut être extrêmement vigilant à l'égard du pédicule fibulaire profond. Ce dernier qui, en théorie, se mobilise facilement avec le complexe tendineux, peut contracter des zones d'adhérence avec le plan osseux en cas d'antécédents traumatiques. Le pédicule est alors particulièrement vulnérable.

La mobilisation vers le secteur médial est parfois entravée par la présence du tendon du 3^e fibulaire (unissant la gaine des tendons du LEO à la base du 5^e métatarsien). Ce tendon peut être sectionné sans conséquences.

L'exposition peut se trouver également gênée par les branches terminales du fibulaire superficiel qui croisent la voie d'abord, notamment en cas de division basse. Les risques de lésion nerveuse et les impératifs d'exposition doivent faire discuter en termes de bénéfice/risque le sacrifice délibéré d'une des deux branches. Cette solution est préférable à celle d'une section accidentelle ou de rupture par traction excessive et d'abandon dans le tissu cellulaire sous-cutané de moignons plus ou moins contus. En cas de neurotomie délibérée, il faut alors réaliser une résection sur plusieurs centimètres et veiller à ce que le bout proximal soit enfoui dans un matelas tissulaire suffisamment épais, à distance de toute zone de contrainte, notamment avec la chaussure.

Cette voie donne un bon jour sur la face dorsale de la talonaviculaire et la calcanéocuboidienne ; sur ce secteur latéral l'accès à l'interligne nécessite la rugination du muscle Court Extenseur.

Voie antéro-médiale

Elle se situe latéralement par rapport au bord antérieur de la malléole médiale, parallèlement et au voisinage du tendon du tibial antérieur (TA). Elle doit être décalée par rapport à ce tendon pour éviter tout conflit avec la chaussure lors de la flexion dorsale active. Elle peut être médiale par rapport à ce tendon, et axée vers la malléole médiale ou latérale par rapport à ce tendon ; elle permet alors l'accès au secteur médial de l'interligne et surtout au col et la partie antérieure du corps du talus. L'extension vers les secteurs proximal et distal ne soulève aucune difficulté. Le risque est celui d'une lésion de la veine grande saphène, qu'il faut absolument respecter et que l'on identifie facilement dans le plan sous-cutané en regard du

bord antérieur de la malléole médiale. On évitera également de léser le nerf saphène, son satellite.

Voie antérieure médiane

Cette voie a le mérite de permettre l'exposition de l'ensemble de la face antérieure du pilon, de l'interligne et le col du talus en totalité. Elle passe en effet entre le tendon du long extenseur de l'hallux (LEH) et la digitation médiale du LEO, latéralement par rapport au pédicule vasculo-nerveux qui est laissé sur la berge médiale. Elle comporte donc l'inconvénient de traverser le paquet tendino-vasculaire antérieur et, partant, d'interrompre plus ou moins gravement le hile vasculaire antérieur. Sa qualité d'exposition doit être mise en balance avec ses conséquences sur la vascularisation des berges cutanées et les risques de nécrose. Ces derniers peuvent apparaître suffisamment importants pour ne pas retenir cette voie d'abord dans le domaine de la traumatologie courante.

Voies pré-malléolaires

Ce sont les voies d'abord électives des malléoles.

Il est à nouveau important de préciser qu'aucune incision cutanée ne doit s'effectuer au sommet d'un relief osseux, en raison des risques de conflits ultérieurs. Cette dernière doit être reportée vers un bord malléolaire.

Tout décollement cutané est interdit ; l'exposition du foyer s'effectue uniquement en sous-périosté. Pour limiter le déperistage, le dessin des incisions doit être guidé par les données de l'imagerie et les objectifs thérapeutiques. Le choix de l'incision est décidé en préopératoire immédiat. Le marquage cutané au crayon dermatographique est une excellente précaution.

L'incision cutanée est rectiligne et suffisamment longue pour éviter toute tension excessive pendant les manœuvres réductionnelles et d'ostéosynthèse. Son extrémité distale peut être discrètement incurvée (vers l'arrière pour les incisions pré-malléolaires, vers l'avant pour les incisions rétromalléolaires) afin de faciliter l'exposition du secteur apical. Cette incurvation doit être courte, à long rayon de courbure, sans risque de constitution d'un lambeau de vitalité précaire.

Voies postérieures

Elles sont en réalité postéro-médiales et postéro-latérales (figure 3.6).

Voie postéro-médiale

Elle permet l'abord électif du pilier postéro-médial et elle a surtout l'énorme avantage de donner une très bonne vue sur l'ensemble de la face postérieure du pilon et le massif malléolaire médial.

Elle est réalisée idéalement en décubitus ventral ; elle prend ici tout son intérêt. C'est la position de choix de toutes les voies postérieures

Elle est aussi compatible avec le décubitus dorsal, si l'on prend la précaution de surélever la fesse controlatérale (pour

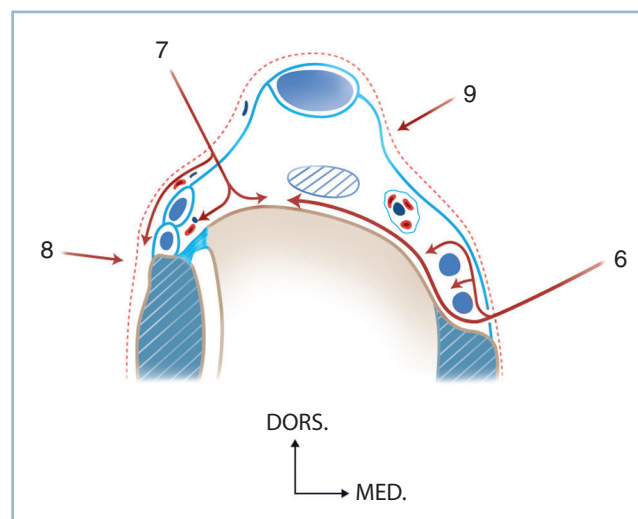
augmenter le débattement en rotation latérale de la hanche) et de placer la hanche en abduction et le genou en flexion.

Une deuxième variante, en décubitus ventral, est signalée par les auteurs suisses de l'AO. Le pied de l'opéré est placé en appui plantaire sur la table, le genou hyperfléchi. L'opérateur, installé du côté opposé, en arrière du cou de pied, aborde la région rétromalléolaire médiale, d'arrière en avant.

Les mêmes limites affectent ces deux techniques. Elles donnent, certes, un bon jour sur le massif malléolaire et le pilier postéro-médial, mais ne permettent pas l'exposition de la moitié latérale de la face postérieure du pilon (sauf pour la technique de l'AO grâce à une contre-incision postero-latérale).

L'incision cutanée, verticale, siège 1 à 2 cm du pilier postéro-médial. Son extrémité distale peut être légèrement incurvée vers l'avant, ce qui facilite la vision malléolaire, mais expose les éléments nobles qui se rapprochent du segment postérieur et apical de la malléole médiale. Le plan fibreux, directement atteint, est incisé verticalement, ce qui mène directement sur le plan osseux et la coulisse du tendon du TP. Cette dernière est ouverte à 5 mm du plan osseux pour permettre sa réparation ultérieure.

La désinsertion des cloisons fibreuses sagittales séparant les tendons permet la mobilisation en bloc du paquet vasculo-tendineux postérieur qui comprend les trois tendons postéro-médiaux et le pédicule vasculo-nerveux (entre LFO et LFH). Ce pédicule ne sera donc ni vu ni disséqué. La totalité de la face postérieure du pilon est ainsi parfaitement exposée. La mise en place d'un écarteur contre-coudé sur le pilier postéro-latéral en amont de la syndesmose facilite l'exposition. Le jour est suffisant pour permettre l'inventaire des lésions, leur réduction et le contrôle de cette dernière sur toute l'étendue du (ou des) traits.



3.6 Représentation schématique des voies postérieures.

6 : voie postéro-médiale, 7 : voie postéro-latérale, 8 : voie rétromalléolaire latérale, 9 : voie d'abord du tendon calcanéen.

L'implantation de matériel (vis ou broches) de direction sagittale est facile dans toute la moitié médiale du pilon.

Elle est beaucoup plus malaisée pour ce qui concerne le secteur postéro-latéral en raison de la présence et de la tension des structures musculo-tendineuses postérieures.

Dans cette circonstance, on se trouve parfois contraint de réaliser une ou deux incisions accessoires pour améliorer la vue (notamment sur le tubercule postéro-latéral) ou faciliter l'implantation d'une vis strictement sagittale dans le secteur postéro-latéral du pilon.

Ces incisions complémentaires peuvent s'effectuer par la même voie d'abord grâce à la séparation des tendons postéro-médiaux. Notons que le passage entre LFO et LFH rend obligatoire la dissection du pédicule vasculo-nerveux tibial postérieur et son isolement sur lacs pour éviter toute blessure accidentelle.

En réalité, dans cette circonstance, il est souvent plus avantageux de réaliser un second abord par voie postéro-latérale, ce qui est très aisé lorsque l'opéré est installé en décubitus ventral (voir *infra*). L'exposition du massif malléolaire ne soulève aucune difficulté, jusque et y compris, ses structures antérieures.

Voie postéro-latérale

Elle donne accès à la face postérieure de la syndesmoïse, le tubercule postérieur et le versant postéro-latéral du pilon ainsi que sur la malléole latérale qui est facilement atteinte grâce à un décollement limité.

L'incision cutanée verticale siège à mi-distance entre le bord latéral du tendon calcanéen et le bord postérieur de la fibula. Après incision directe du plan cellulaire sous-cutané (en veillant à ne pas léser la veine petite saphène et les branches du rameau cutané postérieur latéral), elle passe entre le tendon calcanéen et le corps charnu des fibulaires qui sont facilement identifiés. Cela mène directement, après traversée d'un plan cellulo-graisseux lâche, sur la face postérieure de la syndesmoïse et sur le secteur latéral de la face postérieure du pilon.

En se reportant en superficie, un décollement sous-cutané à la demande permet d'accéder au bord postérieur et à la face latérale de la fibula. Si cela s'avère nécessaire, le décollement du corps musculaire des fibulaires donne un excellent jour sur la face postérieure de la fibula. Il faut prendre garde à ne pas blesser le pédicule fibulaire postérieur qui est juxta-osseux.

L'extension de cette voie d'abord vers le haut permet d'accéder à la jonction métaphyso-diaphysaire du tibia et à l'espace interosseux, en passant entre les fibulaires et le corps musculaire du LFH. La plus grande vigilance concernant la protection du pédicule tibial postérieur et, en particulier, du nerf tibial est de règle, car le pédicule est ici strictement médian. En pratique, il est toujours beaucoup plus latéral qu'on le pense, surtout sur le secteur supérieur de l'incision.

Pied

Les voies d'abord du pied doivent tenir compte, en plus des trois impératifs partagés avec le cou de pied, de la nécessité absolue de préserver l'intégrité de la plante et ses caractéristiques (fixité, sensibilité, souplesse).

Sur la face dorsale et sur les versants collatéraux

Toute incision sinueuse ou brisée est à proscrire ; ici, seules les incisions rectilignes sont de règle.

Il faut respecter les axes veineux longitudinaux sous-cutanés (voie majeure de retour) et surtout éviter toute lésion d'un rameau nerveux sous-cutané. La prévention des névromes susceptibles d'obérer la qualité du résultat est une préoccupation constante.

Ces incisions doivent être de direction strictement antéro-postérieures et repérées par un tracé au crayon dermatographique. Si cela est nécessaire, on préférera les incisions parallèles multiples à une incision unique, en veillant au respect d'un secteur de peau saine intercalaire suffisant large (4 travers de doigts).

Arrière-pied

Les abords sont sous-malléolaires, latéral ou médial, horizontaux.

Leur hauteur doit être réglée de façon précise, dans le plan sagittal, dans l'espace compris entre la pointe de la malléole et le bord collatéral de la plante, en fonction des impératifs d'exposition.

Sur le secteur latéral, le respect des branches du nerf sural est le premier impératif ; le second est l'interdiction absolue de tout décollement cutané.

Dans la portion postérieure, en arrière de l'aplomb de la projection du bord postérieur de la fibula, le nerf sural (et/ou ses branches) doit absolument être isolé et placé sur lacs.

Pour éviter tout décollement, il faut atteindre directement le plan de la gaine fibreuse des fibulaires. L'ouverture de cette dernière et l'isolement des tendons sur lacs permettent d'atteindre le plan osseux qui n'est plus quitté (*figure 3.7a*).

Une variante comportant un tracé en « J » inversé, consiste à déporter l'incision vers la plante à la jonction peau plantaire/peau latérale. L'avantage est de reporter l'incision très en arrière du trajet du nerf sural dans la portion verticale du « J » et très en bas dans sa portion horizontale, l'inflexion se faisant par ailleurs selon un large rayon de courbure. Ce procédé est utilisé pour les ostéosynthèses du calcanéus.

Sur le secteur médial, le repère est la gaine du TP dont l'ouverture, à la verticale du bord antérieur de la malléole médiale, mène sur le tendon de ce muscle. Ce tendon conduit sur la talo-naviculaire et le versant médial de l'os naviculaire. Dans ce cas, le pédicule tibial postérieur reste à distance entre tendons du LFO et LFH. Bien entendu, en cas de remaniement post-traumatique, il peut être prudent de le repérer et de l'isoler sur lacs, en commençant la dissection en zone saine (*figure 3.7b*).

Tarse moyen, tarse antérieur, jonction tarso-métatarsienne

Les voies d'abord sagittales et antéro-postérieures peuvent être dorso-médiales et/ou dorso-latérales.

La voie dorso-médiale siège en regard de la face dorsale de l'os naviculaire, sur son secteur médial, de part et d'autre du tendon du TA. Elle permet l'exposition de la partie moyenne

de l'arche médiale (tête du talus, interligne talo-naviculaire, os naviculaire, cunéiformes et interlignes cunéo-métatarsiens).

Il est essentiel de disposer d'un repérage précis pour éviter tout déperostage intempestif et toute erreur de niveau. À ce titre, il faut se souvenir que l'interligne talo-naviculaire se situe immédiatement à l'aplomb de la crête tibiale, lorsque le pied est maintenu à l'angle droit. De même, les interlignes intercunéens médial et latéral sont un repère très précieux car ils sont facilement identifiables grâce à leur direction sagittale (alors que tous les autres interlignes ont une orientation transversale).

La voie dorso-latérale est à l'aplomb de la face dorsale du cuboïde ; elle permet l'exposition de la partie moyenne de l'arche latérale. L'exposition du plan osseux nécessite la rugination à la demande du court extenseur (CE). Le repère de niveau est la styloïde du 5^e métatarsien qui mène directement sur l'angle ventro-latéral du cuboïde qui, rappelons-le, est très étroit, entre la calcanéo-cuboidienne et la cuboïdo-métatarsienne latérale. Ces deux voies peuvent être utilisées isolément ou de façon conjointe.

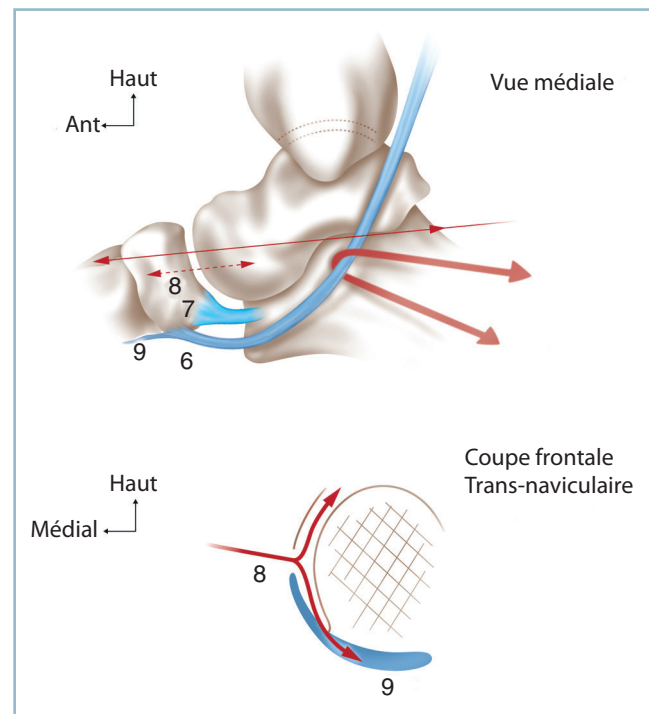
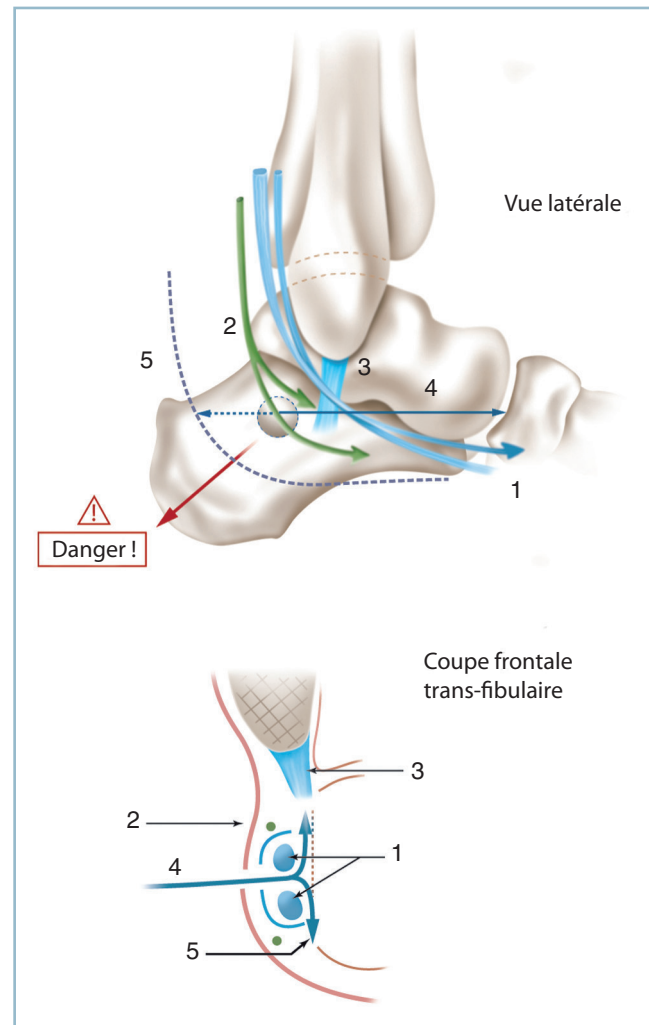
Utilisée isolément, la voie d'abord peut être déportée plus ou moins latéralement ou médialement, à la demande, en fonction des impératifs d'exposition.

En cas d'utilisation conjointe, il faut impérativement respecter une zone intercalaire suffisamment large (≥ 7 cm). Un décollement strictement sous-périosté permet de réunir les deux incisions tout en protégeant les tendons longs extenseurs et le pédicule antérieur. Il est alors possible d'exposer le médiopied sur toute sa largeur. Ces deux voies peuvent être facilement agrandies en proximal et se brancher sur les voies antérieures (antéro-médiales ou antéro-latérales) du cou de pied.

Métatarsiens, métatarso-phalangiennes, orteils

Les voies longitudinales, multiples au besoin, sont ici encore la règle. L'exposition simultanée des cinq métatarsiens peut se faire par trois voies :

- 3.7**
- a.** Représentation schématique des voies latérales de l'arrière-pied. Noter le trajet du nerf sural et l'accès au plan osseux *via* les gaines des fibulaires, sans aucun décollement cutané. **b.** Représentation schématique de la voie sous-malléolaire médiale. Noter l'abord premier du tendon du tibial postérieur en regard du tubercule antérieur du massif malléolaire médial (ouverture de la gaine fibreuse) et le décollement en continuité de la lame fibreuse médiale et du tendon du tibial postérieur. 1 : tendons des fibulaires, 2 : nerf sural, 3 : ligament collatéral latéral, 4 : voie d'abord classique sous-malléolaire horizontale, 5 : variante en « L » à large rayon de courbure reportée en arrière et vers la plante. 6 : tendon du TP, 7 : « spring ligament », 8 : arthrotomie horizontale médiale, 9 : lame fibreuse médiale en continuité avec les insertions du tibial postérieur.



- dorso-médiale (ou strictement médiale) pour le 1^{er} métatarsien ;
- médiane dans l'axe du 3^e métatarsien pour les trois médians ;
- dorso-latérale (ou latérale pure) pour le 5^e métatarsien.

L'exposition des trois métatarsiens latéraux nécessite deux voies, l'une entre le 2^e et le 3^e, l'autre entre le 4^e et le 5^e métatarsien. Bien entendu, compte tenu de la relative étroitesse des ponts cutanés intercalaires, tout décollement cutané est interdit.

L'exposition des orteils s'effectue par voie latérale, à la jonction peau plantaire-peau dorsale. L'extension vers la métatarso-phalangienne nécessite, pour les rayons moyens, le branchement d'une incision dorsale coupant obliquement l'axe longitudinal de l'articulation. Pour les rayons périphériques, une incision horizontale latérale pure permet l'exposition simultanée des phalanges et du métatarsien.

Incisions plantaires

Les indications sont exceptionnelles en traumatologie. Il faut, dans la mesure du possible, éviter toute incision en zone de charge.

Dans la région talonnière ou à la partie moyenne de l'arche latérale, il faut réaliser une voie latérale, à la jonction peau plantaire-peau latérale, atteindre directement le plan osseux et progresser en sous-périosté. Ce type d'abord ne procure qu'un jour très limité. Au besoin, on peut réaliser une courte contre-incision médio-talonnière (de 1 à 2 cm) pour l'implantation d'une vis ou d'une broche, par exemple. Le repérage doit être parfait. Il faut tout mettre en œuvre pour ne pas léser un organe noble, progresser vers les structures profondes par dissection simple et utiliser une gaine protégée.

Au niveau de la barre d'appui métatarsienne, l'incision est horizontale en zone de décharge, en avant des coussinets capito-métatarsiens, en regard de la base des orteils (région antécapitale). L'incision des tissus mous est menée jusqu'au plan des capsules articulaires (fibrocartilages glénoïdiens) sur au moins deux ou trois rayons contigus. Afin de protéger les pédicules interosseux, qui cheminent le long des faces collatérales des têtes et cols métatarsiens, ce plan ne doit jamais être quitté. À partir de ce plan, les tissus mous sont décollés d'avant en arrière, sans risque de dévitalisation, compte tenu de l'excellente vascularisation de la plante. Cet abord permet l'exposition du col et de la tête après ouverture longitudinale du fibrocartilage glénoïdien correspondant.

Réalisation technique de l'intervention

La recherche d'un compromis entre l'impératif d'exposition sous-périostée des traits et l'économie de dépériostage est une préoccupation permanente.

L'analyse rigoureuse de l'imagerie préopératoire permet de déterminer la topographie et le repérage des traits. **La référence à des repères radiographiques facilement identifiables anatomiquement en peropératoire est d'une aide irremplaçable.** Ce repérage permet de limiter la rugination à la seule recherche de critères de réduction intrafocaux.

Toutefois, ces critères absolument essentiels ne sont pas toujours suffisants pour apporter la preuve de l'exactitude de la réduction. En effet, une impaction cortico-spongieuse localisée et/ou une comminution parcellaire peuvent être responsables de petites imperfections réductionnelles. Bien que totalement inapparentes *in situ*, ces dernières peuvent avoir un retentissement architectural marqué et se trouver pathogènes sur l'interligne articulaire de la cheville ou la morphologie et la position du pied en charge. La réalisation de contrôles radiographiques peropératoires est donc indispensable.

Sans empiéter sur les chapitres suivants, on peut dire qu'au niveau de la cheville, il faut s'assurer non seulement de la parfaite réduction des malléoles, mais aussi de la parfaite restitution de l'interligne articulaire qui doit être identique au côté sain en termes de congruence, d'épaisseur et d'orientation dans les deux plans. Il en est de même de la syndesmose.

Pour le pied, il est indispensable de vérifier, outre la morphologie des interlignes, l'orientation du talon dans le plan frontal, l'architecture des arches antéro-postérieures, l'alignement des têtes métatarsiennes et l'orientation de la barre d'appui métatarsienne.

Amplificateur de brillance

Grâce à la topographie distale des structures à explorer et à sa facilité d'utilisation, c'est le moyen radiographique de choix.

Il permet un gain de temps considérable pour vérifier la qualité de la réduction sur un secteur précis et contrôler la position et la longueur d'une vis.

Mais il trouve ses limites quand les impératifs de réduction nécessitent une définition et une précision parfaites (évaluation de l'interligne articulaire de la cheville par exemple), un champ suffisamment large pour permettre l'évaluation des axes (incidence de Méary par exemple) ou l'analyse de l'architecture globale du pied.

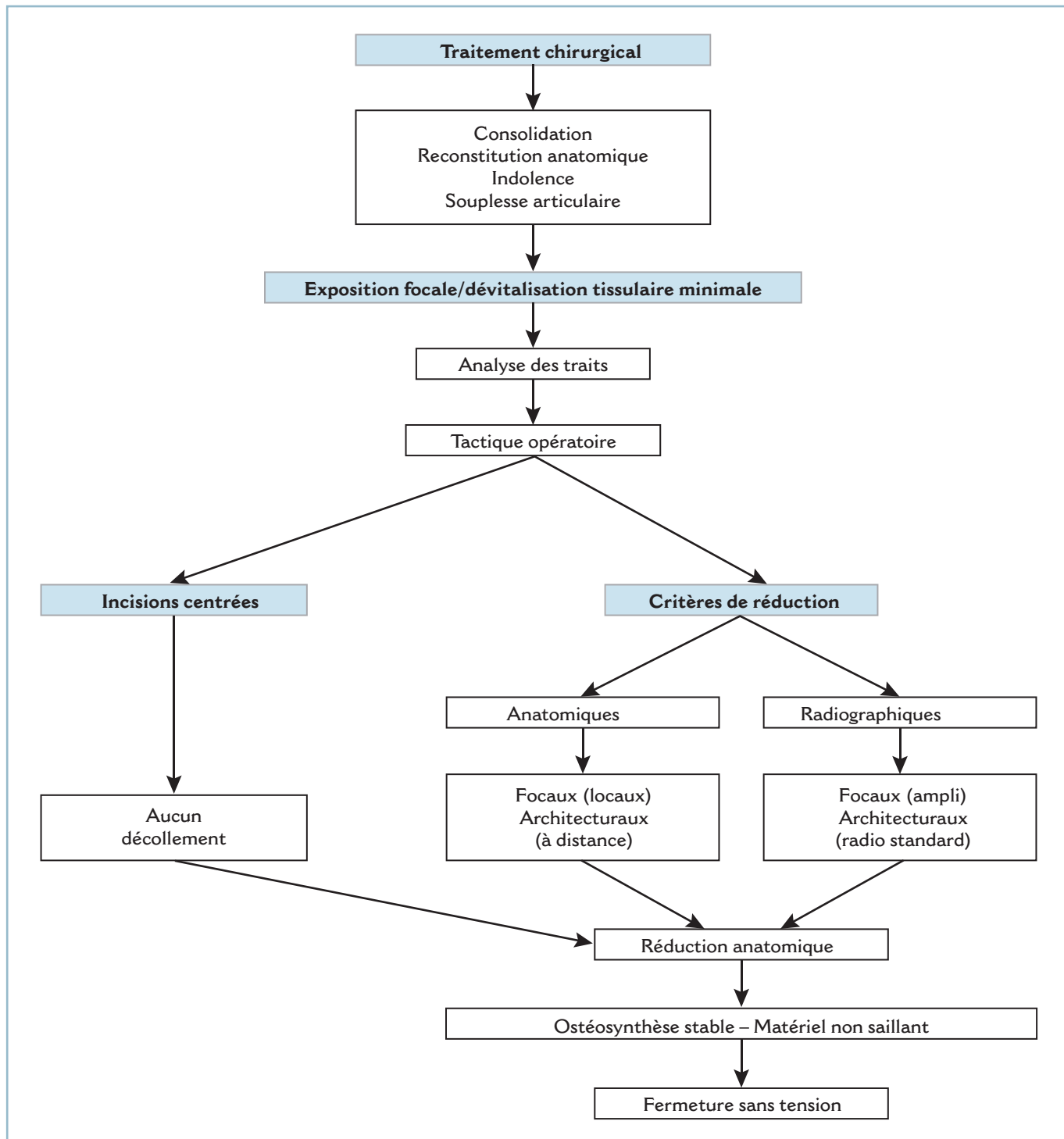
En d'autres termes, on utilisera l'amplificateur de brillance pour contrôler la réduction locale et la qualité du mode d'implantation des implants. On préférera la radiographie standard pour l'étude précise d'un interligne articulaire ou l'évaluation de l'architecture globale de l'extrémité inférieure du segment jambier et/ou du pied.

Dans tous les cas, on veillera à prendre (et observer) toute mesure appropriée concernant la radioprotection ; il faut se

souvenir que les radiations ionisantes comportent un risque non seulement sur les gonades mais aussi sur la thyroïde, la rétine et les mains. Tous les membres de l'équipe doivent porter des dosimètres, ainsi que les protections adéquates pour l'équipe opératoire proprement dite.

Compte tenu des objectifs de l'examen radiographique, un certain nombre de conditions sont requises en peropératoire :

- le port de gant de plomb est indispensable pour l'opérateur qui tient la plaque stérile et le pied pendant la réalisation des clichés ;



3.8 Algorithme – Différents temps du traitement chirurgical.

— il est indispensable que le rayon soit strictement orthogonal à la structure à évaluer et la plaque strictement parallèle à cette dernière ;

— il est fondamental que le pied soit en position de fonction, c'est-à-dire perpendiculaire à l'axe jambier, seule position susceptible de permettre une évaluation architecturale correcte. L'idéal serait de disposer de porte-cassettes et de cale-pieds stériles permettant le positionnement adéquat de la cassette et du pied sans exposition de l'équipe au rayonnement.

Sur le plan spécifiquement technique

Aucun implant ne doit être saillant et potentiellement responsable d'un conflit cutané gênant après fonte de l'œdème. De même, il est préférable (sauf cas de force majeure) de ne pas laisser de broches perdues susceptibles de mobilisation secondaire inopinée.

La fermeture nécessite toute l'attention. La reconstitution du plan cellulaire sous-cutané est un temps important permettant d'obtenir un sous-sol de bonne qualité et de réduire les phénomènes de tension cutanée avec le bénéfice de diminuer le nombre de points de suture sur la peau. Pour ce faire, l'utilisation de fils monobrins fins, résorbables, inversants, à appui intradermique est très pratique. Il faut éviter plusieurs écueils :

- la prise dans un point de suture d'un rameau nerveux superficiel, potentiellement à l'origine de névromes hyperalgiques ;
- la reconstitution étanche dans les régions canalaire du plan fibreux, en raison du risque de syndrome de loges ;
- lorsque ce plan fibreux est une poulie de réflexion, il est utile de décaler l'incision de ce dernier par rapport à la voie cutanée, ce qui permet, lors de la fermeture, de suturer le lambeau fibreux le plus large au plan sous-cutané de la berge controlatérale.

La fermeture de la peau ne doit être ni trop serrée ni ischémiant ; ce temps est facilité, on l'a vu, par la reconstitution soignée du plan sous-cutané. Compte tenu de la nécessité habituelle d'une contention post-opératoire circulaire, il est prudent d'utiliser sur la peau les mêmes fils monobrins à résorption lente (000 ou 0000) protégés par quelques points de bâti de monocrin synthétique de même filière.

Le pansement doit être suffisamment épais et étanche pour éviter les fuites sanguines ; on discutera en termes de bénéfices/risques l'indication ou non d'un drainage aspiratif, de taille et de localisation appropriées.

Suites postopératoires

Elles comportent pratiquement toujours une immobilisation à l'aide d'une attelle postérieure. Cette dernière n'a pas pour but la prévention d'un déplacement secondaire, en principe improbable du fait de la stabilité du montage. Son objectif est

d'éviter la constitution d'une attitude vicieuse en équin d'apparition très rapide, de correction très difficile et susceptible, par sa seule présence, d'obérer un bon résultat anatomique.

Attelle postérieure

La réalisation de l'attelle postérieure fait donc partie intégrante du temps chirurgicale. Elle nécessite certaines protections.

Elle doit être réalisée sous anesthésie, c'est-à-dire sur un patient analgésié en parfait état de relâchement musculaire. Ces conditions *sine qua non* permettent l'obtention et le maintien jusqu'à dessiccation de la position souhaitée : léger talus le plus souvent, talon parfaitement axé, barre d'appui métatarsienne perpendiculaire à l'axe jambier, orteils en rectitude. Sa réalisation ne tolère aucun à peu près.

La protection des points d'appui est un temps essentiel. Le talon et les reliefs malléolaires sont recouverts par une coque en feutre taillée en « T » à la demande et fixée sur le jersey stérile par des bandelettes de ruban adhésif, ni circulaires ni compressives. La jambe et le pied sont protégés par des plaques d'ouate, de largeur adaptée à la morphologie du patient et appliquées en plusieurs couches, longitudinalement à la face postérieure, depuis le mollet jusqu'aux orteils, pulpes comprises. Quelques circulaires de bandes d'ouate assurent la fixité de l'ensemble et la protection des structures antérieures : crête tibiale, cou de pied et face dorsale du pied.

L'attelle postérieure peut alors être réalisée :

— on utilise des bandes de résine de 12,5 cm de large, déroulées sur plusieurs épaisseurs selon la longueur du segment de membre à immobiliser et de largeur correspondant à sa demi-circonférence postérieure ;

— pendant sa préparation, il faut exercer à chaque aller et retour, sur les bandes légèrement humidifiées, une manœuvre alternée d'étirement et de relâchement pour stabiliser la résine et en éviter la rétraction (« stretch and relax procedure ») ; deux bandes sont habituellement suffisantes ;

— l'attelle est ensuite appliquée sur le segment de membre ; on veillera à ce que le bord proximal, qui doit remonter jusqu'à la région sous-poplitée, ne soit pas compressif et que l'extrémité distale atteigne les pulpes d'orteils qui doivent être soutenues de sorte que MP et orteils soient en parfaite rectitude ; l'extrémité distale doit être découpée à l'aide de ciseaux appropriés, selon le morphotype de l'avant-pied, en veillant à un appui pulpaire de bonne qualité et à l'absence de compression sur les bords collatéraux, à l'avant-pied ;

— les bandes Velpeau (de 10 ou 15 cm de large) préalablement mouillées (pour accélérer la polymérisation de la résine) sont appliquées en évitant tout effet de striction et de compression ;

— dès lors, le membre doit être maintenu dans la position souhaitée, le genou en flexion, la cheville à angle droit (ou en léger talus) ; à ce titre, les contre-appuis s'effectuent à l'aide du plat de la paume, au tiers proximal et à la plante ; à ce niveau, il faut préciser que la zone de pression s'exerce à l'aplomb des cols des métatarsiens et non sur les pulpes ; cela permet en

effet de relever les métatarsiens et de placer automatiquement les orteils en rectitude (position intrinsèque +).

Il faut demander à l'équipe anesthésique que l'opéré ne se réveille pas pendant cette phase, certes fastidieuse, mais essentielle. L'opéré est replacé dans son lit, le pied légèrement surélevé, genou fléchi à une trentaine de degrés. Il est commode de casser le sommier à hauteur du genou et de surélever légèrement le segment distal par rapport à ce dernier.

Après dégonflement et assèchement des incisions, si cela s'avère nécessaire, on peut réaliser la contention définitive par une botte en résine circulaire, les incisions étant protégées par un pansement sec non adhésif pour éviter tout risque d'intolérance cutanée :

- la réalisation de cette résine demande le même soin ; elle est idéalement confectionnée par l'opérateur lui-même ;
- on fabrique d'abord une attelle postérieure, de la même manière que dans le cas précédent ; cette dernière permettant le maintien de la position désirée ;
- après durcissement de l'attelle, la circularisation est effectuée avec une bande de 10 cm.

Fixateur externe tibio-pédieux (FETP)

C'est un moyen d'immobilisation postopératoire très utile lorsque l'utilisation d'une attelle en résine est jugée insuffisante ou dangereuse.

Ce peut être le cas lorsqu'un talus postopératoire strict est indispensable (réanimation de la flexion dorsale de la cheville par exemple) et, surtout, en cas d'anesthésie plantaire. Ce procédé est un moyen particulier de contention postopératoire. Il a l'énorme avantage de permettre la surveillance locale de l'ensemble du pied (sans sortir ce dernier d'une éventuelle attelle) et d'éviter tout mécanisme de pression sur la plante. Mais il ne se substitue en rien aux différents montages habituels de fixation externe qui sont décrits p. 41-42. Sa mise en place ne nécessite que quelques minutes, mais n'autorise aucune approximation (*figure 3.9*).

Elle comporte l'implantation de trois fiches tibiales (courtes) à prise bicorticale à la face interne du tiers inférieur du tibia et deux fiches transfixiantes au niveau de la jonction tarso-métatarsienne.

La mise en place de ce groupe distal est le temps le plus délicat ; sa réalisation réclame la plus grande attention pour éviter tout risque iatrogène vasculaire et surtout nerveux. On utilisera deux fiches transfixiantes, non filetées, de 30 dixièmes de diamètre. Il est capital, pour éviter tout risque de blessure d'éléments nobles, que ces deux fiches aient constamment un trajet intra-osseux. À ce titre, la présence de l'arche transversale antérieure rend impossible la transfixion, par une fiche rectiligne, de la portion distale des métatarsiens, et comporte

un risque majeur de lésion pédiculaire dans les espaces inter-métatarsiens.

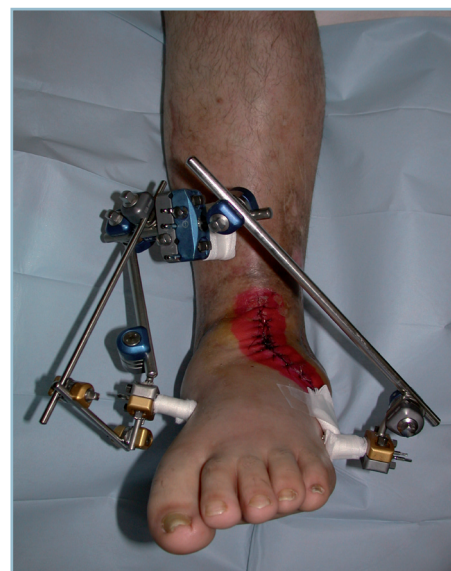C'est pourquoi le site d'implantation ne peut se situer ailleurs que sur la jonction tarso-métatarsienne, secteur où les pièces osseuses sont les plus larges, pratiquement alignées et en contact étroit.

La fiche proximale prend place dans le squelette cunéo-cuboïdien, à sa partie moyenne. La fiche est introduite du médial vers le latéral, à partir du secteur dorso-médial du premier cunéiforme, vers le bord latéral du cuboïde, de façon strictement perpendiculaire à l'axe sagittal du pied. La direction générale de la fiche dans le plan transversal est donc oblique en bas et latéralement. Lors de l'implantation, le contact osseux ne doit jamais être quitté. En cas d'incertitude, l'utilisation de l'amplificateur de brillance permet de s'assurer du bon positionnement du point d'implantation dans le premier cunéiforme.

La fiche distale est implantée 3 cm en aval dans les bases des métatarsiens, dans une direction à peu près parallèle à la première, le point de sortie intéressant la base du 5^e métatarsien. Sa position et son trajet intra-osseux sont essentiels. Il a été en effet montré qu'un site d'implantation situé à 15 mm en aval de la 1^{re} cunéo-métatarsienne comporte un risque de blessure de la portion terminale de l'artère dorsale du pied dans son trajet dorso-plantaire.

En pratique :

- il est donc recommandé de placer en premier cette fiche distale en zone élective, c'est-à-dire 1 cm en aval de l'interligne



3.9 Fixateur externe tibio-pédieux. Noter la liberté d'accès aux incisions et la bonne position du pied dans tous les plans.

cunéo-métatarsien médial, sous contrôle de l'amplificateur de brillance ;

— cette fiche distale basimétatarsienne étant en place, l'utilisation à titre de gabarit d'une poignée desserrée permet de localiser le point d'implantation optimal de la fiche cunéo-cuboïdienne proximale : l'absence de parallélisme entre les fiches n'a guère d'importance ; leur élasticité autorisant une bonne capacité d'adaptation ;

— encore une fois, le site d'implantation et le strict cheminement intra-osseux sont les deux conditions *sine qua non* ; le cheminement intra-osseux est parfaitement perçu et maîtrisé par l'utilisation d'une chignole manuelle maniée à vitesse lente (figure 3.10).

Les fiches sont solidarisées par des poignées de petit modèle (de type membre supérieur), les deux groupes étant réunis par deux barres latérales (de taille adaptée aux poignées) dans la position souhaitée.

Plusieurs éléments de première importance doivent être soulignés :

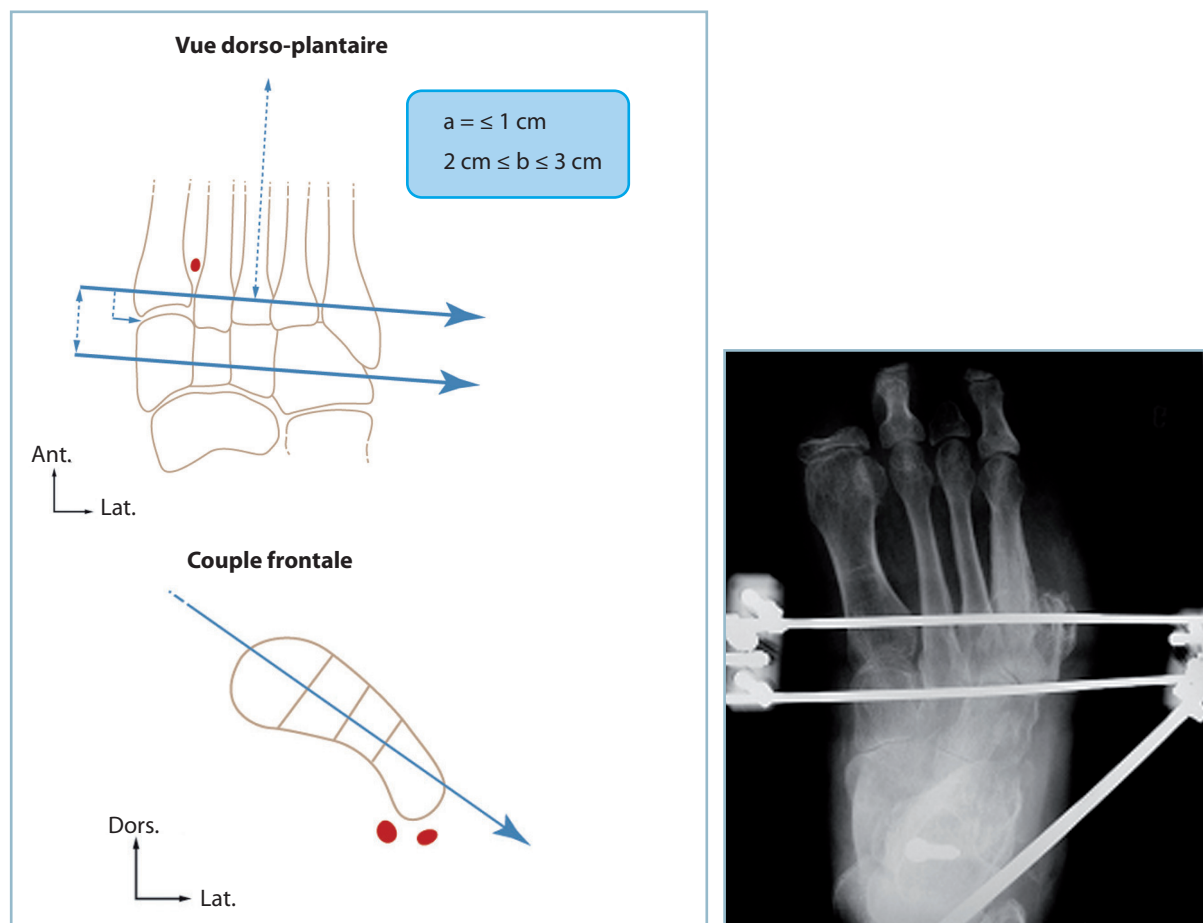
— la fermeture cutanée provisoire des incisions cutanées est impérative si les fiches sont implantées avant la fermeture définitive ;

— le tracé des incisions du médio et de l'avant-pied doit être défini avec précision, pour prévenir tout conflit entre l'incision et la zone d'implantation des fiches dont le choix de site est prioritaire ;

— l'absence de conflit potentiel entre ce matériel et les parties molles par œdème postopératoire doit être vérifiée ;

— la retouche de la position, notamment pour ce qui concerne la prosupination de l'avant-pied, est possible par action directe sur les barres ;

— les points de ponction cutanée des fiches distales doivent faire l'objet de soins quotidiens, en raison de la proximité habituelle de ces dernières avec le site opératoire et du risque



3.10 Fixateur externe tibio-pédieux. Mode d'implantation des fiches distales.

Pour éviter tout risque vasculo-nerveux, les fiches doivent rester strictement intra-osseuses dans la totalité de leur trajet. *a.* Distance entre le point d'implantation de la fiche distale et l'interligne cunéo-naviculaire médial. *b.* Distance séparant les deux fiches pédieuses intra-osseuses. En cartouche, radiographie en incidence dorso-plantaire chez un ancien amputé des 4^e et 5^e rayons pour neuropathie diabétique grave.

d'inoculation à partir d'une surinfection locale ; la moindre alerte doit conduire à des prélèvements bactériologiques et à la mise en œuvre d'une antibiothérapie ;

— la durée de maintien du fixateur est limitée ; elle est de l'ordre de 30 à 45 jours, période au terme de laquelle les fiches seront enlevées sous une courte anesthésie générale dont on profitera pour confectionner une botte en résine dans la position souhaitée.

On ne saurait trop insister sur l'importance de ces règles de mise en place dont la non-observation peut entraîner de graves complications, notamment neurologiques, aux conséquences bien supérieures aux objectifs ayant présidé au choix de l'indication.

Une variante consiste à assurer la prise distale par l'intermédiaire de deux groupes de fiches insérées dans le secteur distal des métatarsiens, l'un médial sur le 1^{er} et le 2^e méta, l'autre latéral sur le 4^e et 5^e méta. Certes, le siège plus distal de la prise métatarsienne augmente l'efficacité en matière de lutte anti-équien. Mais cette prise qui s'exerce sur les rayons périphériques mobiles n'intéresse pas le 3^e rayon qui est particulièrement fixe. Ce montage a l'inconvénient de créer un pied rond antérieur, ce qui peut être à l'origine d'une déformation fixée dans un contexte traumatique et d'œdème plus ou moins marqué. De surcroît, les fiches intéressent deux espaces interosseux, ce qui comporte un risque de lésion vasculo-nerveuse.

Soins post-opératoires

Quel que soit le mode de contention adopté, les suites comportent le plus souvent une décharge de durée adaptée à la pathologie en cause. Un traitement anticoagulant préventif doit être mis en œuvre.

En termes d'efficacité/contraintes les HBPM apparaissent le mieux adaptés car l'absence de contrôle de l'hémostase (hormis la numération des plaquettes) compense le surcoût initial de ce traitement.

Ce traitement peut être rapidement interrompu dès la reprise d'appui sous contention. En effet, l'expérience apprend qu'en matière de pathologie du pied ou du cou de pied, la reprise de l'appui sous la protection d'une botte en résine est globalement préférable à la prolongation de la décharge qui permet, certes, une mobilisation articulaire précoce, mais aggrave l'œdème et la déminéralisation osseuse.

À l'ablation de la contention, la rééducation doit immédiatement être mise en œuvre. Son objectif prioritaire est la lutte anti-œdème (massages de drainage voire, le cas échéant, pressothérapie) et la récupération des amplitudes articulaires. Le travail proprioceptif et le renforcement musculaire ne sont entrepris que sur des structures mobiles et souples. Il faut donc insister sur le rôle essentiel du port d'une **contention élastique anti-œdème**. On prescrira idéalement un bas-jarret, à bout fermé, de contention moyenne (grade 2), parfaitement adapté à la mor-

phologie du patient et porté en permanence du lever jusqu'au coucher. L'œdème post-traumatique et postopératoire est en effet un facteur péjorant le pronostic, il nécessite des mesures préventives et thérapeutiques immédiates et prolongées.

Complications

La période postopératoire peut être l'occasion d'un certain nombre de complications. Celles-ci sont communes à tous les domaines de la chirurgie orthopédique et traumatologique. Nous n'en rappellerons que les principes et renvoyons le lecteur au volume « Principes et généralités » de la même collection. Ces complications peuvent survenir à tout moment de l'évolution.

Syndrome de loge

Dans les toutes premières heures postopératoires peut survenir un syndrome de loge, dont la crainte justifie une surveillance très étroite et l'éducation du personnel soignant.

La survenue brutale d'un syndrome douloureux hyperalgique doit faire immédiatement suspecter le diagnostic et ne pas seulement augmenter les traitements antalgiques.

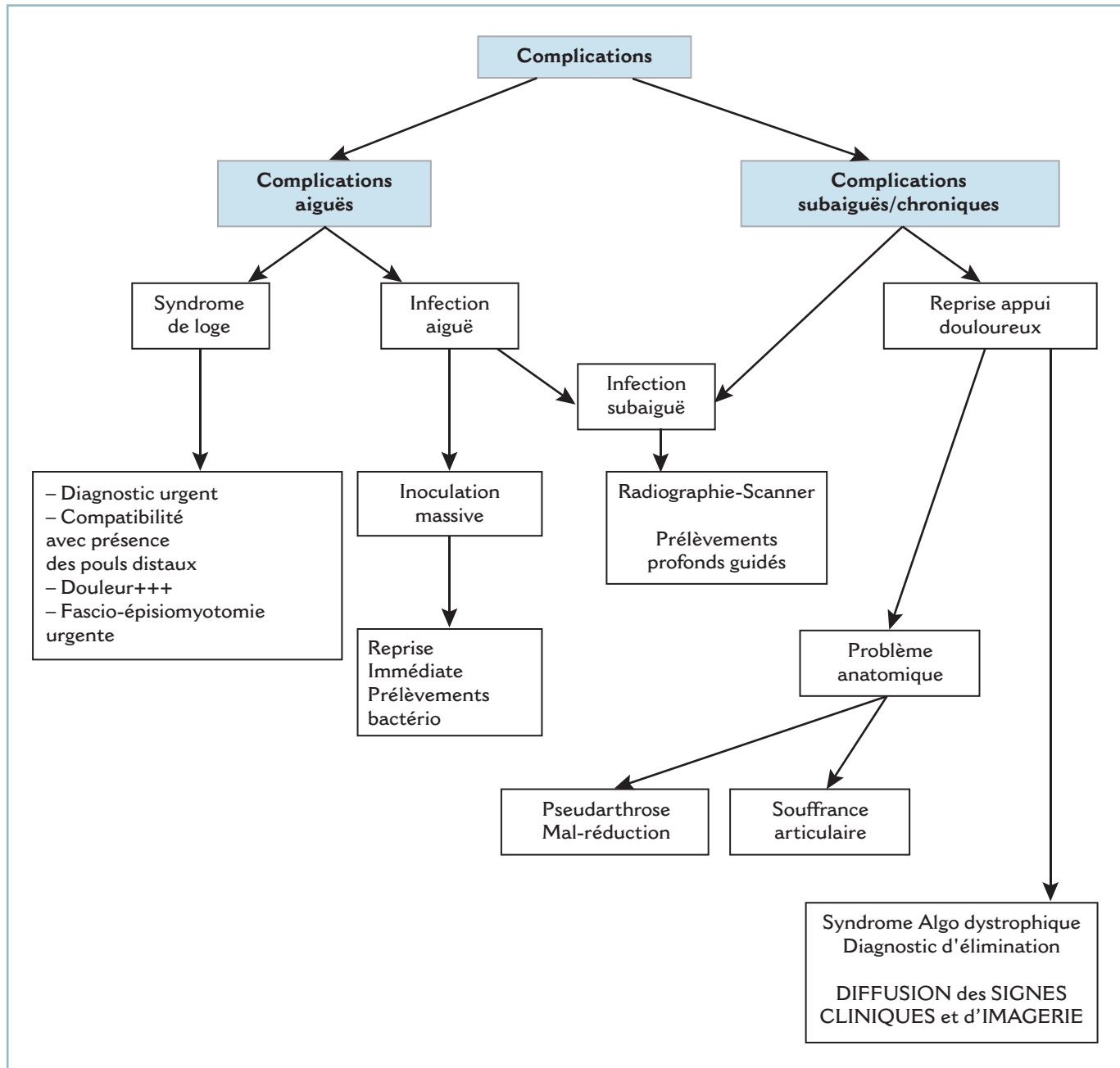
Il faut sortir le membre de la contention éventuelle, défaire le pansement et rechercher des petits troubles systématisés de la sensibilité cutanée (dysesthésies, hypoanesthésie ou anesthésie). Leur découverte signe le diagnostic et la localisation. On étudiera avec précision la sensibilité :

- de la face dorsale de la 1^{re} commissure ; ce territoire du nerf fibulaire profond est synonyme de syndrome de loge antérieure ;
- de la pulpe des orteils et de la plante, territoire du nerf tibial, pour un syndrome de loge postérieur ;
- de la face dorsale du pied, territoire du nerf fibulaire superficiel, pour un syndrome de loge latérale.

La présence de ces deux signes est suffisante au diagnostic qui peut être confirmé par le test d'étirement (*stretch sign*) plus tardif, et qui traduit la souffrance par ischémie des fibres musculaires dans la loge atteinte.

Plusieurs notions essentielles doivent être rappelées :

- la conservation des pouls distaux n'élimine en aucun cas le diagnostic ;
- la non-disparition de la douleur dans les minutes qui suivent le dégagement du membre doit conduire à une reprise chirurgicale immédiate ; celle-ci consiste en la désunion de la voie d'abord pour examen local et décision d'une fascio-épisio-myotomie large, à ciel ouvert ; cette dernière, qui doit être laissée largement ouverte, doit être réalisée par une voie élective, à distance du foyer pour ne pas risquer une exposition du matériel ; en pratique, on réalise le plus souvent une voie médiale à la jonction peau plantaire/peau dorsale pour libération de la plante, associée ou non à des voies dorsales longitudinales pour les interosseux (voir Syndrome de loges du pied, Partie II) ;



3.11 Algorithme – Diagnostic des complications post-opératoires.

— les difficultés diagnostiques sont majeures en cas de recours à une anesthésie locorégionale ; ce type d'anesthésie est formellement contre-indiqué en cas de chirurgie à risques ; si ce mode d'anesthésie est indispensable, la mise en place d'un dispositif de monitoring des pressions doit se discuter ;

— l'importance des mesures préventives, par la fermeture lâche et indirecte des plans fibreux ;

— l'engagement de la responsabilité médico-légale directe du chirurgien.

Complications infectieuses

Elles peuvent survenir à tous les stades de l'évolution. Il peut s'agir de manifestations aiguës (de diagnostic évident), subaiguës ou chroniques, contemporaines de la reprise d'appui et le plus souvent à l'origine de difficultés diagnostiques.

Complications aiguës

Elles peuvent être très précoces, dès le premier pansement. Elles sont le témoin d'une inoculation massive (post-traumatique ou iatrogène).

Elles peuvent se manifester plus tardivement. Lorsque la contention postopératoire a nécessité une immobilisation par résine ou plâtre, le diagnostic est constamment retardé.

Il faut savoir y penser systématiquement devant l'apparition secondaire d'un syndrome douloureux et/ou d'un gonflement des orteils, voire de signes de compressions témoins d'un gonflement évolutif. Il ne faut pas alors hésiter à fendre l'appareil de contention en bivalve pour permettre l'examen local.

La localisation sous-cutanée des structures ostéoarticulaires justifie que toute infection doit être considérée comme profonde, jusqu'à preuve du contraire.

Cliniquement, elles peuvent se présenter sous deux tableaux : soit sous la forme d'un abcès sous-cutané, soit sous la forme d'une escarre cutanée dans l'aire de l'incision, surtout lorsque cette dernière est voisine d'un relief osseux. Les questions à résoudre sans le moindre retard sont celles de l'inoculation potentielle du foyer et de l'ostéosynthèse et de la présence ou non d'une arthrite septique dont il est urgent de préciser l'importance et les modalités thérapeutiques. En matière de complication cutanée, il est également urgent, compte tenu de la proximité du matériel, d'évaluer l'importance de la dévitalisation, de la nécessité ou non de procéder à une excision cutanée et de se tenir prêt à mettre en œuvre, en urgence, tout procédé de couverture d'un foyer (voire d'une articulation) exposé. En aucun cas, l'attitude consistant à désunir quelques points de suture et à traiter à titre externe ne se justifie. Les complications septiques procèdent en effet de la surinfection de vastes zones de décollement faisant communiquer ces dernières et la (ou les) cavité(s) articulaire(s). Dans tous les cas, l'hospitalisation et la mise en œuvre de moyens thérapeutiques adaptés s'imposent d'urgence.

L'identification du germe et l'analyse de sa sensibilité aux antibiotiques sont essentielles. Il est indispensable de réaliser des prélèvements profonds, seuls représentatifs du germe en cause et de ne pas se contenter d'un simple écouvillonnage superficiel de l'incision. L'imagerie est indispensable.

Une radiographie standard sera pratiquée à la recherche :

- de signes débutants d'arthrite septique sous forme d'une ostéolyse sous-chondrale, puis d'une chondrolyse et d'érosions localisées (notamment en regard des zones d'insertion synoviale) ; en période de tout début, il faut également savoir ne pas méconnaître un diastasis articulaire susceptible de traduire la présence d'un épanchement sous tension écartant les épiphyses avant la constitution de lésions cartilagineuses radiologiquement décelables ;

- et/ou d'ostéite : on saura donner toute son importance à une plage de déminéralisation localisée, à la disparition du liseré de sécurité et la présence d'une réaction périostée ; ces anomalies peuvent s'associer de façon plus ou moins variable.

Le scanner et l'IRM (non systématiques) ont l'avantage de préciser ces lésions en cas de doute, et surtout de permettre une analyse fine des parties molles à la recherche de zones d'infiltration voire de collections hématiques et/ou suppurées.

Les principes thérapeutiques sont communs à toute infection ostéoarticulaire et reposent sur quatre préceptes ; l'antibiothérapie, l'évacuation des collections suppurées et l'excision des zones de nécrose tissulaire, la couverture du foyer et l'immobilisation. Le matériel d'ostéosynthèse ne doit pas être enlevé sous peine d'introduire un facteur de mobilité intrafocale très délétère. Dans ce cadre postopératoire précoce (<45°-60° jour), le rôle bénéfique de la stabilité est largement supérieur à l'action néfaste induite par l'effet de surface de la plaque *via* le biofilm (glycocalix).

L'antibiothérapie à tropisme osseux, adaptée à la sensibilité du germe, doit être de durée suffisamment prolongée. Elle comporte habituellement deux antibiotiques à effets synergiques administrés selon la voie possédant la meilleure efficacité en termes de bénéfices/risques.

L'évacuation des collections suppurées avec l'excision des zones de nécrose tissulaire est un temps capital et doit obéir à certaines règles.

Il faut évacuer la totalité des collections suppurées tout en évitant d'inoculer par des gestes intempestifs des secteurs encore préservés (interlignes articulaires par exemple).

Tous les tissus dévitalisés doivent être soigneusement excisés. L'évaluation de la vitalité tissulaire peropératoire n'est pas toujours évidente. Pour les structures musculaires, on peut s'aider d'application de compresses imbibées de sérum physiologique tiède ou d'eau oxygénée. Ce temps est capital et demande à l'expérience. Le parage doit être complet, quasi carcinologique, en veillant toutefois à ne pas aggraver la diffusion microbienne et la nécrose cellulaire.

À ce titre, il faut rappeler l'interdiction des lavages articulaires à l'aide de produits antiseptiques cytotoxiques (antiseptiques halogénés colorés) et la prudence à l'égard des dispositifs de projection pulsés dont la pression ne doit être pas être trop importante, sous peine de favoriser les phénomènes de diffusion et de nécrose cutanée. Les lavages au sérum physiologique semblent, en termes de bénéfices/risques, l'attitude à conseiller dans la mesure où ils s'effectuent de façon prolongée, à grand volume.

Le matériel (plaque vissée) doit être soigneusement brossé à l'aide d'une solution antiseptique ; la prise des vis doit être vérifiée. Après décontamination, les têtes de vis utilisées en compression sont soigneusement enfouies.

La couverture dépend de l'état cutané. Lorsque la peau est de vitalité normale et qu'il n'existe aucune perte de substance, la plaie doit être refermée sur un (ou plusieurs) drain(s) de Redon. Si cela est anatomiquement possible, l'idéal est de recouvrir le matériel par du tissu musculaire bien vivant, de reconstituer

soigneusement les structures sous-cutanées, ce qui permet de refermer le plan cutané de façon lâche.

En cas de perte de substance cutanée, le matériel d'ostéosynthèse et à fortiori les cavités articulaires doivent être recouverts. L'utilisation d'un lambeau en urgence est indispensable. Bien entendu, si l'opérateur n'a aucune expérience de ces techniques, il est préférable de renoncer au profit d'un pansement à plat sur compresses antiseptiques et pansement occlusif pendant quelques heures. Il est alors essentiel de réaliser le temps de couverture dans les 24 heures. Dès lors, sans entrer dans les détails techniques, les indications suivantes peuvent en général être proposées, en fonction des localisations et de l'importance de la zone à couvrir :

- secteur latéral :
 - région malléolaire ou supramalléolaire : soit lambeau pédiculé type neurocutané sural ou hémisoléaire ou lambeau libre (dentelé antérieur ou brachial latéral ou gracilis) ;
 - région sous-malléolaire et, notamment, en cas d'exposition du matériel après synthèse du calcanéus : lambeau de l'abducteur du 5 pour les petites pertes de substances, lambeaux libres pour les pertes de substances plus importantes ;
- secteur médial : lambeau plantaire médial en cas de perte de substance bas située ou supramalléolaire latéral ou les précédents ; ces indications doivent être discutées en termes de bénéfices/risques en tenant compte notamment des séquelles esthétiques sur la zone de prélèvement (ce qui est le cas du lambeau supramalléolaire latéral) ;
- secteur dorsal du pied : les pertes de substances cutanées relèvent le plus souvent du bourgeonnement spontané ; en cas d'exposition tendineuse et/ou articulaire pourront se discuter, en fonction de la localisation, un lambeau cutané sural voire supramalléolaire.

En définitive, certains lambeaux ont une grande versatilité et s'adaptent à toutes les localisations. Il s'agit surtout du neurocutané sural, de l'hémisoléaire à pédicule distal et des lambeaux libres. D'autres, plus spécifiques (abducteur du 5 ou supramalléolaire par exemple), peuvent voir leur pédicule lésé par le traumatisme. Ils sont alors inutilisables. C'est le cas de l'abducteur du 5 dont le pédicule proximal postéro-médial peut être lésé par un éclat cortical calcanéen plantaire ou du supramalléolaire latéral pour la branche perforante qui en assure la vascularisation à rétro, susceptible d'être lésée par les traumatismes (ou abords) bas de jambe.

L'immobilisation est un temps essentiel. Il englobe l'ostéosynthèse qui ne doit en aucun cas, on l'a vu, être enlevée et le dispositif de contention postopératoire. Celui-ci doit être compatible avec la surveillance locale et la réalisation des soins postopératoires. À ce titre, pourra se discuter l'implantation d'un fixateur externe tibio-pédieux lorsque la localisation s'y prête (cou de pied et ARP) et lorsque les impératifs d'immobilisation et l'importance des soins locaux sont au premier plan.

Infections subaiguës ou chroniques

Elles soulèvent des difficultés diagnostiques. L'essentiel est de savoir y penser. Les données de l'imagerie sont capitales, à la recherche :

- de signes d'ostéo-arthrite chronique (chondrolyse, ostéolyse plus ou moins étendue) ;
- d'épaississement périosté ;
- d'images de séquestration en voie de constitution ;
- et de collections profondes juxta-osseuses et/ou articulaires (importance du scanner et/ou de l'IRM).
- Il en est de même de la biologie :
 - notamment VS et CRP à répétition ;
 - et ponction éventuellement guidée sous scanner à visée d'identification du germe.

Le traitement repose sur les mêmes principes que les infections aiguës mais, à ce stade, l'ablation du matériel est indispensable. L'impératif de stricte immobilisation impose l'utilisation d'un autre dispositif de contention. Plus que la simple immobilisation par broche, on doit privilégier le fixateur externe qu'il s'agisse d'un montage local en compression ou d'un dispositif tibio-pédieux. Ce moyen, lorsqu'il est anatomiquement utilisable, possède de nombreux avantages (mise en compression du foyer, prévention de l'équin, facilitation de la surveillance et des soins locaux).

En cas de destruction ostéoarticulaire symptomatique et évolutive, on saura discuter sans tarder une indication de curetage osseux, pour ablation d'un séquestre osseux par exemple, suivi ou non de comblement ou de reconstitution osseuse ou, plus fréquemment, de résection-arthrodèse. En effet, l'anatomie locale explique que les foyers septiques osseux diffusent rapidement aux articulations et vice versa.

Douleurs à la reprise de l'appui

La survenue de douleurs à la reprise de l'appui et leur persistance voire leur aggravation impose la recherche d'une complication.

Ce peut être un trouble de la consolidation, à type de retard de consolidation ou de pseudarthrose avérée. L'imagerie (radios standard et scanner) a ici toute son importance. Une immobilisation d'épreuve sera parfois utile pour emporter la conviction et discuter l'indication d'une reprise chirurgicale sur un foyer osseux non consolidé ou un interligne détruit.

Ce peut être aussi la conséquence d'une consolidation vicieuse à l'origine d'un trouble morphostatique et d'un syndrome de souffrance articulaire dans le cadre d'un effort de compensation.

En pratique courante, ce tableau conduit, le plus souvent à tort, au diagnostic de syndrome algoneurodystrophique (SAND) (ou syndrome douloureux régional chronique = SDRC) et à la mise en œuvre d'un traitement spécifique. Habituellement,

ce diagnostic se fonde sur l'association d'un syndrome douloureux d'apparition secondaire, d'une déminéralisation et d'une hyperfixation à la scintigraphie au technétium marqué. En réalité, ces signes n'ont par eux-mêmes aucune signification pathologique et correspondent aux suites d'un traumatisme et d'une intervention ayant nécessité une décharge prolongée.

Certes, la survenue d'un SAND peut émailler les suites d'une intervention sur l'extrémité distale du membre inférieur. C'est alors une complication grave qui nécessitera un traitement prolongé et adapté au son stade évolutif.

Rappelons que la caractéristique essentielle de ce diagnostic est la diffusion des signes (douleur, déminéralisation, hyperfixation scintigraphique) bien au-delà du secteur en cause. Un SAND du pied voit tous ces signes déborder sur le segment jambier, voire du genou. Cette hypothèse diagnostique impose une analyse précise de la douleur spontanée et provoquée (douleur à la percussion), la demande de grands clichés comparatifs et d'une scintigraphie corps entier avec évaluation de la fixation aux temps précoce, intermédiaire et tardif. L'aide d'une IRM peut être très utile.

Ouverture cutanée

L'ouverture cutanée est une urgence chirurgicale absolue et l'équipe chirurgicale de garde doit être contactée dès l'arrivée du blessé au SAU.

Elle confère au traumatisme un facteur de gravité particulièrement important car l'ouverture intéresse presque toujours, de façon conjointe, une structure osseuse et une cavité articulaire. Ainsi, une fracture ouverte de cheville associe les conséquences d'une fracture ouverte et celle d'une contamination articulaire.

Son traitement comporte deux temps :

- le temps chirurgical est primordial et urgent ; il comprend l'excision des tissus dévitalisés, la décontamination par lavage abondant de la cavité articulaire (à l'aide de sérum physiologique tiède), la fermeture étanche de l'articulation et l'immobilisation stricte du foyer ;

- le temps médical est tout aussi important, sous la forme d'une antibiothérapie, dont les modalités et la durée sont discutées en fonction de l'importance et du mode d'inoculation ainsi que de la longueur de la période préthérapeutique. D'une manière générale, on peut dire que (sauf cas particulier) cette dernière comporte, systématiquement, une monothérapie à large spectre (anaérobies compris) et tropisme osseux, par voie parentérale initialement, pour une durée de quelques jours, l'attitude ultérieure étant définie par l'évolution locale et générale.

Sur le plan pratique, il faut distinguer les ouvertures par *traumatisme direct* et *écrasement*, et celles par *rupture cutanée* à la suite d'un déplacement majeur des fragments.

Ouvertures par traumatisme direct

Les ouvertures par traumatisme direct sont les plus graves. Elles correspondent à un mécanisme de « dehors en dedans » et à une inoculation massive dont les conséquences sont majorées par les lésions de dévitalisation de la peau, des tissus mous et des structures ostéoarticulaires dans l'aire de l'impact.

Le problème essentiel est ici l'évaluation de l'importance de l'inoculation et surtout de la vitalité de l'ensemble des structures intéressées par le traumatisme (peau, muscles, tendons, os). Ce bilan, qui s'effectue au bloc opératoire, est le plus important et le plus délicat. Il fait partie de ceux qui nécessitent une grande expérience clinique. Il faut être en effet en mesure de faire la part de ce qui peut être conservé et de ce qui doit être excisé.

Il faut d'abord exciser l'ensemble des tissus dévitalisés avec certitude, après débridement et lavage au sérum physiologique tiède.

Puis, après application de compresses imbibées de sérum tiède, s'attacher à évaluer la vitalité des éléments douteux par l'analyse de la coloration tissulaire spontanée, du temps de recoloration et de la valeur de la microcirculation. L'effet de piqûres superficielles ou de petites scarifications pour les tissus mous et, pour les os, l'aspect du perlage sanguin spontané (périoste et cortical) après assèchement sont à ce titre très utiles.

L'important est de ne jamais refermer la peau de façon étanche sur des structures de vitalité douteuse, au risque d'amorcer un cercle vicieux par greffe d'une ischémie d'origine septique et autoaggravation fulgurante.

En cas de doute, il est préférable de panser à plat (structures osseuses y compris) sur compresses vaselinées en programmant, dès le lendemain, un « second look » sous anesthésie générale avec l'aide, si besoin, d'un chirurgien plasticien. L'appréciation de la vitalité tissulaire sera plus aisée, un éventuel temps de chirurgie plastique pouvant alors être réalisé dans les meilleures conditions.

Si une fixation externe a dû être utilisée en urgence, il est essentiel que le choix du site d'implantation des fiches intègre cette donnée, le fixateur ne devant en aucun cas gêner un temps de reconstruction ultérieur.

Ouvertures de « dedans en dehors »

Les ouvertures de « dedans en dehors » donnent un tableau clinique souvent plus alarmant en première analyse. En effet, elles aboutissent fréquemment à une exposition ostéoarticulaire, car l'ouverture fait suite à l'éclatement de la peau au sommet de la déformation provoquée par un déplacement majeur. La plaie est linéaire, longue, transversale, ses bords sont le plus souvent contus.

Lorsqu'une épiphyse et son revêtement cartilagineux sont exposés, l'urgence est extrême. La réintégration doit s'effectuer au bloc opératoire et non au SAU.

Dans la période d'attente (la plus brève possible), les structures exposées doivent être recouvertes par des compresses

humides (sérum physiologique simple), le segment de membre immobilisé.

Au bloc opératoire, les structures ostéoarticulaires sont soigneusement lavées et brossées au sérum tiède :

— en cas d'ouverture articulaire, **il faut prendre garde à ne pas utiliser d'antiseptiques halogénés et/ou colorés** (iode ou chlore) qui sont cytotoxiques pour le cartilage et potentiellement à l'origine de chondrolyses chimiques aggravant les conséquences de l'inoculation bactérienne ;

— de même, **il semble qu'il faille rester prudent à l'égard des dispositifs de projection-aspiration** qui pourraient (en cas de pression de projection trop importante) être responsables d'aggravation de lésions de nécrose tissulaire et de diffusion bactérienne ; ce temps de nettoyage réalisé, la réintégration est possible.

Il est capital d'ostéosynthésiser les fractures épiphysaires exposées car leur fixation exacte en compression ferme l'articulation et en restitue l'étanchéité. À ce titre une précaution est essentielle.

Il faut utiliser un matériel enfoui et ne pas faire appel à des dispositifs de type hauban, pour ne pas risquer une exposition de ce dernier en cas de nécrose ou désunion cutanée.

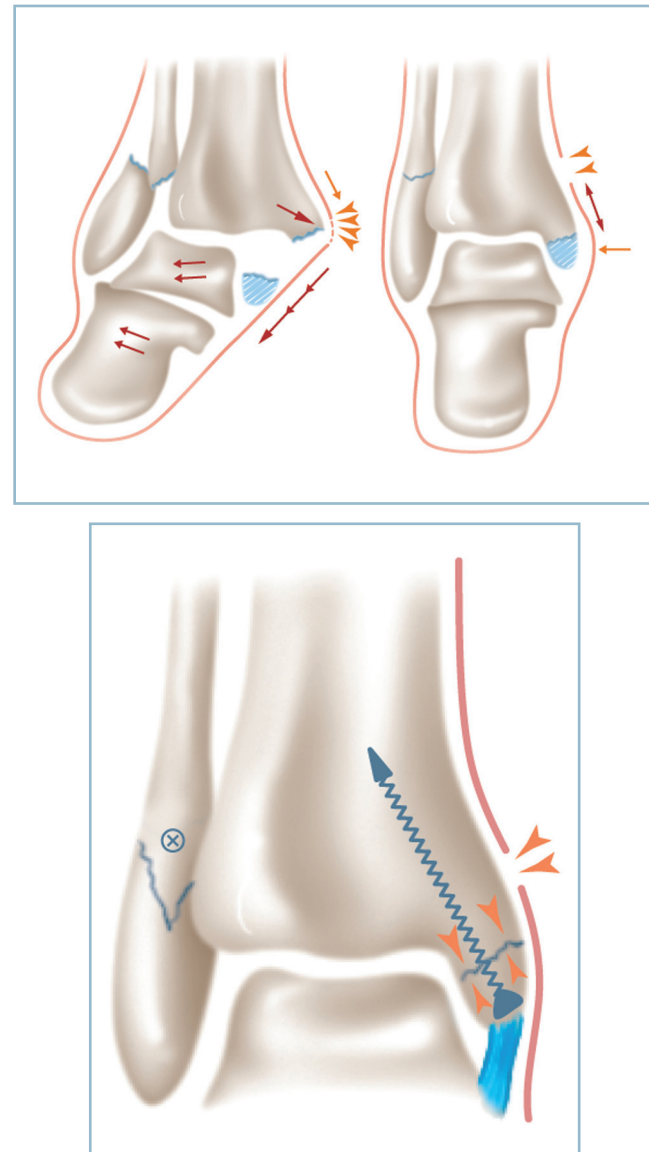
Par ailleurs, compte tenu du mécanisme lésionnel qui attire fortement le revêtement cutané dans le sens du déplacement au moment de l'ouverture, la plaie cutanée se trouve décalée à distance du foyer osseux après réduction et réaligement du segment de membre. Cela est très important car la brèche cutanée peut (après parage de ses berges) être laissée au moins partiellement ouverte, sans risque d'inoculation si l'on a pris soin de fermer l'articulation de façon étanche. La cicatrisation spontanée s'effectuera rapidement en quelques jours (*figure 3.12*).

L'antibiothérapie et l'immobilisation sont ici aussi extrêmement importantes.

CONCLUSION

Le prérequis anatomo-fonctionnel, les données de l'examen clinique et les points communs à toutes les méthodes thérapeutiques ayant été rappelés et précisés, il est maintenant possible de procéder à l'analyse point par point des particularités liées à chaque localisation traumatique du cou de pied et du pied. Cette analyse s'effectuera, dans la mesure du possible, pour ce qui concerne les traumatismes récents, selon un schéma identique, à savoir :

- accueil et mesures adaptées aux conditions d'urgence ;
- classification anatomopathologique et données radiographiques ;



3.12 *a.* Ouverture cutanée de dedans en dehors par tension cutanée sur le résidu malléolaire antéro-médial. Noter que la réduction du déplacement décale vers le haut la plaie cutanée. *b.* Le vissage en compression du foyer malléolaire ferme l'articulation ; l'ouverture cutanée, du fait de son décalage proximal, peut ne pas être refermée si nécessaire.

- indications fondées sur les impératifs anatomiques et fonctionnels locaux ;
- description des principaux temps opératoires spécifiques ;
- cas particuliers.

CHAPITRE 4

Fractures et luxations

LÉSIONS DU COU DE PIED

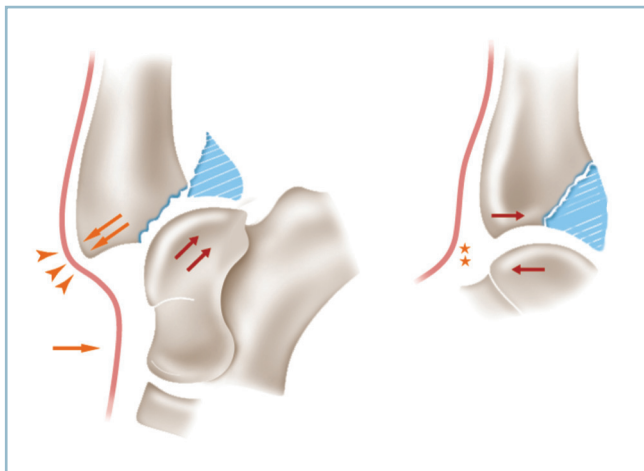
Problèmes rencontrés au SAU

Ces lésions sont d'une très grande fréquence et occupent le troisième rang des traumatismes ostéoarticulaires des membres. Elles se présentent cliniquement de façon univoque, sous la forme d'un « gros cou de pied hyperalgique », dont l'analyse clinique ne permet habituellement pas de diagnostic lésionnel précis.

Le point important à ce stade est l'évaluation de l'état cutané (nous renvoyons les lecteurs à la première partie de ce volume). La topographie superficielle des structures ostéoarticulaires et les possibilités d'inoculation bactérienne à point de départ cutané imposent de déceler les situations à risque réclamant une prise en charge particulièrement urgente.

C'est le cas, certes, de l'ouverture, notamment en cas d'exposition ostéochondrale. Certaines fractures fermées réalisent aussi des situations à très haut risque, notamment en présence de plaques de contusion dermique par écrasement ou de zones de souffrance cutanée par tension sur la saillie d'un fragment ou d'une épiphyse produite par le déplacement fixé du segment sous-focal (figure 4.1). Cette situation peut concourir à la création d'un cercle vicieux aboutissant à la constitution d'une ischémie évolutive. Les conséquences en sont extrêmement délétères quand elles surviennent sur un revêtement cutané déjà traumatisé ou lorsqu'une incision cutanée les traverse malencontreusement.

Il est capital, après un rapide examen évaluant la vascularisation distale (prise des pouls, évaluation de la qualité du retour veineux et du temps de recoloration pulpaire) et l'innervation (sensibilité plantaire, face dorsale de la 1^{re} commissure), de



4.1 Luxation postérieure de la cheville.

La menace cutanée antéromédiale évolutive persiste tant que la luxation n'est pas réduite de façon stable.

contacter directement et en extrême urgence l'équipe chirurgicale de garde.

Dans l'attente de l'intervention, en cas d'ouverture (et d'exposition ostéochondrale), on recouvrira le plus rapidement possible le foyer à l'aide de compresses humides de sérum physiologique (en proscrivant tout antiseptique cytotoxique pour le cartilage), puis on placera un grand pansement compressif et on immobilisera le membre sur une attelle cruro-pédieuse, genou fléchi, cheville en équin.

En cas de souffrance cutanée sur la saillie antéro-médiale de la marge antérieure et/ou d'un résidu malléolaire extériorisés par la luxation postéro-latérale du bloc pédieux, il faut sans retard discuter l'indication de « réduction à chaud ». Si les radiographies peuvent être réalisées dans les minutes qui suivent, il est préférable de les réaliser immédiatement. Sinon, l'indication de réduction « sur le champ » est obligatoire. Il faut donc être en mesure de faire le diagnostic clinique de luxation du cou de pied sur :

- la saillie en avant du secteur antérieur ou antéro-médiale de la marge antérieure du pilon tibial ;
- l'élargissement antéro-postérieur du cou de pied ;
- le raccourcissement du dos du pied ;
- la saillie en arrière du talon et le déjettement du pied en dehors.

La réduction doit être rapide, ferme et assurée :

- l'aide d'antalgiques parentéraux et/ou gazeux (méopa, Kalinox®) est essentielle ;
- la réduction s'effectue jambe pendante en bout de table, genou fléchi à 90 degrés, pied en équin pour permettre la détente des gastrocnémiens, supprimer le moment luxant du triceps et autoriser la déconnexion du contrôle actif ;
- la manœuvre de réduction consiste en une traction du talon vers l'avant (classique « arrache-botte »), une main empaumant l'arrière-pied, l'autre faisant contre-appui sur le secteur distal de la crête tibiale ; le succès est annoncé par la perception d'un craquement sourd et profond (« solennel ») qui traduit le repositionnement du talus sous la mortaise. Il faut vérifier l'aspect de « détente » cutanée et sa revascularisation.

Le membre est immédiatement immobilisé dans une attelle plâtrée postérieure cruro-pédieuse, genou fléchi à 45 degrés pour maîtriser les contraintes rotatoires, pied en équin (neutralisation du moment luxant du triceps). Il est important de protéger la face cutanée du talon par des plaques de feutres en plusieurs couches, pour permettre de poursuivre sans risque la manœuvre de réduction pendant la dessiccation de l'attelle. Il faut craindre la reproduction de la luxation (incoercibilité) par altération de la continence antéro-postérieure de la mortaise en raison de la forte probabilité de fracture de la marge postérieure du tibia. Cette situation rend la réduction et la stabilisation chirurgicales particulièrement urgentes.

La confection de l'attelle demande toute l'attention. On réalise d'abord la pièce suro-pédieuse, jambe pendante en bout de table, dans la position de réduction. Pendant la phase de dessiccation, les manœuvres de réduction sont maintenues. L'attelle est ensuite complétée en cruro-pédieux, dans la position habituelle.

En fait, le diagnostic lésionnel précis repose sur la radiographie. Les clichés standard sont, sauf exception, toujours suffisants s'ils sont centrés et comportent une incidence de face et de profil stricts. Ces impératifs justifient parfois un déplacement dans le service de radiologie pour aider le manipulateur à réaliser les clichés selon les modalités souhaitées.

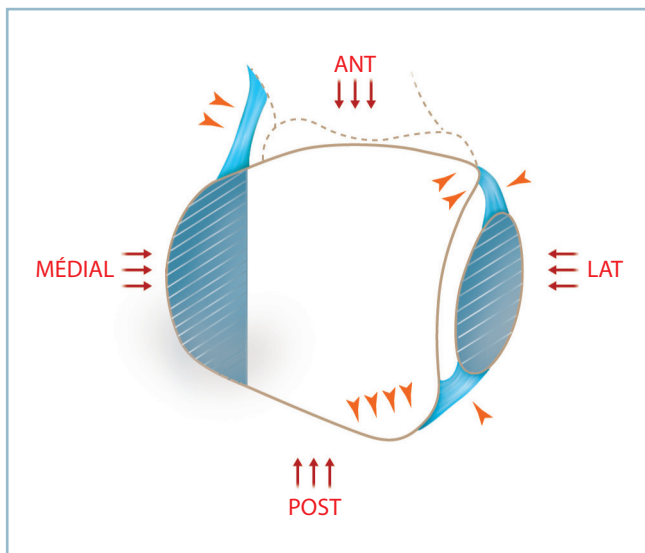
Lésions de la pince malléolaire

Fractures malléolaires

La cheville (articulation talo-crurale) est une articulation portante constituée par l'emboîtement d'un tenon (le dôme talien) dans une mortaise constituée par l'union du pilon tibial et de l'extrémité distale de la fibula, par l'intermédiaire de la syndesmose. **Cette articulation est définie par l'exactitude de l'ajustage des surfaces articulaires (la congruence) et son maintien en toutes circonstances (la continence).** La continence est assurée par des freins périphériques circonférentiels (*figure 4.2*) :

- médiaux : malléole médiale et faisceau antérieur du ligament collatéral médial ;
- antérieurs : marge antérieure, tubercule antérieur et ligament tibio-fibulaire distal antérieur (LTFDA) ;
- latéraux : malléole fibulaire, via la syndesmose ;
- postérieurs, marge postérieure, tubercule postérieur (malléole postérieure de Destot) et ligament tibio-fibulaire distal postérieur (LTFDP).

Les fractures malléolaires peuvent prendre l'aspect de fractures bimalléolaires (les plus fréquentes), d'équivalents par association d'une fracture malléolaire et d'une entorse grave sur le versant opposé ou de fractures unimalléolaires



4.2 Continence de la mortaise tibio-fibulaire. Celle-ci est circonférentielle et de nature ostéo-ligamentaire.

de pronostic habituellement bénin. Les lésions bifocales sont susceptibles de s'accompagner d'une atteinte plus ou moins importante des marges antérieure et/ou postérieure qui en grèvent d'autant le pronostic.

Types lésionnels

Les classifications les plus utilisées se fondent sur le siège du trait fibulaire par référence aux ligaments tibio-fibulaires distaux et sur les mécanismes lésionnels. En France, on utilise plus volontiers la classification d'Alnot et Duparc, alors qu'en Suisse et en Allemagne, on donne la préférence à la classification AO. Nous adopterons la classification d'Alnot et Duparc qui réalise un canevas de base très commode (*figure 4.3*). On distingue plusieurs types de fractures.

Classification d'Alnot et Duparc

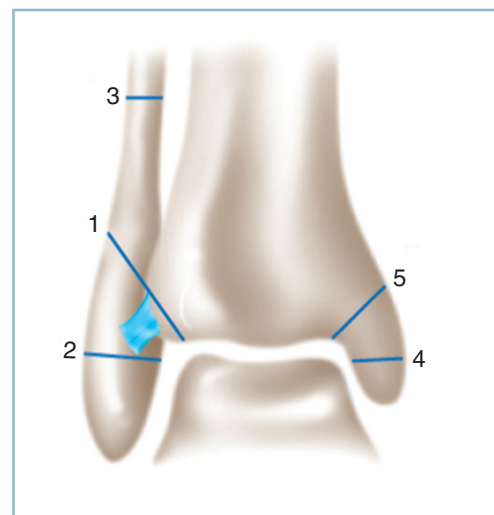
Fractures interligamentaires par rotation externe (60 %)

Elles comportent un trait spiroïde dans un secteur intraspongieux situé entre l'insertion des deux ligaments tibio-fibulaires distaux (TFD), de direction oblique en bas et en avant. Le siège et la direction du trait expliquent que la syndesmose est altérée par un simple « diastasis intraosseux » qui disparaît avec la réduction du foyer fibulaire.

Fractures sus-ligamentaires par abduction

Elles siègent en amont de l'insertion des ligaments TFD et comportent un diastasis intertibia-fibulaire vrai.

Le diastasis est maximal pour les fractures sus-ligamentaires hautes (15 %) qui siègent 10 cm en moyenne en amont de la



4.3 Fractures de la cheville. Classification d'Alnot et Duparc. Associations lésionnelles.

1 : trait fibulaire interligamentaire, 2 : trait fibulaire sous-ligamentaire, 3 : trait fibulaire sus-ligamentaire, 4 : trait malléolaire médial médio-malléolaire, 5 : trait malléolaire affectant l'angle supéro-médial de la mortaise.

pointe malléolaire et réalisent un « maxidiastasis » par atteinte des deux ligaments TFD et de la membrane interosseuse en aval du foyer.

Il est moins important pour les fractures sus-ligamentaires basses (10 %) qui comportent, immédiatement en amont de la syndesmose, un long trait spiroïde en secteur cortical habituellement instable.

Pour les fractures sus-ligamentaires et interligamentaires, le trait sur la malléole médiale siège habituellement au tiers moyen et ménage un résidu proximal tenant lieu de cale lors des manœuvres de réduction.

Fractures sous-ligamentaires par adduction (10 %)

Le trait fibulaire siège en aval de l'insertion des ligaments TFD. Ces fractures respectent la syndesmose. Le pronostic siège sur le versant médial où le trait malléolaire mord sur l'angle supéro-médial de la mortaise. Ce qui a pour conséquences :

- l'instabilité lors des manœuvres de réduction (risque d'hyper-réduction) ;
- la présence extrêmement fréquente d'un enfoncement ostéochondral par impaction sur le secteur médial du plafond dont la présence et l'importance conditionnent le pronostic.

Cas particuliers et variantes

Ce schéma de base comporte de nombreuses variantes qu'il est indispensable de prendre en compte, car elles sont potentiellement à l'origine d'erreurs diagnostiques et d'indication.

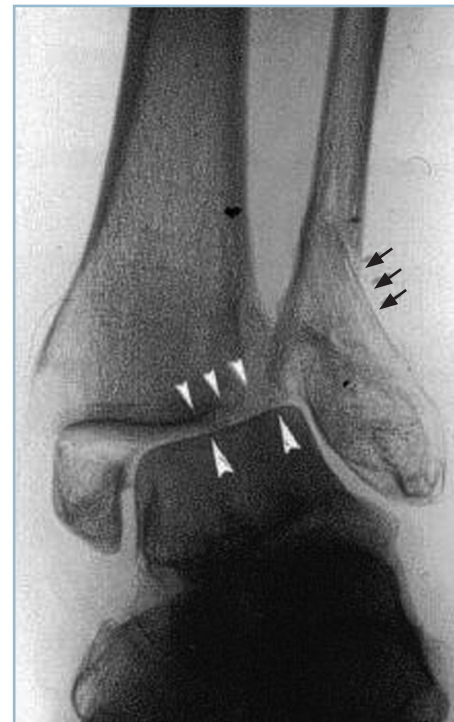Fractures par abduction basse

Dans ce type lésionnel, rare, les foyers malléolaires siègent dans le plan de l'interligne et simulent une fracture sous-ligamentaire par adduction. Il s'agit en réalité d'une authentique fracture par abduction, comme en attestent le déplacement en valgus et la présence extrêmement fréquente d'une zone d'enfoncement ostéochondrale, d'étendue et de profondeur plus ou moins importante, sur la marge latérale entre les deux tubercules. Cette lésion, qui survient fréquemment chez le sujet âgé, est extrêmement instable (*figure 4.4*).

Équivalents de fracture bimalléolaire

Elles représentent plus de 30 % des fractures de la pince malléolaire (*figure 4.5*). Elles associent une fracture de la fibula, habituellement interligamentaire (rarement sus-ligamentaire), et une entorse grave du ligament collatéral médial. En l'absence de recherche systématique, cette association lésionnelle risque d'être méconnue. En effet, elle fait habituellement suite à une rotation externe forcée lésant électivement le faisceau antérieur du ligament collatéral médial, de sorte que le diastasis intertibiotalien, pas toujours évident, peut être caché.

La recherche de la lésion ligamentaire est clinique. Il faut soigneusement palper d'un doigt le bord antérieur de la malléole médiale, depuis l'angle supéro-médial de la mortaise jusqu'à la pointe de la malléole (et non sa région apicale uniquement), sur le trajet de l'insertion du faisceau antérieur du ligament collatéral médial, et de la synoviale antéro-médiale à la recherche d'une bande douloureuse hyperalgique.



4.4 Fracture par abduction basse. Noter le déplacement latéral et le siège bas situé dans le plan de l'interligne des traits malléolaires et l'enfoncement (flèches blanches courtes).

Fracture de Maisonneuve

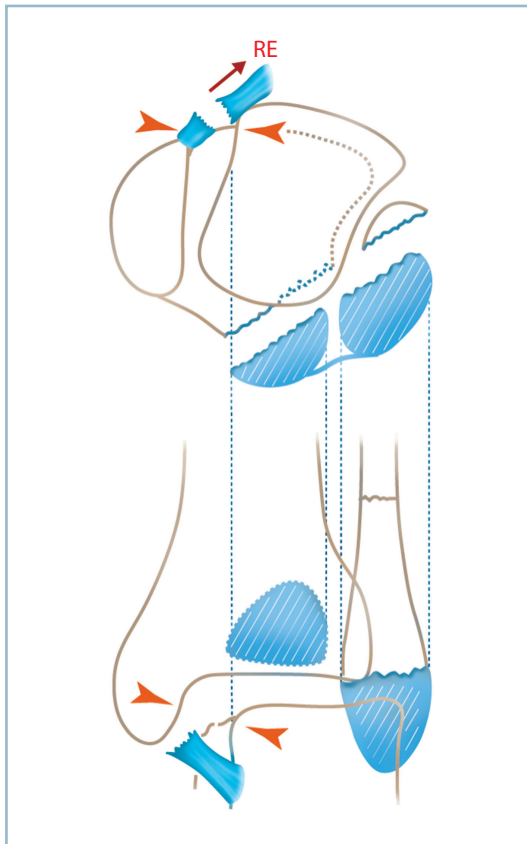
Elle associe une fracture de la malléole médiale et une fracture de la fibula proximale, diaphysaire haute jusqu'à la région cervicale comprise.

Cette lésion par torsion latérale du pied et flambage de la fibula correspond à une dislocation tibio-fibulaire en aval du trait, par rupture des deux ligaments TFD et de la membrane interosseuse sous-focale ; cette lésion intéresse la totalité des moyens d'union entre les deux os quand le trait fibulaire siège sur le col (*figure 4.6*).

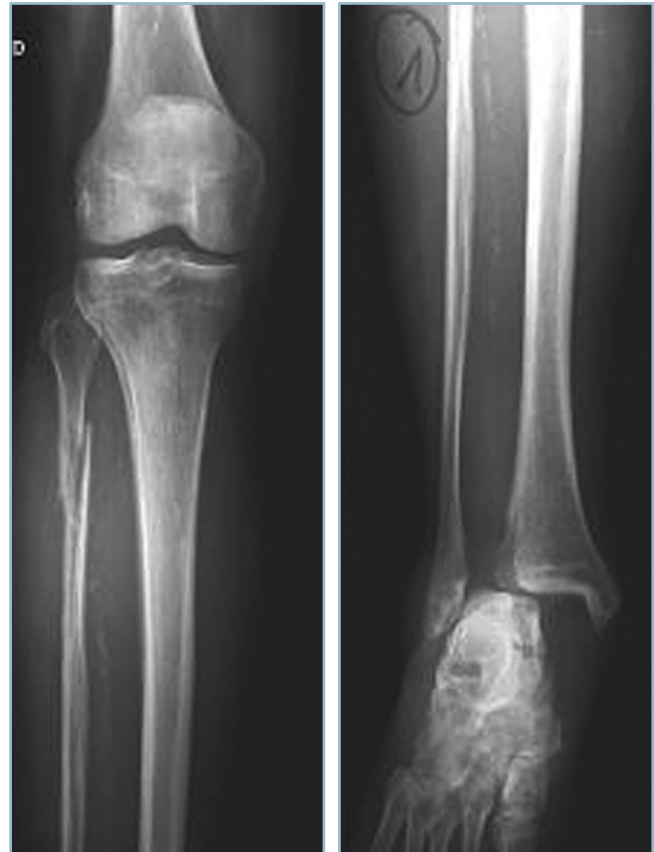Les risques de méconnaissance sont importants, car le trait fibulaire est inapparent sur un simple cliché de cheville. Ils sont encore majorés quand la lésion fibulaire haute s'associe à une entorse grave du ligament collatéral médial et crée les conditions d'une instabilité gravissime.

Cette méconnaissance a des conséquences lourdes car la lésion traitée par une simple botte comme une fracture unimalléolaire évolue très rapidement vers une dislocation de la pince et une excentration.

C'est pourquoi tout traumatisme du cou de pied doit systématiquement entraîner l'examen clinique du tiers proximal du segment jambier, dans son secteur postéro-latéral (et, au moindre doute, une radiographie centrée prenant le genou) et la palpation du bord antérieur de la malléole médiale.



4.5 Équivalent de fracture bimalléolaire.
La rotation externe talienne provoque une fracture malléolaire latérale et une entorse du faisceau antérieur du ligament collatéral médial. Noter la possibilité de diastasis talo-malléolaire médial sans aspect de translation latérale du talus.



4.6 Fracture de Maisonneuve avec lésion de la totalité des moyens d'union fibro-ligamentaires tibio-fibulaires.

Analyse radiographique fine

Cette approche de base ne suffit pas pour détecter l'ensemble des lésions traumatiques de la mortaise et se préparer efficacement à faire face à toutes les situations cliniques et peropératoires. Pour cela, il est nécessaire d'analyser avec précision l'anatomie radiologique de la pince malléolaire. Notons d'emblée que cette analyse est au mieux réalisée après réduction et stabilisation des déplacements. Elle a toute sa valeur en post-opératoire.

Incidence de face

C'est celle qui donne le plus de renseignements morphologiques et topographiques sur la pince tibio-fibulaire, le dôme talien et la congruence articulaire. *En pratique, il faut se souvenir que la mortaise et le dôme talien sont plus larges en avant dans le plan horizontal.*

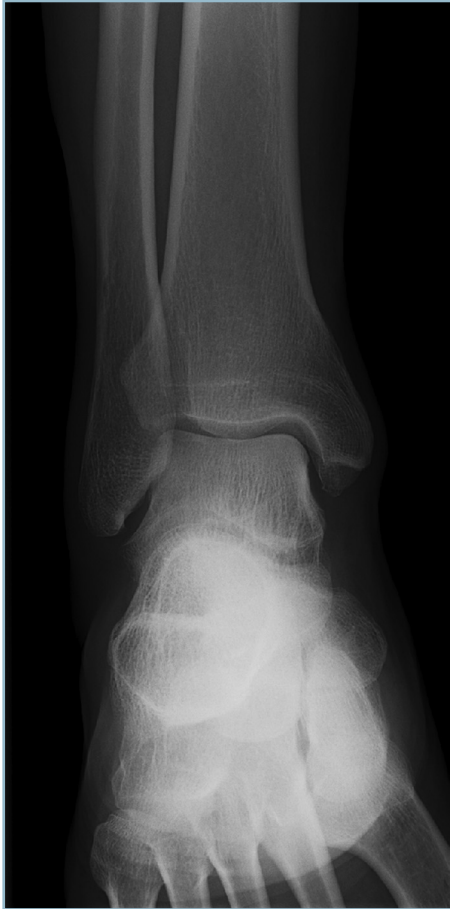Les six lignes verticales

L'analyse du cliché de face permet d'individualiser six lignes verticales (figure 4.7).

Sur le secteur latéral, on identifie quatre lignes qui sont, de dehors en dedans, le bord latéral de la fibula, le tubercule tibial antérieur, le bord médial de la fibula et le tubercule tibial postérieur.

Entre le bord médial de la fibula et la ligne la plus médiale (tubercule postérieur) s'individualise la syndesmose tibio-fibulaire. Cet espace, de l'ordre de 3 à 4 mm (sur un cliché de grandissement 1) donne l'image directe de la syndesmose. Fait capital, cet espace n'est pas modifié par la rotation du squelette jambier car le tubercule postérieur est pratiquement dans le plan du fond de l'incisure fibulaire (cavité sigmoïde) du tibia.

C'est un avantage énorme sur les mesures classiques qui prennent en compte la mesure de l'empiètement de l'image du tubercule antérieur sur celle de la malléole latérale et sont, de ce fait, incidence-dépendantes. L'image d'empiètement



4.7 Radiographie de cheville de face. Identification et correspondance des six lignes verticales et des trois lignes horizontales. Évaluation de l'interligne et de la syndesmose.

augmente avec la rotation externe du tibia et diminue jusqu'à s'annuler en rotation interne.

Sur le secteur médial, on identifie deux lignes. La ligne latérale correspond au bord antérieur de la malléole collatérale médiale. Elle est en continuité avec le tubercule antérieur et la pointe de la malléole. C'est le point le plus déclive de la région apicale. Cette ligne est en rapport étroit avec le bord médial du dôme talien, la congruence tibio-talienne étant parfaite dans ce secteur.

La ligne la plus médiale correspond au bord médial cortical de la malléole et du pilon.

Les trois lignes horizontales

L'incidence de face permet également d'individualiser trois lignes horizontales. Ces lignes sous-chondrales correspondent à l'interligne articulaire et sont parfaitement parallèles.

La ligne la plus distale représente le sommet du dôme talien. La ligne la mieux marquée correspond à la marge antérieure du tibia :

- elle prolonge en dehors le tubercule antérieur qui est facilement identifiable ; c'est le point le plus latéral du tibia ; il est normalement parfaitement visible ; toute perte de définition dans ce secteur doit être considérée, jusqu'à preuve du contraire, comme une lésion traumatique ;

- elle se poursuit en dedans par le rebord antérieur de la malléole médiale qui se termine au point le plus déclive de sa pointe.

La ligne intermédiaire représente le bord postérieur du pilon (qui descend anatomiquement plus bas que la marge antérieure). Moins facilement repérable, elle peut être identifiée à partir du tubercule postérieur. Elle se prolonge vers le dedans et se termine sur le bord postérieur de la malléole médiale, parfois identifiable dans le secteur supéro-médial de la mortaise.

Congruence articulaire

L'incidence de face permet l'évaluation de la congruence articulaire. La mesure de l'interligne articulaire s'apprécie dans les secteurs supérieur et médial où il doit être strictement de même épaisseur en tous points ; il mesure entre 2 et 3 mm. En revanche, la relative non-conformité des facettes articulaires talo-fibulaires explique que ce secteur ne soit pas valable pour évaluer la congruence articulaire.

Longueur et rotation de la fibula

L'incidence de face permet également d'évaluer deux autres critères, qui sont moins souvent pris en compte mais pas moins importants : la longueur de la fibula et la rotation intrinsèque du tibia et de la fibula.

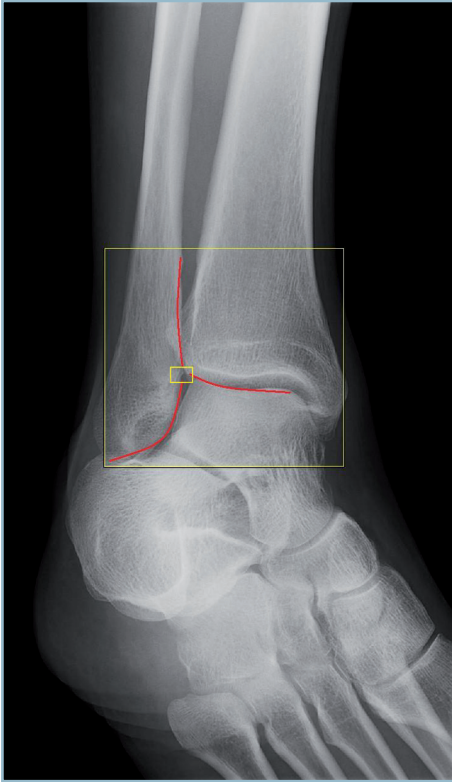
La longueur de la fibula doit être restaurée de façon exacte. Cet objectif est parfois difficile à atteindre lorsque la comminution focale n'offre pas les critères indispensables à la réduction anatomique du foyer. Il faut alors prendre en compte des critères indirects et parmi ceux-ci l'analyse des rapports talo-fibulaires dans le plan de la syndesmose (B. Weber).

Sur un cliché de face réalisé en légère rotation interne apparaît une modification du bord médial de la malléole fibulaire, à la jonction entre le bord supérieur de la facette articulaire et la portion sus-articulaire. Autour de 15 degrés de rotation interne, ce secteur adopte une conformation en aile d'oiseau avec démasquage d'une zone jonctionnelle ponctuelle, à l'union des deux lignes verticales, légèrement concaves en dedans. Ce point, alors très facilement identifiable, se situe exactement dans le prolongement de la ligne sous-chondrale du tubercule antérieur quand la longueur respective des deux os (et partant celle de la fibula) est exacte (figure 4.8).

La rotation intrinsèque du tibia et de la fibula est également un élément de contrôle de réduction de premier plan (figure 4.9).

Sur un cliché de face en rotation neutre, la distance inter-tuberculaire, c'est-à-dire la projection de l'espace entre le tubercule antérieur et le tubercule postérieur, est de l'ordre du centimètre. Elle diminue en rotation interne et augmente en rotation externe.

L'aspect de la malléole fibulaire se modifie beaucoup avec le degré de rotation :



4.8 **Signe de Weber**
sur une radiographie de face
en légère rotation interne.
Évaluation de la longueur
de la fibula (le décroché du bord
médial de la malléole correspond
normalement au niveau du secteur
périphérique du plafond
de la mortaise).

- en rotation neutre, la malléole a un aspect lancéolé ; la fosse malléolaire latérale (fossette digitale) est elliptique à grand axe oblique en bas et en dehors (*figure 4.9a*) ;
- en rotation externe, cette fossette est vue de profil strict de sorte que la malléole a globalement l'aspect d'une styloïde avec un bord médial très échancré et une pointe déportée en dehors (*figure 4.9b*) ;
- en rotation interne, la fossette est vue de face ; elle se présente sous une forme arrondie se projetant à la jonction tiers moyen-tiers antérieur de la malléole qui prend globalement un aspect arrondi et globuleux (*figure 4.9c*) ;

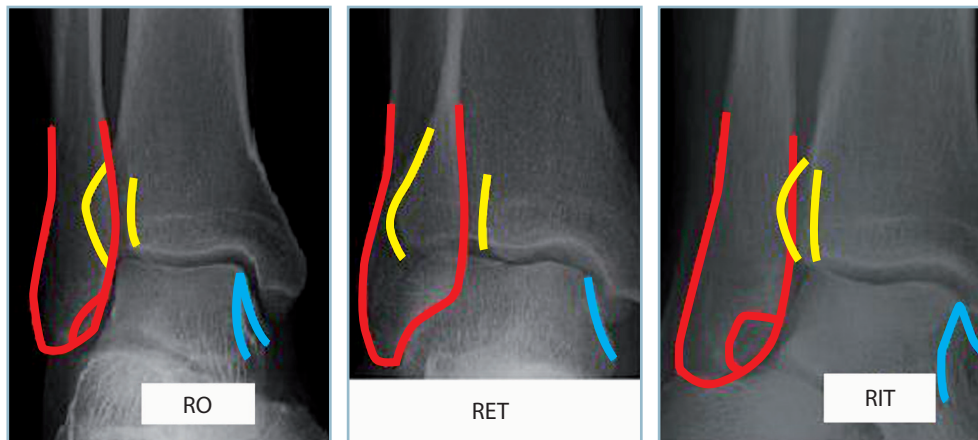
La procédure de contrôle de la réduction permet ainsi d'évaluer les rotations qui doivent rester cohérentes entre le tibia et la fibula et de détecter un vice rotatoire iatrogène d'origine chirurgicale.

Incidence de profil

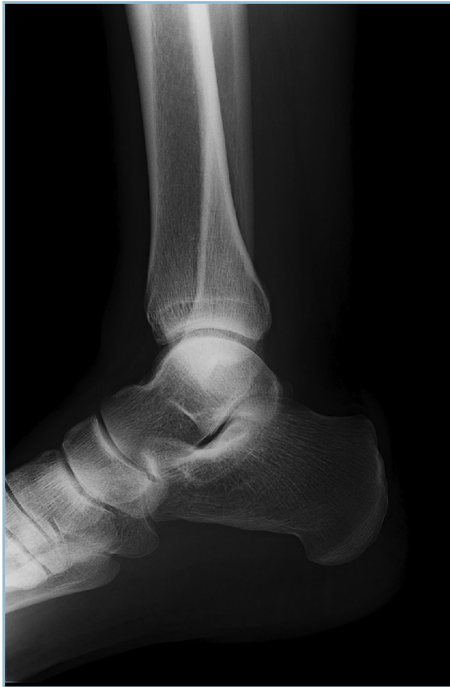L'incidence de profil donne moins d'informations (*figure 4.10*). Bien orientée et de profil strict, elle renseigne sur :

- la congruence articulaire ; l'interligne doit être de même épaisseur sur toute son étendue ;
- l'orientation de la malléole fibulaire par rapport à la région métaphyso-diaphysaire sus-jacente ; le bord postérieur est rectiligne et vertical ;
- la morphologie du massif malléolaire médial et l'aspect bifide de son apex, le tubercule antérieur descendant plus bas et étant plus prononcé que le postérieur.

Elle permet surtout d'évaluer la marge postérieure et de détecter la présence d'un éventuel fragment marginal postérieur (sans toutefois pouvoir faire la mesure exacte de sa surface).



4.9 Modifications rotatoires de l'espace intertuberculaire du tibia (EIT) et de l'aspect de la malléole fibulaire (AMF).
a|b|c a. en RO (EIT = 1 cm, AMF ellipsoïde). b. En RET (EIT > 1 cm, AMF en styloïde). c. en RIT (EIT > 1 cm, AMF arrondie).



4.10 Profil de la cheville.
Orientation du massif malléolaire médial et identification des deux tubercules. Évaluation de l'interligne.

Il est capital de noter que le tubercule antérieur n'est pas visible sur l'incidence de profil.

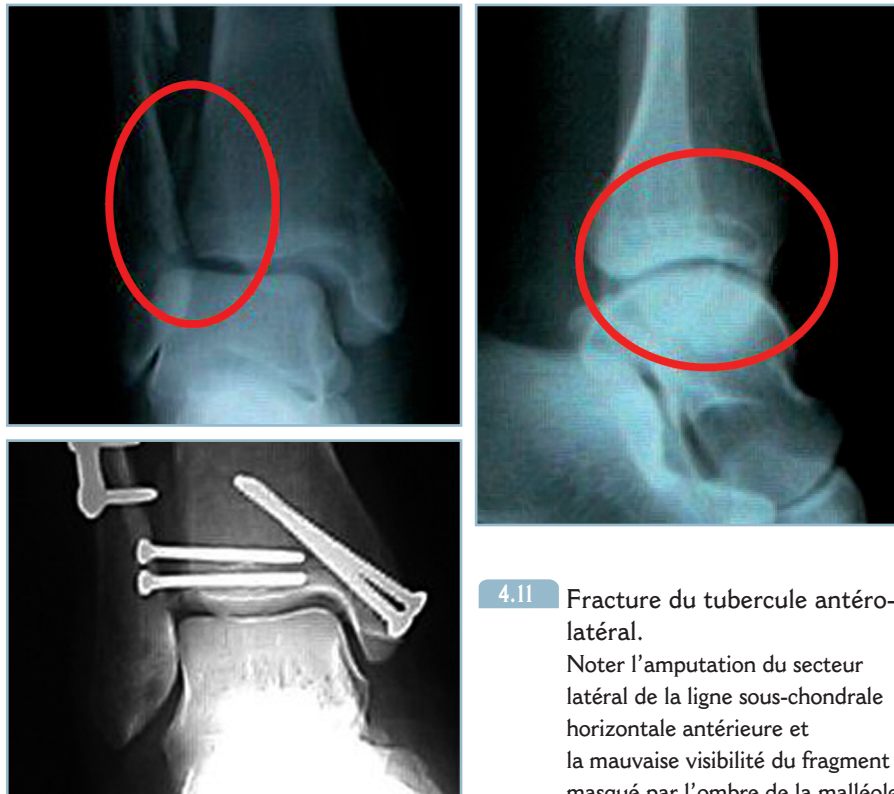Évaluation des marges du pilon tibial

Marge antérieure

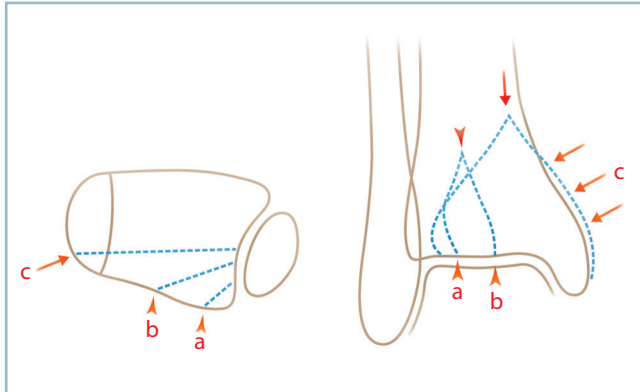
Par définition, la marge antérieure n'est pas concernée. Néanmoins, certaines fractures comportent une fracture du tubercule antérieur. Cette lésion doit être dépistée, car c'est dans ce secteur que la congruence articulaire est la plus étroite, les pressions unitaires les plus importantes. Comme on l'a vu précédemment, cette lésion se recherche sur l'incidence de face (et non de profil). Elle se manifeste par une perte de définition de la ligne sous-chondrale antérieure dans son secteur le plus latéral et l'impossibilité d'identification du tubercule antérieur, donnant un aspect d'amputation de la ligne sous-chondrale antérieure dans son secteur latéral (*figure 4.11*). La vision directe du fragment tuberculaire déplacée est très difficile, et, en cas de doute, on demandera un scanner en précisant au radiologue la nécessité d'explorer cette région.

Marge postérieure

Les lésions de la marge postérieure sont fréquentes et facilement repérables sur l'incidence de profil. Leur étendue, en termes de pourcentage d'amputation de la surface du toit de la mortaise, est très variable. Elle va de la simple avulsion du tubercule postérieur (extra-articulaire et sans conséquence mécanique directe) à l'amputation de toute la marge postérieure, créant les conditions d'une grave insta-



4.11 Fracture du tubercule antéro-latéral.
Noter l'amputation du secteur latéral de la ligne sous-chondrale horizontale antérieure et la mauvaise visibilité du fragment masqué par l'ombre de la malléole.



4.12 Schéma des trois types de fractures marginales postérieures (coupe horizontale et schéma de face).

bilité par perte de la contenance postérieure. En présence d'un fragment marginal postérieur, facilement identifié sur l'incidence de profil, l'évaluation exacte de sa morphologie et de sa surface est moins évidente. C'est pourtant un impératif qui conditionne l'indication et la technique en cas de décision chirurgicale.

Couramment utilisé, le terme de « fractures trimalléolaires » est donc inadapté car il regroupe plusieurs lésions de gravité extrêmement variable (figure 4.12).

En pratique, trois situations peuvent se présenter et leur identification nécessite la prise en compte et l'analyse fine de l'incidence de face.

Avulsion simple du tubercule postéro-latéral (fig. 4.12a)

C'est la traduction radiographique d'une entorse grave du ligament TFD postérieur. Il est extra-articulaire et ne nécessite pas d'ostéosynthèse directe, car il se replace après réduction exacte du foyer fibulaire. Bien visible de profil, il est quasiment inapparent sur l'incidence de face et il n'entraîne le plus souvent qu'une simple perte de définition du tubercule postérieur.

Lésion de Volkmann (fig. 4.12b)

C'est le type anatomique le plus fréquent, qui réalise dans le plan horizontal un fragment triangulaire à base latérale emportant le tubercule postérieur et à sommet médial.

Dans le plan frontal, fait capital, ce fragment ne dépasse jamais la partie moyenne de la marge postérieure. De même, dans le plan sagittal, il ne dépasse pas le tiers postérieur du toit de la mortaise.

L'amputation de surface portante du toit de la mortaise reste inférieure à 10-15 % ; l'atteinte de la contenance postérieure reste partielle. La réduction et la stabilisation du foyer fibulaire permettent le plus souvent sa réduction, de sorte que sa stabilisation n'est que rarement indispensable.

Fragment de Cunéo et Picot (fig. 4.12c)

Il en va tout autrement du troisième type lésionnel dont le trait, frontal, atteint et traverse la corticale médiale du pilon. Cette lésion a été décrite par Cunéo et Picot en 1929. Elle réalise une fracture-séparation frontale du secteur postérieur de la mortaise qui se désinsère du pilon, selon la direction des travées osseuses, sous l'action du dôme talien propulsé en arrière lors de la luxation.

Cette lésion s'apparente, certes, à une fracture du pilon tibial de type marginal postérieur. Elle doit cependant être décrite avec les fractures malléolaires car, en pratique, sa présentation radiologique prend le masque d'une atteinte prédominante des malléoles qui capte l'attention. La lésion marginale, non évidente, peut passer inaperçue, ce qui soulève de sérieuses difficultés d'interprétation anatomique et de technique peropératoire.

Le fragment de Cunéo et Picot réalise un volumineux fragment pyramidal, de base rectangulaire et sommet proximal, à la face postérieure de la métaphyse tibiale. Ce fragment emporte la totalité de la marge postérieure depuis le tubercule postérieur jusque et y compris la corticale médiale du pilon. Plus ou moins étendu vers l'avant, il provoque constamment une atteinte sévère de la contenance postérieure. L'association à une luxation postérieure est constante.

Les lésions malléolaires sont de distribution et de morphologie variable. Sur le versant latéral, il peut s'agir de fractures intertuberculaires ou, plus fréquemment, sus-tuberculaires. Sur le versant médial, le trait de séparation frontale passe souvent entre les deux tubercules malléolaires, ce dernier étant notamment complété par un second trait horizontal détachant deux fragments malléolaires apicaux.

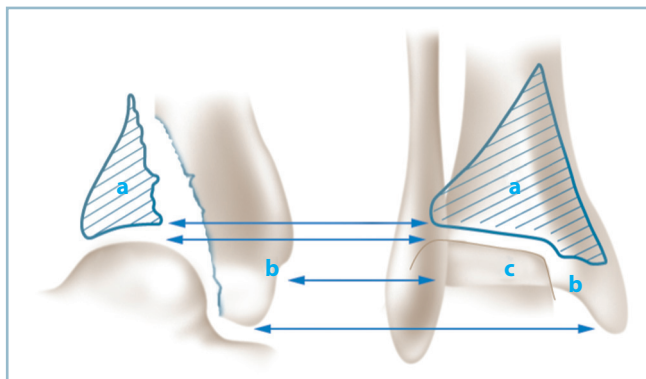
Le diagnostic est aisé si l'on connaît l'existence de cette lésion et lorsque la radiographie est réalisée en position de luxation.

De profil, la taille du fragment (il avoisine et dépasse parfois le tiers postérieur du diamètre antéro-postérieur du plafond) et la luxation postérieure du talus sont les premiers signes d'alerte. La présence de ces deux signes doit rendre particulièrement vigilant.

L'analyse du cliché de face doit être minutieuse et méthodique. On identifie la luxation postérieure du dôme talien, qui est ascensionné à la face postérieure du pilon et reste coiffé par le fragment marginal. Ces deux structures luxées définissent un « néo-interligne » qui, comme cela est de règle, reste horizontal et peut simuler l'interligne articulaire. En réalité, pour repérer ce dernier, il faut retrouver la marge antérieure, saine, en continuité avec le pilon qui donne le niveau de l'articulation.

Trois lignes horizontales sont définies (figure 4.13) :

— une ligne supérieure qui correspond à la ligne sous-chondrale du fragment marginal postérieur séparé ; son extrémité médiale comporte parfois l'amorce de l'angle supéro-médial



4.13 Fracture de Cunéo et Picot avec luxation postérieure.
Correspondance du déplacement de profil et de l'image radiographique de face (a : fragment marginal postérieur, b : pilon et la marge antérieure attenante en place, c : dôme talien luxé).

de la mortaise, sous la forme d'une inflexion à l'angle droit vers le bas ; cet élément signe l'atteinte de la marge postérieure sur toute sa largeur ;

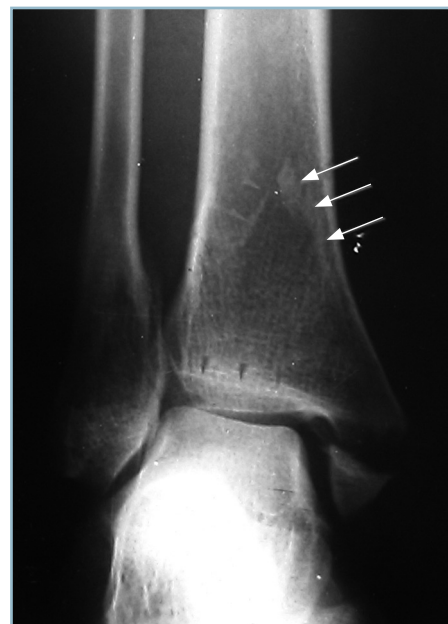- une ligne intermédiaire qui correspond au dôme talien luxé ; ces deux lignes dessinant un « néo-interligne » qui peut être identifié à tort à l'interligne de la cheville ;

- une ligne inférieure parfois mal définie qu'il faut savoir rechercher et qui correspond à la marge antérieure du pilon en continuité avec la métaphyse. Cette ligne définit le niveau de l'interligne anatomique.

L'analyse du segment sus-jacent à la ligne supérieure permet d'identifier les bords collatéraux du fragment sous la forme d'un « V » inversé d'une hauteur de l'ordre de 3 cm dont la branche latérale se perd dans la syndesmose et la branche médiale atteint la malléole correspondante en dédoublant la corticale médiale du pilon (*figure 4.14*).

Le diagnostic est plus malaisé et le risque de méconnaissance plus grand, si la radiographie est réalisée après réduction de la luxation.

Cette difficulté est encore accrue quand le fragment de Cunéo et Picot est refendu par un trait vertical sagittal séparant un fragment postéro-latéral (contenant le tubercule postérieur) et un fragment postéro-médial (avec tout ou partie de la malléole médiale). Dans cette circonstance, la réduction de la luxation entraîne la réduction exacte du fragment postéro-médial qui est solidement contenu par les tendons postéro-médiaux. En revanche, le fragment postéro-latéral reste habituellement déplacé. Une analyse rapide risque d'identifier cette lésion à une fracture malléolaire avec fragment postérieur type Volkmann et conduire à une indication thérapeutique inadaptée (*figure 4.15*).



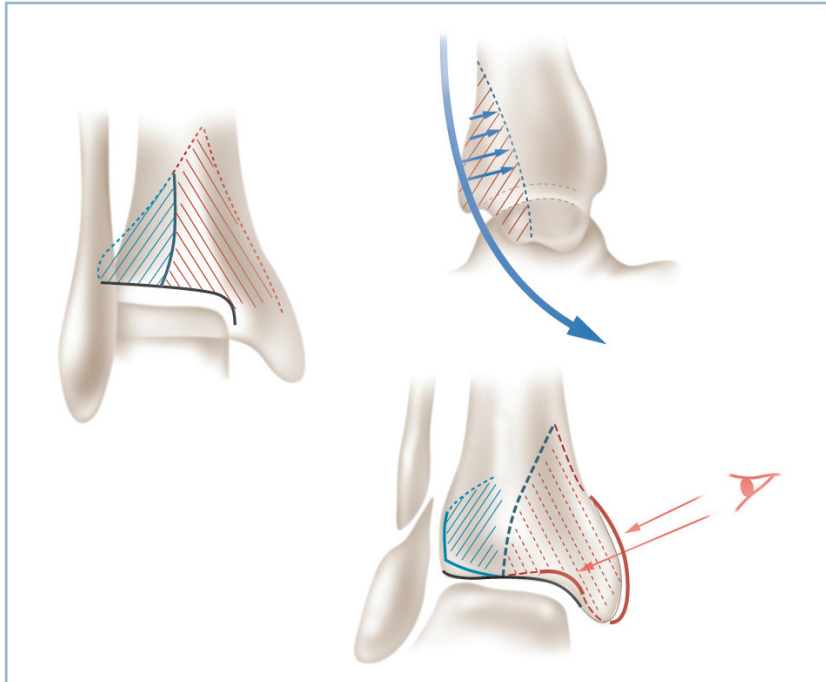
4.14 Fracture de Cunéo et Picot.
Cliché avant réduction de la luxation.
Image des trois lignes horizontales (inférieure : dôme du talus, moyenne : marge antérieure en place et perpendiculaire à l'axe du tibia ; supérieure oblique et s'étendant jusque et y compris l'angle supéro-médial de la mortaise appartenant au fragment marginal postérieur). Noter l'aspect de dédoublement de la corticale médiale supramalléolaire (flèches).

En définitive, la fracture de Cunéo et Picot est facilement identifiable si l'on connaît son existence et si la radiographie est réalisée en position de luxation.

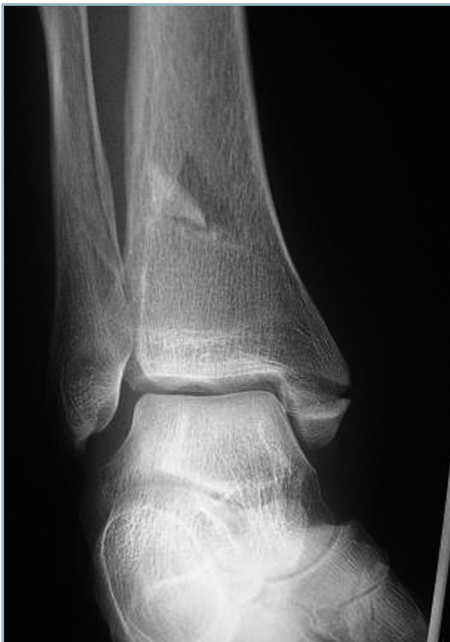Les difficultés sont majeures quand la radiographie est effectuée après réduction de la luxation. Les meilleurs éléments diagnostiques doivent être recherchés sur l'incidence de face (*figure 4.16*) :

- identification, au niveau de la métaphyse, du fragment marginal qui se présente sous la forme d'une image triangulaire en « V » inversé, de sommet supérieur (fréquemment fracturé à sa pointe), situé à environ 3 cm en amont de l'interligne ;

- repérage de ses bords collatéraux qui se dirigent vers l'articulation ; la branche latérale allant en direction de la syndesmose ; la branche médiale atteignant la malléole médiale. Elle



4.15 Fracture de Cunéo et Picot avec refend sagittal du fragment postérieur.
La réduction de la luxation repositionne exactement le fragment postéro-médial avec contention par les tendons postéro-médiaux.



4.16 Fracture de Cunéo et Picot après réduction de la luxation. Risque de méconnaissance à un examen rapide. Noter la fracture de la pointe du fragment et le dédoublement de la corticale médiale.

dessine alors un aspect de dédoublement de la corticale métaphyso-épiphyssaire adjacente tout à fait caractéristique et qu'il faut savoir rechercher systématiquement

Recherche de lésions ostéochondrales

L'inventaire des lésions se termine par la recherche de lésions ostéochondrales qui grèvent le pronostic. Celles-ci intéressent le plafond de la mortaise, préférentiellement au niveau des marges par impaction talienne.

Les enfoncements antéro-médiaux sont les plus classiques dans le cadre des fractures sous-ligamentaires dont ils conditionnent le pronostic.

Ils peuvent intéresser le secteur postéro-latéral et représenter le stade final d'une lésion de dégagement ayant entraîné la fracture première du tubercule postéro-latéral. Il aggrave alors le potentiel d'instabilité.

Ils peuvent siéger sur le versant latéral et être très étendus, dans le cadre de fractures par abduction basse, et aggraver une instabilité déjà importante.

Au terme de cette longue analyse, il est possible de décrire deux grands types lésionnels :

- les fractures bimalléolaires, les équivalents et leurs lésions associées ; ce groupe lésionnel comporte une gravité pronostique plus ou moins marquée et nécessite le recours à un traitement actif sous peine de graves séquelles ;

– les fractures unimalléolaires, de pronostic bénin.

Fait capital, le diagnostic de fracture unimalléolaire ne peut être retenu qu'après avoir éliminé avec certitudes toutes les autres lésions traumatiques potentielles. Ce diagnostic d'élimination ne peut être porté qu'après avoir passé en revue tous les items de la « check-list » qui doit être utilisée en présence d'un traumatisme du cou de pied. Ces items sont cliniques (recherche d'une douleur en regard du bord antérieur de la malléole médiale et du col de la fibula, pour éliminer un équivalent) et radiographiques avec analyse soigneuse de l'incidence de profil (recherche d'un fragment marginal postérieur) et surtout de l'incidence de face :

- lignes sous-chondrales horizontales et notamment de la ligne antérieure dans son secteur latéral ;
- syndesmose et des deux tubercules antérieur et postérieur ;
- aspect du tromblon métaphyso-épiphysaire du tibia dont la trame doit être exempte de toute anomalie.

Traitement

Principes généraux

L'inventaire précis des lésions de la peau et des structures ostéoarticulaires, ainsi que l'évaluation de leur gravité ayant été réalisés, on peut maintenant discuter des indications et des modalités thérapeutiques. Autrefois, le traitement orthopédique représentait l'essentiel des moyens thérapeutiques ; actuellement l'ostéosynthèse est réalisée par tous, de façon quasi exclusive. Dans un travail déjà vieux de plus de 20 ans, nous avons essayé de comparer ces deux modes thérapeutiques en prenant pour base d'étude l'évaluation des conséquences des défauts postréductionnels sur la genèse de l'arthrose après 5 ans d'évolution. S'appuyant sur une série de 250 fractures malléolaires, ce travail a abouti à un certain nombre de conclusions.

Traitement orthopédique

Il est compatible avec de bons résultats cliniques et anatomiques à long terme, en dépit d'imperfections réductionnelles malléolaires.

Cela n'est vérifié qu'à la condition *sine qua non* du maintien d'un parfait centrage talien, de face et de profil, jusqu'à consolidation. Ces bons résultats sont rendus possibles par des mécanismes de rattrapage réciproque des différentes imperfections intrafocales ; le centrage talien étant obtenu, lors de la réduction, par moulage des surfaces malléolaires sur les facettes collatérales du talus. La pérennité du centrage talien jusqu'à consolidation est une condition absolue. En effet, en cas de déplacement secondaire sous plâtre, nécessitant une reprise, cette dernière (quelle soit orthopédique ou chirurgicale) aboutit constamment à un moins bon résultat.

L'objectif du traitement orthopédique n'est pas la réduction exacte des foyers malléolaires mais la restauration et le maintien du centrage du talus jusqu'à consolidation. Il est essentiel, si cette méthode est choisie, de sélectionner les fractures comportant un potentiel intrinsèque de stabilité compatible avec la consolidation d'une cheville centrée, par le seul moyen de la contention plâtrée, sans aucun risque de déplacement secondaire.

L'arthrose, quand elle survient, s'installe habituellement sur une pince plutôt large, à l'origine d'une excentration talienne linéaire peu évolutive. L'évolution se chiffre le plus souvent en termes de décennies.

Traitement chirurgical

Le traitement chirurgical de première intention est susceptible de donner les meilleurs résultats anatomiques et fonctionnels à court et à long terme.

La condition *sine qua non* est alors celle d'une réduction, sans défaut, anatomique en tous points. Quand cette condition est satisfaite, le résultat clinique est d'emblée excellent sans risque de dégradation anatomique ultérieure. Fait capital, la restauration isolée du centrage talien est insuffisante. La condition nécessaire et suffisante est la réduction anatomique des malléoles collatérales, des marges et de la syndesmose, de façon symétrique au côté controlatéral.

Les malréductions malléolaires sont en effet très mal tolérées. Elles sont susceptibles de générer, à l'intérieur d'une pince rigidifiée par l'ostéosynthèse, un vice rotatoire talien hautement pathogène et pourvoyeur d'arthrose précoce et évolutive. L'évolution se chiffre ici en termes d'années (*figure 4.17*).

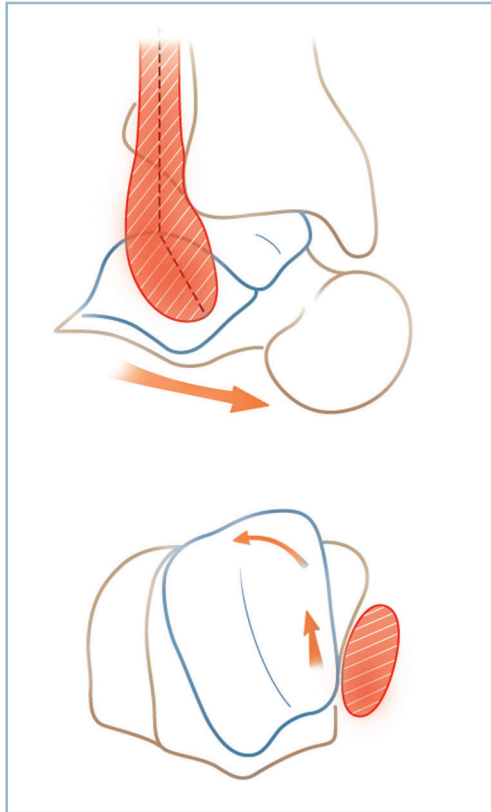
Les défauts pathogènes sont ceux qui créent une pince étroite par le biais d'un conflit talo-malléolaire distal. Ceux-ci touchent principalement la malléole latérale et à un moindre degré la malléole médiale.

Le principal défaut malléolaire fibulaire est la malréduction en varus. Ce vice réductionnel est produit quasi expérimentalement par l'application d'une plaque rectiligne sur la surface malléolaire galbée, de concavité latérale (*figure 4.18*).

Une situation identique est créée par l'introduction très périphérique (proche de la corticale latérale et non pas au sommet de la pointe de la styloïde malléolaire) d'une broche centro-médullaire rigide et rectiligne exerçant un important effort de rappel en varus. Avec un peu de pratique, ces situations, sommes toutes assez caricaturales, sont rapidement évitées.

Mais d'autres pièges sont plus difficilement maîtrisables. Ce sont :

- l'allongement malléolaire, en cas de comminution focale segmentaire ;



4.17 Rôle pathogène d'une malréduction de la fibula en varus.

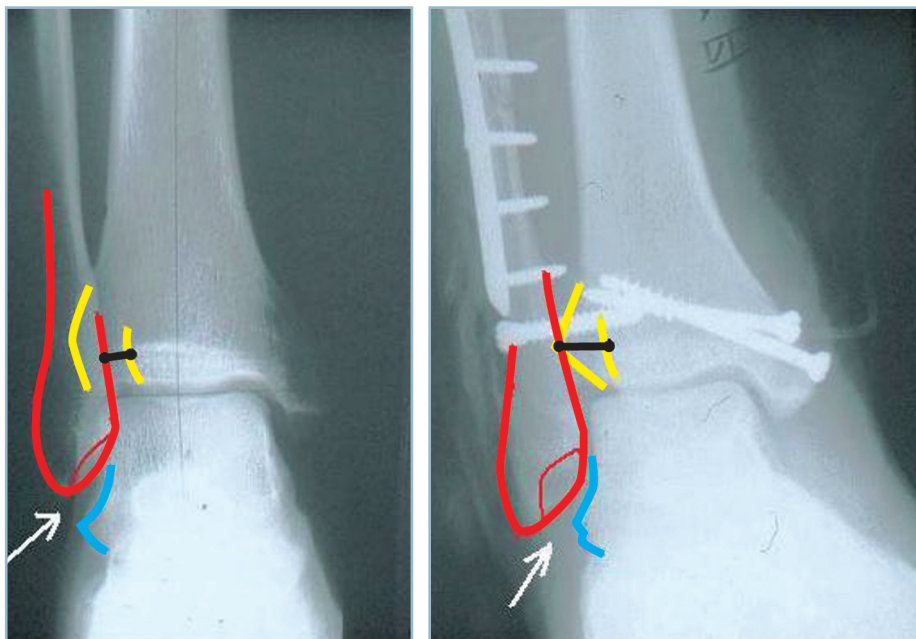
Le contact anormal talo-fibulaire distal provoque la rotation de la poulie talienne dans la mortaise.

- le récurvatum fibulaire (facilité par l'appui talonnier en décubitus dorsal sur la table d'opération) qui provoque, par le biais d'une translation en avant de la malléole, un conflit entre cette dernière et le segment antérieur large du dôme talien ;
- et surtout les vices rotatoires malléolaires, facilités par la conformation chantournée de l'extrémité distale de la fibula et la comminution focale qui suppriment tout critère de réduction.

Ces vices réductionnels sont tous à l'origine d'un conflit entre l'extrémité distale de la malléole et la face latérale du dôme talien (voir figure 4.17).

- Ils peuvent provoquer une rotation interne du dôme talien avec subluxation en avant de sa gorge latérale. Cette subluxation rotatoire provoque un conflit talo-tibial antéro-latéral évolutif qui se solde par l'apparition d'un varus talien avec pincement médial rapide. Lorsque le plafond de la mortaise comporte une zone d'enfoncement ostéocondrale, la malrotation talienne provoque l'engagement du dôme dans ce défaut. Celui-ci s'aligne alors selon le grand axe de la mortaise dans les deux plans de l'espace. Ainsi, la présence d'un enfoncement ostéocondral postéro-latéral (avec ou sans lésion postérieure) induit un déplacement en valgus et rotation externe du dôme talien.

- Le conflit talo-fibulaire distal a un autre effet direct qui peut être source d'erreur d'interprétation et conduire à des fautes thérapeutiques. Ce conflit est à l'origine d'un élargissement « construit » de la syndesmoie. Ce dernier correspond non pas à une pince trop large mais à une pince étroite. Le « pseudo-diastasis » intertibiopéronier est la traduction du déport latéral dans le plan de la syndesmoie de la métaphyse de la fibula dont l'apex est entré, prématurément et de façon pathologique, en contact avec la facette talienne latérale. La



4.18 a. Cliché normal de référence.
b. Pseudo-diastasis (flèche noire horizontale) induite par un vice réductionnel fibulaire associant allongement, malrotation en rotation interne et varus malléolaire (plaque rectiligne sur le relief malléolaire).

Noter l'élargissement de la syndesmoie malgré la vis de syndesmodèse par conflit talo-fibulaire distal.

a | b

déformation en varus de l'extrémité distale de la fibula précipite la constitution de ce « faux diastasis » (voir *figure 4.18*).

La constatation en peropératoire d'un élargissement de la syndesmose doit avant toute chose faire rechercher une malréduction du foyer fibulaire et tout particulièrement en varus et/ou allongement. On conçoit aisément que, dans ces conditions, la mise en place d'une vis de syndesmose ne ferait que pérenniser et accroître la malrotation et la subluxation talienne asymétrique.

Les défauts de la malléole médiale sont moins fréquents. Ils peuvent néanmoins être à l'origine d'un conflit talo-malléolaire et aggraver les conséquences d'un petit défaut du secteur latéral.

Il peut s'agir d'une verticalisation malléolaire globale, en cas de comminution articulaire (la mise en compression du foyer entraînant une compression articulaire et un bâillement cortical), et surtout de vices rotatoires à l'origine de conflits talo-malléolaires antérieur ou postérieur.

Pour éviter ce risque il faut absolument guider les manœuvres de réduction sur plusieurs critères focaux, articulaires :

- antérieurs, après courte arthrotomie ;
- postérieurs, après ouverture de la coulisse du tibial postérieur ;
- et non uniquement corticaux périphériques.

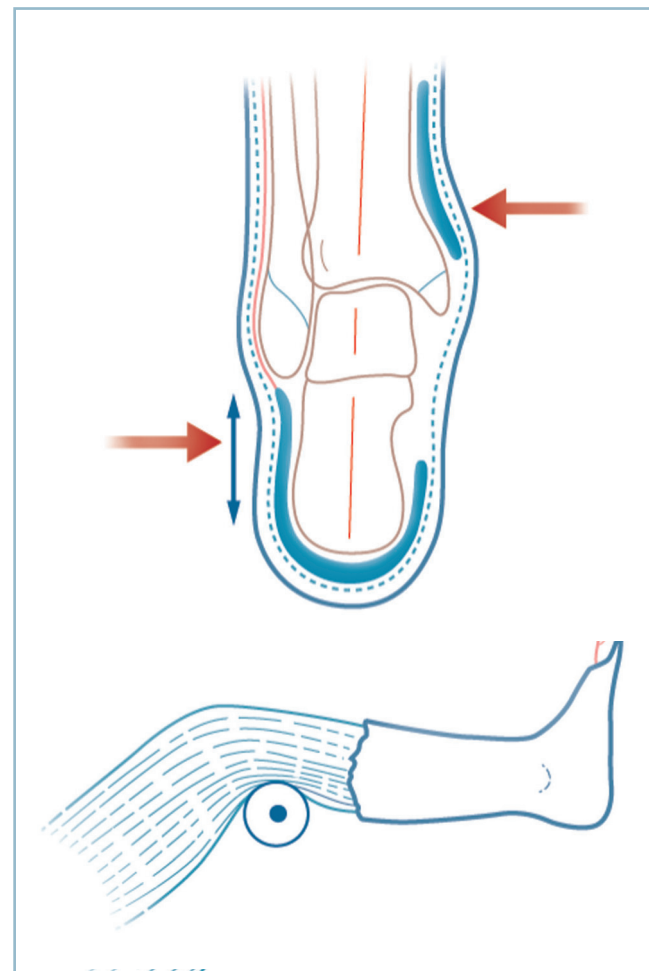
Méthodes

Traitement orthopédique

Ce traitement et ses différents temps ne s'envisagent bien entendu que sous anesthésie générale ou locorégionale.

Les manœuvres de réduction du foyer s'effectuant par action directe sur les tissus mous la protection cutanée est essentielle et fait partie intégrante de la technique. Le pied, la cheville et la jambe sont soigneusement nettoyés. L'extrémité distale du membre inférieur est protégée par un jersey de taille appropriée. Puis des plaques de feutres sont fixées sur les reliefs osseux, mais aussi sur les zones servant d'appui aux manœuvres de réduction. Ainsi, une fracture comportant une composante d'abduction nécessite deux plaques, l'une sus-malléolaire médiale et l'autre sous-malléolaire latérale, permettant d'exercer sans risque les pressions nécessaires à la réduction des déplacements. Ces plaques sont soigneusement fixées par des bandes autocollantes, en veillant qu'elles ne soient jamais constrictives. Il est également important de placer à la face dorsale du pied et en regard de la crête tibiale, sur toute sa hauteur, une bande de feutre de 2 à 3 cm de large à titre de protection cutanée quand le plâtre sera secondairement fendu. La cohésion et la stabilité de ce dispositif de protection sont renforcées par la mise en place d'un deuxième jersey de même taille qui fixe l'ensemble.

La réduction s'effectue sur un bottillon plâtré humide. Bien entendu, à ce stade, il faut utiliser des bandes de plâtre de Paris de 10 ou 15 cm de large. L'utilisation de bandes de résine est incompatible avec les impératifs de moulage nécessaires à la réduction. Le genou est maintenu à 45 degrés de flexion pour détendre les gastrocnémiens et le secours d'un aide ou l'utilisation d'une barre à genou sont indispensables. Le pied est maintenu en léger équin, et surtout pas en talus, pour éviter la constitution d'une pince large, principal écueil du traitement orthopédique. Les manœuvres de réduction, réalisées par l'intermédiaire du talon et de la paume des deux mains, sont maintenues jusqu'à dessiccation du plâtre. Pendant le temps de séchage et sans relâcher la pression sur les zones d'appui, des mouvements de lissage du plâtre en regard des malléoles sont réalisés du plat des doigts, de façon à parfaire le moulage de ces dernières sur les faces collatérales du dôme talien (*figure 4.19*).



4.19 Traitement orthopédique : réalisation pratique.

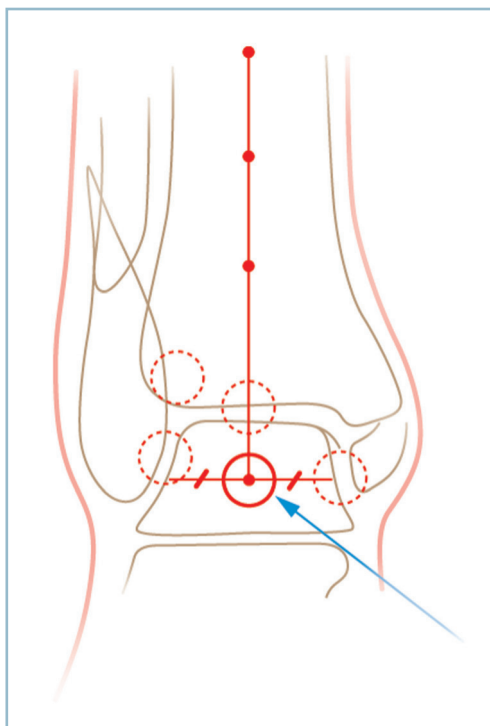
Les contrôles radiographiques sont indispensables. Ils sont effectués sous bottillon plâtré de face et de profil. L'objectif est la restitution d'un parfait centrage talien à l'intérieur de la mortaise, et non pas la réduction anatomique des foyers malléolaires. En pratique, la qualité du centrage est appréciée par la restitution de la congruence articulaire sur les deux incidences.

- De face, l'interligne doit être de même hauteur en trois points : angle supéro-médial, partie moyenne et secteur latéral.
- De profil, les points de contrôle se situent au bord antérieur et à la partie centrale.

En cas de doute, où si l'on souhaite disposer d'une mesure plus précise, on peut utiliser le test de Skinner qui évalue la concordance entre l'axe anatomique de la partie distale du tibia et le centre du dôme talien (*figure 4.20*).

Le premier critère est fixé par la réunion de trois points situés au milieu de la cavité médullaire à hauteur différente.

De face, le centre du dôme est déterminé par le milieu du segment de droite horizontale, parallèle à l'interligne (dans le



4.20 Test de Skinner.

L'objectif du traitement orthopédique est la restitution de l'exact centrage talien de face.

plan des malléoles), limité latéralement par la face latérale du talus et, médialement, par la ligne correspondant au bord postéro-médial du talus. Ce dernier est matérialisé par la plus latérale des deux lignes qui définissent la face médiale du dôme (le dôme est plus large en avant qu'en arrière).

Pour éviter des erreurs liées à l'orientation du rayon, la projection de l'axe du tibia est définie par la perpendiculaire à la tangente au sommet du dôme, abaissée à partir du point d'intersection.

Le centrage est défini par la concordance, à 1 mm près de cette ligne et du point talien central.

De profil, la mesure est moins précise, le centrage étant défini par la concordance entre l'axe tibial et le centre de la poulie. Bien entendu, les manœuvres de réduction sont reprises jusqu'à ce que le centrage soit parfait sur les deux incidences.

La contention est alors complétée en cruro-pédieux. À ce stade, pour limiter le poids de l'appareil de contention, des bandes de résine peuvent être utilisées. Il est important de veiller à :

- l'absence de conflit à la jonction avec le bottillon ;
- la protection du col de la fibula (SPE) ;
- la position du genou qui doit être fléchi entre 30 et 40 degrés pour maîtriser les rotations ;
- la réalisation d'une semelle bien dessinée, soutenant les pulpes et maintenant les orteils en rectitude ;
- le contrôle de la réduction à la fin du plâtre définitif ;
- fendre systématiquement le plâtre à la face antérieure jusqu'à la région sous-rotulienne

Le blessé peut alors être reconduit dans son lit, pied légèrement surélevé, avec des consignes précises de surveillance de la coloration des orteils, de récupération de la sensibilité pulpaire et application stricte d'un protocole de dépistage clinique d'un éventuel syndrome des loges.

La surveillance radiographique est particulièrement importante ; il faut réaliser un contrôle radiographique au 2^e jour (après reprise de la station debout et de l'appui monopode), aux 8^e, 15^e et 21^e jours. Parallèlement, un traitement préventif par HBPM est mis en œuvre selon les modalités habituelles. À la 6^e semaine, après un nouveau contrôle radiographique, le genou est libéré, l'appui étant possible sous protection de la botte à l'échéance de la 8^e semaine. La contention est supprimée en moyenne entre la 10^e et la 12^e semaine en fonction du type anatomique et des données radiographiques. Nous n'insisterons pas sur l'importance du port prolongé d'une contention élastique anti-œdème et de la rééducation.

Traitement chirurgical

C'est aujourd'hui le mode de traitement quasi univoque parce que, en théorie, c'est le meilleur moyen d'obtenir la restauration exacte des surfaces articulaires : il ne nécessite pas de contention postopératoire contraignante et surtout il diminue considérablement les impératifs de surveillance postopératoire.

Néanmoins, le traitement chirurgical implique deux impératifs :

- exactitude de la réduction seule garante de la qualité du résultat à court et long terme ;
- gestion parfaite du plan cutané ; un simple ennui cutané sur une voie d'abord est susceptible de se transformer en arthrite septique gravissime en raison du siège superficiel des structures ostéoarticulaires.

Tout doit être mis en œuvre pour satisfaire à ces deux impératifs.

Protection cutanée et prévention des complications septiques

On ne saurait trop insister sur l'importance de l'état cutané préopératoire. Il faut évaluer minutieusement l'état cutané dès l'admission et le noter par écrit. Il faut ensuite pratiquer le plus rapidement possible une immobilisation efficace d'attente de la chirurgie le plus rapidement possible, même si celle-ci est programmée en « urgence ». Quelques heures d'immobilisation incomplète ou imparfaite sont suffisantes pour altérer gravement une peau initialement en bonne condition. L'utilisation d'attelles préformées suro-pédieuses ou cruro-pédieuses maintenant le genou en extension et ne maîtrisant pas la rotation est à proscrire ; ces attelles doivent être limitées au temps pré-radiographique. Ce dernier doit donc être réalisé en extrême urgence, de façon prioritaire, car il est préférable de disposer de radiographies avant toute manœuvre de réduction. Si la réalisation des radiographies demande un délai d'attente, il vaut mieux réaliser d'emblée la réduction d'une éventuelle luxation, tant le risque cutané est évolutif.

Au bloc opératoire, sous anesthésie, on procède à la préparation cutanée (rasage, soins des ongles, savonnage) à l'aide d'une solution moussante antiseptique de même nature que celle utilisée pour la préparation chirurgicale. Il faut ensuite faire un nouvel examen de l'état cutané sous un bon éclairage. Il faut proscrire en effet toute incision dans un secteur cutané de vitalité douteuse et rester à une distance suffisante d'une telle lésion (en général un travers de main, au minimum).

Qualité de la réduction

C'est un impératif absolu qui concerne tous les temps de l'intervention. Il s'agit de faire l'étude analytique rigoureuse des lésions ostéoarticulaires et ligamentaires avec prise en compte méthodique de tous les critères d'analyse préopératoire : traits malléolaires, marge postérieure, syndesmose, toit de la mortaise (enfoncements ostéochondraux), ligament collatéral médial (équivalents de fracture bimalléolaire).

La position opératoire est conditionnée par la présence et la taille d'un éventuel fragment marginal postérieur :

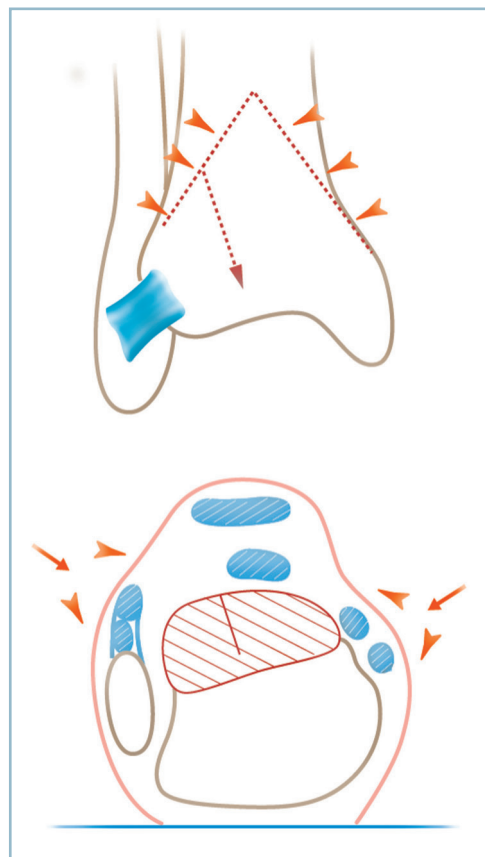
- En cas de fragment type Cunéo et Picot : le décubitus ventral est la meilleure position aussi bien pour l'exposition des lésions que leur ostéosynthèse. Le pied doit être pendant en

bout de table et le genou légèrement fléchi sur un petit billot sous la crête tibiale (*figure 4.21*).

- En présence d'un fragment de type Volkmann ou en son absence, le décubitus dorsal est la position de choix. L'idéal est de disposer d'une table à jambière séparée, pliable sous le genou, à 30 degrés de flexion. Le positionnement, sous la fesse homolatérale, d'un coussin permet l'exposition du secteur antéro-médial du cou de pied en rotation de hanche et celle du secteur latéral, fragment marginal compris, en rotation de hanche. Il ne faut pas omettre la possibilité d'une voie d'abord complémentaire postéro-latérale centrée sur le tubercule postérieur permettant l'exposition, la réduction et la fixation d'un fragment type Volkmann, quand sa réduction est jugée nécessaire (*figure 4.22*).

La voie d'abord directe se situe immédiatement en regard des foyers :

- sans aucun décollement mais en tenant compte des reliefs osseux anatomiques ;
- trajet vertical, rectiligne en proscrivant tout tracé contourné à risque, uniquement en zone de certitude de vitalité ;
- l'analyse et la localisation anatomique précise des traits sont indispensables, le repérage sur la peau des foyers et le tracé des incisions à l'aide d'un crayon dermographique stérile étant d'une grande utilité ;



4.21 Voies d'abord postérieures pour ostéosynthèse d'une fracture de Cunéo et Picot.

— abord direct des foyers, dépériostage a minima et parfaitement adapté à la mise en évidence de critères de réduction indispensables à l'exactitude de la réparation ;

— immobilisation provisoire par broches et/ou petits daviers adaptés en termes de taille et de type de mors.

Il est préférable de réduire et de fixer provisoirement l'ensemble des foyers de façon à contrôler la qualité de la réduction de chaque foyer et ses conséquences sur l'interligne et la syndesmosse.

On fera un contrôle radiographique peropératoire avec évaluation systématique de l'ensemble des critères.

Pour la malléole latérale : il peut être utile de disposer d'un cliché bien centré du côté sain à titre de comparaison. On procédera à une analyse méthodique en quatre points :

— assurance, sur l'incidence de face, de la restitution du galbe de la corticale latérale, de la rectitude de la corticale médiale, détection de tout vice réductionnel, notamment en varus ;

— certitude, sur l'incidence de profil, d'absence de récurvatum du foyer (induit par l'appui sur le talon) par la rectitude du bord postérieur ;

— exactitude de la longueur sur les critères de Weber (voir p. 58-59) sur un cliché en légère rotation interne ;

— cohérence rotatoire des deux épiphyses.

On rappelle qu'en rotation O, la distance intertuberculaire de la cavité sigmoïde du tibia est de l'ordre d'un centimètre, qu'elle augmente en rotation externe et diminue en rotation interne.

L'aspect de la malléole fibulaire se modifie avec le sens de la rotation : en rotation O, aspect lancéolé de la malléole et elliptique de la fosse digitale ; en rotation externe, aspect en styloïde de la pointe et disparition de la fosse digitale ; en rotation interne aspect ovoïde global et fosse digitale ronde, vue de face

Pour la malléole médiale, on détectera tout vice réductionnel en étant particulièrement attentif sur l'incidence de face à la bonne direction générale et en détectant :

— une verticalisation excessive sur l'incidence de face (bon contact du trait sur le secteur intra-articulaire et bâillement sur le secteur cortical) ;

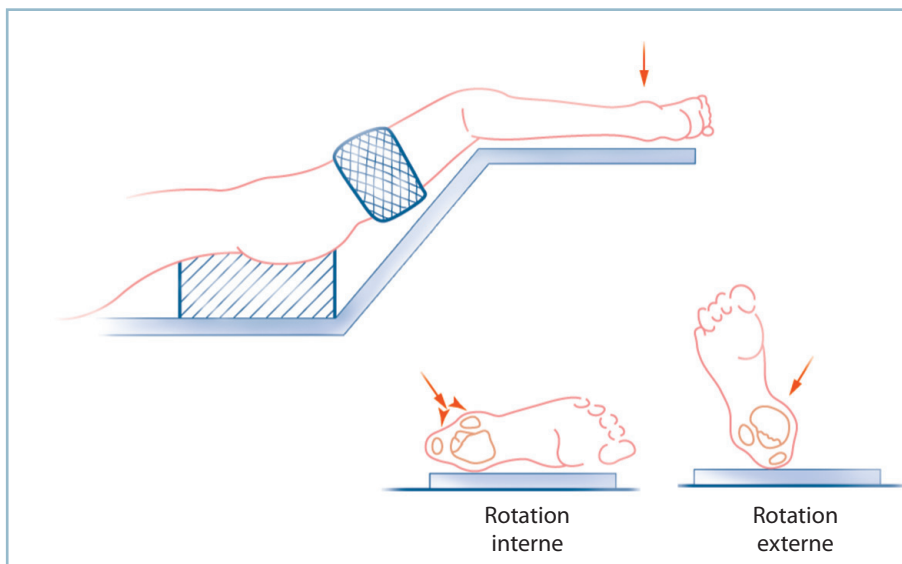
— un récurvatum sur l'incidence de profil (compression antérieure, bâillement postérieur) ;

— et, surtout, un vice rotatoire : sur l'incidence de face, il faut se reporter et analyser les deux lignes sous-chondrales à l'angle supéro-médial qui ne doivent comporter aucune marche d'escalier (l'antérieure qui se termine sur le tubercule antérieur, le plus latéral, la postérieure par sa continuité avec le tubercule postérieur).

Pour la marge postérieure, l'incidence de profil est essentielle. Il ne doit exister aucune marche d'escalier sur les deux berges. En cas de doute de vice rotatoire dans le plan frontal, on peut se référer à l'incidence de face (parfaite cohérence des branches du « V » plein et du « V » creux) et surtout d'un profil en léger trois quarts.

La syndesmosse doit être analysée avec beaucoup de soins. Elle est évaluée par l'écart entre le tubercule postérieur du tibia et la corticale médiale de la fibula et mesure 3 à 4 mm. Insistons sur le fait que la constatation d'un élargissement radiographique de la syndesmosse traduit habituellement un conflit talo-malléolaire distal consécutif à une malposition malléolaire (le plus souvent en varus). Cette pince étroite justifie une reprise de la réduction du foyer fibulaire.

Enfin, *l'interligne* doit être de largeur normale et parfaitement congruent sur toute son étendue de face et de profil (attention aux petits pincements latéraux qui peuvent traduire une malrotation talienne dans un défaut postéro-latéral de la mortaise, et aux pincements antérieurs sur le profil qui peuvent être le témoin d'une subluxation asymétrique du talus sur pince étroite).



4.22 Installation en décubitus dorsal.

La rotation de hanche permet l'exposition de la face latérale, la rotation externe celle des secteurs antérieur et antéro-médial.

Au total : toute anomalie et l'absence d'absolue conformité à cette « check-list » doivent conduire à une reprise de la réduction.

Ostéosynthèse

L'ostéosynthèse est réalisée selon les principes décrits au chapitre 3.

En cas d'ostéosynthèse de fragment marginal postérieur, il est nécessaire de commencer par ce temps. Idéalement, le vissage (vis de 3,5 avec ou sans rondelle) s'effectue par voie rétrograde d'arrière en avant avec une prise corticale antérieure et un montage en compression garantissant une parfaite stabilité rotatoire.

Sur le secteur latéral, l'ostéosynthèse par plaque vissée est privilégiée. On utilise un matériel adapté à la taille des fragments et à leur situation sous-cutanée. Les plaques Maconor série 0 ou 1 et les plaques A0 pour petits fragments sont bien adaptées :

- leur forme doit être parfaitement adaptée au galbe de l'os, ce qui nécessite un travail de mise en forme très attentif ; l'aide d'un gabarit stérile souple peut être utile ;

- ce matériel ne doit pas gêner la fermeture cutanée, ne pas entraîner de conflit avec les tissus de couverture et ne pas comporter de risque d'exposition en cas de troubles de la cicatrisation ;

- il doit assurer une bonne valeur mécanique grâce à son orientation par rapport au trait et une prise correcte des vis (6 à 8 corticales sur chaque fragment en cas de montage simple ; 4 corticales sur chaque fragment en cas de synthèse préalable par vis de traction).

Sur la malléole médiale, on stabilise le foyer par deux broches, ce qui permet d'utiliser la stabilisation de la seconde broche pour implanter la première vis sur le trajet de la première. On utilise habituellement deux vis de 3,5 à prise corticale distale dans le tibia après forage au diamètre nominal dans le fragment proximal pour mise en compression. Idéalement, les vis doivent être parallèles, les têtes soigneusement enfouies dans les fibres d'origine du ligament collatéral médial.

La synthèse terminée, on vérifie la parfaite liberté articulaire dans toute son amplitude et l'exactitude de la réduction selon la procédure précédente sur des clichés tenus en position de fonction, bien centrés.

Cas particuliers

Fracture de Cunéo et Picot

Revenons sur cette fracture dont le facteur de gravité postérieur justifie le décubitus ventral et un abord postéro-médial. Ce dernier permet le contrôle du trait médial et des 2/3 adjacents de la surface du fragment (voir *figure 4.21*).

La réalisation d'une contre-incision postéro-latérale pour contrôler directement le secteur latéral se justifie en cas de doute sur l'exactitude de la réduction de ce secteur (risque de malrotation frontale) et surtout en cas de refend sagittal.

Après fixation provisoire par trois broches sagittales horizontales en triangulation (deux broches inférieures parallèles à l'interligne et une broche apicale médiane) et contrôle radiographique (pour vérifier de la qualité de la réduction, la position des broches et déterminer la longueur des vis), ces dernières sont progressivement remplacées par des vis à corticale (de 3,5 ou 4) en compression avec rondelle et prise corticale antérieure. La mise en place des deux vis sur le secteur médial et central oblige parfois à passer entre les tendons postéro-médiaux, après isolement sur lacs du pédicule qui passe entre LFO et LFH. L'implantation de la vis latérale est facilitée par la réalisation d'une voie postéro-latérale.

La longueur doit être déterminée avec une grande attention ; elle doit concilier une bonne prise corticale antérieure et l'absence de débord extra-cortical susceptible de provoquer un conflit avec les structures nobles de la loge antérieure.

Le traitement des lésions malléolaires est au second plan :

- la fracture fibulaire est le plus souvent simple (sa synthèse se fait facilement par la voie postéro-latérale après un petit décollement vers l'avant) ;

- le traitement des lésions malléolaires médiales peut s'avérer plus délicat en raison de la comminution et de la présence d'un trait frontal qui détache la portion distale, elle-même souvent refendue verticalement. Cette situation est inaccessible à une ostéosynthèse par vis. En revanche, une ostéo-suture est souvent réalisable à l'aide d'un cadre transosseux (crin synthétique) sagittal transfixiant le fragment proximal et les deux fragments distaux.

Équivalent de fracture malléolaire

Le problème est ici l'attitude vis-à-vis du ligament collatéral médial (LCM) et il semble logique d'adopter l'attitude suivante.

En cas de fracture oblique ou spiroïde simple de la fibula accessible à une ostéosynthèse par deux vis en compression, il est possible de conserver ce mode d'ostéosynthèse légère sur le versant latéral si l'on associe systématiquement un temps de réparation du plan ligamentaire. On réalise alors, après stabilisation de la fibula, une courte voie antéro-médiale pré-malléolaire permettant, après ouverture du plan capsulaire, l'inventaire des lésions ligamentaires. La désinsertion capsulo-synoviale qui contient le faisceau antérieur du LCM siège presque toujours sur le tibia (désinsertion proximale). Après un bilan intra-articulaire, on peut alors en effectuer la réinsertion à l'aide de trois points transosseux répartis régulièrement le long du bord antérieur de la malléole perforant la corticale superficielle, 5 mm en arrière du bord libre et sortant au ras de la jonction ostéochondrale. Chacun de ces canaux sert d'appui à un fil (monocrin synthétique non résorbable 000) prenant largement les plans capsulo-fibreux profond et fibreux superficiel en un plan ; les fils sont noués en flexion dorsale et rotation interne légères de la cheville.

En cas de comminution fibulaire justifiant une ostéosynthèse solide par plaque vissée, la réparation ligamentaire est inutile, la solidité du montage latéral étant suffisante pour stabiliser la lésion. De même, en cas d'enfoncement ostéochondral du secteur latéral, l'instabilité potentielle fera préférer ce type de montage par plaque vissée.

Que penser de l'incarcération du ligament collatéral médial et de son rôle dans la genèse d'un éventuel diastasis talo-malléolaire médial.

L'aspect anatomique des lésions est incompatible avec un mécanisme d'incarcération du faisceau antérieur du LCM, en cas de désinsertion proximale (tibiale) par un mécanisme de rotation externe du pied qui éloigne le plan synovio-ligamentaire de la malléole. Cette lésion est de très loin la plus fréquente.

Dans quelques cas exceptionnels, le LCM est désinséré distalement du talus par l'intermédiaire d'une petite pastille osseuse. Dans ce cas, l'incarcération du lambeau synovio-ligamentaire, aspiré par le vide articulaire traumatique, est possible dans l'espace talo-malléolaire médial.

En pratique, une désinsertion distale dépistée par la présence d'un fragment osseux pré- ou juxta-malléolaire justifie une ostéosynthèse fibulaire par plaque vissée car la réinsertion ligamentaire sur le col du talus est très mal aisée. Dans ce cas, la constatation d'un diastasis talo-malléolaire médial lors du contrôle peropératoire justifie une arthrotomie antéro-médiale, dans la crainte d'une incarceration intra-articulaire. En l'absence de fragment osseux (cas le plus fréquent), la désinsertion est de siège proximal. La constatation d'un diastasis talo-malléolaire après synthèse de la fibula doit faire craindre avant tout un vice de réduction sur le montage fibulaire à l'origine d'une malrotation talienne en rotation externe. Cette constatation justifie une reprise du montage.

Atteinte de la syndesmose et place des procédés de syndesmodèse

Les lésions ligamentaires de la syndesmose survenant dans le cadre de lésions de la pince malléolaire ne nécessitent pas de traitement particulier. Du fait de l'intégrité de la membrane interosseuse en amont du foyer osseux, l'ostéosynthèse exacte de ce dernier place la fibula en bonne position dans la cavité sigmoïde et les ligaments tibio-fibulaires distaux dans les meilleures conditions de cicatrisation à bonne longueur. Cela vaut aussi bien pour le ligament tibio-fibulaire antérieur que pour les fragments marginaux postérieurs de petite taille (ne compromettant pas la continence de la mortaise), qui consolident en bonne position. Il faut insister une fois de plus sur le fait que la constatation en peropératoire d'un élargissement radiographique de la syndesmose traduit la présence d'un conflit talo-fibulaire distal secondaire à une malréduction fibulaire. Cela justifie non pas l'implantation d'une vis de syndesmodèse qui ne ferait qu'accentuer le conflit, mais une reprise de la réduction du foyer fibulaire. Deux situations particulières doivent être individualisées. La fracture de Maisonneuve et les fractures du tubercule antérieur.

Fracture de Maisonneuve

Le siège très proximal (près du genou) de la lésion fibulaire et l'étendue des lésions de la membrane interosseuse

expliquent la nécessité de fixer en bonne position la fibula dans la cavité sigmoïde pour permettre la cicatrisation fibro-ligamentaire. C'est la seule exception à la mise en place d'un procédé de syndesmodèse. On peut utiliser deux procédés :

- par vissage selon les critères définis par Heim : deux vis parallèles, immédiatement au-dessus de la syndesmose, unicorticales sur le tibia, n'exerçant aucune compression par forage au diamètre de l'âme de la vis sur les deux corticales fibulaires, serrage modéré, la cheville étant placée en flexion dorsale maximale ;

- ou par brochage, dispositif moins rigide que nous recommandons : deux broches en croix transfixiant la syndesmose, introduites de dehors en dedans, l'une oblique d'arrière en avant et l'autre orthogonale d'avant en arrière.

Ces deux moyens de syndesmodèse doivent être enlevés à la sixième semaine (*figure 4.23*).

Lésions avec fracture du tubercule antérieur

Compte tenu de l'impact de cette lésion sur la stabilité, l'ostéosynthèse s'avère indispensable. On utilise :

- soit une minivis en compression (de 2 ou 2,7), si la taille du fragment le permet ;

- soit, plus généralement, une ostéosuture (un ou deux points transosseux appuyés sur une petite broche transfocale directionnelle) ;

Cette réparation restaure l'anatomie de la syndesmose et ne justifie pas de procédé de syndesmodèse.

Fractures graves

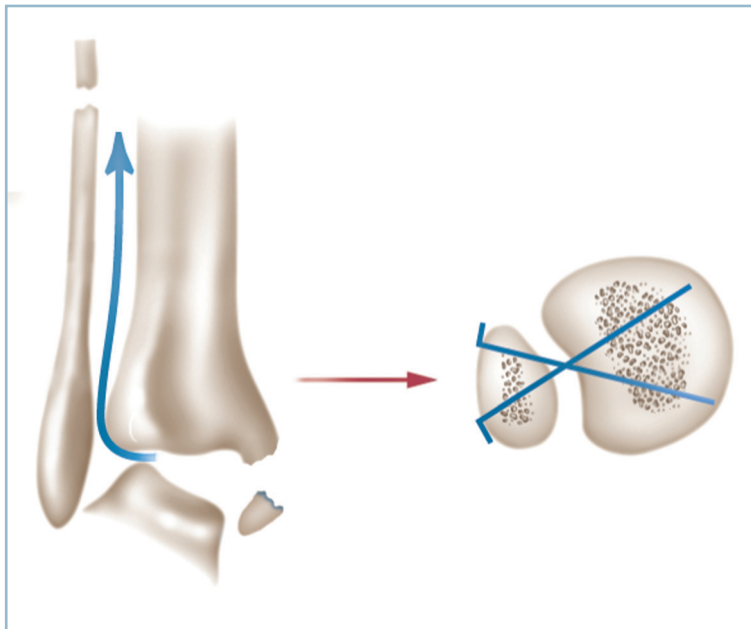
Quatre circonstances en sont responsables : les enfoncements ostéochondraux, les fractures ouvertes, les lésions avec délabrements cutanés fermes, l'âge avancé.

Enfoncements ostéochondraux

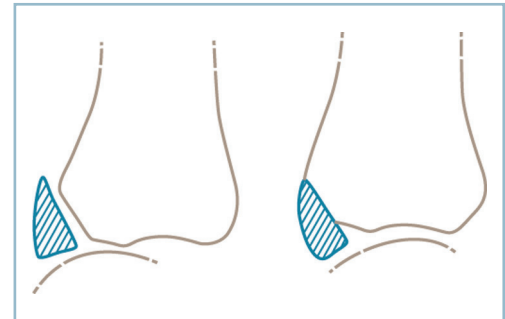
Ils seront dépistés et évalués avec attention dans leur localisation, leur étendue et, plus généralement, leur impact pathogène. Les enfoncements de grande taille doivent toujours être relevés et stabilisés par un petit greffon cortico-spongieux prélevé sur place. Les petits enfoncements peuvent être ménagés.

Il faut cependant se méfier du rôle pathogène des enfoncements situés sur la marge adjacente d'un fragment marginal postérieur ; cette association aggrave les conséquences d'un petit fragment sur la continence postérieure de la mortaise.

Lorsque le relèvement s'avère irréalisable, il est possible de synthésiser le fragment marginal en position anatomique en se référant à des critères extra-articulaires pour restaurer la cale postérieure au prix d'une petite marche d'escalier sans conséquence (*figure 4.24*).



4.23 Broches de syndesmodèse temporaire pour fracture de Maisonneuve.



4.24 La réduction sur des critères extra-articulaires sans relèvement de l'enfoncement associé d'un fragment type Volkmann restaure la continence postérieure.

Fracture ouverte

Il s'agit d'une urgence absolue qui doit être prise en charge le plus tôt possible, idéalement sur le terrain, au décours immédiat de l'accident, au mieux dès l'accueil (voir *supra*).

Au bloc opératoire, alors que l'antibiothérapie parentérale a déjà été débutée, la peau est soigneusement nettoyée, le champ opératoire rasé, les berges de la plaie désinfectées.

Après le temps d'installation chirurgicale, la cavité articulaire est soigneusement lavée, débarrassée d'éventuels corps étrangers et décontaminée. Il faut proscrire toutes substances (dérivés iodés ou chlorés) cytotoxiques pour le cartilage et préférer l'action mécanique du sérum physiologique tiède. De même, on évitera l'utilisation d'instrumentation de projection sous pression non anodine sur la vitalité tissulaire et le risque de dissémination microbienne.

L'ouverture est toujours antéro-interne au sommet de la crosse provoquée par le déplacement postéro-latéral instantané du pied. Ceci a deux conséquences :

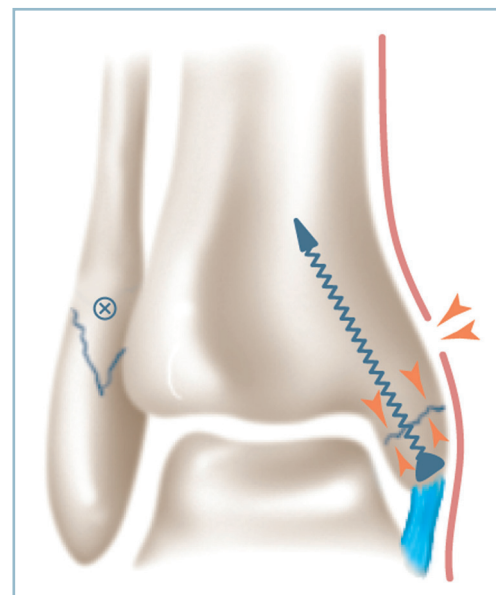
- elle est le plus souvent de taille importante au sein de décollements osseux étendus et ses bords sont contus ;
- elle est décalée vers l'amont par rapport au foyer osseux après réduction des déplacements.

Toutes les zones de vitalité douteuse doivent être excisées, sans crainte de créer une perte de substance cutanée. L'ouverture, au besoin agrandie (selon les règles de base de chirurgie plastique), peut être utilisée pour compléter la décontamination articulaire et réaliser l'ostéosynthèse malléolaire interne.

Le foyer est toujours simple de sorte qu'une ostéosynthèse exacte en compression permettra d'occlure l'articulation. Compte tenu du risque de nécrose cutanée toujours possible, cette dernière devra se faire obligatoirement par deux vis en

compression à tête enfouie dans le LCM. Tout montage par hauban métallique est pour cette raison interdit.

De même, compte tenu du décalage entre l'ouverture et le foyer, il est préférable, si besoin, de laisser la plaie partiellement ouverte en ne refermant la peau que dans les secteurs les plus proches du foyer. Le bourgeonnement spontané s'effectuera très rapidement à partir du plan périosté (figure 4.25).



4.25 Fracture ouverte de la cheville. L'ostéosynthèse par vis ferme l'articulation. La plaie cutanée est décalée vers le haut après réduction et peut être laissée partiellement ouverte, si nécessaire.

La réparation des lésions de la berge latérale ne présente aucune particularité.

Fracture avec délabrements cutanés fermés

C'est probablement la situation la plus grave car elle fait suite à un traumatisme direct par écrasement. L'état cutané doit être évalué avec exactitude et inventaire précis de tous les secteurs de dévitalisation ou de vitalité douteuse. Dès lors :

- toute incision est proscrite à travers ou à proximité de ces secteurs ;
- si l'état osseux et cutané le permet, il est possible de limiter l'ostéosynthèse interne à la berge saine avec, au besoin, immobilisation par fixateur tibio-pédieux en se réservant la possibilité d'une ostéosynthèse secondaire quand cela sera réalisable.

Dans les cas les plus graves, l'indication d'un embrochage transplantaire doit être discutée. Contrairement à l'opinion habituelle, la technique de mise en place n'est pas évidente et nécessite un certain nombre de précautions techniques :

- amplificateur de brillance indispensable et installation correcte (genou fléchi, sur jambière indépendante) pour faciliter les contrôles radiographiques ;
- réduction préalable des déplacements et contrôle de la congruence articulaire dans les deux plans ;
- positionnement du pied en position de fonction ;
- détermination précise des points d'implantation des broches sur la plante ;
- mise en place de deux broches (diamètre 20 ou 22), idéalement parallèles dans les deux plans, centro-médullaires sur le tibia ;
- enfouissement des broches à la plante ;
- contention supplémentaire systématiquement. L'utilisation d'un fixateur tibio-pédieux apparaissant ici particulièrement indiqué (*figure 4.26*).

On rapprochera de ce cadre, les fractures vues avec retard et porteuses de phlyctènes cutanées ouvertes dont la surinfection contre-indique tout abord chirurgical. L'indication d'un fixateur (assorti ou non d'un embrochage transplantaire selon le degré d'instabilité) doit être discutée comme moyen d'attente avant une ostéosynthèse différée. Notons que de simples phlyctènes, même étendues, ne sont pas une contre-indication opératoire lorsqu'elles ne sont ni perforées ni surinfectées, c'est-à-dire à la période de début. Ces dernières seront ponctionnées et décontaminées au bloc opératoire lors du temps de préparation. L'ostéosynthèse est alors particulièrement urgente.

Fracture du sujet très âgé

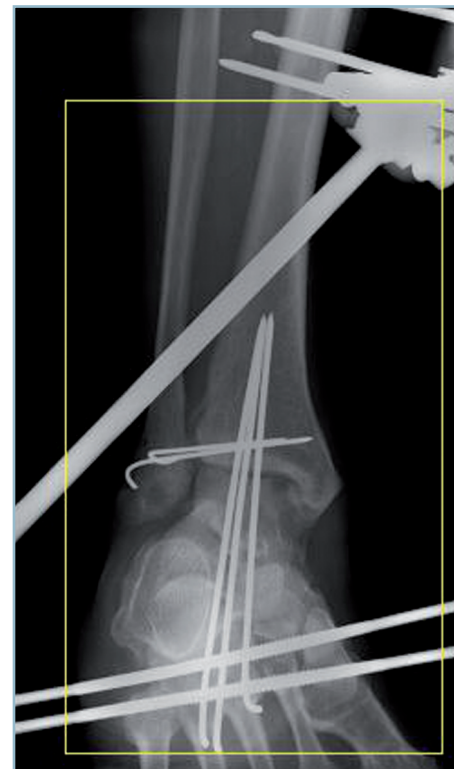Il faut en dire un mot. L'ostéosynthèse, en dépit d'un contexte de grande fragilité osseuse et d'un état cutané souvent aléatoire doit être systématique de façon à éviter toute contention contraignante et mal supportée. Il faut privilégier les synthèses par broches avec prises osseuses corticales. Dans ce contexte, la qualité de la prise osseuse (critère majeur) doit être privilégiée à la qualité de la réduction.

Au total

Pour de multiples raisons, le traitement chirurgical est maintenant le moyen thérapeutique systématique des fractures de la pince malléolaire. Le traitement orthopédique, possible en théorie, n'est plus guère utilisé et tombe en désuétude.

Si à long terme, les défauts postréductionnels du traitement non chirurgical sont les mieux tolérés ; les reprises chirurgicales pour déplacement secondaire après traitement orthopédique donnent les plus mauvais résultats. De la sorte le traitement orthopédique ne saurait être réservé qu'aux lésions offrant la garantie de consolidation avec un centrage talien parfait.

Pour ce qui concerne le traitement chirurgical, maintenant appliqué systématiquement, deux préceptes ne doivent jamais être transgressés. L'impératif d'une réduction anatomique sans défaut et le rôle essentiel du plan de couverture cutané et de sa gestion à tous les stades de la prise en charge.



4.26 Délabrement ostéoarticulaire et cutané (voir figure 4.6) traité par embrochage transplantaire, broches de syndesmodèse et fixateur externe.

Conclusion

La fréquence des fractures malléolaires les confine au domaine de la banalité quotidienne et de l'ostéosynthèse systématique, immédiate, sans discussion. Certes, l'ostéosynthèse précoce est une nécessité absolue. Mais ce n'est pas suffisant. Celle-ci doit s'intégrer dans une procédure de prise en charge globale incluant successivement :

- la phase d'accueil en urgence durant laquelle l'état cutané initial et les règles de prévention de survenue d'altération secondaire sont essentiels ;
- l'analyse lésionnelle précise ostéoarticulaire et cutanée ;
- la discussion de l'installation et de l'élaboration de la tactique chirurgicale ;
- la réalisation des contrôles radiographiques peropératoires et la « check-list » des items à analyser ;
- les règles spécifiques d'ostéosynthèse ;
- la fermeture et la gestion des suites.

Ces éléments ont pour objectifs, grâce à une gestion adaptée du revêtement cutané, une réduction sans défaut et une ostéosynthèse d'une parfaite qualité technique, l'optimisation du pronostic immédiat et à long terme de cette lésion, certes banale et fréquente, mais n'intéressant pas moins une articulation portante et extrêmement contrainte.

Luxations tibio-taliennes

Ces luxations s'observent le plus souvent dans le cadre d'une fracture bimalléolaire avec atteinte de la marge postérieure lésant la continence antéro-postérieure de la mortaise. Nous avons vu précédemment les problèmes que cela pose.

Dans quelques cas exceptionnels, la luxation tibio-talienne est pure ou pratiquement pure, ne s'accompagnant que de lésions osseuses limitées. Le cadre malléolaire et les éléments osseux de la continence antéro-postérieure de la mortaise n'étant pas lésés, leur survenue pourrait être liée à un contexte d'hyperlaxité constitutionnel et/ou à un traumatisme particulièrement violent et appuyé.

Ces luxations « pures » sont très rares (quelques dizaines de cas ont été publiées dans la littérature). Dans trois cas sur quatre, elles sont postéro-médiales, le talus se logeant en arrière de la malléole médiale. Cela explique le risque considérable de compression vasculo-nerveuse du pédicule tibial postérieur et d'ischémie cutanée secondaire d'apparition très rapide.

L'ouverture est très fréquente et de siège antéro-latéral, exposant les structures articulaires. C'est un facteur majeur de gravité pronostique.

Les mécanismes lésionnels donnent lieu à des conclusions contradictoires. Il est communément admis que leur survenue procède d'un mécanisme complexe résultant de la combinaison d'un mouvement d'équin forcé (rompant les moyens d'union antérieurs et déchaussant le talus) suivi d'un mécanisme de

compression axiale du tibia chassant le talus en arrière. Le bon sens clinique et la prédominance de la variété postérieure laisseraient plutôt incriminer la responsabilité première d'un talus forcé effaçant la marge postérieure et rompant les éléments capsulo-ligamentaires postérieurs tibio-taliens et tibio-fibulaires distaux. Une contrainte antéro-postérieure exercée sur le pied ou postéro-antérieure appliquée sur le segment jambier distal entraînant alors le déplacement talien. On conçoit de même, qu'en théorie, la conjonction d'un équin forcé de la cheville et d'une violente contrainte exercée d'arrière en avant sur le squelette jambier serait susceptible de provoquer une luxation antérieure.

Le diagnostic est essentiellement radiographique. Toutefois, devant ce gros cou de pied hyperalgique, bloqué en équin, le raccourcissement du dos du pied, la protrusion postérieure du talon et l'élargissement antéro-postérieure et/ou transversale du cou de pied doivent faire suspecter une luxation postérieure. Il faut vérifier l'absence de menace cutanée en regard du talus luxé (région rétromalléolaire médiale en cas de luxation postéro-médiale ; antéro-latérale en cas de luxation antérieure) et l'absence de phénomènes de compression vasculo-nerveuse respectivement du pédicule tibial postérieur et tibial antérieur. Leur présence impose une réduction particulièrement urgente. L'état cutané conditionne le pronostic.

Lésions fermées

Le pronostic est alors bon. La luxation doit être réduite d'extrême urgence, au besoin sur le lieu du traumatisme ou au SAU (selon les manœuvres précédemment décrites).

Après vérification radiographique de l'absence de lésion malléolaire et marginale, une simple immobilisation par botte en résine pendant 8 semaines, en position de fonction est suffisante (dont 4 semaines en décharge et 4 en appui protégé). Bien que la préservation des éléments osseux de la continence antéro-postérieure soit un gage de stabilité, il est prudent de vérifier, dans les premiers jours, l'absence de reproduction de la luxation et le maintien de la congruence articulaire.

Lorsque la lésion est prise en charge rapidement, le pronostic anatomique et fonctionnel est excellent à court et à long terme. Le pronostic, on s'en doute, est beaucoup plus réservé pour les lésions traitées avec retard, surtout en cas de souffrance cutanée avec constitution d'une escarre en regard de la luxation talienne.

Lésions ouvertes

Il s'agit toujours de vastes lésions de délabrement cutané soit par action directe du fragment luxé, soit par traumatisme direct avec dévitalisation des berges et large ouverture de dehors en dedans. L'inoculation articulaire est dans tous les cas massive ; elle s'accompagne d'importantes brèches capsulo-synoviales et de lésions d'avulsion cartilagineuse en conformité avec la violence du traumatisme.

La prise en charge chirurgicale, au bloc opératoire, est particulièrement urgente pour réduction de la luxation après

décontamination de la cavité articulaire, parage des berges de la plaie et réparation capsulo-ligamentaire pour occlure de façon étanche la cavité articulaire.

Dans tous les cas, on discutera l'indication ou non d'un drainage articulaire aspiratif, les modalités de la réparation cutanée (suture lâche ou pansement partiellement à plat sur compresses vaselinées) et le type d'immobilisation postopératoire (ici particulièrement importante compte tenu de l'inoculation articulaire). *L'utilisation d'un fixateur tibio-pédieux apparaît, dans ces conditions, particulièrement indiquée.*

Le pronostic est particulièrement mauvais. La conjonction des lésions ostéochondrales traumatiques et de l'inoculation articulaire peut faire le lit d'une ostéo-arthrite chronique larvée avec constitution, à plus ou moins court terme, d'une arthrose évoluée.

Fractures du pilon tibial et fractures basses de jambe (1/5 distal)

Fractures du pilon tibial

Ces lésions sont d'une extrême gravité. Elles font suite à un traumatisme violent en compression à l'origine de comminution, d'enfoncement et de dévitalisation ostéochondrale. Les lésions des tissus mous sont très fréquentes qu'il s'agisse d'ouverture ou de contusion dermique, ici d'une particulière gravité par action pathogène des phénomènes de gonflement, précoces et très évolutifs. Cette évolutivité aggrave les conséquences des dégâts anatomiques et peut faire le lit de complications cutanées et septiques postopératoires gravissimes. Malgré leur relative rareté (environ 10 % des fractures malléolaires), elles sont à l'origine de près de la moitié des arthroses post-traumatiques graves du cou de pied nécessitant le recours à une arthrodeèse.

Il faut différencier deux grands types de fractures :

- les fractures incomplètes (ou partielles) qui n'intéressent qu'un secteur plus ou moins étendu de l'épiphyse et conservent la continuité diaphyso-épiphysaire sur le secteur opposé (*figure 4.27a*).

- les fractures complètes qui réalisent la perte circconférentielle, segmentaire de la continuité diaphyso-épiphysaire (*figure 4.27b*) ;

Ces deux types anatomopathologiques soulèvent des problèmes thérapeutiques très différents.

Fractures complètes

Ce sont les plus graves car elles posent un double problème (*figure 4.28*) :

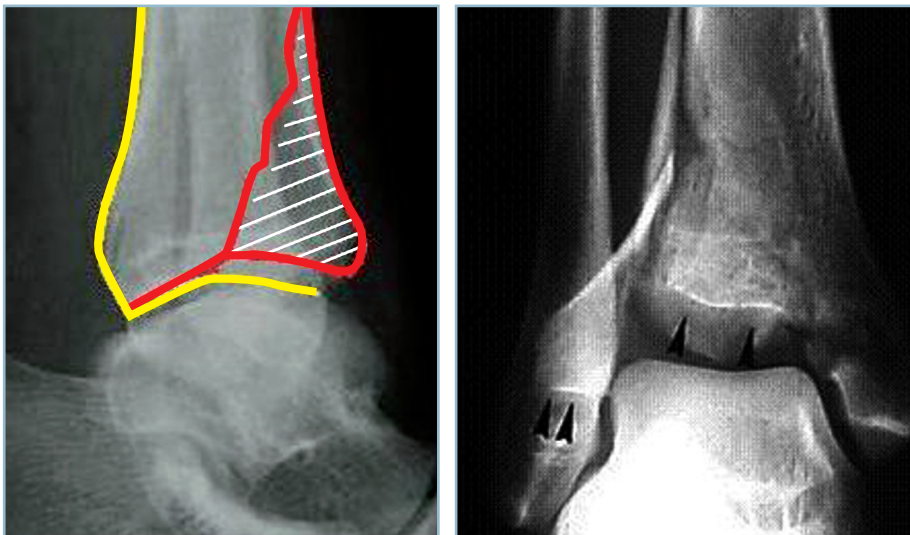
- épiphysaire, nécessitant la restauration de l'anatomie du plafond de la mortaise en terme de congruence et d'orientation de l'interligne dans les deux plans ;

- et métaphysaire, en raison de la comminution segmentaire à l'origine de difficultés de consolidation. Toutefois, cette comminution, est parfois susceptible de « protéger », dans une certaine mesure, les structures ostéochondrales épiphysaires lors de l'application du traumatisme en jouant le rôle d'un mécanisme d'amortissement.

Sur le plan thérapeutique, l'indication se fonde avant tout sur l'évaluation de la relation avantages/risque :

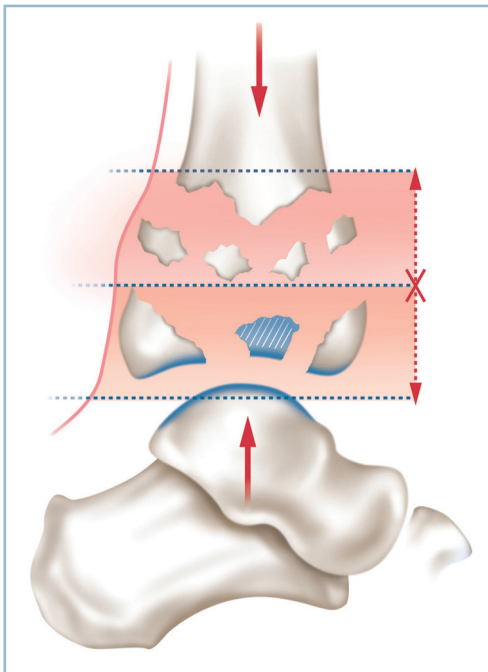
- évaluation des chances de parvenir à une réparation anatomique par une ostéosynthèse interne à foyer ouvert face aux risques postopératoires (cutanés, septiques, imperfections réductionnelles) ;

- en balance avec la tolérance relative des imperfections post-réductionnelles après traitement à foyer fermé. La persistance d'une irrégularité sur le secteur central de la métaphyse pouvant en effet rester assez bien tolérée à long terme à la condition d'une mortaise bien axée et d'un centrage talien restauré.



4.27 Fractures du pilon tibial.

- a | b
- Fracture incomplète marginale antérieure.
 - Fracture complète.



4.28 Représentation schématique d'une fracture complète par compression avec les deux composantes épiphysaires et métaphysaires.

Ostéosynthèse interne

Il apparaît que seules les fractures à traits simples facilement accessibles à une réduction exacte, avec revêtement cutané sain, relèvent d'une ostéosynthèse interne à foyer ouvert. Cette éventualité reste somme toute rare. Plusieurs conditions sont nécessaires :

- l'état de la peau et des parties molles doit être parfait ;
- il ne faut pas hésiter à différer l'intervention sous immobilisation provisoire, après réduction partielle des déplacements, pour obtenir par surélévation la fonte de l'œdème et l'assèchement d'éventuelles phlyctènes. Selon les circonstances, ce pourra être une simple attelle postérieure cruro-pédieuse en léger équin, genou fléchi (réalisée au mieux au bloc opératoire sous anesthésie) soit une traction transcalcaneenne sur un dispositif de surélévation du pied et du segment jambier, voire un fixateur externe léger en détraction en prenant grand soin de ne pas créer d'interférence entre les futures voies d'abord et le trajet des fiches.

La discussion des voies d'abord et de la tactique chirurgicale doit s'appuyer sur une analyse précise des foyers, ce qui nécessite la réalisation d'un scanner. Une réduction partielle préalable en facilite l'interprétation.

Les voies d'abord doivent être directes et séparées par un espace de tissu sain suffisant large. Tout décollement cutané est interdit.

Les manœuvres réductionnelles doivent être particulièrement douces en prenant garde de ne pas aggraver les phénomènes de dévitalisation.

Il faut proscrire l'implantation sous-cutanée de matériels volumineux susceptibles de créer des zones d'ischémie ou d'être exposés en cas de problème de cicatrisation cutanée.

La fermeture doit être particulièrement soignée en évitant la création de zone de souffrance cutanée.

La surveillance des suites et notamment des incisions ainsi que la lutte anti-œdème sont des mesures de première importance.

D'une manière générale, il ne faut pas oublier que cette chirurgie n'est jamais simple et que, très souvent, la réalisation des différents temps opératoires est plus complexe que le laissait prévoir l'évaluation prévisionnelle.

Fixateur externe

Cette méthode a trouvé ses origines dans les bons résultats du traitement non chirurgical rapportés, il y a une cinquantaine d'années, par l'équipe de Bohler. Ces méthodes combinaient l'action d'une traction continue sur broche transcalcaneenne, l'utilisation de dispositifs de maintien de la jambe en surélévation, genou fléchi, et d'attelles directionnelles. Bien entendu, outre des difficultés de surveillance, ces méthodes nécessitaient un décubitus et une hospitalisation prolongée, incompatibles avec les contraintes actuelles d'hospitalisation.

Le traitement par fixateur externe offre en théorie les mêmes avantages avec, en plus, la facilité de surveillance et la mobilité du blessé. Il s'agit d'un fixateur externe tibio-calcanéen en détraction permettant simultanément, en théorie, la réduction des déplacements par l'intermédiaire d'un procédé de ligamentotaxis et la contention.

En réalité, ce moyen thérapeutique a des limites :

- la correction des déviations axiales est limitée par le fait que l'effet de traction intrafocale s'effectue par l'intermédiaire de deux secteurs de mobilité (talo-crural et sous-talien) (figure 4.29) ;

- le ligamentotaxis est totalement inefficace pour ce qui concerne la réduction des enfoncements ostéochondraux centraux (figure 4.30).

Ce procédé nécessite donc des temps complémentaires réalisés au mieux par voie percutanée. En pratique, la technique standard est la suivante :

- après préparation cutanée et localisation précise d'éventuelles zones de souffrance ;

- implantation en urgence d'un fixateur externe tibio-calcanéen, type Hoffmann :

- Le lieu de la prise distale doit être défini avec soin. Il faut faire en sorte que, tout en évitant les risques vasculo-nerveux

(pédicule tibial postérieur), la détraction s'exerce le plus près possible de l'axe du tibia.

— Le site d'implantation doit donc être plutôt antérieur. Pour ce faire, l'impératif anatomique fait que la fiche la plus antérieure doit être implantée dans le prolongement du bord postérieur de la malléole médiale, au ras de la corticale plantaire du calcaneus. En cas de difficulté de repérage du pédicule, une petite moucheture cutanée et l'utilisation d'une gaine peuvent être nécessaires. L'implantation de la fiche postérieure ne soulève aucune difficulté. Il faut encore veiller à ce que les fiches restent à distance d'éventuelles incisions, sans prise de risque infectieux dans l'éventualité d'une ostéosynthèse interne ultérieure.

— De même, le matériel ne doit en aucun cas gêner l'analyse radiographique de l'interligne ni la réalisation d'un temps secondaire d'ostéosynthèse percutanée à minima sous fixateur (figure 4.31).

— réalignement par traction axiale aidée de manœuvres directes, sous contrôle de l'amplificateur de brillance ; cela

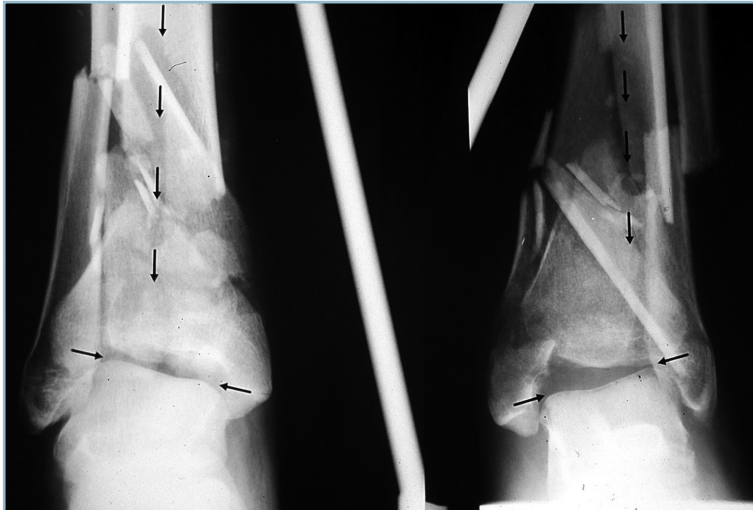
soulève des difficultés en raison de l'efficacité assez limitée du dispositif de détraction, obligeant très souvent au recours à des positions forcées, en varus équien notamment ; rappelons qu'à ce stade, l'objectif est la correction des axes et des vices rotatoires et la restauration du niveau et de l'horizontalité de l'interligne ;

— il est préférable, dans les conditions de l'urgence, de se limiter à ce temps.

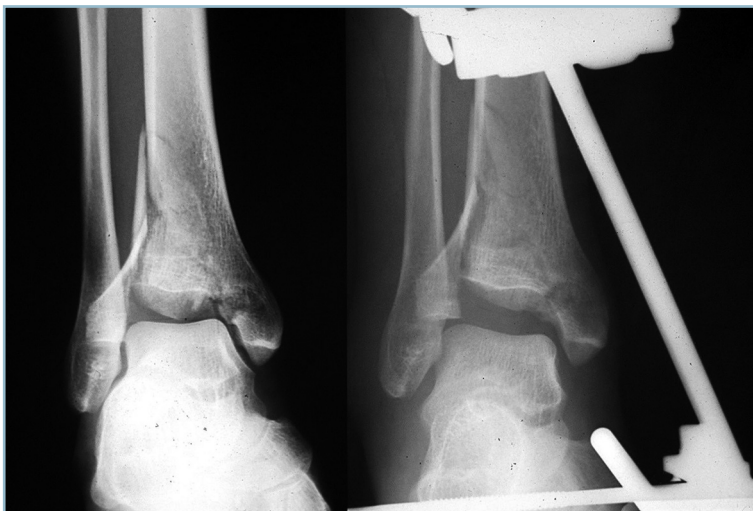Outre l'amélioration, par surélévation, de l'état cutané, cela permet la réalisation, dans des conditions optimales, d'un scanner en semi-urgence. On est alors en mesure d'analyser la situation anatomique et de préciser l'attitude ultérieure. Celle-ci doit, idéalement, être prise dans les 48-72 heures, à savoir :

— abandon de la méthode et décision d'ostéosynthèse interne si l'état cutané et la relative simplicité des lésions anatomiques la justifient en termes de relation avantages/risques ;

— ou décision d'ostéosynthèse à minima pour améliorer la qualité de la réduction. Celle-ci concerne :

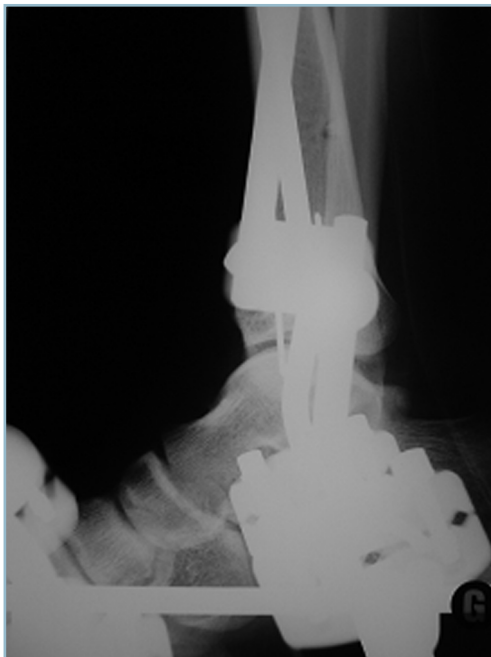

4.29 Limites du ligamentotaxis pour la restauration des axes quand celle-ci nécessite une position forcée inacceptable du talus (ici un varus talien important).



4.30 Insuffisance du ligamentotaxis pour la réduction des enfoncements. Noter l'importance de l'enfoncement central malgré la détraction considérable.

- la région métaphysaire, lorsque l'horizontalisation de l'interligne nécessite une position forcée ; très souvent la morphologie du foyer permet, grâce à l'implantation percutanée d'une ou deux vis, d'améliorer le contact et de trouver un appui périphérique optimisant l'action réductrice de la détraction avec le bénéfice d'une immobilisation du pied en position de fonction ;
- l'épiphyse surtout, avec l'objectif d'améliorer la congruence de l'interligne et la morphologie globale de la mortaise et notamment sa continence antéro-postérieure par action sur les marges.



4.31 L'interligne doit rester parfaitement visible (ostéosynthèse par fixateur externe).

On doit discuter la faisabilité et l'avantage mécanique apporté par la fixation d'un fragment marginal postérieur et/ou antérieur et par l'ostéosynthèse du tubercule antéro-latéral fréquemment séparé et abaissé par rapport au plan de l'interligne.

À ce titre, on discutera l'indication ou non d'ostéosynthèse du foyer fibulaire. Cette dernière a l'avantage de restaurer un appui latéral utile lors des manœuvres de réduction du secteur tibial, mais a l'inconvénient de pérenniser l'abaissement tuberculaire latéral et l'inégalité de longueur tibio-fibulaire.

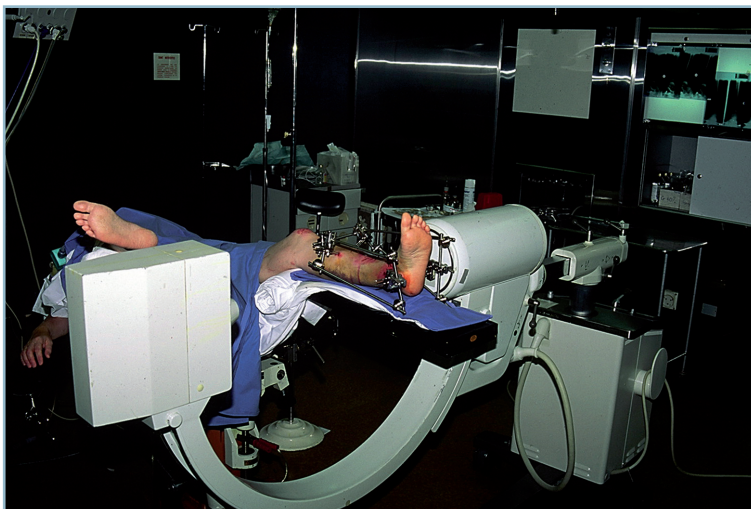
La persistance d'un enfoncement ostéochondral central doit faire discuter l'indication de son abaissement. Ce temps est indiscutable lorsque l'enfoncement est étendu et a une certaine importance. Toutefois, il ne faut pas oublier que l'objectif prioritaire est la restauration d'un interligne congruent et centré et d'une mortaise continente et que dans ces conditions un enfoncement central localisé, de moins de 2 mm, reste bien toléré à long terme.

La tactique et la réalisation technique doivent être précises :

- Utilisation d'une table d'opération à pièces jambières séparées et radiotransparentes permettant l'installation à 40 degrés de flexion de hanche et de genou, le segment jambier reposant sur la table par le fixateur. La cheville doit se positionner spontanément de face stricte, en rotation neutre ; la rotation interne de hanche permettant l'exposition du secteur latéral voire postéro-latéral ; la rotation externe l'exposition du secteur médial ou postéro-médial, en s'aidant, si besoin, d'un mouvement de roulis de la table (*figure 4.32*).

- L'installation de l'arceau de l'amplificateur de brillance doit être compatible avec la réalisation aisée de clichés de face et de profil strict sans mobilisation du membre inférieur.

- Réalisation d'une cartographie épiphysaire à partir des données du scanner et localisation des traits par rapport aux pédicules vasculo-nerveux et trajets tendineux.



4.32 Ostéosynthèse *a minima*.

L'installation est primordiale. Noter la table d'opération à jambières séparées, la flexion du genou et la position de l'arceau de l'amplificateur de brillance.

— Repérage sur la peau au crayon dermographique des différentes voies d'accès qui doivent être avasculaires et extra-tendineuses :

- pour l'épiphyse, elles seront antéro-latérale, antéro-médiale et postéro-médiale voire postéro-latérale, avec une extrême prudence en cas de nécessité absolue ;
- pour la métaphyse antérieure, médiale, postéro-médiale et antéro-latérale ;

— Réalisation de mouchetures cutanées en zone élective avec discision à la pince jusqu'au plan osseux permettant, sous protection d'une gaine, l'introduction sans risques des instruments de relèvement des enfoncements et de réduction des fragments (spatule fine mais suffisamment rigide, pointe carrée de 4 mm à titre de poussoir si nécessaire) et du matériel d'ostéosynthèse. On utilise idéalement des vis canulées à prise corticale distale en compression, mises en place sur une broche-guide de petit diamètre servant au préalable de moyen de stabilisation. Dans l'éventualité de petits fragments, on peut utiliser de simples broches de 15 ou 18/10°, enfouies.

La séquence des différents temps de cette ostéosynthèse à minima doit être discutée :

- temps fibulaire premier, si la synthèse est jugée bénéfique (par abord direct du foyer) ;
- temps métaphysaire, ensuite, si la réduction a nécessité la mise en position forcée du pied (pour concilier alignement du segment distal et position de fonction du pied) ;
- temps épiphysaire, enfin.

En cas de fracture bitubérositaire avec fragment ostéocondral central, il est préférable de commencer par la réduction et la fixation sur broches provisoires de la marge postérieure, puis de réaliser le relèvement de l'enfoncement central, avant de réduire et fixer la marge antérieure.

En présence de lésions avec composante sagittale prédominante, il faut privilégier les synthèses de direction frontale, introduites de dedans en dehors. Il faut noter que le fixateur devra parfois être allégé sur un secteur pour faciliter la réalisation des différents temps de l'ostéosynthèse.

Un contrôle radiographique est réalisé pour vérifier les axes, la bonne orientation et la congruence de l'interligne. La vérification clinique de l'équilibre rotatoire est bien entendu un temps indispensable eu égard aux risques de malrotation du fait de la comminution métaphysaire (*figure 4.33*).

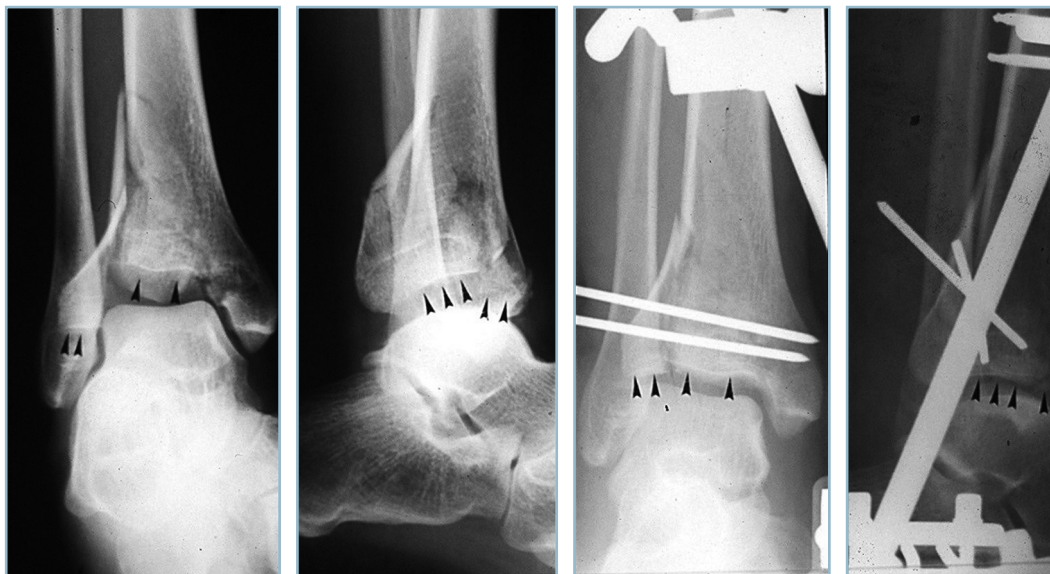
Variantes techniques

À côté de cette technique de base existent plusieurs variantes techniques relevant du même principe.

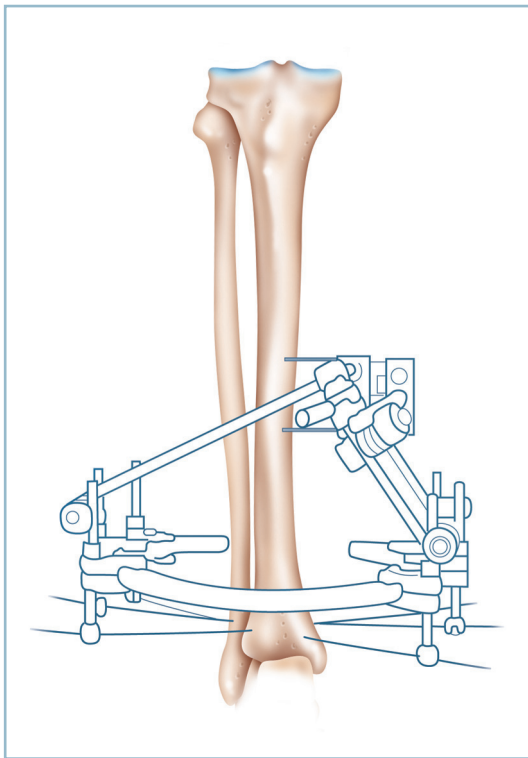
Lorsque le foyer épiphysaire est simple, il est possible, après dégonflement et analyse anatomique précise, d'enlever les barres du fixateur pour procéder de façon idéale, à ciel ouvert, à l'ostéosynthèse de l'épiphyse. Celle-ci ayant été réalisée de façon anatomique, le traitement par fixateur externe est ensuite repris pour traiter des lésions métaphysaires dont la comminution est incompatible avec la réalisation d'une ostéosynthèse interne.

Les autres variantes techniques s'apparentent plus directement au cadre de l'ostéotaxis car elles nécessitent la réduction préalable de l'épiphyse ou la présence de lésions épiphysaires peu déplacées. Elles n'ont en effet que des capacités très limitées en matière de ligamentotaxis, mais elles réduisent le nombre d'interlignes immobilisés (au nombre de deux pour le fixateur tibio-calcanéen) et partant l'efficacité du dispositif sur la réduction et la contention des lésions métaphysaires.

Le fixateur tibio-tibial, type Ilizaroff, a la particularité de comporter un anneau distal appuyé sur deux broches épiphysaires (avec ou sans fiches de rappel). Les dispositifs hybrides combinent un anneau distal (type Ilizaroff) et un ancrage proximal type Hoffmann (*figure 4.34*).



4.33 Bon résultat anatomique du traitement d'une fracture complexe avec enfoncement par fixateur externe et ostéosynthèse à minima.



4.34 Système hybride (anneau distal type Ilizaroff, Hoffmann proximal).

Il a l'immense avantage de préserver la mobilité articulaire de la cheville. Il ne s'adresse qu'aux fractures à composante épiphysaire limitée et simple.

Il a pour inconvénient de comporter des difficultés de mise en place des broches épiphysaires transfixiantes (les repères de mise en place étant notablement perturbés par le gonflement et les déplacements) :

- on implante habituellement, sous radioguidage par amplificateur de brillance, une première broche oblique d'arrière en avant et de dedans en dehors (introduite par le pilier postéro-médial et sortant par la région tuberculaire antéro-latérale) ;

- l'autre, de dedans en dehors et d'avant en arrière (à entrée antéro-médiale et issue postéro-latérale rétrofibulaire).

L'autre inconvénient et non des moindres est la mauvaise tolérance cutanée et sous-cutanée des fiches épiphysaires avec œdème chronique, écoulement lymphatique et risques d'inoculation articulaire à partir des orifices de broche.

Enfin, l'avantage de l'appui précoce, mis en avant par les promoteurs de la méthode n'apparaît guère défendable compte tenu de l'effet bénéfique de la décharge sur la trophicité cartilagineuse.

En revanche, la mobilisation de la cheville est un élément important de restauration de la trophicité du cartilage traumatisé.

Le *fixateur monoplan* a l'avantage de la rigidité. Son secteur de liberté assez restreint explique sa capacité d'ostéotaxis limitée.

La situation idéale est l'implantation de fiches et l'installation du corps du fixateur après réduction préalable, soit sur table orthopédique soit après implantation d'un fixateur léger type Hoffmann (l'implantation du fixateur monoplan pouvant être réalisée secondairement après dégonflement et analyse anatomique).

Il n'est pas aisé d'implanter sans risque deux fiches de gros diamètre dans le talus. Il est en revanche facile de trouver une prise distale solide, en implantant de dehors en dedans une fiche dans le col du talus, en avant de la malléole latérale et une seconde fiche dans la grosse tubérosité du calcanéus en arrière des tendons fibulaires.

Ouverture cutanée

L'ostéosynthèse par fixateur externe ne se discute pas, sauf dans la circonstance tout à fait exceptionnelle d'une fracture à traits épiphysaires et métaphysaires simples et d'ouverture linéaire à bords non contus.

En revanche, l'importance des délabrements des parties molles et la gravité de la comminution, jugée au-dessus de toute possibilité de réparation, peuvent conduire à la décision d'une *arthrodèse d'emblée*.

Arthrodèse d'emblée

L'indication d'ostéosynthèse par fixateur externe est indiscutable. Tout type de fixateur peut être utilisé. Trois points sont fondamentaux :

- *discussion de l'indication d'ostéosynthèse du foyer fibulaire* : cette mesure est un avantage considérable en cas de décision de réalisation ultérieure d'une greffe intertibio-fibulaire (type peigne) notamment lorsque l'importance de la comminution métaphysaire fait craindre la survenue de difficultés de consolidation ;

- *la correction des axes et la restauration de l'équilibre rotatoires* sont des exigences de première importance qui conditionneront le pronostic ultérieur ; c'est principalement le cas pour la position du pied qui doit être parfaite et contrôlée dans les deux plans, de face (avec double cerclage talonnier et de l'avant-pied) et de profil strict, la plante devant être perpendiculaire au squelette jambier dans tous les plans. On ne saurait trop insister sur ces impératifs dont le respect est une règle *sine qua non* ;

- *les barres ne doivent pas gêner les voies d'abord ultérieures* ; en effet, l'importance de la comminution explique qu'il ne faut pas réaliser l'arthrodèse en urgence, en même temps que l'alignement ;

- *l'arthrodèse est réalisée secondairement après simplification des foyers par le processus de consolidation* ; la date idéale de réalisation de l'arthrodèse est le 45^e jour, délai au-delà duquel la pyramide épiphysio-métaphysaire aura trouvé une certaine cohérence ;

L'arthrodèse, de type extra-articulaire, après abord antéro-latéral consiste en l'implantation d'un greffon cortico-spongieux iliaque, prélevé en forme, entre la face antérieure du pilon et la jonction cervico-corporéale du talus. L'état du pilon à cette date conditionne le mode de fixation proximal (*on-lay* ou *in-lay*). En distal, il est commode de réaliser un encastrement de type *in-lay* dans une tranchée effectuée à la face dorsale du col du talus, respectant la tête ; la stabilité du montage étant

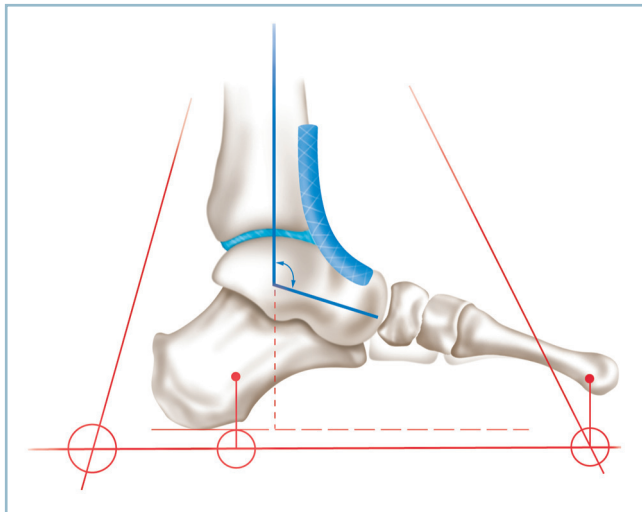
renforcée par vissage direct en compression du greffon à ces deux extrémités.

Il est important d'analyser l'état d'avancement de la consolidation du foyer métaphysaire et d'évaluer les chances de consolidation spontanée. En effet, il est possible par cette voie d'abord agrandie en proximal de réaliser simultanément une greffe intertibia-fibulaire distale (et un montage type peigne) surtout quand le foyer fibulaire a été aligné et stabilisé (*figure 4.35*).

En cas de délabrement associant une fracture du calcanéus, la prise calcanéenne est impossible. Si, comme cela est habituel, en raison de l'ampleur des dégâts, une ostéosynthèse par fixateur est indispensable, il est possible de court-circuiter la tubérosité postérieure du calcanéum grâce à une prise distale talo-naviculaire. Il faut alors utiliser deux fiches simples, horizontales, introduites de dedans en dehors, à prise bicorticales, l'une dans le col du talus et l'autre dans le naviculaire à une distance compatible avec l'utilisation d'une mâchoire standard. En cas d'insuffisance mécanique, ce montage peut être complété par une prise latérale à l'aide de deux fiches introduites de dehors en dedans sur le col du talus et le cuboïde. L'implantation des fiches doit être particulièrement précise et radioguidée, sous amplificateur de brillance. Ce montage est compatible avec la synthèse du calcanéum ; idéalement par broches simples (et à visée uniquement de restauration de la morphologie globale du pied) compte tenu des conditions locales et du risque septique.

Fractures incomplètes

Ces fractures, qui respectent sur un secteur la continuité osseuse épiphysio-métaphysaire, peuvent intéresser les marges



4.35 Arthrodèse d'emblée (ou précoce).

Noter la parfaite position du pied, la morphologie et la situation du greffon cortico-spongieux iliaque prélevé en forme.

(antérieure ou postérieure) et les versants collatéraux (essentiellement le secteur médial). Les fractures marginales postérieures (fracture de Cunéo et Picot) ayant été traitées avec les fractures bimalléolaires, nous prendrons pour type de description la fracture marginale antérieure.

Fractures marginales antérieures

Ces fractures se présentent habituellement, lors d'un examen rapide, sous l'aspect d'une lésion relativement simple, de traitement aisé. C'est en réalité tout l'inverse ; il s'agit d'une lésion grave, au pronostic sévère dont le patient doit être immédiatement prévenu. C'est en effet le résultat d'un traumatisme axial en compression, violent et appuyé, dans un secteur où les structures osseuses sont particulièrement résistantes, la congruence articulaire particulièrement exacte. Elles diffèrent totalement des fractures marginales postérieures (fracture de Cunéo et Picot) qui compliquent l'impact tangentiel du talus exercé d'avant en arrière dans le plan horizontal sur le secteur postérieur du pilon. Cela explique qu'elles aboutissent à deux fois plus d'arthroses graves que les fractures marginales postérieures (*figure 4.36*).

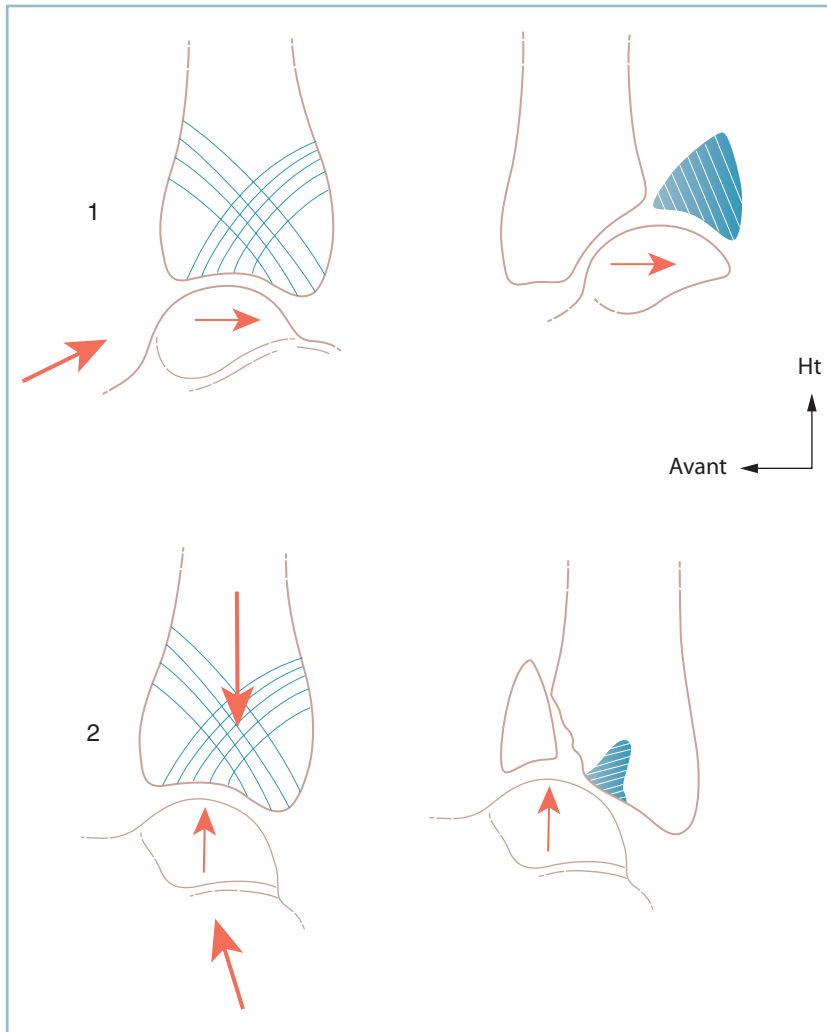
Les fractures marginales antérieures comportent constamment des lésions d'enfoncement ostéocondral (*figure 4.37*). Après avoir provoqué la fracture de la marge antérieure, l'impact vertical du dôme talien se poursuit sur le plafond de la mortaise au niveau du secteur antérieur du fragment postérieur en continuité avec la métaphyse. Dans cette zone, le tassement du tissu spongieux sous-chondral provoque un redressement de courbure du plafond de la mortaise autour d'une charnière postérieure. Cette perturbation morphologique n'est pas toujours facilement perceptible en vue antérieure de la cavité articulaire.

Ce mécanisme de compression axiale a trois conséquences :

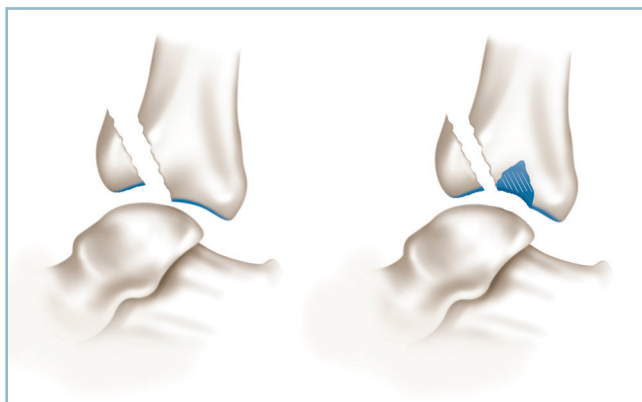
- l'atteinte majeure de la marge antérieure altère considérablement la continence de la mortaise ; cette dernière ne peut être restaurée efficacement que par fixation après réduction exacte du fragment antérieur ; l'ostéosynthèse interne, contrairement aux fractures complètes, est ici obligatoire ;
- de graves lésions de chondropathie traumatique, en miroir, sont constantes sur le dôme talien et le plafond de la mortaise, rendant compte de la gravité du pronostic ;
- la réduction exacte des déplacements sur des critères corticaux extra-articulaires extériorise une marche d'escalier sur le plafond de la mortaise avec aspect d'hypercorrection antérieure, en raison du redressement de courbure du plafond dans le secteur en continuité (*figure 4.38*).

Description technique

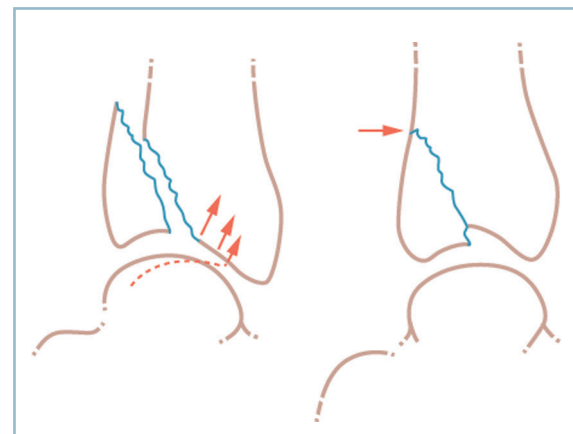
Après réduction en urgence de la luxation et contention provisoire par une attelle cruro-pédivienne, l'analyse précise des lésions nécessite la réalisation d'un scanner en urgence ou semi-urgence. Ce scanner est indispensable pour réaliser la cartographie des lésions et préciser la voie d'abord et la tactique opératoire.



4.36 Fractures marginales antérieures et postérieures.
Les mécanismes lésionnels expliquent le pronostic plus sévère des fractures marginales antérieures (enfoncement prédominant) par rapport à celui des fractures marginales postérieures (désinsertion par trauma tangentiel).



4.37 L'enfoncement est constant dans les fractures marginales antérieures (FMA) et touche le versant antérieur du secteur postérieur du trait.



4.38 La réduction sur des critères extra-articulaires peut extérioriser une marche d'escalier intra-articulaire (FMA).

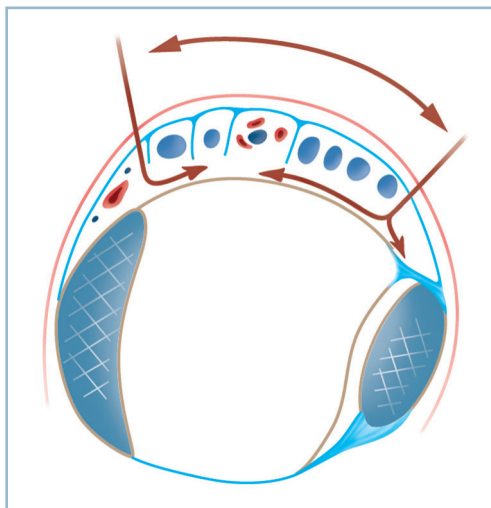
Quel que soit le type lésionnel, il faut proscrire la voie antérieure médiane, trop risquée sur le plan de la vascularisation cutanée (voir fig 3.4 page 34) au profit de deux voies séparées. On utilise habituellement, en fonction de la distribution des lésions, une voie principale (antéro-latérale ou antéro-médiale) associée si besoin à une voie secondaire plus restreinte dans le secteur opposé. L'essentiel est que l'espace intercalaire de tissu sain soit d'au moins 5 cm, qu'aucun décollement cutané ne soit réalisé et que l'anatomie des pédicules vasculo-tendineux soit parfaitement respectée (figure 4.39).

Après abord du plan capsulo-synovial et en cas de trait relativement simple, deux situations peuvent se présenter

En cas de fracture simple, il est relativement aisé de réduire les fragments sur des critères corticaux métaphysaires extra-articulaires, toujours parfaitement identifiables. Après fixation provisoire par broches, une radiographie de contrôle est demandée.

Si la réduction articulaire est parfaite avec restitution de la continuité et de la courbure de la ligne sous-chondrale du plafond, sans marche d'escalier, il est possible de pratiquer l'ostéosynthèse, sans arthrotomie. C'est un incontestable avantage vasculaire pour les fragments et la consolidation. On utilisera selon les conditions locales, le plus souvent, un vissage simple à prise corticale postérieure, en compression, à l'aide de plusieurs vis, parallèles à l'interligne.

En réalité, la radiographie de profil montre le plus souvent un aspect de marche d'escalier évoquant un excès d'abaissement marginal (voir figure 4.38) :

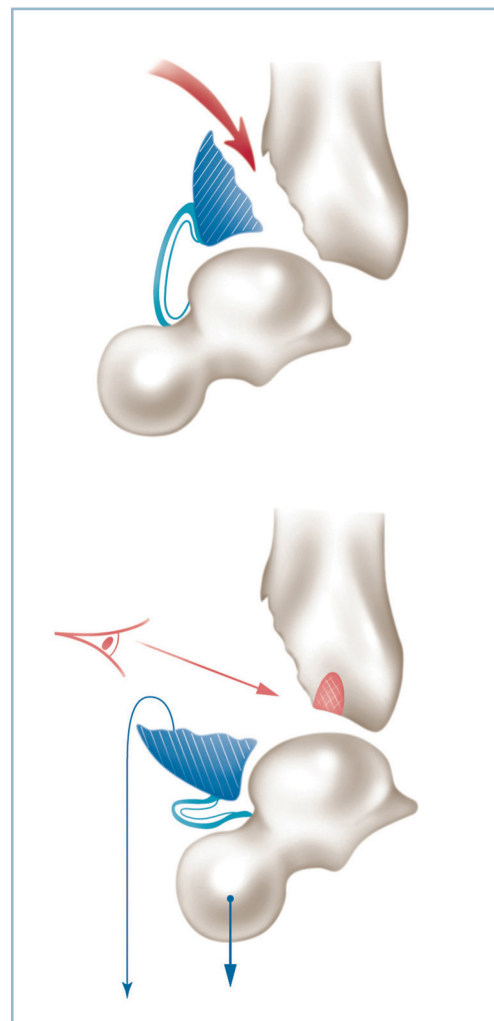


4.39 Voie d'abord antéro-latérale et antéro-médiale pour exposition des FMA. Noter l'espace intercalaire minimum entre les deux incisions lorsqu'elles sont utilisées simultanément.

— lorsque la marche d'escalier n'est pas très importante, sans aucune conséquence sur la congruence articulaire de face comme de profil, le statu quo peut être discuté en termes de bénéfices/risques ; une fracture simple engage à une reprise, une comminution à l'abstention. Dans cette hypothèse, on obtiendra un interligne congruent et parfaitement stable, au prix d'une petite marche d'escalier centrale ;

— l'autre solution, dans cette situation anatomique, est de reprendre la réduction mais sans toucher à l'enfoncement central et sans se référer aux critères corticaux métaphysaires antérieurs ; le fragment est progressivement remonté jusqu'à obtention d'une parfaite concordance radiographique des lignes sous-chondrales ; on obtiendra un plafond uniforme, au prix d'une discrète incongruence dans le plan sagittal par évasement antéro-postérieur ;

— lorsque le déplacement est important, l'objectif de réduction anatomique ne se discute pas (figure 4.40).



4.40 Type d'arthrotomie ne dévitalisant pas le fragment séparé.

— Il faut alors prendre le plus grand soin aux insertions capsulo-synoviales du fragment qui en assurent la vascularisation.

— L'accès intra-articulaire est effectué par le foyer de fracture, le fragment antérieur étant basculé vers le bas sur sa charnière capsulo-synoviale. La réduction de l'enfoncement central est effectuée à vue d'avant en arrière en se référant à la courbure du dôme qu'on aura soin de bien repousser vers l'arrière pour réduire la subluxation antérieure du talus. Si un contrôle articulaire est indispensable, il est possible de réaliser une petite arthrotomie périphérique, sur le secteur médial pour un contrôle visuel (limité) et tactile à la spatule. En fait le contrôle de la réduction est essentiellement radiographique.

En cas de lésion polyfragmentaire, il est possible d'obtenir un contrôle articulaire en passant à travers le foyer et en refoulant excentriquement les fragments en périphérie autour de leur charnière capsulo-synoviale qu'il est ici particulièrement important de respecter. La réduction d'un éventuel enfoncement est réalisée sous contrôle de la vue, puis la réduction et la fixation par broche des fragments marginaux de proche en proche, en ne méconnaissant pas la possibilité de réelles difficultés techniques. Les contrôles radiographiques sont ici particulièrement importants. L'ostéosynthèse est obligatoirement mixte par vissage direct (pour les plus gros fragments) complété par une plaque épiphysaire vissée, à effet console.

Fractures incomplètes à composante sagittale

Ces fractures comportent un trait sagittal prédominant détachant le massif malléolaire ou, plus rarement, le secteur latéral de la mortaise et la fibula. Procédant des conséquences d'un violent traumatisme axial exercé sur le pied fixé en varus (variété médiale) ou en valgus (variété latérale), la lésion comporte un trait de séparation vertical qui détache un fragment qui est fortement ascensionné.

Le repositionnement en situation anatomique du fragment détaché est un impératif absolu pour restaurer l'horizontalité de l'interligne d'une part et la congruence articulaire sans marche d'escalier d'autre part.

La réduction doit être exacte aussi bien dans le plan frontal que dans le plan sagittal. Toute insuffisance de réduction s'avère délétère car elle provoque une désaxation talienne qui concentre les pressions sur la zone cartilagineuse pathologique créée par la marche d'escalier résiduelle. Seule une réduction à foyer ouvert, avec contrôle intra et extra-articulaire et une ostéosynthèse interne solide en compression permettent d'atteindre ces objectifs.

Un montage par vis en compression (perpendiculaire au trait) est parfois suffisant. Il est toujours utile au titre de temps préparatoire à l'implantation d'une plaque de neutralisation quand celle-ci s'avère indispensable.

En qui concerne plus particulièrement les fractures latérales, il faut discuter l'ostéosynthèse première du foyer fibu-

laire, pour restaurer la longueur et le niveau de l'interligne et apporter un soin tout particulier au tubercule antérieur et à sa région adjacente. La fixation du tubercule antérieur permet de stabiliser la syndesmose, gravement disloquée par le traumatisme et de restaurer la congruence articulaire dans une zone où la congruence est étroite, les pressions particulièrement élevées.

Dans tous ces cas d'ostéosynthèse interne, le temps de réparation cutané doit être particulièrement soigneux et attentif, compte tenu du risque cutané et des conséquences, parfois dramatiques, de la survenue d'un ennuï cicatriciel (nécrose partielle et/ou évolution septique). Pour cette raison et pour éviter la constitution d'un équien, toutes ces ostéosynthèses doivent être suivies par la confection d'une attelle postérieure en résine en position de fonction avec surélévation du membre.

Fractures basses de jambe

Limites anatomiques et généralités

Ces fractures intéressent le 1/5 distal des deux os de la jambe et affectent la région limitée en proximal par la jonction diaphyso-métaphysaire (qui siège 7 à 10 cm au-dessus de l'interligne) et, en distal, par la région supramalléolaire. Ces fractures sont donc par définition extra-articulaires, ce qui les distingue anatomiquement des fractures du cou de pied car elles soulèvent les mêmes problèmes que ces dernières à savoir : lenteur de consolidation, difficultés de réduction et de contention postopératoire. Ces problèmes diffèrent radicalement de ceux posés habituellement par les fractures des deux os de la jambe. Cela tient à un certain nombre de particularités, leur conférant un mauvais pronostic :

— *autonomie du régime circulatoire* qui se situe à la jonction entre le système diaphysaire et le réseau épiphysaire ; cela crée les conditions d'un secteur d'hypovascularisation relative ;

— *pauvreté et mauvaise vascularisation des structures périossseuses* qui sont représentées pour l'essentiel par des structures tendineuses à l'exception, sur le secteur postérieur, du corps charnu du fléchisseur propre de l'hallux (qui est très souvent lésé) ;

— *traumatisme violent* :

— le plus souvent direct, à l'origine d'un trait transversal siégeant quelques centimètres au-dessus de l'interligne et d'un déplacement très important avec ouverture fréquente, dégâts périostés, atteinte des parties molles et risque de syndrome des loges ;

— mais aussi rotatoire, à l'origine d'une fracture spiroïde avec refends distaux comportant le risque de propagation à l'interligne articulaire et d'ouverture cutanée sur une pointe de spire ;

— *taille réduite du fragment inférieur* :

— suscitant des difficultés d'ancrage du matériel et soulevant des problèmes d'ostéosynthèse ;

— mais aussi des difficultés réductionnelles avec des risques de malréduction en récurvatum, en présence d'une comminution antérieure et de valgus en présence d'une fracture fibulaire et d'une comminution sur le secteur latéral et des difficultés majeures de contrôle de l'équilibre rotationnel ;

— *réputation de mauvaise tolérance des cals vicieux* en raison de la proximité de l'interligne talo-crural. Ce dernier qui a pu être le siège de lésions traumatiques associées se trouve directement sollicité par l'action pathogène du trouble morphologique et par la diminution des capacités d'amortissement des contraintes articulaires par le segment osseux sus-articulaire en raison de sa taille réduite.

Traitement

Au SAU

On est confronté à une lésion grave de l'extrémité inférieure de la jambe et du cou de pied dont la nature fracturaire ne fait aucun doute. Le diagnostic précis est fait par l'analyse radiographique. Pour l'heure, avant d'envoyer le blessé dans le secteur de radiologie, il faut dépister une complication et préciser l'état cutané, les pouls distaux, la sensibilité du pied (plante, dos du pied, face dorsale de la première commissure) pour éliminer un éventuel syndrome des loges à craindre ici tout particulièrement. Il faut effectuer une immobilisation cruro-pédieuse provisoire, genou fléchi, pied en léger équin (position optimale de détente cutanée). Il est alors possible d'envoyer le blessé en radiologie et prudent de prévenir l'équipe de garde dès cet instant.

Prise en charge thérapeutique

Le traitement est toujours chirurgical. Après analyse des traits et des conditions anatomiques locales, on a le choix entre différentes méthodes.

Ostéosynthèses à foyer ouvert

Leur avantage est d'être applicable aux fractures très basses siégeant à quelques centimètres de l'interligne. Elles ont pour inconvénients d'ouvrir le foyer et d'aggraver les difficultés de consolidation par l'évacuation de l'hématome périfracturaire et le déperiostage. Elles font appel à une ostéosynthèse par plaque vissée. On pourra réaliser :

— une voie antéro-latérale : son avantage est la facilité d'abord du foyer tibial et fibulaire ; les inconvénients, la nécessité de chantournement de la plaque, le risque d'encombrement de la loge antéro-latérale et ses corollaires en termes cutanés et de syndrome des loges ;

— une voie antéro-médiale permettant l'exposition du foyer sur trois secteurs (antérieur, médial et postéro-médial) ; elle comporte le risque de lésion de la veine grande saphène, mais surtout oblige à l'implantation du matériel d'ostéosynthèse immédiatement en sous-cutané ; le matériel doit être peu volumineux, donc vulnérable, ce qui ne met pas à l'abri du risque de souffrance cutanée, de nécrose secondaire et d'exposition secondaire du matériel ;

— une voie postérieure qui nécessite le décubitus ventral ; il est important de placer le pied dans le vide, en bout de table, pour éviter la constitution d'un récurvatum par appui sur la pointe.

— Le principal avantage de la voie postérieure est une bonne protection de la plaque qui est profondément enfouie mais, outre le risque de dévitalisation des structures postérieures (périostées et musculaires, fléchisseur propre de l'hallux notamment), le relief de la face postérieure de la région métaphysaire oblige à galber la plaque. Celle-ci doit être abaissée jusqu'au plan de l'interligne (sous contrôle radiographique peropératoire) afin d'améliorer la prise épiphysaire.

— Le contrôle anatomique seul de la réduction dans les plans frontal et sagittal peut être délicat, en l'absence de critères focaux bien définis et en raison de l'absence de critères d'évaluation clinique du fait de la brièveté du segment sous-focal. Dans cette circonstance, la restauration de l'équilibre rotationnel est particulièrement délicate. La longueur des vis qui doivent prendre la corticale antérieure sans trop la dépasser au risque de créer un conflit avec les releveurs doit être déterminée avec précision.

On peut utiliser la voie postéro-médiale qui permet une bonne exposition :

— elle peut donner lieu à des difficultés de contrôle de la réduction, notamment dans le plan frontal, avec risque de malréduction en valgus, car le seul repère est le pilier postéro-médial qui est oblique en bas et en dedans et non vertical. Il faut veiller à ce que la plaque soit strictement verticale et médiane (*figure 4.41*) ;

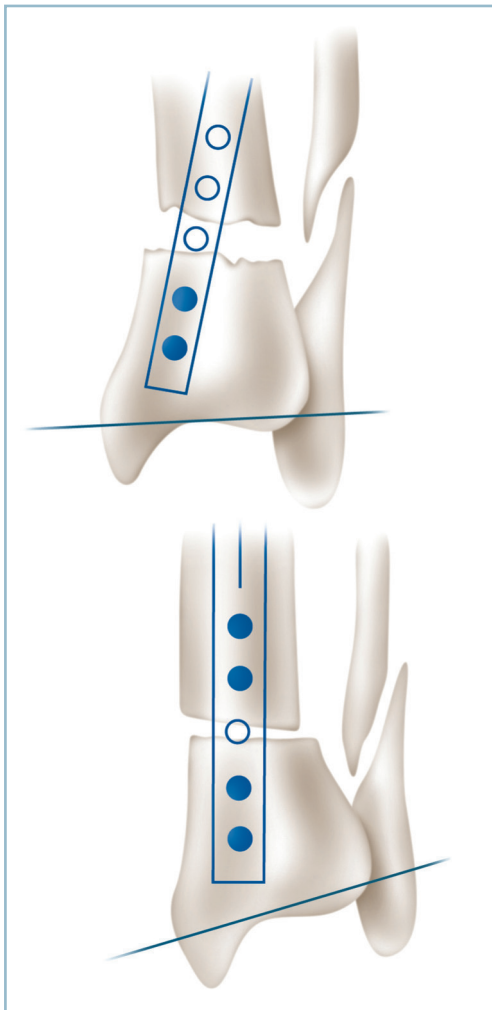
— l'autre risque est évolutif à type de troubles trophiques postopératoires en raison de la ligature des anastomoses entre circulation veineuse superficielle et profonde, et de la coagulation des lymphatiques postéro-médiaux.

La voie postéro-latérale est un abord plus anatomique :

— il permet un meilleur contrôle du positionnement de la plaque et de la réduction grâce à l'exposition de la totalité de la face postérieure de la métaphyse et des deux piliers postérieurs du tibia ;

— l'accès au foyer fibulaire et à son ostéosynthèse est aisé ;
— cette voie présente de nombreux avantages pratiques ; il faut toutefois mettre en garde l'opérateur de la gêne provoquée par les opérés musclés et de petite taille, au triceps sural volumineux et au corps charnu descendant bas.

Les indications d'ostéosynthèse à foyer ouvert sont relativement limitées. Elles peuvent donner lieu à un certain nombre de déboires et complications notamment septiques. Elles sembleraient devoir être réservées aux fractures de topographie très distale (difficilement accessibles à l'enclouage) et à trait simple (le plus souvent transversal) offrant de très bons critères locaux de réduction.



4.41 Fracture basse de jambe. Voie postéro-médiale. Vice de réduction induit par le positionnement inadéquat de la plaque sur la face postérieure de l'épiphyse (parallèlement au bord médial et non perpendiculairement à l'interligne).

Ostéosynthèses à foyer fermé

Enclouage centro-médullaire verrouillé à foyer fermé

Cette technique présente les meilleurs avantages en ce qui concerne le risque septique et surtout la consolidation, puisqu'elle préserve l'hématome périfracturaire, ce qui est ici particulièrement important. En revanche, la petite taille du fragment distal et son siège très périphérique soulèvent des difficultés de réalisation technique en raison de la précarité de l'ancrage distal et du risque de vices réductionnels.

On doit s'assurer impérativement de l'intégrité du fragment distal par la réalisation de principe, avant l'intervention et sous anesthésie, d'un contrôle scopique sous traction manuelle, centré sur le pilon, à la recherche d'un trait secondaire :

- il peut s'agir de la fin d'une spire atteignant la corticale juxta-malléolaire médiale ou juxta-tuberculaire latérale ;
- d'un fragment marginal postérieur (type Volkmann) en aval d'un secteur intermédiaire sain au-dessous du foyer.

Cette découverte ne contre-indique pas la réalisation d'un enclouage, mais en complique la réalisation et nécessite une particulière attention.

Il faut vérifier le comportement de la spire lors des manœuvres de réduction en rotation du foyer principal. Dès lors, la réduction du foyer et la fermeture simultanée de la spire sont les indicateurs de la faisabilité de la méthode.

Il faut également évaluer avec soin la topographie et la stabilité d'un éventuel fragment marginal postérieur. Il faut être certain qu'il s'agit bien d'un fragment de petite taille et de siège postéro-latéral et non d'une fracture de Cunéo et Picot (qui est une contre-indication absolue à la méthode). Ce fragment (de type Volkmann), qui est habituellement peu ou pas déplacé, fait discuter l'indication d'un éventuel vissage préalable *in situ* d'arrière en avant, par voie postéro-latérale. En effet, outre l'altération de la prise du clou, la présence de ce fragment marginal laisse à penser que la cheville a été également intéressée par le traumatisme et engage à discuter la fixation d'une éventuelle fracture de la fibula (en termes de faisabilité et de gain de stabilité).

Il faut être certain de maîtriser parfaitement la technique d'enclouage et de verrouillage.

— Le guide doit se situer avec certitude au centre de l'épiphyse et doit être fiché solidement dans la cicatrice du cartilage de conjugaison. Cette condition est absolue sur l'incidence de face ; c'est le seul moyen d'éviter tout vice d'alignement frontal. Elle est plus difficile à réaliser de profil où il est possible de tolérer une prise un peu postérieure qui améliore l'ancrage épiphysaire aux prix d'un petit récurvatum.

— Le contrôle de l'équilibre rotationnel (évalué en préopératoire par référence au côté opposé) est également un temps délicat et très important.

— Il faut disposer d'un matériel d'enclouage dont l'orifice distal de verrouillage se situe à 1 cm en amont de l'extrémité du clou et bénéficier de l'aide d'une équipe maîtrisant parfaitement le maniement de l'amplificateur de brillance.

La réalisation pratique est affaire d'école et de cas particulier. Plusieurs points sont néanmoins à discuter.

— Tout d'abord l'intérêt ou non de la table orthopédique :
— celle-ci a en théorie l'avantage de faciliter la réduction et d'optimiser l'utilisation de l'amplificateur de brillance, ce dernier étant positionné avec soin après mise en place d'une broche transcalcanéenne et d'un étrier stériles ;

— en fait, la traction peut faciliter l'induction de vices rotatoires, car sous l'action de la traction et en raison de son siège très périphérique, le fragment distal a tendance à se placer en rotation externe ;

— de surcroît, la position de la broche transcalcanéenne peut influencer sur la rotation du pied, de sorte que sa direction lors de l'implantation doit être très précise.

L'intervention s'effectue donc le plus souvent jambe pendante sur une barre à genou dont le positionnement et la hauteur doivent être réglés avec soin. Compte tenu du risque potentiel de difficultés opératoires, la barre à genou ne doit générer aucun phénomène de compression. Un appui crural distal est préférable à un appui strictement poplité. De même, sa hauteur doit être réglée pour que le talon et la plante affleurent le plan de la table en position de réduction.

L'installation doit être compatible avec la réalisation d'une courte voie postéro-latérale de la cheville effectuée d'arrière en avant pour abord du tubercule postérieur, fixation provisoire par broche et mise en place d'une vis en compression postéro-antérieure à prise corticale antérieure.

Les points importants de l'enclouage sont :

— la réduction parfaite du foyer lors du passage du guide, car il ne faut compter sur aucune possibilité de réduction automatique ;

— le positionnement du guide en plein centre de la cicatrice du cartilage de conjugaison sur l'incidence de face ; ce temps ne tolère aucun compromis ni imperfection ;

— l'utilisation d'un clou de petit calibre après alésage suffisant du secteur étroit de la diaphyse pour que ce dernier franchisse le fragment proximal à frottement doux, sans aucune contrainte et sans aucun phénomène de flambage, jusqu'au foyer, la stabilité du montage étant confiée au verrouillage ;

— franchissement prudent du foyer sous contrôle scopique :

— vérification point par point du positionnement de l'extrémité inférieure du clou en terme de centrage épiphysaire (sur l'incidence de face) et de distance par rapport à la ligne sous-chondrale du plafond de la mortaise (sur l'incidence de profil centrée), en se souvenant de la situation déclive de la marge postérieure par rapport à l'antérieure ;

— vérification en permanence de l'équilibre des rotations ;

— nécessité de réalisation d'un seul tenant car les conditions anatomiques n'offrent guère de possibilité de reprise.

La réduction étant jugée satisfaisante, le clou parfaitement positionné, l'appui est affaïssé ; le verrouillage peut commencer.

Toutefois, si l'indication d'une ostéosynthèse fibulaire a été décidée (la pratique quotidienne montre qu'en réalité cette option est rarement prise), c'est à ce stade de l'intervention qu'elle est réalisée. Après abord du foyer et en fonction du siège, de la morphologie et de la stabilité du trait on s'adresse soit à un embrochage centro-médullaire, soit à une ostéosynthèse par plaque vissée.

Le verrouillage distal est le temps important.

L'arceau de l'amplificateur doit être repositionné de façon strictement orthogonale à l'axe du segment jambier distal et doit permettre de disposer de très bonnes incidences, dans les deux plans, avec une projection parfaitement circulaire des trous de verrouillage.

Il est toujours préférable de placer deux vis de verrouillage distal, classiquement frontales, parfois en croix dans les deux plans comme l'autorisent certaines instrumentations avec un avantage sur la qualité de l'ancrage (en dépit d'un petit risque lors de l'implantation de la vis sagittale). Cette condition est obligatoire en présence d'une fracture transversale. Le trait, dans cette situation, doit être situé au moins 3 cm au-dessus de l'interligne.

Il est parfois envisageable de n'implanter qu'une seule vis aux deux conditions sine qua non d'une prise osseuse parfaite et d'une stabilisation solide d'un éventuel foyer fibulaire par plaque vissée.

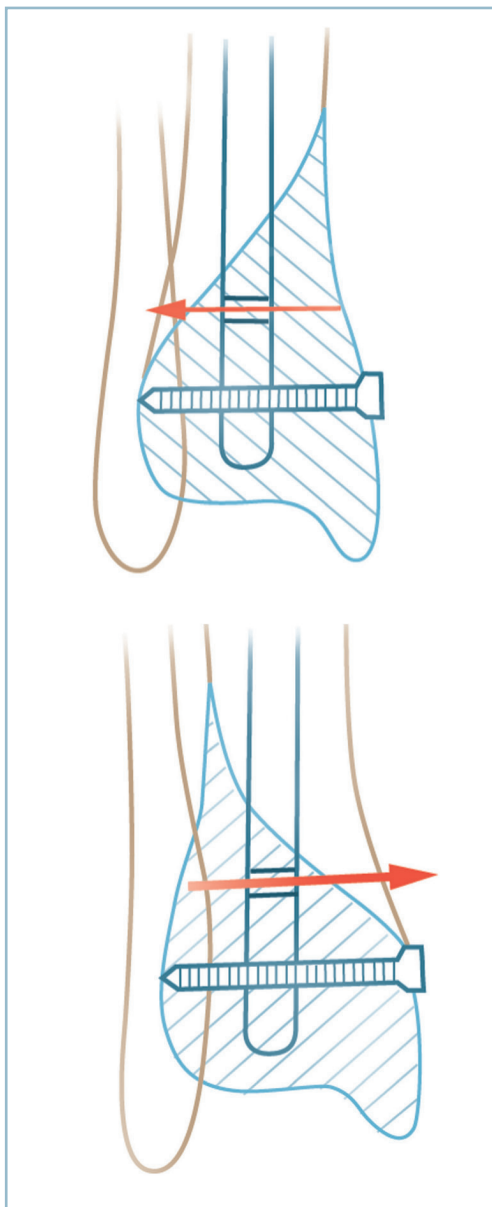
En présence d'un foyer spiroïde, une variante consiste à placer la vis la plus distale en site optimal de prise et d'utiliser la spire pour implanter la vis supérieure, en transfocal. Pour éviter le risque de déplacement du fragment distal lors du forage cortical, il est important que la poussée exercée pour le forage cortical du fragment distal s'effectue dans le sens de la réduction et de la fermeture du trait. Ainsi, lorsque la spire se termine vers le secteur latéral, la vis proximale doit être introduite de dedans en dehors, car la poussée exercée sur la première corticale (qui appartient au fragment inférieur) va tendre à fermer le trait. Pour la même raison, une spire à terminaison médiale nécessite une implantation de dehors en dedans. Dans cette situation, la mise en place de la vis doit alors être particulièrement prudente et nécessite un court abord avec discision (éloigner les tendons et éléments nobles) et l'utilisation d'une gaine protectrice (*figure 4.42*).

Dans tous les cas, il est important d'immobiliser la cheville en position de fonction par une attelle en résine anti-équin et de placer le genou en flexion, le membre inférieur étant surélevé.

La surveillance postopératoire est tournée vers le dépistage précoce d'un éventuel syndrome des loges, tout particulièrement à craindre ici en raison du caractère serré des plans fibreux et cutanés dans ce segment de membre. Il apparaît également souhaitable de remplacer l'attelle par une botte en résine pendant 45 jours dès que l'état des parties molles le permettra (*figure 4.43*).

Fixateur externe

Cette indication peut se discuter de principe ou de nécessité.

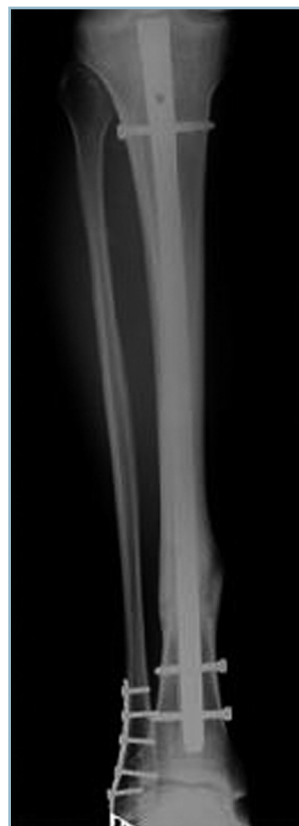

4.42 Fracture basse de jambe.
Mode de verrouillage distal (fracture spiroïde). Le sens d'implantation de la vis sur la partie haute de la spire doit assurer la compression de cette dernière.

Indication de principe

Elle s'envisage quand la comminution est jugée trop importante et/ou le foyer trop proche de l'interligne pour donner lieu à une ostéosynthèse interne en termes de relation avantages/risques.

Classiquement, on utilise un montage type Hoffmann, idéalement tibio-tibial avec deux systèmes orthogonaux, frontal et sagittal :



4.43 Fracture basse de jambe.
Bon résultat d'un enclouage à foyer fermé verrouillé. Noter, néanmoins, le petit valgus épiphysaire.

- dans le plan frontal, il est possible de placer deux fiches horizontales en avant et en arrière de la fibula, dans le plan de la syndesmose (voire une troisième à travers la syndesmose, le pied étant placé en forte flexion dorsale lors de la mise en place) ;
- et deux fiches sagittales verticales de part et d'autre de ce groupe ;
- il est fondamental de contrôler le parfait enfoncis des fiches ; les manœuvres de réduction par ostéotaxis sont possibles ;
- lors de la mise en place des poignées et des barres, il est important de vérifier la bonne visibilité de l'interligne et du foyer et surtout de laisser l'accès libre du secteur antéro-latéral dans l'éventualité, le cas échéant, d'un apport cortico-spongieux autologue.

Un montage monoplan, plus performant sur le plan mécanique, peut être utilisé. Mais ce dispositif nécessite une réduction préalable (soit sur table orthopédique, soit par utilisation provisoire d'un fixateur léger type Hoffmann d'alignement).

Indication de nécessité

Indiscutable en cas de délabrement ouvert. Le bilan local des lésions (os, parties molles, peau, pédicules vasculo-nerveux) est particulièrement important. Il guide le temps de parage qui est capital et conditionne les suites.

Il ne faut jamais réaliser de fermeture cutanée sous tension ; mieux vaut panser à plat sur compresses vaselinées en veillant seulement à couvrir les structures nobles.

Il en est de même en cas de perte de substance cutanée trop importante. Il faut panser à plat sur compresses vaselinées après parage extrêmement soigneux et excision de toute zone dévitalisée et programmer un « second look » à la 24^e heure, sous anesthésie générale avec un chirurgien plasticien ou un orthopédiste habitué à cette pratique pour déterminer l'attitude ultérieure et prendre éventuellement la décision d'un lambeau de couverture.

Grands délabrements jambiers distaux mixtes

Cette situation soulève le plus de difficultés et confronte, en urgence, à des décisions délicates, engageant profondément l'avenir. Ces difficultés sont maximales lorsque le blessé est polytraumatisé et que le pronostic vital est engagé.

Immédiatement, se pose le problème de la conservation du segment de membre ou de l'amputation d'emblée. La décision doit être multidisciplinaire, après avoir informé de façon claire et précise, le blessé (s'il est conscient) et sa famille proche. Il est essentiel de bien s'assurer de la parfaite compréhension de la problématique en termes de longueur des suites et de la possibilité de révision des décisions thérapeutiques à toutes les étapes. Toutes les mesures doivent être prises pour permettre de faire face à une éventuelle tournure médico-légale des événements. La parfaite tenue de l'observation (description précise et exhaustive de l'état clinique à l'entrée et de l'évolution dans les premières heures) ainsi que la réalisation de photographies sont indispensables.

Règles de base

Conservation du pied

La constatation de la bonne sensibilité et de la bonne vascularisation de la plante est la condition suffisante pour s'engager dans la voie de la conservation quel que soit l'état osseux et/ou cutané.

Cette orientation peut être étendue aux situations où les lésions vasculo-nerveuses sont accessibles à une réparation dans des conditions idéales : plaie nerveuse franche sans perte de substance, plaie vasculaire sans lésion pariétale étendue ou absence de syndrome ischémique témoignant de l'excellence des voies de suppléance. Ces conditions seront d'autant plus extensives que le foyer osseux est simple et les lésions tissulaires périphocales limitées.

Amputation

Les grands délabrements par écrasements avec fracas osseux et secteurs étendus de dévitalisation de la peau et des parties molles doivent faire discuter l'amputation en urgence, quand ils s'accompagnent de syndrome ischémique sévère et de lésions nerveuses complexes difficilement réparables.

L'avis du chirurgien vasculaire est bien entendu indispensable, la décision devant être collégiale incluant l'avis du réanimateur si le pronostic vital est en jeu.

Bien entendu, on ne saurait trop insister sur l'information du blessé et de sa famille, les premiers contacts conditionnant en grande partie la qualité des relations ultérieures « équipe soignante/blessé ». Il est essentiel de faire désigner par les proches un interlocuteur unique, et de le tenir régulièrement informé des différentes étapes de l'évolution, notamment au décours de chaque examen sous anesthésie générale (sans omettre de préciser l'éventualité toujours possible d'une amputation secondaire).

Situations qui laissent place au doute

En réalité, les situations cliniques ne sont pas toujours aussi distinctes et laissent place au doute. Ainsi, en cas de syndrome ischémique, la recoloration tissulaire (et notamment plantaire) après traction axiale incite à prendre une décision de conservation. *La décision sera prise au bloc opératoire, sous anesthésie générale, conjointement avec le chirurgien vasculaire, sur les données de l'artériographie sur table et de l'aspect local des lésions nerveuses (une bonne suppléance et des lésions nerveuses facilement réparables incitant à conserver).*

Si, au bloc opératoire, un doute persiste, il est préférable d'adopter une attitude conservatrice d'attente. On peut proposer la séquence suivante :

- alignement premier (très rapide) par fixateur tibio-calcanéen ;
- artériographie sur table et éventuellement revascularisation ;
- parage complet avec excision de tous les tissus mous dévitalisés et des fragments osseux libres ;
- repérage et fixation des extrémités nerveuses ;
- pansement à plat, sans aucune fermeture ;
- « second look » dans les 24 heures en double équipe (chirurgien ayant assuré la prise en charge initiale et chirurgien plasticien) ;
- décision de l'attitude ultérieure (poursuite dans la voie conservatrice ou décision d'amputation).

La replantation est à la limite des objectifs de ce traité en raison de ses indications exceptionnelles. On peut dire, très schématiquement, que seules seront retenues les amputations traumatiques procédant d'un mécanisme de section quasiment pure à l'origine de lésions nerveuses et artérielles franches, sans attrition, de foyers osseux relativement simples et peu/ou pas de lésions d'écrasement des parties molles. En d'autres termes, la parfaite évaluation de la relation bénéfices/risques est au tout premier plan. Il ne faut jamais oublier qu'une amputation au bon niveau, techniquement réussie, est le garant du recouvrement rapide d'une fonction « normale » alors qu'un pied déformé, insensible et douloureux peut provoquer une intolérance insupportable faisant réclamer par le patient une amputation secondaire dans les plus mauvaises conditions anatomiques et psychologiques.

Deux points doivent être discutés :

— à la phase d'accueil, celui de la conservation de la pièce d'amputation ; rappelons seulement que les tissus ne doivent en aucun cas être au contact direct de la glace, sous peine d'induction de lésions de brûlure tissulaires rédhibitoires ; à ce titre, la conduite à tenir en présence de situations de ce type, doit être procolisée et facilement accessibles dans les structures d'accueil des blessés ;

Au bloc opératoire, la prise en charge est bien entendu pluridisciplinaire.

— Après préparation de la pièce d'amputation, l'orthopédiste intervient en premier et d'extrême urgence pour stabiliser le squelette osseux.

— L'ostéosynthèse interne est indispensable. La plaque vissée est le moyen le mieux adapté en termes de rapidité et de stabilité immédiate ; cela tout particulièrement pour les amputations distales de jambe. La localisation de la plaque sur le squelette osseux doit être réfléchi en fonction du risque d'exposition après nécrose des éléments de couverture. La localisation postérieure est la mieux adaptée ; la voie postéro-médiale permettant l'implantation du matériel et les temps de reconstitution du pédicule tibial postérieur et la réparation des tendons postéro-médiaux et du tendon calcanéen.

— Pour les amputations passant par la talo-crurale (ou à proximité), l'arthrodèse, rapidement menée par deux coupes orthogonales et fixation par vis en compression (type Asnis par exemple) est le procédé à adopter.

— Le microchirurgien effectue ensuite les anastomoses artérielles et veineuses. L'orthopédiste intervient à nouveau pour réaliser, après parage le plus soigneux possible, les sutures nerveuses en privilégiant le nerf tibial, les autres nerfs étant repérés et fixés ou réséqués au niveau adéquat (prévention de névromes).

— La continuité tendineuse est restaurée, les fascias refermés de façon très lâche, la peau laissée ouverte sur quelques points de rapprochement sous-cutané à appui dermique.

— Le dernier temps est la mise en place d'un fixateur externe tibio-pédieux, avec l'objectif de fixer le pied en bonne position, de renforcer la stabilité sans appareil de contention externe et de faciliter la surveillance locale.

Les hémisections antérieures posent un tout autre problème. La restauration de la vascularisation et de la sensibilité plantaire ne se pose pas en raison de l'habituel respect du pédicule tibial postérieur qui est protégé par le massif malléolaire médial. Néanmoins, il est capital de vérifier l'intégrité parfaite de la sensibilité plantaire. En cas de doute, il est prudent de vérifier la perméabilité du pédicule tibial postérieur par artériographie. *Il ne faut pas méconnaître une ouverture articulaire talo-crurale antérieure.* Dans ce cas l'articulation doit être décontaminée, la capsule antérieure refermée. L'artère tibiale antérieure doit être réparée puis les tendons. Le nerf fibulaire profond peut être suturé (conditions idéales) ou réséqué avec enfouissement de la tranche de neurotomie proximale en sous-fascial ; il peut en être de même pour les branches de division du nerf fibulaire superficiel.

Il est essentiel d'immobiliser le pied en position de fonction par un fixateur externe tibio-pédieux, pour les mêmes raisons que précédemment.

Bien entendu, une perte de substance cutanée antérieure soulevant un problème de couverture doit faire discuter le recours à un lambeau en urgence (si la cavité articulaire est exposée sans possibilité locale d'occlusion) ou semi-urgence après pansement à plat et selon les données du « second look ».

Principes thérapeutiques en cas de décision de conservation

En urgence

Schématiquement, la séquence thérapeutique est la suivante :

— ostéosynthèse par fixateur externe avec non seulement restauration de la longueur et de l'équilibre rotatoire mais aussi positionnement adéquat du pied dans les trois plans (frontal, sagittal et dorso-plantaire) :

— si la cheville peut être conservée, on réalise un montage tibio-tibio-pédieux avec prise intermédiaire dans le pilon tibial (réalisant un dispositif de détraction) et prise distale dans la jonction tarso-métatarsienne (de positionnement du pied) ; le système d'Hoffman est bien adapté à ce type de montage ; de fait, ce matériel autorise l'implantation de quatre fiches standard sur un fragment de pilon de 3 cm de hauteur environ (deux sagittales et deux frontales, introduites de latéral en médial dont une si besoin à travers la syndesmose) ;

— si la cheville ne peut être conservée, il faut réaliser un montage tibio-pédieux pontant la comminution tibio-talienne ; on peut réaliser un montage courant tibio-calcaneéo-pédieux (système d'Hoffmann avec deux fiches calcanéennes transfixiantes) ou un montage tibio-talien monoplan (Orthofix par exemple) avec prise dans le col et la tête du talus et relais distal de position de l'avant-pied ;

— réparation artérielle, si nécessaire ;

— parage extrêmement soigneux, avec résection de toutes les structures dévitalisées avec certitude (parties molles, peau, os) ; insistons sur la valeur capitale de ce temps qui est indispensable et le meilleur moyen de décontamination ;

— réparation nerveuse du nerf tibial si les conditions sont idéales ; sinon il faut procéder au repérage et à la fixation des extrémités ; le respect de l'orientation rotatoire des deux segments (sur notamment la disposition de la vascularisation intrinsèque) est très important et conditionne la qualité de la réparation secondaire ;

— réparation des tendons et structures tendino-musculaires ;

— pansement à plat.

À J1 et dans les premiers jours

— « Second look » sous anesthésie générale, le premier dans les 24 premières heures, avec l'orthopédiste qui a pris en charge le blessé en urgence et un chirurgien plasticien ;

— réalisation d'un état précis des lieux et élaboration des grandes lignes du programme thérapeutique ultérieur.

— discussion d'un temps de couverture : il faut en préciser le type (voir p. 166, « traumatismes ouverts de parties molles ») et la date ; rapidement en cas d'exposition d'organes nobles et à fortiori si la déterision est complète ; secondairement le plus souvent après déterision correcte ;

— en cas de dévitalisation osseuse segmentaire évidente (fragments corticaux ayant perdu toute connexion avec les structures voisines) et/ou de forte présomption de nécrose ultérieure (segment en continuité mais manifestement dévitalisé et souillé), il est préférable de procéder à l'excision de ces fragments. Cela aboutit à la création (ou l'aggravation) d'un écart interfragmentaire qui peut se révéler très important. Il faut alors discuter, lors de la réalisation du lambeau de couverture, la mise en place d'un tuteur en ciment (\pm antibiotiques *in situ*) avec le double avantage de pérennisation du lit de la future greffe et surtout d'induction d'une membrane périphérique ostéo-inductrice (Masquelet).

À distance

Se pose le problème de la reconstruction osseuse (en cas de perte de substance étendue) et des aides à la consolidation, car il ne faut guère compter, dans le contexte, sur une consolidation spontanée même en l'absence de perte de substance. Ces temps ne peuvent être discutés qu'après obtention d'une déterision complète et stable et de parfaites conditions vasculaires. Parmi toutes les solutions possibles, il faut toujours privilégier la plus simple.

La greffe intertibia-fibulaire (GITF) type Peigne est la plus simple et reste souvent la mieux adaptée. Cette intervention nécessite :

— l'intégrité (ou au moins la possibilité de reconstruction aisée) du secteur fibulaire ; de même les parties molles latérales doivent être préservées ;

— la reconstruction dans un deuxième temps de la perte de substance tibiale par une voie postéro-médiale, immédiatement en arrière du pilier médial à l'aide d'un greffon cortico-spongieux (figure 4.44).

En cas de perte de substance importante et de couverture cutanée sur un tuteur, le temps de reconstruction s'effectue par greffe spongieuse, qu'il est parfois très utile de prolonger latéralement par un appui fibulaire (Masquelet).

En cas d'arthrodèse talo-crurale, il faut privilégier l'utilisation d'un greffon cortico-spongieux prélevé en forme et vissé à la face antérieure du pilon et à la face dorsale du col du talus. Bien entendu, en présence de grands délabrements osseux dia-épiphysaires, il faut attendre l'engluement du secteur proximal avant la réalisation de la greffe. De même, il est capital de s'assurer de la parfaite position du pied.

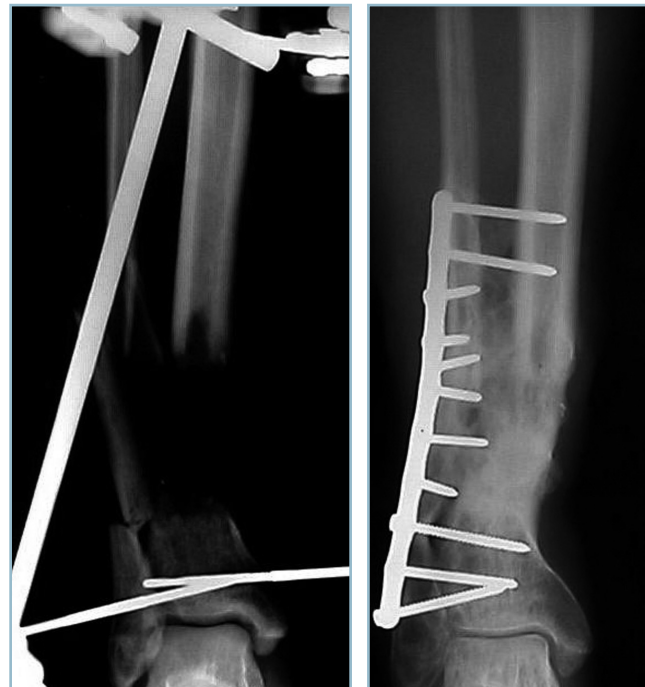Parmi les techniques d'exception, il faut citer deux procédés :

— procédé de la fibula vascularisée qui comporte deux grandes techniques : soit prélèvement sur le membre inférieur controlatéral lorsque les dégâts du secteur fibulaires sont majeurs, soit translation médiale d'un greffon fibulaire homolatérale lorsque ce secteur est relativement préservé si secteur latéral relativement préservé ; il est important de préciser que cette technique est le plus souvent mécaniquement insuffisante lorsqu'elle est utilisée seule et qu'elle nécessite des apports cortico-spongieux complémentaires de renforcement ;

— procédé d'Ilizarov avec notamment les diverses techniques de « l'ascenseur » et leurs variantes. Le lecteur est renvoyé aux traités de référence.

Principes thérapeutiques en cas de décision d'amputation d'emblée :

— en urgence, il faut savoir se contenter d'une intervention rapide et de propreté ; bien entendu, le parage doit être extrêmement soigneux avec résection de toutes les structures dont la vitalité n'est pas certaine ; l'incision doit être laissée



4.44 Délabrement dia-épiphysaire jambier distal ouvert

a | b avec perte de substance osseuse.
a. Écart inter-fragmentaire après détraction par FETTP. b. Aspect à consolidation après greffe intertibia-fibulaire et reconstitution du pilier postéro-médial. Au recul de deux ans, consolidation acquise, axes normaux, raccourcissement de 1 cm, mobilités de la cheville FD = 5, FP = 30 (recul de 2 ans).

ouverte et pansée à plat ; cela vaut également en cas d'exposition osseuse ;

— les « second looks » successifs permettent d'achever la déterision et de déterminer, en fonction de lésions locales et du niveau d'exigence fonctionnelle, les modalités et le niveau de l'amputation réglée définitive ; l'avis de l'appareilleur est à ce titre très important.

Fractures du talus

Ces lésions rares ne représentent que quelques percentiles des fractures du cou de pied. Ce sont des fractures graves soulevant des problèmes diagnostiques et thérapeutiques en rapport avec le régime circulaire et les particularités anatomiques de cet os qui ne comporte pas d'insertion musculaire et dont la surface est représentée à 60 % par des surfaces articulaires. Cette lésion intéresse donc presque toujours deux interlignes articulaires (talo-crural et sous-talien). Le pronostic est représenté par l'arthrose, notamment sous-talienne, qui est habituellement mal tolérée, et le risque de nécrose aseptique post-traumatique (qui peut atteindre 60 % dans certaines formes).

En préambule, il faut rappeler le régime vasculaire.

La vascularisation s'effectue par trois voies, tibiale postérieure, tibiale antérieure et fibulaire (*figure 4.45*).

La tibiale postérieure cheminant entre LFO et LFPH donne des branches qui se dirigent sagittalement vers le secteur postérieur du corps via l'insertion capsulo-synoviale postéro-médiale. Ces branches se distribuent dans la moitié postérieure du corps et s'anastomosent avec de petites branches issues de la fibulaire qui prennent naissance dans la région rétromalléolaire latérale.

L'essentiel de la vascularisation est assuré par l'artère tibiale antérieure qui donne de nombreuses branches pénétrant le col par de multiples perforations corticales. Sa branche latérale est particulièrement importante car elle s'anastomose avec l'artère du sinus du tarse pour réaliser un cercle vasculaire péricervical. De la sorte, le cercle péricervical assure la totalité de la vascularisation du col, du secteur antérieur du corps et

de la jonction cervico-céphalique. Le segment céphalique est vascularisé par les insertions capsulo-synoviales proximales de l'articulation talo-naviculaire qui reçoivent des rameaux de la branche tarsienne médiale de la tibiale antérieure.

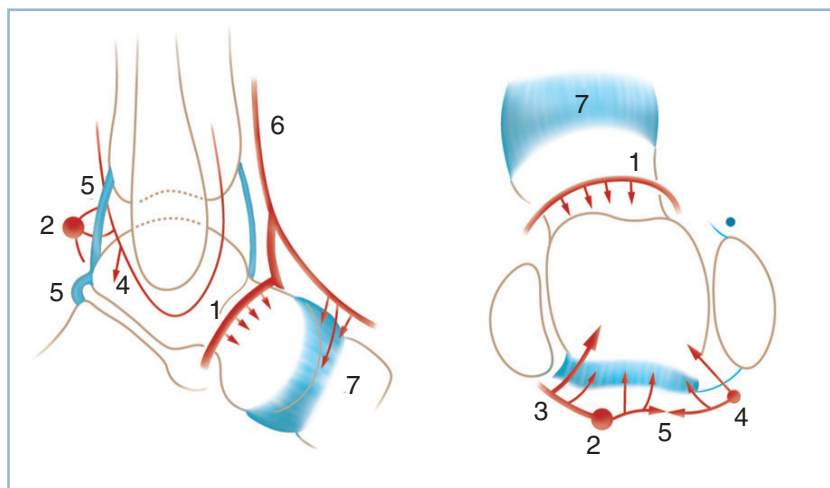
Il apparaît donc que des lésions traumatiques peuvent altérer ce réseau fragile et que les abords chirurgicaux doivent prendre en compte ce régime circulaire qui ne doit, en aucune façon, être aggravé.

En urgence au SAU

Le tableau clinique est uniforme et se présente sous la forme d'un gros cou de pied douloureux. La mobilisation passive de la cheville et de l'arrière-pied est impossible ; il en est de même pour l'appui. Le diagnostic lésionnel est essentiellement radiologique. Il reste évident dans les formes complètes, à grand déplacement. À ce stade, il existe deux risques potentiels.

Tout d'abord celui de méconnaître des fractures peu déplacées ou des fractures parcellaires. Il faut savoir penser à cette éventualité et disposer de bonnes radiographies de face et de profil strict centrées sur la cheville et une incidence de face dorso-plantaire et de profil strict du pied prenant la cheville. Il faut rejeter les clichés de trois quarts qui ne déroulent pas le col et la jonction cervico-corporale et perturbent les repères radiographiques habituels.

En cas de doute, on sera alerté par une situation d'inadéquation radioclinique et on saura être alerté par un tableau clinique alarmant (intensité de la douleur, impossibilité de mobilisation passive de la cheville, gonflement majeur). Il ne faut pas hésiter à demander des clichés comparatifs, et si rien ne peut totalement rassurer, il faut prévenir le blessé, confectionner une immobilisation provisoire et programmer en urgence ou semi-urgence un scanner.



4.45 Vascularisation du talus (représentation schématique).
1 : collier péricervical, 2 : artère tibiale postérieure, 3 : branche rétromalléolaire médiale pour le secteur postérieur du corps, 4 : réseau périfibulaire, 3, 4, 5 : arcade vasculaire postérieure, 6 : artère tibiale antérieure, 7 : perforantes capsulaires pour la tête.

L'autre risque est cutané pour les lésions faisant suite à un traumatisme direct par écrasement et surtout les fractures à grand déplacement quand un fragment énucléé (fréquemment dans la région rétromalléolaire) menace la peau et le pédicule tibial postérieur.

Le diagnostic clinique de souffrance cutané est urgent (aspect blafard de la peau, anesthésie et absence de recoloration cutanée dans la zone de souffrance). Il appelle la réduction du fragment énucléé dans les meilleurs délais.

Cette dernière doit se faire obligatoirement à foyer ouvert pour éviter le risque d'aggravation du traumatisme cutané par les manœuvres externes de réduction.

Il ne faut pas oublier la possibilité d'ouverture cutanée (dont le taux pourrait dépasser 20 % pour les fractures les plus déplacées). L'urgence est ici particulièrement importante car cette ouverture associe les conséquences d'une fracture ouverte et d'une plaie articulaire.

Après avoir éliminé une complication cutanée, vasculaire et nerveuse, effectué les radiographies, une attelle antalgique en équin est réalisée. Dans tous les cas, l'avis d'un orthopédiste doit être sollicité en urgence.

Classification et bases thérapeutiques

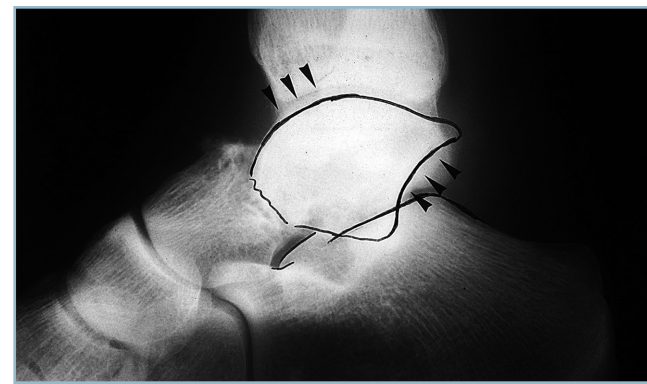
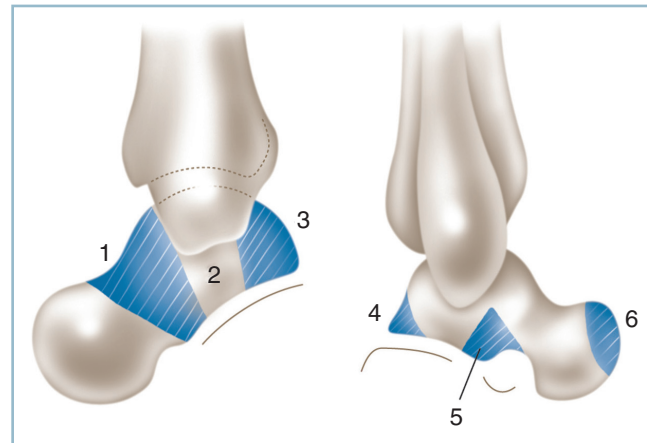
À la suite des travaux de Bultel et Witwoët en 1967, repris par Hawkins en 1970, on distingue les fractures totales et les fractures parcellaires (figure 4.46).

Fractures totales

Elles regroupent les fractures du col et du corps. Elles compliquent un traumatisme violent procédant de la conjonction d'une flexion plantaire active du talus et d'une flexion dorsale passive du pied. Ce mécanisme a été reconnu par Anderson en 1919 et confirmé par Watson Jones en 1946 chez les aviateurs de la RAF, sous le terme d'accident du palonnier qui comporte une forte contrainte en flexion dorsale du pied sur une cheville verrouillée en équin. Ce mécanisme lésionnel a plusieurs conséquences :

- Siège fréquent du trait à la jonction cervico-corporéale expliquant le risque de nécrose par atteinte plus ou moins marquée du cercle vasculaire péricervical.

- Présence très fréquente de lésions de compression cortico-spongieuse sur le secteur dorsal du trait à l'interface de deux zones de contrainte sous la forme de tassement et/ou de comminution. Cette anomalie peut être à l'origine d'un vice de réduction lors de la mise en compression du foyer avec brièveté par impaction du secteur dorsal entraînant une flexion plantaire excessive du corps. Cette dysmorphie acquise retentit gravement sur la morphologie de la sous-talienne (figure 4.47).

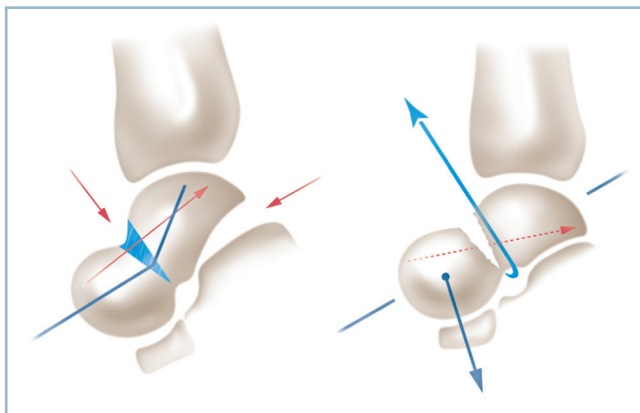
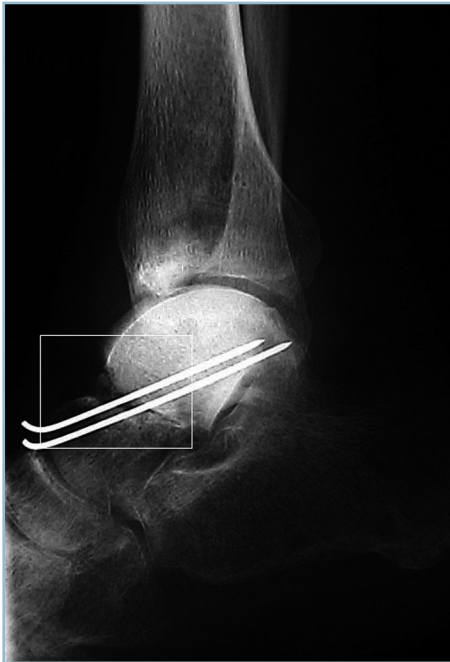

4.46 a. Fractures du talus. Schéma des types fracturaires. b. Fracture complète habituelle du talus. Radiographie de profil. Noter la FP du fragment corporéal et le dérangement sous-talien postérieur (flèches).

1 : col et jonction cervico-corporéale, 2 : corps, 3 : fracture-séparation des processus postérieurs, 4 : processus postéro-latéral, 5 : processus latéral, 6 : parcellaire de la tête.

Retentissement constant sur la sous-talienne en raison des déplacements inversés du corps du talus et du bloc calcanéo-pédieus. Ce dérangement n'est pas toujours évident ; il est parfois occulté en présence d'une fracture, en apparence, peu déplacée. L'analyse rigoureuse de la sous-talienne postérieure sur un cliché de profil strict du pied est un impératif absolu. Seul le parfait parallélisme des deux lignes sous-chondrales permet d'affirmer la normalité. Le moindre doute doit conduire à un scanner en urgence.

La classification anatomique est fondée sur l'état de la sous-talienne postérieure. Ces classifications vont du type I (sous-talienne normale) au type III (énucléation extra-articulaire du



4.47 *a.* Fracture du talus. Ostéosynthèse par broches (sans compression). La correction de la flexion plantaire du corps talien a réduit la sous-talienne postérieure au prix d'un écart interfragmentaire dorsal du foyer. *b.* Fracture du talus. La restitution des axes peut extérioriser un vide focal dorsal qui peut nécessiter un comblement par minigreffe sous peine de reproduction du déplacement lors de la mise en compression du foyer (en bleu, zone de tassement spongieux dorsal).

corps du talus) en passant par le type II (dérrangement sous-talien plus ou moins marqué) et quasi obligatoire.

L'indication chirurgicale pour s'assurer de la qualité de la réduction du foyer et de la sous-talienne et de la parfaite immobilisation par mise en compression du foyer avec l'objectif de diminuer le risque de nécrose.

Forme habituelle

Cette forme concerne les fractures situées à la jonction cervico-corporéale. Elle englobe les fractures du col et celles qui intéressent le tiers proximal du corps. Ces fractures comportent les mêmes risques vasculaires car elles atteignent constamment à des degrés divers le collier vasculaire péricervical. Elles soulèvent les mêmes problèmes chirurgicaux et peuvent être abordées par la même voie d'abord (voir figure 4.46).

Traitement orthopédique

Ces fractures relèvent toujours du traitement chirurgical pour obtenir une réduction exacte et un montage en compression. Une relation a en effet été établie entre la qualité de la réduction et le risque de nécrose.

Toutefois, si en présence d'une fracture sans déplacement la décision de traitement orthopédique a été retenue, les mécanismes physiopathologiques expliquent que la cheville doit être immobilisée en équin dans un plâtre cruro-pédieux, genou à 30 degrés de flexion pour maîtriser les contraintes rotatoires qui sont particulièrement délétères sur l'évolution du foyer talien.

Il est particulièrement important de vérifier la parfaite congruence de l'interligne sous-talien postérieure immédiatement après la confection de l'appareil de contention et pendant la période initiale.

Au 45^e jour, le genou peut être libéré, la cheville remise à plat dans une botte de décharge qu'il est prudent de poursuivre jusqu'à l'échéance du troisième mois, en tout cas après certitude de consolidation et en l'absence d'anomalie de la trame corporéale.

Traitement chirurgical

On l'a vu, c'est le traitement de choix. La voie standard est l'abord antéro-médial, d'abord sur le secteur latéral du tendon du TA puis, en cours d'intervention, selon les besoins, de part et d'autre de ce dernier.

L'arthrotomie antérieure se fait obligatoirement par désinsertion capsulaire de la marge antérieure du tibia ; l'exposition du foyer ne doit pas aggraver les conséquences vasculaires de la fracture, notamment au niveau du collier talien et de l'articulation talo-naviculaire. La mise en flexion plantaire facilite l'exposition du trait tout en initiant la réduction. L'évaluation du trait et du déplacement est alors possible.

En cas de trait simple

La réduction anatomique du foyer talien entraîne la réduction automatique de la sous-talienne. La mise en flexion plantaire du pied permet l'exposition du trait et, en grande partie, la réduction du déplacement dont l'exactitude est complétée par quelques manœuvres directes à l'aide d'une spatule fine. La réduction est fixée par deux broches introduites d'avant en arrière, qui auront l'avantage de fournir des repères exacts pour le positionnement, la direction et

la longueur des vis. Un contrôle radiographique de profil strict (et non uniquement scopique) est indispensable pour contrôler la parfaite congruence de la sous-talienne postérieure.

L'ostéosynthèse est réalisée par deux vis parallèles en compression, introduites d'avant en arrière. Il faut prendre garde à deux écueils lors de l'implantation des vis :

- d'une part, la rotation du fragment postérieur, surtout chez le jeune au tissu spongieux corporel dense ; il est indispensable pour prévenir ce risque de mettre en place la première vis sous protection d'une broche stabilisatrice ;

- d'autre part, l'impaction dorsale asymétrique du trait (pénétration dorsale et bâillement plantaire) le plus souvent difficilement perceptible anatomiquement, mais responsable d'une flexion plantaire du fragment postérieur et d'un dérangement sous-talien préjudiciable (voir figure 4.47b). C'est le plus souvent la conséquence d'une implantation trop dorsale des vis (parfois aggravée par une petite comminution dorsale du trait). Il faut reprendre la réduction et placer les vis dans le secteur corporel plantaire au ras de la surface articulaire inférieure. Il faut savoir reconnaître radiologiquement ce défaut lors de la mise en compression.

Deux points techniques sont également particulièrement importants.

- Le siège distal du trait et des impératifs anatomique de stabilité peuvent imposer un point d'implantation articulaire dans la tête du talus. Deux précautions sont alors indispensables. Il ne faut en aucun cas aggraver la dévitalisation du fragment distal et limiter l'arthrotomie de la talo-naviculaire à l'essentiel. De même les têtes de vis doivent être de petit volume (tête de 6, péremptoirement sans rondelle), et parfaitement enfouies à l'intérieur d'une cupule ostéochondrale de taille adaptée. Il est prudent de localiser le point d'implantation par rapport à un repère fixe, facilement identifiable lors de l'ablation de matériel ultérieur et de le préciser dans le compte rendu opératoire

- La certitude d'absence de pénétration articulaire de pointes de vis. Il faut se souvenir de la courbure à concavité plantaire de la sous-talienne et ne pas provoquer une effraction au sommet de la courbure par une vis rasante. Il faut connaître aussi le risque d'issue dans le secteur postéro-latéral de la talo-crurale dans la région périmalloéolaire. Il faut savoir y penser et être alerté par une petite perte de parallélisme articulaire et l'absence de parfaite liberté articulaire.

En cas de difficultés réductionnelles de la sous-talienne postérieure

Il faut s'aider de manœuvres prudentes exercées directement sur les fragments :

- d'abord à l'aide d'un petit crochet érine appliqué à la face plantaire du fragment corporel pour exerçant un effort de flexion dorsale ;

- puis, si besoin, par introduction d'avant en arrière dans la sous-talienne, d'une spatule courbe fine ; l'indication de ces

manœuvres doit être évaluée en terme de bénéfiques/risques ; elles sont obligatoirement douces, ne doivent pas aggraver la situation vasculaire et ne pas être répétées ;

- l'action directe sur le fragment proximal devient indispensable en cas de déplacement rotationnel de ce dernier dans la mortaise ; il faut alors mettre en balance l'efficacité et les risques d'une tentative de réduction par voie antérieure par rapport à la réalisation d'emblée d'une ostéotomie malléolaire ;

- ces difficultés réductionnelles peuvent être aussi dues à un tassement ou une comminution sur le secteur dorsal du trait, situation où on l'a vu la réduction sur les seuls critères corticaux dorsaux provoque une flexion plantaire du fragment corporel. Il faut dans ce cas essayer d'identifier des critères de réduction sur le secteur plantaire du trait. Ces derniers se retrouvent facilement au sommet de l'orifice externe du sinus du tarse, à la jonction cervico-céphalique, ou sur le secteur antérieur de la sous-talienne en cas de siège distal du trait. Si la restauration d'une parfaite congruence sous-talienne postérieure extériorise, sur le secteur dorsal du trait, une perte de substance osseuse de quelques millimètres, il faut combler ce défaut osseux par un petit greffon cortico-spongieux cunéiforme prélevé sur le pilon tibial sus-jacent. Cela évitera la récurrence de déplacement en flexion plantaire du fragment corporel lors de la mise en compression du foyer (voir figure 4.47b).

Mais cette éventualité reste, somme toute, assez exceptionnelle. Elle correspond le plus souvent à une prise trop dorsale des vis corporelles et relève d'une réimplantation des vis en bonne position. En effet, l'utilisation inappropriée d'un greffon, en l'absence de comminution dorsale, entraîne un allongement talien qui se révélera très délétère sur le plan articulaire, aussi bien sur la talo-crurale que la talo-naviculaire.

La fermeture ne soulève pas de difficultés particulières. On discutera l'indication d'un drainage intra- ou extra-articulaire ; ce dernier est le plus souvent inutile. La confection d'une attelle suro-pédieuse en position de fonction est indispensable.

Fracture du corps

Forme habituelle

Elles relèvent toujours du traitement chirurgical et sont en général de mauvais pronostic en raison de leur caractère plurifragmentaire, de l'importance du dérangement articulaire bifocal et de l'atteinte trophique potentielle du (ou des) fragment(s) séparé(s). Deux précisions doivent être apportées d'emblée.

- La nécessité d'un scanner est un impératif absolu pour préciser la morphologie des traits et des fragments avec l'objectif d'obtenir une cartographie du foyer et une planification de l'intervention

- Dans la majorité des cas, il faut réaliser une ostéotomie malléolaire médiale (*figure 4.48*). Celle-ci améliore considérablement l'exposition articulaire sans majoration du risque de dévitalisation des fragments dont la vascularisation est assu-

rée uniquement par les pédicules postérieurs et notamment le pédicule postéro-médial. L'ostéotomie, contrairement à un abord rétromalléolaire médial, respecte cet apport vasculaire.

L'ostéotomie malléolaire médiale doit être réalisée de façon précise et ne doit en aucun cas comporter de risque iatrogène (figure 4.49). Son siège doit se situer à l'angle supéro-médial de la mortaise de façon à bénéficier du maximum de jour sur la face médiale et le sommet de la poulie.

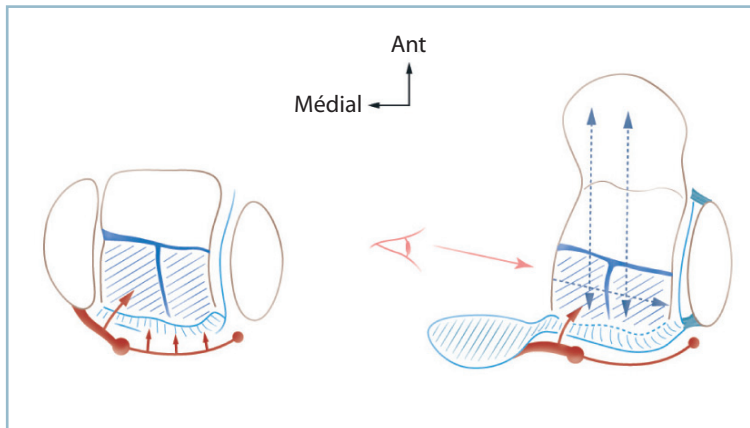
— Le trajet du matériel d'ostéosynthèse doit être foré avant de pratiquer l'ostéotomie de façon à bénéficier d'une direction anatomique automatique (y compris le forage au diamètre nominal de la vis dans le fragment malléolaire). Certes, la voie de la scie va provoquer une perte de substance osseuse et un raccourcissement malléolaire. Mais ce dernier est minime et sans conséquence. Il est en tout état de cause moins pathogène qu'un vice réductionnel induit lors de la reconstruction malléolaire.

— Le repérage du trait de scie doit être précis et atraumatique en termes d'insertions synoviales et vasculaires. Il faut

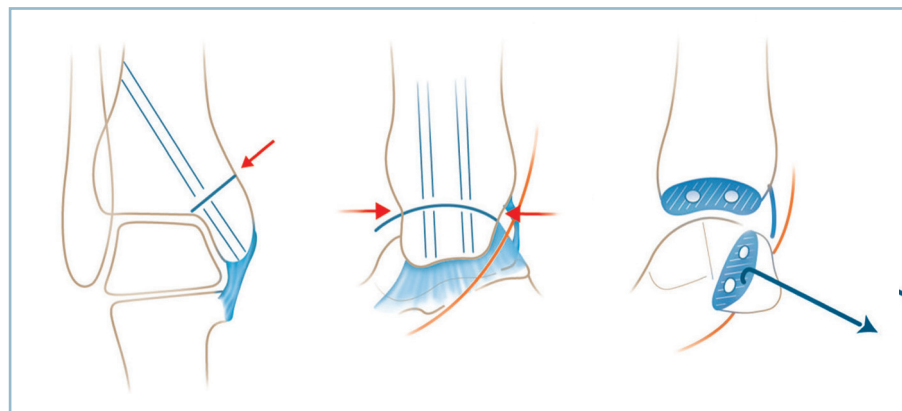
repérer l'angle antéro-supérieur et l'angle postéro-supérieur de la mortaise à la jonction tecto-malléolaire par une arthrotomie punctiforme permettant le passage, en sétou, d'une spatule fine. Cette dernière servira de guide et de protection du plan chondral lors la réalisation de l'ostéotomie. Le site d'ostéotomie est identifié après une étroite dépériostage (de l'ordre de 5 mm). L'ostéotomie est ensuite réalisée à la scie. Il est important de disposer d'une scie oscillante avec pièce à main légère et une lame de scie très fine pour ne pas trop aggraver le raccourcissement malléolaire

— La malléole et l'intégralité de ses insertions capsulo-synoviales (notamment sur sa berge postérieure) sont basculées vers le bas autour de cette charnière à l'aide d'un petit crochet érine. L'exposition des lésions est possible. Il est préférable, sauf nécessité absolue, de ne pas ouvrir la sous-talienne postérieure, la réduction pouvant se faire habituellement sous contrôle de la vision articulaire talo-crurale.

En fin d'intervention la réparation s'effectue par deux vis en compression (vis de 3,5 ou 4 à tête de 6) sans rondelle,



4.48 L'ostéotomie malléolaire médiale protège la vascularisation de fragment postérieur d'une fracture corporelle car sa mobilisation s'effectue autour du ligament collatéral médial, du pédicule tibial postérieur et de ses branches postéro-médiales.



4.49 Réalisation technique de l'ostéotomie malléolaire médiale.

Noter le forage premier des trajets de vis et le repérage de la ligne d'ostéotomie par deux petites arthrotomies antéro-supérieure et postéro-supérieure (flèches horizontales) et le total respect des insertions capsulo-ligamentaires inférieures et postérieures.

enfouies dans les insertions du ligament collatéral médial. Il est possible d'utiliser une seule vis renforcée par une broche parallèle antirotatoire (blessé de petite taille).

La réduction est lors réalisée selon les modalités définies sur le plan préopératoire. L'objectif, en cas de lésions plurifragmentaire est de pratiquer des fixations provisoires par broches à visée de simplification avant de réaliser l'ostéosynthèse par vis en compression et têtes enfouies. Les contrôles peropératoires de la réduction concernent non seulement le versant talo-crurale mais aussi la congruence sous-talienne postérieure et l'axe global du pied dans le plan frontal (incidence type Méary) (*figure 4.50*).

Cas particulier : fracture-séparation du massif des processus postérieurs (FSMPP)

Dans ce cas, le trait frontal intéresse le quart ou le cinquième postérieur du corps du talus. Cette lésion doit absolument être reconnue et différenciée d'une banale fracture du processus postéro-latéral. En effet, il s'agit d'une fracture articulaire intéressant la totalité du secteur postérieur de la sous-talienne postérieure.

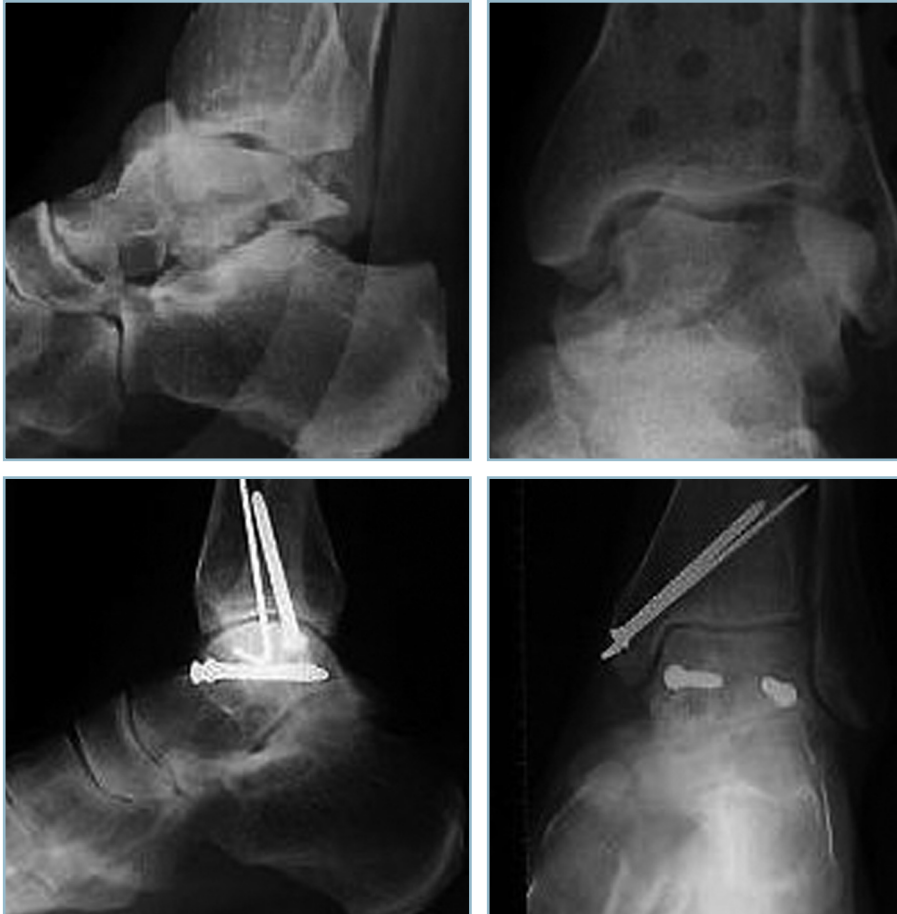Le risque n'est pas tant articulaire et arthrogène que morphologique et architectural. En effet, sous l'action du tonus musculaire et de la poussée apicale du versant postéro-médial du thalamus, il se produit très rapidement une ascension du

fragment talien postéro-médial et une grave désaxation en varus du talon (*figure 4.51*).

Cette lésion, certes très rare, relève toujours d'une ostéosynthèse. Les difficultés opératoires sont alors majeures. Selon la taille du fragment, selon son caractère monobloc ou refendu sagittalement et sa prédominance médiale ou latérale, on aura le choix entre deux techniques :

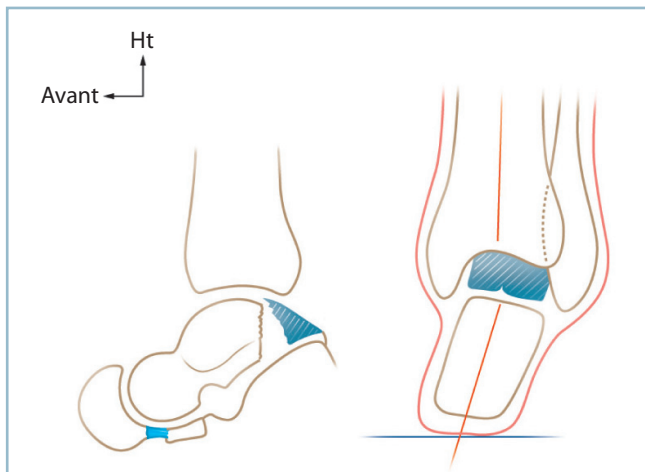
- soit une voie antéro-médiale avec ostéotomie malléolaire, qui concerne les fragments monoblocs et/ou à prédominance médiale ;

- soit abord postérieur en décubitus ventral à l'aide de deux voies postéro-médiales et postéro-latérales pour les lésions comminutives refendues sagittalement. La technique doit concilier les impératifs d'exposition et ceux de préservation vasculaire et trophique. La voie postéro-médiale passe entre LFO et LFH après repérage du pédicule tibial postérieur en restant toujours latéral par rapport à ce dernier (*figure 4.52*). L'arthrotomie doit se faire obligatoirement par désinsertion tibiale, la sous-talienne ne doit pas (si possible) être ouverte. La voie postéro-latérale doit rester à distance du bord postérieur des corps musculaires des fibulaires pour essayer au mieux de préserver l'apport vasculaire postéro-latéral. L'exposition des lésions se fait par vue supérieure talo-crurale. Ce temps peut s'avérer extrêmement malaisé en

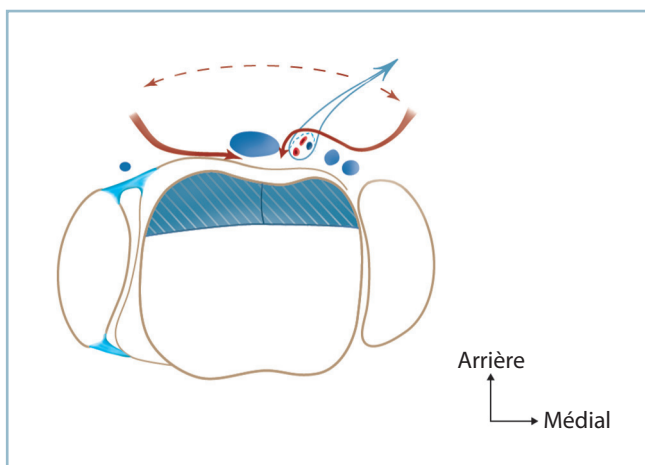


4.50 Fracture comminutive du corps du talus.

Résultat à 5 ans d'une ostéosynthèse avec ostéotomie malléolaire. Pas de nécrose évidente, interligne talo-crural normal en charge. Noter une arthrose sous-talienne postérieure symptomatique.



4.51 Fracture-séparation du massif des processus postérieurs du talus.
L'engagement du segment postérieur du thalamus dans le secteur médial du foyer talien provoque le varus du talon.



4.52 Fracture-séparation du massif des processus postérieurs du talus refendue sagittalement. Deux voies cutanées, postéro-latérale et postéro-médiale, permettent l'abord de chaque fragment par son secteur axial, de part et d'autre du tendon du LFH, pour préserver la vascularisation d'origine périphérique.

raison de l'étroitesse de l'espace entre la marge postérieure du tibia et le bord postérieur du talus. On peut s'aider par la mise en flexion dorsale du pied (il est impératif de le laisser libre en bout de table pendant l'installation) et/ou la mise en place d'un petit écarteur autostatique entre la marge postérieure du tibia et la face supérieure de la région rétrothalamique du calcanéus (facilement identifiable).

En cas de difficultés insurmontables, il faut discuter l'indication d'une ostéotomie malléolaire médiale, réalisée cette fois d'arrière en avant. Après décollement sur quelques millimètres du

tendon du tibia postérieur, on repère l'angle postéro-supérieur de la mortaise qui est cathétérisé par une petite sonde mousse. Un petit décollement cutané permet de repérer l'angle antérieur correspondant. Après identification du trajet du pédicule tibial postérieur dans la région sous-malléolaire, l'ostéotomie est réalisée d'arrière en avant sous contrôle d'une spatule intra-articulaire. L'exposition est alors excellente, le risque vasculaire relativement limité, si l'on prend soin de respecter l'intégrité des structures capsulo-synoviales rétromalléolaires.

La réduction s'effectue à vue par manœuvres directes. L'objectif est de restaurer l'appui calcanéen postéro-médial et postéro-latéral pour éviter la désaxation du talon dans le plan frontal ; le contrôle de la réduction doit comporter obligatoirement un cliché cerclé type Méary. L'ostéosynthèse s'effectue d'arrière en avant à l'aide de vis horizontales en compression à tête enfouie.

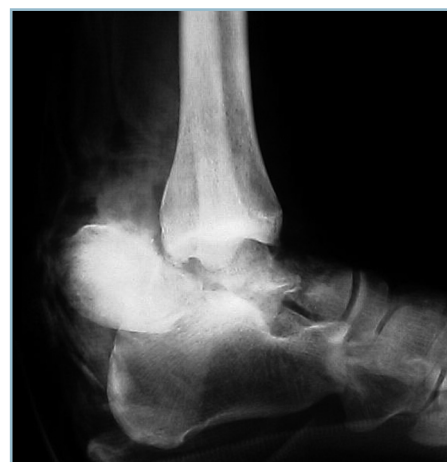Fracture-luxation avec énucléation

C'est le type III des classifications. Dans ce cas, le trait sépare un fragment postérieur plus ou moins volumineux, constitué par tout ou partie du corps, luxé et énucléé en extra-articulaire dans la région rétromalléolaire. La malléole du côté concerné peut être fracturée. Le siège de l'enucléation est le plus souvent postéro-médial (figure 4.53).

Ce sont des lésions d'une particulière gravité. Elles posent un triple problème concernant :

- la vitalité du fragment énucléé ;
- l'état cutané, plus ou moins constamment menacé ;
- d'éventuels dégâts vasculo-nerveux.

La peau peut être ouverte, en général dans l'aire du fragment énucléé. Il s'agit généralement d'une vaste plaie contuse, plus ou moins gravement souillée, exposant parfois tout ou partie du fragment luxé. La prise en charge chirurgicale est alors urgentissime car au problème trophique s'ajoute le facteur hautement péjoratif de l'inoculation microbienne et tellurique avec le risque de nécrose septique et séquestration.



4.53 Radiographie d'une fracture corporelle avec énucléation postéro-médiale ouverte.

La peau peut être fermée, mais la situation n'en est pas moins urgente en raison de la menace cutanée exercée de dedans en dehors par le fragment aboutissant rapidement à des phénomènes irréversibles de dévitalisation.

Le statut vasculo-nerveux (risque de compression le plus souvent, de dilacération, plus rarement) s'apprécie sur la vitalité du pied (prise des pouls, temps de recoloration cutanée) et l'évaluation de la sensibilité dans tous les territoires du pied. Tous ces renseignements doivent être notés avec précision dans l'observation. Après désinfection, couverture par compresses humides et pansement occlusif d'éventuelles ouvertures et plaie, le blessé est conduit immédiatement en radiologie pour un rapide bilan local, l'équipe chirurgicale étant prévenue simultanément pour prise en charge le plus rapidement possible.

La radiographie confirme le diagnostic, précise le siège de l'énucléation, la taille du fragment et l'état de la mortaise et des malléoles. Ce dernier point est très important, car une éventuelle fracture malléolaire peut être utilisée pour l'accès au fragment luxé. De même, il a été montré que la présence d'une fracture malléolaire était susceptible de diminuer le risque de nécrose. Il est permis de penser que la fracture peut protéger la vascularisation du fragment énucléé, par mobilisation en monobloc du fragment talien, de la malléole, du pédicule tibial postérieur et de la lame porte-vaisseaux via les insertions capsulo-synoviales (figure 4.54).

Fracture-énucléation fermée

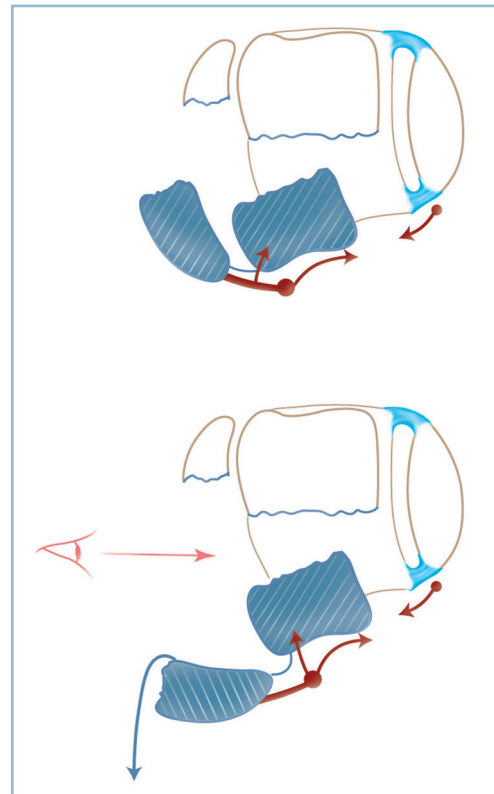
Il est légitime de tenter la réintégration du fragment énucléé par manœuvres externes et combinaison d'une détraction et d'une pression directe. Mais la lésion est le plus souvent irréductible. Surtout, il ne faut pas aggraver par des actions agressives un état cutané déjà hautement fragilisé. Il faut donc savoir renoncer rapidement et prendre la décision d'un abord direct. Le tracé des incisions doit être particulièrement réfléchi. Il doit s'adapter aux conditions locales, permettre l'accès optimum au foyer sans pour autant aggraver la situation vasculaire du fragment énucléé.

Fracture-énucléation avec fracture malléolaire

C'est le plus souvent une énucléation postéro-médiale avec fracture de la malléole médiale (voir figure 4.54).

Dans ce cas, il existe une forte probabilité de préservation de la vascularisation du fragment énucléé par intégrité de la lame porte-vaisseaux rétro-tibiale qui s'est déplacée en monobloc avec les deux fragments malléolaire et talien. Tout abord rétro-tibial est donc interdit, l'exposition du fragment énucléé se faisant par le foyer malléolaire.

La voie d'abord est donc antéro-médiale ; elle doit être un peu décalée en dedans pour accéder au massif malléolaire, de sorte qu'en regard du pilon, elle passe médialement par rapport au tendon du tibial antérieur.



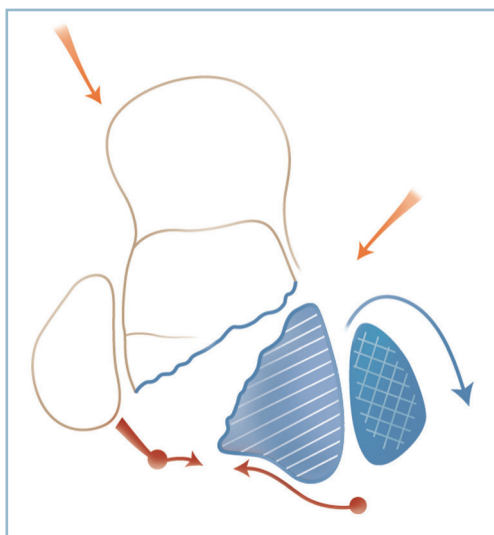
4.54 Une fracture de la malléole médiale protège la vascularisation du fragment postérieur.

L'arthrotomie est réalisée de façon habituelle, elle se prolonge vers le foyer malléolaire qui est dégagé. La réclinaison vers le bas du fragment malléolaire autour de son pédicule capsulo-synovial apical et postérieur permet l'exposition du fragment énucléé.

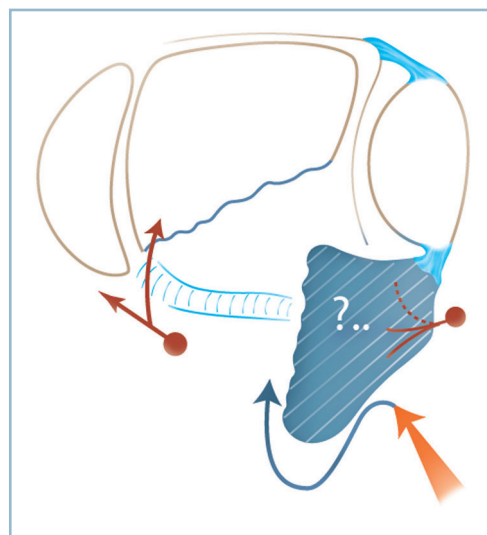
Par manœuvres directes douces (et particulièrement précautionneuses vis-à-vis de ses insertions postérieures et postéro-médiales), le fragment (ou les) est réintégré ; le corps du talus est reconstitué sous contrôle de la vue. L'ostéosynthèse est réalisée par vis enfouies de reconstruction du corps et vis sagittales de restauration de la continuité cervico-corporéale. La malléole médiale est ostéosynthésée en compression.

La variété postéro-latérale est plus exceptionnelle (figure 4.55) :

- l'exposition du fragment cervico-céphalique s'effectue par voie antéro-médiale habituelle ;
- l'abord du fragment énucléé par deuxième voie verticale au bord antérieur de la fibula permettant l'accès au foyer fibulaire ;
- la réclinaison vers l'arrière du fragment fibulaire distal permet, comme pour la variété précédemment décrite, l'abord du fragment énucléé sans prise de risque pour son potentiel vasculaire.



4.55 Ostéosynthèse d'une fracture-énucléation postéro-latérale avec fracture de la malléole latérale. L'abord antéro-latéral transfocal fibulaire préserve, dans la mesure du possible, la vascularisation d'origine postéro-latérale.



4.56 Fracture-énucléation postéro-latérale sans fracture malléolaire. Abord postéro-latéral avec exposition du fragment par son versant axial pour préserver la vascularisation d'origine postéro-latérale.

Fracture-énucléation sans fracture malléolaire

La vitalité du fragment est nettement plus compromise car il y a lieu de penser que, lors du mécanisme de dégagement en force du fragment, ses attaches capsulo-synoviales se soient trouvées rompues. Il faut éviter au maximum les abords directs par voie rétromalléolaire qui sont susceptibles de provoquer, avec une forte probabilité, l'interruption d'un apport vasculaire exceptionnellement préservé. Le déplacement du fragment ayant pu, du moins en théorie, s'effectuer autour d'une charnière capsulo-synoviale rétromalléolaire inférieure et/ou calcanéenne contenant tout ou partie de l'apport vasculaire issu du pédicule tibial postérieur.

En cas de luxation postéro-médiale, il est conseillé une voie antéro-médiale habituelle un peu décalée et une ostéotomie malléolaire médiale avec mobilisation ici particulièrement prudente autour de sa charnière postérieure.

En cas de luxation postéro-latérale, on se voit contraint de réaliser un abord direct postéro-latéral en prenant garde de rester à distance du bord postérieur de la fibula d'où provient la lame porte-vaisseaux, cette dernière (artère fibulaire postérieure) ayant pu servir de charnière au déplacement et partant être respectée. L'abord du fragment s'effectue donc de façon préférentielle sur son versant médial. Dans ces conditions, le décubitus latéral apparaît devoir être conseillé. Il autorise également, grâce à une forte rotation externe de hanche, la réalisation d'une voie antéro-médiale standard permettant l'accès au fragment proximal, et une éventuelle ostéosynthèse antéro-postérieure visant à préserver au mieux l'apport vasculaire postérieur (*figure 4.56*).

Cette description très détaillée peut sembler excessive au regard de la très forte probabilité de dévascularisation du fragment énucléé en l'absence de fracture malléolaire. Néanmoins, ce risque de nécrose n'est pas de 100 % et en fournit une première justification. Enfin, pour les énucléations postéro-médiales, l'ostéotomie malléolaire médiale possède beaucoup d'avantages : elle facilite la réintégration du (ou des) fragment(s), la réduction de la surface articulaire et l'ostéosynthèse. On sait en effet que la qualité de la réduction et la stabilité de l'ostéosynthèse sont des moyens efficaces de prévention de la nécrose.

Fractures-énucléations ouvertes

Les mêmes graves problèmes sont compliqués par la présence de la plaie et l'inoculation microbienne.

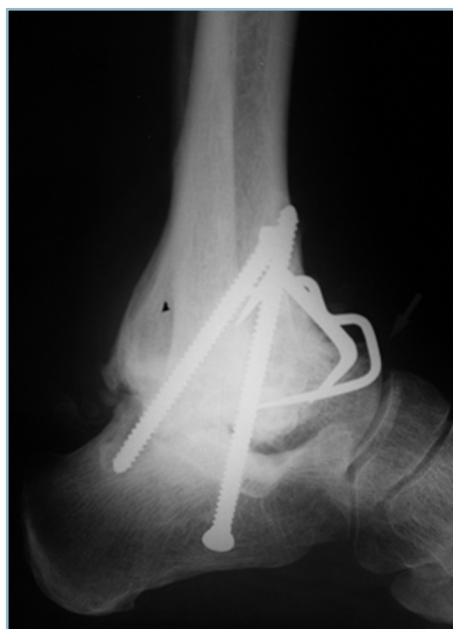En premier lieu, et en extrême urgence, la plaie est décontaminée, lavée, les berges parées. Le site de l'ouverture intervient sur le choix du type et du dessin des incisions cutanées. Elle peut être utilisée pour l'accès au fragment énucléé. Il faut préciser avec soins les modalités d'un éventuel agrandissement et son incidence sur la vitalité cutanée et le temps de fermeture ainsi que l'indication et le siège d'une voie secondaire, notamment pour l'accès aux secteurs antérieurs du talus et la réalisation de l'ostéosynthèse. En effet, dans les conditions de l'urgence, le traitement doit rester conservateur.

Lorsque le fragment énucléé, exposé par une vaste plaie contuse et souillée, s'avère à l'exploration, libre et totalement privé de toute connexion capsulo-synoviale, il y a tout lieu de penser que ce dernier se comportera comme un séquestre et que l'évolution se fera vers la constitution d'une ostéo-arthrite septique chronique. Dans ce cas, on pourra discuter l'indication d'une talectomie corporéale en urgence (*figure 4.57*). Celle-ci ne soulève guère de difficultés techniques.

Elle doit comporter une arthrodèse tibio-calcaneenne et tibio-céphalo-talienne, car la vascularisation du fragment proximal est indemne. Cela comporte l'énorme avantage de préserver la mobilité médio-tarsienne avec un gain important de mobilité sagittale résiduelle.

Pour limiter le raccourcissement (voisin de 2 cm), il est possible d'utiliser le corps du talus à titre de greffon cortico-spongieux autologue. Après fragmentation, les greffons sont tassés à force entre le thalamus et le plafond de la mortaise avivés et préparés pour permettre l'emboîtement tibio-fibulo-calcaneen. De même le contact talo-tibial antérieur s'effectuera par la demi-section dorsale de la tranche cervicale talienne.

L'ostéosynthèse réalisée par vis et agrafes (voire broches en cas d'inoculation majeure) est avantageusement complétée par un fixateur externe tibio-pédieux.



4.57 Talectomie corporéale pour fracture-énucléation exposée et souillée. Noter la liberté de la médio-tarsienne (même blessé que figure 4.53).

Cas particulier

En cas d'ischémie associée du pied, la grande variété des situations ne permet guère de systématisation. En revanche, un certain nombre de précisions et de recommandations peuvent être formulées :

La situation d'ischémie totale est exceptionnelle compte tenu des suppléances au niveau du pied. Sa constatation doit faire suspecter une atteinte pluritronculaire ou une artériopathie obstructive sous-jacente. L'avis d'un chirurgien vasculaire est urgentissime et en l'absence de structure adéquate de prise en charge un transfert doit être effectué sur le champ.

En cas de situation d'instabilité vasculaire avec menace de décompensation, en présence d'un déplacement important, la décision est prise en fonction de l'équipement technique local.

Si une artériographie est possible immédiatement (c'est-à-dire dans les minutes à venir), il est préférable de la faire réaliser avant d'envoyer le blessé au bloc opératoire. Sinon, il ne faut pas perdre de temps. Deux situations se présentent :

- lésion mono-tronculaire sur artères saines : les constatations cliniques réalisées et consignées, l'équipe chirurgicale et anesthésique prévenue et prête, le blessé doit être pris en charge directement au bloc opératoire ; cela permet la réalisation, de façon coordonnée, des radiographies standard, la réduction des déplacements (le plus souvent à foyer ouvert) et l'évaluation de la revascularisation. Celle-ci se normalise le plus souvent ; une exploration par échodoppler ou artériographie ultérieure à froid pourra se discuter ;

- crainte d'une atteinte pluritronculaire ou d'un traumatisme vasculaire sur lésions artérielles dégénératives (traumatisme sur la seule artère perméable avec migration d'une plaque d'athérome) : la prise en charge à deux équipes (orthopédiste et chirurgien vasculaire) est indispensable.

Évolution-détection de la nécrose

Les modalités de surveillance des suites postopératoires peuvent être regroupées pour l'ensemble des fractures complètes car elles comportent le même risque, à des taux variables, de nécrose aseptique post-traumatique du corps talien. Ces taux varient de 24 à 60 % environ pour les fractures de type III. De nombreuses zones d'incertitudes caractérisent cette complication.

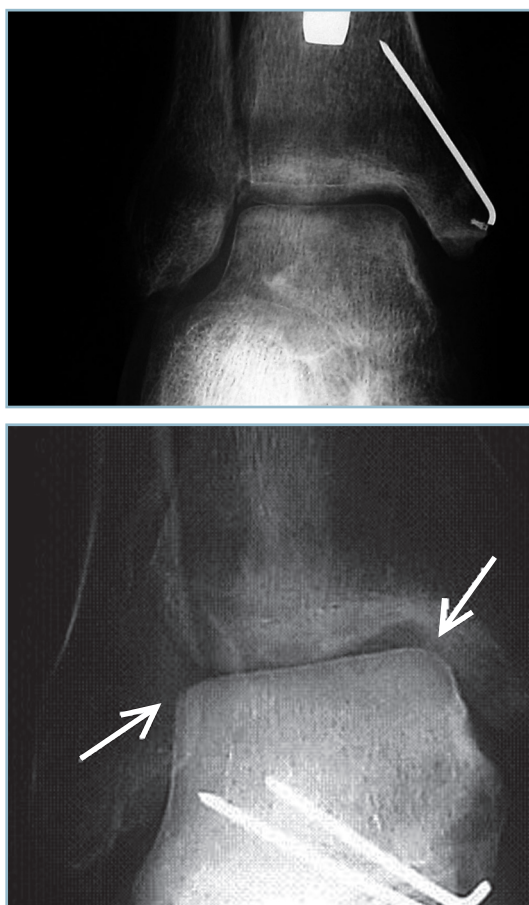
Il est établi qu'elle peut se manifester cliniquement sous la forme d'un enfoncement plusieurs années après le traumatisme. Cette notion diminue la pertinence des conclusions de beaucoup de travaux cliniques concernant leur fréquence, car ces études manquent souvent de recul.

La littérature fait mention d'authentiques revascularisations de talus totalement dévitalisés. Comme pour les autres localisations sur segments osseux en charge (tête fémorale par exemple), il y a lieu de penser que le processus de réhabilitation passe toujours par une phase de fragilisation en raison de la pénétration du séquestre par des bourgeons vasculaires à

forte activité ostéoclastique. Sur le talus, la date d'installation de cette phase de fragilisation est aléatoire et parfois extrêmement retardée. De la sorte, si la mise en décharge apparaît justifiée, sa durée est très difficile à déterminer.

L'évaluation précoce de la vascularisation du corps du talus est aisée dans un certain nombre de cas par l'analyse d'une manifestation radiographique simple : le signe de Hawkins.

Celui-ci s'extériorise sous la forme d'une étroite bande de déminéralisation immédiatement sous-chondrale au niveau de la face supérieure du dôme. Cette image, qui apparaît au mieux entre la 6^e et la 8^e semaine, apporte la preuve de la bonne vitalité du fragment (*figure 4.58a*). Ce liseré peut intéresser en totalité la zone sous-chondrale de la face supérieure du talus (signe de Hawkins total) ou seulement partiellement,



4.58 *a.* Signe de Hawkins à la 6^e semaine. *b.* Signe de Hawkins tardif (3^e mois). Pronostic favorable malgré l'aspect de « talus blanc » (liseré sous-chondral matérialisé par les deux flèches).

un secteur (signe de Hawkins partiel). Plusieurs études récentes ont confirmé la grande sensibilité de ce signe (100 %) mais sa faible spécificité qui est seulement de 57 %.

*En pratique, la présence d'un signe de Hawkins entre la 6^e et la 8^e semaine permet de rassurer le patient ; la survenue d'une nécrose est improbable. Il faut poursuivre l'immobilisation jusqu'à consolidation (en moyenne 12 semaines). Une remise en charge progressive, sous la protection de la botte en résine, peut être débutée à partir de la 8^e-10^e semaine (*figure 4.58b*).*

En l'absence d'apparition de ce signe, l'évolution est imprévisible. Tous les opérés ne développeront pas de nécrose (11 sur 26 dans la série de Tezval). L'analyse de la littérature dénote une certaine divergence quant à la prise en charge de ces patients. On peut raisonnablement suggérer l'attitude suivante :

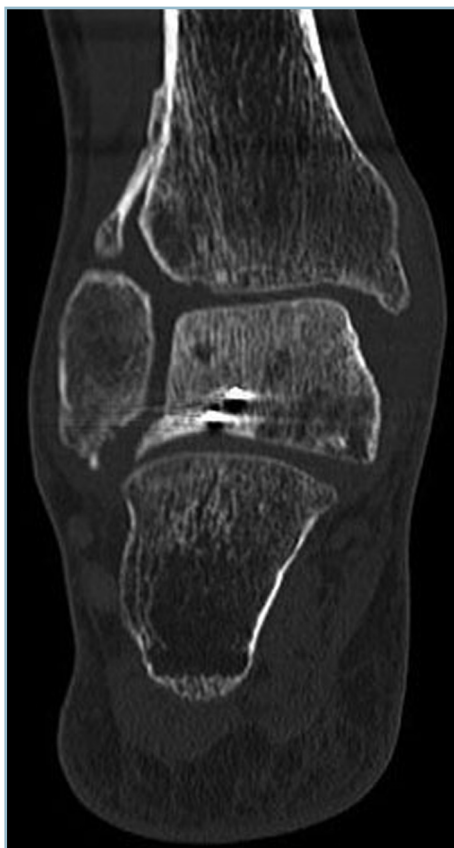- En l'absence de matériel magnéto-ferreux (implants en acier inoxydable) susceptible de provoquer des artéfacts rendant l'examen inutilisable, on peut conseiller la réalisation d'une IRM. Celle-ci ne doit pas être trop précoce en raison du risque d'erreurs d'interprétation provoqué par les modifications de signal d'origine directement traumatique et chirurgicale. Cela explique probablement les réserves de faux positifs avancées par certains auteurs. La période de discussion de la reprise d'appui, c'est-à-dire à l'échéance du 3^e mois postopératoire, semble la date adéquate, les troubles liés en propre au traumatisme s'étant estompés.

- Il faut noter que lorsque l'ostéosynthèse a utilisé un matériel en acier inoxydable, les scanners de dernière génération ont la capacité d'atténuer les artéfacts liés au matériel et représentent une alternative très intéressante. La scintigraphie osseuse est dans cette circonstance très utile. Elle manque cependant de spécificité, car évaluant avant tout l'activité ostéoblastique, un éventuel trou de fixation peut être masqué par l'hyperfixation liée aux remaniements post-traumatiques. Elle ne doit donc pas être réalisée de façon trop précoce (le délai de 3 mois semblant adapté).

La mise en décharge ne fait pas l'unanimité. Il est justifié de la prolonger jusqu'à la réalisation de l'IRM (ou du scanner), c'est-à-dire jusqu'au 3^e mois postopératoire. L'attitude ultérieure est difficile à systématiser compte tenu de la variabilité des situations.

- Il est légitime de la proposer pour les situations à risques, à savoir les formes douloureuses, les lésions initialement ouvertes ou à grand déplacement, les fractures-luxations avec énucléation et les lésions en phase manifeste de réhabilitation. Cette dernière peut se manifester sous la forme de plages d'intense activité osseuse donnant un aspect d'hypersignal en T2 ou de géodes disséminées au scanner (*figure 4.59*). Cette décharge apparaît particulièrement justifiée quand la distribution de ces plages est asymétrique faisant craindre la constitution d'une desaxation de l'arrière-pied par enfoncement périphérique localisé.

- La prescription d'une décharge prolongée n'est pas anodine pour le patient ne serait-ce que par la gêne induite dans



4.59 Scanner du talus : coupe frontale. Noter les géodes de réhabilitation du corps (même patient qu'en 4.58).

les activités quotidiennes, le retentissement professionnel, les conséquences anatomiques locales (stase veineuse, amyotrophie, déminéralisation) et la nécessité d'un traitement anticoagulant préventif. C'est pourquoi cette mesure n'est pas toujours jugée utile en termes de relation bénéfice/gêne.

L'utilisation d'un appareil de décharge type Sarmiento en atténue les conséquences et en améliore (au moins au plan théorique) les performances. Il s'agit d'une botte amovible, moulée, confectionnée sur mesure, comportant deux valves amovibles en matériau thermoformé. Deux points techniques sont très importants :

- le système de fixation des valves doit être particulièrement efficace et facilement réglable ;
- la morphologie du système d'emboîture proximale doit réaliser un appui sur le tendon patellaire et les faces cutanées des condyles fémoraux (type PTB), une large échancrure poplitée donnant une liberté articulaire compatible avec la flexion complète du genou.

Cette orthèse, qui doit être confectionnée dans un centre d'appareillage, a beaucoup d'avantages. Elle permet une décharge complète du cou de pied et du pied. Elle autorise les déplacements en appui bipodal sans utilisation de cannes et

est, dans la plupart des cas, compatible avec la reprise d'une activité professionnelle ne comportant ni travaux de force ni situations à risques. Elle autorise un certain travail musculaire sur le segment jambier et la plante permettant l'entretien de la trophicité et (en l'absence de terrain à risque) l'abstention en matière de traitement anticoagulant.

La décharge peut ainsi être maintenue plusieurs mois avec un minimum de gêne fonctionnelle ; de surcroît le desserrage progressif des fixations permet une remise en charge progressive qui pourrait être bénéfique à la phase de reminéralisation finale.

En tout état de cause, la suspicion ou la découverte d'une authentique nécrose ne doit pas conduire à une décision chirurgicale agressive en raison du caractère imprévisible de l'évolution et de la tolérance. L'analyse de la littérature fait état en effet d'environ 20 % de revascularisation spontanée et d'un taux de 40 % d'opacité persistante du corps du talus sans effondrement.

De surcroît, la tolérance clinique est paradoxalement bonne puisque un tiers des talus effondrés restent bien tolérés, ce taux de bonne tolérance passant à 50 % quand l'arrière-pied reste axé, l'avant-pied souple.

Malgré tout, demeure le risque d'effondrement secondaire à long terme (qui pourrait se produire dans 40 % des cas) et la proportion relativement importante de résultat non satisfaisants semblent directement liés à la nécrose. Si les interventions à visée de revascularisation n'ont pas fait leurs preuves, la mise en décharge prolongée sous la protection d'une orthèse peu contraignante et compatible avec une vie subnormale mérite d'être tentée, au moins dans les situations à risque. L'information du patient en termes de bénéfice/gêne et sa parfaite adhésion au projet sont les conditions *sine qua non* de sa réalisation.

Fractures parcellaires

Leur gravité est sans commune mesure avec celle des fractures complètes. Ce ne sont pas pour autant des fractures bénignes.

Elles doivent faire l'objet d'une attention particulière car elles comportent deux risques (voir figure 4.46a) :

- celui d'abord de la méconnaissance : habituellement de petite taille, elles peuvent facilement échapper à la vigilance d'un examinateur peu habitué à l'anatomie du pied ;
- celui de l'erreur d'interprétation ensuite : elles peuvent représenter l'épiphénomène osseux d'un grave dérangement articulaire et ligamentaire susceptible d'être facilement méconnu en cas de réduction spontanée plus ou moins complète.

Ces risques justifient :

- la réalisation d'un examen clinique très précis en sachant donner toute sa valeur à l'inadéquation entre bénignité anatomique apparente et importance des manifestations cliniques ;

- la demande de bonnes incidences radiographiques de débrouillage orthogonales et parfaitement centrées, profil strict et incidence dorso-plantaire du pied, cheville de face ;

- l'analyse attentive de ces clichés en s'aidant si besoin d'incidences comparatives, voire d'incidences particulières (3/4, clichés en rotation) demandées secondairement en précisant au radiologue l'objet de la recherche.

Ce sont les fractures des processus postérieurs (ex-fractures des tubercules postérieurs), les fractures du processus latéral (ex-fractures de l'apophyse externe) les fractures de la tête et les fractures du dôme talien.

Fractures des processus postérieurs

Ces fractures, très périphériques, touchent uniquement les processus postérieurs du talus. Il faut se souvenir que l'extrémité postérieure du corps du talus possède deux secteurs (répondant à la terminaison des deux crêtes du dôme) séparés par la coulisse du long fléchisseur de l'hallux.

Le secteur latéral se prolonge par le processus postéro-latéral qui est bien marqué et possède un bord supérieur concave en haut (réalisant la classique « queue de l'astragale »). À l'inverse, le secteur médial est arrondi et régulièrement convexe vers l'arrière, sans tubercule bien individualisé.

Cela a deux conséquences :

- le tubercule talien qui apparaît sur l'incidence de profil correspond au processus postéro-latéral ;
- la fracture touche électivement le secteur postéro-latéral ; cette fracture ne doit pas être confondue avec la fracture-séparation des processus postérieurs, lésion frontale qui lèse gravement le corps du talus et relève toujours de l'ostéosynthèse.

La fracture du processus postéro-latéral est une lésion exceptionnellement observée en pathologie traumatique aiguë. Elle pourrait survenir à la suite d'une flexion plantaire active forcée du pied et des orteils entraînant un conflit aigu entre le processus et la marge du tibia, ce traumatisme pouvant s'observer lors d'une violente impulsion chez le danseur ou le sportif.

Cliniquement, il existe une douleur spontanée aiguë, de siège postérieur qui a pu faire suite à la perception d'un craquement. Cette douleur est reproduite par la palpation élective du tubercule postéro-latéral qui se projette à mi-distance entre la fibula et le tendon calcanéen, dans le plan du bord supérieur de la tubérosité postérieure du calcanéus. De même, il faut recher-

cher le signe classique de déclenchement ou de majoration de la douleur par la contraction contrariée du long fléchisseur de l'hallux.

Si, radiologiquement, le diagnostic peut se poser avec un os trigone, en pratique la persistance à la 48^e heure de la douleur locale provoquée emporte la conviction.

Sur le plan thérapeutique, le traitement est orthopédique à l'aide d'une botte en position de fonction permettant assez rapidement la reprise de l'appui en fonction de la tolérance douloureuse. La consolidation est obtenue en 6 semaines environ. La possibilité d'évolution vers une pseudarthrose serrée n'est pas à exclure, l'attitude ultérieure étant à définir en fonction de la tolérance (discussion entre résection simple ou fixation après avivement en fonction de la taille du fragment et de la demande fonctionnelle).

Fractures du processus latéral (FPLT)

Cette fracture touche de façon plus ou moins importante le processus qui prolonge la face latérale du corps du talus. Le trait détache un fragment en forme de pyramide triangulaire à sommet plantaire (voir figure 4.63) dont :

- le bord antérieur appartient à la limite postérieure de l'orifice latéral du sinus du tarse ;
- le bord postérieur se prolonge avec le bord latéral de la sous-talienne postérieure ;
- la face latérale, extra-articulaire, en aval de la pointe de la fibula se projette en avant du faisceau fibulo-calcanéen du ligament collatéral latéral de la talo-crurale ;
- et la base, intra-articulaire, intéresse la sous-talienne postérieure et confère à cette lésion (à tort, réputée bénigne) une incontestable gravité potentielle. La taille de cette facette et son extension vers le secteur médial et postérieur de la sous-talienne conditionnent en effet le pronostic. Seule l'exploration scannographique permet l'analyse de la direction du trait dans les deux plans et l'évaluation de l'importance de l'atteinte articulaire, qui va du simple arrachement de la pointe (sans réelle conséquence articulaire) à l'amputation plus ou moins étendue du secteur antéro-latéral de la sous-talienne postérieure.

Sur le plan étiopathogénique

Cette lésion survient habituellement à la suite d'un traumatisme en flexion dorsale forcée combinée soit à un mécanisme de traction par inversion/supination soit à une compression par éversion/pronation. Les accidents de *snowboard* à botte souple lui redonnent un renouveau d'intérêt épidémiologique et thérapeutique.

Sur le plan clinique

Il existe une vive douleur dans la région périmaléolaire latérale surtout en regard de son bord antérieur. Cette symptomatologie peut en imposer pour une entorse de la cheville et conduire à des erreurs diagnostiques et thérapeutiques. Toutes les séries rétrospectives de la littérature confirment leur fréquence.

En réalité, plusieurs points doivent attirer l'attention :

- l'appui est très douloureux sinon impossible ; cela ne cadre pas avec une atteinte ligamentaire simple ;
- la douleur à la palpation, exquise, en regard de la pointe de la malléole, n'est pas retrouvée sur le trajet du faisceau antérieur du ligament collatéral latéral à ses tiers moyen et distal ;
- la mobilisation passive de la cheville et de la sous-talienne est impossible, ce qui cadre bien avec une fracture et non une entorse ; de surcroît, si une petite mobilité passive reste malgré tout possible, les contraintes douces en flexion dorsale et en valgus sont hyperalgiques, à l'inverse d'une entorse où elles correspondent au secteur d'indolence.

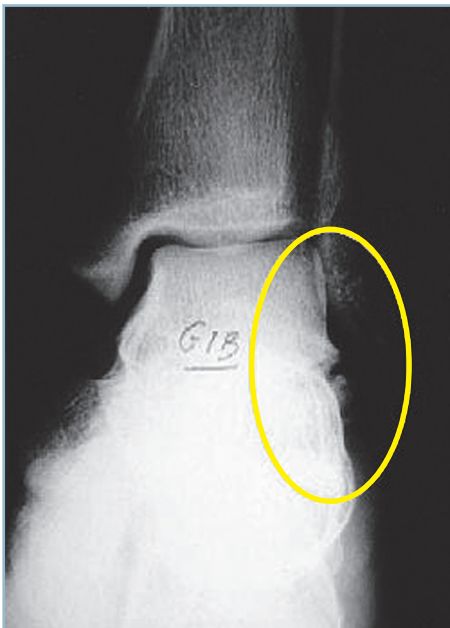Ces constatations imposent des radiographies standard de la cheville de bonne qualité. De face, l'anamnèse et les signes cliniques doivent faire donner toute leur valeur à de petites anomalies de la pointe de la facette latérale du talus (*figure 4.60*). Il faut demander une incidence de face en rotation interne d'une quinzaine de degrés type Broden pour bien dégager le processus latéral. Fait important, le trait est habituellement inapparent sur l'incidence de profil (*figure 4.61*).

En pratique, le diagnostic posé, le patient informé et la cheville immobilisée par une attelle postérieure en position antalgique, un scanner est demandé systématiquement dans les plus brefs délais. Le scanner doit comporter des coupes sagittales pour apprécier l'extension du trait vers l'arrière et des coupes frontales pour mesurer l'importance de l'extension vers le secteur médial. La confrontation des deux séries de coupes permet d'évaluer l'étendue de l'atteinte sous-talienne et ses conséquences en termes de risque d'arthrose et de désaxation frontale en valgus du pied. Le scanner apporte encore des renseignements très importants pour la décision thérapeutique : morphologie du fragment (monobloc ou plurifragmentaire, voire comminutif), direction et nature du trait et le déplacement (*figure 4.62*).

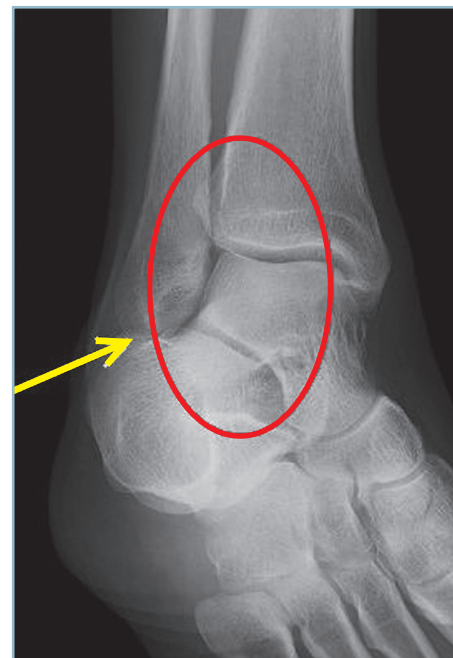Sur le plan thérapeutique

L'objectif étant de préserver l'anatomie et la fonction de la sous-talienne postérieure, la chirurgie d'emblée serait susceptible de donner les meilleurs résultats. Encore faut-il que les conditions d'une ostéosynthèse solide et sans défaut soient réunies.

Cela est aisé lorsque le fragment est volumineux, monobloc ou de bonne tenue. L'ostéosynthèse directe par vis pour petits fragments (de 2, 6 ou 2) est alors la meilleure solution, surtout si la facette articulaire atteint largement la sous-talienne.



4.60 Fracture du processus latéral du talus.
Radiographie standard de la cheville de face. L'irrégularité au pôle distal de la malléole latérale doit alerter et faire demander une incidence de Broden et un scanner.



4.61 Fracture du processus latéral du talus.
L'incidence de Broden dégage parfaitement le processus latéral et le secteur latéral de l'interligne sous-talien : radiographie normale.

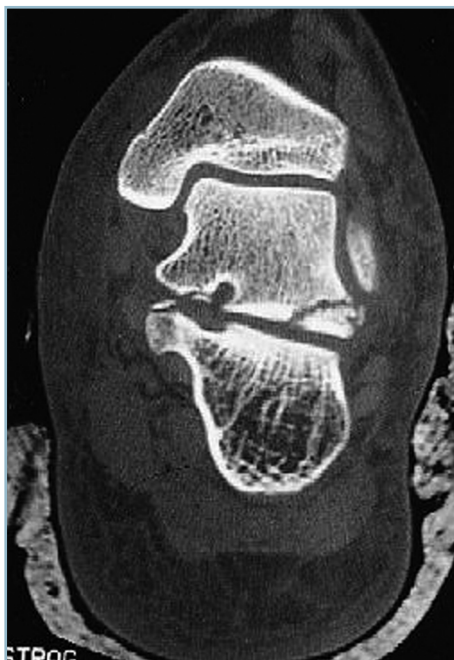En revanche, des lésions comminutives ne pourront donner lieu qu'à un traitement orthopédique même en cas d'atteinte marquée de la sous-talienne.

Le traitement fonctionnel et la résection simple du fragment ne peuvent s'envisager en première intention qu'en présence de fragments de très petite taille (en réalité extra-articulaire) et chez le sujet âgé aux exigences fonctionnelles limitées et en aucun cas chez le sujet jeune et sportif.

En cas de fracture simple, interférant avec la sous-talienne postérieure, l'ostéosynthèse est obligatoire. L'abord du foyer peut se faire par une voie pré- et sous-malléolaire horizontale, à environ 1 cm en dessous de la pointe de la malléole. (figure 4.63).

Il faut d'emblée se porter sur l'orifice latéral du sinus du tarse. Le dégagement de haut en bas de sa paroi antérieure mène sur le fragment. L'exposition est limitée par la présence de la malléole latérale. On peut s'aider d'un mouvement de varus qui agrandit l'espace sous-malléolaire.

Il faut surtout aborder le fragment d'avant en arrière grâce à la vue offerte par le sinus du tarse. Il est ainsi possible d'identifier la partie toute antérieure de l'interligne sous-talien postérieur. Celui-ci est ouvert sur son secteur antérieur, ce qui permet un premier contrôle de la terminaison intra-articulaire du trait antérieur et du plan sous-chondral antérieur.



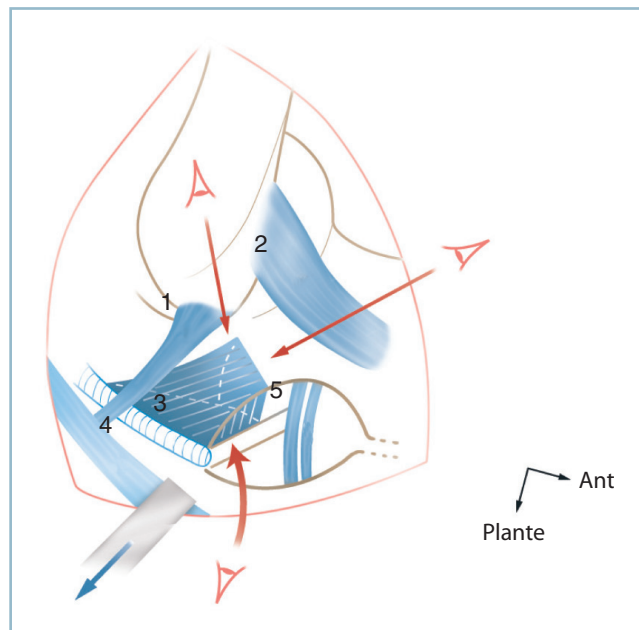
4.62 Fracture du processus latéral du talus : scanner. Noter l'amputation de la sous-talienne. L'arrachement osseux médial (sustentaculum tali) est le témoin d'un dérangement péritalien spontanément réduit.

Le trait est ensuite dégagé et contrôlé sur la paroi postérieure du sinus du tarse et la portion pré-malléolaire extra-articulaire de la face latérale. Si ces critères sont suffisants pour permettre une réduction anatomique, il est préférable de ne pas ouvrir le plan capsulaire latéral de la sous-talienne postérieure afin de préserver la vitalité du fragment. Ce temps s'avère parfois nécessaire et sa réalisation doit être discutée en termes d'avantages/risques.

Après fixation provisoire par broches, un contrôle radiographique est indispensable sous la forme d'un cliché de face, à 15 degrés de rotation interne et rayon ascendant, type Broden.

Lorsque le fragment est volumineux, l'ostéosynthèse par vis en compression est idéale. En cas de fragment de petite taille et/ou plurifragmentaire, il est préférable de s'adresser à une ostéosynthèse par broches et/ou à des procédés d'ostéosuture s'appuyant sur une ou deux ancrs. Une immobilisation post-opératoire par botte est indispensable jusqu'à consolidation.

En cas de fracture comminutive, inaccessible dans de bonnes conditions au traitement chirurgical, il ne reste que la solution du traitement orthopédique.



4.63 Fracture du processus latéral du talus. Voie d'abord et contrôle réduction. Schéma en vue antéro-latérale centré sur l'orifice latéral du sinus du tarse et la région pré- et sous-malléolaire. Contrôles réductionnels extra-articulaires (flèches supérieures). Contrôle articulaire par ouverture en avant de la sous-talienne postérieure (flèche inférieure).

1 : ligament fibulo-calcaneum, 2 : ligament talo-fibulaire antérieur, 3 : capsule latérale de la STP qui doit être respectée, 4 : tendons et gaines fibulaires, 5 : ligament talo-calcaneum.

— En cas de lésion étendue de la sous-talienne et de déplacement important, il faut discuter l'indication d'une réduction sous anesthésie.

— Celle-ci s'effectue *via* un mouvement de varus forcé qui abaisse au bon niveau les fragments. Après contrôles radiographiques, il faut discuter la position d'immobilisation. Celle-ci s'effectue le plus souvent avec un certain degré de varus en raison de l'habituelle instabilité de la réduction. Après engluement (entre la 4^e et la 6^e semaine), une nouvelle botte en position de fonction est confectionnée jusqu'à consolidation (ce qui demande de 8 à 10 semaines).

En définitive, on peut schématiser les indications de la manière suivante :

- traitement orthopédique pour les fractures de petites tailles extra-articulaires, les fractures articulaires non déplacées et les fractures comminutives ;
- traitement chirurgical pour les fractures articulaires déplacées à fragment(s) accessible(s) dans de bonnes conditions à une ostéosynthèse.

Fractures de la tête

Ces fractures sont rares et ne surviennent qu'exceptionnellement isolément. Leur présence impose la recherche d'une atteinte ligamentaire associée.

En cas de petit fragment dans l'aire l'insertion capsulaire, il peut s'agir des conséquences d'une entorse médio-tarsienne avec arrachement capsulo-ligamentaire. Cette localisation exceptionnelle (les arrachements siégeant plutôt sur le versant naviculaire) traduit la gravité de l'entorse et justifie une immobilisation de durée adaptée.

En cas de fracture parcellaire de la tête, il faut absolument éliminer une luxation péritalienne dont la fracture représenterait l'épiphénomène. Faute d'y penser systématiquement, cette luxation peut être méconnue. Elle peut être peu apparente sur l'incidence de profil quand le déplacement du bloc calcanéo-pédieux s'effectue dans le plan de l'interligne médio-tarsien ou en cas de réduction spontanée. L'incidence dorso-plantaire montre constamment le dérangement talo-naviculaire sous la forme d'une incongruence marquée, le déplacement du naviculaire à la face postérieure duquel le fragment céphalique détaché a conservé ses connexions et l'amputation de la tête du talus. Une telle lésion nécessite la réduction en urgence de la luxation, sa fixation temporaire par brochage et la réalisation éventuelle d'une ostéosynthèse céphalique en cas de déplacement résiduel.

Au total, le point important à retenir est la nécessité de réalisation systématique d'une incidence dorso-plantaire (au besoin comparative) en présence d'une fracture parcellaire de la tête du talus.

Fractures ostéochondrales du dôme

Très rares, ces fractures surviennent à la suite d'une forte contrainte de friction exercée à la face supérieure du dôme du talus. Elles s'inscrivent toujours dans le cadre d'une entorse grave de la cheville où elles compliquent le déplacement brutal vers l'avant de la joue latérale de la poulie autour d'un axe médial. Cette lésion d'avulsion siège donc toujours sur la crête latérale à l'angle supérieur à la jonction entre la face supérieure et la face latérale. Elle réalise une fine lame cartilagineuse plus ou moins étendue, recouverte par un socle sous-chondral mince de sorte que la lésion est peu apparente sur les radiographies standard.

Les circonstances de découvertes sont celles d'une entorse grave de la cheville sans grande spécificité mais avec tout de même deux signes d'alerte très importants :

- l'expression clinique plus bruyante qu'en présence d'une banale entorse ;
- surtout, les difficultés voire l'impossibilité d'appui.

Dès lors, la demande d'une radiographie est systématique en accord avec les critères et recommandations d'Ottawa. L'essentiel est de savoir penser à cette possibilité. C'est pourquoi les clichés doivent être d'excellente qualité, et comporter un cliché en légère rotation interne dégageant parfaitement l'angle supéro-latéral du corps du talus.

L'anomalie siège en effet sur l'angle supéro-latéral du dôme, sous la forme d'une écaille plus ou moins déplacée, depuis l'absence de déplacement jusqu'au retournement de 180 %

En cas de doute, il faut demander un scanner qui confirme le diagnostic et extériorise la zone donneuse dont l'angle de raccordement avec la face supérieure du dôme est obtus. Ces critères sont importants car ils permettent de distinguer ces lésions traumatiques des ostéochondrites qui siègent toujours à l'angle supéro-médial et dont le raccordement s'effectue avec la face supérieure du dôme selon un angle aigu.

Sur le plan thérapeutique, la constatation d'une fracture ostéochondrale du dôme talien et d'une entorse grave de la cheville est une indication de recours chirurgical pour ablation du corps étranger et réparation ligamentaire (Kouvalchouk). C'est la seule indication de réparation en urgence des entorses de la cheville. Les suites comportent la reprise rapide de l'appui sous protection d'une orthèse de marche.

Cette attitude donnerait constamment de très bons résultats fonctionnels contrairement au traitement conservateur par immobilisation, qui est incapable de permettre la consolidation du fragment et qui oblige à une reprise secondaire avec de moins bons résultats fonctionnels. Cette situation reste en pratique assez fréquente, car la lésion, très souvent méconnue en urgence, est détectée secondairement sur une symptomatologie de corps étranger articulaire.

LÉSIONS DE L'ARRIÈRE-PIED

Fractures du calcanéus

Ce sont les plus fréquentes fractures de l'arrière-pied. Elles représentent environ 60 % des fractures du tarse et seulement 2 % des fractures de l'adulte. Elles comportent plusieurs particularités fondamentales qui ne doivent jamais être perdues de vue.

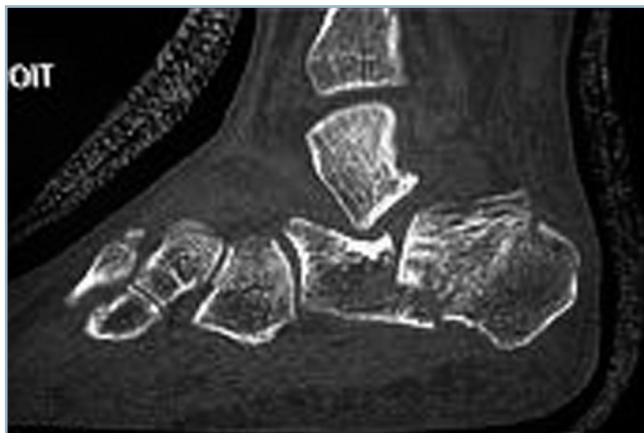Elles font constamment suite à un traumatisme à haute énergie, qu'il s'agisse de la chute d'un lieu élevé (chute d'échelle, d'un échafaudage ou d'un toit) ou d'un accident de la voie publique (accident de voiture ou de moto).

Elles touchent un segment osseux à grand axe sagittal, comportant six faces. Trois d'entre elles sont directement sous-cutanées. L'association de ces deux facteurs explique l'importance des manifestations cutanées et leur impact dans la prise en charge thérapeutique.

Ce segment osseux a une structure particulière, faite d'une corticale périphérique compacte et de tissu spongieux central plus ou moins dense selon la localisation. C'est pourquoi, les lésions d'enfoncement sont au premier plan. Ces dernières expliquent également la rareté de l'ouverture cutanée qui n'est observée que dans 2 % des cas, malgré la violence du traumatisme.

Au titre de l'anatomie fonctionnelle, les lésions traumatiques lèsent une structure ayant une double fonction (*figure 4.64*) :

- articulaire par le biais, d'une part, des facettes de la face supérieure qui constituent le versant plantaire de la sous-taliennne postérieure (thalamus et surfaces taliennes antérieure et moyenne séparées par le plancher du sinus du tarse) et, d'autre part, de la facette articulaire antérieure qui appartient à l'interligne calcanéocuboïdien ;



4.64 Fracture du calcanéus.
Coupe scannographique illustrant le double problème articulaire local et architectural global.

- architecturale et structurelle. Le calcanéus constitue, à lui seul, l'armature du talon qui représente l'appui postérieur unique des deux arches antéro-postérieures. C'est la pièce essentielle de l'arche longitudinale antéro-latérale. C'est le point d'appui du segment postérieur de l'arche interne qui repose sur lui comme sur la piste d'un porte-avion pour se développer en « Y » vers le secteur antéro-médial.

Au total, les fractures du calcanéus sont susceptibles d'altérer la fonction du couple de torsion (sous-taliennne et calcanéocuboïdienne) et de provoquer de graves désordres architecturaux affectant l'ensemble du pied (talon, arches antéro-postérieures). Cela permet de séparer les fractures extra-articulaires (relativement rares, 30 %) et les fractures articulaires ou transthamiques, les plus fréquentes (70 %). Ce sont les plus graves car elles affectent les deux fonctions à des degrés divers, mais constamment.

En urgence

On est en présence d'un gros pied douloureux hyperalgique sur lequel tout appui est impossible. Quelques signes cliniques peuvent orienter :

- la prédominance des signes dans la région sous-malléolaire latérale et médiale ;
- l'élargissement du talon et l'aspect de perte du cavus médial ;
- l'apparition précoce de l'ecchymose plantaire caractéristique ;
- la liberté relative de la talo-crurale où une petite mobilisation passive est possible.

Dès lors, il faut apprécier l'état cutané, à la recherche notamment d'une zone d'ouverture. Celle-ci, rare, siège le plus souvent à la face médiale, dans la région sous et rétromalléolaire. Elle confère une particulière gravité en raison du risque d'inculcation ostéoarticulaire.

Il faut rechercher une complication locale :

- vasculaire (prise des pouls, appréciation du temps de recoloration) et neurologique ;
- et tout particulièrement une atteinte du nerf tibial (surtout en cas d'ouverture médiale) par l'analyse de la sensibilité plantaire ;
- bien entendu, avant d'envoyer le blessé en radiologie, il faut vérifier l'absence de lésion associée sur les membres et le rachis et s'assurer avec certitude de l'absence de lésions viscérales pouvant correspondre au tableau d'un polytraumatisme.

Les radiographies standard de débrouillage sont suffisantes pour la confirmation diagnostique et un premier classement anatomique. Il faut demander des clichés bien orientés comportant une radiographie du pied de profil strict et une incidence de face dorso-plantaire (et éventuellement une radiographie de la cheville de face).

Il est classique de demander une incidence rétrotibiale pour visualiser le trait sagittal et préciser l'orientation du talon dans le plan frontal. En pratique, cette incidence (rayon descendant dirigé d'arrière en avant, plante étant posée sur la plaque) nécessite le positionnement de la cheville en flexion dorsale. Plusieurs artifices ont été proposés, sous la forme notamment d'un rappel plantaire exercé par une bande Velpeau prenant appui sur le mollet. On imagine facilement le niveau de l'épreuve que doit supporter le blessé si l'on réalise que la flexion dorsale de la cheville est obtenue par compression directe du foyer de fracture autour de l'insertion du triceps contracturé par la douleur. L'expérience montre de surcroît que ce cliché n'a guère d'utilité pratique car la sous-talienne et le trait sagittal sont inapparents car insuffisamment dégagés, la mesure de l'orientation du talon faussée par des erreurs de parallaxe. À l'heure du scanner, cette incidence ne doit plus être demandée.

L'imagerie permet de préciser si la fracture est extra-articulaire (30 %), si elle épargne le thalamus ou si elle est articulaire, transthalamique (70 %).

Les fractures thalamiques sont les plus graves car elles cumulent les risques articulaires et architecturaux.

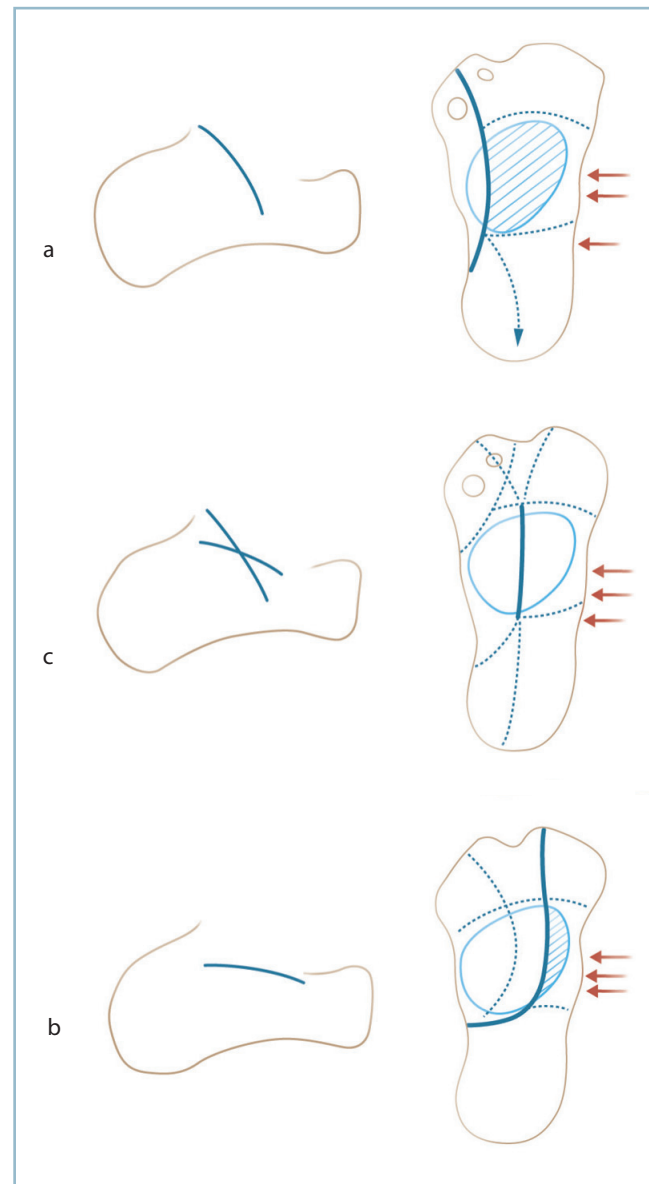
La radiographie de profil permet une première évaluation à la lumière de la classification d'Uthéza (figure 4.65). Cette dernière a l'avantage de prévoir sur le seul aspect du thalamus, le siège du trait fondamental (TF) qui est reconnu comme spécifique depuis les travaux de Palmer. Ce trait, à point de départ postérieur sur la corticale médiale de la tubérosité postérieure, traverse le thalamus pour se terminer de façon variable sur le secteur antérieur.

Dans sa traversée thalamique, il sépare sagittalement deux fragments :

- le fragment médial est toujours abaissé et siège d'une horizontalisation ;
- le fragment latéral est constamment pivoté par combinaison d'une bascule autour d'un axe transversal et d'une rotation frontale autour d'un axe antéro-postérieur. Ce déplacement définit la verticalisation. Ce fragment latéral est dénommé fragment cortico-thalamique (FCT).

La verticalisation radiologique du thalamus définit la forme verticale (21 % des fractures thalamiques) Le trait frontal (TF) traverse très médialement le thalamus de sorte que le fragment médial est mince, le fragment latéral, cortico-thalamique, large. Il se termine, en avant, le plus souvent entre les facettes taliennes antérieure et moyenne. Le fragment cortico-thalamique (FCT) est limité en avant et en arrière par deux traits accessoires transversaux (pré et rétrothalamiques). Sur la corticale latérale, se dessine le trait de flexion qui est la

limite inférieure du FCT. Ce trait est surmonté par une zone d'éclatement corticale détachant un long fragment sagittal en rideau qui masque le FCT à l'opérateur qui aborde le foyer par voie latérale. En arrière le TF peut, par combinaison avec la propagation du trait de flexion latéral, détacher tout ou partie de la tubérosité postérieure délimitant le volumineux fragment thalamo-tubérositaire de la forme propagée (ou fracture en « bec de canard » ou « langue fracture »).



4.65 Fracture du calcanéus : classification d'Uthéza. Correspondance entre l'aspect radiographique de profil et les lésions anatomiques en vue dorso-plantaire. Trait fondamental et propagations.
 a : forme verticale
 c : forme mixte
 b : forme horizontale

L'horizontalisation radiologique du thalamus définit la forme horizontale (20 % des fractures articulaires) (fig 4.65c). Le TF traverse le thalamus très latéralement de sorte que le FCT est de taille très réduite. Le fragment médial, très volumineux, est responsable de l'aspect d'horizontalisation du thalamus. L'incurvation frontale du TF dans la région rétrothalamique immédiate et la présence d'un trait secondaire frontal préthalamique peuvent aboutir à un véritable aspect de descellement du thalamus. Le TF peut également s'accompagner d'un trait sagittal accessoire donnant une fracture horizontale à deux traits.

L'aspect radiologique de double contour correspond à la forme mixte, variété la plus fréquente (55 % des fractures) (fig 4.65b). Dans ce cas, le TF est médio-thalamique et sépare deux fragments de taille identique : médial horizontalisé, latéral verticalisé. Assez fréquemment se constitue de part et d'autre du TF une zone de comminution détachant un ou plusieurs fragments ostéochondraux libres à forte valeur pronostique péjorative. Le TF se termine en avant soit dans la calcanéo-cuboïdienne, soit dans la sous-talienne antérieure (avec la même proportion). Le secteur rétrothalamique du TF comporte également deux modes de terminaison d'égale fréquence : forme inscrite avec terminaison sur la corticale médiale ; forme propagée, détachant un volumineux fragment thalamo-tubérositaire. Un trait sagittal accessoire peut détacher le sustentaculum tali. Lorsque le trait transversal préthalamique dépasse médialement le TF et atteint le trait accessoire, un fragment intermédiaire se trouve défini entre le trait accessoire, le trait préthalamique et le TF.

Si la radiographie standard permet une bonne approximation de la situation anatomique, celle-ci doit obligatoirement être confirmée et affinée de façon systématique par un scanner avec l'objectif essentiel de préciser l'importance de la comminution du thalamus.

Indications thérapeutiques

Objectifs du traitement

Les objectifs sont doubles : restaurer l'anatomie et la fonction de la sous-talienne et réparer les désordres architecturaux globaux du pied. Ces deux objectifs n'ont pas la même portée.

La restauration de l'architecture du pied est un objectif prioritaire et incontournable.

La reconstitution anatomique de la sous-talienne et l'objectif de récupération de la fonction (en termes de souplesse et d'indolence) sont beaucoup plus délicats à atteindre et non sans risque. En effet, une imperfection réductionnelle de la surface articulaire peut aboutir à la constitution d'un syndrome douloureux mécanique exacerbé par la persistance d'une petite mobilité résiduelle. C'est pourquoi, pour beaucoup et jusqu'à une période encore récente, l'objectif articulaire sous-talien était considéré comme une gageure en raison des difficultés de *restitutio ad integrum* de la surface thalamique et de la complexité

de la physiologie de la sous-talienne et du couple de torsion. Cette crainte faisait opter de manière préférentielle pour le traitement fonctionnel sans réduction ou une ostéosynthèse légère après réduction incomplète à foyer fermé voire la solution d'une arthrodeuse sous-talienne d'emblée. L'amélioration des connaissances dans le domaine de l'analyse lésionnelle et l'apport du scanner ont permis de faire évoluer les indications. Plusieurs symposiums ont montré qu'une réduction anatomique (articulaire et architecturale) suivie d'une ostéosynthèse solide compatible avec une mobilisation précoce sont les garants des meilleurs résultats fonctionnels à court et à long terme.

En pratique, comment évaluer les objectifs architecturaux extra-articulaires globaux. Il est classique de prendre en compte l'angle de Bohler qui évalue, dans le plan sagittal, l'angle décrit par une première ligne, tangente à la pente postérieure (depuis le bord postérieur du thalamus au coin postéro-supérieur de la tubérosité postérieure) et par une seconde, tangente à la pente antérieure (depuis le bord postérieur du thalamus jusqu'au sommet de l'apophyse antérieure). Ce mode d'évaluation a ses limites de sorte qu'il apparaît plus logique d'évaluer de façon analytique chaque paramètre un à un dans les deux plans en corrélant données cliniques et mesures radiographiques.

Dans le plan frontal l'orientation du talon doit être de 5 degrés de valgus par rapport à l'axe jambier. Surtout, critère fonctionnel et esthétique considérable, il doit être fin et conserver sa hauteur (restauration de la hauteur des malléoles par rapport au sol).

Dans le plan sagittal, l'inclinaison du calcaneus et du talus et, partant, la divergence talo-calcaneenne doivent absolument être restaurées. En effet compte tenu de la comminution et des lésions d'enfoncement du thalamus, le corps du talus a tendance à s'y enfoncer, ce qui entraîne la diminution de l'angle tibio-talien sagittal (aboutissant à l'extrême à une flexion dorsale talienne) et une horizontalisation du calcaneus (et à l'extrême à une flexion plantaire calcaneenne) ; la divergence talo-calcaneenne sagittale se trouvant considérablement diminuée. Ces modifications ont plusieurs conséquences morphologiques et fonctionnelles :

- l'horizontalisation du calcaneus affaisse l'arche latérale avec création d'un planus post-traumatique et un retentissement mécanique sur le fonctionnement de la musculature intrinsèque plantaire ;

- le moment d'action du triceps se trouve perturbé par l'ascension de la tubérosité postérieure.

Dans le plan dorso-plantaire, des lésions de la calcanéo-cuboïdienne peuvent être à l'origine d'un abductus de l'avant-pied. Des lésions du secteur médial de la région préthalamique (sustentaculum tali notamment) sont susceptibles d'augmenter la divergence talo-calcaneenne dorso-plantaire et de générer un planus médial aggravant l'aspect global de planus.

En définitive, le traitement doit permettre d'obtenir :

- un talon fin, bien dessiné et bien orienté dans les deux plans grâce à la restauration de l'inclinaison du talus et du calcanéus et de la divergence talo-calcanéenne sagittale ;
- des arches antéro-postérieures parfaitement dessinées et orientées dans les plans sagittal et dorso-plan-taire, sans anomalie d'orientation de la barre d'appui métatarsienne (pronosupination équilibrée, pas d'anomalie des orteils) ;
- un couple de torsion totalement indolore qu'il persiste ou non une mobilité sous-talienne.

Traitement

Préparation cutanée

Quelle que soit la méthode thérapeutique retenue, c'est un temps extrêmement important qui fait partie intégrante du traitement. Comme on l'a vu précédemment, un gonflement important apparaît très rapidement avec signes de souffrance cutanée et de nombreuses phlyctènes. La préparation de la peau est alors prioritaire. Le blessé doit être hospitalisé, membre inférieur surélevé avec glaçage permanent. L'utilisation d'une botte réfrigérante peut s'avérer très utile. Les phlyctènes sont ponctionnées et pansées en légère compression sur compresses vaselinées pendant la phase d'exsudation puis, rapidement, laissées à l'air pour tannage. Parallèlement, des bains biquotidiens dans une solution antiseptique sont débutés dès que possible. Un traitement anticoagulant préventif est mis en œuvre par HBPM. Cette phase de préparation peut nécessiter plusieurs jours, le traitement actif ne pouvant être débuté que sur des parties molles désinfiltrées, désinfectées et d'une vitalité parfaite. La période idéale de l'ostéosynthèse se situe autour du 10^e voire du 15^e jour post-traumatique.

Il est important de préciser que tout procédé d'immobilisation, par attelle postérieure par exemple, est insupportable en raison des douleurs d'appui sur le foyer osseux et dangereux eu égard aux risques de macération et d'induction de lésions cutanées secondaires. Toute contention englobant le talon est à proscrire au profit de gros pansement imbibés initialement de solution antiseptique diluée, légèrement compressif.

Plusieurs éventualités sont possibles : traitement orthopédique avec ou sans immobilisation, précédé ou non de réduction par manœuvres externes ; ostéosynthèse à foyer fermé ou ouvert avec ou sans préservation de la mobilité sous-talienne.

Méthodes orthopédiques

Elles sont dominées par le traitement fonctionnel débuté en même temps que les mesures de lutte anti – œdème.

Il consiste à retrouver le plus rapidement possible la souplesse du pied, par un travail doux de recherche d'amplitude, facilité initialement par la prescription régulière d'antalgiques, en commençant par les articulations distales (interphalangiennes et métatarso-phalangiennes), puis en progressant d'avant en arrière en fonction de la tolérance. Dès que possible, le travail sur la cheville dans le plan sagittal est commencé. Le travail de la médio-tarsienne ne s'effectue que dans le plan sagittal (recherche d'amplitude en flexion plantaire).

Le travail sur le couple de torsion est entrepris en dernier et se limite à des volutions du pied d'amplitude croissante définie par la tolérance douloureuse.

De même, en fonction de la tolérance douloureuse, un travail de réveil musculaire est entrepris, extenseurs et fléchisseurs extrinsèques des orteils et de l'hallux, puis fléchisseurs dorsaux et plantaires de la cheville, en prévoyant de débiter en dernier le travail de réveil du triceps et des muscles intrinsèques de la plante en raison de leur insertion calcanéenne.

Parallèlement, dès que possible, la station debout en appui monopode controlatéral est reprise sous la protection d'une bande élastique de contention, installée depuis la pulpe des orteils jusqu'au tiers proximal du mollet, sous une tension réglée avec soin. Compte tenu de l'engrènement habituel du foyer, en l'absence de réduction, l'indolence et la consolidation progressent rapidement.

À l'échéance du 45^e jour post-traumatique, alors que le pied est dégonflé et souple, une tentative de remise en charge prudente est possible, par fraction de poids corporel, sous protection d'un bas de contention anti – œdème et d'une orthèse en matériau thermoformable comportant une coque talonnière et un recueil de voûte.

Ce traitement fonctionnel permet une consolidation rapide et vise à récupérer une bonne souplesse de la cheville et de l'avant-pied au prix d'une dysmorphie plus ou moins marquée (élargissement du talon et abaissement des malléoles, aspect de pied plat post-traumatique) et d'une raideur le plus souvent indolore de la sous-talienne. Ce traitement donne des résultats moyens mais n'aboutit jamais à des catastrophes. Il fait partie de l'arsenal thérapeutique et doit être pris en compte dans la discussion thérapeutique. Il a l'inconvénient de ne pas permettre (ou de rendre très difficile) une reprise ultérieure en cas de désordre architectural résiduel.

Cette méthode comporte deux variantes :

— La première consiste en une reprise précoce de la marche, dès les problèmes cutanés réglés, sous la protection d'un appareil de décharge du talon, à savoir un plâtre de Graffin. Il s'agit d'une botte de marche, d'abord en plâtre (pour permettre un moulage parfait sur les zones d'appui proximal) puis en résine, comportant une large fenêtre en regard du talon avec décharge totale de cette zone. Le report de l'appui s'effectue en effet sur la bande métatarsienne antérieure grâce à un léger équin.

— L'autre variante consiste à faire précéder la mise en œuvre de la rééducation par une tentative de réaligement du talon dans le plan frontal, par manœuvre externe, en cas de désaxation jugée trop importante.

Traitement chirurgical

Les différentes méthodes chirurgicales sont au mieux réalisées après dégonflement et traitement d'éventuelles lésions cutanées. Cette obligation est absolue pour les ostéosynthèses à foyer ouvert qui ne peuvent être réalisées que sur un pied dégonflé au revêtement cutané souple, désinfecté et de vitalité parfaite. Le moment idéal de l'intervention se situe entre le 10^e et le 15^e jour après l'accident.

Ostéosynthèse à foyer fermé

Cette méthode a été très en vogue il y a quelques décennies ; elle est actuellement moins régulièrement pratiquée car il est apparu, à l'usage, que ses performances restaient somme toute limitées en ce qui concerne la réduction et la stabilité postopératoire, et qu'elle n'était pas totalement anodine, notamment en matière de complications infectieuses sur broches. Les limites d'efficacité dans le domaine de la réparation des dégâts articulaires expliquent que les indications se focalisent sur les lésions extra-articulaires à type de séparation du corps calcanéen.

La réalisation pratique nécessite plusieurs conditions. L'identification et l'inventaire des lésions doivent être parfaits et permettre l'établissement d'une cartographie des lésions en trois dimensions. L'établissement d'une relation étroite entre les données de la cartographie et leur correspondance anatomique *in situ* est une nécessité absolue. Les manœuvres de réduction et de fixation doivent être d'emblée efficaces car leur performance diminue beaucoup après répétition de quelques essais infructueux. La prise en compte, à titre de référence, de repères osseux fixes et non affectés par le traumatisme est essentielle (bords et pointe de la malléole latérale, tubercules de la malléole médiale, styloïde du 5^e métatarsien...).

L'installation doit être optimale et offrir les meilleures conditions de réalisation technique et de repérage radiographique peropératoire. Le placement de l'amplificateur de brillance étant un temps important de l'intervention, l'utilisation d'une table d'opération à pièces jambières séparées est très utile.

Comme pour toute méthode à foyer fermé, les mesures de radioprotection du blessé et de l'équipe sont essentielles à mettre en œuvre pendant toute la durée de l'intervention.

Sur le plan pratique, plusieurs modes d'installation sont possibles et doivent être adaptés aux objectifs de l'intervention. L'installation de trois quarts en décubitus dorsal, hanche et genou fléchis, permet d'exposer la face latérale et postérieure du pied en rotation interne de hanche et de placer le pied de face en rotation externe de hanche. Cela a l'avantage considérable de permettre le contrôle radiologique de la position frontale du talon (le cas échéant à l'aide d'un cliché avec cerclage du talon). Après préparation chirurgicale du membre inférieur et du pied (en évitant, dans cette méthode, l'utilisation de films adhésifs qui s'enroulent autour des broches), les points importants sont les suivants :

- s'assurer des conditions d'une bonne détente du triceps par flexion suffisante du genou ;
- planifier les points de ponction cutanée et la direction des instruments dans les deux plans ;
- déduire des déplacements, les modalités des manœuvres de réduction dans les deux plans ;
- utiliser des instruments peu déformables et adaptés au volume des fragments. Ainsi pour abaisser un fragment thalamo-tubérositaire rétracté vers le haut, une pointe carrée de 4 mm de section est couramment utilisée.

Il faut alors préciser avec soins les points de ponction cutanée et osseuse dans les deux plans en tenant compte de la morphologie et de la localisation précise du fragment et des meilleures conditions de prise intraosseuse. L'instrument ne doit, en effet, pas « couper » dans un tissu spongieux parfois fragilisé.

L'enfoncis doit être dosé avec précision pour trouver les meilleures conditions d'efficacité de la manœuvre.

Lorsque la réduction semble acquise, la pointe carrée est poussée vers les structures voisines, de façon à obtenir la stabilité nécessaire à la réalisation de contrôles scopiques sous plusieurs incidences et à la stabilisation définitive à l'aide de broches de 20 dixièmes de millimètres. On en détermine le site d'implantation et la direction pour obtenir la fixation optimale. La fragilité des structures osseuses oblige souvent à transfixier un interligne articulaire pour trouver une prise adéquate.

Le relèvement d'une surface articulaire nécessite l'utilisation d'une pointe carrée mousse (et de taille un peu plus importante-diamètre 5 par exemple), voire d'une spatule courbe fine, pour assurer une pression suffisante sur la surface sous-chondrale sans provoquer d'effraction articulaire. La fixation oblige presque toujours à transfixier l'interligne pour des raisons de stabilité.

Il faut éviter de multiplier de façon inconsidérée le nombre de broches implantées. Il faut privilégier l'efficacité au nombre ; un calcanéen en « hérisson » n'est pas le garant d'une stabilité à toute épreuve, c'est au contraire le plus souvent la traduction d'une grande fragilité.

Les broches, dont l'extrémité a été recourbée, sont soigneusement enfouies pour parer à tout risque de conflit et de surinfection.

Il est prudent de protéger la période de réveil et les suites immédiates par une attelle postérieure en résine en prenant soin de bien protéger les sites de ponction cutanée. Cette dernière sera habituellement remplacée par une botte en résine jusqu'à consolidation (ou engluement suffisant).

Il faut programmer à consolidation l'ablation des broches dans les conditions d'installation, d'exposition et d'asepsie du bloc opératoire et d'analgésie adaptée à la position des broches.

Ostéosynthèse à foyer ouvert

C'est, on l'a vu, la méthode de choix pour la reconstruction des désordres architecturaux globaux. C'est très certainement le seul moyen de permettre la reconstitution du thalamus et

la restauration de fonction de la sous-talienne. Cependant, lorsque les dégradations ostéochondrales du thalamus sont très importantes, l'objectif de *restitutio ad integrum* apparaît pour certains non seulement dépassé mais potentiellement à l'origine de la constitution d'une mobilité douloureuse résiduelle extrêmement gênante.

Ostéosynthèse anatomique

Cette intervention a l'objectif le plus ambitieux et vise à réduire et à stabiliser l'ensemble des désordres articulaires et architecturaux. C'est une intervention délicate qui nécessite une préparation, une planification préopératoire et une réalisation technique sans faille. Lorsque ces conditions sont parfaitement réglées, la réalisation de l'intervention ne pose pas de difficultés majeures.

La préparation préopératoire est un temps essentiel. La peau et les parties molles doivent dégonfler, souples, désinfectées et d'une vitalité parfaite. Le délai idéal de réalisation de l'intervention est compris entre le 10^e et le 15^e jour.

L'analyse lésionnelle sur les radiographies standard et le scanner est bien entendu indispensable. Il faut vérifier la concordance entre le type anatomique déduit de l'aspect de la radiographie de profil et les données du scanner. Le scanner permet également de donner des renseignements très précieux sur l'état des traits (simple ou complexe) et la présence d'éventuels traits secondaires. La mise en évidence d'un foyer de comminution étant susceptible de changer la donne, il ne faut pas attendre le temps d'exploration peropératoire pour faire cette découverte. Il faut prévoir les différents temps de l'intervention en termes de réduction, fixation provisoire et ostéosynthèse finale.

La planification étant réalisée, il est alors possible et indispensable d'expliquer au patient (et au besoin à sa famille proche) les objectifs de l'intervention et de l'évaluer en termes de relation bénéfices/risques.

L'installation est capitale ; elle doit être compatible avec une exposition parfaite, faciliter la réalisation des différents temps de l'intervention et en permettre facilement le contrôle clinique et radiographique efficace, à tout moment. L'installation en décubitus dorsal de trois quarts avec un volumineux coussin sous la fesse homolatérale, le membre inférieur soutenu par une pièce jambière indépendante et réglable de la table d'opération, semble pouvoir être conseillée. La surélévation de cette pièce jambière par cassure au niveau de la hanche et du genou permet d'obtenir une position idéale comportant une flexion du genou de l'ordre de 30 à 40 degrés, un segment jambier horizontal reposant sur la table par son bord médial. De la sorte, la face latérale du pied et le secteur talonnier sont spontanément dans la position d'exposition idéale. La mise en rotation externe passive de hanche place le cou de pied et le pied de face. La position du talon dans le plan frontal est ainsi facilement évaluable cliniquement et radiologiquement (incidence de Méary).

Type de description : ostéosynthèse anatomique d'une fracture mixte à traits simples

La voie d'abord est latérale sous-malléolaire, légèrement au-dessus de la mi-distance entre la pointe de la fibula et le bord ventro-latéral de la plante.

Elle est rectiligne, sans aucun décroché (notamment à ses extrémités) pour préserver intégralement la vitalité cutanée. Elle est horizontale et suffisamment étendue pour éviter tout risque de souffrance des berges par tension instrumentale.

Elle doit trouver un compromis entre deux exigences contradictoires : l'interdiction de tout décollement et l'impératif de préservation du nerf sural et ses principales branches. Pour cela, après ouverture du plan cutané, l'incision du tissu sous-cutané doit être prudente et s'effectuer pas à pas, sous contrôle de la vue et cela tout particulièrement dans la zone à risques où le nerf infléchissant son trajet vers le haut croise la direction des fibulaires en arrière du bord postérieur de la malléole latérale. À ce niveau, le nerf doit être repéré et isolé sur un lacs fin.

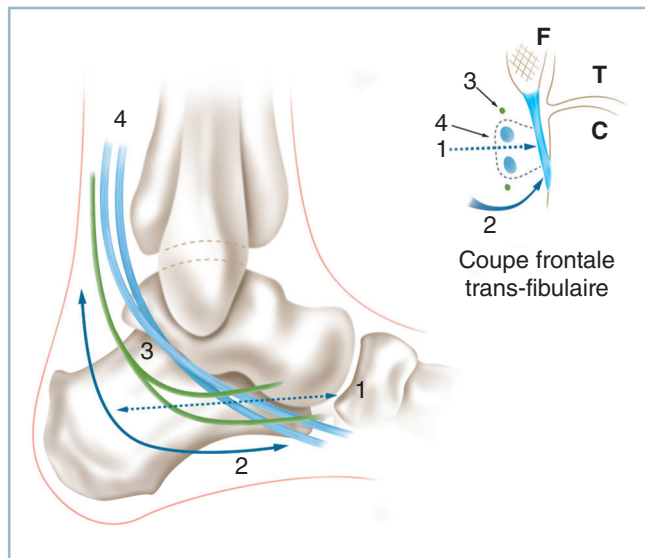
La progression s'effectue jusqu'au plan de la gaine fibreuse des fibulaires, premier repère important. La gaine commune et les gaines propres sont ouvertes, les tendons isolés sur lacs. Le fond de la gaine correspond à la corticale latérale.

Une variante consiste à déporter l'incision à la jonction peau plantaire/peau latérale. Le tracé de l'incision reste à distance du nerf sural dans son trajet horizontal. La réalisation d'un décroché en « J » sur son secteur postérieur est possible avec une branche verticale située à deux travers de doigts en arrière du bord postérieur de la fibula. Globalement, l'incision est à distance du nerf. L'inflexion apicale s'effectue selon un très grand rayon de courbure, ce qui diminue très nettement le risque d'ischémie cutanée. La gaine des fibulaires est ici abordée par son pôle inférieur (*figure 4.66*).

L'incision au fond de la coulisse fibreuse des fibulaires de l'insertion de sa berge supérieure et le décollement en masse des tissus superficiels vers le haut, permettent d'atteindre, sans aucun décollement cutané, le trait de flexion et le foyer de comminution qui le surmonte. Il est important de ne pas dépériostéer les fragments qui la constitue (pour ne pas créer de fragments libres), mais plutôt de les faire pivoter autour de leurs attaches fibreuses, ce qui ouvre le foyer et donne accès au fragment cortico-thalamique.

L'exposition des lésions peut être débutée avec identification des principales composantes :

— thalamiques : fragment latéral, cortico-thalamique, verticalisé ; fragment médial horizontalisé et abaissé ; présence ou

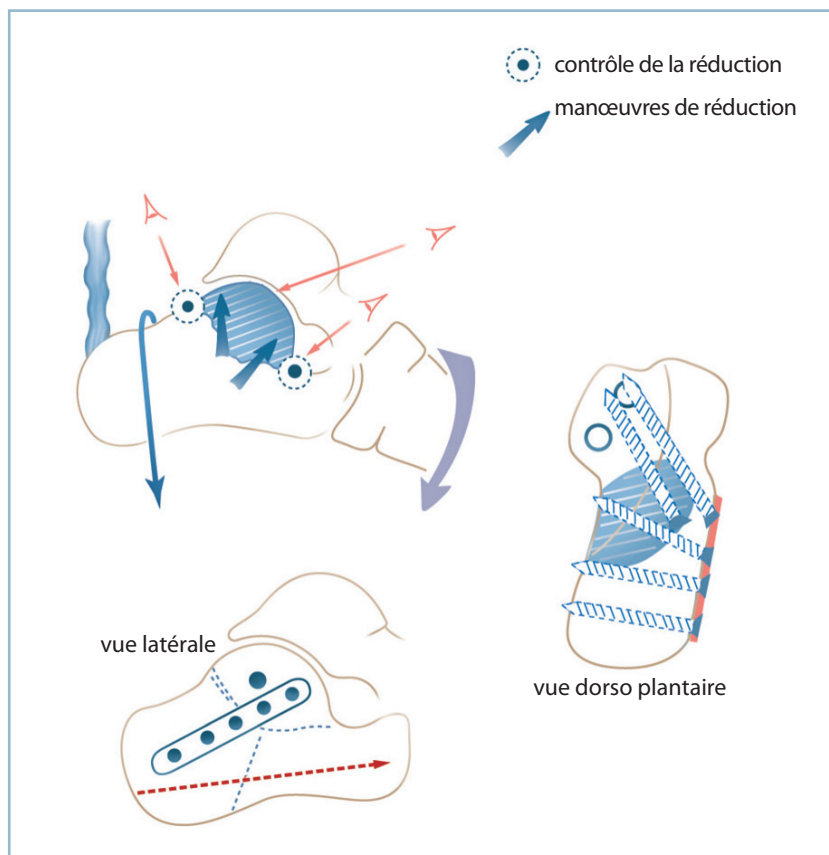


4.66 Voies d'abord pour fracture du calcaneus.
1 : voie sous-malléolaire latérale, 2 : voie spécifique en « J » décalée vers la plante, 3 : nerf sural et ses branches, 4 : fibulaires. En cartouche : coupe frontale transfibulaire.

non d'une comminution ostéochondrale interfragmentaire et d'un trait secondaire séparant le sustentaculum tali du fragment médial ;

— et extra-articulaires : trait préthalamique, évaluation des conséquences du déplacement au niveau du *point crucial* (sur le versant ventral de l'orifice du sinus du tarse) ; composante rétrothalamique en identifiant et délimitant parfaitement un éventuel fragment thalamo-tubérositaire.

La réduction s'effectue en plusieurs temps. Le fragment médial est d'abord relevé au contact de la surface sous-talienne. La réduction du déplacement du fragment cortico-thalamique peut s'avérer complexe (figure 4.67). Elle doit simultanément réduire le déplacement en varus frontal, corriger la verticalisation sagittale par relèvement de son segment antérieur et s'opposer à la tendance à la translation antérieure. Cette manœuvre complexe nécessite l'action simultanée de manœuvres directes en site électif à la face profonde du fragment cortico-thalamique et d'un effort d'abaissement tubérositaire à l'aide d'un crochet appliqué à la face supérieure de la corticale rétrothalamique. Pendant ces manœuvres, le maintien du pied est essentiel.



4.67 Principes et représentation schématique d'une intervention standard de type « réduction anatomique ». Noter l'importance du maintien de la position en flexion plantaire du pied pour permettre la réalisation simultanée de l'abaissement tubérositaire et du relèvement thalamique.

Trois critères de réduction sont très importants et doivent être pris en compte :

- le contrôle en vue rasante de la congruence articulaire ;
- en avant, au niveau du *point crucial*, à la face plantaire de l'orifice latéral du sinus du tarse, où l'exactitude de la réduction doit être parfaite (contrôle du relèvement antérieur et du glissement en avant du thalamus) ;
- en arrière, le contact entre le bord postérieur du thalamus et la corticale supérieure de la région rétrothalamique. Il est important de retenir que la réalisation simultanée de ces manœuvres provoque habituellement la restauration de la plus grande partie du désordre architectural global.

La réduction obtenue, une fixation provisoire par broches est indispensable pour permettre un contrôle radiographique ou scopique. On utilise des broches fines, éventuellement transarticulaires, pour stabiliser le thalamus ; des broches plus volumineuses, de direction postéro-antérieure pour stabiliser la tubérosité postérieure et maintenir le gain de correction architectural global.

Une radiographie de profil est réalisée. Celle-ci contrôle la congruence articulaire, l'état de la cortical plantaire du sinus du tarse (*point crucial*), la morphologie de la tubérosité postérieure, la valeur de l'angle d'inclinaison calcanéenne (autour de 30°) et talienne (angle tibio-talien sagittal autour de 105°). Lorsque la réduction est insuffisante sur le thalamus (persistance d'un bâillement antérieur de l'interligne et d'une translation antérieure par insuffisance de correction) la réduction est reprise.

L'ostéosynthèse peut ensuite être réalisée. Elle comporte deux temps principaux :

La fixation du thalamus, à l'aide d'une vis 3,5 ou 4 en compression, solidarise les deux fragments et assure une prise solide dans la région péri-sustentaculaire. La direction de la visée en position opératoire est verticale, légèrement dirigée vers l'avant (il faut se souvenir que la projection de la crête tibiale sur le pied positionné à angle droit donne le niveau de la talo-naviculaire). Cette vis doit, bien entendu, être extra-articulaire ; toute incertitude d'effraction, notamment dans la sous-talienne antérieure doit conduire à un contrôle scopique et, le cas échéant, à une reprise immédiate.

Le rétablissement de la continuité thalamo-tubérositaire est confié au mieux à une plaque vissée entre la face latérale du thalamus et la grosse tubérosité. Ce procédé présente deux avantages très importants :

- le serrage des vis restaure automatiquement le valgus physiologique du talon ;
- la mise en compression répond à l'objectif primordial de finesse du talon.

La mise en place de cette plaque nécessite quelques précautions. Il faut utiliser un matériel adapté en taille (maconor série O ou, mieux, petit matériel AO avec vis de 3,5). La plaque doit être appliquée directement au contact de la corticale et être parfaitement enfouie. Cela nécessite le rabattement et la réduction des fragments de la comminution latérale et la réalisation d'un décollement cutané vers le talon. Ce décollement doit être réalisé au contact du plan osseux, sous les fibulaires.

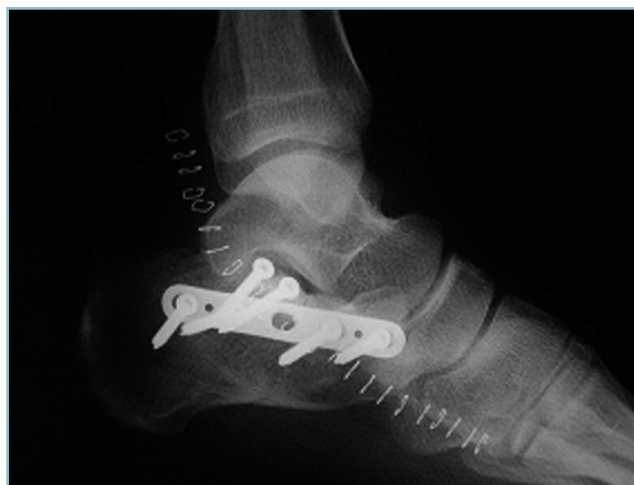Lorsque la plaque de longueur adéquate est bien positionnée, il est prudent, après la mise en place de deux vis extrêmes de stabilisation, de vérifier la possibilité de fermeture sans aucune tension. Les vis sont alors mises en place en recherchant une prise sur la corticale médiale et un effet de compression (qui de surcroît améliore l'enfouissement du matériel).

Dans l'éventualité d'un volumineux fragment thalamo-tubérositaire, il est important de vérifier la valeur mécanique du montage sur la stabilité tubérositaire. En raison de l'importance de contraintes à ce niveau, il est souvent prudent de renforcer le montage rétrothalamique par une vis verticale en compression, introduite par la corticale supérieure et assurant une prise plantaire en zone hors-charge.

Après lâchage du garrot sur pansement compressif, un contrôle radiographique, comportant trois clichés est effectué :

- l'incidence de profil analyse la sous-talienne, la position sagittale du calcaneus et du talus (angles d'inclinaison), la morphologie des arches antéro-postérieures (*figure 4.68*) ;
- l'incidence de cheville de face avec cerclage précise la position du talon, la longueur et la position des vis ;
- l'incidence de face dorso-plantaire analyse la direction des arches antéro-postérieures et l'aspect de la calcanéo-cuboïdienne.

Le temps de fermeture réclame toute l'attention. Pour des raisons de protection cutanée, il est préférable de ne pas drainer. L'hémostase doit être particulièrement précise (attention aux coagulations proches de la peau !...). On réalise la réparation de la coulisse fibreuse des fibulaires puis celle du plan sous-cutané, de façon précise et étanche, à l'aide de points séparés inversants de fils monobrins à résorption lente s'appuyant en superficie sur le derme. La peau, en revanche, est fermée de façon lâche par des points simples espacés, en vérifiant l'absence de toute composante ischémiant.



4.68 Radiographie postopératoire d'une réduction anatomique.

Le pansement doit être étanche et bien rembourré. La mise au repos des structures ostéosynthésées et de voisinage par une attelle postérieure est une précaution utile en termes de prévention d'attitude vicieuse mais aussi de complications septiques. Les zones d'appui talonnier et malléolaires devant faire l'objet d'un soin tout particulier.

Dès que l'état de l'incision et des parties molles le permet, la rééducation peut être débutée, d'abord par des mouvements actifs aidés globaux de volutation du pied, puis des exercices d'assouplissement de la talo-crurale et des articulations de l'avant-pied et du médio-pied. L'assouplissement du couple de torsion est commencé dès l'acquisition de l'indolence. Les procédés de lutte anti-œdème sont essentiels (massages, bains écossais, contention élastique initialement sous forme de bande puis de bas).

L'appui n'est autorisé qu'après certitude de consolidation radiographique (à partir du 75^e jour en moyenne), avec remise en charge par fraction de poids corporel.

Reconstruction-arthrodèse (intervention de Stulz)

Cette intervention relève du même principe que les techniques d'ostéosynthèse anatomique pour ce qui concerne la restauration architecturale globale. Mais elle sacrifie de façon délibérée la mobilité sous-talienne. Il est important de comprendre que cette mesure ne s'inscrit pas dans un objectif de simplification technique, mais qu'elle a pour objectif la certitude d'acquisition de l'indolence et de la stabilité sous-talienne. En effet, pour les défenseurs de cette méthode, les techniques anatomiques rendent cet objectif aléatoire voire irréalisable quand la comminution articulaire atteint un certain niveau de gravité. Idéalement, la décision doit être prise lors de la planification préopératoire. Néanmoins, celle-ci peut être prise, extemporanément, en peropératoire devant une comminution dont la gravité a été mal évaluée. Cela ne soulève pas de problème technique particulier. L'important est que le patient ait été prévenu de cette éventualité et qu'il n'ait pas l'impression qu'une arthrodèse ait été réalisée à son insu.

Les premiers temps, à savoir installation, voie d'abord cutanée, exposition des lésions, sont strictement superposables à l'ostéosynthèse anatomique. Il faut seulement avoir pris la précaution d'inclure dans le champ opératoire la crête iliaque homolatérale. Cela ne soulève aucune difficulté comme tenu du mode d'installation.

Lorsque la décision d'arthrodèse d'emblée est confirmée, les temps articulaires se déroulent de la façon suivante (figure 4.69) :

- avivement soigneux à la curette puis à la fraise fine, avant toute réduction, de la facette supérieure de la sous-talienne et du secteur articulaire des fragments thalamiques enfoncés ;
- mise en contact, par manœuvre directe, de ces fragments avec la facette talienne inférieure et stabilisation provisoire par broches.

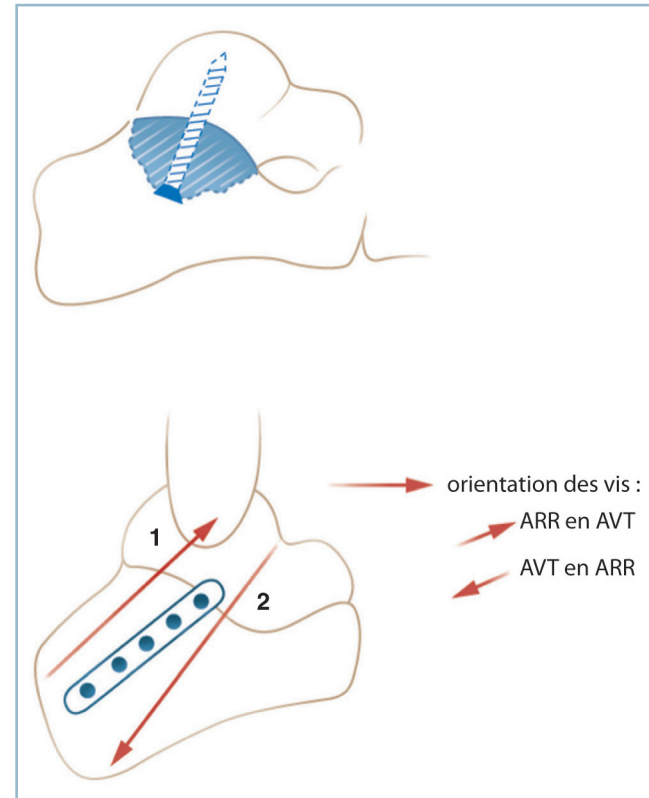
— fixation du thalamus grossièrement reconstitué au talus à l'aide d'une petite vis en compression thalamo-talienne oblique ascendante ; son positionnement doit être précis, avec

la certitude absolue d'absence d'effraction dans la talo-crurale ou de conflits ultérieurs, car son extraction s'avèrera difficile après consolidation ;

— réduction et réorientation du calcaneus autour de ce bloc en se guidant sur les repères anatomiques locaux de réduction pré et rétrothalamiques et surtout les critères architecturaux globaux (orientation frontale du talon, inclinaison sagittale du calcaneus, hauteur calcanéenne) ;

— ostéosynthèse provisoire par broches, le plus souvent introduites d'arrière en avant, permettant la réalisation de radiographies pour contrôler les principaux indices architecturaux de normalité, déjà vus ;

— le plus souvent, et idéalement, l'ostéosynthèse fait appel à une plaque vissée, thalamo-tubérositaire selon les modalités identiques à l'intervention anatomique ; en fait, il est utile de remonter la plaque le plus haut possible sur la face latérale du calcaneus, pour permettre une prise dans le corps du talus par la vis supérieure grâce à une visée oblique ascendante ; cette plaque a l'avantage de réaxer automatiquement le talon et de restaurer sa finesse ; elle n'est habituellement pas suffisante pour apporter la stabilité talo-calcaneenne indispensable à la fusion de l'arthrodèse ; le montage doit presque toujours être renforcé par une vis sagittale (diamètre 5) avec deux possibilités de montage :



4.69 Principes et représentation schématique d'une intervention de type reconstruction-arthrodèse (procédé de Stulz).

— soit introduction par la tubérosité postérieure, d'arrière en avant, en cherchant une prise dans le corps du talus ; attention à l'effet de compression qui peut être important et entraîner un raccourcissement tubérositaire par télescopage dans un foyer de comminution ;

— soit introduction par le col du talus, d'avant en arrière, avec une prise corticale calcanéenne plantaire ; ce procédé nécessite la réalisation d'une contre-incision dorso-médiale au niveau du col du talus ; attention à ce que la prise de la corticale plantaire intéresse un secteur hors-charge.

Lorsque le vide dans le corps du calcanéus après réduction apparaît trop important, il est possible de combler ce dernier par des greffons spongieux autologues. Ce temps n'apparaît pas, à l'expérience, indispensable. De même, en cas de comminution séparant le corps du calcanéus et l'apophyse antérieure, il peut sembler approprié d'implanter une broche axiale horizontale de stabilisation. Cette mesure n'est en général pas indispensable (figure 4.70).

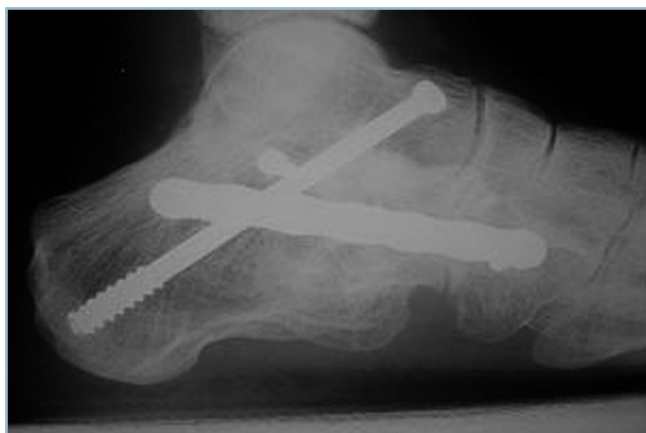La fermeture et la fin de l'intervention sont sans particularité par rapport à la précédente. Le même soin est réservé au temps de fermeture. Une immobilisation postopératoire est indispensable par attelle postérieure puis botte en résine jusqu'à consolidation.

Indications et cas particuliers

Principes généraux

Les indications sont difficiles à systématiser en raison de la multiplicité des situations cliniques et de l'implication de facteurs personnels liés à l'expérience. On peut néanmoins évoquer les indications qui suivent.

Le traitement orthopédique procède des contre-indications générales ou locales des procédés de reconstruction. La remise en charge immédiate est réservée aux blessés âgés que l'on ne souhaite pas opérer et inaptes à supporter une décharge prolongée. Le traitement fonctionnel est limité aux lésions au retentissement relativement limité sur l'architecture globale, et



4.70 Radiographie à consolidation d'une intervention type Stulz. Noter la bonne restitution de l'architecture de l'ARP.

présumées bien tolérées dans le contexte de terrain. Le problème tient au fait que les éventuels troubles morphostatiques post-traumatiques sont difficilement rattrapables secondairement et qu'une décision de traitement fonctionnel est le plus souvent « sans retour ». Une intolérance douloureuse dans la sous-talienne peut, certes, donner lieu secondairement à une arthrodèse en place, mais les possibilités d'amélioration morphologique globale sont alors très limitées.

Le traitement chirurgical est aujourd'hui, dans les conditions habituelles de pratique, l'indication de base. L'ostéosynthèse à foyer fermé a perdu beaucoup de ses indications. On peut penser qu'elle reste applicable aux fractures extra-articulaires à grands déplacements (par exemple fracture du corps) ou aux fractures très déplacées de la tubérosité postérieure type « bec de canard » quand la composante articulaire thalamique est au second plan. Dans tous les autres cas, l'ostéosynthèse à foyer ouvert est à discuter en termes de relation bénéfices/risques.

Deux objectifs sont prioritaires : la restauration de l'architecture globale du pied et l'indolence et la stabilité sous-talienne. Pour ce second objectif, la discussion tourne autour de la conservation ou non de la sous-talienne. Sont pris alors en compte, l'importance de la comminution thalamique, l'expérience personnelle de l'opérateur, mais aussi le terrain. Ainsi chez un travailleur de force ayant besoin, dans des délais relativement brefs, d'un couple de torsion indolore et stable, la solution d'une reconstruction-arthrodèse mérite d'être prise en considération.

Cas particuliers

Fracture-arrachement du pôle postéro-supérieur de la tubérosité postérieure

Elles correspondent à une désinsertion du tendon calcanéen et doivent obligatoirement conduire à une réparation chirurgicale. Celle-ci, malgré son apparente bénignité, peut soulever des difficultés en raison notamment d'un contexte de fragilité osseuse. L'ostéosynthèse par vis, à priori satisfaisante, ne doit être réservée qu'aux lésions du blessé très jeune avec fragment volumineux et monobloc. Cette ostéosynthèse proscrit l'utilisation de rondelles (extrêmement délétères à ce niveau), la (ou les) tête(s) de vis devant être soigneusement enfouie. Le plus souvent le contexte de fragilité osseuse doit faire préférer une méthode d'ostéosuture. Plusieurs points sont à discuter.

La position : le décubitus ventral, genou fléchi, pied en bout de table (avec les précautions d'usage) est à recommander (figure 4.71).

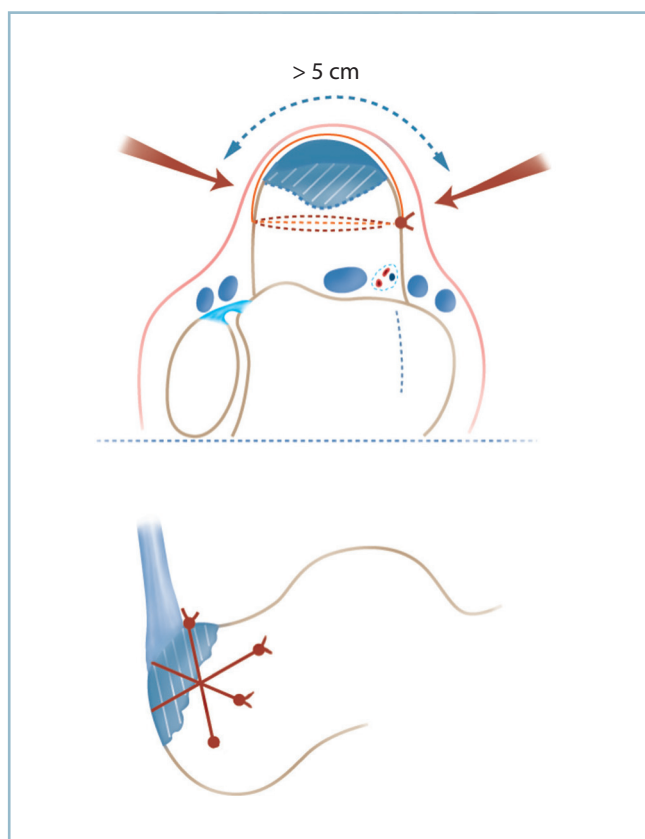
La voie d'abord : tout décollement est proscrit dans cette localisation. Il est souvent nécessaire de disposer d'un contrôle sur les deux faces du calcanéus. Pour éviter tout décollement cutané deux types d'abord sont envisageables :

— ce peut être une voie horizontale en étrier centrée sur le foyer, mais l'exposition nécessite tout de même un décollement cutané sur la berge inférieure relativement important ;

— en réalité, deux voies verticales postéro-latérales et postéro-médiales situées environ 3 cm en avant des bords collatéraux du tendon calcanéen sont mieux adaptées. Le secteur cutané intermédiaire qui recouvre le fragment détaché mesure plus de 5 cm de large ; le décollement se limite à quelques millimètres en sous-périoste de part et d'autre du trait à titre de recherche de critères de réduction.

L'ostéosynthèse : on est contraint de réaliser une ostéosuture associant une série de points horizontaux transosseux, transfixiant transversalement le calcanéus et cravatant le fragment détaché. Ces points peuvent être complétés par un hauban en rappel, empruntant le canal calcanéen transosseux le plus déclive et s'appuyant sur le pôle supérieur de fragment au ras de l'insertion tendineuse. L'utilisation de fils synthétiques monobrins en nylon (type crins de Florence synthétiques) est adaptée à la lésion. Les fils sont passés à la face superficielle du fragment au ras de l'os à l'aide d'une alêne fine. Le nouage des fils s'effectue sur un foyer réduit et stabilisé temporairement par une broche, ce qui en augmente considérablement l'efficacité ;

La contention postopératoire s'effectue obligatoirement en équin pendant au moins 6 semaines, avec botte de marche en position de fonction pour trois à quatre semaines. Il faut



4.71 Fracture-arrachement de la tubérosité postérieure du calcanéus. Voies d'abord et localisation des fils d'ostéosuture.

craindre en effet la survenue d'un démontage et d'un déplacement secondaire presque toujours compliqués de surinfection et génératrices de catastrophes sans fins...

Fractures-luxations

Ce sont des lésions exceptionnelles facilement méconnues. Elles sont alors responsables d'importantes séquelles difficilement rattrapables. Le problème est avant tout d'ordre diagnostique, car la luxation peut être facilement omise.

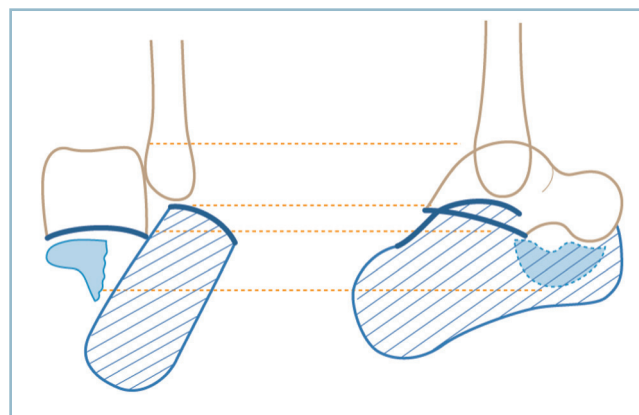
Il faut connaître l'existence de cette lésion et examiner avec attention la sous-talienne postérieure et tout particulièrement la morphologie des lignes sous-chondrales.

Anatomiquement, la ligne sous-chondrale talienne surmonte son homologue calcanéenne. La projection du fragment luxé fait que la ligne calcanéenne coupe la précédente et se trouve en position supérieure par rapport à elle. La congruence de la sous-talienne postérieure a disparu (*figure 4.72*). Cet aspect est très marqué dans la moitié postérieure, localisation où le déplacement est le plus important et le fragment luxé plus épais.

On ne doit pas se laisser abuser par un très court secteur de congruence sur la partie toute antérieure de l'interligne, et par la projection du versant médial de la partie antérieure de la sous-talienne (la congruence entre le fragment antéro-médial et le talus étant respecté) (*figure 4.73*).

La luxation du fragment postéro-latéral et la simplicité du trait (TF simple) rendent obligatoire l'ostéosynthèse par abord direct, selon les mêmes principes que pour la technique d'ostéosynthèse anatomique.

En l'absence de fracture malléolaire, la voie horizontale sous-malléolaire habituelle est parfaitement adaptée. Après identification et mobilisation des tendons fibulaires, la réduction de



4.72 Fracture-luxation du calcanéus.

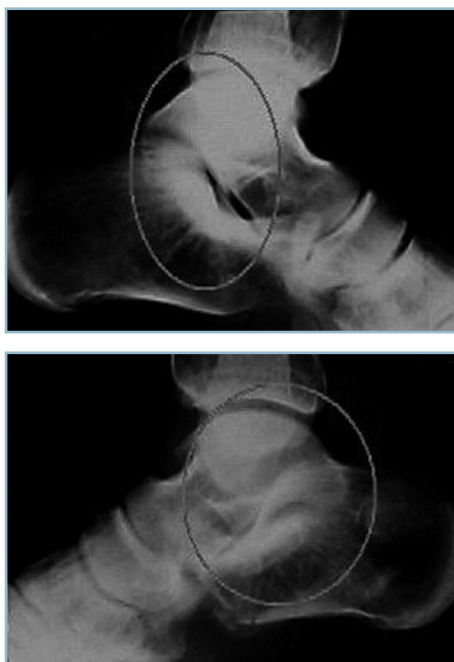
Correspondance entre les lésions anatomiques et la radiographie de profil. Perte du parallélisme des lignes sous-chondrales de la sous-talienne postérieure qui se croisent.

la luxation est effectuée à vue, en s'aidant d'une manœuvre de démonte-pneu au moyen d'une spatule. Après fixation provisoire par broches transversales et contrôle radiographique, l'ostéosynthèse est réalisée par vissage direct à l'aide de deux ou trois vis horizontales avec rondelle en compression, introduites par la corticale latérale, perpendiculairement au trait et assurant une prise solide sur le fragment antéro-médiale.

La présence d'une fracture de la malléole latérale justifie son ostéosynthèse. Cette fracture est distale et volontiers comminutive. Sa présence influe sur le dessin de la voie d'abord en raison de l'interférence des deux sites fracturaires. Malgré la variété des cas particuliers, les impératifs d'exposition et de préservation de la vascularisation cutanée permettent de conseiller une voie verticale rétrofibulaire, légèrement incurvée vers l'avant dans son secteur distal et inférieur. L'abord du foyer malléolaire ne soulève aucune difficulté. Ce dernier peut être utilisé pour l'abord de la sous-talienne postérieure et le segment apical du fragment luxé. L'ouverture de la gaine des tendons fibulaires et le décollement de sa lèvre supérieure permettent d'exposer l'ensemble du fragment en sous-périosté, sans risque cutané.

Fractures de l'apophyse antérieure

Ces lésions relèvent du domaine des lésions articulaires et ligamentaires de la médio-tarsienne. La découverte d'une



4.73 Radiographies comparatives d'une fracture-luxation du calcaneus. Aspect normal (a). Fracture (b). Les cercles gris matérialisent l'aspect des sous-taliennes postérieures et le croisement des deux lignes sous-chondrales (b).

image de solution de continuité sur la partie distale du bec calcanéen doit susciter deux interrogations.

Son caractère pathologique : cette image correspond-elle à une lésion traumatique récente ou à un trouble de croissance ancien ? (les données cliniques sont d'une réelle aide).

Sa valeur pronostique en cas de contexte de traumatisme récent : ne serait-elle pas l'épiphénomène d'un grave désordre articulaire spontanément réduit ? Il faut rattacher à ce cadre une lésion exceptionnelle qui touche frontalement et de façon comminutive la portion antérieure du calcaneus entre la région préthalamique et l'origine de l'apophyse antérieure, réalisant une sorte de séparation antérieure. Cette lésion n'a pas d'existence propre ; elle s'intègre habituellement au cadre des luxations péritaliennes dont elle représente une variété de terminaison transosseuse. Nous en reparlerons.

Fractures ouvertes

C'est une éventualité très rare. Elle traduit la violence et la gravité du traumatisme initial. Sa valeur pronostique est très péjorative. Deux circonstances sont habituellement en cause.

Fracas ouvert et exposé de l'arrière-pied

Dans ce cas, la lésion calcanéenne s'intègre au tableau de dégâts ostéoarticulaires et cutanés gravissimes. Les problèmes en urgence sont multiples. Il faut procéder en plusieurs étapes :

- d'abord éliminer ou faire l'inventaire précis (les données cliniques étant indispensables pour guider l'exploration anatomique) de lésions d'organes nobles ;
- puis évaluer les désordres ostéoarticulaires (dégâts anatomiques et de dévitalisation fragmentaire) et entreprendre la reconstruction à l'aide de broches fines enfouies ou de fixateurs externes (pour minorer le risque vasculaire). La difficulté réside dans le caractère très comminutif des lésions et la précarité des prises osseuses pour les fiches de fixateur ; il est souvent possible de trouver une prise pour deux fiches sur la tubérosité postérieure et en avant sur le col du talus et/ou la face cutanée du naviculaire et/ou le cuboïde selon le mode de propagation des lésions sur le médio-pied ;
- le squelette osseux étant réparé, il est alors possible d'évaluer les dégâts cutanés en termes de perte de substance et de vitalité des lambeaux résiduels. Si les lambeaux plantaires conservent le plus souvent une vitalité correcte, il faut craindre une grave dévitalisation pour les secteurs latéraux et dorsaux.

En urgence, le plus important est de faire un état des lieux (et de le noter avec précision), de réséquer toute zone dont la dévitalisation ne fait aucun doute, de conserver les zones douteuses. Il est préférable de laisser les lésions largement ouvertes, en cherchant seulement à couvrir, si possible, les organes nobles. Pour empêcher les rétractions, quelques points bien placés sont mis en place en veillant à ne pas compromettre la vitalité en équilibre instable d'un lambeau. Le pansement s'effectue à plat sur compresses vaselinées ; un « second look » est programmé 24 heures plus tard avec la collaboration d'un chirurgien plasticien.

Fracture ouverte sur le secteur médial

L'ouverture siège à la face médiale, dans la région sous-malléolaire. Elle est habituellement linéaire et relativement longue et présente la particularité d'être très productive. La peau périphérique, fine et contuse, est en régime circulatoire instable. Les caractéristiques et la localisation font que la surinfection est constante et rapide avec un risque d'inoculation ostéoarticulaire quasi immédiat. La prise en charge est urgentissime après un rapide bilan local pour faire l'inventaire clinique des lésions vasculo-nerveuses associées (le pédicule tibial postérieur est particulièrement exposé) et une exploration radiographique standard. L'attitude suivante semble actuellement devoir être conseillée :

- prise en charge immédiate au bloc pour décontamination et nettoyage, exploration locale (pédicule vasculo-nerveux et tendons postéro-médiaux) et fermeture de l'ouverture cutanée. Celle-ci ne doit s'effectuer que sur des tissus vivants, sans tension et drainage ; la fermeture peut nécessiter la mise en position de détente de l'arrière-pied et du cou de pied (en équin et en varus par exemple) de façon à trouver l'étoffe suffisante pour une fermeture sans tension ;

- confection d'un appareil plâtré dans cette position de détente tissulaire en veillant à réaliser une large chambre postérieure laissant le talon en décharge et une fenêtre en regard de la zone d'ouverture pour surveillance locale ;

- mise en œuvre d'une antibiothérapie par voie veineuse (à adapter éventuellement aux données des prélèvements locaux) ;

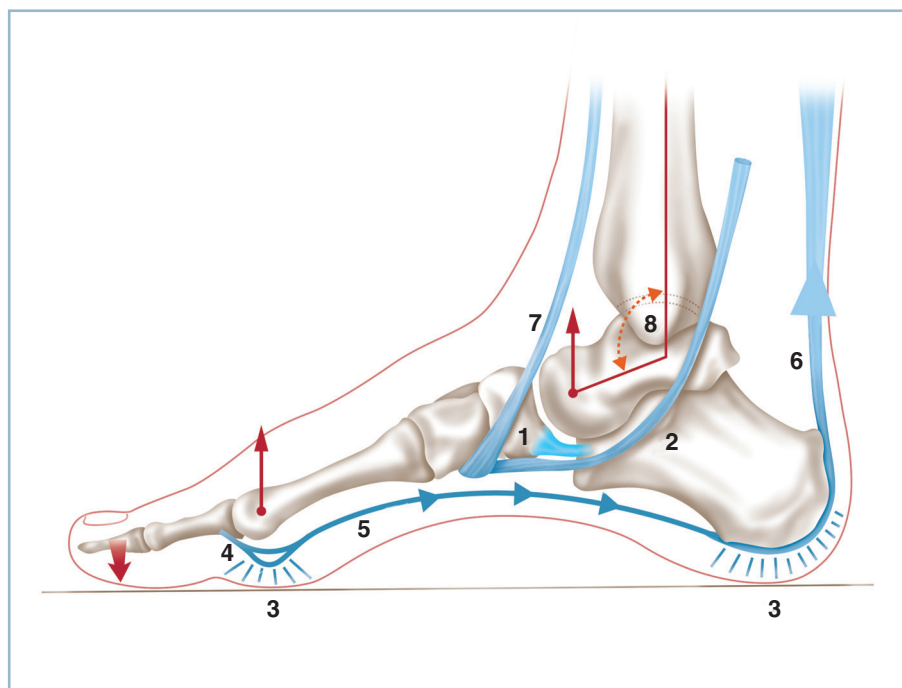
- et, finalement, à la 3^e semaine, après cicatrisation cutanée, ablation du plâtre et préparation cutanée, réalisation de l'ostéosynthèse par voie latérale sous-malléolaire standard.

Fractures du naviculaire

Ces lésions sont très rares. Elles ne représentent qu'une toute petite fraction des traumatismes du pied et font suite (du moins pour ce qui concerne les formes aiguës) à des traumatismes importants. C'est en particulier le cas des atteintes corporeales qui surviennent dans un contexte de traumatisme à haute énergie (accidents de la voie publique, accidents de deux roues, chute de lieux élevés, traumatisme direct par écrasement exercé sur le dos du pied), comportant de façon prédominante une composante de redressement de la courbure de l'arche médiale. Elles soulèvent constamment de difficiles problèmes thérapeutiques en raison de nombreuses spécificités d'ordre anatomique et fonctionnel.

Cet os en forme de croissant horizontal, à convexité antérieure, interposé transversalement à la partie moyenne de l'arche médiale en définit, sur le plan architectural, la clef de voûte. Cette pièce osseuse à six secteurs (4 corticaux et 2 sous-chondraux principaux) est constituée par une coque compacte périphérique très solide enserrant un tissu spongieux particulièrement dense. Cette constitution lui confère une résistance élevée aux chocs. Cette clef de voûte est solidement ancrée aux structures voisines, grâce à un ajustage étroit et à des moyens d'union capsulo-ligamentaires très solides. Ainsi, tout traumatisme provoquant une modification de forme ou d'emboîtement même limitée du naviculaire a obligatoirement des conséquences sur l'architecture globale du pied (*figure 4.74*).

Les faces postérieures et antérieures sont articulaires et encroûtées de cartilage. La facette antérieure s'articule avec les trois cunéiformes et participe fonctionnellement à la mobilité et surtout à la stabilité du tarse antérieur et de la jonction tarso-métatarsienne. La facette postérieure s'articule avec la tête du talus



4.74 Os naviculaire. Pièce maîtresse de la préservation de l'arche médiale, passivement (clef de voûte) et activement (insertion tendino-ligamentaires plantaires), dont l'atteinte est susceptible de retentir sur l'ensemble du pied.

1 : « spring ligament », 2 : tendon du tibial antérieur, 3 : coussinets plantaires, 4 : bandelette sésamoïdo-métatarsienne, 5 : court fléchisseur plantaire de l'hallux et complexe surcalcaneéo-plantaire, 6, 7 : tendon du tibial antérieur, 8 : angle tibio-talier sagittal.

pour constituer la talo-naviculaire. Cet interligne est déterminant pour la fonction du couple de torsion et conditionne la mobilité de l'ensemble de l'arrière-pied ; l'ankylose de cette seule articulation provoquant le bocage quasi complet du couple de torsion

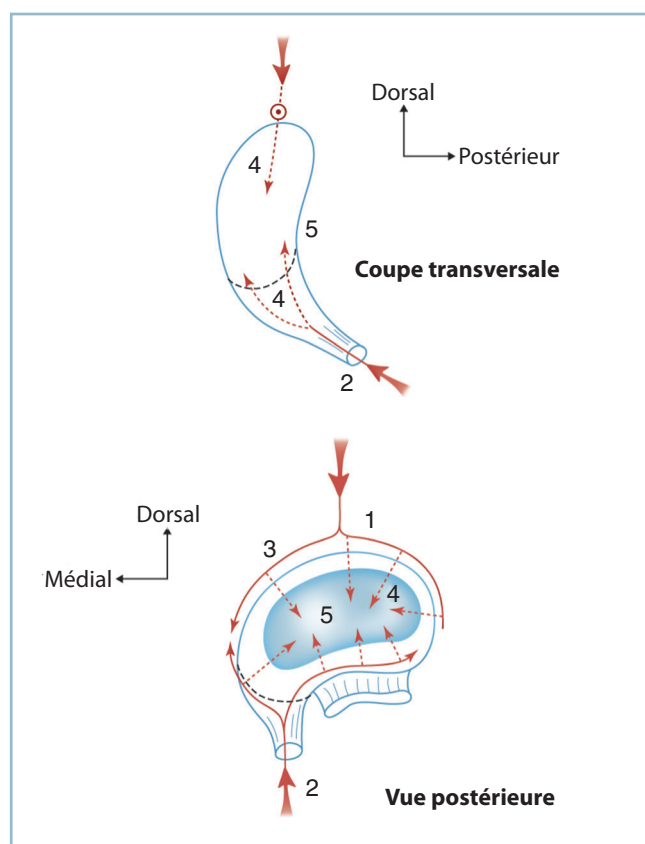
Son pôle médial (tubérosité médiale) et sa face plantaire comportent des insertions tendino-ligamentaires extrêmement importantes : le tendon du tibial postérieur et le ligament calcanéonaviculaire plantaire (« spring ligament ») qui ont un rôle majeur dans la protection passive et active de la voûte plantaire médiale.

Le régime circulatoire est particulier. Il est de type radiaire à partir d'un riche réseau périphérique en couronne alimenté par deux sources principales (figure 4.75) :

— d'une part, à la face dorsale, par des branches de l'artère dorsale du pied ;

— et, d'autre part, sur la zone d'insertion du tendon du tibial postérieur sur le pôle ventro-médial à partir de branches de la tibiale postérieure.

À partir de ce cercle vasculaire périphérique, se développent 15 à 20 petites branches intraosseuses de direction radiaire convergeant vers le centre de l'os. Ces branches tendent à diminuer avec l'âge. Cette disposition explique qu'il existe une zone



4.75 Vascularisation schématique du naviculaire.
1, 3 : arcade dorsale, 2 : arcade ventrale provenant du tendon du tibial postérieur, 4 : branches radiaires, 5 : zone centrale mal vascularisée.

centrale de relative précarité vasculaire pouvant rendre compte de certaines difficultés de vascularisation (consolidation voire nécroses potentielles).

En urgence

Les lésions se présentent habituellement sous la forme d'un gros pied avec un gonflement qui prédomine en regard de la zone de projection de la crête tibiale et qui s'étend très rapidement vers l'aval sur l'ensemble du dos du pied et les orteils. Cet aspect est commun à toutes les lésions du médio-pied. Le gonflement proximal correspond à la déformation locale liée au traumatisme, le gonflement distal à l'œdème dorsal induit par le blocage du retour veineux d'origine compressive sur les voies dorsales de drainage.

À l'examen de profil, l'arche médiale apparaît très épaissie, contrairement au cou de pied et à la région talonnière et sous-malléolaire (du moins au début pour cette dernière localisation). La saillie d'un fragment subluxé est parfois visible dans le secteur dorso-médial et peut venir menacer la vitalité cutanée de dedans en dehors lorsque le déplacement est important. Le pied est habituellement bloqué, mais une petite mobilité passive est possible sur la cheville.

L'évaluation de l'état cutané est comme toujours (ici, tout particulièrement, en raison de la situation sous-cutanée du foyer) de première importance. Si l'ouverture est exceptionnelle et s'intègre alors au contexte d'un délabrement multifocal du pied, la peau peut être le siège de lésions de dévitalisation potentielles (par compression intrinsèque exercée par un fragment déplacé) ou avérées (dans le cadre d'une lésion par écrasement), l'association des deux composantes réunissant le maximum de risques. L'examen de la peau en regard du foyer est un temps essentiel (couleur, vascularisation, sensibilité superficielle).

Il faut éliminer une complication vasculo-nerveuse affectant tout particulièrement le pédicule tibial postérieur, mais aussi les autres pédicules du pied, et des lésions associées que l'analyse des circonstances de l'accident permet de prévoir.

L'exploration radiographique standard a toute son importance et doit nécessiter obligatoirement une radiographie du pied de profil strict et une incidence dorso-plantaire, ainsi qu'un cliché de la cheville de face. Ce bilan de débrouillage permet de réaliser une première évaluation des lésions et un classement anatomique.

Types anatomiques

On distingue les avulsions et les fractures du corps et de la tubérosité médiale qui représentent chacune 50 % des lésions.

Avulsions ou fractures parcellaires

Elles intéressent un petit fragment marginal et correspondent à un mécanisme d'arrachement capsulo-ligamentaire. Ces

lésions siègent le plus souvent à la face dorsale dans le cadre d'un traumatisme en flexion plantaire forcée de l'avant-pied sur l'arrière-pied. Elles peuvent plus rarement siéger sur le pôle médial par arrachement partiel du tendon du tibial postérieur et du ligament calcanéo-naviculaire médial.

Lésions du corps

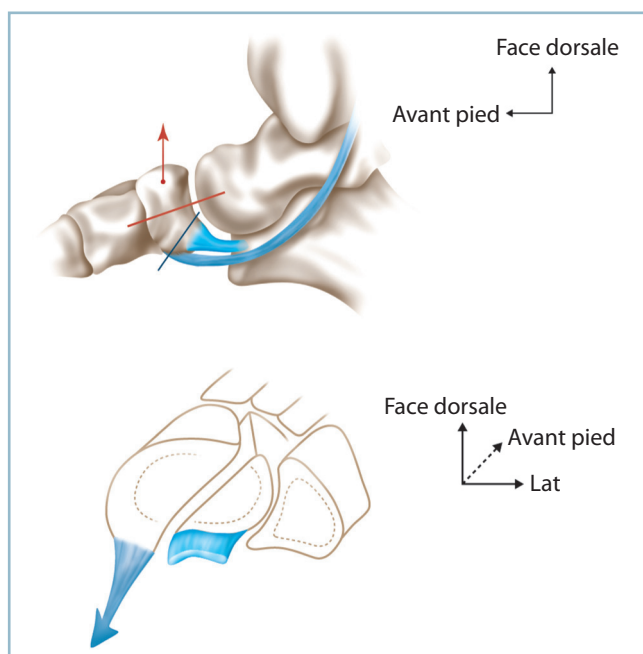
Ce sont les plus graves. Elles intéressent la totalité du corps et comportent des fractures à trait simple et des fractures à trait complexe.

Fractures à trait simple

Les fractures à trait simple sont de deux types principaux (figure 4.76) :

— Fractures à trait horizontal qui détachent un fragment ventral et un fragment dorsal. Cette lésion est analysée au mieux sur l'incidence de profil. Le fragment ventral solidement attaché aux structures voisines par les moyens d'union tendino-musculaire plantaire, reste en place. Le fragment dorsal est presque toujours subluxé ou luxé à la face dorsale. L'orientation de l'arche médiale est habituellement conservée.

— Fractures à trait sagittal : en réalité, le trait est dans un plan sagitto-oblique à point de départ dorso-latéral et à terminaison ventro-médiale. Deux fragments sont détachés. Un fragment latéral et ventral (le plus souvent en place) et un fragment médial et dorsal, très déplacé en dedans et en arrière



4.76 Fractures simples du naviculaire : types anatomiques.

Vue de profil : fracture horizontale du corps, fracture du tubercule médial. Vue postérieure : trait sagittal entre insertion du tibial postérieur, médialement, et « spring ligament », latéralement.

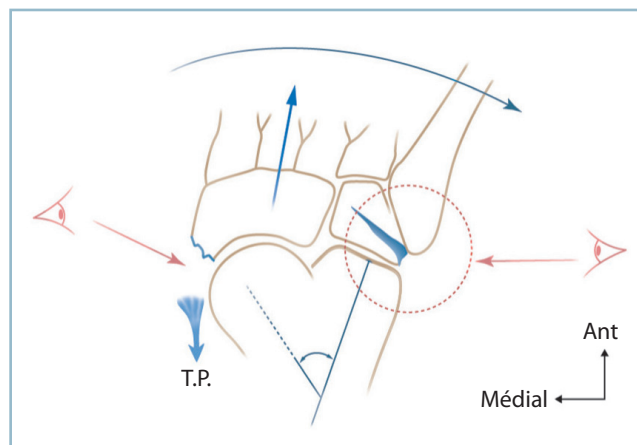
sous l'action du tendon du tibial postérieur. L'incidence dorso-plantaire est la plus importante. Elle montre le déplacement du fragment médial, le diastasis intraosseux donnant un aspect d'élargissement naviculaire et surtout le retentissement morphostatique sous la forme d'un adductus de l'avant-pied sur l'arrière-pied.

Fractures à trait complexe

L'analyse scanographique montre que les fractures à trait complexe sont en réalité plus fréquentes que le laisse prévoir la simple radiographie standard.

La comminution peut se limiter au naviculaire. Il s'agit alors de traits de refend affectant plus ou moins gravement l'un ou l'autre des fragments principaux (rarement les deux). Le scanner est indispensable pour faire l'inventaire des fragments et en dresser la cartographie précise. Le retentissement sur l'architecture de l'arche interne est le plus souvent substantiel. L'action pathogène principale tient à l'altération mécanique de la clef de voûte et au télescopage des facettes adjacentes responsables d'une perte de longueur de l'arche médiale, et des désaxations dérivées par modification du moment d'action des groupes musculaires adjacents.

La comminution peut se prolonger en extra-naviculaire, définissant la *fracture naviculaire propagée* (figure 4.77). Cette forme est à l'origine de graves désordres architecturaux susceptibles de léser les deux arches. En l'absence de recherche systématique, le risque de méconnaissance de cette composante est important. Certes le scanner est irremplaçable pour permettre une étude analytique précise, mais seules les radiographies standard et tout particulièrement l'incidence dorso-plantaire permettent l'évaluation de l'architecture globale. Leur examen doit être particulièrement attentif. Il faut savoir donner son importance à tout signe d'alerte par non-conformité à la normalité.



4.77 Fractures complexes du naviculaire.

Association d'une fracture-arrachement de la tubérosité médiale du naviculaire et d'une fracture-compression du cuboïde avec abductus majeur de l'avant-pied et augmentation de la divergence talo-calcanéenne.

Rappelons-en les critères de normalité. Sur l'incidence de profil, parfait ajustement des pièces osseuses constitutives et alignement de leurs axes longitudinaux ; sur l'incidence dorso-plantaire, congruence des différentes articulations et surtout alignement des bords collatéraux (médial et latéral) qui ne doivent comporter aucune angulation ni débord anormal.

À partir du foyer naviculaire (*voir figure 4.77*), le trait peut se propager :

- vers l'avant et disloquer plus ou moins gravement les interlignes cunéo-naviculaire et internaviculaire ; on rappelle que ces articulations comportent trois articulations cunéo-naviculaires frontales (médiale, moyenne, latérale) et deux intercunéennes sagittales (médiale et latérale) ; cette composante retentit sur l'alignement sagittal et/ou dorso-plantaire du 1^{er} métatarsien ;

- latéralement, vers le cuboïde selon un trait volontiers complexe responsable d'une abduction de l'avant-pied sur l'arrière pied ; le trait peut fuser en distal vers les cuboïdo-métatarsiennes ou en proximal vers la calcanéo-cuboïdienne voire l'apophyse antérieure du calcaneus.

Une forme particulière doit être mentionnée car très difficile à identifier malgré une instabilité majeure affectant l'ensemble du médio-pied (*voir figure 4.77*). Elle fait suite à un traumatisme forcé et appuyé en abduction de l'avant-pied sur l'arrière-pied. En l'absence de diagnostic et de traitement adapté, cette lésion laisse des séquelles considérables difficiles à traiter. À un examen rapide, cette lésion se présente sous la forme d'un petit éclat osseux situé en regard de l'apophyse médiale.

Notons qu'en l'absence d'incidence dorso-plantaire, ce petit fragment a toutes les chances d'être méconnu. En fait, ce fragment est l'épiphénomène d'une avulsion ventro-médiale, traduisant la présence d'une entorse grave de la talo-naviculaire avec propagation latérale du trait à travers le cuboïde. L'étude point par point de l'incidence dorso-plantaire est primordiale. Les signes d'alertes sont les suivants :

- la présence du fragment et son aspect sont suffisants pour faire évoquer le diagnostic ;
- la présence d'un écart interfragmentaire relativement marqué qui signifie la libération de l'action du tibial postérieur ;
- la découverte de la tête dans le secteur médial majoré par un aspect de translation latérale du naviculaire ;
- l'augmentation de la divergence talo-calcanéenne dorso-plantaire qui traduit la destruction des éléments de stabilité médiale de la tête talienne.

Ces quatre signes doivent conduire à examiner l'arche latérale et la région cuboïdienne. Le foyer cuboïdien (en compression et volontiers comminutif) est alors apparent. En tout état de cause, il se manifeste par un raccourcissement du cuboïde

et un abductus de l'avant-pied sur l'arrière-pied. Le diagnostic lésionnel et physiopathologique devient alors évident ; les déductions thérapeutiques en découlent aisément.

En réalité, cette possibilité d'erreur ne s'explique que par un diagnostic porté uniquement sur des considérations radiographiques en dehors de toute donnée clinique. Il est évident que le seul examen clinique doit attirer d'emblée l'attention en raison de l'inadéquation entre l'aspect apparemment bénin du fragment naviculaire et l'importance des manifestations cliniques subjectives (intensité de la douleur) et objectives, qui touchent non seulement le versant médial mais aussi le versant latéral. Ces constatations cliniques sont la principale cause d'alerte.

Fractures de la tubérosité médiale

Leur compréhension nécessite un rappel anatomique concernant les insertions terminales du tendon du tibial postérieur. La tubérosité médiale est entourée par un manchon fibreux continu. Ce dernier correspond (*figure 4.78*) :

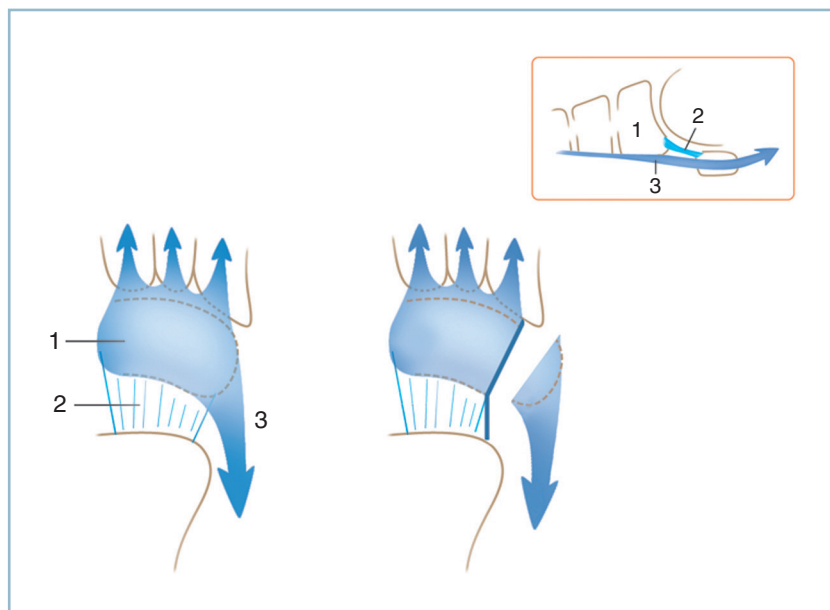
- sur le bord plantaire de la facette proximale, à l'insertion du ligament calcanéo-naviculaire plantaire (« spring ligament ») ;

- sur la pointe, à l'insertion directe du tendon du tibial postérieur qui se prolonge en avant par une épaisse bande fibreuse à la face plantaire du naviculaire pour se terminer par des digitations sur les structures situées en avant (cunéiformes, bases métatarsiennes...) ;

- le bord médial de cette bande fibreuse est en continuité avec le plan capsulaire renforcé par le ligament talo-naviculaire médial.

Cette disposition anatomique explique que les fractures sans déplacements sont stables, car elles se sont produites à l'intérieur d'un manchon fibreux intact. En revanche, tout écart interfragmentaire de relative importance traduit la présence des lésions capsulo-ligamentaires graves, même en présence d'un fragment de petite taille (il en représente alors l'épiphénomène radiologique), celles-ci interrompant peu ou prou le réseau d'insertion du tibial postérieur.

Au total, toute fracture déplacée du naviculaire, à trait simple ou comminutif nécessite la réalisation d'un scanner dans les plus brefs délais et une hospitalisation pour mise en œuvre des mesures de préparation ou de sauvegarde cutanée. Quant aux fractures non déplacées, elles doivent, après confection d'une attelle antalgique, être rapidement orientées vers une structure ambulatoire comportant une filière de soins traumatologique où l'attitude ultérieure sera fixée dans les meilleures conditions.



4.78 Structures fibroligamentaires de la face ventrale du naviculaire : vue plantaire. Un arrachement du pôle médial du naviculaire médial traduit de graves dégâts tendino-fibro-ligamentaires.
1 : expansion du tibial postérieur à la face ventrale du naviculaire et des cunéiformes, 2 : « spring ligament », 3 : tendon du tibial postérieur ; en cartouche : vue médiale de profil.

Traitement

Trois notions pratiques se dégagent de ce qui précède :

- toute fracture déplacée doit être opérée à foyer ouvert ;
- les modalités thérapeutiques sont déterminées sur les données du scanner qui permettent de dresser une cartographie exacte des lésions dans les deux plans ;
- les temps de l'intervention doivent ménager au maximum la vascularisation des fragments en raison des particularités du régime circulatoire.

Par ailleurs, et en l'absence de problème cutané aigu (ouverture et menace d'ischémie par compression de dedans en dehors) nécessitant une intervention d'urgence, l'ostéosynthèse doit être différée pour préparation cutanée et fonte de l'œdème.

Lésions par avulsion

Lorsque ces lésions siègent sur le secteur dorsal de la berge proximale, elles s'intègrent au cadre d'une entorse grave médio-tarsienne par flexion plantaire forcée. Elles relèvent du traitement orthopédique par immobilisation par botte en résine de marche jusqu'à consolidation. Un hypothétique fragment très volumineux, susceptible d'amputer de façon significative la surface articulaire, pourrait faire discuter un abord direct pour fixation à l'aide d'une ou de deux petites vis en compression (diamètre 2,7 par exemple). Quelques coupes scannographiques peuvent être utiles pour évaluer ses dimensions (et l'amputation réelle de la surface articulaire), sa localisation dans le plan horizontal et son caractère uni et plurifragmentaire. Cela permettra de déterminer la validité d'une ostéosynthèse par vis ou ostéo-suture ou mixte.

Les avulsions du secteur médial engagent à la prudence. Il est logique de les assimiler jusqu'à preuve du contraire au

cadre des fractures de l'apophyse médiale, surtout si elles sont déplacées (voir *infra*).

Lésions du corps

Elles relèvent constamment du traitement chirurgical ; seules les fractures horizontales à trait simple, sans aucun déplacement, peuvent donner lieu à une prise en charge orthopédique à la condition d'une surveillance stricte en milieu traumatologique.

La voie d'abord est verticale, dorso-médiale, guidée par deux repères (*figure 4.76*) :

- l'aplomb de la crête tibiale qui donne, le pied étant placé en position de fonction, le niveau de la talo-naviculaire ;
- le tendon du tibial antérieur ; l'incision reste au bord latéral de ce dernier, en gardant la possibilité de passer de part et d'autre si les conditions locales l'exigent.

L'arthrotomie doit être limitée à l'essentiel pour ne pas aggraver la dévitalisation du fragment dorsal.

En cas de fracture à trait simple horizontale, la réduction ne pose habituellement aucune difficulté. La réintégration du fragment dorsal subluxé peut être possible en respectant la continuité d'un des deux plans capsulaires (sans arthrotomie talo-naviculaire notamment) par action directe à l'aide d'un petit poussoir, la qualité de la réduction étant contrôlée radiologiquement et, si besoin, anatomiquement grâce à une mini-arthrotomie talo-naviculaire à l'angle dorso-médial. La synthèse est effectuée par une ou deux vis verticales de 3,5 ou 4 (à tête de 6 avec éventuellement rondelle enfouie) en compression et à prise corticale plantaire.

En cas de fracture à trait sagitto-oblique, l'idéal est de pouvoir disposer de deux critères de réduction :

- sur le trait cortical dorso-latéral (où il est de direction sagittale) ;

— sur le trait intra-articulaire talo-naviculaire qui sépare le fragment ventro-latéral et le fragment dorso-médial avec l'insertion du tibia postérieur.

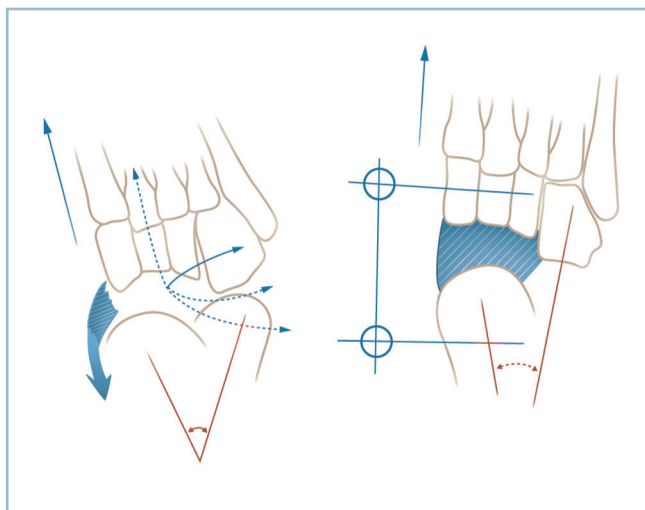
La réalisation d'une arthrotomie relativement large est possible, car la vascularisation du fragment dorso-médial est assurée par l'insertion du tibia postérieur.

Ce dernier attirant le fragment dors-médial vers l'arrière, la réduction du déplacement nécessite une action directe sur le tubercule médial avec une pointe carrée en s'aidant d'une forte inversion du pied. La réduction est maintenue par un davier érine s'appuyant sur le tubercule médial et le bord dorsal du fragment latéral et un brochage perpendiculaire au trait.

L'ostéosynthèse est réalisée par deux vis en compression contrariées, l'une de dedans en dehors à partir de l'apophyse médiale, l'autre de dehors en dedans à partir de la face latérale. Bien entendu, les deux têtes doivent être soigneusement enfouies. Si cela s'avère nécessaire et possible, une troisième vis (de plus petite taille, 2,7 par exemple) peut être implantée à la partie moyenne du foyer, perpendiculairement au trait.

Les problèmes sont très différents en cas de comminution. La réduction peut s'avérer délicate en raison de la perte de droit de cité des fragments, provoqué par la réduction des dimensions de la loge naviculaire par télescopage de ses parois. Ce dernier est provoqué par l'action du tonus musculaire et les modifications du moment d'action des muscles périphériques induits par les désordres architecturaux (figure 4.79).

Un dispositif de détraction apparaît donc indispensable pour réintégrer les fragments dans des conditions satisfaisantes. Cette détraction peut parfois être obtenue grâce à un écarteur



4.79 Fracture complexe du naviculaire avec collapsus de la loge.

Nécessité de déplissage par détraction talo-cunéiformienne par fixateur externe. Restauration des arches et de la longueur et réalisation d'une arthrodèse par interposition (hachures).

autostatique (type Méary). Cette instrumentation a l'inconvénient d'occuper de la place dans la loge receveuse. Elle tend surtout à placer le segment d'aval en flexion plantaire par action asymétrique sur le secteur dorsal de la loge.

En réalité, l'emploi d'un fixateur externe est souvent très utile. On peut utiliser un distracteur de type AO (avec prise à une fiche sur chaque segment) ou un fixateur d'Hoffmann de type membre supérieur (nécessitant deux fiches par prise avec la possibilité de conservation à titre de dispositif de contention postopératoire).

En présence d'une forme corporelle pure

Le foyer est abordé par la voie dorso-médiale habituelle. Après analyse des lésions, les fiches sont implantées en proximal dans le col du talus et/ou la région supramalléolaire médiale et en distal dans les deux cunéiformes médiaux et/ou la base du 1^{er} métatarsien (voir figure 4.79).

L'implantation des fiches doit satisfaire à plusieurs conditions :

- la détraction doit s'exercer dans un plan strictement parallèle à la direction de l'arche médiale ;
- le fixateur externe ne doit gêner ni la réduction ni la fermeture et rester à distance suffisante de la voie d'abord.

Par manœuvres directes, l'alignement entre les tarses postérieur et antérieur est obtenu dans le plan sagittal (par référence à la ligne de Méary) et dans le plan horizontal (rectitude de l'arche médiale). Un certain degré d'hypercorrection est indispensable pour faciliter la réintégration des fragments plus ou moins énucléés et la réduction. Celle-ci est obtenue de proche en proche et maintenue provisoirement par broches et davier(s) érine(s).

Lorsque la reconstitution est achevée, on contrôle l'aspect de la facette proximale du naviculaire par voie endo-articulaire. Il faut tout faire pour préserver la liberté de cet interligne qui conditionne la mobilité du couple de torsion.

La synthèse corporelle est réalisée par vissage direct dans les meilleures conditions biomécaniques possibles et de prise cortico-spongieuse.

La réduction achevée, on relâche progressivement le fixateur externe afin de retrouver la congruence articulaire des interlignes talo-naviculaires et cunéo-naviculaires. Si la situation des fiches du fixateur est incompatible avec son maintien en l'état, il faut changer les fiches pour un nouveau montage susceptible d'être conservé plusieurs semaines.

Le contrôle radiographique nécessite deux incidences :

- profil vérifiant la congruence des deux interlignes adjacents et le bon alignement de l'arche médiale (ligne de Méary) ;
- incidence dorso-plantaire pour évaluer les interlignes médio-tarsien et cunéo-naviculaires, la direction générale des deux arches antéro-postérieures et la divergence talo-calcanéenne.

Il est préférable de ne pas réaliser d'arthrodèse d'emblée, cette éventualité devant être discutée secondairement en présence de phénomènes d'intolérance douloureuse, la situation

concernant la vitalité des fragments s'étant clarifiée. De même, cette incertitude trophique doit rendre très prudente la décision d'ablation du fixateur. En l'absence d'intolérance d'ordre infectieux, il faut essayer de le conserver au moins 6 semaines avec un relais par botte de décharge jusqu'à certitude de consolidation.

En présence d'une forme propagée (figure 4.79)

L'existence d'éventuelles lésions périnaviculaires complique les manœuvres de réduction et influence la séquence de l'ostéosynthèse. Les difficultés peuvent se révéler majeures.

Il faut d'abord réduire le dérangement intercunéennes et fixer la réduction par une vis transversale en compression solidarissant les trois cunéiformes. Puis on implante le fixateur avec des fiches proximales à cheval sur la base du 1^{er} métatarsien et les cunéiformes. Le tracé de l'incision dans son trajet distal doit tenir compte des impératifs d'exposition et d'implantation des fiches. En pratique, l'incision peut se situer dans le plan du 2^e cunéiforme, les fiches pouvant être implantées frontalement à la partie moyenne du 1^{er} cunéiforme et de la base du 1^{er} métatarsien (après avoir pris la précaution de rapprocher provisoirement les berges cutanées).

Le naviculaire est ensuite reconstruit et stabilisé provisoirement par broches et daviers.

Enfin, les lésions latérales de l'arche sont réduites et réparées. Il s'agit de lésions de compression du cuboïde qui nécessitent des manœuvres de réduction en détraction. On en verra les modalités un peu plus loin (voir « fractures du cuboïde »).

Fractures de l'apophyse médiale

Ces fractures trouvent leur intérêt par leur interférence avec les insertions du tibiaux postérieures et les structures fibro-ligamentaires plantaires. On a vu qu'un grand déplacement traduit la rupture de ces moyens d'union.

La voie d'abord est horizontale et rectiligne, très légèrement au-dessus de la mi-hauteur du bord médial du pied entre les tendons du tibiaux antérieur et du tibiaux postérieur (figure 4.80).

Le premier temps consiste à identifier le tendon du tibiaux postérieur. Le plus commode est d'ouvrir la gaine fibrosynoviale à l'aplomb du tubercule postérieur de la malléole médiale, secteur où elle est toujours bien individualisée. Le tendon est isolé sur lacs ; sa dissection vers l'avant mène sur le fragment. L'inventaire des lésions est alors possible : taille et conformation du fragment, dégâts ligamentaires concernant la lame fibreuse terminale du tibiaux postérieur et le « spring ligament », nécessité ou non d'une arthrotomie complémentaire de la talo-naviculaire.

Il faut ensuite trouver des critères de réduction sur les deux berges du foyer osseux et présenter le fragment avulsé sur son site receveur. On doit pour cela s'aider d'une traction directe sur le fragment avec un petit davier à métatarsien à pointes et placer le pied en forte inversion. Cela permet de préciser les modalités de l'ostéosynthèse et vérifier la nécessité ou non de réparation des lésions fibreuses. Il peut être utile de passer un ou deux points (éventuellement transosseux) d'attente dans la

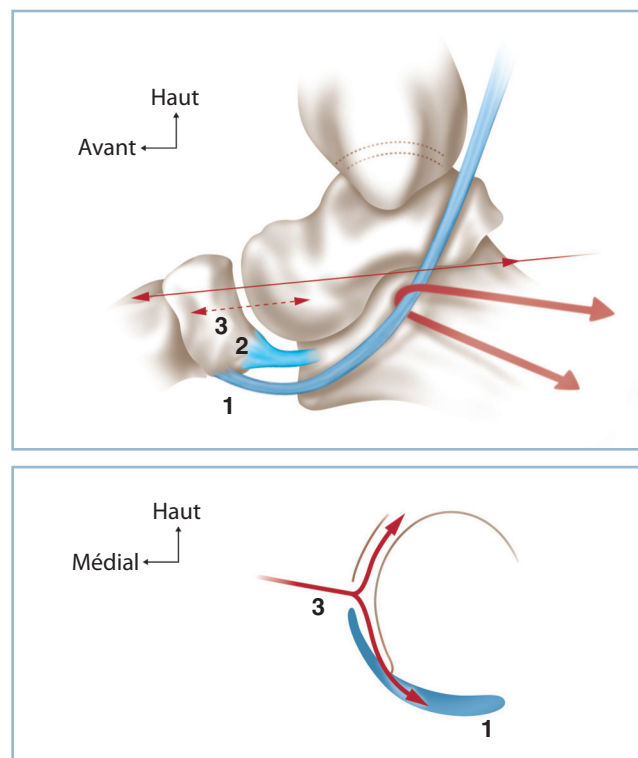
brèche du « spring ligament », qui seront liés immédiatement avant la synthèse définitive (figure 4.78).

— Un volumineux fragment monobloc justifie une synthèse par vis en compression. Il est capital que la vis soit soigneusement enfouie pour éviter un conflit intratendineux potentiel susceptible de faire le lit d'une tendinopathie très gênante.

— En cas de fragment de petite taille et/ou morcelé, on procédera à une ostéo-suture comportant trois points en cadre transosseux sur le naviculaire, l'un horizontal transfixiant l'insertion tendineuse, deux obliques, en croix, le supérieur s'appuyant sur le versant inférieur de l'insertion tendineuse et vice versa pour l'inférieur. Ces fils sont noués au mieux après fixation provisoire par une broche. Bien entendu, compte tenu du risque d'induction de tendinopathie dans cette région hautement réflexogène, tout montage par broches et hauban métallique est proscrit.

Les lésions fibro-ligamentaires sont soigneusement réparées en n'hésitant pas à recourir à des ponts transosseux à l'aide de fils à résorption lente.

Un cas particulier est représenté par les traumatismes exercés sur un os naviculaire accessoire (naviculaire bipartite ou os tibial externe) :

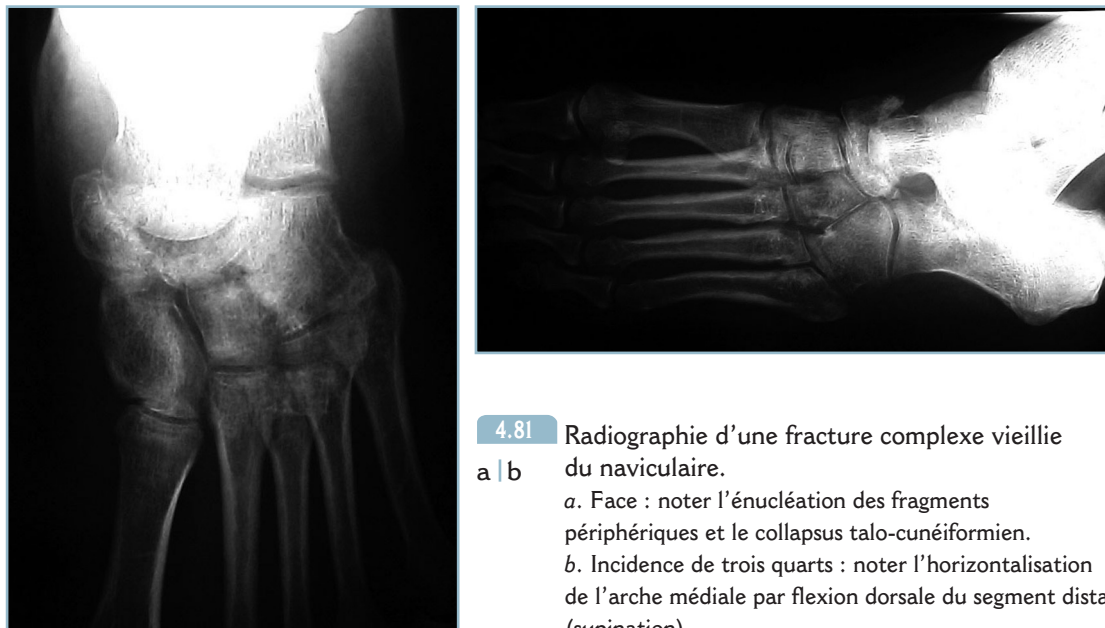


4.80 Voie d'abord du secteur médial de la jonction talo-naviculaire.

a
b

a. Vue médiale. b. Coupe frontale.

1 : expansions plantaires du tendon du tibiaux postérieur, 2 : « spring ligament », 3 : localisation de l'arthrotomie horizontale et décollement en continuité des expansions du tendon du tibiaux postérieur.



4.81 Radiographie d'une fracture complexe vieille du naviculaire.

a | b

a. Face : noter l'énucléation des fragments périphériques et le collapsus talo-cunéiformien.
b. Incidence de trois quarts : noter l'horizontalisation de l'arche médiale par flexion dorsale du segment distal (supination).

— en cas de lésion peu déplacée, le problème est essentiellement diagnostique ; la persistance de signes cliniques locaux (malgré une immobilisation d'attente) permet de retenir le diagnostic de lésion traumatique récente et conduit à une immobilisation en position de repos en légère inversion ;

— en cas de lésion très déplacée, la rupture des attaches fibrocartilagineuses et capsulo-ligamentaires justifie une ostéosynthèse selon les modalités précédentes. Il faudra néanmoins aviver les surfaces de contact et peut-être prévoir l'adjonction d'une autogreffe osseuse.

Lésions vieilles

Elles justifient une courte discussion, car on peut être amené à prendre en charge, plusieurs semaines après le traumatisme, une lésion considérée à tort comme bénigne et traitée par une simple botte. Les problèmes sont multiples et souvent ardues en raison de l'état de consolidation avancé et de la pérennisation des dérangements articulaires et architecturaux. Les décisions thérapeutiques ne peuvent être prises qu'après évaluation précise des dégâts ostéoarticulaires et de leurs conséquences à la lumière de la relation avantages/risques.

Deux paramètres sont à évaluer :

- les conséquences architecturales globales sur les arches, sur l'orientation du talon et la barre d'appui métatarsienne ;
- les conséquences articulaires locales sur les interlignes talo-naviculaires et cunéo-naviculaires, en sachant que ce dernier a essentiellement un rôle statique (stabilité du tarse antérieur et de la jonction tarso-métatarsienne) et que le premier a un double rôle (statique pour la tête du talus et dynamique pour ce qui concerne la mobilité du couple torsion).

En l'absence de trouble morphostatique (confirmée sur le profil et l'incidence dorso-plantaire), on peut conseiller l'abstention chirurgicale et la poursuite du traitement orthopédique. Il faut confectionner, dans de bonnes conditions techniques, une *botte plâtrée moulée* cherchant à creuser la voûte médiale et à placer la plante en position strictement anatomique dans les deux plans. La qualité de la réduction architecturale doit être contrôlée radiologiquement. L'attitude vis-à-vis des interlignes sera déterminée secondairement, en fonction du degré d'intolérance après consolidation osseuse et clarification de la situation sur le plan de la vitalité osseuse.

En cas de trouble morphostatique :

- la priorité est la restauration de l'architecture globale du pied dans les deux plans ;
- la clef de la réparation de l'arche médiale réside dans la restauration du raccourcissement par télescopage de la loge naviculaire ; celui-ci est le plus souvent responsable d'un adductus et d'une verticalisation du segment distal donnant un aspect de pied creux, plus rarement d'un affaissement et d'un aspect de pied plat ;
- il faut alors placer un fixateur externe de part et d'autre du foyer et, après libération, redonner par distraction ses dimensions à la loge et sa morphologie à l'arche médiale. Les conditions anatomiques obligent le plus souvent à réaliser une arthrodèse. Dans la mesure du possible, il faut privilégier, au maximum, la reconstitution du versant proximal.

Dans tous les cas, les suites comportent toujours une immobilisation postopératoire par attelle postérieure puis botte jusqu'à consolidation. Dans l'éventualité d'une ostéosynthèse complémentaire par fixateur externe, il est prudent de prévenir la constitution d'un équin par une attelle postérieure.

Fractures du cuboïde

Ces fractures sont très rares et exceptionnellement isolées. Elles ont constamment un caractère de gravité et doivent faire rechercher des lésions associées. Elles résultent le plus souvent de traumatismes comportant une composante de compression, responsable de comminution et de foyers d'enfoncement ostéochondraux sur cet os en forme de pyramide tronquée à cinq faces.

La morphologie d'ensemble et la présence des deux facettes articulaires qui assurent, en arrière, la transition avec le tarse postérieur (articulation calcanéo-cuboïdienne) et, en avant, avec le métatarse (articulations cuboïdo-métatarsiennes latérale et médiale) expliquent les caractéristiques anatomiques de la lésion qui se présentent sous la forme d'un raccourcissement de l'arche latérale et d'une déviation en abductus de l'avant-pied et la possibilité d'intégration à un traumatisme plus complexe sous la forme de lésions de contiguïté (*figure 4.82*) :

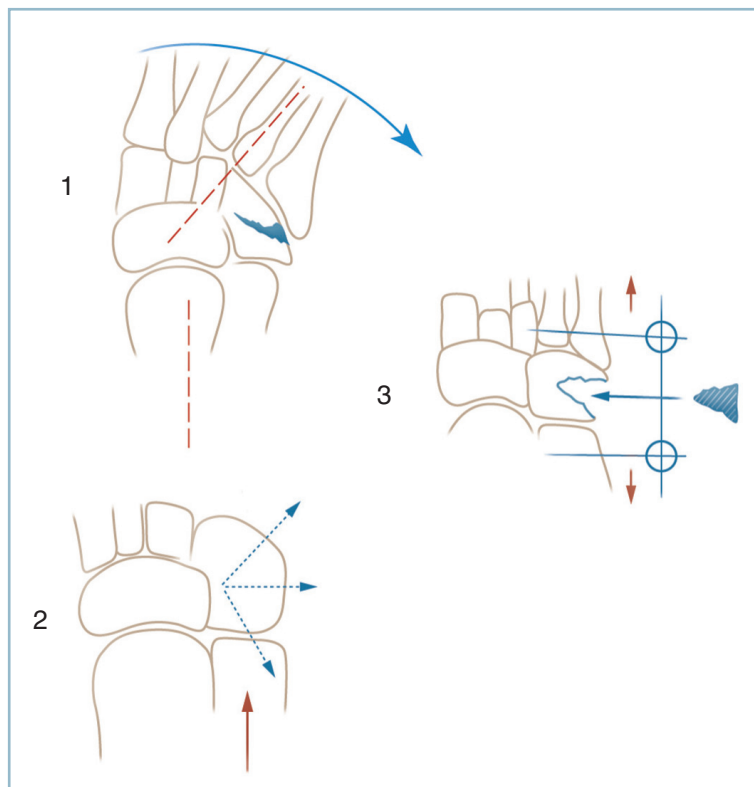
— dans le plan sagittal, vers l'apophyse antérieure du calcanéus ou la base du 5^e métatarsien ;

— et dans le plan transversal vers le pôle latéral du naviculaire. Dans cette variété, l'évolution peut se faire, à bas bruit, sous la forme d'une nécrose parcellaire du secteur latéral du naviculaire avec phénomènes de fragmentation localisée et de compression. Progressivement, sur l'incidence dorso-plantaire, le naviculaire prend l'aspect d'un croissant asymétrique, avec effilement de son extrémité latérale renforçant l'impression de renflement médial. Cette lésion très particulière peut retentir sur le carrefour calcanéo-cuboïdo-naviculo-talien et être

à l'origine d'un syndrome douloureux mécanique difficile à identifier et à traiter. Elle peut être à l'origine de problèmes médico-légaux concernant, par exemple, l'imputabilité dans un contexte traumatique d'une image de ce type.

La fracture du cuboïde peut aussi représenter la fin d'un grave traumatisme en abduction forcée du médio-pied, lésant en premier lieu la talo-naviculaire et se poursuivant par une lésion en compression de l'arche latérale moyenne. La lésion cuboïdienne est une fracture par compression ; la lésion médiale peut se manifester seulement sous la forme d'une banale avulsion de l'apophyse médiale du naviculaire. Mais la seule présence de ce petit fragment et l'importance de l'écart interfragmentaire doivent, on l'a vu, alerter.

Comme à tous les niveaux, on ne saurait trop insister sur la valeur des incidences radiographiques orthogonales et notamment l'incidence dorso-plantaire dont l'analyse doit être particulièrement attentive. Redisons encore une fois que les incidences de trois quarts sont utiles pour dégager l'interligne des deux articulations cuboïdo-métatarsiennes (insuffisamment déroulées sur l'incidence dorso-plantaire) mais qu'elles n'ont aucun intérêt pour l'analyse architecturale. De même, lorsque l'état local le justifie, il peut être utile de demander un scanner pour identifier des lésions d'enfoncement ostéochondral aux extrémités antérieures et postérieures et des lésions de propagation extracuboïdienne.



4.82 Fracture-tassement du cuboïde.
1 – Fracture-tassement avec abduction de l'avant-pied.
2 – Types fracturaires.
3 – Traitement par déplissement (fixateur externe) et greffon cortico-spongieux.

Traitement

La réexpansion par traction axiale de la loge cuboïdienne comprimée par le traumatisme est le temps thérapeutique essentiel. Cela peut-être obtenu par traction manuelle directe exercée sur les métatarsiens latéraux ou l'action d'un écarteur autostatique s'appuyant au mieux sur deux petites vis implantées en zone élective sur la base du 5^e métatarsien et de l'apophyse antérieure du calcaneus.

Lorsque les lésions de compression sont importantes, il peut être commode d'utiliser un fixateur externe qui, grâce à la possibilité d'une traction pluridirectionnelle, permet le réglage stable des dimensions de la loge et l'alignement de l'arche latérale dans les deux plans. Cet artifice donne toute latitude pour régler au mieux les problèmes ostéoarticulaires à l'intérieur d'une loge cuboïdienne stabilisée, à bonne dimension.

Lorsque la comminution est très importante et fait craindre des difficultés réductionnelles et de stabilisation, il est possible d'affiner l'indication par la réalisation d'un cliché sous traction. La restitution de l'anatomie du cuboïde et de la congruence articulaire autorise à pratiquer une ostéosynthèse par fixateur externe à foyer fermé.

Lorsque ces conditions ne sont pas réunies, il faut pratiquer une ostéosynthèse à foyer ouvert.

La face cutanée de cuboïde est abordée par une voie dorso-latérale horizontale, rectiligne, à mi-distance entre la tangente à la pointe malléolaire et la ligne prolongeant la styloïde du 5^e métatarsien. La rugination et le relèvement vers le haut du corps charnu du Court Extenseur des orteils mènent sur le foyer.

L'inventaire des lésions permet le choix du mode de distraction à adopter. Ce procédé réaligne l'arche latérale et réduit grossièrement les déplacements.

Il faut ensuite compléter la réduction et surtout relever les enfoncements ostéochondraux, vis-à-vis desquels ce ligamentotaxis n'a aucune action. La stabilisation des relèvements nécessite souvent l'adjonction d'une autogreffe osseuse. C'est pourquoi, en cas de défaut important, il est préférable d'inclure dans le champ une crête iliaque. L'ostéosynthèse s'effectue par broches, l'immobilisation étant confiée au fixateur externe jusqu'à consolidation, à moins qu'une ostéosynthèse par mini-plaque, sans pontage articulaire, soit réalisable (voir figure 4.82).

En cas de grande lésion médio-tarsienne par abduction forcée, associant une fracture cuboïdienne en compression et une entorse grave de la talo-crurale avec avulsion de l'apophyse naviculaire médiale, le premier impératif est la reconnaissance de la lésion. Le second est l'ostéosynthèse des deux sites ; sur le versant cuboïdien selon les modalités précédentes, sur le versant naviculaire par réinsertion du fragment avulsé (par ostéosuture) et réparation de l'ensemble des lésions fibroligamentaires (« spring ligament », expansion plantaire du tibial postérieur, capsule talo-naviculaire latérale).

Luxations de l'arrière et du médio-pied

Luxations médio-tarsiennes

Ce sont des lésions rares qui font suite à des traumatismes importants et appuyés. Les lésions médio-tarsiennes pures se produisent essentiellement dans le plan sagittal (*figure 4.83*).

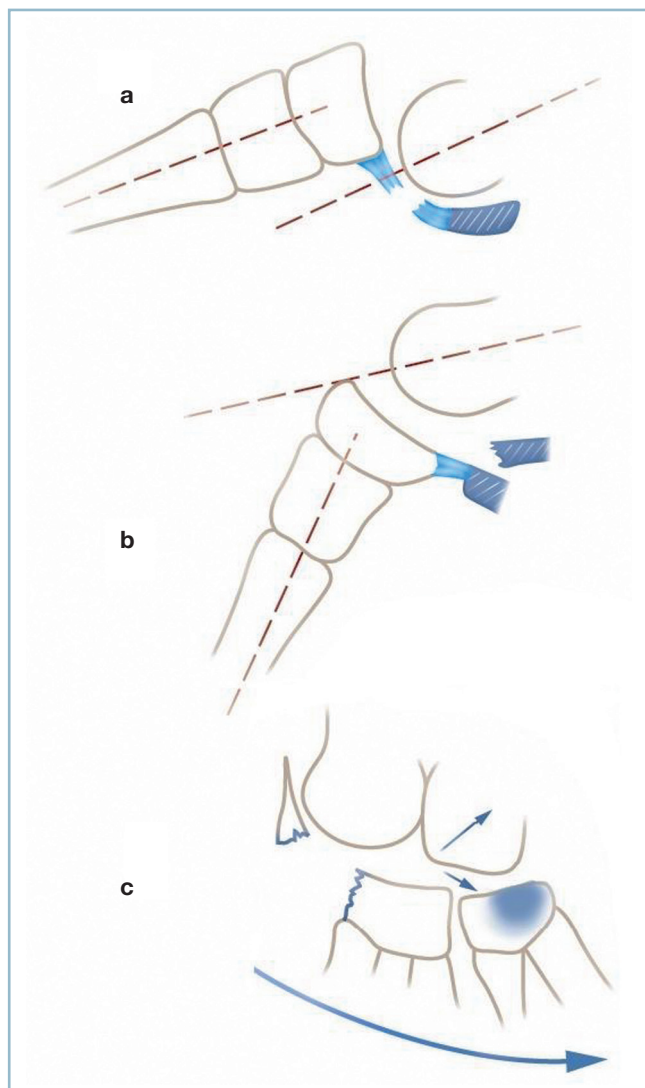
Elles font alors suite à un traumatisme en flexion plantaire forcée appliqué à la partie distale du dos du pied. Dans ce cas, le segment distal est en position de luxation plantaire, ce qui correspond à la rupture des moyens d'union capsulaires dorsaux. Il existe parfois une avulsion du coin postéro-supérieur du naviculaire pouvant s'associer à des lésions de compression plantaire sur l'apophyse antérieure du calcaneus et/ou du sustentaculum tali. Cette lésion peut être ouverte à la face dorsale qu'il s'agisse d'une rupture cutanée par tension au-delà des limites de résistance physiologique ou de l'action directe de l'agent vulnérant. La situation est alors particulièrement grave, la luxation s'accompagnant d'atteinte d'organes nobles et de dégâts ostéochondraux par avulsion.

Les luxations dorsales sont exceptionnelles. Elles font suite à un traumatisme en flexion dorsale forcée et s'accompagnent d'une rupture des moyens d'union plantaire, talo-calcaneus et calcaneus-cuboïdien qui sont très résistants. Ces conditions mécaniques particulières conduisent à rechercher des lésions en compression sur la tête talienne et/ou le secteur dorsal de la calcaneus-cuboïdienne, survenues dans la séquence traumatique avant la rupture ligamentaire.

Les lésions de la médio-tarsienne survenant dans le plan frontal justifient quelques lignes de discussion concluant à la plus grande prudence. Il est préférable, sur le plan didactique, de mettre en doute l'existence des luxations transversales pures (voir figure 4.83).

Les luxations (ou subluxations) médio-tarsiennes latérales comportent fréquemment une composante latérale osseuse, qu'il s'agisse de fracture en compression du cuboïde (réalisant une luxation talo-naviculo-trans-cuboïdienne) ou, plus rarement, de fracture-séparation transcalcaneus dans la région préthalamique (luxation talo-naviculo-transcalcaneus) (*voir figure 4.83c, flèches courtes*).

L'essentiel est de ne pas focaliser l'attention sur la lésion osseuse latérale, évidente avec le risque de méconnaître la composante médiale, cachée mais grave. Il faut savoir donner toute sa valeur à la présence d'un petit fragment détaché de l'apophyse médiale du naviculaire, d'un écart interfragmentaire anormalement important et d'une anomalie de l'alignement talo-naviculaire, la tête talienne étant libérée de ses moyens de contention médiaux (voir figure 4.77).



4.83 Luxations médio-tarsiennes sagittales.
 a. Dorsale avec rupture du « spring ligament ».
 b. Ventrale avec fracture du sustentaculum tali et frontale. c. Luxation latérale avec lésions de la médio-tarsienne latérale et propagation trans cuboïdienne ou transcalcaneenne (flèches courtes).

Les luxations talo-naviculaires transversales doivent aussi être considérées, jusqu'à preuve du contraire, comme faisant partie d'une luxation péritalienne définie par une luxation en masse du bloc calcanéo-pédieux autour de la tête talienne. L'incidence dorso-plantaire est, ici, particulièrement importante. Il n'y a alors pas de dérangement calcanéo-cuboïdien. En revanche le rapport entre la tête talienne et la tubérosité antérieure du calcaneum sont perturbés.

Après s'être assuré de l'absence de complication vasculo-nerveuse, la réduction est urgente. En cas de luxation sagittale pure, fermée, la réduction orthopédique sous anesthésie est dans la grande majorité des cas suffisante. La réduction est contrôlée par des radiographies vérifiant la restauration de la

congruence des deux interlignes sur les deux incidences orthogonales et la restauration de l'architecture globale.

En l'absence de lésion osseuse, la stabilité est habituellement suffisante pour s'en tenir à une simple contention par attelle postérieure en résine suivie, dès dégonflement, par une botte en position de fonction avec un contrôle radiographique avant la sortie.

En présence de lésions osseuses de la tête talienne ou des marges du naviculaire et/ou de la calcanéo-cuboïdienne, il faut s'assurer de la stabilité par un « testing » au décours de la réduction. Toute incertitude doit conduire à un brochage axial d'avant en arrière des arches antéro-postérieures (cunéo-naviculo-talien sur l'arche médiale et métatarso-cuboïdo-calcaneen sur l'arche latérale). Le contrôle des congruences articulaires et de l'orientation des arches est alors particulièrement important. La présence d'un gros fragment céphalo-talien doit faire discuter l'indication d'une ostéosynthèse céphalique. Il en va de même d'une fracture du calcaneus dans la région thalamique. Un brochage axial simple est possible en l'absence de risque de télescopage et de raccourcissement de l'arche latérale (ce risque justifiant une intervention de stabilisation par plaque vissée ou fixateur externe).

L'association d'une entorse grave talo-naviculaire et d'une lésion en compression doit conduire, on l'a vu, à une ostéosynthèse sur les deux secteurs selon les modalités précédemment énoncées.

L'irréductibilité et/ou l'incoercibilité nécessitent une réduction à foyer ouvert, à la recherche d'une interposition ou d'un fragment (céphalo-talien par exemple, à l'origine d'une incarceration).

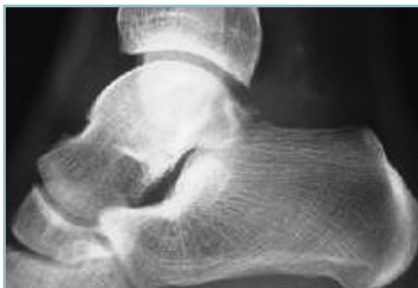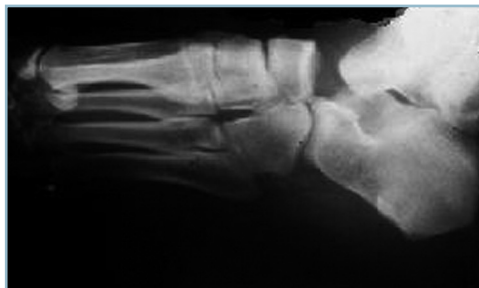Une luxation ouverte réclame une intervention d'extrême urgence pour décontamination articulaire, parage de la plaie, réduction, inventaire et réparation des lésions associées. Le risque septique justifie une stabilisation systématique par fixateur externe tibio-pédieux dans les formes à risque septique élevé, par broche axiale dans les autres cas.

Luxations péritaliennes ou luxations sous-taliennes et talo-naviculaires combinées

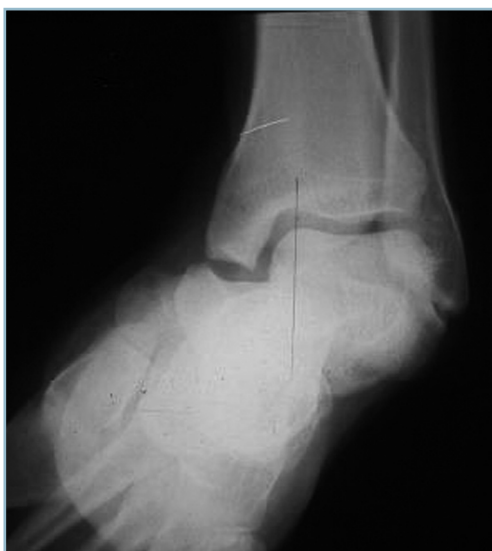Ce sont des lésions extrêmement rares, les séries de la littérature ne faisant état que de quelques dizaines de cas répartis sur plusieurs décennies. Elles réalisent une entité particulière et sont définies par le déplacement en masse, dans le plan frontal, du bloc calcanéo-pédieux, autour du talus dont le corps reste en place dans la mortaise tibio-fibulaire (figure 4.84). La ligne de déplacement intéresse donc la talo-naviculaire et la sous-talienne et respecte la cuboïdo-calcaneenne. C'est une luxation du couple de torsion respectant la calcanéo-cuboïdienne.

La luxation peut être médiale ou latérale. Les deux formes diffèrent sur de nombreux points :

- Les formes médiales sont les plus fréquentes (figure 4.85). Elles sont en moyenne deux fois plus fréquentes que les formes latérales. Cliniquement, elles se présentent sous la forme d'un pied creux post-traumatique avec aspect de pseudo-inversion



4.84 Luxation péritalienne.
Tous les intermédiaires existent entre cette forme caricaturale (à gauche) et cette forme occulte marquée par une seule minime anomalie sous-talienne postérieure (à droite).



4.85 Luxation péritalienne à déplacement médial.

globale du pied. Elles surviennent fréquemment à la suite de traumatisme appuyé mais à relativement faible énergie (accident de sport ou accidents de la voie publique). De ce fait, elles sont le plus souvent pures et rarement ouvertes. Leur pronostic à long terme est en général bon.

— Les formes latérales, sont plus rares. Elles se présentent cliniquement sous la forme d'un pied plat post-traumatique avec aspect de pseudo-éversion globale du pied. Elles surviennent à la suite de traumatismes à haute énergie et comportent fréquemment des lésions ostéoarticulaires associées touchant la tête talienne, le revêtement cartilagineux de la sous-talienne postérieure (chondropathie traumatique) voire le processus postérieur. De ce fait souvent ouvertes, leur pronostic est plus mauvais que leurs homologues médiales.

Sur le plan clinique

Les déformations sont considérables et orientent d'emblée vers un contexte de gravité. L'élargissement transversal du pied, les déformations en inversion ou éversion permettent de faire évoquer le diagnostic à l'examineur expérimenté, car, compte

tenu de sa rareté, il faut savoir penser à cette pathologie traumatique.

On doit d'emblée s'enquérir de l'état cutané menacé par la saillie des reliefs osseux exposés par le déplacement, c'est-à-dire la région périmaléolaire latérale dans la variété médiale et la région antéro-médiale dans la variété latérale (secteur antérieur de la malléole médiale et tête talienne déshabillée). C'est dans ce secteur que siège l'ouverture des formes latérales. Toute zone de souffrance cutanée (notée avec précision) traduit l'impératif d'un diagnostic radiographique d'extrême urgence suivi sur le champ d'une réduction sous anesthésie générale.

La recherche de complication vasculo-nerveuse est systématique. Les luxations latérales menacent plus particulièrement les structures postéro-médiales (pédicule tibial postérieur, tendon du tibial postérieur et long fléchisseur), les luxations médiales, le pédicule fibulaire profond.

Radiographie

L'examen radiographique est réalisé sans retard. Il comporte, comme toujours, une incidence de la cheville de face et deux radiographies du pied dans son ensemble de profil strict et en incidence dorso-plantaire. L'incidence dorso-plantaire est particulièrement importante, car elle fait le diagnostic dans tous les cas en montrant la constante vacuité de la talo-naviculaire.

En effet, en l'absence d'incidence dorso-plantaire et en dehors des formes cliniquement évidentes, le diagnostic peut être méconnu quand le déplacement s'effectue dans un plan strictement horizontal, la projection des pièces osseuses sur le profil reconstitue de façon plus ou moins exacte la morphologie du squelette osseux. La disparition des interlignes sous-talien et médio-tarsien doit cependant alerter (*figure 4.86*).

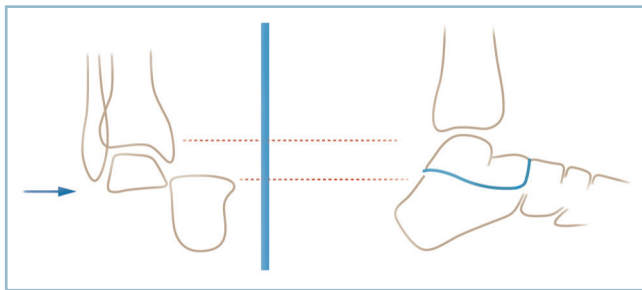
La radiographie doit également rechercher des lésions associées :

- celles-ci peuvent intéresser la tête talienne, il s'agit alors d'une luxation trans-céphalo-péritalienne ;
- ce peut être une fracture du cuboïde ou de l'apophyse antérieure du calcaneus (réalisant une luxation trans-cuboïde ou trans-calcaneéo-péritalienne).

Sur la radiographie standard, il est important de bien analyser l'aspect de la sous-taliennne postérieure à la recherche d'une discrète incongruence (*figure 4.87*) et d'analyser toutes les coupes de scanner à la recherche de petits fragments périphériques laissant à penser que la lésion osseuse ayant présidé à la demande de l'examen est l'épiphénomène d'une luxation péritaliennne spontanément réduite (*figure 4.88*).

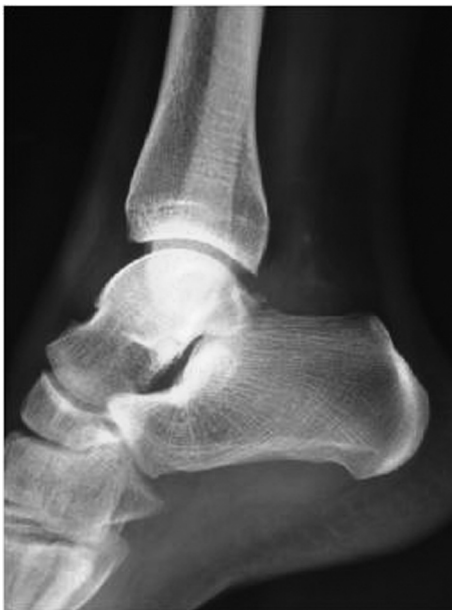Luxations fermées

En l'absence d'ouverture cutanée, il faut toujours tenter une réduction orthopédique sous anesthésie générale par



4.86 Luxation péritaliennne.

Correspondance entre déplacement frontal et image radiographique de profil. Risque de méconnaissance sur la radiographie de profil (déplacement frontal pur).



4.87 Luxation péritaliennne.

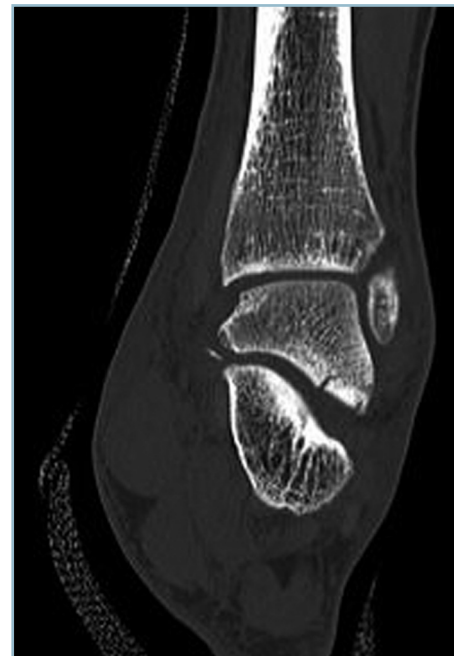Mini-dérangements sous-taliens postérieurs et irrégularité du pôle ventro-médial du naviculaire.

réalisation de la manœuvre inverse du déplacement. Celle-ci est habituellement facile. La luxation peut néanmoins s'avérer irréductible ou la réduction incoercible. On ne doit alors pas insister, penser à la possibilité d'une interposition et réaliser immédiatement une réduction à foyer ouvert. La voie d'abord doit permettre l'identification et la levée de l'interposition. Il faut donc se souvenir que :

- dans la luxation médiale, la tête est en position latérale par rapport au bloc calcanéo-pédieux qui est déporté médialement ; la tête déshabillée peut se trouver enclavée dans une boutonnière développée dans le rétinaculum des extenseurs ; de même, il a été décrit une interposition du pédicule fibulaire profond ; la voie d'abord doit donc être latérale en regard de la tête taliennne (*figure 4.89*) ;

- dans la luxation latérale, il se produit une importante distension des structures postéro-médiales et un vide articulaire talo-naviculaire ; on peut observer une incarceration dans le diastasis talo-naviculaire du tendon du tibial postérieur et/ou du long fléchisseur des orteils ; il a été décrit des ruptures du tendon du tibial postérieur ; l'incision doit donc être sous-malléolaire médiale avec repérage premier du pédicule tibial postérieur (*figure 4.89*).

La réduction est le plus souvent stable ; néanmoins, il n'y a pas d'accord sur le type d'immobilisation (botte ou cruro-pédieux) ni sur la durée.



4.88 Luxation péritaliennne.

Scanner (coupe frontale) d'une luxation spontanément réduite. Arrachements osseux périphériques témoin d'une réduction spontanée (même blessé que 4.87).

Nous préconisons un brochage percutané (obligatoire en cas d'instabilité au testing sous anesthésie générale après réduction) sous la forme d'une broche de diamètre 16 ou 18 cunéo-naviculo-talienne (stabilisant l'arche médiale) et une seconde sagittale talo-calcanéenne introduite par le col du talus en dedans du tendon du tibia antérieur. Ces broches sont enfouies et facilement repérables pour en faciliter l'ablation. Cette stabilisation autorise une simple immobilisation par botte en résine. Les broches sont enlevées à la 4^e semaine avec une immobilisation par botte de marche pour 15 jours supplémentaires.

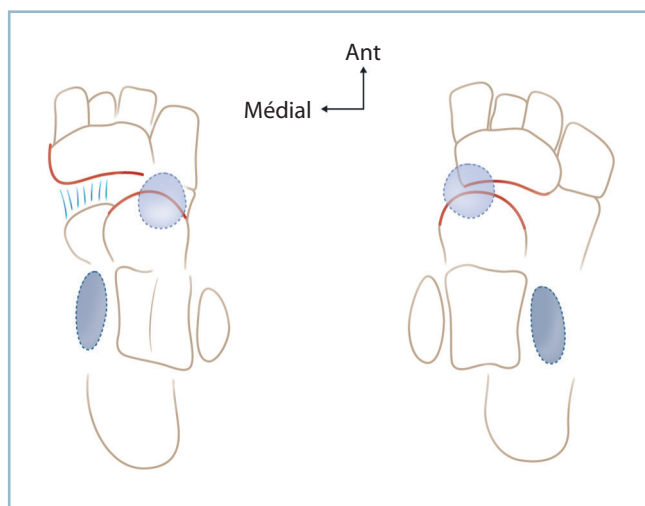
Luxations ouvertes

L'ouverture nécessite une intervention d'urgence pour décontamination, parage, traitement des lésions secondaires. La stabilisation par broches enfouies est indispensable.

Énucléation totale

Elle est exceptionnelle. Cette lésion peut encore plus rarement s'accompagner d'une extrusion complète du talus au travers d'une brèche cutanée. Quelques cas d'extrusion talienne ont donné lieu à publication. Les attitudes sont affaire de cas particulier (*figure 4.90*). En réalité, toute possibilité de conservation des mobilités est exclue. L'état de souillure du fragment énucléé conditionne l'attitude thérapeutique :

- en cas de souillure modérée, le talus peut être repositionné après décontamination par immersion dans une solution antibiotique et préparation par avivement des surfaces articulaires ; ce greffon monobloc permettra après réhabilitation d'aboutir à une panarthrodèse sans raccourcissement notable ;



4.89 Luxation péritalienne.

Représentation schématique d'une variété latérale (à droite) avec fracture de la malléole latérale et conflits médiaux et d'une variété médiale (à gauche) avec fracture de la malléole médiale et conflits dorso-latéraux (cercles : conflits, ovales : fractures).

- en cas de souillure importante, il est plus prudent de réaliser une talectomie avec arthrodèse tibio-calcanéenne, le talus, après décontamination pouvant être fragmenté et utilisé à titre de comblement des espaces libres. Pour limiter l'enraidissement, il est possible de ménager la calcanéo-cuboïdienne et de créer une néarthrose tibio-naviculaire par simple adossement. Le raccourcissement sera alors de 2 à 3 cm.

Les voies d'abord sont conditionnées par le siège et les caractéristiques de l'ouverture cutanée.

LÉSIONS OSTÉOARTICULAIRES DE L'AVANT-PIED

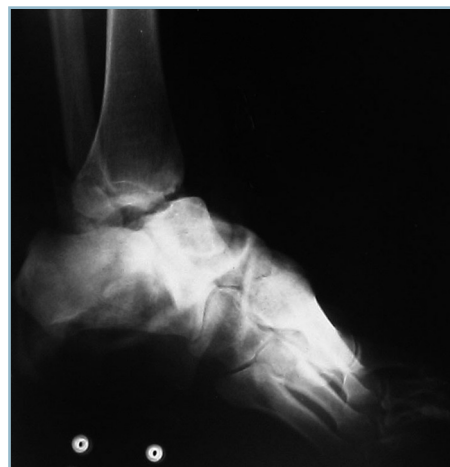Luxations et fractures-luxation tarso-métatarsiennes

L'atteinte traumatique de l'interligne de Lisfranc a donné lieu à de nombreux travaux sur la classification et le traitement. C'est une lésion assez rare (dont la fréquence ne dépasserait pas 0,2 % des fractures). Elle comporte deux risques majeurs :

- être méconnue dans un contexte de traumatisme à faible énergie car les déplacements sont peu importants ;
- être négligée (ou insuffisamment prise en compte) lorsqu'elle s'intègre, comme cela est fréquent, à un polytraumatisme mettant en jeu le pronostic vital.

Dans tous les cas, la lésion est responsable de séquelles fonctionnelles très gênantes à deux niveaux :

- local, articulaire sur l'interligne tarso-métatarsien, à type de douleurs mécaniques et de déformations du dos du pied (bosse dorsale) responsables de conflits avec la chaussure ;



4.90 Radiographie d'une énucléation totale du talus.

— à distance, par répercussion sur la barre d'appui métatarsienne où elle peut générer des zones d'hyper-appui en rapport avec un vice d'alignement des têtes et des troubles architecturaux par anomalie de répartition de la pronosupination ; ces dernières étant susceptibles de retentir sur l'ensemble du pied.

Elles ont suscité de très nombreuses classifications. Toutes sont complexes et comportent un aspect de systématisation schématique assez éloigné de la réalité. Ces classifications sont issues du travail ancien de Quénu et Kuss en 1909. Il faut reconnaître qu'elles sont difficiles à mémoriser et à mettre en pratique sur le terrain.

En pratique

Quelques règles simples devraient éviter les erreurs.

La radiographie standard est l'élément diagnostique de base. Les clichés comportent toujours une incidence de profil strict de l'ensemble du pied et une incidence de face dorso-plantaire centrée sur la jonction tarso-métatarsienne (idéalement comparative). Ces clichés ne sauraient être remplacés par des incidences de trois quarts. Celles-ci n'ont aucun rôle sur l'évaluation architecturale ; en revanche, elles sont très utiles pour dégager le secteur latéral de l'interligne (articulations cuboïdo-métatarsiennes latérale et médiale) qui sont mal déroulées sur l'incidence dorso-plantaire

Le scanner est de lecture extrêmement ardue, notamment pour ce qui concerne les coupes frontales, en raison de l'aspect en ligne brisée de l'interligne tarso-métarsien dans son secteur médial et de l'obliquité de sa direction générale rendant dif-

ficile l'identification des pièces osseuses dont les sections ont des aspects très voisins.

Il faut avoir en mémoire les critères de normalité du squelette de l'avant-pied en se référant, au besoin, à un cliché controlatéral comparatif (figure 4.91).

Sur l'incidence de profil strict :

— la base métatarsienne est située, sur chaque rayon, dans le prolongement exact de la pièce correspondante du tarse antérieur (les trois cunéiformes sur le secteur médial et le cuboïde, latéralement) ; en particulier, aucune base ne fait saillie à la face dorsale. Il en est de même pour les quatre pièces tarsiennes correspondantes.

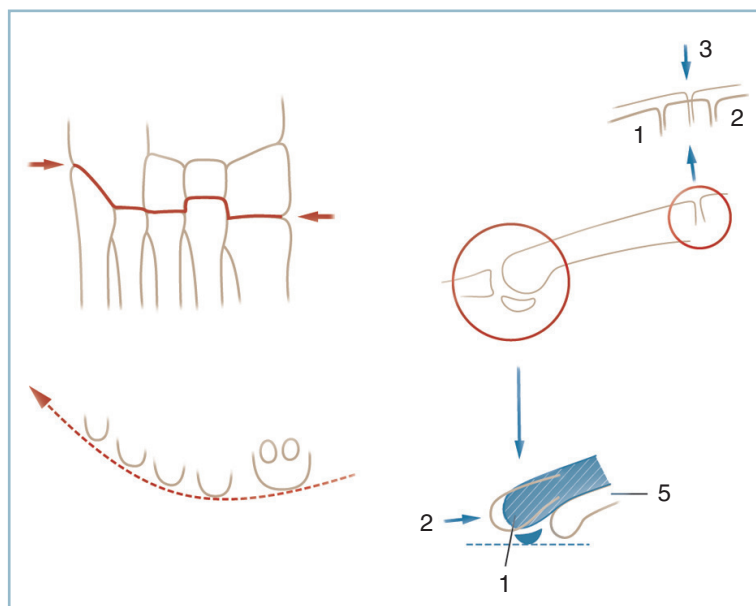
— l'alignement tarso-métatarsien est harmonieux et homogène sur chaque rayon, sans brusque verticalisation d'une ou plusieurs baguettes métatarsiennes ;

— toutes les têtes se projettent sur le même plan, aucune ne fait saillie dans la plante ; il est possible d'identifier les têtes sur l'incidence de profil, en se reportant au métatarsien correspondant et en retenant que la tête du 1^{er} métatarsien est recouverte par les sésamoïdes, le 5^e est le plus court, le plus horizontal et le plus proche de la plante, le 2^e le plus long et le 3^e le plus dorsal au sommet de la racine de l'arche transversale.

Sur l'incidence de face dorso-plantaire, il faut passer en revue :

— la ligne d'encastrement de l'interligne tarso-métatarsien et le débord antérieur respectif des pièces osseuses qui croît de dehors en dedans selon une progression géométrique ; ainsi, le 3^e cunéiforme dépasse le cuboïde de 2 mm, le 2^e cunéiforme dépasse le 3^e de 4 mm et le 1^{er} cunéiforme, le 2^e de 8 mm ;

— le mode d'encastrement extrêmement précis et étroit sans aucun diastasis interosseux sur l'ensemble des surfaces en contact. Ainsi les trois cunéiformes (C1, C2, C3) sont parfaite-



4.91 Traumatismes du Lisfranc.

Critères anatomiques et radiographiques de normalité de l'interligne tarso-métatarsien.

À gauche, vue dorso-plantaire : rapports osseux intrinsèques et carrefour médial (M1/C1/M2/C2) latéral (cuboïdo métatarsien), alignement des têtes, rectitude des bords collatéraux.

À droite, alignement de profil des têtes (1 = T1, 2 = T2, 5 = T5) et projection des interlignes CM (1 = C1M1, 2 = C2M2, 3 = C3M3).

ment alignés. Les trois articulations cunéo-métatarsiennes (CM) parfaitement congruentes, sont décalées. La médiale (1^{re} CM) est la plus distale, la médiane (2^e CM) la plus postérieure, la latérale (3^e CM) en situation intermédiaire. L'encastrement des bases métatarsiennes est parfaitement ajusté et s'effectue par l'intermédiaire d'un double contact : cunéo-métatarsien proximal et intermétatarsien latéral par parfaite adaptation des facettes basales latérales.

Le maintien de cette congruence particulièrement étroite s'effectue par de nombreux ligaments courts, dorsaux, plantaires et interosseux. L'un de ces ligaments interosseux, le *ligament de Lisfranc*, est particulièrement robuste. Très court, il est tendu, selon une direction oblique en avant, entre le bord latéral du premier cunéiforme et la base du 2^e métatarsien. Sa rupture démasque un diastasis entre le bord latéral de C1 et la facette médiale de la base du 2^e métatarsien. La présence de ce signe a une très grande valeur diagnostique. Les articulations cuboïdo-métatarsiennes comportent deux articulations médiale et latérale non encadrées car mobiles dans le plan sagittal.

Les bords collatéraux, sont rectilignes sans débord anormal. La base du 5^e métatarsien dépasse à peine la ligne corticale. La corticale médiale du 1^{er} métatarsien est parfaitement alignée sur leur homologue du naviculaire et du 1^{er} cunéiforme. De même, la corticale latérale du 5^e métatarsien est alignée sur la corticale correspondante du cuboïde et de l'extrémité antérieure du calcanéus.

L'alignement des têtes doit correspondre au canon de la normalité à savoir, 1^{re} et 2^e têtes au même niveau (égalité de longueur des deux métatarsiens médiaux) puis décroissance régulière des têtes latérales selon une ligne parabolique (conforme aux critères de Maestro).

Au total

La normalité architecturale s'évalue sur quatre paramètres :

- morphologie et congruence dans les deux plans de l'interligne tarso-métatarsien ;
- harmonie d'orientation sagittale et frontale des métatarsiens ;
- aspect rectiligne des bords collatéraux ;
- alignement sagittal et dorso-plantaire parabolique des têtes métatarsiennes.

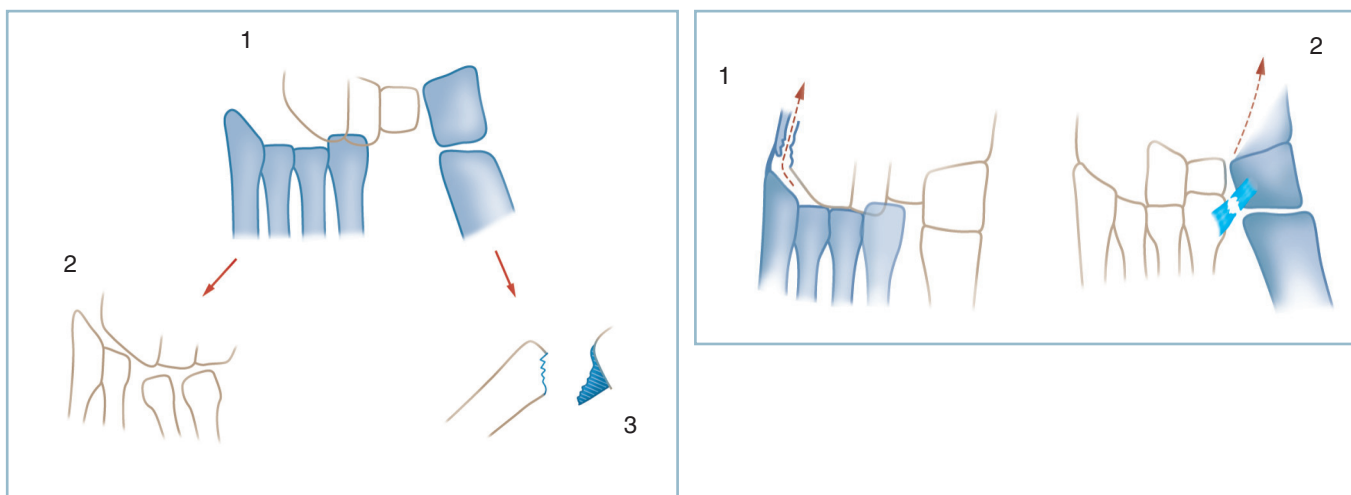
Classification et inventaire des lésions

Il faut d'abord rappeler les principaux points des classifications habituellement utilisées.

Le rayon médial est dénommé « colonne », les quatre rayons latéraux constituant la « spatule ». Ainsi se trouvent définies des lésions columnaires qui sont déplacées médialement et des lésions spatulaires qui sont déplacées latéralement. Les lésions touchant les deux structures sont dites columno-spatulaires. Ce sont les plus fréquentes. Lorsque le déplacement s'effectue dans le même sens, la lésion columno-spatulaire est dite homolatérale ; elle est dite divergente lorsque les déplacements s'effectuent dans des directions opposées (*figure 4.92*).

Il fait mentionner plusieurs particularités s'écartant de ce schéma de base :

- les lésions spatulaires peuvent être limitées à deux ou trois rayons ;



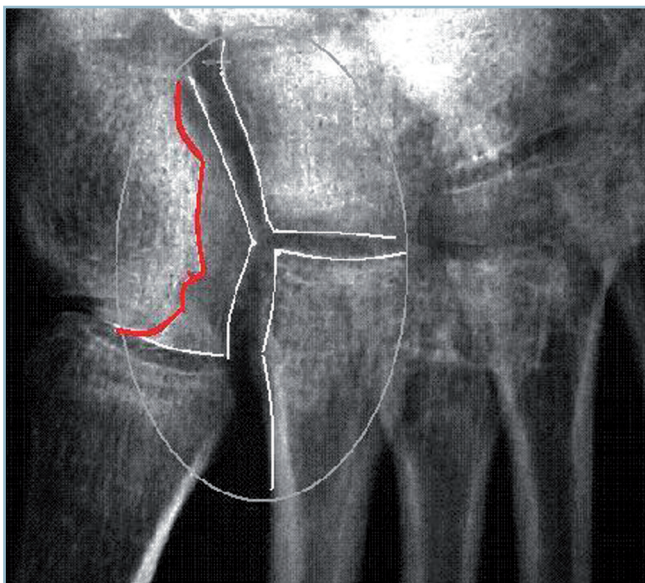
4.92 a. Luxations du Lisfranc : forme columno-spatulaire divergente. 1 : avec déplacement homogène de la spatule, 2 : avec luxation intra-spatulaire, 3 : avec fracture de la base de M1. b. Luxations du Lisfranc : formes partielles. 1 : luxation spatulaire isolée avec diffusion intracuboïdienne du trait, 2 : luxation columnaire isolée avec diastasis M1C1/M2C2 traduisant la rupture du ligament de Lisfranc.

— elles peuvent toucher les quatre rayons mais de façon inhomogène et entraîner, sur une spatule luxée, des dérangements métatarsiens intrinsèques. Il faut être en mesure de dépister ces dérangements intra-spatulaires car la reposition en masse de la spatule est insuffisante et peut laisser persister des désaxations métatarsiennes dans les deux plans.

Rappelons que l'examen attentif de la partie proximale de la jonction columno-spatulaire est essentiel, à la recherche d'un diastasis entre le 1^{er} cunéiforme et la base du 2^e métatarsien traduisant une rupture du ligament de Lisfranc et la gravité du traumatisme (*figure 4.93*).

Les lésions articulaires peuvent s'accompagner de lésions osseuses associées à plusieurs niveaux :

- sur les épiphyses métatarsiennes réalisant des luxation-fractures, facteur d'instabilité ;
- sur les diaphyses des métatarsiens, augmentant les conséquences du désordre architectural ;
- mais aussi et surtout sur les structures osseuses du versant proximal :
 - sur le secteur latéral, il faut examiner l'angle latéro-distal du cuboïde qui peut être arraché et luxé vers le haut et latéralement, avec les deux métatarsiens correspondants,



4.93 Traumatismes du Lisfranc.

Diastasis entre le 1^{er} cunéiforme (C1), la base du 2^e métatarsien (M2) et entre les deux cunéiformes médiaux (C1/C2) (cercle gris). Le diastasis C1/M2 traduit la rupture du ligament de Lisfranc. Attention le diastasis C1/C2 peut être masqué par l'interligne dorsal qui est préservé (lignes blanches) le diastasis s'effectuant en feuillet de livre à ouverture plantaire (ligne rouge).

restés solidaires (*figure 4.92*) ; ce fragment peut se propager sur la corticale latérale du cuboïde par un trait de séparation sagittal ;

— sur le secteur médial, la lésion peut se propager vers les cunéiformes. Il existe souvent un trait de propagation proximal à l'origine d'un diastasis, plus ou moins marqué, entre le cunéiforme médial (C1) et le cunéiforme central (C2). Ce trait, pas toujours évident, doit être identifié car il traduit un dérangement intracunéiformien dont l'expression la plus grave est la séparation complète de C1 qui remonte avec son métatarsien le long du bord médial du pied, le trait de séparation pouvant, alors, emporter dans les formes extrêmes le segment médial du naviculaire. Le diastasis C2 n'est pas toujours évident car susceptible de s'effectuer en feuillet de livre à ouverture plantaire, le secteur dorsal intact peut masquer l'écart interosseux plantaire.

La radiographie de profil strict peut à elle seule confirmer un doute (*figure 4.94*).

Tous ces dérangements doivent être inventoriés avec précision. Leurs conséquences pathogènes doivent être évaluées par référence aux critères de « normalité » précédemment énoncés au niveau de l'interligne d'une part et sur l'architecture globale de l'avant – pied d'autre part.

Il faut savoir être alerté par de petites perturbations d'un ou plusieurs de ces critères, d'aspect plutôt bénin à un examen superficiel et donner toute sa valeur :

- à une irrégularité des interlignes cunéo-métatarsiens ou cuboïdo-métatarsiens, surtout en présence de petits fragments périphériques ;
- à un diastasis entre le 1^{er} cunéiforme et la base du 2^e métatarsien ;
- au débord excessif de la base du 5^e métatarsien.

Il faut reprendre l'examen clinique, rechercher une douleur anormale à la palpation et surtout aux contraintes.

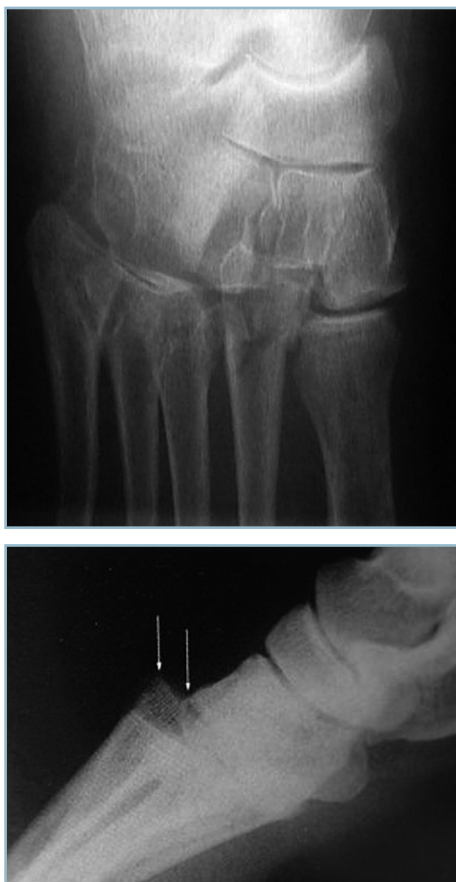En cas de doute, il faut revoir le blessé quelques jours plus tard, après immobilisation antalgique sur attelle postérieure et reprendre l'examen clinique.

À ce titre, la constatation d'une ecchymose plantaire peut être un signe d'orientation très important, surtout quand cette dernière siège à la partie moyenne de l'arche interne et qu'elle diffuse longitudinalement le long du bord latéral de l'aponévrose plantaire.

La persistance de la symptomatologie et la constatation de ce signe incitent à demander un scanner qui peut révéler de petites lésions ostéochondrales tout à fait caractéristiques (*figure 4.95*).

En l'absence d'anomalie d'imagerie et en cas de persistance de doute, il est licite de discuter la réalisation de radiographies en stress.

Celles-ci sont réalisées sous analgésie et, au besoin, sous anesthésie, à la recherche d'une mobilité anormale, se démasquant

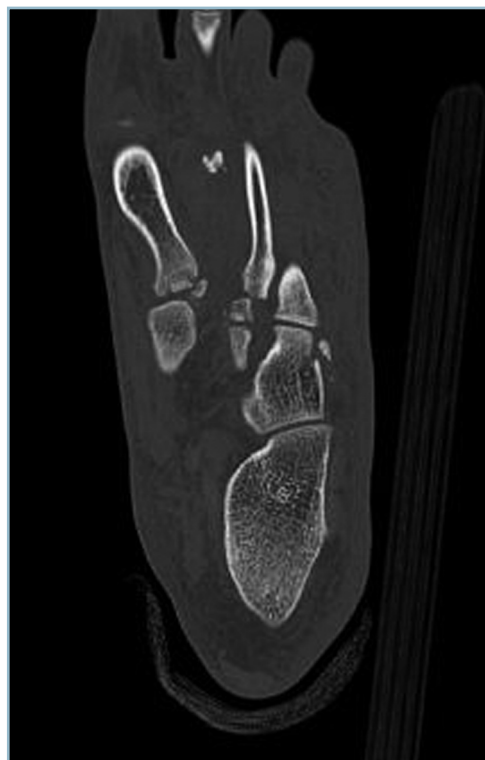


4.94 *a.* Traumatismes du Lisfranc : signes radiographiques d'appel (incidence dorso-plantaire) d'une lésion occulte. Déport latéral et dérangement parabaal du 2^e métatarsien.
b. Confirmation du diagnostic sur l'incidence de profil. Luxation dorsale tarso-métatarsienne.

sous la forme de bâillements articulaires lors des contraintes frontales en abduction-adduction, sagittales en flexion plantaire forcée voire en direction opposée, dans le plan dorso-plantaire, de part et d'autre de l'interligne.

Tous signes en faveur d'une entorse grave pouvant relever d'un traitement actif; c'est dans cette situation d'incertitude que le scanner trouve sa place. En dépit de difficultés de localisation, la mise en évidence de petits éclats osseux juxta-épiphysaires et/ou de lésions d'avulsion ostéochondrale a une grande valeur diagnostique.

Il faut enfin apprécier l'état cutané qui peut être altéré de différentes façons. Il peut s'agir d'ouverture (qui s'intègre alors au cadre d'un grand délabrement de l'avant-pied) ou, plus souvent, de lésions directes de compression à titre de contusion dermique, notamment. Il ne faut pas oublier,



4.95 Traumatismes du Lisfranc : lésions occultes. Lésions ostéochondrales de M1 et du bord latéral du cuboïde (scanner de confirmation).

bien entendu, les risques d'ischémie cutanée évolutive par compression exercée de dedans en dehors par un fragment déplacé; cette situation est particulièrement pathogène quand elle s'exerce sur un secteur cutané déjà fragilisé par un traumatisme direct. L'inventaire et la cartographie de ces lésions cutanées sont essentiels dans le choix d'éventuelles incisions cutanées.

Traitement

L'analyse rigoureuse des lésions et de leurs conséquences locales et architecturales permet de déterminer la tactique chirurgicale.

Entorses graves

On l'a vu, les problèmes sont essentiellement diagnostiques, les risques se focalisant autour de la méconnaissance.

Une fois reconnue et compte tenu du risque d'instabilité douloureuse résiduelle, cette lésion justifie une immobilisation par botte en résine moulée pour une période d'au moins 6 semaines (dont 4 en décharge).

La présence d'une laxité importante (confirmée sur clichés dynamiques) ou d'éléments potentiels d'instabilité susceptibles de provoquer une incongruence articulaire

à bas bruit (petits arrachements osseux ou enfoncements ostéochondraux localisés) doit faire discuter en termes de bénéfice/risque un éventuel brochage articulaire percutané. L'avantage du gain de stabilité doit être mis en balance avec le risque iatrogène de la transfixion articulaire (anatomique et infectieux).

L'embrochage se discute notamment en présence d'un diastasis intercunéo-métatarsien médial, en apparence isolé. Il faut se souvenir que cette lésion du ligament de Lisfranc engage fortement à rechercher des lésions spatulaires associées, peu apparentes. C'est dans cette situation que prend toute la valeur de l'incidence de trois quarts qui montre très nettement l'incongruence des articulations cuboïdo-métatarsiennes et le débord anormal de la styloïde du 5^e métatarsien. Ces anomalies ne s'extériorisent pas sur l'incidence dorso-plantaire standard.

Luxations avérées

Elles nécessitent une réduction d'urgence. Plusieurs problèmes doivent être discutés.

La réduction à foyer fermé est-elle possible ? Les séries de la littérature concluent que celle-ci est possible si elle est réalisée d'extrême urgence et si la restitution de la congruence articulaire est parfaite. Une stabilisation par brochage percutané est possible.

Dans la majorité des cas, la réduction et la stabilisation à ciel ouvert sont à conseiller.

Les voies d'abord, pour une lésion columno-spatulaire habituelle, sont verticales à l'aplomb du 1^{er} et du 4^e espace. Il faut ménager au maximum les voies de retour veineux longitudinales, et prendre garde à la terminaison de l'artère dorsale du pied dans le 1^{er} espace.

L'interligne est exposé sur toute sa largeur après décollement en sous-périoste réunissant les deux incisions, l'appareil extenseur étant protégé par une lame malléable.

Après exposition et inventaire des lésions, la réduction est réalisée de proche en proche par référence aux critères de réduction articulaires (rétablissement de la congruence de face et de profil) :

- d'abord sur le secteur médian en accordant toute son importance à la parfaite restitution de la congruence entre le 1^{er} cunéiforme et la base du 2^e métatarsien ; l'utilisation d'un davier à pointe en compression, s'appuyant sur le bord médial du 1^{er} métatarsien et le 3^e cunéiforme est souvent d'une aide utile ;

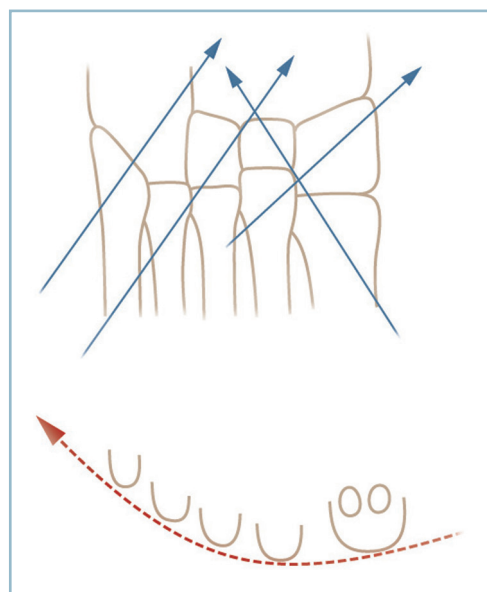
- puis sur la spatule en exerçant une poussée de dehors en dedans ;

- la réduction est stabilisée provisoirement par broches.

Compte tenu de la répercussion à distance d'une petite erreur de réduction intra-articulaire, il est capital d'évaluer la qualité de l'architecture générale par vérification point par point des critères de réduction :

- de profil, harmonie d'orientation des diaphyses (en essayant de les identifier une à une), projection linéaire de l'alignement des têtes ;
- de face dorso-plantaire, rectitude et orientation adéquate des bords collatéraux, orientation harmonieuse des métatarsiens (en portant une attention toute particulière à la spatule) et qualité de l'alignement des têtes.

La correction s'avérant parfaite, la fixation définitive est réalisée. Tous les auteurs s'accordent sur le fait qu'en urgence l'avivement des surfaces articulaires est inutile. Les broches (diamètre 18/10^e en moyenne) sont enfouies ; leur direction doit être perpendiculaire au déplacement. Il est habituel de placer deux broches en croix sur la colonne médiale (l'une de dedans en dehors trans-M1-C1, l'autre de dehors en dedans trans-M2-C1). Sur la spatule, il est possible de placer deux broches obliques de dehors en dedans, et d'avant en arrière, l'une trans-M5-cuboïde et l'autre trans-M5-M4-M3-C3. De la sorte tous les segments sont fixés (*figure 4.96*).



4.96 Traumatismes du Lisfranc. Représentation schématique d'une ostéosynthèse par broches (siège et direction).

En cas de dislocation intra-spatulaire, l'ostéosynthèse doit intéresser individuellement (par brochage transarticulaire oblique) chaque rayon désolidarisé de ses voisins.

En cas de propagation des traits, sur le squelette du tarse antérieur, il faut réaliser, avant le temps une réduction intra-articulaire proprement dite :

- la fixation des lésions intercurvéennes (et éventuellement naviculaires) par une ou deux vis horizontales en compression ;

- la réduction et l'ostéosynthèse des lésions cuboïdiennes de la même façon par vissage en compression.

La fermeture est soigneuse. Le plan sous-cutané doit être étanche et s'effectuer par des points inversants à appui dermique ; en revanche la peau doit être fermée lâche. La mise en place d'un drainage est discutée en fonction des conditions locales

La confection, sous anesthésie, d'une attelle postérieure en position de fonction, moulant la plante, est un impératif absolu. Celle-ci sera conservée jusqu'à dégonflement et remplacée par une botte circulaire.

La durée de la contention est un problème qui se pose devant chaque cas, eu égard au risque de déplacement secondaire après ablation des broches. Plusieurs points semblent établis :

- tout appui est interdit sur la botte, les broches étant en place (risques de rupture de fatigue et/ou de démontage) ;
- l'ablation des broches ne doit pas être programmée systématiquement à date fixe.

La décision doit être prise en fonction des conditions locales et de l'évolution radiographique. Il faut savoir que le risque de déplacement secondaire, de perte de correction et d'instabilité résiduelle est plus élevé pour les luxations pures que pour les luxations-fractures qui consolident plus rapidement. L'ablation des broches doit être effectuée dans les conditions du bloc opératoire avec contrôle radiographique systématique après leur ablation. Cette dernière est suivie par la confection immédiate d'une botte dont la durée et l'attitude quant à la remise en charge sont discutées. D'une manière générale et compte tenu des conditions biomécaniques et trophiques locales, il peut être conseillé une immobilisation totale de l'ordre de 10 à 12 semaines. L'ablation des broches ne se discute pas avant l'échéance de la 6^e semaine en cas de luxation-fracture, et de la 8^e semaine en cas de luxation pure, l'appui sur la botte pouvant se discuter 15 jours plus tard, progressivement par fractions de poids corporel.

Malgré le risque de perte de correction à l'ablation des broches, l'indication d'arthrodèse d'emblée n'est pas retenue par la majorité des auteurs en raison du risque non négligeable de non-fusion et dans cette éventualité du risque accru d'instabilité douloureuse résiduelle, habituellement mal tolérée.

Lésions ostéoarticulaires du métatarse et des phalanges

Ce sont des lésions extrêmement fréquentes et considérées comme bénignes. Elles peuvent néanmoins être à l'origine de séquelles fonctionnelles relativement importantes, notamment pour ce qui concerne les fractures métatarsiennes, lorsqu'elles sont négligées ou mal traitées.

Fractures des métatarsiens

Un certain nombre d'éléments thérapeutiques de première importance doivent être précisés en préambule.

L'indication thérapeutique n'est pas définie par l'état local du foyer. Ce sont les conséquences à distance de la fracture sur la barre d'appui métatarsienne qui conditionnent le traitement.

Les métatarsiens sont non seulement les éléments constitutifs de la barre d'appui antérieure mais ils participent aussi à l'équilibre dynamique des métatarso-phalangiennes et à la position des orteils en réglant l'action réciproque des muscles intrinsèques et extrinsèques

Les métatarsiens sont étroitement interreliés par un système ligamentaire transversal et musculaire longitudinal de sorte que le déplacement d'un métatarsien fracturé isolément est habituellement limité et que le déplacement en cas de fractures multiples est le plus souvent harmonieux et homogène.

Grâce à la richesse de leur environnement musculaire, les fractures des métatarsiens consolident facilement et rapidement

Un cal vicieux métatarsien peut être très mal toléré en raison d'anomalies d'appui (métatarsalgies) et de mal position des orteils dans le plan sagittal (déformation en griffe) ou dans le plan frontal (clinodactylie). Les métatarsiens collatéraux ont un rôle physiologique particulièrement important dans l'appui et les différentes phases de la marche.

Fractures des métatarsiens moyens

Qu'elle soit isolée ou multiple, toute fracture nécessite une exploration radiographique comportant constamment une incidence de profil strict et une incidence de face dorso-plantaire des deux pieds à titre comparatif. L'incidence de trois quarts n'a aucun intérêt autre que celui de dégager une lésion latérale mal définie. Dès lors, deux critères doivent être étudiés :

- l'alignement des têtes, de face et de profil strict ;
- l'alignement des orteils dans le plan dorso-plantaire.

Lorsque sur l'incidence de profil strict aucune tête ne fait de saillie anormale dans la plante et que, sur l'incidence de face, comparativement au côté controlatéral l'alignement s'inscrit dans les canons de la normalité, le traitement orthopédique est la meilleure indication.

Il est souvent préférable de procéder en deux temps. En urgence, réalisation d'une attelle postérieure avec prescription de mesures de dégonflement. Quelques jours plus tard, la botte plâtrée peut être confectionnée à titre externe, le dégonflement acquis, la phase hyperalgique atténuée.

La réalisation pratique demande un peu de soins : protection soigneuse des zones à risque, puis confection de la botte dont la semelle réclame toute l'attention. La confection première d'une attelle postérieure est très utile. Celle-ci doit déborder la pulpe des orteils en avant et épouser étroitement la morphologie de l'avant-pied. Après circularisation et pendant la phase de dessiccation, il faut veiller à trois points très importants :

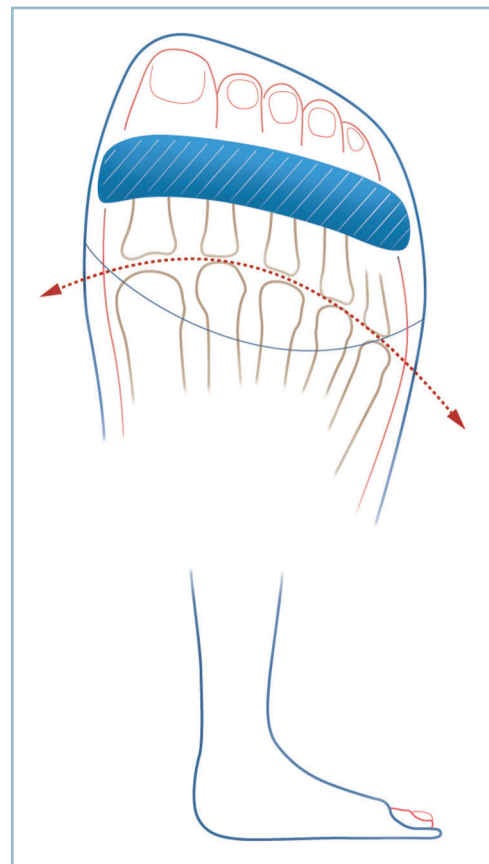
- le maintien du pied en position de fonction ;
- la parfaite planéité de la plante. Il faut d'abord commencer par un *appui rétrocapital* manuel, au moyen du bord radial des index ; puis, dès le début de prise du matériau de contention, l'appui plantaire s'effectue à l'aide d'une planchette, maintenu jusqu'à dessiccation complète. Il faut veiller à ce que la barre d'appui soit strictement perpendiculaire à l'axe de la jambe pendant toute cette phase ;

- le parfait positionnement des orteils dans les deux plans : ces derniers doivent être en rectitude MP et IP dans le plan sagittal. Ils doivent être parfaitement alignés dans le plan horizontal, sans divergence ni chevauchement. Il faut porter une attention particulière aux bords collatéraux du plâtre. Ceux-ci doivent avoir une action directionnelle sans pour autant provoquer de phénomènes compressifs rapidement insupportables. Sur les orteils médians on peut s'aider de plaquettes de feutre (commissurales et/ou dorsales) et de procédés de syndactylisation à visée d'alignement (*figure 4.97*).

Une radiographie de contrôle vérifie la qualité de la réduction. Une mise en charge progressive sera rapidement autorisée en fonction de la tolérance de la douleur. La consolidation est acquise en moyenne en 4 semaines.

Cette méthode non chirurgicale et ses indications sont valables aussi bien pour les fractures diaphysaires que pour les fractures des cols. La fracture des cols touche le plus souvent l'ensemble de la palette. En dépit, d'une habituelle translation latérale (plus ou moins marquée) des têtes, celles-ci conservent leur alignement global. Lorsque la longueur des métatarsiens reste compatible avec les canons de la normalité, le traitement orthopédique est tout à fait adapté. Il faut ici être cependant parfaitement attentif à l'alignement des orteils car ceux-ci sont fréquemment déviés, en masse, latéralement du fait de la désorientation relative des têtes. Les artifices de réaxation et de syndactylisation sont ici particulièrement importants.

Lorsque l'alignement est perturbé, l'indication chirurgicale est indiscutable.



4.97 Fractures des métatarsiens moyens. Traitement orthopédique : modalités pratiques et critères de réduction (alignement des têtes et agencement des orteils).

Pour ce qui concerne les fractures diaphysaires plusieurs méthodes sont possibles. Compte tenu de l'impératif d'exactitude de réduction, les méthodes à foyer ouvert sont à conseiller.

On peut faire appel à une ostéosynthèse par plaque vissée (matériel miniaturisé adapté aux caractéristiques locales). Cette solution est idéale en présence de fracture à trait simple ou facilement reconstituable.

On peut également utiliser un brochage axial. Celui-ci s'effectue, idéalement, d'arrière en avant, à partir de la base métatarsienne. On peut se trouver confronté à de réelles difficultés de cathétérisme médullaire chez les blessés de petite taille et à cavité médullaire réduite. Cette méthode est théoriquement indiquée en cas de comminution. Il existe alors un incontestable risque de raccourcissement secondaire par télescopage intrafocal. Ce risque peut être évité par la réalisation complémentaire d'un brochage transversal sous-focal prenant appui sur un métatarsien sain.

Quelle que soit la technique utilisée et compte tenu de la majoration à distance d'une petite erreur de réduction intrafocale, le critère de réduction absolu est l'alignement des têtes. Celui-ci doit donc être impérativement contrôlé avant la réalisation de l'ostéosynthèse définitive.

En ce qui concerne les fractures des cols, plusieurs techniques peuvent être utilisées. Aucune technique n'est simple et on peut se trouver confronté à des difficultés plus ou moins importantes. On peut réaliser :

- une réduction à foyer fermé puis un embrochage cervico-céphalique de stabilisation, pratiqué d'arrière en avant après cathétérisme médullaire à partir de la base ;

- une réduction à foyer ouvert par une voie commissurale ; ce temps peut faciliter la réduction, la stabilisation et le cathétérisme médullaire ; en effet, un temps de préparation de la cavité par voie rétrograde peut faciliter le passage de la broche après son introduction dans le segment proximal ;

- une réduction et une stabilisation *in situ* par brochage direct :

- Soit extra-articulaire, par transfixion du foyer d'avant en arrière à partir de la région épicondylienne de la tête et prise sur la corticale diaphysaire sus-focale opposée ; cette technique n'est pas toujours réalisable, notamment en cas de comminution (assez fréquente) de la région para-épicondylienne ; par une action de rappel de la broche, elle comporte un risque de clinodactylie vers le secteur opposé et peut être à l'origine de raideur articulaire.

- Soit articulaire, lorsque aucune prise sur la face latérale de la tête n'est réalisable, on peut être contraint, à titre de sauvetage, de prendre appui sur la base de la phalange proximale pour transfixier l'articulation, la tête et prendre appui sur la corticale métatarsienne. Deux précautions sont essentielles : veiller à la parfaite rectitude de l'orteil dans tous les plans ; surveiller l'absence de télescopage lors du passage de la broche, facteur de raccourcissement, notamment en cas de comminution. Le risque de raideur MP est ici le plus important. Compte tenu du risque septique, les broches, de petit calibre (15/10° en moyenne), doivent être absolument enfouies. Les suites comportent obligatoirement un bottillon pérennisant la réduction.

En aucun cas (même d'extrême comminution), on ne peut s'autoriser à pratiquer la résection d'une tête. Celle-ci doit toujours être reconstituée et reposée, même en apparence dévitalisée. L'évolution est en effet imprévisible. Il sera toujours possible de régler le problème secondairement en cas d'évolution vers une nécrose, un raccourcissement et un transfert de charge.

Fracture des métatarsiens collatéraux

Fractures du 5^e métatarsien

Les fractures affectant ce rayon ont un certain nombre de particularités topographiques.

Les fractures de la base réalisent l'équivalent d'arrachements du court fibulaire. Elles doivent être considérées comme telles, ce qui pourrait justifier une indication d'ostéosynthèse systématique. Cette proposition est parfaitement fondée en cas de déplacement pour deux raisons essentielles. L'écart interfragmentaire traduit l'importance des dégâts des tissus mous péri-focaux et de la déconnexion du fibulaire et la fracture est responsable d'un dérangement articulaire plus ou moins important de la cuboïdo-métatarsienne latérale.

Les fractures non déplacées (voire à faible déplacement) relèvent du traitement orthopédique. Le trait peut rester très longtemps visible et cette situation, le plus souvent sans conséquence fonctionnelle, ne correspond pas obligatoirement à une pseudarthrose justifiant un recours chirurgical.

L'intervention peut faire appel à plusieurs procédés. Il faut néanmoins éviter les matériels volumineux susceptibles d'induire des phénomènes d'irritation chronique sur l'enthèse et la partie terminale du tendon fibulaire. Cette zone est particulièrement réflexogène et peut être le siège d'une tendinopathie très gênante. Tout montage de type haubannage sur broche est à déconseiller. On peut s'adresser à un vissage axial avec enfouissement de la tête de vis complété éventuellement par une ostéo-suture ou un brochage oblique n'intéressant pas l'enthèse.

Les fractures de la diaphyse sont volontiers obliques ou comminutives de sorte que leur conséquence anatomique essentielle est le raccourcissement du 5^e rayon. Ce raccourcissement doit être évalué par comparaison avec le cliché dorso-plantaire controlatéral. Tout vice d'alignement des têtes ou toute anomalie d'orientation doivent conduire à l'ostéosynthèse. Ce peut être une ostéosynthèse directe en cas de trait simple. Ce peut être aussi un procédé indirect à foyer fermé. Une méthode élégante consiste à redonner la longueur et restaurer les axes par traction sur l'orteil et manœuvres directes et à fixer la réduction par deux broches horizontales parallèles transfixiant le fragment sous-focale et prenant un appui bicortical sur M4. Bien entendu, le contrôle radiographique de l'alignement des têtes dans les deux plans est primordial.

Les fractures du col voient leur ostéosynthèse facilitée par la situation périphérique de M5. L'abord du foyer par voie latérale à la jonction peau latérale/peau plantaire ne pose aucune difficulté. Il en est de même de l'abord proximal par fenestration dans la région métaphysaire (pour respecter l'enthèse distale du fibulaire) et du cathétérisme médullaire.

Fractures du 1^{er} métatarsien

L'importance biomécanique du 1^{er} rayon justifie une décision d'ostéosynthèse systématique (sauf pour les rares fractures sans déplacement). Tous les types de lésions peuvent se rencontrer. Il est néanmoins possible d'isoler quelques cas particuliers.

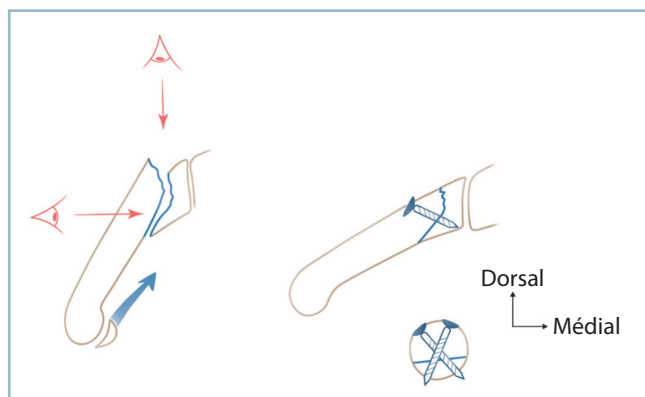
Fractures de la base

Il s'agit de fractures articulaires comportant un trait à double direction dans le plan sagittal. Un secteur dorsal, vertical et plantaire oblique en bas et en avant détache une solide écaille aux dépens de la corticale plantaire. Le fragment distal est le plus souvent en forte flexion plantaire avec une subluxation dorsale au niveau du foyer. Cette lésion relève du traitement chirurgical par vissage direct en compression. Pour éviter tout vice réductionnel deux précautions sont essentielles.

— L'abord du foyer se fait par voie dorso-médiale de façon à contrôler le trait non seulement sur son secteur dorsal mais sur la totalité de son trajet médial (*figure 4.98*). Cette exposition a l'avantage de guider la mise en place du matériel d'ostéosynthèse. On utilise habituellement deux vis en compression, introduites l'une sur le secteur dorso-médial et l'autre sur le secteur dorso-latéral du fragment distal et prenant appui sur le biseau plantaire pour l'une d'elle et la base du fragment proximal pour l'autre.

— Il est essentiel de contrôler radiologiquement la parfaite orientation du 1^{er} métatarsien dans les deux plans et le bon alignement des têtes avant l'implantation des vis, car une petite erreur de réduction intrafocale peut avoir des conséquences architecturales importantes.

Les fractures du col adoptent une morphologie parfois particulière en raison de la solidité de la corticale plantaire. Elles ont alors la même configuration que les lésions proximales avec un fragment distal comportant la tête et un biseau cortical plantaire. L'ostéosynthèse est obligatoire. Elle nécessite une arthrotomie horizontale et le dégagement du trait sur son versant médial. Il est capital de respecter les insertions plantaires notamment dans la jonction cervico-céphalique qui comportent l'apport vasculaire principal de la tête.



4.98 Fracture de la base de M1.

Ostéosynthèse indispensable et nécessité d'un double contrôle peropératoire dorsal et médial (biseau ventral).

Les fractures de la diaphyse nécessitent une ostéosynthèse solide et restaurant exactement la longueur, l'orientation métatarsienne et l'alignement des têtes.

Fractures des phalanges

Ce sont des lésions bénignes. Elles ne doivent pour autant pas être négligées car elles sont susceptibles de laisser des séquelles fonctionnelles disproportionnées par rapport à leur bénignité initiale. Il faut séparer les fractures des rayons latéraux et celles du rayon médial.

Fractures des phalanges des rayons latéraux

L'objectif du traitement est d'obtenir un orteil bien aligné dans les deux plans après consolidation, c'est-à-dire sans griffe dans le plan sagittal (camptodactylie), sans anomalie d'axe dans le plan frontal (clinodactylie) ni vice rotatoire responsable de conflits avec ses voisins.

Habituellement, ces lésions sont suffisamment peu déplacées pour relever d'un simple procédé de syndactylisation.

La technique demande un minimum de précautions et doit être réalisée par le praticien qui prend le patient en charge. Il faut en effet que le dispositif soit efficace sans pour autant créer de gêne circulatoire. L'excès de compression est presque toujours responsable d'une gêne au retour veineux dorsal et d'une ischémie secondaire très rapidement la cause d'une réaction hyperalgique. L'intensité de cette dernière aboutit à l'ablation rapide de la contention par le patient lui-même.

Il faut syndactyliser trois orteils (l'orteil traumatisé entre ses deux voisins sains) en les séparant par un fragment de compresse ou, mieux, par un petit rectangle de feutre (pour éviter toute macération). La bande adhésive ne doit pas être directement appliquée sur la peau.

On complète l'immobilisation par deux étroites bandelettes adhésives sagittales à cheval sur la jonction interdigitale avec les voisins. Cette orthèse, réalisée délibérément lâche en urgence, doit être refaite quelques jours plus tard, après dégonflement, de façon plus étroite pour améliorer la contention. Elle doit aussi être peu encombrante, compatible avec la marche et le port d'une chaussure ouverte.

En cas de fracture articulaire affectant les IP, l'évolution s'effectue vers la raideur articulaire. Cette dernière doit être indolore, l'orteil devant être parfaitement aligné sans anomalie directionnelle ni rotatoire. Tout particulièrement dans ces cas, la préservation de la mobilité MP est essentielle. Dès la fin de la période douloureuse, on peut conseiller au patient d'effectuer des exercices de mobilisation passive, en masse, des MP des orteils syndactylisés en insistant sur la flexion plantaire.

La fracture peut se révéler exceptionnellement très déplacée et à l'origine d'un erectus ou d'un conflit majeur avec ses voisins. Il s'agit souvent d'une fracture extra-articulaire de la base de la phalange proximale. Il peut s'agir également d'une fracture articulaire avec désaxation par dérangement intra-articulaire de l'épiphyse distale de cette phalange. Dans ces cas, une réduction préalable est indispensable. Cette dernière peut s'effectuer sous

anesthésie locale par infiltration des nerfs interosseux dans la région intercapito-métatarsienne par voie dorsale.

L'anesthésie de l'orteil réclame la plus grande prudence lors de la confection de la contention en raison du risque de compression à bas bruit. La surveillance locale doit être particulièrement attentive, jusqu'au retour de la sensibilité.

Plus à distance, on dépistera un éventuel déplacement secondaire.

En cas d'instabilité ou d'incoercibilité, il faut se résoudre à un brochage axial. Celui-ci peut être réalisé sous anesthésie locale, au bloc opératoire sous contrôle scopique. Contrairement à la localisation distale, la forme proximale nécessite la transfixion de la MP avec un risque de raideur ultérieure.

Les fractures du 5^e orteil relèvent de la même méthode. La syndactylisation n'intéresse que deux orteils. Il faut retenir la présence d'un adductus et d'une griffe physiologiques du 5^e orteil. De même, pour prévenir la constitution d'un œil de perdrix commissural, l'espace interdigitaal doit être protégé avec soin.

Fractures des phalanges du rayon médial

Fractures de la phalange proximale

Ces lésions justifient le plus souvent une ostéosynthèse interne.

Les fractures diaphysaires déplacées nécessitent une réduction exacte à foyer ouvert suivie d'ostéosynthèse adaptée à la morphologie du trait. En cas de très grande comminution, une ostéosynthèse à foyer fermé par fixateur externe miniaturisé peut trouver sa place pour restaurer la longueur et les axes.

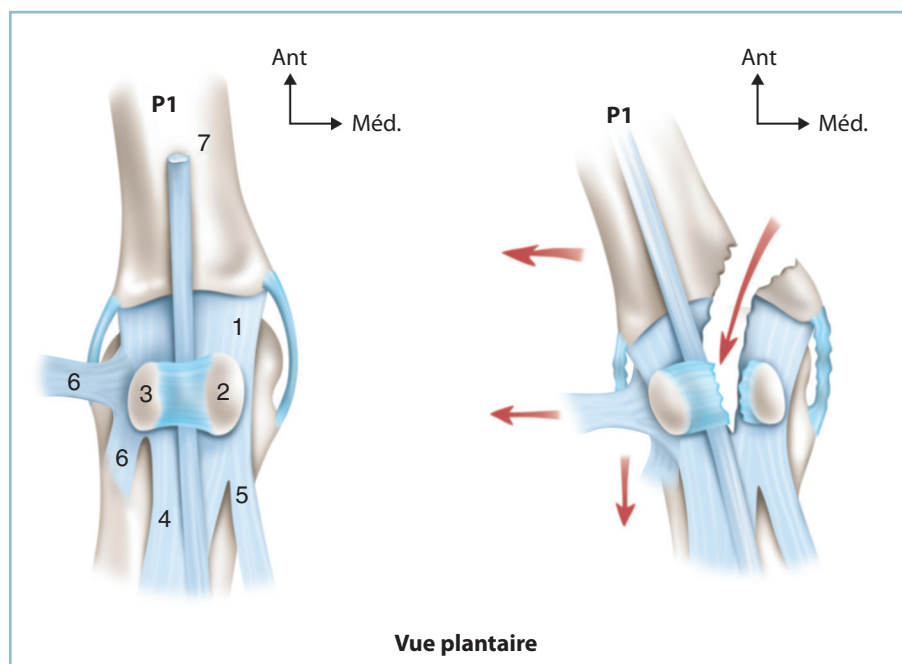
Il faut accorder une place particulière aux fractures parcellaires touchant le coin médial de l'épiphyse proximale (figure 4.99).

En l'absence de déplacement, ces lésions sont stables et relèvent de l'immobilisation simple avec un petit coussin directionnel latéral. En revanche, la présence d'un écart interfragmentaire peut traduire la présence de dégâts fibrotendineux étendus sur le secteur médial de la métatarso-phalangienne (ligament collatéral médial, bandelette sésamoïdo-métatarsienne médiale voire insertion de l'abducteur de l'hallux). Cette situation anatomique crée un déséquilibre sur les stabilisateurs activo-passifs de la base phalangienne qui peut conduire à un hallux valgus post-traumatique très évolutif.

En présence de cette lésion, on doit rechercher un petit bâillement médial de l'interligne, une perte du parallélisme entre la ligne bi-sésamoïdienne et la base de P1, un début de déviation en valgus et prendre la décision d'une intervention. Cette dernière a pour but de réparer des structures fibroligamentaires et la réinsertion du fragment épiphysaire. La protection de la réparation par une broche oblique transarticulaire en position de fonction (5 à 10 degrés de valgus physiologique) est à conseiller.

Les fractures de l'épiphyse distale peuvent être extra-articulaires et intra-articulaires.

Les fractures extra-articulaires sont de type supracondylien avec un déplacement en récurvatum qui peut être à l'origine d'un aspect en hyperextension de P2 et de conflits unguéaux



4.99 Fracture du tubercule médial de la base de la phalange proximale de l'hallux (P1). Vue ventrale.

Un écart interfragmentaire traduit d'importants dégâts fibroligamentaires et un déséquilibre dynamique justifiant une ostéosynthèse. 1 : bandelette sésamoïdo-métatarsienne, 2 : sésamoïde médial, 3 : sésamoïde latéral, 4 : court fléchisseur de l'hallux, 5 : abducteur de l'hallux, 6 : adducteur oblique et transverse de l'hallux, 7 : long fléchisseur de l'hallux.

Il est préférable de les réduire en flexion et de les immobiliser par une petite broche, en principe extra-articulaire.

Les fractures intra-articulaires sont à l'origine de désaxation et de vices rotatoires susceptibles d'être extrêmement préjudiciables. Ces lésions doivent être réduites et synthésées à foyer ouvert. En cas de comminution incompatible avec une chirurgie conservatrice raisonnable, il est préférable de s'orienter d'emblée vers la réalisation d'une arthrodèse. L'objectif est alors de conserver la longueur avec un appui pulpaire équilibré sans vice rotatoire ni désaxation grâce à une arthrodèse en extension.

Les fractures de la phalange distale, protégées par l'ongle, relèvent d'une immobilisation par syndactylisation. En cas de fracture ouverte déchaussant l'ongle, il faut reposer la tablette unguéale et réparer les lésions des parties molles pulpaire.

Luxations métatarso-phalangiennes et interphalangiennes

Ces luxations soulèvent beaucoup moins de problèmes qu'à la main. Certes, elles comportent un risque élevé de raideur articulaire, mais celle-ci a beaucoup moins de conséquences fonctionnelles. Le risque principal est celui de la méconnaissance.

Luxations métatarso-phalangiennes

Sur les rayons latéraux

La luxation s'effectue préférentiellement à travers le point de moindre résistance du manchon tendino-fibreux périarticulaire. Le déplacement se fait préférentiellement vers le secteur latéral entre le plan dorsal (et l'appareil extenseur) et le plan plantaire (fléchisseur et fibrocartilage glénoïdien). Il peut exister des formes plantaires prédominantes (avec issue de la tête entre les tendons court et long extenseurs) et des formes dorsales avec désinsertion du fibrocartilage glénoïdien et possible incarceration des tendons fléchisseurs court ou long. La réduction s'effectue facilement par manœuvres externes. Il existe une possibilité d'instabilité en cas de tassements ostéochondraux ou de fractures parcellaires. Il est donc prudent de contrôler quelques jours plus tard le maintien de la congruence articulaire. La contention réside en une simple syndactylisation. En cas d'instabilité, un brochage provisoire (oblique si possible) est nécessaire. En cas d'irréductibilité, il faut craindre une incarceration souvent annoncée par un écart interfragmentaire plus marqué. L'articulation est abordée par voie commissurale.

Sur le rayon médial

Les luxations plantaires sont très rares. La présence de l'appareil sésamoïdien protégerait, a priori, la MP des luxations dorsales. Elles sont néanmoins possibles ; leur présence doit faire craindre et rechercher des lésions ostéoligamentaires graves impliquant la sangle sésamoïdienne.

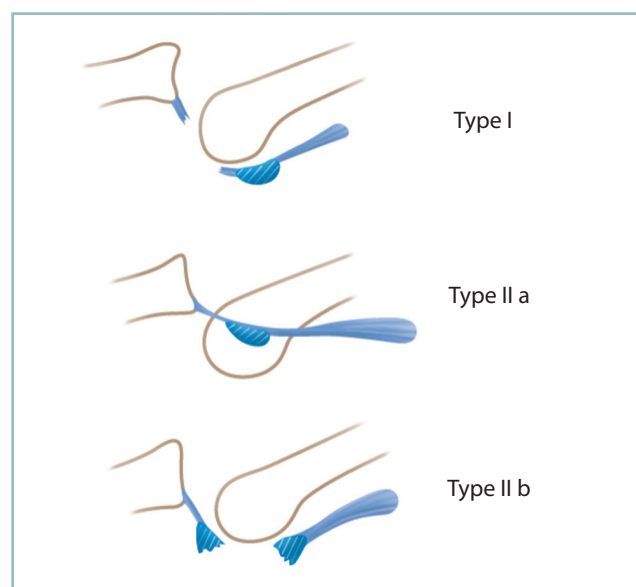
Ces lésions ont été décrites par Jahss selon trois types (figures 4.100).

— Le type I comporte une rupture de la sangle. Cette lésion relève de la réduction par manœuvre externe, suivi d'un embrochage trans-MP en rectitude pour protéger la cicatrisation de la sangle.

— Le type II réalise une dislocation intersésamoïdienne à l'origine d'une brèche dans laquelle s'engage la tête. Cette lésion peut être à l'origine d'une boutonnière et d'une irréductibilité justifiant une réduction à foyer ouvert par l'intermédiaire d'une voie médiale à la jonction peau plantaire/peau médiale. Il faut discuter l'indication d'une réparation de la bandelette intersésamoïdienne plantaire après mobilisation du tendon long fléchisseur de l'hallux, lorsque l'incidence dorso-plantaire montre un diastasis intersésamoïdien anormal.

— Dans le type III, la dislocation se fait par le biais d'une fracture sésamoïdienne. Après réduction, il faut discuter l'indication d'une synthèse sésamoïdienne en cas d'écart interfragmentaire jugé trop important. On pourra utiliser une minivis en compression ou une ostéo-suture sur ancras. L'abord peut être très malaisé en présence d'une fracture du sésamoïde latéral. Bien entendu, sauf exception, il n'y a pas de place à la sésamoïdectomie en urgence.

Les fractures pures des sésamoïdes sont exceptionnelles en matière de traumatologie aiguë. Dans ce contexte, il faut toujours rechercher de lésions fibroligamentaires associées.



4.100 Luxation dorsale de la métatarso-phalangienne médiale (MIP1). Les trois types anatomiques de la classification de Jahss.

Luxations interphalangiennes

Ces lésions sont rarement pures. Elles s'accompagnent de lésions épiphysaires à l'origine d'irréductibilité et surtout de désaxations justifiant le recours à une arthrodèse en bonne position.

Sur les orteils latéraux, cette arthrodèse est montée, au niveau de l'IPP, par une broche axiale transpulpaire. Il faut veiller au parfait positionnement dans les deux plans (parfaite rectitude) et en rotation (de sorte que l'appui pulpaire soit bien équilibré).

Sur l'hallux, l'arthrodèse est réalisée par voie dorsale transtendineuse. Il est possible de la monter par deux broches en croix percutanées ou, mieux, par une vis axiale transpulpaire de compression (attention alors au risque de raccourcissement de l'hallux en cas de comminution).

Sur l'IPD, il est possible d'obtenir une ankylose serrée en bonne position sans arthrodèse, par une simple ténodermodèse s'appuyant sur le bout distal de l'extenseur et le plan cutané rétro-unguéal.

CHAPITRE 5

Traumatismes ligamentaires et tendineux fermés

Sont inclus dans ce chapitre les traumatismes fermés des ligaments, les entorses et les ruptures sous-cutanées des tendons.

ENTORSES DU COU DE PIED

Elles sont représentées, à une forte majorité, par les entorses latérales de la cheville.

Entorses latérales de la cheville

Elles atteignent le faisceau antérieur (talo-fibulaire antérieur) avec une extension au moyen (fibulo-calcanéen) pour les formes les plus graves du ligament collatéral latéral. Elles sont extrêmement fréquentes, représentent environ 5 % des passages dans les services d'urgence et constituent près de 20 % des accidents sportifs.

Les problèmes soulevés en pratique quotidienne sont d'ordre diagnostique et pronostique.

Pour ce qui concerne le premier point, le problème qui se pose immédiatement est celui de la certitude du diagnostic sans risque de confusion avec une pathologie d'expression clinique voisine (mais plus grave), sans pour autant engager des examens complémentaires sophistiqués hors de proportion avec la banalité de la lésion aussi bien en terme de consommation de temps que de coût.

Pour le second, en pratique quotidienne, les entorses sont classées en trois stades de gravité croissante lésionnelle : I (entorse bénigne : simple élongation), II (entorse moyenne) : rupture partielle de quelques fibres ligamentaires, III (entorse grave avec rupture complète d'un ou plusieurs faisceaux ligamentaires).

Diagnostic positif

Plusieurs éléments permettent d'asseoir le diagnostic positif et de discuter le diagnostic différentiel :

- les circonstances de l'accident qui compliquent un traumatisme en inversion forcée avec une composante de flexion plantaire plus ou moins marquée ; l'identification d'un traumatisme en rotation externe du pied ou en talus engage, jusqu'à preuve du contraire, à ne pas retenir le diagnostic ;

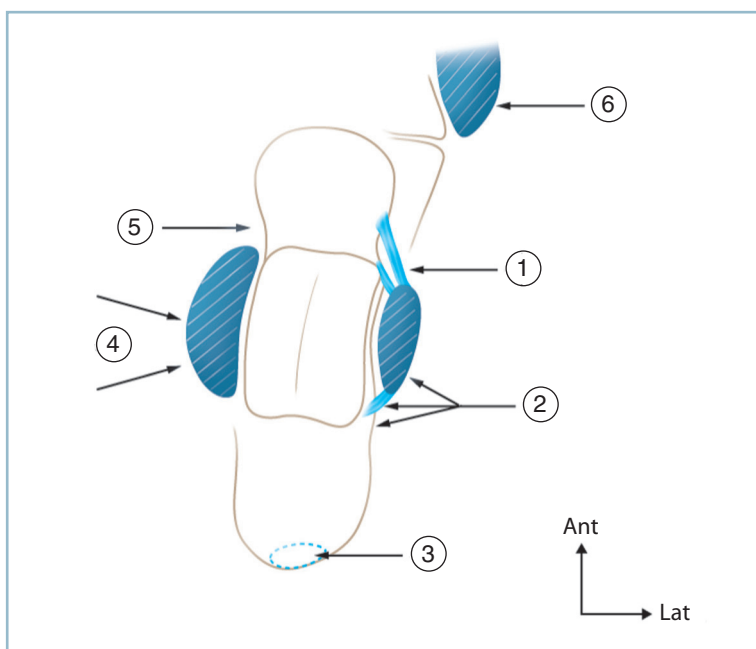
- le siège de la douleur immédiate, pré- et sous-malléolaire ;
- la perception d'un craquement très caractéristique qui représente un facteur de gravité ;

- l'évolution de la douleur et de l'impotence fonctionnelle en deux temps avec une phase d'atténuation initiale après la période post-traumatique immédiate ;

- les données de l'examen clinique qui doivent en premier lieu éliminer une fracture (*figure 5.1*) :

- l'appui, malgré une certaine douleur, est possible sur quelques mètres, toute impossibilité d'appui devant faire rechercher une fracture ;

- la mobilisation passive, douce et prudente de la cheville est possible ; toute impossibilité de mobilisation par



5.1 Entorse latérale de la cheville : examen clinique.

Points douloureux à rechercher systématiquement et valeur diagnostique

1 : bord antérieur de la malléole latérale (entorse) ; 2 : bord postérieur de la malléole latérale (fracture de la malléole ou du processus postéro-latéral du talus ou luxation des fibulaires) ; 3 : insertion du tendon calcanéen (l'indolence à ce niveau n'exclut pas une rupture du tendon 5 à 7 cm en amont) ; 4 : massif malléolaire médial (fracture malléolaire médiale) ; 5 : région prémalléolaire médiale (entorse du faisceau antérieur du ligament collatéral médial ou fracture engrenée du col du talus) ; 6 : styloïde de M5 (fracture de la styloïde ou entorse de la calcanéo-cuboïdienne).

blocage articulaire actif ou refus du blessé doit faire rechercher une fracture intra- ou juxta-articulaire ;

— la palpation prudente et précise des reliefs osseux situés à distance de la projection des trajets ligamentaires du ligament collatéral latéral doit être indolore.

Il faut explorer de façon systématique :

— le bord postérieur de la malléole latérale sur une dizaine de centimètres pour éliminer une fracture malléolaire et, de façon plus exceptionnelle, une atteinte de l'apophyse postéro-latérale du talus voire une luxation des tendons fibulaires ;

— les faces collatérales de la tubérosité postérieure du calcaneus, à distance des malléoles ; il faut en profiter pour explorer l'insertion du tendon calcanéen et son segment distal sur environ 10 cm ;

— sur le secteur médial et antéro-médial, le relief du massif malléolaire et surtout la région située 1 à 2 cm en avant de son tubercule antérieur où le col du talus est directement palpable ;

— en avant, l'interligne articulaire et surtout le secteur antérieur du pilon tibial facilement accessible et sur son secteur antéro-latéral la partie antérieure de la syndesmo- et le tubercule antérieur du tibia ;

— latéralement la base du 5^e métatarsien, toujours parfaitement identifiable et qui donne le niveau de la calcanéocuboïdienne située un travers de doigt en arrière.

Puis, après avoir éliminé une fracture (appui et mobilisation passive de la cheville possibles reliefs osseux indolores), on doit rechercher des éléments en faveur du diagnostic d'entorse du ligament latéral et partant des facteurs de gravité :

— douleur à la palpation sur le trajet du ligament talofibulaire antérieur tendu en bande horizontale depuis le bord antérieur de la malléole latérale et le col du talus et éventuellement sur le trajet du faisceau fibulo-calcanéen en aval de la pointe de la malléole latérale ;

— reproduction de la douleur par une manœuvre douce et prudente d'inversion ;

— éventuellement, recherche d'un tiroir rotatoire antéro-latéral ; la valeur de ce test, dans le cadre de l'urgence, peut être considérée comme discutable ; en réalité, deux notions sont certaines : sa négativité n'infirme en rien le diagnostic, la technique d'examen doit être parfaite :

— recherche en fin d'examen ;

— effectuée jambe pendante en bout de table, pied relâché en équin ;

— en commençant à titre comparatif par le côté sain ;

— en faisant preuve de la plus grande douceur et en ne répétant pas la manœuvre.

— la réalisation d'une poussée sur le talon, dirigée en avant et légèrement en dehors, le pied étant en légère rotation interne provoque la perception d'un glissement antéro-latéral de la poulie talienne, sous le pilon.

Au total

La réunion de tous ces signes permet de retenir le diagnostic d'entorse grave de la cheville. La mise en œuvre du traitement est alors possible, sans réalisation préalable de radiographies (standard et/ou dynamiques).

La rationalisation des circonstances nécessitant le recours à des examens radiographiques a abouti à la définition des critères d'Ottawa. Ces critères, validés par de larges études multicentriques, limitent la demande d'examens radiographiques aux conditions suivantes :

— patients de plus de 55 ans (chez qui les structures osseuses sont moins résistantes que les ligaments) ;

— impossibilité de marcher en appui bipodal sur quelques mètres pendant la consultation ;

— douleur sur une dizaine de centimètres à la palpation du bord postérieur de l'extrémité distale de la fibula ou sur la pointe d'une malléole ou sur le col du talus ou de la base du 5^e métatarsien ;

— les blessés de moins de 18 ans, les femmes enceintes et les circonstances rendant peu fiables les données de l'examen clinique.

Il faut noter que, pour beaucoup d'auteurs, la répétition de l'examen clinique au 5^e jour augmenterait considérablement la valeur des données cliniques en terme de sensibilité et la spécificité.

Traitement

Un consensus s'est progressivement dégagé pour la mise en œuvre d'un traitement mixte associant le port d'une orthèse amovible d'appui, la mise en œuvre de mesures anti-œdème (glaçage et surélévation) et le début de la rééducation dès la fin de la période algique.

L'orthèse doit éviter les mouvements anormaux et les amplitudes extrêmes (créant les conditions de constitution d'une laxité chronique) tout en autorisant une petite mobilité articulaire dans le secteur physiologique, cette dernière étant favorable à la cicatrisation ligamentaire. Cette orthèse doit également permettre l'appui qui crée les conditions trophiques favorables à la cicatrisation conjonctive. De même, elle doit être compatible avec l'application de poches de glace dans la période initiale. Deux modèles d'orthèse sont inscrits au TIPS. Mentionnons le modèle Aircast® dont les montants collatéraux comportent des coussins pneumatiques gonflables d'ajustement sur le squelette périmaléolaire. Ces orthèses doivent être portées jour et nuit pendant 4 à 6 semaines. La rééducation est débutée dès que possible en centrant le travail sur les mesures anti-œdèmes, le renforcement des éverseurs et le réveil proprioceptif.

Le traitement par botte en résine de marche n'a plus guère d'indication. Ce mode de contention peut se discuter chez le patient dont le niveau de compliance est jugé incompatible avec la prescription d'une orthèse amovible.

Quant au traitement chirurgical d'emblée, il n'est indiqué que dans la situation associant une entorse grave et une lésion ostéochondrale traumatique du dôme talien de l'angle supéro-latéral. Dans ce cas, par une voie antéro-latérale, sont réalisées l'ablation ou la fixation du fragment ostéochondral (en fonction de son volume) et la réparation directe des lésions ligamentaires du faisceau antérieur et du faisceau moyen. Les suites postopératoires comportent non pas une immobilisation, mais le port d'une orthèse amovible, dans les mêmes conditions que celles du traitement non chirurgical. L'appui doit néanmoins être différé en cas de fixation d'une lésion ostéochondrale talienne.

Cas particuliers

Lésions diffusées à la médio-tarsienne latérale et à la sous-talienne

Certaines lésions, directement en rapport avec les conséquences du traumatisme en inversion forcée, peuvent correspondre à la diffusion des lésions capsulo-ligamentaires aux structures voisines. Elles ne sont habituellement pas identifiables lors des examens effectués précocement (en urgence et/ou dans les premiers jours). C'est le cas notamment des atteintes étendues à la médio-tarsienne et à la sous-talienne.

Ces atteintes peuvent être suspectées par l'intensité particulière du traumatisme initial et l'expression clinique anormalement intense.

Pour ce qui concerne l'atteinte médio-tarsienne, la mise en évidence d'une zone douloureuse à la palpation en regard du versant plantaire de la calcanéo-cuboïdienne, c'est-à-dire un travers de doigt en arrière de la base de M5, peut alerter. De même, cette symptomatologie peut faire penser à une fracture de la base de M5 et faire réaliser une radiographie. Il faut alors penser à identifier une petite écaille osseuse juxta-articulaire sur le versant plantaire correspondant à l'arrachement du ligament calcanéo-cuboïdien plantaire.

La diffusion à la sous-talienne est malheureusement le plus souvent méconnue et identifiée à distance devant un tableau d'instabilité chronique un peu particulier. Le tableau clinique évocateur d'une instabilité en varus d'origine ligamentaire contraste avec la parfaite normalité des clichés dynamiques aussi bien de face en varus que de profil en tiroir antérieur. Ce contraste doit alerter et faire réaliser :

— une incidence de Broden en varus forcé comparative des deux cous de pied ; pour être pathologique, cette incidence doit montrer un bâillement très important et indiscutable du secteur latéral de la sous-talienne postérieure par rapport au côté sain ;

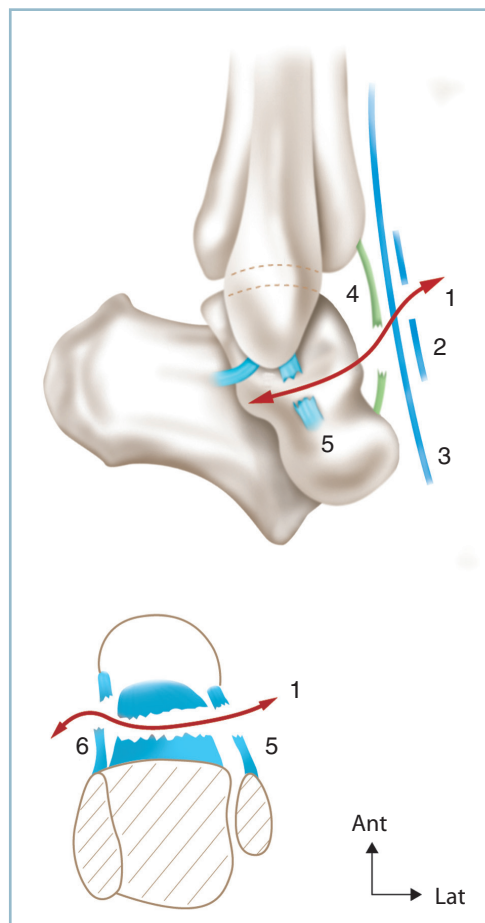
— une IRM avec analyse du contenu du sinus du tarse et des deux faisceaux du ligament talo-calcanéen.

Lésions particulières

Ces lésions ligamentaires touchant les structures voisines peuvent être à l'origine d'erreurs diagnostiques.

Entorses antérieures

Ces entorses font suite à un traumatisme non pas en inversion, mais en flexion plantaire prédominante. Les traumatismes en cause sont assez typiques et la plupart du temps parfaitement identifiés par le blessé (chute en arrière, avant-pied coincé par un obstacle ; appui talonnier ponctuel et très postérieur, sur l'arête d'une marche d'escalier par exemple, avant-pied dans le vide). Cette composante de flexion plan-



5.2 Entorse antérieure de la cheville.

1 : ligne de rupture capsulo-ligamentaire, 2 : rétinaculum inférieur des extenseurs, 3 : tendon du tibia antérieur, 4 : capsule antérieure, 5 : faisceau antérieur du ligament collatéral latéral, 6 : faisceau antérieur du ligament collatéral médial.

taire est responsable d'une atteinte antérieure prédominante s'étendant du faisceau antérieur du ligament collatéral latéral au faisceau antérieur du ligament collatéral latéral en passant par la capsule antérieure et le rétinaculum distal des extenseurs. Cette lésion est très souvent méconnue, son existence étant évoquée secondairement en présence d'une « entorse ayant mal tourné » en raison de suites anormalement gênantes et douloureuses (*figure 5.2*).

Un certain nombre d'arguments permettent d'évoquer à ce diagnostic :

- les circonstances de l'accident flexion plantaire forcée ;
- la mise en évidence d'une douleur à la palpation non seulement sur le faisceau antérieur du ligament collatéral latéral, mais aussi sur le faisceau antérieur du ligament collatéral médial, au bord antérieur du massif malléolaire ;
- la prédominance du gonflement sur le secteur antérieur du cou de pied ;
- la reproduction de la douleur en flexion plantaire forcée ;

Cette situation de doute pouvant conduire à une confirmation diagnostique soit par clichés dynamiques (contraste entre la modicité relative du bâillement en varus forcé et l'importance du tiroir antérieur) voire par IRM dressant l'inventaire exact des lésions.

Sur le plan thérapeutique, les lésions prédominantes dans le plan sagittal, il semble logique d'utiliser une immobilisation maîtrisant ce secteur. Une immobilisation par botte en résine de marche pour 6 semaines apparaît fondée et ce d'autant que la symptomatologie initiale est le plus souvent très bruyante. Cette immobilisation peut être différée de quelques jours après fonte de l'œdème (surélévation et/ou bandes élastiques anti-œdème, glaçage), ce qui permet de recommencer l'examen clinique et de confirmer le diagnostic.

Entorses du ligament collatéral médial

Il est préférable de retenir que ces lésions n'existent pas à l'état isolé. Répétons que l'atteinte prédomine sur les structures antérieures et qu'elles se manifestent par une douleur le long du bord antérieur du massif malléolaire (et non pas à sa pointe). Dès lors, la mise en évidence d'une douleur en regard du bord antérieur du massif malléolaire doit conduire aux confirmations suivantes :

- éliminer une fracture de la malléole médiale (pas de douleur du versant postérieur ni mobilité anormale intrafocale) ;
- recherche d'un contexte d'équivalent de fracture bimaléolaire (traumatisme en hyper-rotation externe du pied, fracture de la fibula sur toute sa hauteur depuis la région distale jusqu'au col) ;
- recherche d'un contexte d'entorse antérieure par déclenchement préférentiel de la douleur en flexion plantaire.

Entorses de la syndesmose

Ces lésions sont véritablement exceptionnelles quand elles sont pures et isolées, sans lésion des malléoles. Elles touchent électivement le sportif jeune. Elles sont le plus souvent méconnues.

Quelques signes sont susceptibles d'attirer l'attention, car non totalement en conformité avec le tableau d'une entorse habituelle de la cheville :

- le traumatisme causal est en rotation externe et surtout en talus, contexte étiologique évoquant d'avantage une fracture qu'une entorse ;
- et, dans ce contexte, l'absence sur les radiographies systématiques de lésion traumatique des malléoles (jusqu'et y compris le col de la fibula) ;
- le déclenchement électif de la douleur en talus et rotation externe combinés. Cette constatation peut être confirmée par le test de compression de la fibula contre le tibia au tiers proximal de la jambe au niveau du mollet (« squeeze-test ») qui, provoquant une contrainte d'écartement de la partie distale, réveille la douleur sur le cou de pied ;
- la mise en évidence d'une douleur à la palpation en regard du secteur antérieur de la syndesmose, c'est-à-dire à la partie latérale de l'interligne talo-crural antérieur, soit deux travers de doigts en moyenne au-dessus de la pointe de la malléole fibulaire, contrastant avec l'absence de douleur sur le trajet du ligament talo-fibulaire antérieur ;
- la recherche attentive d'une fracture des tubercules tibiaux distaux, antérieur (la perte de la définition de la ligne sous-chondrale antérieure du pilon tibial dans sa portion la plus latérale doit alerter) et/ou postérieur (petit fragment marginal postérieur extra-articulaire) ;
- dans les semaines suivantes, la découverte d'un flou d'opacification dans la région juxta-corticale distale de la région supratuberculaire ou de la portion distale de la membrane interosseuse.

La confirmation diagnostique peut justifier la réalisation de clichés dynamiques en talus, rotation externe, valgus forcés voire une IRM pour inventaire des lésions.

Le traitement relève de la prise en charge orthopédique par botte en résine en position d'étroitesse de la mince malléolaire, c'est-à-dire en léger équin ; en tout état de cause, jamais en talus. Il est prudent de contrôler l'aspect normal de la syndesmose après confection de la contention (l'espace entre le fond de la cavité sigmoïde identifié par le tubercule postérieur et le bord médial de la fibula devant être de l'ordre de 3 à 4 mm). De même, pour éviter toute contrainte anormale pendant la cicatrisation ligamentaire, il est conseillé de laisser le membre inférieur en décharge pendant les 3 ou 4 premières semaines, la durée totale d'immobilisation étant de l'ordre de 6 à 8 semaines.

ENTORSES MÉDIO-TARSIENNES ET TARSO-MÉTATARSIENNES

Ces lésions ont été traitées dans le chapitre des luxations, au titre des formes particulières. Le lecteur y est renvoyé (voir p. 135-136 et p. 129-130).

Ces entorses peuvent en effet exister isolément. Elles soulèvent des difficultés diagnostiques et sont fréquemment confondues avec des entorses de la cheville.

Elles comportent le plus souvent de petits arrachements osseux qui en représentent l'épiphénomène. Ces petits fragments doivent être recherchés sur l'ensemble des secteurs (ventral et dorsal, latéral et médial) et ne doivent pas être confondus avec des sésamoïdes, notamment à la face plantaire du cuboïde. Leur présence doit alerter.

Après avoir éliminé avec certitude une fracture plus importante faiblement ou pas déplacée (éventuellement par un scanner), on doit discuter la réalisation de clichés dynamiques notamment pour ce qui concerne l'interligne tarso-métatarsien.

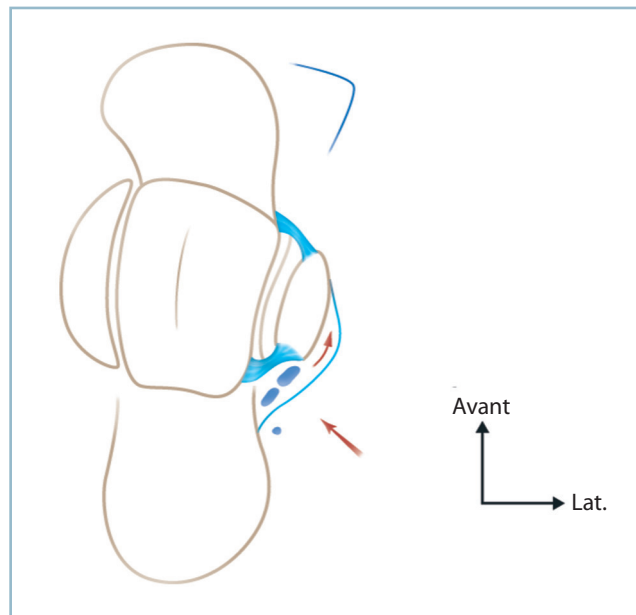
LUXATIONS ET RUPTURES TENDINEUSES SOUS-CUTANÉES

On décrira quatre tableaux les plus fréquents, à savoir, la luxation aiguë des tendons fibulaire, la rupture sous-cutanée du tendon calcanéen et la rupture sous-cutanée du tendon des muscles tibiaux (antérieur et postérieur).

Luxation aiguë des fibulaires

Cette lésion est très rare et touche électivement le jeune sportif. Le mécanisme lésionnel peut être une brusque contraction réflexe des fibulaires lors d'un dérobement en inversion ou d'un violent mouvement actif contrarié en éversion et talus forcés. Elle pourrait être favorisée par un contexte de discrète dysmorphie (creusement insuffisant de la gouttière rétrofibulaire) ou un contexte de varus talonnier. La luxation provoque la désinsertion du rétinaculum fibreux supérieur des fibulaires du bord postérieur de la fibula (*figure 5.3*).

Cliniquement, la primo-luxation passe souvent inaperçue, le patient étant examiné à l'occasion d'une récurrence. Lorsque l'examen est effectué au décours immédiat d'une primo-luxation, l'attention est attirée par une ecchymose (qui diffuse rapidement le long des tendons fibulaires dans la région sous-malléolaire) et une douleur de la région rétrofibulaire. La palpation retrouve une vive douleur au bord postérieur de la



5.3 Luxation des fibulaires (spontanément réduite).
Noter la poche fibropériostée rétro et latéro-fibulaire.

malléole ; mais la pointe est indolore (contrairement à la rupture du faisceau fibulo-calcanéen). Il est parfois possible de palper les tendons en position de luxation (dans les formes les plus graves) ; ces derniers réintègrent assez fréquemment la coulisse rétomalléolaire spontanément après le traumatisme. Il faut essayer de reproduire la luxation ou, mieux, de provoquer chez le patient la sensation d'imminence de luxation. Pour ce faire, le blessé est examiné en décubitus ventral, genou fléchi à angle droit. Dans cette position, il lui est demandé de réaliser une contraction en éversion-talus contre une résistance manuelle appliquée par l'examineur sur le bord latéral du pied, son autre main pouvant chercher à sensibiliser la manœuvre en exerçant une pulsion vers l'avant sur les fibulaires, à la jonction tendino-musculaire.

La radiographie peut être d'un apport extrêmement utile lorsqu'elle montre l'image d'une petite écaille osseuse allongée doublant la corticale latérale sur la radiographie de face. Ce signe (« fleck sign ») est pathognomonique ; il signe le degré III d'Eckart. Il n'est malheureusement pas constamment présent. De surcroît, sa mise en évidence nécessite des radiographies d'excellente qualité, idéalement à rayon mou, en incidence rasante et comparative. Il faut donc savoir penser à cette possibilité pour demander les radiographies adéquates.

Sur le plan thérapeutique, à ce stade de lésion aiguë, deux méthodes thérapeutiques peuvent se discuter.

Le traitement orthopédique par botte en résine en position de détente des fibulaires, c'est-à-dire en légère flexion plantaire et valgus. La durée d'immobilisation est de 6 semaines ; Il est prudent de laisser le membre inférieur en décharge pour permettre la mise au repos complet de l'appareil fibulaire. Cette technique simple comporte un certain nombre de récidives dont le taux, pour certains auteurs, pourrait atteindre 50 % chez le sportif.

Le traitement chirurgical est la solution de choix du jeune sportif.

— Le plan fibreux du rétinaculum supérieur est abordé par une voie verticale rétromalléolaire légèrement adoucie en « J » dans son segment distal. Il faut prendre grand soin à ne pas léser le nerf sural à la partie distale de l'incision et le nerf fibulaire superficiel à la partie proximale.

— La lésion réalise presque toujours un clivage continu entre le secteur juxta-osseux du rétinaculum et le plan périosté malléolaire qui sont étroitement unis histologiquement. Ce plan de clivage réalise une poche (de type Bankart) au niveau de laquelle s'engagent les tendons fibulaires et, partant, le long qui est le plus superficiel et le plus antérieur à ce niveau.

— Il est très facile après ouverture de cette poche à la jonction fibropériostée de réinsérer par deux ou trois points transosseux le lambeau fibreux postérieur sur le bord postérieur de la fibula. L'excès d'étoffe pouvant être utilisée pour un renforcement de la suture en paletot. En présence d'une écaille cortico-périostée, cette dernière sera réinsérée par deux minivis broches et/ou des ancrés.

Notons qu'une situation symétrique a été décrite sous la forme d'une exceptionnelle désinsertion calcanéenne ; les tendons passant à la face superficielle de la malléole après retournement du lambeau autour de ses attaches fibulaires conservées. À l'exploration, les tendons apparaissent sous-cutanés recouvrant le lambeau périosté. La réparation consiste en une réinsertion calcanéenne après retournement du lambeau. L'utilisation d'ancres intraosseuses peut s'avérer très utile.

Les suites comportent une immobilisation de type et de durée identique au traitement non chirurgical.

Rupture sous-cutanée du tendon calcanéen

Contrairement à la précédente, c'est une lésion relativement fréquente. Comme elle, malheureusement, sa méconnaissance n'est pas exceptionnelle. Cette faute professionnelle donne lieu à des séquelles importantes, à des difficultés de réparation secondaires, toutes deux sources de problèmes médico-légaux. Deux conditions sont essentielles et ne doivent jamais être perdues de vue :

— il faut savoir penser systématiquement à ce diagnostic devant tout traumatisme du cou de pied ; on ne doit pas se laisser abuser par le fait que le blessé soit capable de marcher et qu'une flexion plantaire active soit encore possible en raison de l'action des fibulaires et des fléchisseurs plantaires postéro-médiaux (tibial postérieur et longs fléchisseurs de l'hallux et des orteils) ;

— le blessé doit être examiné en *décubitus ventral* (condition *sine qua non*) ; le diagnostic est alors évident ; il est, en effet, exclusivement clinique.

— Le diagnostic repose sur les éléments suivants :

— à l'interrogatoire, sur les conditions de survenue, à savoir, effort de flexion plantaire contrariée ou, au contraire, contrôle actif d'une flexion dorsale forcée ;

— perception d'une douleur en coup de fouet annonçant la survenue d'un événement d'une particulière gravité ; cela est constamment souligné par le blessé.

À l'examen, en *décubitus ventral*, trois signes rendent le diagnostic évident :

— perte de l'équin physiologique : celui-ci est mesuré comparativement au côté controlatéral, genou en extension, pied dans le vide en bout de table ; du côté sain, le pied se place spontanément à environ 25 degrés de flexion plantaire ; le pied lésé est spontanément à l'angle droit ;

— perception à la palpation du tendon calcanéen de la solution de continuité correspondant à la zone de rupture, sous la forme d'une incisure en « coup de hache » située à 7 cm environ de l'insertion distale ;

— positivité de la manœuvre de Campbell-Thomson : du côté pathologique la pression par empaument du mollet n'a aucune action sur le pied alors que, du côté sain, cette manœuvre produit une flexion plantaire du pied.

Ces éléments sont nécessaires et suffisants au diagnostic. Aucun examen complémentaire n'est utile, que ce soit une échographie (très opérateur dépendant) ou une IRM, hors de proportion...

Le traitement doit être mis en œuvre sans retard. On a le choix entre traitement orthopédique et traitement chirurgical. L'étude de séries comparatives a montré, qu'à terme, les deux traitements donnaient des résultats fonctionnels voisins en termes de force du triceps, avec un léger avantage pour la chirurgie (au prix d'un peu plus d'ennuis cicatriciels) et un peu plus de ruptures itératives pour le traitement orthopédique. La relation force/longueur est particulièrement étroite pour le triceps sural ; des études théoriques suggèrent qu'un

allongement d'un centimètre donnerait une diminution de la force musculaire de l'ordre de 50 %. Il est donc logique de réserver le traitement orthopédique aux sujets les plus âgés, non sportifs (55 ans et plus) et le traitement chirurgical aux plus jeunes, en privilégiant alors l'exactitude de la restitution de la longueur du complexe tendon-muscle et la qualité de la réparation cutanée.

Le traitement orthopédique comporte une première immobilisation par botte en résine en équin (selon l'angle de flexion plantaire spontané jambe pendante) pour 4 semaines, avec mise en décharge pendant toute cette période. Puis, une deuxième immobilisation pour 4 semaines supplémentaires en position de fonction sur botte de marche. La confection de cette botte doit s'effectuer genou hyperfléchi, avec remise douce et très progressive de la plante à plat. À l'échéance de la 8^e semaine la contention est supprimée, l'appui repris sous protection d'une talonnette de l'ordre de 2 cm dont l'épaisseur sera diminuée progressivement. La rééducation ne sera entreprise qu'à la 12^e semaine échué uniquement sous la forme d'exercices de réveil musculaire puis travail doux de renforcement du triceps contre résistance manuelle associé à des exercices proprioceptifs en chaîne fermée. Le travail de musculation proprement dit ne sera pas débuté avant la fin du 4^e mois, après récupération du contrôle proprioceptif suffisant. Les activités sportives ne sont par reprises avant le 6^e mois.

Le traitement chirurgical a deux objectifs : restituer la longueur exacte du triceps et diminuer le risque cutané en cherchant à obtenir un tendon souple, mobile et fin.

L'installation demande toute l'attention. Le patient est installé en décubitus ventral, genou en extension, pied immobilisé dans la position de l'équin physiologique, mesuré sur le côté controlatéral (25° environ).

La voie d'abord, rectiligne, est postéro-médiale à mi-distance entre le pilier postéro-médial et la saillie du tendon calcanéen, de part et d'autre de la zone de rupture dont le niveau a été préalablement repéré au crayon dermatographique.

— Le plan fibreux est abordé. Il est constamment respecté par le traumatisme. Il est incisé de façon légèrement décalée vers l'avant.

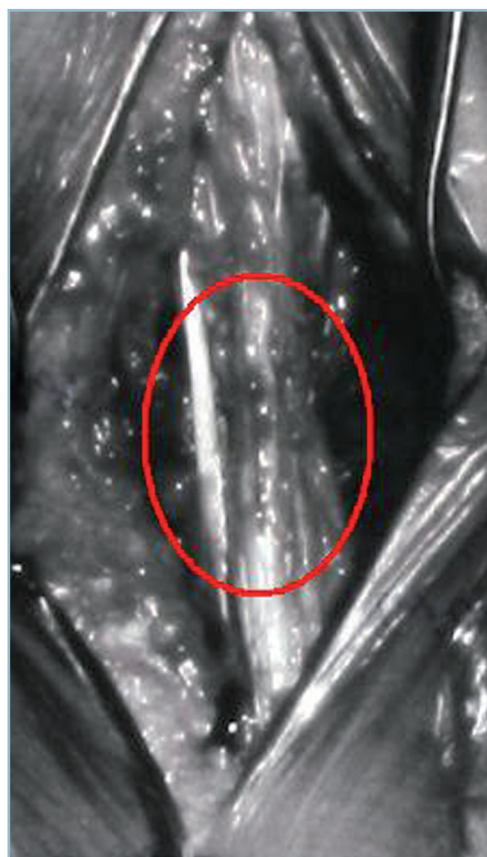— La zone de rupture est repérée, les deux fragments identifiés. Il existe une rétraction en peloton des fibres tendineuses rompues au sein de l'hématome traumatique. Le paratendon est dans la mesure du possible identifié et respecté. Il est important d'identifier s'il existe un muscle plantaire (plantaire grêle). Ce dernier n'est jamais rompu. Les mèches tendineuses sont soigneusement dépliées et réorientées sur chaque fragment. Elles sont appariées avec leur homologue de façon à retrouver l'anatomie du tendon et sa bonne longueur.

— La reconstitution est effectuée par quelques points de bâti de monocrin non résorbable 000 ou 0000 renforcés par des points de monobrin à résorption lente de filière identique, complété par un surjet périphérique modelant redonnant sa forme au tendon.

— Lorsqu'existe un muscle plantaire, le tendon de ce dernier est arrimé en latéro-latéral au tendon, de part et d'autre de la réparation, par quelques points de monobrin fins à visée d'attelle de protection et de renforcement (figure 5.4).

— Le paratendon est, dans la mesure du possible, rabattu sur la zone de suture. Puis la gaine fibreuse est réparée par des points séparés par fils fin à résorption lente. Il a parfois été nécessaire de réaliser au préalable une incision longitudinale sur le versant antérieur pour donner de l'étoffe et éviter d'aggraver l'ischémie par compression de la zone de suture, ces mesures d'isolement de la suture ayant pour objectif de limiter la constitution d'adhérences avec le plan cutané. Si un garrot pneumatique a été utilisé, celui-ci est alors dégonflé pour réaliser une hémostase soigneuse.

— Le plan sous-cutané est soigneusement reconstitué de façon étanche par points inversants à prise dermique. La peau est fermée de façon lâche. Le plus souvent, aucun drainage n'est nécessaire. Son indication sera décidée en termes d'avantages/risques.



5.4 Réparation anatomique par suture directe d'une rupture sous-cutanée du tendon calcanéen.

Noter la présence du tendon du plantaire et la possibilité d'utilisation à titre de renfort latéral de la suture.

L'intervention est terminée par une attelle postérieure en résine cruro-pédieuse à une quinzaine de degrés de flexion plantaire et en forte flexion du genou.

Dès que possible, cette attelle sera remplacée par une botte en équin (10 à 15 degrés). Elle est remplacée 4 semaines plus tard par une botte d'appui en position de fonction.

Fait capital, la suture n'a aucune valeur mécanique. De surcroît, l'ouverture du foyer ayant fait perdre le bénéfice de l'hématome focal, les manœuvres intra focales ayant aggravé la dévitalisation des mèches tendineuses, la cicatrisation est particulièrement lente (avec passage par une phase intermédiaire de fragilisation par réhabilitation). Toutes ces raisons justifient que les suites observent le même protocole que le traitement orthopédique (immobilisation de 8 semaines, reprise d'appui sous protection d'une talonnette jusqu'à la 12^e semaine et revalidation prudente seulement à partir de cette date).

Une méthode « mixte » doit être mentionnée. Il s'agit d'une technique de réparation percutanée à l'aide d'une instrumentation spécifique (Ténolig® par exemple). Cette technique, qui a l'avantage de respecter l'hématome périfocal, est diversement appréciée dans la littérature. Certains en font leur méthode de choix; d'autres lui opposent le risque septique, un taux élevé de ruptures itératives et des difficultés de réglage de la longueur du tendon. Nous n'avons aucune expérience de cette méthode.

Rupture sous-cutanée du tendon du tibial antérieur

Cette lésion est très rare. Sa compréhension est rendue malaisée par la confusion introduite par les différentes sources de la littérature qui mélangent les lésions du sujet âgé et celles du sujet jeune.

Chez le sujet âgé

Il s'agit presque toujours de ruptures pathologiques, quasi spontanées, traduisant un contexte de fragilité tendineuse (diabète, pathologie inflammatoire, infiltration corticoïde voire prise de quinolones). La lésion est habituellement méconnue car la tolérance est bonne du fait de la compensation de la perte du tibial antérieur par le long extenseur des orteils et les fibulaires, de sorte que le maintien de la plante pendant la phase oscillante s'effectue en forte éversion. Cliniquement, on retrouve fréquemment le bout proximal de la rupture sous la forme d'une tuméfaction, visible et palpable, mobile (\pm adhérente aux plans superficiels) immédiatement en aval du bord inférieur du rétinaculum supérieur des extenseurs.

Chez le sujet jeune

La forme qui nous intéresse est celle du sujet jeune, d'origine traumatique vraie. Cette forme est très rare. Elle survient à la

suite d'une violente contraction du tibial antérieur opposée à une violente flexion plantaire passive, inopinée. L'exemple en est la brutale flexion plantaire qui peut faire suite à un appui ponctuel et très postérieur sur le talon (par exemple sur le rebord d'un trottoir, avant pied dans le vide).

Le blessé ressent alors une violente douleur en coup de fouet qui peut s'atténuer plus ou moins rapidement. Il peut alors signaler des troubles de la marche avec difficultés voire impossibilité de relever le pied. Parfois, lors d'un examen à distance, le blessé fait état de fatigabilité de douleurs d'effort à la face antérieure de la jambe et d'accidents d'accrochage du pied.

Il est capital de faire le diagnostic au stade aigu, car une réparation directe sera possible. Les formes diagnostiquées tardivement nécessitent au contraire le recours à des temps de reconstruction en raison de mécanismes de rétraction tendineuse. Plusieurs points sont très importants :

— Lorsque l'on demande au blessé de relever le pied, la saillie du tibial antérieur a disparu. Il faut se souvenir que ce tendon est le plus médial et qu'il est satellite de la crête tibiale. Il ne faut pas le confondre avec le long extenseur de l'hallux, son voisin sur le bord latéral, qui est mis en jeu par le patient dans un but de compensation. Pour ce faire, la comparaison avec le côté controlatéral est primordiale. On voit en effet que, de ce côté sain, le tendon le plus saillant est le plus médial (c'est le tendon du tibial antérieur) et que ce dernier est doublé latéralement par un tendon moins volumineux et un peu en retrait (c'est le tendon du long extenseur de l'hallux).

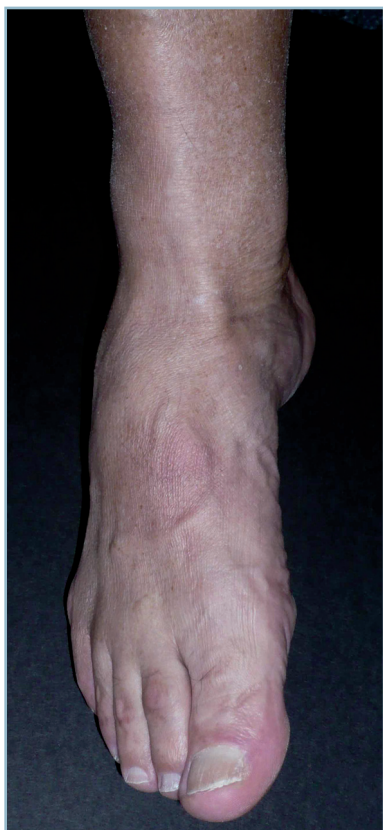— Toujours dans ce contexte de recherche de flexion dorsale active, en cas de rupture du tibial antérieur, le relèvement du pied s'effectue en éversion. Il existe une forte contraction des extenseurs longs sous la forme d'une hyperextension des orteils. La saillie de ces derniers à la face dorsale du pied contrastant avec la vacuité de la gaine du tibial antérieur.

— *Au testing musculaire*, il faut se souvenir que le tibial antérieur est inverseur prédominant. Pour le tester, il faut demander au patient d'effectuer un mouvement combiné de varus et de supination en opposant une résistance à la face dorsale du 1^{er} métatarsien. En pratique, il faut commencer par le côté sain pour que le patient intègre le mouvement. Du côté pathologique, ce mouvement est impossible (*figure 5.5*).

En cas de doute, on peut demander confirmation par une échographie (attention cet examen très opérateur dépendant exige une bonne habitude dans ce domaine) ou, mieux, une IRM en précisant au radiologue l'objectif de la demande.

La réparation chirurgicale est indispensable chez le sujet jeune et actif. Deux types de lésions sont décrits : soit lésion basse (rare) par désinsertion distale à la face plantaire du cunéiforme médial et du 1^{er} métatarsien, soit lésion transtendineuse habituellement située au niveau du rétinaculum inférieur des extenseurs, le bout proximal se rétractant au niveau du rétinaculum supérieur. Il existe en effet une zone d'hypovascularisation sur les derniers centimètres distaux.

L'abord est antéro-médial, guidé en hauteur sur le type présumé de lésion :



5.5 Testing du tibial antérieur.

Sa contraction élective (par action combinée de flexion dorsale et d'adduction du pied) provoque l'inversion du pied et la supination de l'avant-pied ; la corde du tendon saille au ras du bord latéral de la crête tibiale. Noter la rectitude de l'hallux et des orteils.

— En cas de lésion transtendineuse proximale, il faut localiser la lésion par rapport aux deux rétinaculum des extenseurs.

— Pour éviter les adhérences et conserver le moment d'action du complexe tendino-musculaire, il faut faire son possible pour respecter le rétinaculum proximal où s'est rétracté le bout proximal du tendon. Il est parfois nécessaire de fendre partiellement la partie distale du rétinaculum proximal pour retrouver le tendon. Il est souvent nécessaire d'ouvrir le rétinaculum distal pour effectuer la réparation. Dans ce cas, on conseille de réaliser une ouverture permettant une plastie d'agrandissement lors de la réparation qui est indispensable. Cette plastie a pour but d'éviter tout phénomène de striction et de ténodèse cicatricielle.

— Dans les cas vus tôt (dans les semaines suivant le traumatisme), une suture directe est possible, par exemple par l'intermédiaire d'un point en cadre central intratendineux non résorbable complété par un surjet épitendineux de monobrin à résorption lente.

— La réparation du rétinaculum est indispensable. Il faut absolument drainer pour éviter tout syndrome des loges dans cette région sensible.

— En cas de désinsertion distale, il faut réinsérer le tendon en transosseux. Il est possible d'utiliser des ancrs ou des agrafes. Il peut être commode de réaliser un canal transosseux à la face dorsale de la jonction entre le cunéiforme médial et le cunéiforme latéral, ce qui donne un peu d'étoffe (favorisant la création d'un trajet intraosseux) au prix d'une petite translation latérale bénéfique en termes de restauration de moment de flexion dorsale.

La contention postopératoire pose des difficultés. En effet, il est habituellement réalisé sous anesthésie générale à la fin de l'intervention une attelle postérieure en talus (en forte flexion du genou pendant la confection et la dessiccation de cette dernière) avec un relais par une botte en résine dès que possible. En fait cette solution pose des problèmes pratiques liés à la réalisation des soins locaux postopératoires surtout si le pied doit être sorti de l'attelle, avec un risque non négligeable de détente des sutures. C'est pourquoi nous préconisons, en cas de rupture proximale, une immobilisation par fixateur externe tibio-pédieux (avec deux fiches distales transfixiantes de diamètre 30 cunéo-cuboïdienne et basi-métatarsienne), ce qui permet une immobilisation permanente en talus et facilite les soins (voir chapitre III page 42-43).

Ce procédé est malheureusement inutilisable en cas de désinsertion distale en raison des risques de conflit avec les fiches et d'inoculation infectieuse.

Le fixateur externe est laissé en place 6 semaines avec un relais par une botte de marche en position de fonction pour 2 ou 3 semaines supplémentaires.

Rupture sous-cutanée du tibial postérieur

Cette pathologie est à la limite du sujet. Il s'agit toujours d'une rupture pathologique dans le cadre d'un tableau de surcharge mécanique induit par la conjonction d'un valgus de l'arrière-pied et d'une verticalisation du talus.

Ce tableau correspond à celui d'un pied plat valgus décompensé. Le diagnostic s'effectue grâce au « too many toes sign » où, à l'examen de dos d'un patient marchant en appui monopode sur la pointe, les orteils latéraux débordent latéralement du plan du talon. Cette constatation traduit la faillite du tibial postérieur dont le tonus et la contraction active placent, physiologiquement en appui monopode sur la pointe, le talon en varus, ce dernier masquant à l'examineur le bord latéral du

pied (voir chapitre II page 23). L'inefficacité du tibial postérieur est confirmée par la non-perception du tendon dans la région pré- et sous-malléolaire médiale, lorsque l'on demande au patient d'effectuer un mouvement actif d'inversion contre résistance.

Cette pathologie, ne relève pas d'une réparation (directe ou par autoplastie) qui est dépassée, sur le plan mécanique, mais de procédés de reconstruction-arthrodèse.

Rupture sous-cutanée de l'aponévrose plantaire

C'est une entité très rare susceptible néanmoins de s'observer dans un contexte de traumatisme aigu. L'analyse des séries de la littérature permet de retenir un certain nombre de points spécifiques :

- La fréquente précession de la rupture par des phénomènes d'aponévrosite plantaire, dont le caractère rebelle au traitement est noté, que ce dernier ait nécessité ou non la réalisation d'infiltrations corticoïdes.

- Le déclenchement fréquent par un mécanisme d'accélération pendant la marche ou la course. Cette circonstance est constante chez l'athlète où le traumatisme en cause est une violente impulsion. Néanmoins, en dehors de ce contexte particulier, dans un certain nombre de cas, il n'est reconnu aucun traumatisme aigu, mais plutôt la notion de microtraumatismes à répétition.

- *Cliniquement*, le blessé ressent une brutale sensation de déchirure plantaire s'accompagnant rapidement d'un gonflement et d'une ecchymose plantaire à point de départ calcanéen. L'appui monopode est impossible. La douleur est reproduite par la flexion dorsale des orteils (qui met en tension l'aponévrose plantaire) et par la palpation locale. Celle-ci peut retrouver une dépression sur le trajet de la bandelette médiale ou deux travers de doigt en avant de l'insertion calcanéenne. À un stade plus tardif, la palpation peut mettre en évidence, non pas un défaut, mais la tuméfaction d'un nodule cicatriciel. La lésion touche préférentiellement la bandelette médiale et beaucoup plus rarement la bandelette latérale.

- *L'IRM fait le diagnostic* en montrant l'anomalie de signal correspondant à la lésion ; elle en précise la localisation, le plus souvent proximale et proche de l'insertion calcanéenne.

- *Le traitement* est essentiellement médical par glaçage, application d'AINS locaux, immobilisation par plâtre ou orthèse et mesures de décharge. La reprise des activités est habituellement possible entre la 5^e et la 9^e semaine. Il est proposé, lorsque les phénomènes douloureux et inflammatoires sont contrôlés, diverses mesures adjuvantes telles des étirements doux, le port d'orthèses adaptées à d'éventuels troubles morphostatiques et de chaussures à semelle épaisse et rigide.

- Ce n'est qu'en cas de symptomatologie rebelle et particulièrement traînante et gênante que pourrait se discuter (après évaluation IRM) la résection d'un tissu cicatriciel jugé délétère.

CHAPITRE 6

Syndrome des loges du pied

par A. C. MASQUELET

Les syndromes des loges du pied sont généralement bien identifiés lorsqu'ils font suite à un traumatisme par écrasement de l'avant-pied. Les syndromes des loges localisés, consécutifs à une fracture isolée, restent largement méconnus et source de séquelles fonctionnelles importantes.

ANATOMIE ET CLINIQUE

La mise au point de l'anatomie des loges du pied est relativement récente. Les muscles plantaires sont disposés selon quatre couches, de la superficie cutanée au plan profond ostéoarticulaire (figure 6.1). La délimitation des espaces par les fascias permet d'identifier neuf loges, de volume limité, susceptibles d'être rapidement soumises à des hyperpressions (figure 6.2) :

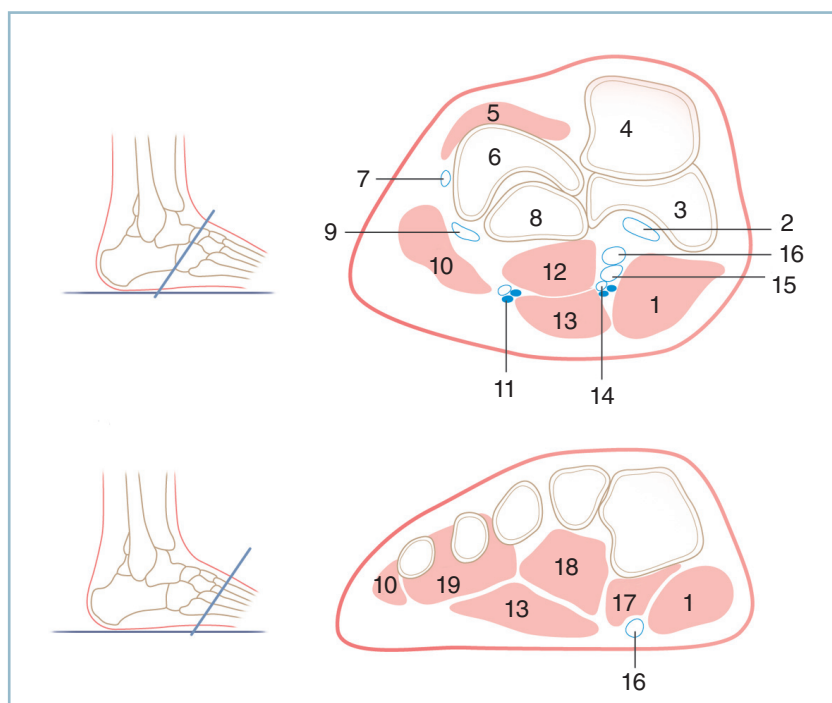
- la loge médiale contient le muscle abducteur de l'hallux ;
- la loge latérale contient les muscles abducteur et fléchisseur court du cinquième orteil ;
- la loge centrale superficielle contient le muscle court fléchisseur des orteils ;
- la loge centrale profonde contient le muscle carré plantaire ;
- la loge de l'avant-pied du muscle adducteur de l'hallux ;
- les quatre loges des muscles interosseux dorsaux et plantaires.

Syndrome des loges aigu

Un syndrome des loges est défini par une augmentation de pression à l'intérieur d'un espace limité par des fascias inextensibles, susceptible de compromettre la circulation et la fonction des tissus contenus dans cet espace. Cette définition est applicable au pied. En l'absence de traitement adéquat (fasciotomie), l'évolution clinique se fait vers une déformation des orteils en griffe et l'apparition d'un pied creux accompagné de raideurs et de paresthésies dans les territoires des nerfs plantaires. À la phase aiguë, le pied est habituellement en position de légère flexion plantaire et abduction. La douleur est amplifiée par l'extension passive des orteils et de la cheville. Les dysesthésies ou les paresthésies plantaires peuvent être présentes et témoignent d'un stade avancé de la compression tissulaire. Le pouls capillaire et les pouls périphériques sont généralement présents. Contrairement à la jambe, la palpation clinique livre peu de renseignements en raison de la localisation profonde de certaines loges. La mesure des pressions est donc réalisée systématiquement. Quatre sites de mesure des pressions sont répertoriés en rapport avec l'agencement des loges au pied (figure 6.2).

Syndrome des loges chronique

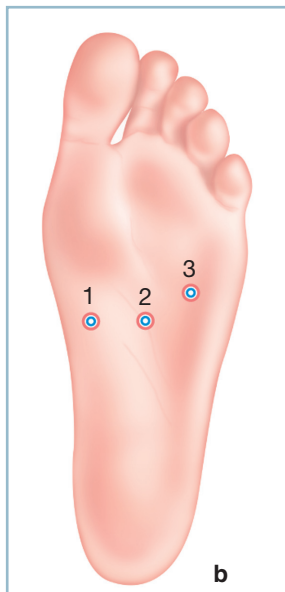
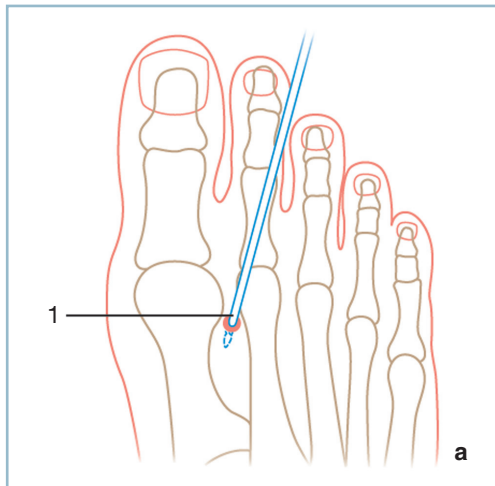
Le syndrome des loges chronique d'effort est une entité clinique rare mais bien décrite. Elle se manifeste par une tension douloureuse de la plante du pied survenant à la course et obligeant à l'arrêt de l'effort. Il faut savoir y penser et mesurer les pressions des loges après effort. La loge la plus concernée est la loge médiane contenant le muscle abducteur de l'hallux. Le traitement rejoint celui des syndromes aigus.



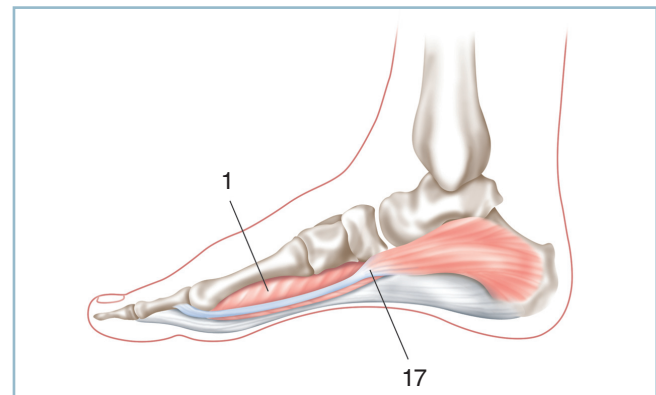
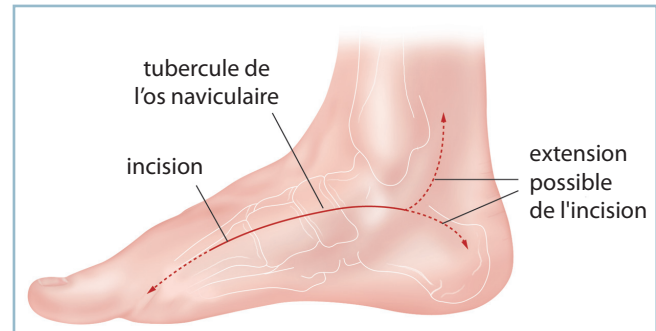
6.1 Syndrome des loges

a
b

- a. Coupe transversale du médio-pied.
b. Coupe transversale passant par la base des métatarsiens. 1 : loge médiale (muscle abducteur de l'hallux) ; 2 : tendon tibial postérieur ; 3 : os naviculaire ; 4 : tête du talus, 5 : muscle extenseur court des orteils ; 6 : tubérosité antérieure du calcaneum, 7 : tendon court fibulaire ; 8 : cuboïde, 9 : tendon long fibulaire ; 10 : loge latérale (abducteur du 5^e orteil), 11 : paquet vasculaire plantaire latéral ; 12 : loge centrale profonde (muscle plantaire carré) ; 13 : loge centrale superficielle (muscle fléchisseur court des orteils) ; 14 : paquet neurovasculaire plantaire médial ; 15 : tendon fléchisseur long des orteils ; 16 : tendon long fléchisseur de l'hallux ; 17 : fléchisseur court de l'hallux ; 18 : Adducteur de l'hallux (chef oblique) ; 19 : Interosseux dorsaux 3_4 et plantaires 3_5.



6.2 Syndrome des loges
a. Point de ponction dorsal. b. Points de ponction plantaires pour prise de pression transversale du médio-pied.



6.3 Syndrome des loges : voie médiale.
Tracé de l'incision et plans superficiels.
1 : loge médiale (muscle abducteur de l'hallux);
17 : fléchisseur court de l'hallux.

TRAITEMENTS ET INDICATIONS

Les syndromes des loges aigus surviennent habituellement après trois grands types de traumatismes :

- écrasement du pied avec ou sans fracture ;
- fracture-luxation de l'interligne de Lisfranc ;
- fracture du calcanéum.

La mesure de pression pour laquelle une fasciotomie est indiquée est controversée. Certains auteurs recommandent la fasciotomie lorsque la pression est supérieure à 30 mmHg. Plus récemment, d'autres auteurs conseillent de tenir compte de la pression diastolique (Pd) et de réaliser une fasciotomie dès que la pression de la loge (Pl) diminuée de la pression diastolique est inférieure à 30 mmHg ($Pl - Pd > 30 \text{ mmHg}$).

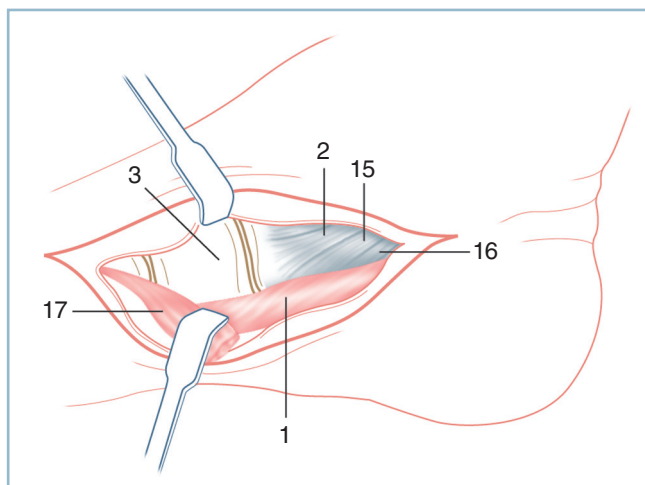
Technique chirurgicale

Le traitement d'un syndrome des loges est chirurgical et consiste en une ou plusieurs fasciotomies destinées à soulager la pression de la ou des loges concernées. Le patient est en décubitus dorsal, membre inférieur en totalité dans le champ opératoire pour avoir éventuellement accès à la jambe. Le garrot ne doit pas être utilisé.

Voie d'abord médiale

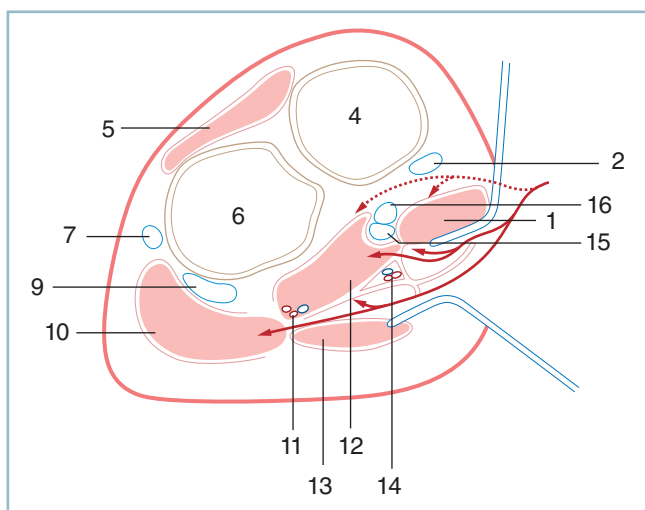
La voie d'abord médiale permet de décompresser les cinq loges plantaires.

L'incision cutanée suit le bord du muscle abducteur de l'hallux qui a souvent été assimilé à la porte de la cage ouvrant l'accès aux loges plantaires (figure 6.3). Elle répond à la portion proximale de la voie d'abord de Henry. Le fascia de l'abducteur est incisé en continuité avec la peau. La loge centrale profonde peut être abordée soit en abaissant l'abducteur soit en le réclinant dorsalement. La réclination plantaire de l'abducteur permet de rester à distance des vaisseaux plantaires médiaux (figure 6.4). En revanche, l'abord par réclination dorsale de l'abducteur permet d'aborder les deux loges centrales superficielle et profonde et la loge latérale (figure 6.5).



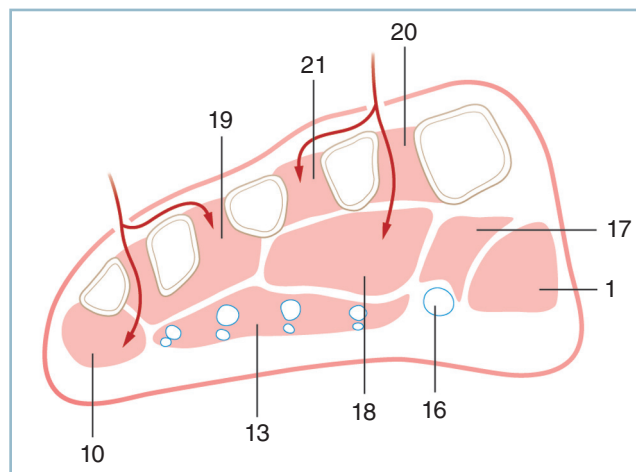
6.4 Syndrome des loges : abord médial. Plan profond – vue latérale.

1 : loge médiale (muscle abducteur de l'hallux),
2 : tendon tibial postérieur; 3 : os naviculaire,
15 : tendon fléchisseur long des orteils;
16 : tendon long fléchisseur de l'hallux;
17 : fléchisseur court de l'hallux.



6.5 Syndrome des loges : abord médial. Plan profond – coupe transversale.

1 : loge médiale (muscle abducteur de l'hallux);
2 : tendon tibial postérieur; 4 : tête du talus,
5 : muscle extenseur court des orteils; 6 : tubérosité
antérieure du calcanéum; 7 : tendon court fibulaire;
9 : tendon long fibulaire; 10 : loge latérale (abducteur
du 5^e orteil); 11 : paquet vasculaire plantaire latéral;
12 : loge centrale profonde (muscle plantaire carré);
13 : loge centrale superficielle (muscle fléchisseur court
des orteils); 14 : paquet neurovasculaire plantaire
médial; 15 : tendon fléchisseur long des orteils;
16 : tendon long fléchisseur de l'hallux.



6.6 Syndrome des loges : abord médial.

Les deux abords de l'avant pied pour décompresser les loges des interosseux, la loge de l'adducteur de l'hallux et la loge latérale.

19 : Interosseux dorsaux 3_4 et plantaires 3_5, 21 : loge du 2^e interosseux dorsal; 20 : loge du 1^{er} interosseux dorsal; 10 : loge latérale (abducteur du 5^e orteil); 13 : loge centrale superficielle (muscle fléchisseur court des orteils); 18 : Adducteur de l'hallux (chef oblique); 16 : tendon long fléchisseur de l'hallux, 17 : fléchisseur court de l'hallux; 1 : loge médiale (muscle abducteur de l'hallux).

Le paquet neurovasculaire médial chemine au contact intime avec le bord médial de la loge centrale profonde ou dans le septum situé entre la loge profonde et la loge centrale superficielle. Le paquet neurovasculaire latéral traverse la loge profonde du côté médial vers le côté latéral. C'est dire que l'abord des cinq loges plantaires requiert une dissection soignée d'autant qu'elle est réalisée sans garrot.

La décompression de la loge centrale superficielle contenant le fléchisseur court des orteils est obtenue en exposant le fascia concerné par réclination de la graisse plantaire.

Le muscle fléchisseur court des orteils doit être mobilisé et récliné du côté plantaire pour repérer le bord médial de la loge latérale. Les muscles adducteurs, les fléchisseurs du V sont alors décompressés.

Décompression des loges de l'avant-pied

Elle est réalisée par deux incisions longitudinales séparées de 6-8 cm sur le dos du pied (*figure 6.6*). La première est située sur le bord médial du 2^e métatarsien, la seconde sur le bord latéral du 4^e métatarsien. Les quatre loges dorsales et plantaires des muscles interosseux sont décompressées par les deux incisions. La dissection du 1^{er} espace le long du 2^e métatarsien, en réclinant le muscle interosseux du côté médial, permet d'aborder et de décompresser la loge de l'adducteur de

l'hallux. De façon similaire la loge latérale peut être abordée et décomprimée par l'incision dorso-latérale.

Soins postopératoires et complications

Les incisions cutanées sont laissées ouvertes puis confiées à la cicatrisation dirigée, ou fermées secondairement ou même couvertes par une greffe de peau mince.

Complications

Les deux risques majeurs sont la décompression incomplète d'une loge et la lésion iatrogène d'un pédicule neurovasculaire. La clef de la dissection est une identification précise et une décompression précautionneuse de la loge centrale profonde.

Indications générales

Si toutes les loges doivent être décomprimées, trois abords sont nécessaires : un abord médial du médio-pied et deux abords parallèles sur le dos du pied. Cette triple approche qui peut être nécessaire dans le cas d'un écrasement du pied ne doit pas être utilisée systématiquement.

Dans la fracture-luxation de Lisfranc les deux abords dorsaux nécessaires pour la réduction et la fixation de l'avant-pied sont suffisants pour décompresser les loges concernées.

Un syndrome des loges plantaire consécutif à une fracture du calcanéum, qui intéresse surtout la loge centrale profonde, requiert une seule voie d'abord médiale.

Les fractures de l'avant-pied doivent être stabilisées en même temps que les fasciotomies.

Les fractures comminutives du calcanéum ne doivent pas être synthésées en même temps car elles requièrent une autre incision latérale de l'arrière-pied. Mais il est nécessaire de mettre en place un fixateur externe, à titre de stabilisation transitoire, pour rétablir globalement la forme du calcanéum et intervenir secondairement une fois les incisions de fasciotomies cicatrisées. Le montage comprend deux fiches médiales non transfixiantes dans la grosse tubérosité du calcanéum, deux fiches dans le tibia et deux fiches dans l'avant-pied. La mise en tension du fixateur permet à la fois de réduire le varus de l'arrière-pied, d'abaisser la grosse tubérosité et de rétablir la longueur du calcanéum.

Enfin, en cas de fractures multiples ou de fracture-luxation, la stabilité immédiate peut être assurée par un fixateur externe tibio-métatarsien.

CHAPITRE 7

Traumatismes ouverts des tissus mous

avec la collaboration de : P.-Y. MILLIEZ, I. AUQUIT-AUCKBUR,
R. BECCARI

Ces traumatismes sont susceptibles d'intéresser tous les secteurs du pied et du cou de pied. Par commodité ont été regroupés les traumatismes de la face dorsale du pied et des secteurs antérieur et collatéraux du cou de pied et isolés les traumatismes du talon et du secteur postérieur de l'extrémité distale de la jambe, de la plante et de l'avant-pied.

FACE DORSALE DU PIED ET FACE ANTÉRIEURE DU COU DE PIED

La peau est particulièrement fragile et recouvre des éléments superficiels. Sa finesse et son type de vascularisation la rendent particulièrement vulnérable.

Plaies simples

Elles exposent aux attentes d'organes nobles de voisinage.

Nerfs

Le nerf sural, dans son trajet sous-malléolaire latéral, et le nerf fibulaire superficiel, à la face dorsale du pied, peuvent être blessés en raison de leur situation sous-cutanée et sous-aponévrotique. L'examen clinique doit en suspecter l'atteinte, en présence d'une anesthésie de la face dorsale du bord latéral du pied et du secteur dorso-latéral adjacent pour le nerf sural, et de la face dorsale du pied à l'exception de la première commissure pour le nerf fibulaire superficiel.

Plaie souillée

En cas de plaie souillée, contuse et en présence d'une perte de substance nerveuse, il ne faut pas, en accord avec les données de la littérature, chercher à réparer ces plaies nerveuses en raison du risque (toujours possible) d'induction d'un névrome d'irritation. Ce dernier est alors particulièrement mal toléré sous la forme de conflits avec la chaussure : au bord supérieur du contrefort dans la région sous-malléolaire (nerf sural) et au dos du pied, par conflit avec l'empaigne (nerf fibulaire superficiel). C'est pourquoi, en raison de la bonne tolérance du déficit sensitif, il paraît plus raisonnable de réaliser une résection du nerf pour reporter la tranche de neurotomie le plus à distance possible d'une zone potentielle de conflit. Il est capital d'essayer d'enfourer le bout proximal en zone sous-fasciale.

Ainsi, le nerf sural doit être recoupé nettement en amont de son émergence aponévrotique.

Pour le nerf fibulaire superficiel, en cas de lésion du tronc au moment du contournement de la fibula, il est aisé de placer le

moignon nerveux en sous-fascial dans la région rétrofibulaire. En cas d'atteinte d'une ou de plusieurs de l'une de ses branches (notamment la branche latérale lors de l'abord antéro-latéral), l'idéal est de disposer de suffisamment d'étoffe après recoupe pour permettre de glisser la tranche de neurotomie en sous-aponévrotique, à travers une boutonnière, en veillant à rester à distance d'un secteur potentiel de conflit.

Plaie franche

En cas de plaie franche, sans perte de substance et à condition d'une bonne maîtrise des techniques microchirurgicales, une suture termino-terminale sans tension doit être tentée.

Tendons

La situation anatomique des tendons long extenseur de l'hallux (LEH), long extenseur des orteils (LEO) et du tibial antérieur (TA) les expose à des lésions traumatiques y compris les plaies de petites tailles ou même punctiformes en apparence banales. L'examen clinique doit être rigoureux et explorer de façon méthodique tous les groupes musculaires du dos du pied. Le risque de méconnaissance est réel pour le tendon du tibial antérieur dont le testing (ou l'évaluation de la continuité tendineuse) est difficile et mal connu.

Ce risque est à son maximum pour les plaies siégeant sur le versant dorso-médial du pied à la jonction tarso-métatarsienne en regard du cunéiforme médial. Dans ce secteur, le tendon du tibial antérieur, à l'étroit entre la peau et le plan osseux, s'écarte médialement de son voisin (LEH). Une banale petite plaie est en mesure de léser sélectivement ce tendon, de sorte que la méconnaissance est possible si l'on demande seulement au blessé de relever l'hallux et les orteils (ce qui de surcroît peut entraîner une ébauche de flexion dorsale en éversion prédominante).

Le testing méthodique et exhaustif de ces tendons est indispensable dans tous les cas :

- hyperextension de l'hallux pour le LEH, hyperextension des orteils pour le LEO ;
- pour le TA, il faut demander au blessé de réaliser une flexion dorsale active de la cheville combinée à une adduction de l'avant-pied, en l'exhortant à porter son avant-pied dorsalement et médialement. En cas d'intégrité du TA, il se produit une horizontalisation du rayon médial (supination de l'avant-pied) alors que la saillie du tendon est visible et palpable sur toute son étendue, depuis la crête tibiale jusqu'au cunéiforme médial. La comparaison avec le côté controlatéral est essentielle (il faut commencer l'évaluation par le côté sain) On ne peut être rassuré que si la continuité est certaine avec une force contre résistance identique à celle du côté controlatéral. Il ne faut pas oublier la possibilité de lésions partielles et de ruptures en deux temps, de sorte qu'au moindre doute,

il faut poser l'indication d'une exploration au bloc opératoire (voir figure 5.5).

L'atteinte isolée du tibia antérieur est également possible au cou de pied, en regard de l'interligne, lorsque, au moment du traumatisme, se produit une contraction réflexe du tibia antérieur dont le tendon se trouve ainsi projeté en avant. Il est alors particulièrement exposé.

Pédicule tibial antérieur

En cas de plaie plus importante affectant la partie proximale du dos du pied, notamment dans son secteur antéro-médial, il faut évoquer de principe une atteinte du pédicule tibial antérieur. Il s'agit habituellement de plaies importantes justifiant une exploration systématique au bloc opératoire.

Il est néanmoins important, pour guider l'exploration chirurgicale, de disposer d'éléments d'orientation lésionnelle. Ces derniers ne sont pas obtenus par une exploration de la plaie au SAU, qui est obligatoirement incomplète et réalisée dans de mauvaises conditions. L'examen clinique est l'étape préopératoire primordiale. Cet examen doit être repris par le chirurgien lui-même au bloc opératoire, avant l'induction anesthésique, sur un blessé calmé et mis en confiance.

Une plaie de l'artère dorsale du pied peut être suspectée sur la présence d'une hémorragie de type artériel ; une lésion du nerf tibial antérieur par une anesthésie de la face dorsale de la première commissure et une paralysie du court extenseur dont le corps charnu est palpé sur le versant dorso-latéral du pied immédiatement en avant de l'orifice latéral du sinus du tarse. La notion de plaies artérielles sèches (par hémostase spontanée) et la proximité de ces deux structures font que la seule présence du trouble sensitif est suffisante pour faire évoquer le diagnostic de lésion artérielle et conduire à une exploration au bloc opératoire. Bien entendu, il ne faut pas essayer de suturer ou de clamper une plaie artérielle à l'aveugle au SAU, mais pratiquer un pansement compressif avant d'envoyer le blessé au bloc opératoire. Une simple ligature artérielle est habituellement suffisante car il existe souvent une bonne suppléance par le réseau tibial postérieur.

Un cas particulier ne doit pas être méconnu. Cela évitera des difficultés opératoires et des catastrophes potentielles. La présence d'un syndrome ischémique est inhabituelle dans ce cadre traumatique. Elle doit absolument faire suspecter un contexte sous-jacent d'artériopathie chronique. Celui-ci est confirmé par l'absence du pouls tibial postérieur. Ce tableau nécessite, avant toute prise en charge chirurgicale, l'avis d'un chirurgien vasculaire. Une artériographie sera très certainement demandée pour préciser les possibilités et les modalités de la chirurgie réparatrice artérielle.

En peropératoire, l'exploration est méthodique et complète. Toute l'attention est portée sur le nerf fibulaire profond, puis sur les structures tendineuses voisines. Pour ce qui concerne ce nerf, volumineux et situé dans une zone de conflit avec la chaussure, il faut privilégier dans la mesure du possible la réparation par suture directe. En cas d'impossibilité, il faut enfouir, en sous-fascial et dans un secteur indemne de conflit, la tranche de neurotomie.

Le tableau des hémisections antérieures est parfois extrêmement impressionnant. En l'absence de perte de substance cutanée, les problèmes ne sont guère différents des cas précédents. Il est capital, ici, de ne pas méconnaître une plaie articulaire dont la réalité peut être masquée par la flexion dorsale passive de la cheville. Toute situation à risque doit conduire à l'exploration du plan capsulaire antérieur. La situation vis-à-vis des rétina-culum est parfois difficile à préciser. Il semble préférable d'en restaurer la continuité, sans pour autant créer les conditions d'un syndrome des loges. Des temps autoplastiques locaux peuvent se discuter ou seulement la suture du plan tendineux à une berge sous-cutanée controlatérale. L'utilisation d'un fixateur externe tibio-pédieux peut dans cette circonstance s'avérer très utile, notamment en termes de surveillance locale.

Métatarso-phalangiennes

Lorsque la plaie se situe en regard des MP se surajoute en plus de l'atteinte de la digitation du long et du court extenseur un risque d'ouverture articulaire et d'inoculation bactérienne. Il faut se souvenir que la digitation du court extenseur de l'hallux se termine sur la base de P1 et que la digitation des 2^e, 3^e et 4^e orteils s'anastomose au bord latéral du tendon du long extenseur (LEO) alors que le 5^e orteil ne comporte pas de court extenseur. Pour ce qui concerne la plaie articulaire qui doit être systématiquement recherchée en raison de la localisation, on réalisera, après prélèvement bactériologique, un lavage articulaire au sérum physiologique (sans adjonction de produits cytotoxiques pour le cartilage), la réparation du plan capsulaire et une immobilisation en rectitude. Une antibiothérapie sera instaurée pendant quelques jours en fonction de l'évolution radioclinique locale.

Faces collatérales

Les plaies des faces collatérales sont moins fréquentes que les précédentes les organes nobles étant le plus souvent protégés par les reliefs osseux.

Sur le secteur médial

Dans la région pré-malléolaire, il peut exister une plaie de la veine grande saphène, potentiellement à l'origine d'un saignement important. Il faut se contenter au SAU d'un pansement compressif et le plus souvent d'une simple ligature au bloc dans de bonne condition. L'exploration doit vérifier l'intégrité du nerf saphène, une lésion devant conduire, sauf conditions tout à fait idéales, à un enfouissement sous-fascial à distance de

toute zone de compression. Il faut également vérifier l'absence de plaie articulaire de la talo-crurale et de lésion du faisceau antérieur du ligament collatéral médial.

Dans la région rétro et sous-malléolaire, peut se produire une lésion des éléments tendino-vasculo-nerveux postéro-médiaux.

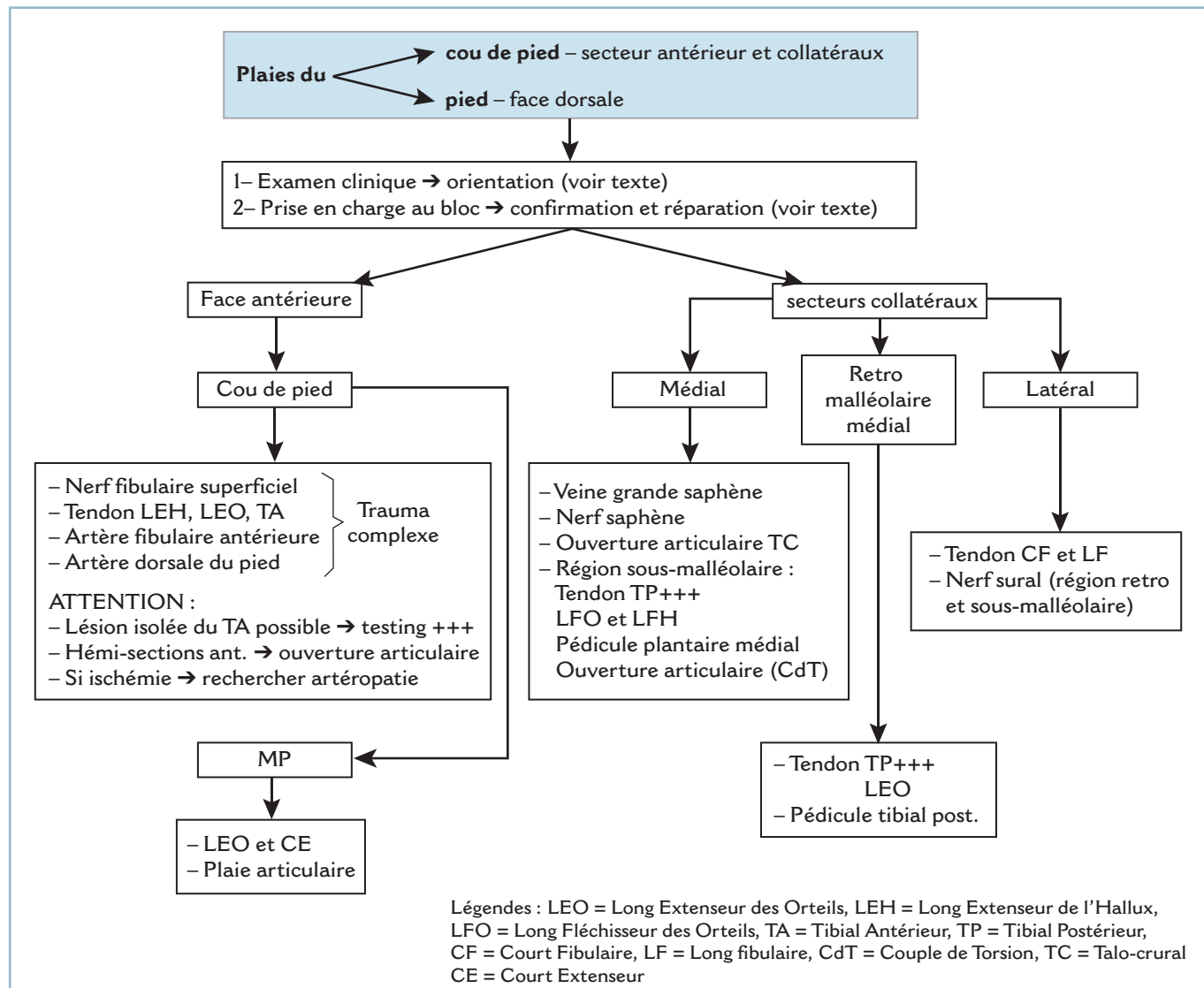
Ce sont d'avant en arrière, le tendon du tibial postérieur (TP) plaqué contre le pilier postéro-médial du tibia, le tendon du LFO puis le pédicule tibial postérieur entre ce dernier et le tendon du LFH qui est médian rétrotibial.

Dans la région sous-malléolaire, le tendon du TP est relativement exposé car il passe à la face superficielle du sustentaculum tali. Toute plaie à ce niveau doit conduire à une exploration chirurgicale (le TP se testant par combinaison d'un mouvement actif de flexion plantaire et d'adduction) avec exploration méthodique de tous les éléments après ouverture des gaines fibreuses (rétinaculum des fléchisseurs).

En cas d'extension de la plaie vers l'avant, il faut vérifier la continuité de la capsule articulaire de la talo-naviculaire sur son secteur médial et en cas de lésion de cette dernière vérifier l'état du « spring ligament » pour en effectuer, le cas échéant, la réparation par des points transosseux.

Toute lésion du tibial postérieur, à ce niveau, comporte un risque de décompensation d'un pied plat sous-jacent. Il est important de parfaitement évaluer le morphotype du pied et de rechercher une brièveté du tendon calcanéen. Il faut dans ce cas prévenir le patient et être particulièrement vigilant dans les suites, une situation de décompensation devant conduire rapidement à l'indication d'une arthrodèse limitée.

Sur le secteur latéral, la fibula, protège les tendons fibulaires. Une lésion traumatique est néanmoins possible. Il faut se souvenir de la proximité du nerf sural dont il est capital de vérifier l'intégrité (figure 7.1).



7.1 Algorithme – Plaies cou de pied et face dorsale.

Traumatismes par écrasement

Ce sont des traumatismes fréquents. Ces lésions sont particulièrement à craindre à la face dorsale du pied.

Ce seul mécanisme doit faire suspecter de principe un risque d'ischémie cutanée dont l'évaluation clinique n'est pas simple. L'aspect typique de nécrose cutanée est souvent décalé de plusieurs heures, voire de plusieurs jours de sorte que la couleur de peau est souvent faussement rassurante, à la période initiale.

On peut s'aider d'un test à la piqûre qui a deux objectifs :

- d'une part, objectiver des troubles de la sensibilité superficielle par destructions des terminaisons intracutanées ;
- et, d'autre part, chercher à évaluer le degré d'oxygénation et la vitalité locale par l'aspect du perlage sanguin.

Il est primordial de prévenir le blessé de cette situation à risques dont l'évolution peut se prolonger plusieurs semaines. Différents tableaux peuvent être observés.

Lésions ouvertes

Le repositionnement chirurgical même sans tension d'une peau contuse et ischémisée aboutit quelques jours plus tard à la constitution d'une nécrose plus ou moins étendue avec toutes ses conséquences.

Au SAU, deux situations peuvent se présenter :

- Les lésions d'écrasement sont graves car profondes ou multistissulaires. L'exploration au bloc opératoire ne se discute pas. Se posera au chirurgien le problème de l'appréciation de la vitalité des différentes structures. Tout tissu mou de vitalité douteuse doit être réséqué. Pour la peau, d'éventuels secteurs de vitalité douteuse peuvent être conservés à la condition *sine qua non* de ne jamais refermer sous tension et surtout de ne pas hésiter à laisser les plaies, au niveau des secteurs douteux, largement ouvertes sur des pansements à plat. Un « second look » sous anesthésie générale 24 à 36 heures plus tard avec l'aide d'un chirurgien plasticien doit être systématiquement programmé.

- Les lésions d'écrasement se limitent à la peau :

- si l'avulsion cutanée est limitée, elle peut être faussement rassurante ; la tendance « naturelle » est le repositionnement simple avec suture la plus anatomique possible ; cette technique doit être proscrite car elle comporte le risque inéluctable de nécrose et de désunion. Il faut savoir se contenter, après résection des zones manifestement dévitalisées, de quelques points lâches, n'exerçant aucune tension, au prix d'une petite perte de substance cutanée accessible à une cicatrisation dirigée ; bien entendu, la surveillance et le suivi sont très importants ;

- si l'avulsion cutanée est étendue, à fortiori, s'il s'agit d'un « dégantage », l'exploration au bloc est indispensable, pour nettoyer, parer et exciser les lésions jusqu'en zone saine, en demandant si possible l'aide d'un chirurgien plasticien, qui pourra recourir à une technique complémentaire de couverture par greffe ou lambeau.

Lésions fermées

S'il s'agit d'une lésion par cisaillement avec rupture des vaisseaux à destination cutanée, comportant une collection sous-cutanée sous tension, l'évacuation au trocart de cette collection peut parfois permettre d'éviter l'évolution vers la nécrose. La surveillance doit être particulièrement vigilante pour évaluer l'évolution de la vitalité cutanée (la peau ayant pu être dévitalisée de façon contemporaine au traumatisme) et dépister la constitution d'une récurrence évoquant la constitution d'un épanchement de Morel-Lavallée. Cette collection de contenu lymphatique a une évolution particulièrement traînante. Afin d'éviter la reproduction de cette collection, le moyen le plus simple (et peut-être le plus efficace à ce niveau) est la mise en place, immédiatement après évacuation, d'un grand pansement ouaté, compressif. Ce dernier sera changé régulièrement pour guetter la survenue éventuelle d'une plage de nécrose plus ou moins étendue. Ce mode contention doit être prolongé jusqu'à certitude d'assèchement, ce qui peut demander plusieurs jours voire semaines et le relais par une contention élastique.

En cas de lésions plus profondes ou multistissulaires, les structures ostéoarticulaires étant en situation superficielle, il faut craindre leur contamination directe par contiguïté. Il est donc justifié, pour éviter l'évolution vers une ostéoarthrite d'inoculation, d'exciser précocement toute la surface de peau vouée à la nécrose afin de la remplacer, soit par une greffe de peau (en cas de sous-sol compatible), soit par un lambeau de bonne vitalité si cette condition n'est pas remplie.

TRAUMATISMES DES PARTIES MOLLES DU TALON

Les traumatismes des parties molles du talon sont dominés par les avulsions de la coque talonnière. Elles posent des problèmes thérapeutiques majeurs.

Avulsion complète

En cas d'avulsion complète, avec solution de continuité circonférentielle ne préservant aucun pédicule, ce sont le jeune âge du blessé (absence, notamment, de facteurs de

risques vasculaires) et le parfait état des structures talonnières ostéofibreuses exposées qui détermineront la décision d'un éventuel repositionnement simple de la coque après dégraissage, à la manière d'une greffe de peau totale. À moins que des structures nobles soient exposées, cette option peut aussi constituer une solution d'attente, afin de préparer le blessé pour un lambeau secondaire. Plus à distance et en fonction de la tolérance locale, il sera toujours possible de demander l'avis d'un chirurgien plasticien afin de discuter, en termes de bénéfices/risques l'indication d'une chirurgie de resurfaçage, par l'intermédiaire d'un lambeau sensible suffisamment étoffé.

Avulsion incomplète

En cas d'avulsion incomplète avec préservation d'un pédicule cutané, il faut évaluer la vitalité périphérique du lambeau cutané sur la qualité du saignement de la tranche de section de recoups progressives et prudentes de son bord libre. La perte de substance cutanée démasquée après repositionnement « sans aucune tension » du lambeau traumatique est en général accessible à une cicatrisation dirigée. Cette attitude débouche souvent sur un bon résultat. Si la perte de substance cutanée est importante, il faut savoir proposer sans tarder un lambeau, sensible ou non, selon qu'il s'agit d'une zone de charge. Dans ce cas c'est le lambeau plantaire médial qui est le plus adapté.

Greffe de peau

Le sous-sol, en raison de sa mauvaise vascularisation et de sa constitution ostéofibreuses, est peu propice à une greffe de peau de deuxième intention. Si, malgré tout, un bourgeonnement de qualité est obtenu, on peut, selon sa surface, se contenter d'une technique de cicatrisation dirigée ou d'une greffe de peau totale. Dans ce cas l'utilisation d'une technique de fixation sur bourdonnet est essentielle.

Même en cas de prise parfaite de la greffe, le résultat anatomique et fonctionnel sera obligatoirement limité ; en raison de la perte des coussinets, la zone greffée n'est pas en mesure de reproduire les qualités physiques (et en particulier viscoélastiques) d'un talon normal (cicatrice adhérente, fragile, et problèmes jonctionnels avec les structures saines périphériques).

C'est pourquoi, dans ce cadre, il faut le plus souvent recourir à un lambeau, éventuellement en urgence, à condition de ne pas prendre de risques et d'avoir prévenu le patient. Si on ne possède pas cette technique, il ne faut pas se précipiter, mieux vaut se contenter d'un simple parage des lésions et d'un pansement à plat, laissant libre choix pour un lambeau secondaire. Deux cas particuliers doivent être discutés.

Exposition d'organes nobles

Cette situation est relativement peu fréquente. Il peut s'agir de l'exposition du pédicule tibial postérieur sur le secteur médial, des tendons des fibulaires sur le secteur latéral et surtout de l'extrémité distale du tendon calcanéen. Ces structures doivent être recouvertes le plus rapidement possible (et le cas échéant par un lambeau).

Fractures associées

L'ostéosynthèse est obligatoire en urgence, pour permettre la réalisation du temps de chirurgie plastique sur un segment osseux stable. Mais, en aucun cas, cette ostéosynthèse ne doit entraver la réalisation ultérieure de cette intervention.

Idéalement, il est conseillé la réalisation d'une ostéosynthèse interne, moyen d'ostéosynthèse le mieux adapté et conseillé par les chirurgiens plasticiens. Mais cette dernière ne doit pas comporter de risques d'exposition ou d'inoculation trop importants. Il faut savoir privilégier les ostéosyntheses *a minima*, par vis enfouies notamment, et l'implantation du matériel en zone saine. Il faut alors veiller à ce que la voie d'abord n'entre pas en compétition avec la levée ultérieure d'un lambeau. L'utilisation d'une immobilisation complémentaire par fixateur externe tibio-pédieux (avec implantation des fiches très à distance) est un adjuvant pouvant s'avérer très utile car il supprime toute contention postopératoire, il peut servir de point d'appui à un système de suspension et facilite grandement la surveillance locale. Parfois, les conditions locales sont telles que seule reste possible une ostéosynthèse par fixateur externe. Le choix d'implantation des fiches doit être parfaitement réfléchi en termes de stabilité et de possibilité de prélèvement d'un lambeau. Il faut savoir privilégier les ostéosyntheses mixtes (quelques broches ou vis enfouies étant susceptibles d'apporter un gain substantiel de stabilité sans prise de risque infectieux excessif).

L'indication des lambeaux prélevés sur la jambe doit être réfléchie et particulièrement discutée en termes de bénéfices/risques, car ces derniers laissent de grosses séquelles esthétiques, en particulier chez les femmes, qui n'oseront plus porter de jupes... Mieux vaut une technique de cicatrisation dirigée provisoire vouée à l'échec, mais rattrapable par un lambeau secondaire réfléchi, qu'un lambeau en urgence mal choisi qui laisse des stigmates cicatriciels définitifs !

Le choix du type de lambeau dépend de la situation anatomique du site avulsé (talon vertical osseux, talon en charge plantaire, ou ensemble de la coque), de la taille de la perte de substance, de l'âge, des lésions associées, de l'état artériel, de l'état général et du pronostic fonctionnel.

Talon vertical osseux

Il faut donner la préférence à des lambeaux de fine épaisseur non obligatoirement sensibles.

Les lambeaux fascio-cutanés à flux inversé de type sural ou supramalléolaire latéral, éventuellement secondairement dégraissés s'ils sont trop épais, soit fascio-cutané, soit fascio-graisseux associé alors à une greffe de peau semi-épaisse ou totale. Leur variante en « cross-leg » peut être parfois utile en cas d'impossibilité de prélèvement sur le membre concerné, du fait de lésions associées, qu'elles soient traumatiques ou artéritiques :

— Le premier est plus facile à prélever que le second, mais tous deux sont fiables à condition de conserver un pédicule suffisamment large et épais avec son atmosphère grasseuse. Le contrôle de l'absence de plaie ou de cicatrice périmalléolaire latérale est indispensable pour éliminer une éventuelle lésion du pédicule nourricier. Ils laissent, malgré une greffe de peau mince, des séquelles très inesthétiques au niveau du site donneur.

— Dans la variété fascio-cutanée, le lambeau forme un « patch » un peu épais et encombrant, qui risque de s'ulcérer par compression, lors des contraintes sur le contrefort de la chaussure. Pour cette raison, il faut préférer la variété fascio-graisseuse, secondairement greffé avec une peau semi-épaisse ou totale.

— Bien qu'effectivement « non sensibles », il n'est pas rare de voir se constituer plusieurs années plus tard, une sensibilité de protection, par réinnervation de voisinage.

Les lambeaux libres microchirurgicaux, idéalement resensibilisés, représentent la solution la plus élégante, bien que techniquement plus difficiles, ils sont forcément moins fiables :

— soit musculaires purs, et alors secondairement greffés en peau semi-épaisse ou totale : gracilis ou dentelé antérieur ;

— soit cutanés de type brachial latéral, dont la peau fine se rapproche le plus de celle du talon, soit fascio-graisseux secondairement greffés en peau semi-épaisse ou totale, de type temporal superficiel.

Talon portant plantaire

Il faut idéalement recourir à un lambeau sensible dont on sait que le pronostic à terme dépendra de la bonne tolérance fonctionnelle et de l'importance de l'hyperkératose réactionnelle à la jonction de la peau saine et du lambeau.

Dans les petites pertes de substance (inférieures à la moitié de la surface talonnière), c'est la cicatrisation dirigée qui est sans doute la meilleure solution. On peut l'accélérer en apportant un tissu de comblement bien vivant du type lambeau d'abducteur de l'hallux ou d'abducteur du 5^e orteil, selon la situation de la perte de substance.

Dans les plus grandes pertes de substance (supérieures à la moitié de la surface talonnière), se pose le problème du sacrifice de la peau résiduelle afin de « resurfer » l'ensemble de l'unité fonctionnelle par la même peau. Un simple patch cutané comporte un risque accru de « savonnage » aux contraintes d'appui, responsable d'une hyperkératose jonctionnelle très fréquente et gênante, malheureusement sans solution.

Dans ce cas, c'est le lambeau plantaire médial qui est le plus approprié car il est fin et sensible. En cas de traumatisme à prédominance ventro-médiale, proche du massif malléolaire, il peut être utile de vérifier avec certitude l'intégrité du pédicule vasculaire par échodoppler voire artériographie.

On peut lui préférer un lambeau libre microchirurgical resensibilisé de type brachial latéral, ou non resensibilisé du type temporal superficiel, dentelé antérieur ou gracilis secondairement, greffé en peau totale. Ce dernier lambeau musculaire est particulièrement utile lorsqu'on doit également combler une perte de substance osseuse calcanéenne. Les lambeaux de type sural non sensibles, éventuellement dans leur variété « cross-leg », ne doivent être qu'une solution de sauvetage.

Plaies de la face postérieure de l'extrémité distale de la jambe

Elles peuvent correspondre à deux tableaux principaux, les plaies franches horizontales et les grands délabrements postérieurs.

Plaies franches exercées d'arrière en avant par un agent tranchant

Il s'agit alors le plus souvent d'une plaie du tendon calcanéen à un niveau variable. Les circonstances font qu'il s'agit d'une plaie franche nécessitant une réparation directe par un point central en cadre type Tsughe de monocrin non résorbable de taille suffisante, complété par un surjet épitendineux de monocrin fin à résorption lente. Il faut réparer soigneusement la gaine fibreuse (en faisant au besoin une plastie d'agrandissement antérieur). On peut y associer un attelage, latéro-latéral de protection du tendon du muscle plantaire (s'il existe). L'immobilisation s'effectue selon des modalités identiques à celle des ruptures sous-cutanées (4 semaines en équin et 4 semaines en position de fonction, suivies d'une protection par talonnette jusqu'à la 12^e semaine). Le problème, ici, devant ce traumatisme à direction postéro-antérieure est de ne pas méconnaître une atteinte tendineuse ou des éléments nobles rétromalléolaires.

Il faut également évoquer :

— Les plaies partielles qui, en raison du risque de rupture secondaire par fragilisation tendineuse, nécessitent les mêmes mesures thérapeutiques de réparation et d'immobilisation que les lésions complètes. Le risque majeur est celui de la méconnaissance. Il faut explorer la plaie dans de bonnes conditions d'éclairage et dans différentes positions de FD/FP du pied pour exposer le tendon. Au moindre doute et surtout si la mobilisation passive du pied est très douloureuse, il faut explorer la plaie au bloc opératoire.

— Les désinsertions au ras du plan osseux qui nécessitent une réinsertion par points transosseux ou sur ancres.

Grands délabrements postérieurs

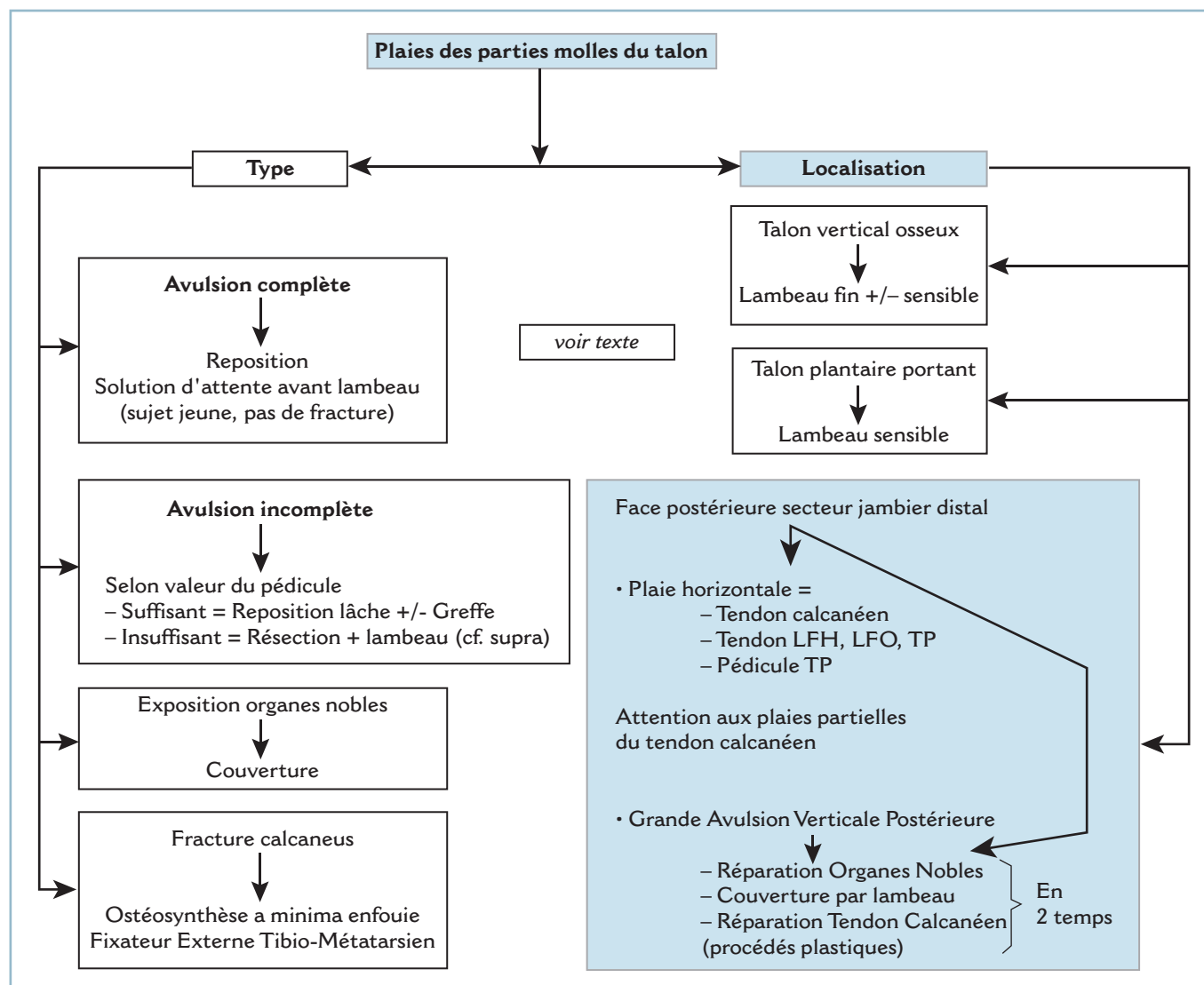
Ils comportent une composante d'avulsion frontale, caractérisée par des pertes de substance cutanée et tendineuse plus ou moins importante. Le degré de souillure conditionne le mode de réparation des pertes de substance du tendon calcanéen :

— autoplastie locale par retournement type Ducroquet \pm renfort par LFH, pour ce qui concerne les pertes de substance relativement limitées avec souillure modérée ;

— en cas de souillure majeure, opter pour une réparation différée après désinfection locale ; il faut penser alors à fixer les bouts à la gaine fibreuse pour éviter une rétraction ;

— en cas de perte de substance très importante, il faut discuter la réalisation différée, d'une autoplastie au ligament rotulien + bloc osseux permettant de remplacer les 7 à 8 derniers centimètres de ligament calcanéen ;

— en cas d'évolution septique chronique, éventualité à craindre en cas de réparation sous tension de structures de vitalité imparfaite, il ne faut pas méconnaître la possibilité de pansement à plat à l'intérieur d'une botte fenêtrée en équin après excision partielle de la nécrose. Cette solution permet l'élimination progressive de la nécrose résiduelle puis, après détersion, l'induction du bourgeonnement à partir des berges périphériques. Cette méthode ancienne garde en cette circonstance toute sa valeur et permet la restauration de la continuité tendineuse au prix d'une cicatrice cutanée fragile adhérente, peu compatible avec une reprise chirurgicale ultérieure (figure 7.2).



7.2 Algorithme – Plaies du Talon.

TRAUMATISMES DES PARTIES MOLLES DE LA PLANTE

En avant du talon portant, il existe de nombreuses structures anatomiques importantes susceptibles d'être lésées. C'est la raison pour laquelle toute plaie dépassant le derme doit être explorée chirurgicalement au bloc opératoire.

Plaies simples de la plante

Au SAU

Le passage systématique au bloc opératoire ne dispense pas, bien au contraire, d'un examen clinique méticuleux comportant une évaluation de la motricité et de la sensibilité :

- le testing des muscles extrinsèques est fiable et aisé ; le testing des muscles intrinsèques est impossible et n'a, dans le contexte, aucune fiabilité ; il faut savoir accorder toute son importance à une griffe spontanée, surtout si elle est unilatérale ;

- l'examen de la sensibilité superficielle est capital ; il doit être méthodique et comparatif ; il est utile d'en porter le résultat sur un schéma ;

- l'examen artériel comporte la palpation systématique des pouls pédieux et tibial postérieur ; en cas d'ischémie avérée de l'avant-pied, il faut craindre une lésion des deux pédicules plantaires non suppléée par le système pédieux. L'avis d'un chirurgien vasculaire est utile, car il faut éliminer un contexte d'artériopathie sous-jacente et effectuer la réparation vasculaire dans les meilleures conditions possibles.

Au total, cette évaluation clinique qui doit être réalisée par le chirurgien lui-même, immédiatement avant l'intervention, permet de formuler une hypothèse lésionnelle qui orientera l'exploration, car celle-ci n'est pas aisée et peut soulever des difficultés elles-mêmes source d'erreur.

Au bloc opératoire

Il faut adapter la voie d'abord aux caractéristiques de la plaie et à l'orientation diagnostique lésionnelle. D'éventuelles incisions complémentaires doivent idéalement se situer en zone « hors charge ». Mais il faut aussi veiller à ne pas décoller de lambeaux à risque susceptibles de se nécroser. D'une manière générale, il apparaît qu'une cicatrisation « per primam » est mieux tolérée, même en zone de charge, qu'une cicatrice obtenue de deuxième intention et ce, même en zone de décharge. À ce titre, il faut éviter les incisions transversales qui exposent aux contraintes de traction lors du déroulement du pas. En cas de plaie transversale, il faut plutôt « s'agrandir » longitudinalement en baïonnette pour détendre l'incision finale en prenant soin de préserver la vita-

lité de la pointe des lambeaux. Le tracé préalable à l'aide d'un crayon dermatographique est une bonne précaution.

Le repérage des structures et éléments nobles plantaires peut être malaisé surtout lorsque la plaie est mâchurée ou l'attrition intéresse des masses musculaires. Il faut se souvenir que la plante comporte quatre plans de la superficie vers la profondeur (figure 7.3).

Plan superficiel

Il est occupé à sa partie centrale par l'aponévrose plantaire et ses digitations distales, elle est bordée latéralement par les fascias latéral et médial (figure 7.3a). Les éléments nobles sont en principe épargnés quand elle est intacte. Des rameaux cutanés médiaux et latéraux des nerfs plantaires peuvent néanmoins être lésés le long des bords périphériques de l'aponévrose plantaire. Notons que, sur le versant médial émerge :

- au niveau proximal, le pédicule calcanéen médial (issu du paquet tibial postérieur) ;

- à l'extrémité distale, les deux pédicules plantaires superficiels, médial et latéral qui deviennent sous-cutanés en aval du plan de la jonction tarso-métatarsienne ;

- entre les bandelettes terminales les pédicules digitaux plantaires communs qui peuvent être lésés au niveau des fenêtres intercapito-métatarsiennes

Deuxième plan

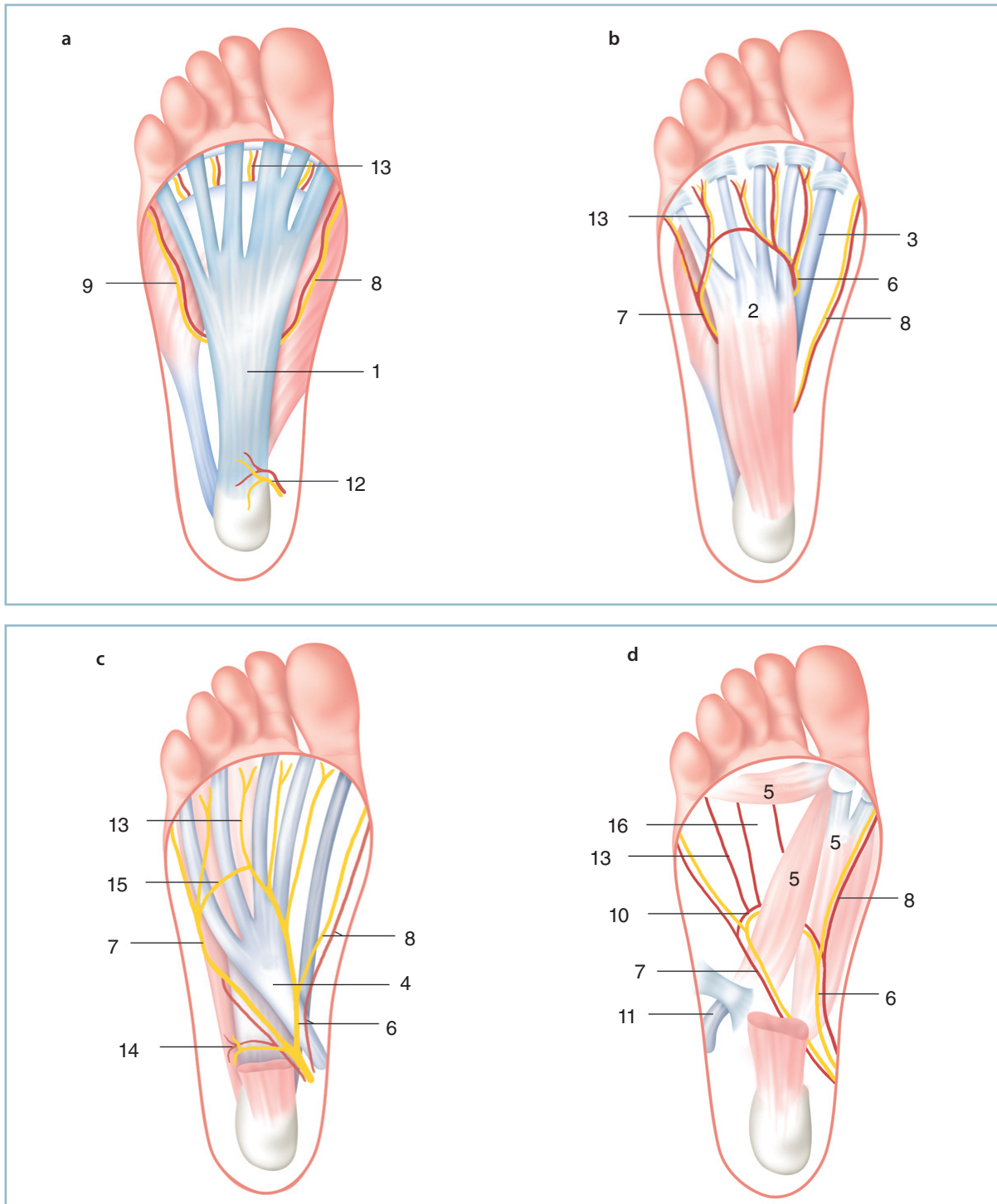
Ce plan est constitué par le court fléchisseur des orteils (CFO) dont le corps musculaire masque le tronc des deux nerfs plantaires. Le corps musculaire se poursuit par les digitations destinées aux orteils. Entre ces dernières émergent les nerfs digitaux plantaires communs qui se dirigent vers l'aval où ils se divisent en nerfs digitaux plantaires propres (ex-nerfs collatéraux) (figure 7.3b).

Il faut se souvenir de la présence d'une anastomose transversale entre les 3^e et 4^e nerfs digitaux plantaires communs (une plaie méconnue pouvant donner lieu à un névrome).

Le CFO est bordé latéralement par les muscles intrinsèques du 5^e rayon (dont l'abducteur du 5) et, sur le versant médial, par le volumineux tendon du long fléchisseur de l'hallux (LFH) qui est pratiquement antéro-postérieur et émerge avec la volumineuse branche superficielle du pédicule plantaire médial au tiers distal du bord médial du corps musculaire du CFO. Le tendon du LFH chemine à la face superficielle de la musculature intrinsèque de l'hallux qui se termine sur l'appareil sésamoïdien.

Troisième plan

Ce plan correspond aux tendons fléchisseurs extrinsèques et au tronc des deux nerfs plantaires (figure 7.3c). Le long fléchisseur des orteils (LFO), qui vient du canal calcanéen, s'épanouit en éventail à partir de la partie moyenne de la plante vers chaque rayon correspondant. Il est bordé médialement par le LFH qui croise en profondeur le tendon du LFO, à la sortie de canal calcanéen. Ce plan tendino-musculaire sert de lit aux deux branches du nerf tibial postérieur.



7.3 Anatomie de la plante : les quatre plans.

a : plan superficiel, *b* : 2^e plan, *c* : 3^e plan, *d* : plan profond. 1 : aponévrose plantaire, 2 : court fléchisseur plantaire, 3 : tendon du long fléchisseur de l'hallux, 4 : tendon et digitations du long fléchisseur des orteils, 5 : abducteur et adducteur de l'hallux, 6 : nerf et artère plantaire médiale, 7 : nerf et artère plantaire latérale, 8 : rameau superficiel médial, 9 : rameau superficiel latéral, 10 : arcade plantaire profonde, 11 : tendon du long fibulaire et coulisse cuboïdienne, 12 : rameau calcanéen postéro-médial, 13 : nerfs et artères digito-plantaires communs, 14 : pédicule de l'abducteur du 5, 15 : anastomoses entre nerfs plantaires médial et latéral, 16 : plan profond interosseux (lombricaux et interosseux dorsaux et plantaires).

Le nerf plantaire médial, au sortir du canal calcanéen (avec son pédicule vasculaire) de direction sagittale, suit la direction générale du tendon du LFH qui en est le repère essentiel. Il se divise assez rapidement (dans le plan du naviculaire) en quatre branches (rameau superficiel vers le secteur médial de l'hallux et les trois nerfs interosseux pour les espaces commissuraux correspondants).

Le nerf plantaire latéral se dirige obliquement en direction du quart distal du 5^e métatarsien. Il chemine alors à la surface du muscle carré plantaire (chair carrée de Sylvius) qui s'insère sur le bord postéro-latéral de la base de l'éventail tendineux du LFO. Cette structure représente donc un repère important.

Notons que le pédicule destiné à l'abducteur du 5 précroise le muscle carré plantaire immédiatement en aval de son insertion calcanéenne.

Quatrième plan

C'est le plus profond et celui de la musculature intrinsèque des orteils et de l'hallux ainsi que de leur branche motrice (figure 7.3d). Rappelons que le long fibulaire (LF) contourne le bord latéral du pied pour s'engager dans la gouttière cuboïdienne et dans une coulisse fibreuse développée aux dépens du tendon proximal de l'adducteur oblique de l'hallux (AOH). Ce tendon est alors tout proche du pédicule plantaire latéral. Ainsi, un déficit de l'une de ces deux structures doit faire rechercher une lésion de l'autre.

Notons la présence d'une anse anastomotique à la face dorsale de l'AOH dont la lésion peut passer inaperçue à un examen rapide. Elle peut être à l'origine d'un névrome en cas d'attente nerveuse et/ou d'un saignement occulte susceptible de provoquer un syndrome des loges.

En définitive, la grande complexité de la plante explique deux impératifs :

- la nécessité d'un diagnostic clinique pré-lésionnel guidant l'exploration ;
- la nécessité de mener l'exploration de façon méthodique, plan par plan, en se référant à des repères anatomiques facilement identifiables.

En pratique :

— En cas de plaie tendineuse, si le repérage du bout distal ne pose en général pas de problème, l'extrémité proximale peut s'être rétractée. Il faut savoir s'aider d'une mise en flexion plantaire passive forcée de la cheville pour, parfois, le faire « apparaître ». Sinon, plutôt que de réaliser des incisions extensives, il vaut mieux pratiquer des contre-incisions proximales en dehors des zones de charge ou des zones de conflit potentiel avec la chaussure ; idéalement dans la région rétromalléolaire médiale où il n'existe aucune difficulté d'identification. En cas de lésions pluritendineuses, en effet, le contrôle de la concordance des anastomoses peut soulever des difficultés. C'est le cas, à la

sortie du canal calcanéen où le tendon du LFH est latéral par rapport au LFO (figure 7.3d).

— En cas de plaies nerveuses, il faut réparer toutes les lésions survenant sur des rameaux de taille suffisante.

La constitution d'un névrome plantaire est toujours très mal tolérée. Cela se vérifie aussi bien en secteur de charge avec douleurs d'appui (rendant parfois ce dernier impossible) qu'en zone de décharge. Le déroulement du pas peuvent s'avérer impossible par mise en tension du névrome lors de l'impulsion du pas.

L'évolution d'une anesthésie plantaire peut être très délétère quand les troubles de la sensibilité surviennent dans un contexte de trouble morphostatique à l'origine de zone d'hyperpression localisée. Cette association est susceptible de présider à la constitution de maux perforants plantaires extrêmement difficiles à traiter.

Lorsqu'elle est techniquement possible, et après exacte identification des segments nerveux et de leur orientation, c'est une suture microchirurgicale termino-terminale sans tension qu'il faut réaliser. En effet, pour les mêmes raisons, toute suture sous tension est interdite. C'est pourquoi, la suture doit être réalisée en flexion dorsale maximale de la cheville et des MP. Si cette condition n'est pas satisfaite, et en cas notamment de perte de substance, une autogreffe est nécessaire en prélevant si possible le nerf sural controlatéral.

Si cette réparation doit être différée, il faut penser à rapprocher les extrémités nerveuses par un point pour éviter leurs rétractions.

Enfin, pour ce qui concerne les rameaux superficiels juxtaponévrotiques, la suture est impossible. Ces rameaux ne doivent pas pour autant être négligés car ils peuvent être à l'origine de névromes gênants. Dans ce cas, il faut prendre la précaution d'enfourer la tranche de neurotomie en sous-fascial dans une zone peu contrainte.

— En cas de plaie artérielle :

— s'il existe une ischémie, la revascularisation s'impose ; l'avis d'un chirurgien vasculaire est souhaitable pour poser l'indication d'une artériographie en urgence (pour évaluer l'état du pédicule tibial antérieur et du réseau de suppléance) et préciser l'indication opératoire ; idéalement, la réparation s'effectue par suture directe ou par pontage à l'aide d'une veine dorsale du pied en cas de perte de substance ;

— en absence d'ischémie, la réparation ne sera tentée que si une suture directe est possible dans des conditions techniques optimales.

— En fin d'intervention, il ne faut pas suturer l'aponévrose plantaire pour éviter l'induction d'une cicatrice rétractile susceptible d'engendrer une tension plantaire excessive lors du déroulement du pas.

Une attelle dorsale bien protégée, cheville à 0 degré sera réalisée en fin d'intervention.

Délabrements de la plante

Ils sont définis par des lésions pluritissulaires associant à des degrés divers des lésions ostéoarticulaires, des parties molles, des éléments de couverture et des éléments nobles ; ils sont responsables de tableaux cliniques très impressionnants. En fait, la gravité exacte ne pourra être appréciée qu'après parage au bloc opératoire.

Le blessé doit être conduit immédiatement au bloc opératoire après que lui-même et/ou sa famille aient été prévenus de l'extrême gravité de la situation et de la possibilité d'une amputation d'emblée. Il est important, à ce titre, de préciser immédiatement que le niveau sera déterminé pendant l'intervention en fonction de l'analyse lésionnelle locale.

La vitalité et la sensibilité de la plante sont les éléments décisionnels les plus importants. Ces deux paramètres et en particulier la sensibilité plantaire doivent être évalués au bloc opératoire, après administration d'antalgiques généraux, mais de façon préemptive, avant induction de l'anesthésie.

Si la plante est vivante et sensible, on peut envisager une chirurgie conservatrice et reconstructrice.

C'est le cas, notamment, des traumatismes par pneu à basse pression comportant une composante d'écrasement et de friction à l'origine de lésions majeures de dégantage. Lorsque la dissection traumatique s'effectue au ras du plan osseux, autour d'un pédicule postéro-médial, il existe une forte probabilité que le lambeau plantaire conserve une vascularisation et une sensibilité compatibles avec la conservation. Dans ces conditions une reposition est envisageable en termes de bénéfice/risques. Il faut alors :

- Réaliser un parage extrêmement soigneux. La décontamination et la prise en charge des lésions de dessèchement sont très importantes. L'utilisation de compresses imbibées de sérum tiède, voire d'eau oxygénée (à 3 % soit 10 volumes) est très utile. Il faut réserver une certaine prudence à l'encontre des dispositifs d'irrigation pulsée sous pression, car lorsque la pression est trop élevée, l'antiseptique projeté à trop forte concentration, ces manœuvres sont susceptibles d'augmenter la dévitalisation cellulaire traumatique.

- Après quelques instants, la vitalité tissulaire est plus facilement évaluable. Il faut réséquer et exciser tout tissu dont la vitalité n'est pas certaine. À ce titre, les segments osseux ayant perdu toute connexion ne seront pas conservés, à moins qu'ils puissent être utilisés comme autogreffe libre fragmentée.

- L'évaluation précise des lésions des structures noble est réalisée en individualisant trois catégories (structures intactes,

structures lésées et réparables, structures irréparables). Pour la peau, ne seront conservées que les secteurs vivants et cela grâce à des recoupes successives.

- Dès lors, un état des lieux précis est effectué. Ce dernier permet de déterminer l'attitude thérapeutique : soit confirmation de conservation soit renoncement et décision d'amputation.

En cas de décision de conservation : il faut reconstituer le squelette osseux, grâce à des ostéosynthèses par broches (enfouies pour l'essentiel), puis réparer dans la mesure du possible les éléments nobles et enfin reposer le plan cutané.

Deux règles demeurent intangibles :

- toute tension est interdite ;
- toute fermeture étanche est proscrite, car susceptible de transformer en catastrophe une situation en équilibre instable.

Les lésions doivent, au maximum, être laissées ouvertes avec pansement à plat sur compresses vaselinées. Dans les cas les plus favorables, quelques points lâches sont mis en place pour éviter une rétraction. En cas de doute, il est possible, après remplacement par exemple de la coque talonnière, de laisser libre la partie distale du lambeau sans suture. Il faut seulement, dans la mesure du possible, couvrir et occlure les articulations proximales (talo-crurale et couple de torsion) et recouvrir les pédicules vasculo-nerveux et les tendons proximaux (*figure 7.4*).

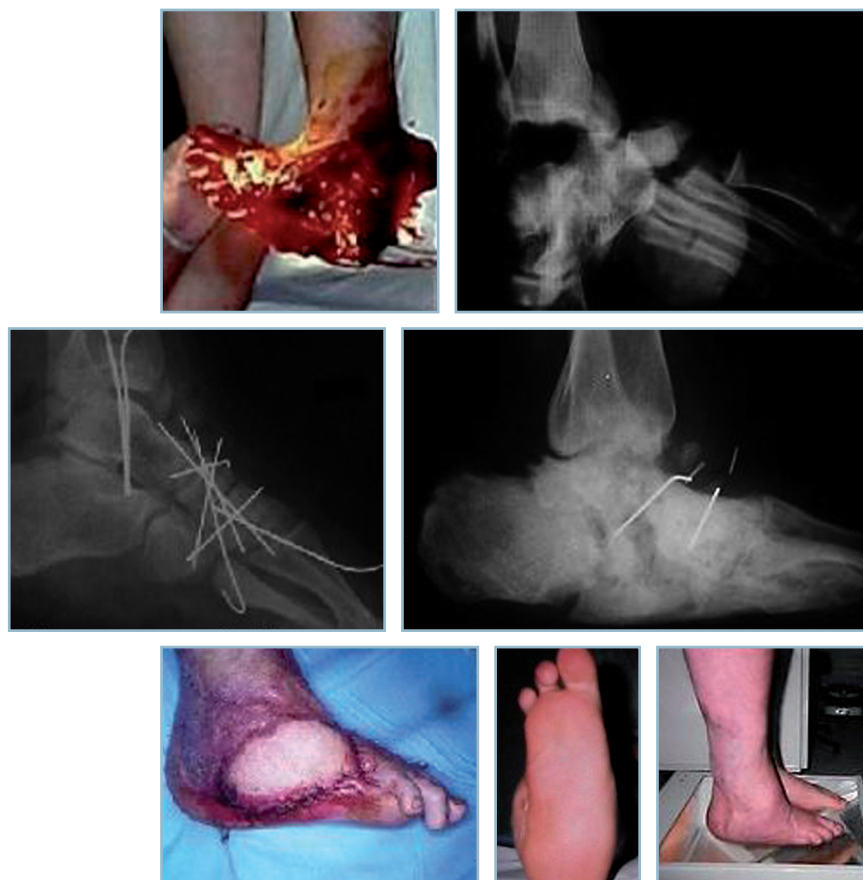En cas de décision de non-conservation :

- il faut discuter avec attention le niveau d'amputation en termes de bénéfices/risques en prenant rapidement en compte le pronostic prévisionnel de l'évolution locale et les possibilités d'appareillage ultérieur ; ces décisions sont toujours très difficiles à prendre dans le contexte de l'urgence ;
- ces amputations sont au maximum laissées ouvertes.

Les modalités d'immobilisation postopératoires doivent être discutées au cas par cas. Il est parfois nécessaire de n'effectuer à ce stade aucune immobilisation si celle-ci s'avère délétère. Si l'on craint la constitution rapide d'une attitude vicieuse, l'utilisation de broches transarticulaires enfouies peut être utile à la cheville et à l'arrière-pied ainsi que des broches longitudinales axiales au niveau des arches antéro-postérieures.

Dans tous les cas, la programmation, dès le lendemain, d'un « second look » à double équipe, avec un chirurgien plasticien habitué à la prise en charge de ce type de pathologie est indispensable.

Si la plante est anesthésique et à fortiori dévitalisée, il faut savoir proposer d'emblée une amputation, à condition d'en avoir prévenu le patient et sa famille. Le niveau d'amputation sera défini par les possibilités de couverture et les conditions



7.4 Délabrement de la plante.

Exemple de traitement conservateur (lésions initiales, reconstruction osseuse, lambeau libre latéral, résultat final).

attendues d'appui et/ou d'appareillage. Ici encore, en cas de doute plutôt que sacrifier un niveau, il faut, après parage dans les mêmes conditions que le cas précédent, panser à plat et organiser un « second look » à double équipe.

Au total

Cette situation est probablement la plus difficile à prendre en charge en matière de traumatologie du pied. C'est elle qui demande le plus de compétence et de capacité d'analyse. L'évaluation de la vitalité tissulaire est de loin la plus complexe. Trois points ne doivent jamais être oubliés :

- le pansement à plat sur compresses vaselinées doit être préféré à la suture de structures de vitalité douteuse ;
- l'impératif d'un « second look », le lendemain (et les jours suivants) sous anesthésie générale à double équipe ; l'important est de comprendre qu'il faut savoir panser à plat en urgence et revoir très rapidement la situation quelques heures plus tard ;
- la possibilité de conversion à tout moment vers une amputation ; le patient et sa famille doivent en être prévenus et parfaitement conscients.

TRAUMATISMES DES PARTIES MOLLES DE L'AVANT-PIED

La réparation de la perte de substance cutanée ne se conçoit qu'avec un objectif fonctionnel ; la conservation « à tout prix » de la longueur du pied est souvent un mauvais calcul, si les conditions de parfaite restitution de l'appui antérieur ne sont pas réunies.

Il n'est pas inutile de les rappeler :

- barre d'appui métatarsienne (BAM) sensible, parfaitement orientée dans tous les plans ;
- coussinets bien structurés et en place sous les têtes (ou les moignons métatarsiens) ;
- orteils alignés dans tous les plans : dans le plan sagittal, absence de griffe IP, MP en rectitude ; dans le plan dorso-plantaire, absence de clinodactylie et bon alignement des orteils.

Ainsi, il faut savoir préférer une amputation d'avant-pied, susceptible de régler dans le même temps le problème du recouvrement des structures osseuses, plutôt que d'engager le patient dans un programme chirurgical long et complexe avec le risque, à terme, d'aboutir, après une perte de temps et

des souffrances inutiles, à cette même sanction radicale. Cette décision n'est pas toujours facile à prendre pour le chirurgien, ni à accepter par le patient. Il faut savoir en expliquer les inconvénients et les avantages attendus et ne pas se précipiter (si cela est techniquement réalisable).

Au niveau des orteils, il faut s'efforcer de conserver la base de PI et ses insertions pour stabiliser le coussinet capito-métatarsien en bonne position. La fonction attendue sera subnormale avec seulement une petite orthoplastie interdigitale de comblement.

Au niveau métatarsien le plus distal, il faut essayer de conserver, dans la mesure du possible, l'ensemble des têtes métatarsiennes pour avoir un appui harmonieux et équilibré de l'avant-pied. La perte harmonieuse des orteils autorise un chaussage normal, et le défaut d'impulsion du pas qui en résulte est toujours bien supporté si la BAM est bien reconstituée.

Il faut éviter la conservation d'un ou deux orteils en bout de pied ou de l'hallux isolément. En plus de l'aspect cosmétique peu acceptable, ceux-ci ne vont pas manquer de se déformer en griffe ou en clinodactylie et soulever de difficiles problèmes d'appareillage

C'est pourquoi, lorsque le traumatisme a préservé quelques orteils, il ne faut pas hésiter, en cas de perte de substance cutanée distale, à utiliser ce capital cutané. Cela permet en particulier d'obtenir un moignon harmonieux de bonne qualité et de reporter, par exemple, la cicatrice à la face dorsale du pied, sans prendre le risque d'une mobilisation par décollement cutané.

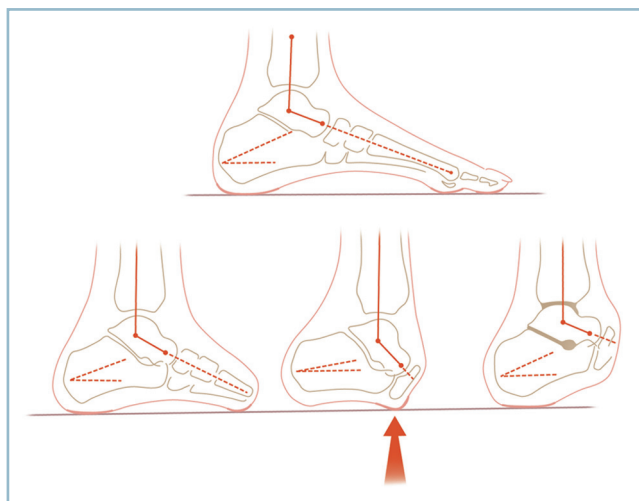
Si les têtes métatarsiennes ne peuvent être recouvertes, il faut choisir entre le gain de couverture par accourcissement du squelette osseux et la couverture par un lambeau bien « mate-lassant ». Il s'agit alors d'un lambeau libre musculaire, greffé, de type dentelé antérieur ou grand dorsal, selon l'importance de la perte de substance à traiter. En zone portante, il faut préférer un lambeau « sensible », qui ne peut être ici qu'un lambeau libre resensibilisé, du type brachial latéral ; certains lui préfèrent pourtant un lambeau non sensible du type plantaire latéral à flux rétrograde (vascularisé par le pédicule plantaire latéral). Bien entendu, ces deux indications seront précisées en termes de bénéfices/risques et de longueur des suites opératoires. Il faut savoir que les amputations transmétatarsiennes sont parfaitement bien tolérées lorsqu'elles ne dépassent pas le secteur diaphysaire moyen et qu'à l'inverse un lambeau parfaitement réussi peut avoir des suites très rapides.

En cas de perte de substance cutanée de la face dorsale, on peut proposer des lambeaux non sensibles, soit fascio-cutané pédiculé de type supramalléolaire latéral, voire neurocutané ou fascio-graisseux greffé de type sural, soit encore des lambeaux libres fascio-cutanés de type brachial latéral ou fasciaux de type temporal superficiel.

Si la lésion ne permet pas de conserver toutes les têtes métatarsiennes, il faut s'orienter vers une amputation transmétatarsienne, en réalisant un plan de coupe osseux harmonieux du premier au cinquième métatarsien, compatible avec l'appui simultané et équilibré de chaque moignon et proscrivant toute saillie plantaire osseuse. Lorsqu'elle respecte le tiers proximal des métatarsiens cette amputation est comptable avec le port d'une chaussure normale aménagée comportant une semelle rigide et une cale antérieure « sur mesure » confectionnée par un orthésiste (figure 7.5).

Dans les amputations plus proximales, de type Lisfranc ou transtarsienne antérieure, il faut essayer de conserver un maximum de longueur osseuse, quitte à réaliser une amputation « atypique », pour tenter de conserver l'équilibre releveurs/fléchisseurs. Si on ne peut pas conserver les insertions du court fibulaire et du tibial antérieur, il faut prioritairement les réinsérer pour éviter la constitution d'un équin et le report de l'appui en bout de moignon.

Ces interventions de dynamisation du moignon sont le plus souvent et très rapidement dépassées pour de simples raisons mécaniques. En effet, la disparition du segment distal des arches antéro-postérieures provoque une flexion plantaire et un varus automatique du moignon lors de la mise en charge et le report de l'appui sur le secteur médial et distal du moignon (créant les conditions d'un équin statique). Ces conditions géométriques délétères sont à leur maximum pour les amputations passant par la médio-tarsienne (trans-Chopart) qui sont à proscrire en raison du risque inéluctable d'ulcération chronique distale.



7.5 Amputation transmétatarsienne et du Chopart. Conséquences sur l'appui antérieur, normal pour la transmétatarsienne, pathologique pour la trans-chopart (flèche).

AMPUTATIONS TRAUMATIQUES

Amputations distales et atypiques

Les amputations d'orteils ne laissent aucune séquelle si elles respectent le tiers proximal de la phalange proximale, ce résidu phalangien étant suffisant pour conserver l'équilibre intrinsèque/extrinsèque et éviter une clinodactylie. Lorsque l'amputation s'effectue au niveau MP, existe un risque de clinodactylie convergente des orteils adjacents qui ont tendance à se déformer en griffe du fait du déséquilibre dynamique de la musculature intrinsèque provoqué par l'amputation. Le port d'une orthèse de comblement ainsi qu'une autorééducation prolongée sont à conseiller. C'est le cas des amputations trans-MP du 2^e orteil qui peuvent être à l'origine d'un hallux valgus extrêmement évolutif.

Il en est de même des amputations de l'hallux qui sont sans conséquence en cas de conservation du tiers proximal de P1. Les amputations dans la MP nécessitent le port d'une orthèse plantaire comportant une pièce de comblement de la perte de substance branchée sur une semelle à barre d'appui pour lutter contre la tendance à la griffe des petits orteils voisins.

Les amputations totales d'un rayon soulèvent des problèmes différents selon la topographie de l'atteinte :

- Les amputations du rayon médial nécessitent une semelle comportant un recueil de voûte rigide et bien marqué sous le tarse antérieur et le naviculaire pour réaxer le pied dans le plan frontal, une pièce de comblement de la perte de substance et une barre d'appui rétrocapital sur les rayons respectés.

- Les amputations d'un rayon médian peuvent conduire à la fermeture du défaut par rapprochement des têtes voisines à l'aide d'un point transosseux de syndesmopexie ; la mobilisation métatarsienne pouvant parfois se trouver facilitée par une ostéotomie métaphysaire proximale partielle en continuité des rayons adjacents.

- Les amputations du rayon latéral peuvent aboutir à la perte du court fibulaire et à la constitution d'une déformation en varus-adduction. La réinsertion sur le cuboïde des deux fibulaires est alors indispensable.

Rappelons, encore une fois, qu'une amputation trans-métatarsienne distale réglée est beaucoup mieux tolérée et plus facile à appareiller qu'une amputation partielle conservant un ou deux orteils plus ou moins déformés et désaxés en bout de moignon.

Amputations transmétatarsiennes

Elles sont compatibles avec la marche pieds nus dans des conditions quasi normales et le port de chaussures normales si le niveau d'amputation se situe en aval du tiers proximal des métatarsiens. On a vu précédemment les impératifs de réalisation technique.

Amputations dans le Lisfranc et transcunéo-naviculo-cuboïdiennes

Elles nécessitent l'aménagement de la chaussure sous la forme d'une lame de soutien en carbone évitant la flexion plantaire automatique du pied et maintenant ce dernier en position anatomique. Bien entendu, le bras de levier doit être suffisamment prononcé pour conserver son efficacité à ce moyen orthétique.

Amputations de Chopart

Pour les amputations dans le Chopart, dont le niveau, il faut le rappeler, passe à l'aplomb de la crête tibiale, ce moyen est dépassé. Il en est de même des tentatives de dynamisation par transposition des releveurs dont l'efficacité est plus théorique que réelle (figure 7.5). Ce type d'amputation reporte l'appui sur le secteur médial de l'extrémité distale du moignon de sorte que se trouvent réunies les conditions d'une surcharge localisée et d'ulcérations chroniques. Le cliché en charge de profil donne l'explication sous la forme d'un énorme équin talien et d'une horizontalisation du calcaneus.

Dans ces conditions, il n'y a guère de solution qu'une arthrodèse talo-crutale rétablissant un angle tibio-talien proche de la normale complétée par une fusion sous-talienne en bonne position (figure 7.5). Il est également possible, en cas d'irréductibilité, de réaliser une talectomie et une arthrodèse tibio-calcaneenne en bonne position.

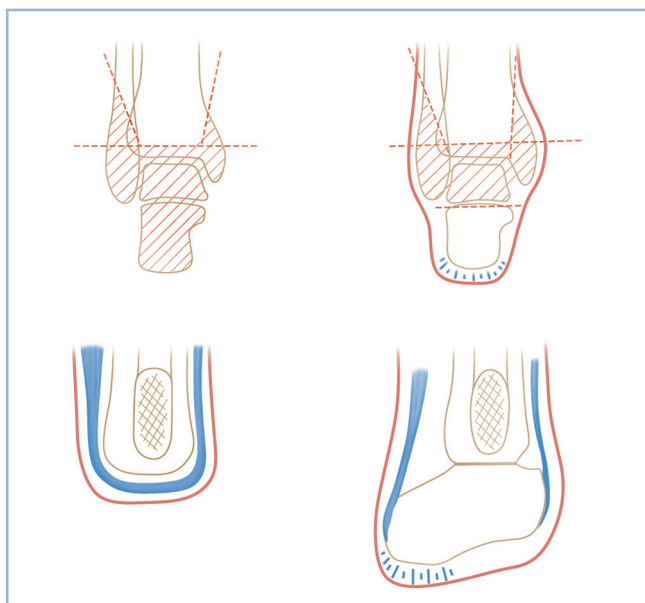
Compte tenu du volume réduit du segment pédieux résiduel l'appareillage est assez difficile et nécessite une chaussure orthopédique à tige montante rigide à appui sural, une semelle intérieure moulée répartissant l'appui sur l'ensemble du secteur plantaire résiduel et une pièce de comblement du segment amputé.

Intervention de Pirogoff

La problématique est identique pour l'intervention de Pirogoff qui conserve le calcaneus et la coque talonnière par l'intermédiaire d'une arthrodèse tibio-calcaneenne. Cette amputation n'est réalisable que lorsque la coque talonnière parfaitement intacte et sensible a conservé une cohésion et une adhérence parfaite avec le plan osseux (figure 7.6a).

Amputation de Syme

L'intervention de Pirogoff doit être différenciée et privilégiée par rapport à l'amputation de Syme, qui comporte une amputation distale de jambe (transarticulaire dans le plan du plafond de la mortaise) recouverte par la coque talonnière. Ce procédé est fonctionnellement une mauvaise intervention, car outre son aspect inesthétique, elle provoque des mécanismes de savonnage entre le plan cutané reposé et la tranche osseuse avec un risque important d'ulcération chronique.



7.6 Amputations de Pirogoff (a) et de Syme (b). a | b

Ces interventions (amputations dans le Chopart avec arthrodèse tibio-talo-calcaneenne et intervention de Pirogoff) ont l'avantage théorique de permettre la réalisation de quelques pas sans appareillage. Ce petit avantage doit être mis en balance avec les difficultés d'appareillage qu'elles suscitent et les progrès de l'appareillage en matière d'amputation réglée de jambe. En définitive, on peut dire que ces amputations distales qui donnent des résultats fonctionnels globaux moins bons qu'une amputation de jambe réglée, en zone idéale, ne doivent être réservées qu'aux blessés âgés sans grande exigence fonctionnelle.

Les progrès de l'appareillage au niveau de l'amputation réglée de jambe sont en effet très importants en matière de cheville et de pied prothétiques. Cette notion doit être prise en compte et discutée avec le blessé. Lorsque la décision ne relève pas du contexte d'urgence, il est fondamental que l'appareilleur rencontre le blessé et soit en mesure de l'informer de telle sorte que la décision soit prise de façon éclairée. Les amputations de jambe semblent devoir être proposées aux blessés les plus actifs et les plus volontaires. En effet, les modèles de prothèse les plus récents incluant des systèmes d'amortissement hydraulique et permettant d'absorber les contraintes d'appui et de restituer une certaine impulsion sont en mesure de restaurer la souplesse du pas. De surcroît, seule une amputation de jambe au niveau idéal permet de courir à l'aide d'une prothèse à lame. Ainsi, deux aménagements « modernes » peuvent être apportés avec l'objectif, d'une part, d'augmenter la longueur et le bras de levier du segment amputé et, d'autre part, la valeur fonctionnelle de la jonction moignon-prothèse :

— utilisation de manchons à haute capacité d'absorption des contraintes de compression permettant d'abaisser le niveau d'amputation grâce à la mise en décharge relative de l'extrémité distale du moignon ; ce dernier, faute de partie molle adéquate n'est pas toujours parfaitement matelassé compte

tenu de l'absence de corps musculaires étoffés au-delà du quart distal de la jambe ;

— utilisation des chevilles prothétiques dynamiques de dernière génération permettant, grâce aux possibilités d'amortissement et de restitution des contraintes d'appui, de restaurer la souplesse du pas ; mais l'impératif de logement de la prothèse oblige à ne pas descendre le niveau d'amputation au dessous de 20 cm de la plante (le lecteur est renvoyé au chapitre ?? « séquelles des amputations »).

Au total

Il ne saurait en aucun cas être question, en matière d'amputation réglée, de prendre la décision du type et du niveau d'amputation sans en avoir discuté avec le blessé et sans une double concertation avec le prothésiste (chirurgien/appareilleur et patient/appareilleur).

Au terme de ce chapitre consacré aux lésions cutanées et ostéo-articulaires graves, il ne faut jamais perdre de vue les principes suivants qui demeurent intangibles :

- Faire l'indispensable en urgence, c'est à dire parer dans les meilleurs conditions.
- Posséder parfaitement les règles du parage chirurgical qui, en dépit des progrès le plus récents sont toujours de rigueur. Le parage rigoureux est le seul et le meilleur procédé de décontamination. Il repose sur :
 - la résection de l'ensemble des zones dévitalisées ou de vitalité douteuse ;
 - le pansement à plat. Fermer à tout prix est la faute la plus fréquente et la plus grave car c'est le facteur essentiel d'aggravation du cercle vicieux « ischémie → nécrose → infection ». L'antibiothérapie la plus sophistiquée n'est pas en mesure de l'interrompre. Seul est de mise le principe suivant : « laisser au maximum ouvertes les lésions dont la parfaite vitalité n'est pas certaine ».
- Savoir, en urgence, ne pas rendre impossible un programme de reconstruction ultérieur.
- Programmer systématiquement un « second look », sous AG, à la 24H, idéalement à double équipe pour réévaluer la vitalité tissulaire, compléter, le cas échéant, la résection tissulaire, préciser et programmer l'attitude ultérieure pour ce qui concerne d'éventuels procédés de couverture et/ou une éventuelle amputation et son niveau en fonction des impératifs locaux et des possibilité d'appareillage attendues.
- Et surtout savoir trouver la juste place entre précipitation et attentisme, facteur de surinfection par des germes hospitaliers volontiers multirésistants.

CONCLUSION

Ce long catalogue peut apparaître fastidieux et répétitif. En réalité un certain nombre de points fondamentaux peuvent se faire jour.

Le traitement concerne tous les temps de la prise en charge depuis l'admission dans la structure d'urgence jusqu'à la consolidation et l'établissement du certificat de fin de soins. Toute lésion de quelque importance doit être adressée à une structure de soins appropriée. Il est du ressort de chacun de tout mettre en œuvre pour ne plus voir les situations de véritable « parcours du combattant » qu'ont dû subir certains blessés au profit de l'intégration immédiate à une réelle filière de soins organisée.

La prise en charge initiale est particulièrement importante, en termes :

- d'inventaire des lésions ostéoarticulaires ;
- d'évaluation précise de l'état cutané ;
- de dépistage de situation à risques nécessitant une décision rapide ;
- de connaissance des pièges et erreurs potentielles ;
- en se souvenant qu'une imagerie complexe (scanner ou IRM) ne saurait être demandée sans un examen clinique adéquat et de bonnes radiographies standard.

Au bloc opératoire, plusieurs points sont essentiels :

- l'analyse précise des lésions est le préalable indispensable à une tactique opératoire adaptée ;
- tous les temps de la tactique opératoire doivent être évalués en préopératoire immédiat et en fonction de chaque cas

particulier (position et installation, voies d'abord, exposition du foyer) ; une installation adaptée est toujours un facteur de facilitation de l'intervention ;

- la situation superficielle sous-cutanée des structures ostéoarticulaires donne une place particulière au traitement de la peau (voies directes, rectilignes, sans décollement) en raison de la gravité des complications cutanées postopératoires et de risques d'inoculation septique ostéoarticulaire ;

- déperiochage à minima (pour éviter tout problème de consolidation) mais suffisant pour permettre une bonne appréciation des critères locaux de réduction ;

- réduction appréciée sur les critères focaux mais aussi sur la restauration de l'architecture globale dans les trois plans [arches longitudinales (plan frontal, sagittal et dorso-plantaire), orientation du talon dans le plan frontal, orientation de la barre d'appui métatarsienne (dans le plan frontal et dorso-plantaire)] ;

- restauration de mobilités articulaires équilibrées ;

- fermeture cutanée sans tension en privilégiant le pansement à plat dans les situations à risque avec « second look » au bloc opératoire et les compétences appropriées à la 24-48^e heure ;

- rôle protecteur d'une attelle postérieure effectuée sous anesthésie générale en fin d'intervention, sur la prévention des ennuis cutanés et la constitution d'attitudes vicieuses ;

- mise en œuvre d'une surveillance postopératoire précise et sachant être alerté par certaines situations ;

- instauration d'un suivi régulier jusqu'à consolidation en restant attentif à toute évolution sortant du cadre de suites normales.

CHAPITRE 8

Rappel clinique

Les circonstances de prise en charge des traumatismes anciens sont à l'opposé de celles qui s'inscrivent dans un contexte de traumatisme récent et d'urgence traumatologique. Elles se situent dans le cadre de consultations programmées. Sauf cas exceptionnel, la rapidité d'instauration des mesures thérapeutiques n'est pas au centre des préoccupations. Dans ce contexte, la précipitation est, au contraire, préjudiciable et il est très important de savoir prendre son temps pour mener à bien l'ensemble de la prise en charge. La collecte des informations est la première et indispensable étape. Ces éléments sont primordiaux pour établir des schémas étiopathogéniques simples et directs, par regroupement de données apparemment disparates. Ces schémas doivent apporter une explication logique aux manifestations en chaîne qui correspondent le plus souvent à l'altération des mécanismes physiologiques d'autoprotection affectant les structures ostéo-articulaires et les tissus mous (fascias et plans fibreux, tendons et revêtement cutané). Ces schémas sont l'origine du programme thérapeutique et de sa réalisation pratique.

Toutes ces notions ont été développées en détail au chapitre 1, nous y renvoyons donc le lecteur. Néanmoins, compte tenu de leur importance, les grandes lignes du cheminement diagnostique doivent être de nouveau précisées.

La collecte des données cliniques est primordiale. L'interrogatoire comporte l'inventaire des plaintes du patient et, d'une manière plus générale, apporte les informations fonctionnelles. Il faut s'attacher à établir des hiérarchies en évaluant le poids sémiologique de ces données à la lumière du profil psychologique du patient et du contexte traumatique initial. Le régime d'assurance sociale (un contexte d'accident du travail notamment) ou la notion de responsabilité d'un tiers doivent être précisées. Ces éléments pourront intervenir dans l'établissement du pronostic final.

L'examen clinique est mené de façon précise et méthodique. Complet, il ne se limite pas au seul secteur présumé pathologique. Toutes les phases cliniques sont systématiquement explorées : examen debout, au podoscope, analyse de la marche ; examen couché (trophicité cutanée, amplitudes articulaires, testing musculaire) ; examen de la chaussure, et examen global du membre inférieur.

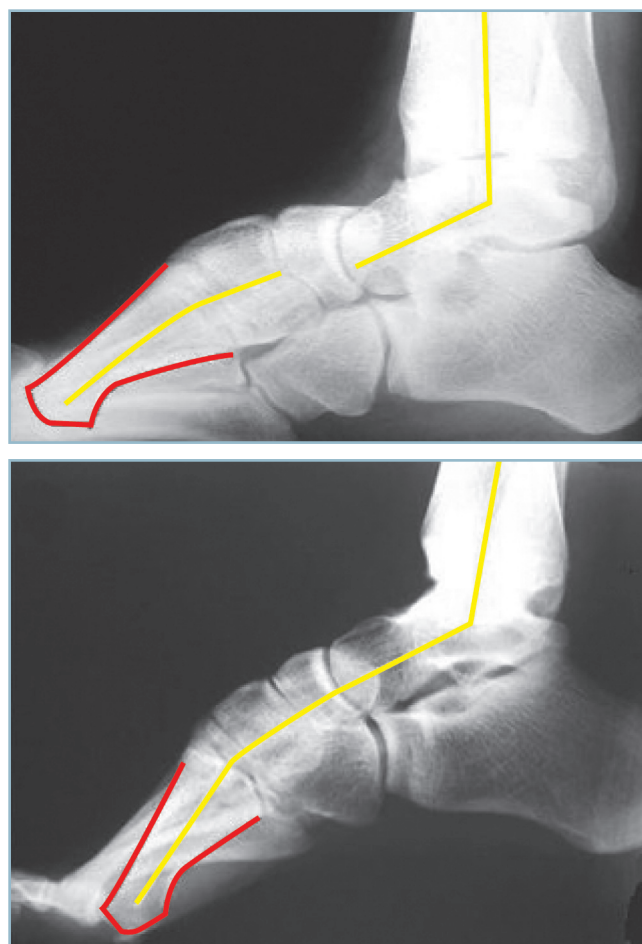L'établissement des enchaînements étiopathogéniques se fonde sur la recherche d'une concordance entre les plaintes du patient et les données objectives de l'examen clinique. Lorsque

les informations fournies par l'interrogatoire et celles déduites de l'examen physique concordent, le diagnostic ne soulève pas de difficultés. Une confirmation radiographique standard est suffisante.

Quatre clichés en charge seront utiles, à savoir :

- deux chevilles de face avec cerclage talonnier (type Méary) ;
- deux pieds de face dorso-plantaire ;
- profil strict de chaque pied.

En dehors d'un contexte traumatique récent, la réalisation des clichés en charge est indispensable. C'est le seul moyen d'évaluer avec précision un trouble morphostatique ou l'état d'un interligne. La présence d'une déformation en varus marqué peut entraîner des difficultés d'interprétation. Sur l'incidence de profil, le non-parallélisme entre la plaque et le squelette osseux risque en effet de conduire à la sous-évaluation des vices architecturaux de l'arche médiale (figure 8.1).



8.1 Sur un cliché en charge, le varus de l'arrière-pied minore le cavus de l'arche médiale (a). La réduction du varus de l'arrière-pied (b) restitue l'importance du cavus médial (angle talo-métatarsien médial).

Rappel clinique

Pour permettre l'évaluation précise de l'alignement des têtes, l'incidence dorso-plantaire doit être effectuée avec un grandissement 1.

En cas de non-concordance entre l'interrogatoire et l'examen physique, une imagerie plus élaborée se révèle indispensable. Rappelons que le scanner et l'arthroscanner sont les mieux adaptés aux structures ostéo-articulaires, l'IRM aux tissus mous.

Une symptomatologie intriquée, susceptible d'intéresser deux articulations voisines, peut contraindre au recours à une infiltration anesthésique-test. La réalisation technique doit être rigoureuse, la collaboration d'un radiologue entraîné est indispensable.

— Un contrôle arthrographique est nécessaire pour s'assurer de la situation intra-articulaire de l'infiltration et de sa sélectivité. En effet, la fuite de l'agent anesthésique dans une cavité articulaire adjacente, en raison d'une communication anatomique ou d'une faute technique, enlève toute valeur au test.

— Le temps d'imagerie doit être complété par une épreuve clinique standardisée et suffisamment prolongée. Les résultats de ce test doivent être consignés de façon précise sur le compte rendu de l'examen.

Ainsi, en présence d'une arthrose évidente de la cheville, il est parfois difficile de statuer sur la responsabilité réelle de la sous-talienne, des remaniements à l'imagerie n'étant pas forcément symptomatiques. De même, en phase débutante de décompensation, l'absence d'anomalie radiographique n'est

pas suffisante pour innocenter la sous-talienne. Le test prend ici toute sa valeur. Il comporte les temps suivants :

— infiltration sous-talienne par voie postéro-latérale par mélange de xylocaïne et de produit de contraste ;

— contrôle radiographique de sélectivité de l'infiltration et réalisation éventuelle d'un arthroscanner (en fonction de la durée d'action de l'anesthésique) ;

— test clinique : marche à l'extérieur, usage des escaliers, course ; les résultats sont chiffrés sur EVA réalisés avant et après le test ;

— si besoin, contre-test par anesthésie talo-crurale pour préciser la responsabilité directe de cet interligne.

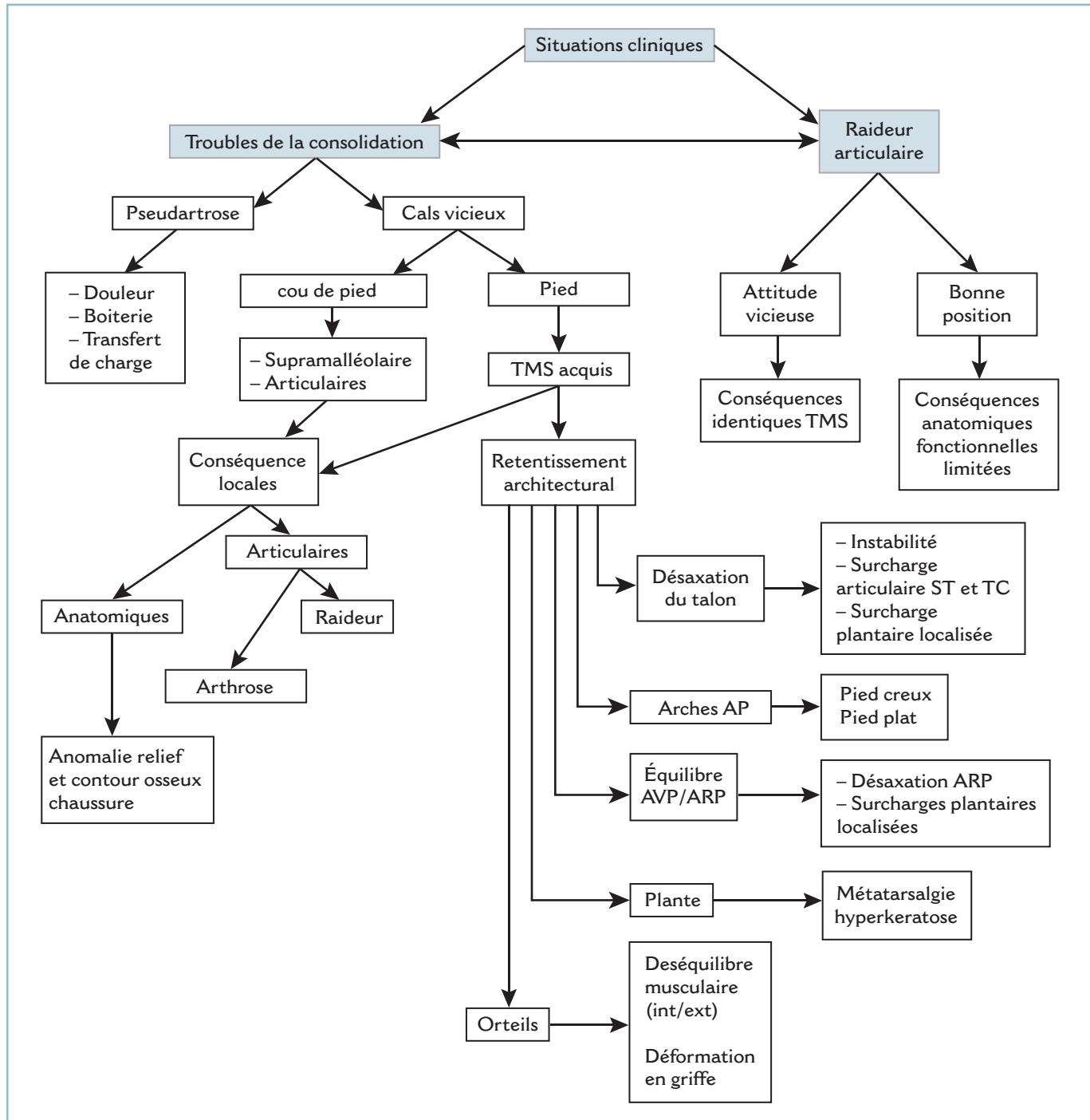
La synthèse finale doit intégrer toutes les données de l'examen dans un schéma étiopathogénique logique. La mise en évidence de ce lien est presque toujours évidente et simple. Elle est parfois moins aisée et en apparence plus complexe. Il est primordial d'y consacrer le temps nécessaire car l'identification de la cause originelle d'un schéma évolutif en apparence complexe est essentielle. C'est en effet le seul moyen d'orienter les mesures thérapeutiques vers la bonne cible et non pas se contenter d'un traitement à visée uniquement symptomatique et toujours sanctionné par un échec rapide.

CHAPITRE 9

Facteurs étiologiques

L'algorithm, à dessin surchargé, illustre la complexité et l'extrême polymorphisme des situations cliniques qui peuvent faire suite à un traumatisme du pied compliqué (figure 9.1). Le primum movens correspond à deux situations : les troubles de la consolidation et la raideur articulaire. Ces deux situations, qui

peuvent être isolées ou s'associer, aboutissent à une multitude de tableaux cliniques. Cela illustre l'interrelation des différents facteurs pathogènes et la nécessité de mise en œuvre d'une analyse précise avec l'objectif de déboucher sur un facteur étiologique commun pour y focaliser l'action thérapeutique.



9.1 Algorithme – Complexité des étiologies contrastant avec la présentation monomorphe des situations cliniques.

■ TROUBLES DE LA CONSOLIDATION

Pseudarthroses

Quel que soit le niveau, leurs conséquences sont assez univoques. Il s'agit d'un tableau de douleurs mécaniques à l'origine d'esquive d'appui et de boiterie. La douleur peut être focale (par douleur à la mise en contrainte du foyer de pseudarthrose) ou à distance par transfert de charge (fréquent sur les métatarsiens). Elles peuvent aussi être responsables d'anomalies d'axe, mais leurs conséquences mécaniques restent habituellement limitées en raison des difficultés et des restrictions d'appui.

Cals vicieux

Ils ont des conséquences beaucoup plus nombreuses et polymorphes qui diffèrent au cou de pied et au pied.

Cou de pied

Il peut s'agir de cals vicieux supramalléolaires et articulaires avec des conséquences essentiellement locales :

- anatomiques, avec anomalie du relief et du contour osseux du cou de pied (à l'origine de difficultés de chaussage) ;
- articulaires, à l'origine de raideur intra et/ou extra-articulaire et d'arthrose, par anomalie d'axe et/ou de lésions intrinsèques de l'interligne.

Pied

Les cals vicieux génèrent des troubles morphostatiques (TMS) acquis avec les mêmes conséquences locales que pour les cals

vicieux du cou de pied et, surtout, retentissement architectural, susceptible de toucher l'ensemble des secteurs du pied : talon, arches longitudinales, équilibre avant-pied/arrière-pied, plante et orteils. Les conséquences à chacun de ces différents niveaux sont multiples et polymorphes et correspondent à des surcharges articulaires ou plantaires localisées, à des syndromes d'instabilité (d'origine ligamentaire ou positionnelle) et à des retentissements anatomo-fonctionnels réciproques.

■ RAIDEUR ARTICULAIRE

Elle a des conséquences limitées lorsque l'enraidissement s'est effectué en bonne position (position de fonction) ou lorsque la mobilité résiduelle se situe dans un secteur utile (avec une répartition correcte autour de la position de fonction).

En revanche, lorsque la raideur est en position vicieuse, les conséquences de cette dernière sont identiques à celle d'un trouble morphostatique acquis. Il en va de même en cas de mobilité résiduelle dans un secteur pathologique. On ne doit pas perdre de vue qu'une petite mobilité résiduelle (même de très faible amplitude) peut être le siège de douleurs mécaniques et se révéler alors extrêmement gênante.

Pour être complet, il faut enfin noter que le traumatisme peut également être à l'origine :

- de lésions capsulo-ligamentaires, surtout sur le cou de pied, susceptibles de provoquer un syndrome d'instabilité et à long terme, dans certaines conditions, des lésions articulaires dégénératives ;

- des lésions vasculo-nerveuses, notamment sur le segment jambier, responsables de troubles anatomiques et fonctionnelles au niveau du pied.

CHAPITRE 10

Objectifs généraux et principes thérapeutiques

OBJECTIFS DU TRAITEMENT

Idéalement

Le traitement a un double objectif : il doit restaurer la fonction statique en terme d'appui et d'adaptation aux irrégularités du sol et la fonction dynamique à savoir, la marche, le saut, la course et toute fonction relevant du mouvement et du déplacement. Il doit également adapter le pied à la chaussure qui doit pouvoir être portée normalement sans restriction.

L'organisation anatomique et morphologique du pied doit pour cela satisfaire à plusieurs conditions. Celles-ci concernent :

- le tour de cheville, l'orientation et la finesse du talon, la hauteur des malléoles ;
- le plan cutané de la face dorsale et des bords collatéraux qui doit être lisse, sans saillie osseuse et indolore à la pression ;
- la plante qui doit être parfaitement orientée avec orthogonalité à l'axe jambier dans tous les plans et de trophicité normale ; celle-ci concerne les zones d'appui qui doivent être sensibles et comporter des coussinets bien développés, fixes et en position adéquate au niveau du talon et sous les têtes métatarsiennes ;
- les orteils parfaitement alignés et en rectitude, sans clinodactylie ni camptodactylie.

En pratique

Les objectifs du traitement intéressent cinq paramètres : l'indolence, l'architecture générale, l'anatomie locale et la souplesse articulaire, la stabilité, la commande volontaire et la sensibilité plantaire. En réalité, ces objectifs ne peuvent pas constamment être atteints en totalité de sorte qu'une hiérarchie semble devoir se définir.

Indolence

C'est l'objectif de base prioritaire. Tout doit être mis en œuvre pour recouvrer un niveau algique compatible avec l'accomplissement aisé des principales activités quotidiennes et professionnelles et le port sans restriction de la chaussure.

Architecture générale, anatomie locale et souplesse articulaire

L'objectif de restauration des amplitudes est parfois impossible à atteindre. À l'extrême, peut se poser le problème d'une douleur mécanique, d'origine articulaire, sur un secteur de mobilité résiduelle de très faible amplitude. Dans ce cas, cette petite mobilité est plus nocive que bénéfique. Ici encore, se

confirme que l'indolence prime sur une perte de mobilité plus ou moins importante. Mais cette notion ne se vérifie que si :

- l'ankylose s'est produite en bonne position, c'est-à-dire en position de fonction, compatible avec la marche dans des conditions normales ou subnormales et le déroulement, sans entrave, des différentes phases du pas ;
- une éventuelle mobilité résiduelle s'équilibre autour de la position de fonction.

À ce propos, il faut analyser les conséquences fonctionnelles de la perte d'un secteur de mobilité articulaire.

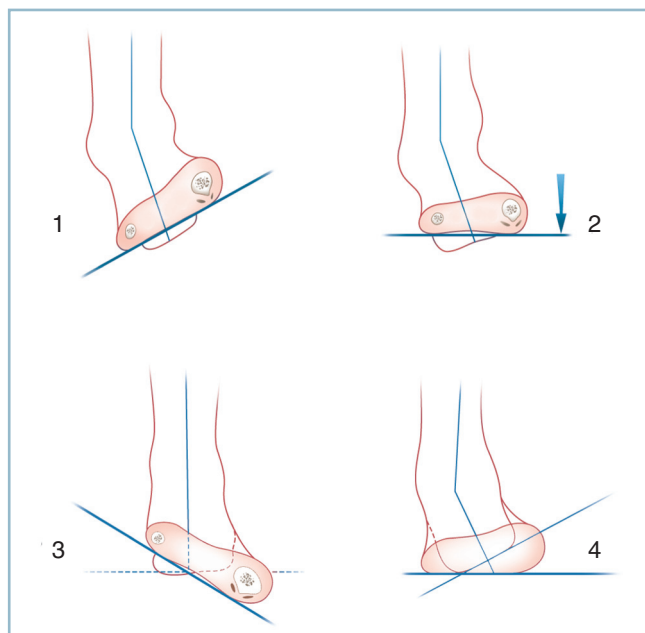
Pour la flexion dorsale, qui siège *physiologiquement*, uniquement dans la talo-crurale, sa perte n'a pas de conséquence immédiate si la plante parvient à atteindre la perpendiculaire à l'axe de la fibula, sans équin. Néanmoins, à plus ou moins long terme, se produit une surcharge sous-talienne soit parce que le temps d'initiation de l'impulsion ne se fait plus (ce qui avance le temps de décollement du talon), soit parce que cette dernière s'effectue dans la sous-talienne. En pratique, 5 à 7 degrés de flexion dorsale permettent d'assurer cette fonction de protection de la sous-talienne (voir chapitre 1).

La perte totale de la flexion plantaire est exceptionnelle, compte tenu des capacités de compensation dans les articulations sous-jacentes. Mais c'est alors un *handicap lourd*. Ce dernier est majeur en cas d'ankylose en talus car il se produit un talonnement et, à l'extrême, un pilonnement calcanéen au temps postérieur particulièrement douloureux et invalidant quand le talus pathologique atteint une certaine importance.

Pour le varus/valgus, la tolérance dépend des possibilités de rattrapage dans le tarse antérieur et la jonction tarso-métatarsienne en pronosupination. La possibilité de maintien de l'orthogonalité de la barre d'appui métatarsienne par rapport à l'axe jambier est en effet une condition *sine qua non*. Physiologiquement un varus du talon entraîne une supination de l'avant-pied, et un valgus une pronation. Dans ces conditions, en cas de varus talonnier, l'orientation correcte de la barre d'appui métatarsienne nécessite un abaissement actif de la 1^{re} tête par action du long fibulaire (pronation active) et, en cas de valgus talonnier, le relèvement actif du rayon médial grâce à l'action du tibial antérieur et du long extenseur de l'hallux. Inversement, une pronation fixée de l'avant-pied va provoquer un varus de l'arrière-pied (comme dans le pied creux médial); à l'inverse une supination de l'avant-pied, un valgus de l'arrière-pied comme dans le pied plat valgus (*figure 10.1*).

Il apparaît donc que :

- les raideurs (ou, *stricto sensu*, les restrictions de mobilité) les mieux tolérées sont celles qui associent une flexion dorsale talo-crurale à 0 (ou mieux 5 degrés de talus), une vingtaine de degrés de flexion plantaire répartie dans l'articulation médio-tarsienne et le tarse antérieur, une articulation sous-talienne enraidie à 5 degrés de valgus (ou à 0), des articulations métatarso-phalangiennes et des articulations interphalangiennes en rectitude, avec quelques degrés de liberté en FD/MP nécessaires au déroulement du pas ;

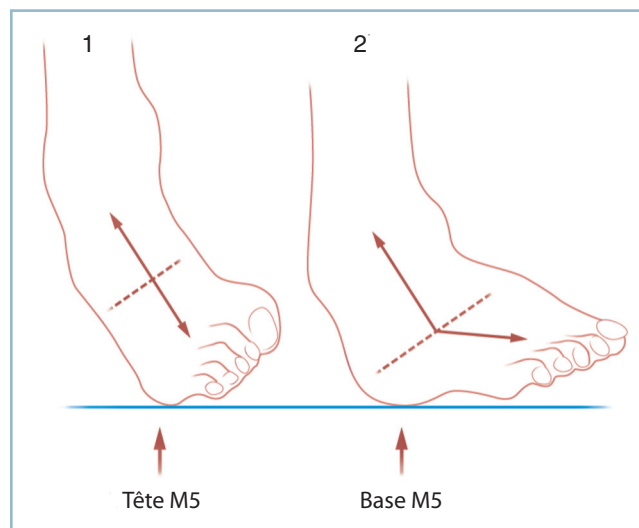


10.1 Équilibre arrière-pied/avant-pied sur pied souple. En haut : pied souple. La barre d'appui métatarsienne peut être maintenue activement parallèle au sol (2) en dépit d'un varus du talon (1). En bas : une pronation irréductible de l'avant-pied (3) provoque un varus compensateur de l'arrière-pied (4).

- la raideur en valgus équin est, de beaucoup, la plus rare ; elle est habituellement séquelle d'un syndrome de loge latérale avec rétraction des fibulaires ; la déformation, le plus souvent importante et irréductible, entraîne une surcharge sous la 1^{re} tête qui est très mal tolérée car la rétraction des fibulaires rend impossible tout mécanisme de compensation ;
- les raideurs les plus fréquentes s'observent dans le cadre de la déformation en varus équin.

Cette déformation est parfois à point de départ postérieur sur un avant-pied plus ou moins souple et orienté, par exemple dans le cadre de séquelles d'une fracture du talus. Il se produit alors une surcharge sur le secteur distal du 5^e métatarsien.

La déformation correspond parfois à l'association d'un équin et d'une pronation fixée de l'avant-pied à la suite, par exemple, des séquelles d'un syndrome des loges postérieures de jambe et du pied. Elle est alors responsable d'une surcharge sous la 1^{re} tête et d'un varus compensateur dans la sous-talienne. Ce varus compensateur peut provoquer une instabilité en varus de l'arrière-pied et une téno-synovite de surcharge des fibulaires. La constitution d'une adduction de l'avant-pied sur l'arrière-pied, qui tend à réorienter la barre d'appui métatarsienne dans le plan frontal par diminution du porte à faux antérieur, entraîne le report paradoxal de l'appui sur la base du 5^e métatarsien (et non plus sur la tête). Cette adduction représente un facteur de tolérance ; elle est susceptible de rendre fonctionnellement tolérable un équin et une pronation de l'avant-pied relativement marqués (figure 10.2).



10.2 La déformation en varus équin entraîne une surcharge sous la 5^e tête métatarsienne (1). La constitution d'un adductus de l'avant-pied sur ce varus équin reporte la surcharge sous la base du 5^e métatarsien et améliore la tolérance (2).

Cette possibilité de compensation a plusieurs conséquences pratiques. Il faut prendre garde à ne pas décompenser malencontreusement une situation ayant abouti à un équilibre fonctionnellement acceptable par une intervention mal adaptée. C'est le cas, notamment, des séquelles de traumatismes survenus dans la petite enfance, à peu près bien tolérés et donnant lieu à l'âge adulte à une demande d'avis pour « non-conformité à la normale ».

Ces possibilités de compensation réciproque nécessitent une certaine vigilance lors de l'examen clinique.

Il faut impérativement évaluer les amplitudes articulaires et la position du pied après réaxation passive du talon, si la souplesse résiduelle le permet ou, en cas de raideur sous-talienne, se référer à l'axe vertical du talon. Ainsi, en présence d'une hyperkératose sous la 5^e tête, la réaxation du talon par réduction passive du varus de l'arrière-pied démasque certes, un équin mais peut, aussi, paradoxalement, extérioriser une pronation fixée de l'avant-pied.

Cela amène à différencier :

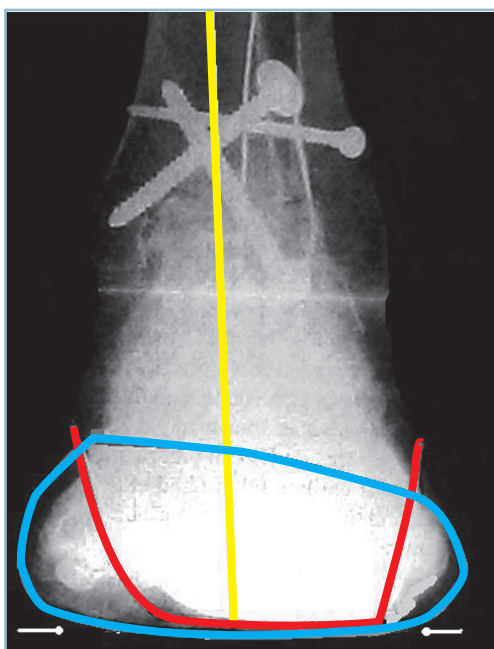
- les hyperkératoses directes qui siègent immédiatement en regard de la zone d'hyperpression induite par un trouble morphostatique (callosité en regard de la 1^{re} tête) en présence d'une verticalisation excessive du 1^{er} métatarsien (pronation de l'avant-pied) ;
- et les hyperkératoses indirectes en regard d'une zone d'hyperpression induite par une position antalgique. Ainsi

une pronation fixée de l'avant-pied peut entraîner un varus compensateur et une surcharge sous la 5^e tête se manifestant par une callosité antéro-latérale (et non pas antéro-médiale comme on serait en droit de l'attendre).

Lorsqu'une décision de correction d'un trouble morphostatique est retenue, la correction doit obligatoirement être complète. Une correction partielle ne permet malheureusement pas d'obtenir une amélioration partielle ; bien plus, cela peut aboutir à une aggravation par altération des mécanismes de compensation.

La correction doit impérativement intéresser l'ensemble des composantes de la déformation et aboutir aux critères architecturaux de normalité. Ces derniers doivent être contrôlés radiologiquement en peropératoire :

- de profil, les deux arches longitudinales doivent au moins être perpendiculaires à l'axe longitudinal de la fibula (et mieux, permettre quelques degrés de flexion dorsale, en position tenue) ;
- de face, l'équilibre relatif de l'arrière-pied et de l'avant-pied doit être contrôlé par un double cerclage (postérieur, talonnier et antérieur, péricéphalo-métatarsien) ; idéalement, le talon doit être à 0 (ou 5 de valgus), la barre d'appui métatarsienne perpendiculaire à l'axe jambier (figure 10.3).



10.3 Radiographie de face avec double cerclage.
Cerclage talonnier rouge (orientation frontale du talon à 5° de valgus) et cerclage péricapito-métatarsien bleu (BAM perpendiculaire à l'axe jambier).

Stabilité

Les troubles de la stabilité traduisent la présence de lésions capsulo-ligamentaires post-traumatiques (séquelles d'entorses graves) et doivent conduire à la recherche d'une laxité chronique par la mise en évidence de mouvements anormaux (latéralité, tiroir) et la réalisation de clichés dynamiques.

En réalité, cette constatation impose la recherche d'un trouble morphostatique (TMS) sous-jacent qui peut, d'une part, simuler une authentique pathologie ligamentaire et, d'autre part, représenter un important facteur favorisant, majorant l'expression clinique susceptible de provoquer la décompensation d'une laxité relativement modérée.

Un varus du talon ou une pronation de l'avant-pied fixés peuvent être à l'origine de dérochements itératifs en varus et d'une tendinopathie des fibulaires qui peuvent égarer.

Un petit déséquilibre de la barre d'appui métatarsienne vers la pronation peut être à l'origine d'une surcharge plantaire antéro-médiale et d'un varus compensateur de l'arrière-pied. Il en est de même d'une inclinaison en varus de l'interligne talo-crural.

Ces petits troubles morphostatiques, pas toujours cliniquement évidents, doivent être systématiquement recherchés avec attention. Ils sont la cause d'échec d'interventions à visée stabilisatrice et de la récurrence des manifestations d'instabilité.

Commande volontaire

Celle-ci doit être effective, non seulement en analytique (comme l'évaluent les données du testing musculaire) mais aussi fonctionnelle, en automatique. Les releveurs sont essentiels à la phase oscillante pour éviter la chute passive du pied. Ils procèdent de l'action conjointe du tibial antérieur qui est inverseur et supinateur et de celle du long extenseur des orteils qui est éverseur, cette synergie permettant une flexion dorsale neutre dans le plan sagittal. La phase d'impulsion est régie par l'action coordonnée des fléchisseurs plantaires extrinsèques (et principalement du triceps sural) et des fléchisseurs plantaires intrinsèques, court fléchisseur de l'hallux et court fléchisseur des orteils dans le cadre du complexe suro-calcanéo-pédieux. Ces derniers sont de surcroît les principaux protecteurs de l'appui capito-métatarsien.

La perte des fléchisseurs dorsaux définit le steppage. Il faut différencier cette chute passive du pied, de l'attitude en flexion plantaire active qui se démasque à la phase oscillante par spasticité du triceps.

La perte des éverseurs, long extenseur des orteils et court fibulaire, est à l'origine d'une instabilité en varus qui s'extériorise au temps d'appui talonnier par un dérochement du pied vers le secteur médial. Cela définit la « dérochade varisante du talon ».

La diminution de la puissance et à fortiori la perte de la flexion plantaire est un handicap majeur qui définit le talonnement avec pour stade ultime le pilonnement. Ce dernier est extrêmement mal toléré, car il est responsable d'un trouble majeur

de la marche, et de graves conséquences locales sous forme de talalgies et de troubles de la trophicité du talon.

La paralysie des intrinsèques fléchisseurs plantaires entraîne une déformation en griffe dynamique à l'origine de conflits dorsaux mais surtout de métatarsalgies.

1. CRITÈRES ARCHITECTURAUX (en charge)

- Plan Frontal :
 - o Valgus du talon = 5°
 - o Saillie malléolaires normales
 - o BAM perpendiculaire à l'axe Jambier
- Plan sagittal :
 - o Plante perpendiculaire à l'axe jambier
 - o Inclinaison du talon normale
 - o Arches Antéro Postérieures normales
 - o Angle d'attaque des métatarsiens normal
 - o Orteils bien alignés (pas de camptodactylie)
- Plan dorso plantaire :
 - o AVP axé sur l'ARP
 - o Bords collatéraux rectilignes et bien orientés
 - o Bon alignement des tête métatarsiennes
 - o Orteils bien orientés (pas de clinodactylie)

2. PLANTE :

- Coussinets (talonnier et capito-métatarsiens) épais, en bonne position
- Peau normale: bonne vitalité, couche cornée normale
- Sensibilité superficielle et profonde : normales

3. CRITÈRES DYNAMIQUES

- PASSIFS
 - o Flexion Dorsale Globale > 5 à 7°
 - o Flexion Plantaire Globale > 15 °
 - o Pro/Supination équilibrée
 - o MP souples (mise en rectitude possible)
- ACTIFS
 - o Releveurs > à 4
 - o Fléchisseurs plantaires Extrinsèques puissants (5)
 - o Fléchisseurs plantaires intrinsèques efficaces
 - o Inverseurs/Everseurs équilibrés

4. CHAUSSANT

- PORT AISE d'une « CHAUSSURE STANDARD »
 - o Tour de cheville normal
 - o Hauteur malléolaire suffisante
 - o Talon fin dans le plan frontal
 - o Talon bien orienté de profil, sans saillie postérieure agressive
 - o Pas de « bosse » dorsale ni plantaire ni sur les bords collatéraux
 - o Orteils bien alignés
 - o Plante normale (pas d'hyperkératose) et sensible
 - o Revêtement cutané indolore (conflits osseux, cicatrices, névromes)

- 10.4 Critères de « normalité » anatomique et fonctionnelle du pied
Items à prendre en compte.

Sensibilité plantaire

Sa préservation est un critère prioritaire au niveau des zones d'appui. La préservation ou non de la sensibilité plantaire est un critère décisionnel majeur en matière de chirurgie conservatrice en présence de grands délabrements du pied.

La tolérance de l'anesthésie plantaire est diversement appréciée dans la littérature ; elle est, probablement et au moins en partie, liée un facteur individuel. En réalité, il ne fait aucun doute que *l'association d'une anesthésie plantaire et d'une hyperpression localisée* (secondaire à un TSM ou à un déséquilibre musculaire) est toujours très mal tolérée et peut faire le lit de maux perforants plantaires. C'est le cas, par exemple, de l'association d'une anesthésie du talon et d'une paralysie des fléchisseurs plantaires, d'une anesthésie de la barre d'appui métatarsienne et d'un équin ou d'une anesthésie du secteur antéro-médial de la plante et d'une pronation de l'avant-pied.

En définitive, une architecture et une orientation normales dans les trois plans, une plante à plat en charge, la présence d'une quinzaine de degrés de flexion plantaire passive et active puissante (cotation supérieure à 4), de releveurs compatibles avec l'absence de steppage et une plante sensible, le tout sur un pied se chaussant sans difficulté sont les critères *sine qua non* d'une fonction subnormale (*figure 10.4*).

MOYENS THÉRAPEUTIQUES : PRINCIPES GÉNÉRAUX

Moyens non chirurgicaux

Ils ont un objectif uniquement fonctionnel et visent au rétablissement de l'indolence et/ou de la stabilité aux différents temps du pas.

Action antalgique sur la composante articulaire et péri-articulaire

Plusieurs agents peuvent être mis en œuvre en dehors des moyens médicamenteux. Ce sont :

— L'immobilisation grâce à des moyens de contention souple, chevillères simples et contentions élastiques armées ; le mécanisme d'action comporte une composante anti-œdème et antidouleur et la possibilité d'optimiser les mécanismes de stabilisation proprioceptive ; on en rapproche la rééducation dont les principaux axes, à côté du travail d'assouplissement, sont les massages anti-œdème et antidouleur et surtout le travail de renforcement proprioceptif ;

— la prescription d'AINS, à évaluer en termes de bénéfices/risques et à discuter par rapport aux antalgiques banaux ; leur efficacité est souvent limitée, sauf en cas de poussées aiguës contemporaines de la phase d'installation, sous forme de cures de courte durée ;

— les infiltrations articulaires. Celles-ci appellent plusieurs commentaires.

Elles ne sont efficaces que sur la composante synoviale réactionnelle. De nombreux travaux expérimentaux ont montré leur caractère délétère sur le chondrocyte, au moins expérimentalement. Leur indication doit donc être évaluée en termes de bénéfices/risques. La réalité de la composante synoviale doit être vérifiée cliniquement et, au besoin, sur une IRM.

Il faut absolument vérifier le siège intra-articulaire de l'infiltration : c'est facile cliniquement pour l'articulation talo-crurale, beaucoup plus difficile pour les articulations du pied, de sorte qu'à ce niveau, le radioguidage est recommandé.

— Rappelons qu'il ne faut jamais réaliser d'infiltration en matière de tendinopathie du pied et du cou de pied. Cet interdit est valable aussi bien pour les infiltrations intra que péri-tendineuses eu égard au risque de rupture pathologique. Ce risque est particulièrement à craindre pour le tendon du tibial postérieur qui est physiologiquement très contraint et dont la douleur est la manifestation d'une souffrance mécanique. Cela vaut également pour le tendon calcanéen et le tendon du tibial antérieur. Une immobilisation de repos en position de détente a le même effet thérapeutique sans en comporter les risques.

— La visco-supplémentation est le moyen le plus récent et probablement le plus prometteur.

Plusieurs travaux (quatre études ouvertes et trois études contrôlées) valident l'action de cet anti-arthrosique symptomatique à action lente (AASAL) sur l'articulation talo-crurale. Le taux de réponse clinique, essentiellement sur la douleur et, à un moindre degré, sur la mobilité est en moyenne de 55 % au recul de 3 à 6 mois. Cela se vérifie autant pour le hyalan GF-20 (Synvisc®) que pour le hyaluronate de Na (Hyalgan®, Orthovisc®). L'action thérapeutique semblerait moins marquée sur les arthroses évoluées. Le hyalan G-20 serait plus efficace et ne nécessiterait que trois injections mais au prix de plus de réactions douloureuses (20 à 30 %), le hyaluronate de Na nécessitant cinq injections avec une meilleure tolérance.

En pratique, une « mise au point » de la Société française de rhumatologie conseille l'attitude suivante :

- trois injections intra-articulaires (2 ml) à 7-15 jours d'intervalle ;
- sous radio ou échoguidage ou non, par voie antéro-médiale ;
- après assèchement articulaire, si nécessaire ;
- suivies systématiquement de strict repos articulaire et glaçage de 24 heures en post-injection et, si besoin, de prescription d'AINS ;
- l'indication étant représentée par les arthroses modérées et évoluées après échec des moyens thérapeutiques habituels.

Action stabilisatrice du pied au temps d'appui

Plusieurs procédés peuvent être mis en œuvre, du plus simple au plus contraignant.

Aménagement de la chaussure

Il est possible d'agir sur la semelle extérieure par surélévation du talon pour compenser l'action d'un équin (il faut penser à modifier les deux chaussures pour ne pas créer une inégalité de longueur fonctionnelle des membres inférieurs). On peut aussi adjoindre un coin de surélévation latérale de la semelle, talon compris, pour stabiliser le pied dans le plan frontal en cas d'instabilité en varus. Il faut que l'avant-pied conserve une certaine souplesse pour ne pas créer les conditions d'une surcharge antéro-médiale.

On peut adopter une chaussure à embout suffisamment épais pour loger une déformation en griffe et à emboîture large et réglable (avec sangles de type Velcro) pour admettre un cou de pied épaissi.

Enfin, le port de chaussures à tige montante et ajustée (de type Rangers) peut maîtriser une instabilité douloureuse d'origine sous-talienne.

Orthèses plantaires et semelles orthopédiques

Elles sont très utiles, dans le cadre des séquelles post-traumatiques, lorsque la prescription respecte des règles précises :

- l'indication est limitée à une action passive sur des déformations réductibles ;
- leur réalisation fait suite à une prescription détaillée précisant l'objectif thérapeutique et les principales caractéristiques techniques.

Déformations des arches longitudinales

Il faut évaluer les possibilités de correction passive sur podoscope, par rotation passive du segment jambier, en rotation interne et rotation externe ; la rotation interne provoquant la mise en charge de l'arche médiale, la rotation externe celle de l'arche latérale (voir figure 2.1). Il faut ensuite simuler l'efficacité (et la tolérance) de la correction par utilisation de coins de liège de taille et hauteur adaptées.

Déformations frontales

En cas de déformation en varus, prescription d'une surélévation du bord latéral du segment postérieur (répondant au talon et au bord latéral du calcaneus) et adjonction sur le secteur antérieur d'un coin pronateur antéro-latéral rétrocapital (en regard du col du 4^e et 5^e métatarsien), si la souplesse de l'avant-pied le permet (eu égard aux risques d'induction d'une surcharge antéro-médiale).

En cas de déformation en valgus, prescription d'un recueil de voûte, à la condition *sine qua non* que celui-ci soit suffisamment marqué en hauteur et étendu dans le plan antéro-postérieur

(depuis le 1^{er} cunéiforme jusqu'à la région calcanéenne antérieure). Ce tableau survenant habituellement dans un contexte de brièveté du tendon calcanéen, il est essentiel d'y adjoindre une surélévation talonnière si l'examen clinique confirme ce contexte.

Déformations sagittales

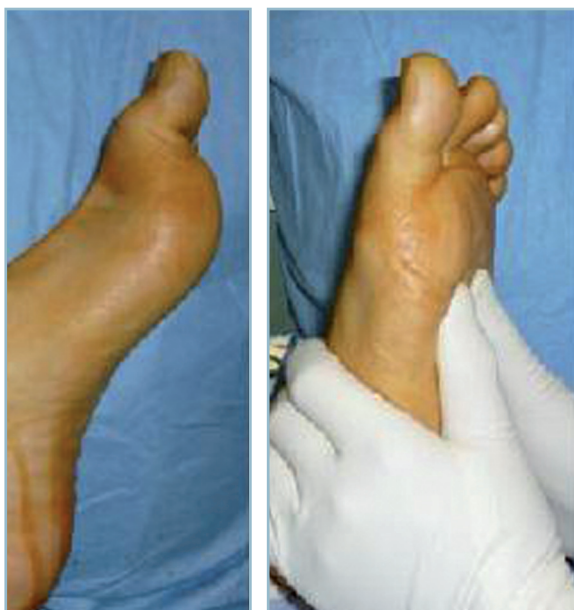C'est essentiellement le cadre de l'équin. Il faut surélever suffisamment la partie talonnière de la semelle intérieure pour que la semelle extérieure de la chaussure soit perpendiculaire à l'axe jambier. En pratique, une surélévation du segment postérieur de la semelle intérieure de plus d'un centimètre provoquant le déchaussage, il est préférable de faire appel à une correction mixte (intérieure et extérieure) pour les compensations supérieures à cette limite.

Déformations en griffe

Le test de réductibilité après relèvement passif des têtes par pression passive manuelle exercée au niveau des cols est essentiel (*figure 10.5*).

La réductibilité de la griffe (au niveau IP et MP), qui restaure le moment d'action des intrinsèques plantaires, apporte la preuve de l'efficacité de la méthode. À l'inverse, l'irréductibilité est une contre-indication car l'augmentation de l'épaisseur de l'avant-pied induit par la semelle aggrave les conflits dorsaux avec la chaussure rendant son port intolérable.

Dans ce cadre, on prescrira toujours une barre d'appui rétrocapitale (BARC) et jamais une coupole médiane, même en cas de pied rond antérieur et d'excès de longueur des métatarsiens moyens. En effet, la coupole médiane crée les conditions d'une instabilité



10.5 Réduction passive de la griffe. Noter la réduction de la griffe par relèvement passif des cols métatarsiens.

transversale avec roulement de l'avant-pied en pronosupination autour de cette surélévation. Au contraire, la barre d'appui, étendue à tous les rayons restaure la stabilité frontale de la barre d'appui métatarsienne et répartit harmonieusement la charge à l'ensemble des rayons métatarsiens (*figure 10.6*).

Notons que les surélévations de type antécapital n'ont pas d'indication sauf sur le rayon médial en cas de récurvatum de l'articulation interphalangienne par rétraction du court fléchisseur plantaire de l'hallux ; cette dernière étant à l'origine d'un hallux rigidus post-traumatique avec flexion plantaire métatarso-phalangienne et rattrapage en hyperextension dans l'articulation interphalangienne.

Dans tous les cas, un certain nombre de règles doivent être respectées :

- parfaite adaptation de la semelle à la chaussure pour éviter tout phénomène de savonnage qui comporte le risque de déplacement de la barre en regard des têtes et d'aboutir à l'inverse de l'effet recherché ;
- spécification des matériaux à employer en particulier au niveau des secteurs de surélévation qui doivent être indéformables (l'association liège + cuir étant le plus souvent utilisée) ;
- simplicité du concept thérapeutique et de réalisation technique, meilleurs garants de la bonne tolérance et du port effectif de l'orthèse ;
- nécessité de revoir le patient après quelques semaines d'utilisation pour vérifier l'efficacité et la conformité à la prescription et aux objectifs thérapeutiques. Il n'est pas rare, dans le cadre d'une consultation de recours, d'être confronté à des patients possesseurs de plusieurs paires de semelles jamais portées !...

Chaussure orthopédique

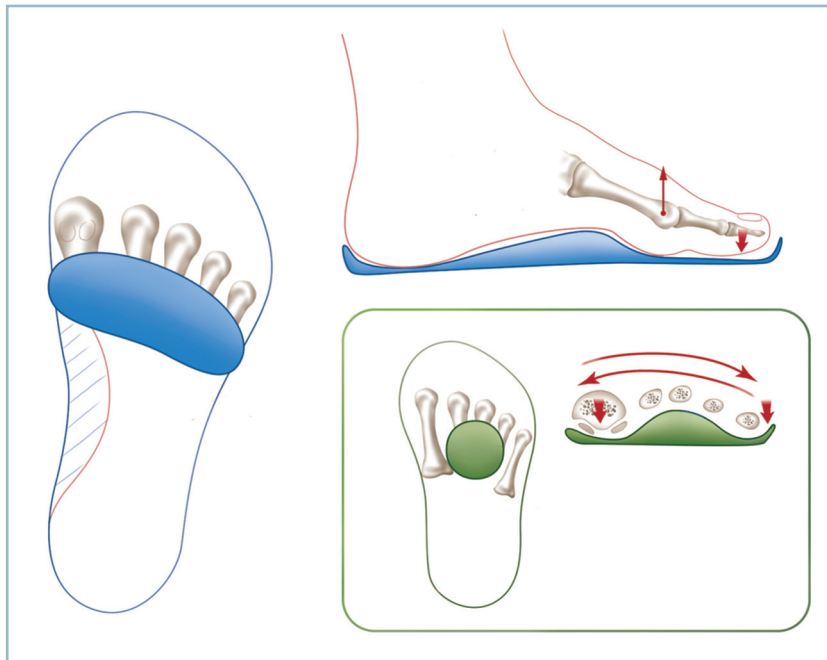
Elle répond à la même rigueur de prescription ; cette dernière devant préciser le diagnostic, les objectifs thérapeutiques et les principales caractéristiques. L'action thérapeutique porte sur cinq sites (*figure 10.7*).

Semelle extérieure

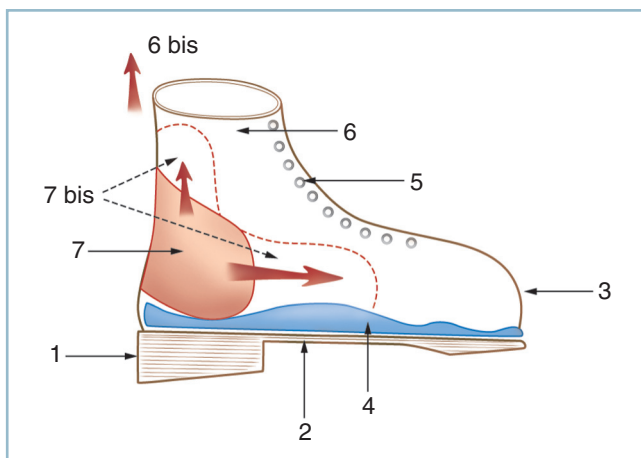
Elle peut être le siège de modifications directes touchant notamment le bord latéral et le talon, sous la forme d'une surélévation par exemple. Notons l'aménagement sous la forme d'un fort débord postérieur utilisé pour amélioration du temps talonnière en cas de talonnement (et de faiblesse des fléchisseurs plantaires) ; le contact précoce avec le sol de ce dévers postérieur provoquant une flexion plantaire automatique de la chaussure et du pied.

Semelle intérieure

Idéalement celle-ci doit se conformer à la réalisation préalable d'un moulage pour épouser parfaitement la morphologie plantaire. Sur ce moulage, des ajouts peuvent être réalisés, sous la forme de surélévations (méplats, barres, coupoles, cales) au



10.6 Semelle orthopédique. Représentation schématique d'une barre d'appui rétrocapital qui réduit les griffes souples et stabilise l'avant-pied dans le plan frontal ; contrairement à la coupole médiane (cartouche) qui aggrave l'instabilité transversale en pronosupination.



10.7 Représentation schématique d'une chaussure orthopédique et principaux sites d'action.
1 : talon extérieur, 2 : semelle extérieure, 3 : embout, 4 : semelle intérieure amovible, 5 : laçage avec œillets, 6 : emboîture, 6bis : tige, 7 : contrefort renforcé, 7 bis : extension des renforts.

niveau des zones à sensibilité conservée et d'évidements en regard des secteurs anesthésiques et/ou siège de surcharge mécanique. Elle doit être amovible et sa hauteur réglée pour corriger une inégalité de longueur des membres inférieurs.

Embout antérieur

Il sera parfaitement adapté à la morphologie de l'avant-pied dans tous les plans. En particulier, il doit être suffisamment épais pour loger une déformation en griffe et supprimer notamment les conflits dorsaux.

Bords

Selon le cas, ils peuvent être souples ou rigides. En cas de grande déformation en valgus, il est souvent nécessaire d'avoir recours à une rigidité renforcée du bord médial sur toute sa longueur et une hauteur suffisante pour contenir la fuite ventro-médiale de la tête talienne.

Tige

C'est un site d'action très important. Son mode d'action est la stabilisation du pied et du cou de pied en situation la plus proche possible de la position de fonction. Deux items doivent être précisés. La hauteur (tige basse, semi-haute, haute) et sa rigidité (souple, semi-rigide, rigide) en fonction des caractéristiques et de l'importance de l'instabilité à maîtriser.

Dans tous les cas, deux impératifs seront absolument respectés sous peine de refus de port des chaussures, ce qui serait une catastrophe compte tenu de leur coût considérable. Le confort et en particulier le poids en représente une condition *sine qua non*. La conformation à des règles minimales d'esthétique générale est le meilleur moyen d'adhésion thérapeutique par le patient.

Comme pour la semelle orthopédique, il est très important que le prescripteur revoie le patient après quelques semaines d'utilisation pour en vérifier l'efficacité et le degré de satisfaction chez celui-ci. Bien entendu, il est capital de tenir compte d'éventuelles remarques de la part de ce dernier, de vérifier la conformité aux objectifs thérapeutiques et ne pas hésiter à reprendre contact avec l'appareilleur pour d'éventuelles retouches.

Action stabilisatrice à la phase oscillante

L'objectif thérapeutique est la maîtrise du steppage. De très nombreux dispositifs sont utilisables depuis la simple attelle postérieure suro-pédieuse monobloc en résine ou en matériau thermoformé (pouvant être logée dans la chaussure) jusqu'aux orthèses plus sophistiquées, de type bibloc avec système de jonction plus ou moins complexe. Il peut s'agir d'une composante pédieuse et d'une pièce surale séparées (autorisant une flexion plantaire active) reliées par un dispositif de rappel antisteppage. La pièce pédieuse peut être tout simplement une chaussure basse sur laquelle s'appuie une lame de contre-appui sur le mollet.

Un des modèles les plus simples et les plus commodes d'utilisation comporte un dispositif monobloc en matériau thermoformé léger et souple avec une jonction souple entre la portion surale et le secteur plantaire. Cette jonction souple préserve la flexion plantaire active et permet l'action sur la semelle d'un système de sangles élastiques antisteppage en rappel, à tension réglable. Ce dispositif (type Otto Bock) a l'avantage de la commodité d'utilisation, de la préservation de la flexion plantaire active et de la possibilité de réglage de la puissance du dispositif de rappel antisteppage (*figure 10.8*).

Procédés chirurgicaux

Avant de passer en revue la prise en charge des principales situations pathologiques, il n'apparaît pas inutile d'en rappeler les principaux objectifs et moyens.

Objectifs et moyens

Le but, en matière de séquelles traumatiques, est la restauration d'un appui fonctionnel, parfaitement adapté aux différentes fonctions du pied et du cou de pied. Cela passe, en règle générale et en fonction des situations locales, par plusieurs temps, associant à des degrés divers les points suivants :

- consolidation en bonne position des différents foyers ;
- correction des troubles morphostatiques (TSM) d'origine osseuse et/ou articulaire ;

- remise à plat de la plante ;
- restitution des amplitudes articulaires ;
- restauration de la commande active ;
- voire rétablissement de la sensibilité plantaire.

Consolidation

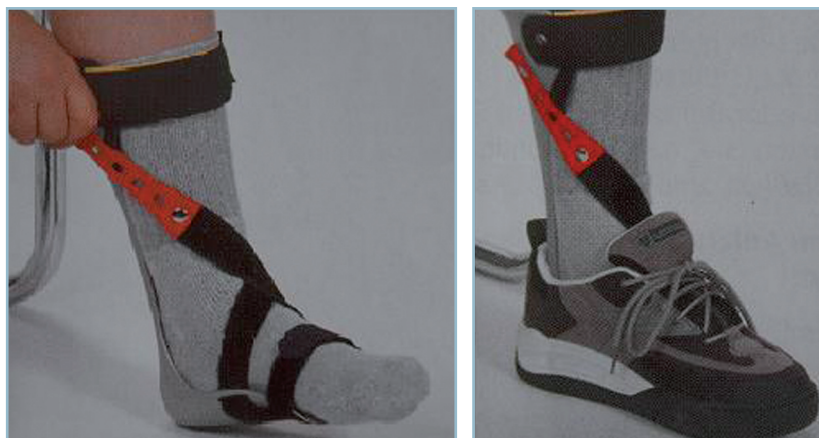Elle nécessite le plus souvent une reprise chirurgicale pour avivement du foyer, réduction des déplacements après mise en évidence de critères anatomiques focaux, ostéosynthèse exacte et adjonction de greffons autologues (greffes spongieuses intrafocales), greffons cortico-spongieux iliaques encastrés (*in lay*) ou apposés et vissés (*on lay*), rectilignes ou en forme. Ces diverses indications sont à discuter en fonction des localisations et des impératifs anatomiques.

Dans quelques cas particuliers peut être discutée l'indication du traitement non chirurgical sous la forme de champs électromagnétiques pulsés ou d'application d'ultrasons de basse énergie.

De nombreuses études expérimentales confirment l'action de ces méthodes sur l'activité cellulaire intrafocale. Les champs magnétiques agissent par restauration de la polarité négative et la réactivation de l'activité ostéoblastique et ostéoclastique qui est induit par tout foyer de fracture récent. L'action des ultrasons s'effectue grâce à la mise en jeu de nano-mouvements intercellulaires matriciels présidant à la reprise des réactions biologiques en cascades nécessaires à la consolidation.

Il est difficile de se forger une opinion objective de l'étude de la littérature en raison d'un certain nombre de biais, d'inclusion notamment.

Toutefois, en matière de champs magnétiques pulsés, l'analyse de la littérature réalisée par Roy K Aron *et al.* montre qu'en termes de consolidation des pseudarthroses du tibia, les études contrôlées font état de taux identiques pour les séries de greffe cortico-spongieuse isolée (\pm fixateur externe) et celles traitées uniquement par champs magnétiques. En réalité, il apparaît clairement que cette méthode est très utile en cas d'échec à répétition des traitements par greffe. En effet, en matière de greffes itératives, le taux de succès chute de 33 à 50 % entre la 3^e et la 4^e greffe et ce d'autant que ces derniers s'inscrivent



10.8 Attelle Otto Bock.

Noter la relative finesse de l'orthèse qui autorise le logement dans une chaussure de sport et quelques degrés de flexion plantaire active.

dans un contexte septique. Dans cette circonstance, l'application de champs magnétiques fait passer le taux de réussite à 82 % (36 consolidations sur 44). De même, cette évolution très favorable se trouve confirmée (87 %), dans cette circonstance en cas d'évolution septique (13 consolidations sur 17 échecs itératifs septiques).

Les travaux cliniques concernant les ultrasons de basse énergie sont moins nombreux. Leurs conclusions laissent à penser que la méthode est efficace en cas d'échec d'un traitement préalable par greffe, la HAS [Commission d'évaluation des produits et prestations (CEPP)] ayant donné un avis favorable de prise en charge en 2002. En revanche, les différents travaux évaluant ce procédé thérapeutique à titre d'alternative aux techniques traditionnelles de greffe n'ont pas fait la preuve de la supériorité de cette méthode non chirurgicale.

En définitive, ces deux techniques peuvent être retenues, notamment en matières de pseudarthroses basses de jambe, du cou de pied et de l'avant-pied, en cas d'échec de greffe osseuse autologue antérieure et ce d'autant que cet échec est itératif et se produit dans un contexte septique. Rappelons que la prescription doit faire l'objet d'une entente préalable avec la caisse primaire d'assurance-maladie et que la prise en charge ne peut être effective qu'au-delà du 6^e mois d'évolution.

Arthrolyses

Leur objectif est une libération articulaire ; elles nécessitent, de ce fait, et sous peine d'échec rapide, une intégrité du plan de revêtement cartilagineux. Il faut noter d'emblée la confusion fréquemment introduite dans la littérature entre arthrolyse mobilisatrice (acception habituellement retenue en France) et débridement arthroscopique (debridement/arthrolysis des auteurs anglo-saxons).

L'arthrolyse mobilisatrice a pour objectif premier la récupération des amplitudes après enraidissement articulaire majeur. Ce type d'intervention est le plus souvent réalisé à ciel ouvert et nécessite en plus du temps de libération capsulaire et ligamentaire, des temps d'allongement tendineux complémentaires. L'impératif d'intégrité cartilagineuse est ici particulièrement important. Ce type d'intervention ne trouve aucune indication au-delà du stade d'arthrose incipiens (définie par une chondrolyse pure inférieure à 15 %).

Le débridement arthroscopique s'inscrit dans un faisceau d'objectif plus large incluant de façon diversement associée, synovectomie partielle, résection d'ostéophytes, ablation de corps étrangers voire gestes cartilagineux limités. Ces interventions

s'adressent à des pertes de mobilités moins importantes. Les lésions arthrosiques, dans la mesure où elles sont peu évoluées (persistance d'un interligne congruent avec pincement de l'ordre de 50 %), ne sont en principe pas une contre-indication.

Arthrodèses et arthrorises

Les arthrodèses sont indiquées lorsque l'interligne articulaire ne peut plus anatomiquement être conservé. Elles réalisent la perte de la mobilité articulaire au profit de l'indolence. Leur réussite fonctionnelle est soumise à deux impératifs.

Consolidation

Tous les moyens d'avivement, de mise en contact et d'ostéosynthèse doivent être mis en œuvre pour y parvenir.

Position

Cet impératif doit être contrôlé cliniquement et radiologiquement en peropératoire. C'est en effet le seul moyen d'espérer une compensation partielle de la perte de mobilité par les interlignes voisins et d'éviter, dans la mesure du possible, les conditions d'une surcharge articulaire ultérieure, évolutive.

Les arthrorises consistent à limiter la mobilité dans un secteur donné grâce à la réalisation d'une butée extra-articulaire, tout en préservant les autres. En théorie, on peut imaginer, en cas de séquelle de paralysie du fibulaire commun, limiter le steppage à la phase oscillante par la réalisation d'une butée osseuse entre la marge postérieure du tibia et le bord supérieur de la région rétrothalamique du calcaneus. Le greffon (fixé à la face postérieure du tibia) entre en butée, après un trajet extra-articulaire, avec le secteur rétrothalamique du calcaneus pour en limiter la flexion plantaire passive et s'opposer à la chute du pied, à la phase oscillante. En fait, ces procédés ne sont plus utilisés car ils ont fait la preuve de leur échec en raison de phénomènes douloureux résiduels et surtout de l'apparition de récurrences par détente articulaire dans le secteur opposé à la greffe. La récurrence du steppage est expliquée par une détente capsulaire antérieure à l'origine d'un bâillement articulaire antérieur.

Ostéotomies

Elles sont indiquées en cas de vices réductionnels avec conservation d'un interligne correct. Elles doivent être discutées en fonction de l'impact biomécanique prévisible sur la fonction et sur les articulations adjacentes. Ainsi, un varus de l'arrière-pied peut être responsable d'une instabilité frontale, un valgus calcaneen peut être à l'origine d'une surcharge latérale de la sous-talienne et/ou de la talo-crutale.

Elles peuvent être réalisées précocement dans le cadre d'une ostéotomie du (ou des) cal(s). La réalisation à ce stade permet la recherche et la mise en évidence de critères focaux de réduction, ce qui facilite la qualité de la restitution anatomique.

Elles peuvent être réalisées après consolidation (ostéotomies vraies). Ce sont des ostéotomies extra-focales pratiquées préférentiellement pour des raisons de consolidation en secteur métaphysaire.

Dans tous les cas, un certain nombre d'impératifs doivent être respectés :

- évaluation radiographique chiffrée du cal vicieux angulaire dans les deux plans ; évaluation clinique des vices rotationnels par référence au côté controlatéral (voire par scanner) ;
- choix du site d'ostéotomie ;
- élaboration de la planification préopératoire sur calques ;
- réalisation pratique :
 - choix de la technique, à savoir par addition avec greffon dans la concavité ou par soustraction dans la convexité,
 - contrôle de l'exactitude de la correction en se référant au parallélisme de deux broches implantées de part et d'autre du foyer selon l'angle de correction souhaité ;
- ostéosynthèse solide évitant toute perte de correction.

Arthroplasties

Elles ont le double objectif de restaurer l'amplitude articulaire et la stabilité en charge.

Arthroplasties par résection (résections-arthroplastiques)

Elles ne sont plus guère utilisées que sur les IP et, exceptionnellement, les MP (alignement des têtes).

Arthroplasties prothétiques

Elles sont utilisées uniquement sur la talo-crurale avec deux objectifs théoriques :

- restauration des amplitudes articulaires ;
- protection de la sous-taliennne à long terme.

Le problème pratique est celui de la pérennité des ancrages et de l'usure à long terme. Ces deux critères se trouvent nettement améliorés avec la diffusion des arthroplasties prothétiques de troisième génération. À la lumière des publications les plus récentes, la durée de vie de ce modèle de prothèse avoisine 10 ans. De même, toutes les séries font état d'un réel gain d'amplitude. Mais celui-ci siège surtout sur la flexion plantaire et peu ou pas sur la flexion dorsale. De la sorte, la sous-taliennne étant prioritairement exposée aux contraintes en flexion dorsale, l'objectif de protection à long terme du couple de torsion ne peut, au moins en théorie, être encore vérifié objectivement.

CHAPITRE II

Tableaux cliniques,
conduite à tenir
et techniques chirurgicales

Rappelons, en préambule, deux notions de base à ne jamais méconnaître, pendant l'étape diagnostique préthérapeutique.

Tous les paramètres cliniques ont un poids considérable ; cela concerne non seulement les structures ostéo-articulaires, mais aussi l'état cutané, l'état trophique (vascularisation, sensibilité) et la motricité. Tous ces paramètres

doivent être systématiquement passés en revue et analysés de façon exhaustive, même en présence d'une situation en apparence banale. Il faut, non seulement, dresser l'inventaire complet des désordres locaux mais aussi évaluer les conséquences architecturales à distance et le retentissement fonctionnel global sur le pied et/ou le cou de pied.

PATHOLOGIE OSTÉOARTICULAIRE AU STADE PRÉARTHROSIQUE DE L'ARRIÈRE-PIED ET DU COU DE PIED

Sont pris en compte, dans ce chapitre, les thèmes suivants :

- Douleur et raideur articulaire
- Pseudarthroses et cals vicieux
- Nécrose aseptique du talus
- Équin post-traumatique

DOULEUR ET RAIDEUR ARTICULAIRE DU COU DE PIED AU STADE PRÉARTHROSIQUE

Il est important de préciser que ce cadre correspond uniquement au domaine très restreint du stade préarthrosique ou d'arthrose incipiens (définie par une chondrolyse pure inférieure à 15 % sur un interligne congruent).

En présence de lésions dégénératives, deux signes cliniques annoncent la décompensation : la douleur mécanique et la perte de flexion dorsale. La douleur est de type talo-crural ; elle est de siège antérieur, en barre, en regard de l'interligne. L'identification de la perte de la flexion dorsale (initialement modeste) doit obligatoirement s'apprécier, genou étendu après blocage passif du talon en bonne position dans le plan frontal, afin de corriger un valgus susceptible de masquer un petit équin (voir chapitre 1, « Flexion dorsale »).

Il est capital de vérifier soigneusement l'état du capital cartilagineux par des radiographies en charge et, au moindre doute, par IRM ou arthroscanner avant toute décision de

chirurgie conservatrice antalgique. En effet, toute intervention relevant de ce cadre est vouée à un échec rapide, lorsqu'elle est effectuée au stade d'arthrose avérée.

Débridement arthroscopique

C'est, pour certains, et dans cette condition d'arthrose incipiens, une bonne indication. En réalité, à notre connaissance, cette technique ne semble pas avoir fait la preuve objective de son efficacité à long terme (ou du moins de façon durable).

En fait, ces bons résultats sont à mettre en balance avec l'histoire naturelle de l'arthrose en phase de décompensation initiale. À l'expérience, il ressort, en effet, que les manifestations inaugurales sont volontiers très bruyantes sous la forme de crises articulaires avec impotence fonctionnelle marquée et que ces dernières, si l'on sait attendre, s'amendent progressivement en quelques mois pour faire place à une phase d'accalmie quasi complète pendant plusieurs années.

En pratique, le seul effet bénéfique (mais transitoire) de « lavage articulaire » doit être mis en balance avec le caractère invasif de la technique et son « effet loupe » susceptible de conduire à des gestes agressifs pour le cartilage, hors de proportion avec la situation clinique. Deux notions ne doivent jamais être perdues de vue :

- l'histoire naturelle de l'évolution qui est favorable à court et à moyen termes ;

— le bien-fondé du «savoir attendre» : informer de façon simple et objective le patient et savoir le rassurer sont deux éléments essentiels de la prise en charge et de la surveillance. La surveillance qui vérifiera le caractère effectif de l'amélioration fonctionnelle sous traitement médical léger et l'aide d'une petite surélévation talonnière anti-équin pour soulager la sous-talienne a ici toute son importance.

Syndrome exostosant antérieur (*footballer exostosis ou impingement exostosis*)

C'est une situation clinique et thérapeutique tout à fait différente. De nombreuses publications font état, en effet, de résultats fonctionnels favorables et durables après traitement chirurgical conservateur.

Le diagnostic, suspecté par la clinique et la radiographie standard, doit être confirmé par arthroscanner ou arthroscopie réalisées en préopératoire immédiat. Ces examens permettent la localisation précise de l'exostose et son siège uni ou bipolaire, la confirmation de son caractère agressif pour les structures articulaires et périarticulaires et, surtout, l'évaluation de l'état cartilagineux. Se pose alors le problème de la technique de résection.

Un consensus semble s'établir sur le fait que les exostoses de stade I (à savoir exostoses inférieures ou égales à 3 mm) peuvent relever de la résection arthroscopique. À l'inverse, tous les autres cas doivent conduire à une résection à ciel ouvert.

De nombreuses séries font état de très bons résultats fonctionnels à 7 ans, même pour les formes bipolaires, à la condition d'absence d'arthrose talo-crurale au moment de la résection.

Plusieurs points semblent importants à préciser :

- en présence d'une atteinte bipolaire, il faut réaliser une résection en miroir et associer des perforations de Pridie («microfractures») au niveau de la zone de résection sur le col du talus ;
- sur le plan physiopathologique, l'exostose n'apparaît pas pathogène en soi ; elle semble se comporter mécaniquement comme une pince mettant en compression une plage de synovite, un temps associé de synovectomie antérieure est donc indispensable ;
- toutes les séries mentionnent un taux de récurrence compris entre 65 à 100 % dans un intervalle de 6 à 7 ans. Mais ces récurrences restent cliniquement asymptomatiques.

PSEUDARTHROSES ET CALS VICIEUX DU COU DE PIED

Il faut différencier les localisations supramalléolaires et les atteintes intra-articulaires qui ne posent pas du tout les mêmes problèmes pronostiques et thérapeutiques.

Pseudarthroses supramalléolaires

Il s'agit en général de pseudarthroses lâches, réalisant de véritables néarthroses plus ou moins mobiles, le plus souvent compatibles avec l'appui. Curieusement, avec le temps, la composante douloureuse s'efface habituellement devant l'instabilité qui est très mal tolérée quand elle traduit la présence d'une pseudarthrose hypermobile. Les problèmes cutanés sont toujours au premier plan. Il peut s'agir de séquelles post-traumatiques (traumatisme initial complexe avec grands délabrements cutanés) ou d'états locaux résultant de temps de couverture par lambeau ou de complications (volontiers septiques) de la chirurgie. Ce peut être aussi la traduction de troubles trophiques constitutionnels aggravés par le traumatisme et les différents traitements mis en œuvre. Idéalement, et dans la mesure du possible, il faut essayer de préserver au moins partiellement, et dans un secteur utile, la mobilité de la talo-crurale et de la sous-talienne.

Deux procédés peuvent être réalisés : la greffe intertibi-fibulaire (qui préserve la TC et la ST) et l'enclouage trans-plan-taire verrouillé (qui les sacrifie).

Greffe intertibi-fibulaire (GITF) avec ostéosynthèse fibulaire type Peigne (*figure 11.1*)

Cette intervention, qui préserve la talo-crurale, n'est réalisable que sous trois conditions :

- intégrité du secteur cutané latéral de l'extrémité distale de la jambe ;
- accessibilité du foyer fibulaire à une ostéosynthèse solide ;
- préservation d'un interligne talo-crural, anatomiquement correct, c'est-à-dire congruent et centré avec préservation d'un capital cartilagineux \geq à 50 %.

Les différents temps sont les suivants :

- *décubitus* dorsal avec coussin sous la fesse homolatérale et préparation de la crête iliaque dans le champ ;
- *voie latérale rectiligne* verticale, en regard du bord antérieure de la fibula, puis abord du foyer fibulaire et du secteur antérieur de la fibula jusque et y compris la syndesmose (attention au nerf fibulaire superficiel dont le trajet peut être atypique).

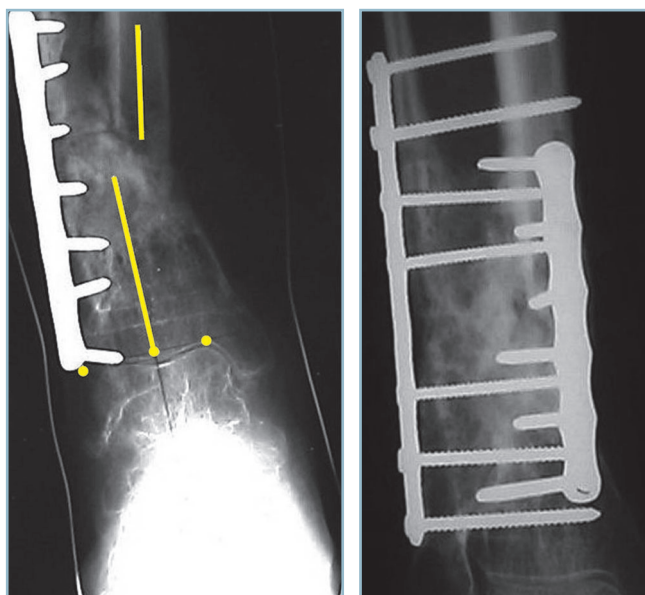
La dissection, sans quitter le contact osseux, se porte vers le secteur médial en direction de la membrane interosseuse (MIO). La dissection est commencée en zone saine, de part et d'autre du foyer. Le plan de la membrane interosseuse atteint et sans quitter le plan de cette dernière, la progression est menée du latéral vers le médial pour atteindre le pilier postéro-latéral du tibia (*figure 11.2*).

— *Le foyer fibulaire est ensuite examiné.* En cas de pseudarthrose (cas le plus fréquent), il faut procéder à l'excision du tissu interposé et à l'avivement des fragments pour retrouver des critères de réduction. En cas de consolidation, il faut réaliser une ostéotomie après en avoir précisé le site et les modalités. On peut réaliser deux techniques :

— soit une ostéotomie du cal, solution à privilégier lorsque ce dernier, non encore totalement organisé, laisse persister des zones fibreuses dont l'excision permet de retrouver des critères anatomiques focaux compatibles avec une réduction exacte ;

— soit une ostéotomie extra-focale en zone saine lorsque le foyer est complètement organisé et ne répond pas aux conditions précédentes ; on réalise de préférence une ostéotomie sous-focale, de façon à maîtriser au mieux la position du fragment fibulaire distal au niveau de la syndesmose.

— La création d'une syndesmodèse est indispensable pour renforcer la rigidité du cadre osseux. Elle est réalisée par mise en place d'une vis horizontale en compression, transfixiant la syndesmose à sa partie moyenne ; les deux versants de cette dernière ayant été avivés. Lors de ce temps, il faut veiller à



11.1 Montage type «peigne» pour pseudarthrose itérative.

Noter la plaque fibulaire, les vis interfibulo-tibiales et la fusion des greffons dans l'espace interosseux (plaque posteromédiale complémentaire).

la restitution des rapports fibulo-taliens et à ne pas créer la situation d'une pince étroite et d'une malrotation talienne.

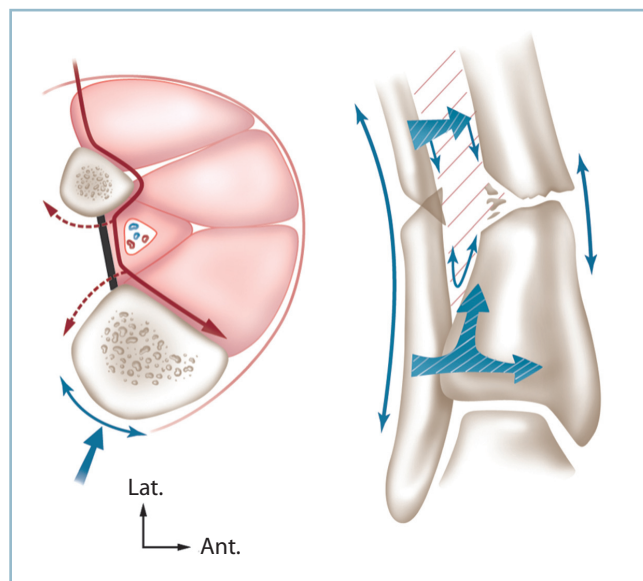
— L'attitude à adopter vis-à-vis du foyer fibulaire est déterminée grâce aux données d'un calque réalisé en préopératoire. Ce dernier permet, après simulation du réaligement des deux os de la jambe et réorientation de l'interligne, de prévoir l'état du contact osseux sur le foyer fibulaire après correction :

— en cas d'instabilité en varus, éventualité de loin la plus fréquente, la correction de la déformation extérieurise un excès de longueur du secteur latéral ; il est donc nécessaire de procéder à un raccourcissement fibulaire pour réaxer le tibia ; cette résection peut être effectuée selon un plan de coupe oblique pour augmenter la surface de contact et ménager une possibilité d'ajustement ;

— en cas d'instabilité en valgus, situation beaucoup plus rare, la correction peut entraîner un écart interfragmentaire sur la fibula pouvant nécessiter un greffon de comblement.

— *Le réaligement du tibia et la réorientation de l'interligne obtenus, une ostéosynthèse provisoire par broches du foyer fibulaire est réalisée pour permettre la réalisation de radiographies pour :*

— contrôler l'orientation de l'interligne talo-crural, qui doit être horizontal dans les deux plans ;



11.2 Greffe intertibio-fibulaire.

À gauche : représentation schématique de la voie d'abord en décubitus latéral (ligne noire épaisse : membrane interosseuse ; ligne rouge continue : ligne de dissection, pointillés : extension possible, ligne et flèche bleues : contre-incision postéro-médiale). À droite : vue schématique de face (la flèche bifide hachurée, inférieure, illustre la possibilité de passer de la fibula au tibia, en rasant la syndesmose sans quitter le plan osseux).

— préciser l'attitude sur le versant médial et la nécessité ou non d'un temps complémentaire sur le pilier postéro-médial.

— Lorsque l'état cutané le permet, un abord limité postéro-médial, vertical, est très utile. Ce temps facilite la réaxation du tibia en évitant, notamment, la constitution d'une malréduction dans le plan sagittal (en récurvatum ou flessum) par action conjuguée des manœuvres de réduction latérales et la rétraction des parties molles postérieures.

L'introduction, en place judicieusement choisie dans le foyer, d'un écarteur autostatique type Méary permet une action intrafocale directe pouvant s'avérer très utile. Cette manœuvre induit ou majore un équin qu'il faut respecter à ce stade de l'intervention (l'attitude sera déterminée après fixation du squelette osseux).

— La réduction étant obtenue, l'ostéosynthèse de la fibula est réalisée par une longue plaque vissée dont les deux vis extrêmes prennent appui sur les corticales tibiales correspondantes.

Attention, il faut se souvenir de la position postéro-latérale de la fibula par rapport au tibia et de la nécessité de donner aux vis une direction oblique antéro-médiale. Une vis bicorticale fibulaire pure est placée, de part et d'autre du foyer, pour améliorer la stabilité du montage provisoire.

— La réalisation de la GTF est maintenant possible (figure 11.3).

Trois possibilités sont offertes : soit greffon cortico-spongieux monobloc en forme, soit greffon spongieux pur, soit greffon mixte, cortico-spongieux, fragmenté.

— Le greffon monobloc doit être prélevé aux dimensions exactes de la zone receveuse. Ce mode de greffe augmente la valeur mécanique du montage grâce à la mise en compression du greffon par deux vis interfibulo-tibiales supplémentaires, placées horizontalement au ras de ses bords proximal et distal. Son inconvénient est sa relative difficulté technique (concernant le prélèvement et la mise en forme du greffon) et le risque d'expulsion. Ce risque est minoré par la préparation adéquate du site receveur et notamment des berges collatérales qui doivent parfaitement s'adapter aux bords homologues du greffon. La migration secondaire du greffon correspond en effet à un démontage compromettant gravement la stabilité et la consolidation.

— L'autre possibilité est un ensemencement simple par copeaux spongieux. Ce procédé a pour lui la simplicité mais présente l'inconvénient de ne comporter aucun gain sur la stabilité immédiate. Il est bien adapté aux montages courts et relativement peu contraints.

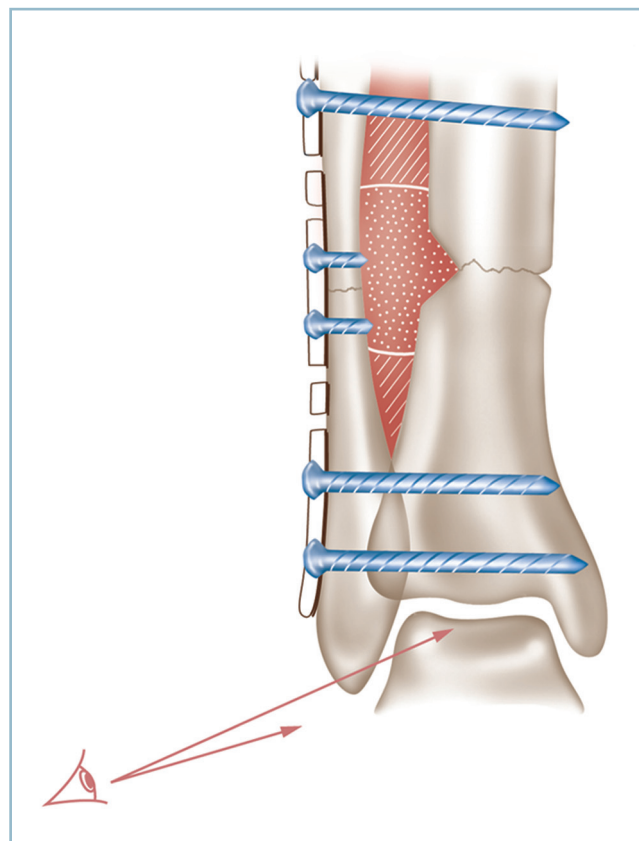
— La solution intermédiaire consiste à réaliser un montage mixte. Ce dernier utilise deux petits greffons parallélépipédiques encastrés à force de part et d'autre du foyer avant mise en compression des vis fibulo-tibiales. Entre les greffons monoblocs sont placés des greffons spongieux. En l'absence de contamination du foyer tibial, ces derniers peuvent y être tassés à force.

Bien entendu, en cas de risque infectieux sur le tibia, on se gardera bien d'ouvrir le foyer pour ne pas inoculer les greffons. Il est alors important que l'apport cortico-spongieux s'effectue en zone saine, de part et d'autre du foyer tibial dont l'environnement fibreux médial est rigoureusement respecté.

En pratique, le(s) greffon(s) étant positionné(s) de façon stable, la réduction parfaitement contrôlée, l'ostéosynthèse est complétée par la mise en place de vis fibulaires pures. Pour augmenter la stabilité, on peut réserver un ou deux trous de la plaque pour y placer une vis interfibulo-tibiale, passant en avant du greffon ou le transfixiant. Les copeaux spongieux sont alors tassés à force dans les espaces résiduels.

— L'attitude concernant le secteur antérieur et médial du foyer tibia est à déterminer à ce stade de l'intervention :

— en cas de diastasis antérieur ou antéro-médial d'importance modérée, un simple apport cortico-spongieux est



11.3 Greffe intertibio-fibulaire.

Schéma du montage en cours de réalisation après implantation de greffons (hachures : greffons cortico-spongieux ; pointillés : greffon spongieux). Vérification impérative de l'interligne et du contact talo-malléolaire distal.

possible par la voie latérale au prix d'un décollement sous-périosté à la face latérale du tibia vers la crête ;

— si le foyer tibial a été ouvert dans son secteur postéro-médial et si la réduction extériorise, à ce niveau, un écart interfragmentaire, il convient de combler ce dernier avec un greffon cortico-spongieux avec un double objectif mécanique et biologique ;

— en cas de perte de substance majeure nécessitant une réelle reconstruction du pilier postéro-médial et de la face médiale du tibia, ce dernier sera réalisé dans un deuxième temps.

— *En cas de risque infectieux trop important, il faut s'adresser à un montage par fixateur externe, éventuellement couplé à une ostéosynthèse à minima sur le versant le moins contaminé.*

— Cela peut être, par exemple, un fixateur externe frontal sur le secteur médial et une ostéosynthèse à minima sur le foyer fibulaire avec greffe spongieuse.

— Il ne faut pas non plus méconnaître une possibilité d'ancrage très distal des fiches qui peut s'avérer très utile lorsque le fragment distal est de taille très réduite. De latéral en médial, il est possible d'implanter trois fiches, de diamètre 4, horizontalement dans le pilon ; en avant et en arrière de la fibula pour deux d'entre elles et à travers la syndesmoïse pour la 3^e. Si la cheville a conservé une certaine mobilité, il faut prendre la précaution de placer le pied en flexion dorsale (ou au moins à angle droit) lors de la mise en place de cette fiche. On peut implanter deux fiches de diamètre 5, de la même façon, de part et d'autre de la fibula pour épargner la syndesmoïse.

— De même, en cas de risque infectieux majeur, notamment en présence de fistule chronique, l'intervention doit s'effectuer en deux temps. Le premier temps consiste en des gestes d'excision, d'assèchement et de stabilisation par fixateur externe, en ne perdant jamais de vue que l'excision locale et l'immobilisation sont la pierre angulaire du traitement de l'infection.

— Si, comme cela est habituel, la réduction et la stabilisation extériorisent un équin, deux éventualités sont possibles :

— si la flexion du genou restaure une flexion dorsale d'une dizaine de degrés, il faut se contenter d'une contention postopératoire en flexion dorsale maximale, genou fléchi, le genou retrouvant progressivement son extension en quelques jours ;

— sinon, il faut réaliser dans le même temps un allongement du tendon calcanéen, idéalement percutané (voir p. 23 et suivantes).

Enclouage transplantaire avec arthrodèse du cou de pied

L'état anatomique local peut être incompatible avec la réalisation d'une intervention conservatrice, en raison d'une contre-indication liée à l'état des interlignes (talo-crural et sous-talien)

ou à la taille, extrêmement réduite, du fragment tibial distal. Il faut alors s'adresser à un enclouage transplantaire qui réalise un pontage du foyer au prix d'une arthrodèse talo-crurale et sous-talienne. Cette intervention n'est pas sans difficultés ; elle peut être source de déboires et de complications per et postopératoires. Son indication doit être bien discutée en termes de bénéfices/risques ; mais c'est parfois la seule possibilité de sauvetage en présence d'une situation catastrophique faisant suite à des échecs chirurgicaux itératifs. Deux notions sont fondamentales :

— la présence d'antécédents infectieux, qui n'est pas une contre-indication à cette technique, impose la plus grande prudence ; elle nécessite obligatoirement des temps de préparation pour décontamination et d'assèchement.

Sur le plan technique, il ne faut pas compter sur la possibilité de réglage automatique par le clou, de l'alignement et de la position du pied. L'alignement du foyer jambier extériorise toujours une position vicieuse du pied, constamment en équin et très fréquemment en varus. L'enclouage dans cette position, serait susceptible, certes, de permettre la consolidation, mais aboutirait à une catastrophe fonctionnelle. D'une manière générale, il faut se souvenir qu'un enclouage transplantaire ne peut se réaliser dans de bonnes conditions qu'après résolution de deux impératifs :

— réduction préalable du foyer et réaligement du segment distal ;

— parfaite position du pied dans les deux plans : dans le plan sagittal, plante à plat ; talon vertical (sans varus ni valgus) dans le plan frontal.

Pour ce qui concerne la technique, le lecteur est renvoyé aux techniques d'arthrodèse pour arthrose (page 238-239-240).

Cals vicieux supramalléolaires

Ces cals vicieux compliquent les fractures basses de jambe et certaines fractures complètes du pilon. L'expérience clinique leur accorde une piètre réputation en raison de leur mauvaise tolérance. Celle-ci n'a pas d'explication géométrique, car le retentissement d'une anomalie d'axe de même valeur angulaire, sur la ligne gravitaire, est d'autant plus marqué qu'elle est de siège plus proximal. De la sorte, un cal vicieux de jambe, de siège diaphysaire bas devrait avoir moins de conséquences délétères qu'un cal vicieux proximal. En fait, la mauvaise réputation des cals vicieux supramalléolaires pourrait s'expliquer par la proximité des structures articulaires et la diminution des possibilités d'amortissement physiologiques offertes par les structures osseuses et les tissus mous situés entre le foyer et l'articulation talo-crurale.

Idéalement, les ostéotomies supramalléolaires (OTSM) ne peuvent se discuter qu'en cas d'intégrité de l'interligne articulaire. L'évaluation de la qualité de l'interligne par des clichés en charge, voire un arthroscanner, est donc très importante :

— la présence d'un pincement localisé dans un secteur mis en décharge par l'ostéotomie représente une très bonne indication car elle comporte à la fois l'objectif de correction d'axe et celui d'intervention d'arrêt sur la composante articulaire ;

— il n'en va pas de même, lorsque le sens de la correction laisse prévoir la mise en surcharge d'une anomalie du plan cartilagineux, comme une marche d'escalier du plafond de la mortaise par exemple. L'indication de l'ostéotomie est en principe contre-indiquée.

L'intervention ne peut se concevoir sans planification préopératoire. La détermination de l'angle de correction nécessite un grand cliché de face et de profil stricts des deux tibias dans leur ensemble.

L'objectif est de restaurer l'orthogonalité de l'interligne par rapport l'axe mécanique du tibia dans les deux plans.

— La présence de déviations très importantes impose une précaution particulière car le déplacement frontal prononcé du centre de la mortaise modifie la projection du segment proximal de l'axe mécanique sur le squelette osseux. Cela fausse l'évaluation de l'angle de correction dans le sens de la minoration. En effet, un fort varus provoque la médialisation du centre de la mortaise, ce qui rapproche l'axe mécanique de la corticale médiale du tibia, un valgus marqué provoquant le déplacement inverse (*figure 11.4*).

— Pour éviter ce risque d'hypocorrection, il est conseillé de reporter, à l'aide d'un calque, l'axe mécanique du côté controlatéral sain sur le grand cliché pathologique, en se réfé-

rant à la ligne sous-chondrale des plateaux tibiaux. L'angle de correction est déterminé pour son vecteur proximal par l'axe mécanique « rapporté » et pour son vecteur distal par la perpendiculaire passant par le centre de la mortaise.

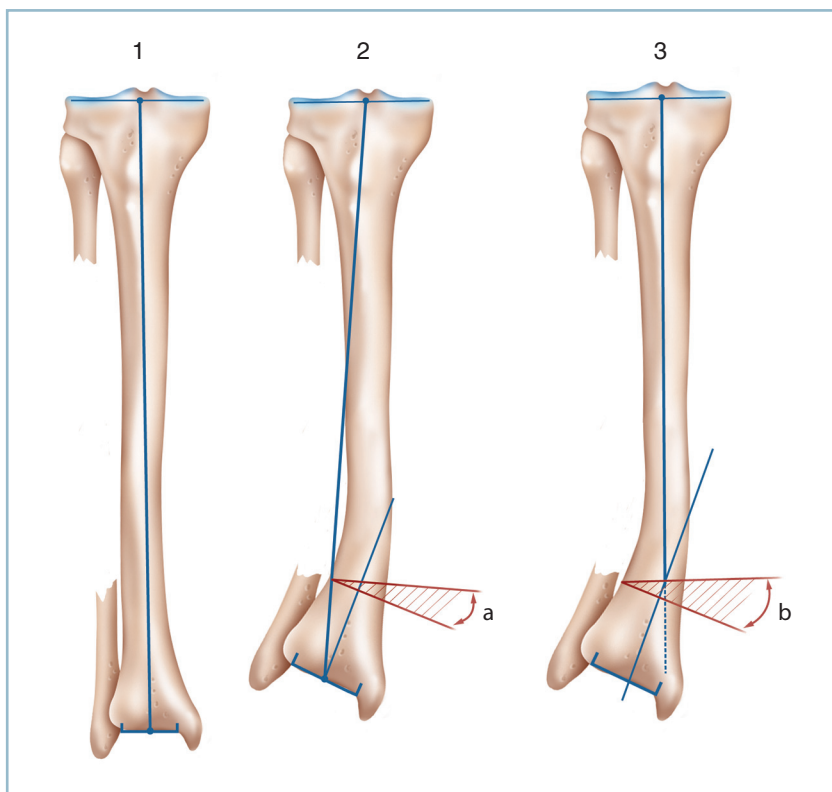
Il faut d'emblée faire le distinguo entre les corrections par addition qui allongent le squelette osseux homolatéral et les corrections par soustraction qui les raccourcissent.

Les premières ont l'inconvénient de provoquer la mise en tension des structures tendino-musculaires postérieures avec le risque d'induction ou d'aggravation d'un équin. Les secondes qui donnent de l'étoffe doivent donc être, ici tout particulièrement, privilégiées.

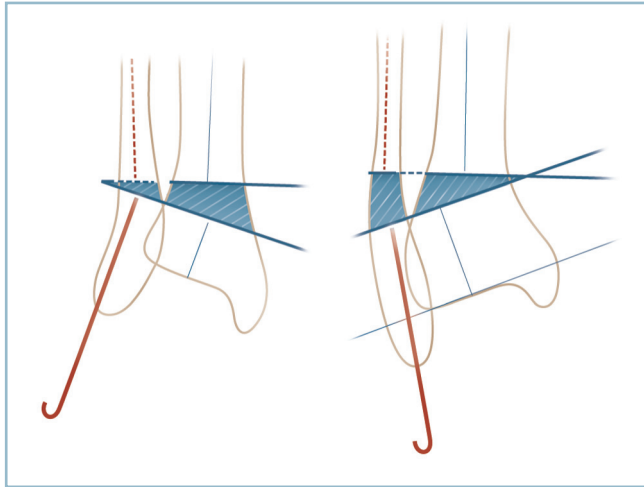
De la sorte, en cas de cal vicieux en valgus, il est aisé de pratiquer une ostéotomie de soustraction et fermeture médiale autour d'une charnière latérale. En cas de cal vicieux en varus, on réalise une ostéotomie de soustraction et de fermeture latérale en tenant compte de la présence de la fibula et de la syndesmose et des difficultés techniques qui en découlent.

Cals vicieux axiaux

Ce sont les plus fréquents et les plus simples. Il faut envisager séparément les cals vicieux en valgus et les cals vicieux en varus qui soulèvent des problèmes différents (*figure 11.5*).



11.4 Mode de calcul de l'angle de correction d'un cal vicieux bas de jambe en valgus. Le déport latéral de l'épiphyse fausse la détermination de l'axe mécanique du fragment proximal. Ce dernier doit être déterminé sur calque par référence au côté controlatéral (*a* : angle apparent, *b* : angle corrigé).



11.5 Correction par ostéotomie de soustraction supramalléolaire pour cal vicieux diaphysaire de bas de jambe. Mise en place des broches repères. Noter la direction rasante de la broche inférieure vis-à-vis de la syndesnose et la transfixion des deux corticales de la fibula et du tibia. A Gauche : cal vicieux en valgus par Soustraction Médiale; la broche supérieure n'intéresse pas l'espace interosseux. A Droite : cal vicieux par Soustraction Latérale; le franchissement de l'espace interosseux par la broche supérieure s'effectue sous contrôle de la vue. Noter l'embrochage premier du fragment distal de la fibula.

Cal vicieux en valgus

Ce cal vicieux ne pose pas de difficulté particulière car la soustraction médiale sous la forme d'une résection cunéiforme à base médiale et sommet latéral règle facilement le problème.

Le site d'ostéotomie doit raser le bord proximal de la syndesnose avec le double avantage de ne pas créer d'interférence directe avec cette dernière et de permettre, le cas échéant, l'accès facile et sans risques au secteur fibulaire en suivant le tubercule tibial antéro-latéral et le ligament tibio-fibulaire distal antérieur (LTFA). Cette extension, qui s'effectue sans quitter le contact osseux, protège le pédicule antérieur qui est mobilisé en masse avec les éléments de la loge antérieure. L'utilisation de l'amplificateur de brillance est donc indispensable.

— Après repérage du site d'ostéotomie sous amplificateur de brillance, on procède au tracé sur la peau, au crayon dermatographique stérile, des deux voies d'abord :

— voie d'abord médiale, verticale, à mi-distance entre crête tibiale et pilier postéro-médial; il faut prendre garde à ne pas léser la veine grande saphène et à protéger sur lame malléable les tissus mous et organes nobles postérieurs; les trois faces du site d'ostéotomie sont exposées en sous-périosté;

— voie latérale en regard du bord antérieur de la fibula exposant le tubercule tibial antérieur et le ligament fibulo-tibial distal antérieur.

— On met en place, par la voie médiale, de latéral en médial, deux broches guides selon les deux branches de l'angle de correction. Le sommet de cet angle doit se situer sur la corticale latérale de la fibula. Pour éviter tout risque vasculo-nerveux, il est très important de ne pas pousser la broche proximale au-delà de la corticale latérale du tibia.

— Puis on procède à un cathétérisme premier, après alésage, de la cavité centro-médullaire de la fibula à l'aide d'une broche (18/10) recourbée à son extrémité distale sur elle-même à 180 degrés.

— Après protection des trois faces du tibia et contrôle du parfait positionnement et de l'angulation des deux broches, on réalise l'ostéotomie à la scie oscillante en adossant la lame aux broches. Il est indispensable de disposer d'une lame étroite (25 à 30 mm de large) rigide, ne fouettant pas et d'un moteur puissant sans aucune inertie. Il faut progresser prudemment jusqu'à la corticale latérale du tibia sans l'atteindre. L'ostéotomie est terminée à l'ostéotome (lame de Pauwels fine) pour éviter tout risque de blessure de tissus nobles.

— Sur la fibula, il faut réséquer, d'avant en arrière, un coin à base médiale selon les mensurations données par le prolongement des broches intratibiales. Auparavant la broche centro-médullaire de la fibula aura été retirée en aval du foyer. Il est indispensable de conserver la continuité de la corticale latérale qui doit être seulement affaiblie.

— On met au contact les deux fragments tibiaux par contrainte progressive en varus. On fixe par une agrafe après avoir préparé le trajet cortical de la patte proximale par un prétrou avant la réalisation de l'ostéotomie (l'implantation de la patte distale en secteur métaphysaire ne posant aucune difficulté).

— L'enfoncement de la broche centro-médullaire de la fibula est ensuite complété; son extrémité distale recourbée est enclavée dans le secteur apical de la malléole.

— On réalise une radiographie contrôle de face et de profil. Si tout est parfait, il faut compléter l'ostéosynthèse tibiale, éventuellement par une deuxième agrafe et surtout une vis oblique (diamètre 4 ou 5) en compression introduite par le tubercule antéro-latéral (facilement accessible par la voie latérale). Cette vis transfixie le trait et prend un appui solide sur la corticale postéro-latérale du tibia en amont du trait.

Sous anesthésie générale, on confectionne une attelle postérieure de protection et à visée anti-équino.

Cal vicieux en varus

On l'a vu, il existe deux possibilités : addition médiale et soustraction latérale. L'ostéotomie d'addition médiale est aisée. Mais compte tenu du risque d'allongement du squelette osseux et d'équin, l'indication ne peut être retenue qu'en présence d'une parfaite souplesse articulaire.

Si le risque d'équin est jugé négligeable en raison de l'absence de rétraction postérieure et notamment de la présence d'une flexion dorsale correcte de la cheville, on peut réaliser une **ostéotomie d'addition médiale**. Cette dernière ne nécessite habituellement pas de temps fibulaire.

— L'ostéotomie, verticale, rectiligne, s'effectue au même niveau que précédemment. Pour conserver l'effet d'ouverture médiale, *il faut absolument garder une charnière latérale*. Si nécessaire, on peut sectionner uniquement la corticale médiale de la fibula au sommet de la correction, par une courte voie latérale, verticalement d'avant en arrière. L'ouverture médiale s'effectue progressivement à l'aide d'un écarteur de Méary.

Lors de cette manœuvre, il faut prendre garde à ne pas induire de déplacement parasite dans le plan sagittal (habituellement en récurvatum par implantation trop antérieure de l'écarteur). Un contrôle sous amplificateur de brillance est indispensable.

— La correction obtenue, un ou plusieurs greffons cortico-spongieux (prélevés aux dimensions exactes du site receveur) sont encastrés à force dans le site d'ostéotomie. Le montage est le plus souvent autostable. Il est prudent de le renforcer par une ou deux agrafes suffisamment larges pour prendre un solide appui de part et d'autre du site d'ostéotomie.

Le risque d'équin est le plus souvent trop important. Il faut donc effectuer une **soustraction latérale** :

La réalisation d'un calque est indispensable pour le calcul de l'angle de correction et la détermination du site de l'ostéotomie; celle-ci est cunéiforme, à base fibulaire et sommet postéro-médial au niveau du pilier médial du tibia.

— les voies d'abord cutanées sont identiques à celles de la technique précédente;

— la mise en place des broches repères s'effectue de latéral en médial et nécessite un certain nombre de précautions pour éviter tout risque vasculo-nerveux.

— La broche distale, au bord supérieur de la syndesmose, est de trajet strictement intra-osseux; sa mise en place, parallèle à l'interligne, ne présente aucune difficulté.

— La broche proximale comporte plus de risques puisqu'elle traverse la partie distale de la loge antéro-latérale. Elle doit donc péremptoirement être placée sous contrôle de la vue. Il faut mobiliser les parties molles de la loge antéro-latérale (et partant le pédicule tibial antérieur) en les décollant, de proche en proche, de la membrane interosseuse. Pour éviter tout risque vasculo-nerveux, *la mobilisation doit commencer à partir du tubercule tibial antérieur et du LFTDA et se diriger vers le haut*

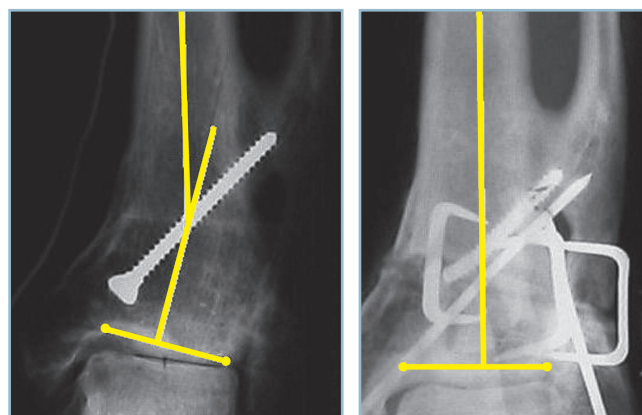
après avoir trouvé le contact avec la membrane interosseuse qui ne doit plus être quittée (*voir figure 11.2*). Cela mène facilement sur le versant médial de la fibula et le versant correspondant, postéro-latéral du tibia. On doit prendre garde à la *branche antérieure et au rameau perforant de l'artère fibulaire* qui traverse la membrane interosseuse, quelques centimètres au-dessus de la syndesmose. La broche proximale, qui converge vers la première au niveau du pilier postéro-médial du tibia selon l'angle de correction souhaitée, peut être mise en place, *sous contrôle de la vue au ras de la face antérieure de la membrane interosseuse*.

— La fibula est cathétisée par une broche de 18/10^e de la même façon que précédemment. La résection fibulaire est réalisée par la voie latérale, d'avant en arrière, après avoir mobilisé la broche centro-médullaire qui est ensuite immédiatement poussée à travers le foyer d'ostéotomie.

— L'ostéotomie tibiale est réalisée, par l'intermédiaire de la voie médiale, sous contrôle de la vue, selon la direction des broches, d'avant en arrière. La résection de la corticale postérieure, prudente (et protégée par une lame malléable rétrotibiale), doit être totale pour éviter tout effet came lors de la mise au contact. Il est très important de conserver la continuité du pilier postéro-médial qui est seulement affaibli.

— Une contrainte progressive de correction en valgus amène le contact interfragmentaire aux deux niveaux et donne la correction. Cette dernière est stabilisée par une agrafe sur le tibia, dans le prolongement de la crête.

— Une radiographie de contrôle est réalisée. L'ostéosynthèse tibiale est complétée comme dans le cas précédent (ostéotomie de varisation par fermeture médiale) par une vis oblique en compression et une seconde agrafe. Il peut être utile de renforcer la stabilisation du foyer fibulaire par adjonction d'un hauban latéral métallique transosseux de part et d'autre du trait, exerçant un effet de compression (*figure 11.6*).



11.6 RX OTSM par fermeture latérale d'un CV en varus.

Noter l'orthogonalité de l'interligne après correction.

Une attelle postérieure de protection anti-équin est bien entendu indispensable.

Cals vicieux complexes dans les deux plans

Cette situation justifie théoriquement l'indication d'une ostéotomie plane oblique. Mais les difficultés de réalisation et les risques d'erreur lui font préférer une attitude de prudence. Celle-ci peut être schématisée de la façon suivante :

— on détermine en premier lieu le plan de la déformation la plus importante et la plus mal tolérée;

— le premier temps de correction s'effectue dans ce plan; il s'agit habituellement du plan frontal;

— l'alignement étant acquis dans ce plan, la correction est effectuée dans l'autre (habituellement le plan sagittal) par recoupes successives limitées, de proche en proche, en veillant à ne pas créer d'effet parasite sur la première correction :

— l'utilisation d'un fixateur externe tibio-calcanéo-pédieus (FETCP) peut être très utile. Ce montage comporte trois fiches tibiales standard sagittales et quatre fiches transfixiantes sur le pied, sous la forme de deux groupes de deux fiches horizontales :

— le premier transcalcanéen et le second à la jonction tarso-métatarsienne; la solidarisation des deux groupes de fiches pédieuses par deux barres horizontales permet de solidariser l'avant-pied sur l'arrière-pied en position anatomique;

— dès lors, il est facile de régler et fixer provisoirement la position du pied sur la jambe dans le plan frontal puis de compléter la correction dans le plan sagittal par recoupes successives, pas à pas.

Ainsi, la combinaison, très pathogène, d'un varus et d'un flossum peut conduire à la séquence suivante :

— réalisation première d'une ostéotomie cunéiforme par résection latérale avec maintien de la correction dans le plan frontal au moyen du fixateur externe (FETCP);

— puis remise à plat de la plante par résection cunéiforme, progressive, pas à pas, du secteur antérieur de l'ostéotomie avec desserrage à frottement doux du fixateur externe;

— ostéosynthèse *in fine*, complétée par des agrafes.

Cals vicieux avec composante rotatoire

Les problèmes sont ici plus difficiles à régler car la correction du vice rotatoire entraîne un décalage des deux fragments fibulaires : vers l'avant pour les corrections par rotation interne du pied, vers l'arrière pour les dérotations par rotation externe pédieuse.

En cas d'ostéotomie tibiale relativement proximale, il est possible de négliger le foyer fibulaire, quitte à le décaler délibérément vers le haut (à savoir 10 à 15 cm en amont de l'interligne). Ce dernier évoluera vers une pseudarthrose serrée sans conséquence biomécanique sur la cheville. Si l'état anatomique le permet, cette situation est une *très bonne indication d'enclouage centro-médullaire verrouillé* du tibia après réalisation de l'ostéotomie et correction du vice rotatoire.

En cas de localisation basse, le recours à une ostéotomie supramalléolaire du tibia est indispensable. L'attitude vis-à-vis de la fibula dépend de l'importance de la correction rotatoire et du siège de l'ostéotomie.

— Il est préférable de ne rien faire sur le foyer fibulaire, si un contact parcellaire est prévisible. Si cela est possible, il est conseillé de décaler l'ostéotomie vers le haut.

— Une ostéotomie fibulaire basse peut s'avérer indispensable, en raison, par exemple, d'un cal vicieux fibulaire intrinsèque retentissant sur la mortaise. Il est alors possible, après réalisation de l'ostéotomie, de créer une *syndesmodèse complétée par une GITF* courte avec greffon cortico-spongieux entre le tibia et le segment fibulaire distal pour fixer la pince malléolaire. Il est indispensable de vérifier, avant fixation définitive, la parfaite *congruence articulaire* des secteurs talo-fibulaire et tibio-talien; celle-ci étant directement conditionnée par l'exactitude de positionnement du fragment fibulaire distal dans la cavité sigmoïde du tibia. Le fragment proximal est laissé libre.

— Le tibia est abordé par voie médiale, la fibula par voie latérale à mi-distance entre les bords antérieur et postérieur. Pour éviter tout effet parasite, *l'ostéotomie doit être strictement horizontale et perpendiculaire à l'axe du tibia*.

— La surveillance peropératoire des poulx distaux et de la *vascularisation pulpaire* est indispensable surtout en cas de dérotation par rotation externe qui met en tension le pédicule tibial postérieur. Cette situation doit faire discuter la nécessité ou non d'une libération préalable du pédicule, en fonction des facteurs de risques.

— Le contrôle de la correction s'effectue grâce au parallélisme de deux broches convergeant selon l'angle de correction et placées de part et d'autre du foyer.

— Le décalage des fragments, qui fait suite à la dérotation, peut provoquer des *difficultés d'ostéosynthèse*. On peut utiliser un montage mixte par agrafes et broches transfocales en croix ou, mieux, une plaque vissée galbée et chantournée permettant un appui distal sur face antérieure du pilon et un appui proximal sur face antéro-latérale du tibia.

Cals vicieux articulaires (ostéotomie des cals)

Ces cals vicieux compliquent les fractures articulaires de la cheville.

Il faut d'emblée insister sur les difficultés techniques que ces ostéotomies peuvent soulever. C'est pourquoi elles ne sont raisonnablement envisageables que précocement avant consolidation, afin d'être encore en mesure de bénéficier, après libération du foyer, de critères focaux de réduction. Il s'agit à proprement parler d'ostéotomies des cals et non pas, *stricto sensu*, d'ostéotomies vraies. Le dépistage précoce des vices réductionnels est donc essentiel de façon à pouvoir discuter dans les meilleurs délais, en termes de bénéfices/risques, l'indication de cette technique.

Sur le plan pratique, il faut procéder à une analyse anatomique extrêmement soignée et exhaustive de la réduction, passant en revue, sur les radiographies standard, le versant fibulaire, le massif malléolaire médial, les marges postérieure et antérieure du pilon et la syndesmose. Il faut insister d'emblée sur deux points.

Tout d'abord la supériorité des radiographies standard sur le scanner. En cas de doute, un cliché comparatif parfaitement centré peut être très utile.

En présence d'un élargissement de la syndesmose :

— Il peut s'agir d'un *diastasis intertibia-fibulaire vrai*. C'est le cas des séquelles de fracture de Maisonneuve méconnue. Cette lésion est caractérisée par la destruction complète de tous les moyens d'union fibro-ligamentaires interosseux, sur toute leur hauteur. Il faut donc reconstituer les moyens d'union de la syndesmose par syndesmoplastie des LTFD («Laxités chroniques») sous protection d'un procédé de syndesmodèse temporaire.

— Mais il s'agit, plus fréquemment, d'un «*faux diastasis*» induit par un conflit talo-fibulaire distal, lui-même secondaire à une malréduction du foyer fibulaire. Dans cette situation, procéder à la mise en place d'une vis de syndesmodèse est une grave erreur. Le serrage de la vis qui ne fait qu'aggraver le conflit distal est susceptible d'induire une malrotation ou une subluxation talienne asymétrique. En présence d'une syndesmose d'aspect élargi, il faut rechercher méthodiquement, par référence au côté controlatéral, un vice réductionnel malléo-

laire fibulaire à l'origine d'un contact talo-fibulaire anormal (varus, récurvatum, vice rotatoire, allongement) (figure 11.7).

Malfaçons les plus fréquentes

— Sur la fibula :

— malréduction en varus avec, en premier lieu, action pathogène d'une plaque rectiligne appliquée sur la face latérale galbée de la région supramalléolaire;

— mais aussi en récurvatum, en relation directe avec la position en décubitus dorsal qui focalise l'appui sur le talon et provoque la translation en avant du segment pédieux;

— excès de longueur, mis en évidence par l'analyse du critère de Weber sur un cliché de face en légère rotation interne;

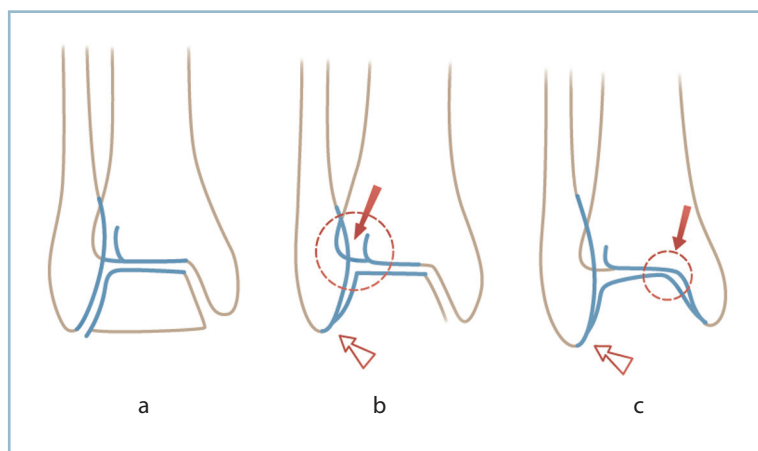
— anomalie rotatoire, détectée par l'inadéquation, sur le cliché de face entre la largeur de l'espace intertuberculaire du tibia et l'aspect de la malléole fibulaire.

— Sur le massif malléolaire médial : verticalisation (à confirmer par comparaison au côté sain) et/ou vice rotatoire avec non-concordance entre les lignes sous-chondrales des bords malléolaires antérieurs et postérieurs et les lignes antérieures et postérieures du pilon.

— Sur la marge postérieure : recherche d'une marche d'escalier qui peut traduire un vice rotatoire frontal quand elle est asymétrique, c'est-à-dire en pratique lorsque cette dernière se modifie avec l'incidence (apparente sur un trois quart, absente sur l'autre). Le scanner a, ici, un intérêt tout particulier (voir «Fractures malléolaires, analyse radiographique fine»).

L'élément pathogène ayant été identifié, l'important est de discuter le bien-fondé de l'indication en termes de bénéfices/risques.

Il faut mettre en balance le potentiel délétère du vice réductionnel, l'accessibilité des désordres anatomiques à une réparation exacte et, surtout, le risque septique lié à la reprise. En pratique, seuls les cals vicieux facteurs de malrotation talienne sont réellement pathogènes.



11.7 Conséquences d'un vice réductionnel de la fibula.

a. Aspect normal. b. c. Un varus fibulaire par non-respect du galbe de la corticale latérale de la fibula entraîne un conflit talo-fibulaire distal et un élargissement de la syndesmose (b) et/ou un pincement tibio-talien médial par rotation interne pathologique de la poulie talienne (c).

Il est capital de savoir dépister, très précocement, ces malrotations taliennes en donnant toute leur valeur, sur les radiographies postopératoires, à un pincement antéro-médial localisé sur l'incidence de face et, sur l'incidence de profil strict du tibia, à un aspect de trois quarts du talus avec démasquage des deux joues du dôme talien.

En pratique, plusieurs points sont importants à préciser :

- il apparaît raisonnable de ne prendre en compte que les défauts évidents sur des foyers anatomiquement simples ayant conservé des critères de réduction utilisables;

- l'antibiothérapie préventive et la réalisation de prélèvements bactériologiques peropératoires sont indispensables;

- l'élaboration, avant l'intervention, du protocole opératoire doit être méthodique et complète;

- le choix des incisions doit être précis et parfaitement adapté à l'exposition des foyers, l'ablation du matériel, l'excision du tissu fibreux interposé et la mise en évidence de critères anatomiques de réduction :

- pour le massif malléolaire médial, bords antérieur et postérieur, contrôle intra-articulaire;

- pour la fibula, axes longitudinaux par référence au côté sain, longueur en se référant au critère de Weber, rotation avec analyse de la concordance entre la largeur

de l'espace intertuberculaire du tibia et l'aspect de la malléole sur un cliché de face.

L'impératif de contrôle radiographique peropératoire après immobilisation provisoire est absolu avant l'ostéosynthèse définitive.

Nécrose aseptique du talus

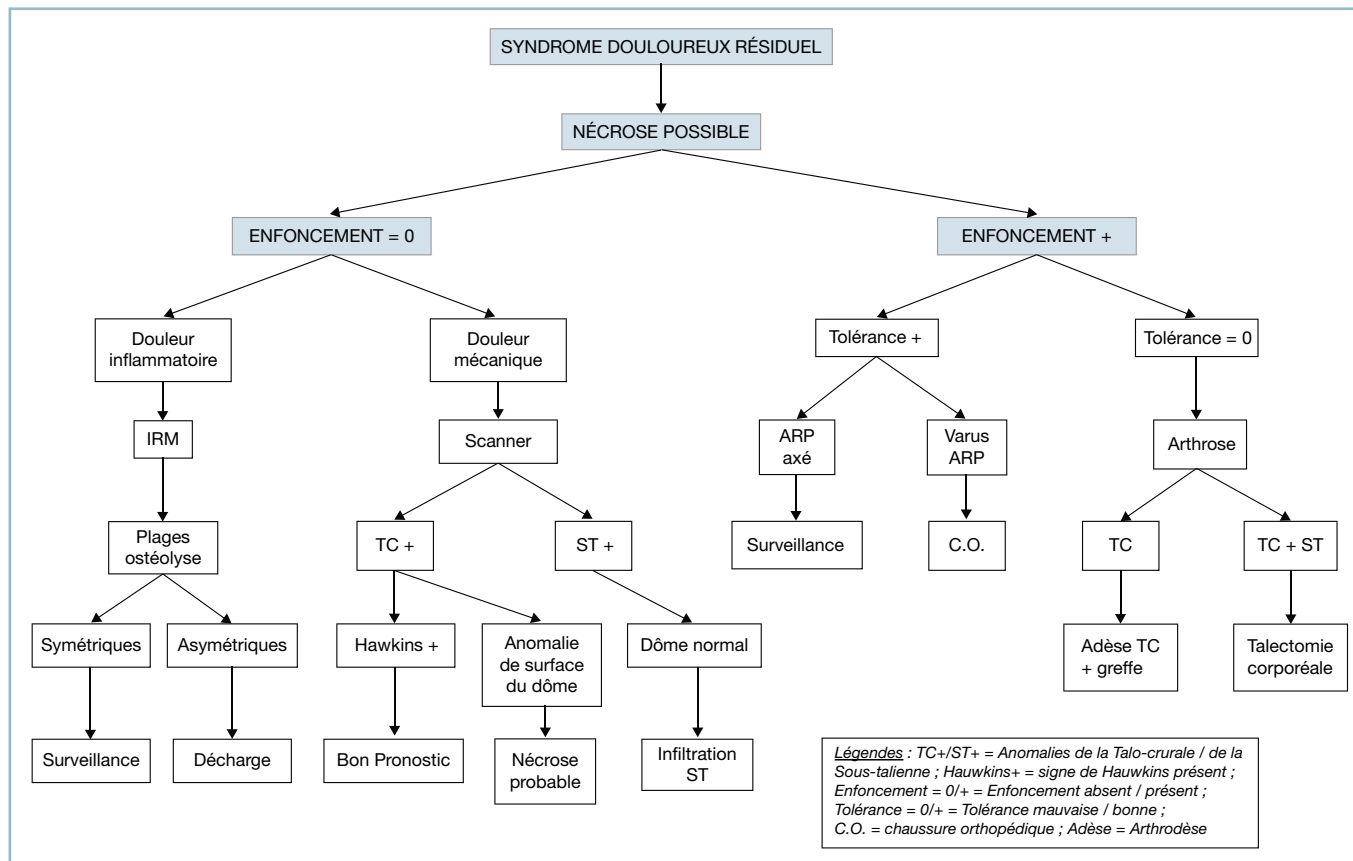
Cette pathologie est susceptible de soulever d'importantes difficultés diagnostiques et thérapeutiques.

Deux points doivent être rappelés d'emblée :

- l'un diagnostique ; un talus blanc ne correspond pas forcément à nécrose ;

- l'autre pronostique et évolutif : un enfoncement peut survenir extrêmement tardivement, à savoir plusieurs années après le traumatisme ; ces enfoncements tardifs ne sont pas toujours mal tolérés quand ils sont symétriques.

En pratique, le tableau clinique est celui de la survenue (ou de la persistance) d'un syndrome douloureux sur un talus conso-



11.8 Algorithme – Diagnostic d'une douleur sur fracture du talus consolidée.

lidé à l'origine d'une présomption de nécrose (*figure 11.8*). Deux éventualités peuvent alors se dessiner en fonction de la morphologie du dôme.

Nécrose possible sans enfoncement ni anomalie morphologique du dôme

Les caractères de la douleur et l'imagerie sont déterminants.

Caractères de la douleur

Douleur intense d'horaire plutôt inflammatoire

Il s'agit probablement d'une étiologie d'origine trophovasculaire compatible avec un processus de réhabilitation. L'IRM de confirmation est particulièrement utile à la recherche de lésions d'ostéolyse (traduisant l'effort biologique de réhabilitation) au sein de plages de nécrose. En présence de matériel d'ostéosynthèse magnéto-ferreux, ce dernier doit, auparavant, être enlevé pour permettre la bonne lisibilité de l'IRM.

Douleur de type plutôt mécanique

L'analyse des interlignes par scanner ou mieux arthroscanner est indispensable.

— Interligne talo-crural à la recherche d'une anomalie sous-chondrale du secteur supérieur du dôme. Il peut s'agir :

— soit d'une ligne claire de déminéralisation immédiatement en aval de la ligne sous-chondrale du dôme talien ; c'est le signe de Hawkins, de bon pronostic (voir page 101, 102, 103) ;

— soit d'une anomalie de la surface du dôme ou d'une rupture du liseré sous-chondral ; ce signe est de mauvais pronostic car potentiellement annonciateur d'un enfoncement.

— Interligne sous-talien à la recherche de lésions dégénératives.

L'absence de parallélisme radioclinique strict ne doit pas être perdue de vue ; dans un contexte clinique évocateur, la normalité de l'imagerie n'élimine pas une authentique pathologie sous-talienne.

La prise en compte des zones de projection de la douleur est irremplaçable pour le diagnostic topographique ; une douleur sous-malléolaire latérale avec instabilité orientée fortement vers la sous-talienne, une douleur antérieure du cou de pied, vers une localisation talo-crurale.

Données de l'imagerie

La valeur pronostique de plages d'ostéolyse dépend, en l'absence d'anomalie des interlignes, de leur répartition sur le corps talien.

— En cas de répartition homogène et symétrique, la meilleure solution est de prendre du recul sous surveillance et traitement médical (avec appui protégé). L'évolution est imprévisible et pas forcément délétère. Surtout, il n'y a aucune indication à une quelconque intervention à visée de revascularisation (toutes assorties de mauvais résultats).

— En cas de répartition asymétrique des plages d'ostéolyse, il existe un risque de déviation ultérieure de l'arrière-pied par enfoncement localisé.

Le risque de survenue de cette complication et sa très mauvaise tolérance doivent faire discuter l'utilité d'une mise en décharge prolongée pour protéger les structures ostéo-articulaires pendant la phase de réhabilitation et de réparation.

Compte tenu de la lenteur de ce processus, la décharge doit être poursuivie pendant plusieurs mois, voire une année. Cette dernière est obtenue (et rendue socialement supportable) grâce à l'usage d'une orthèse moulée amovible à appui condylien et sous-rotulien (type PTB), permettant la décharge du cou de pied et du pied tout en autorisant la marche en appui bipodal (voir p. 102-103, « Fractures du talus »).

Bien entendu, cette décision ne peut être retenue que si les conditions socioprofessionnelles le permettent (relation bénéfices anatomocliniques/coût socio-économiques) et si l'immobilisation apporte avec certitude un effet antalgique notable. Il est donc nécessaire de faire précéder cette décision par un court test thérapeutique sous la forme d'une botte en résine de décharge.

— En l'absence de plages d'ostéolyse et en cas d'anomalie sous-talienne avec concordance entre l'imagerie et la symptomatologie clinique, c'est l'indication d'une infiltration radioguidée de l'articulation sous-talienne, à répéter éventuellement si besoin.

Nécrose avérée avec enfoncement du dôme talien

L'évaluation de la tolérance est le principal élément de choix.

Si la tolérance est bonne, il est préférable de ne rien faire si l'arrière-pied est bien axé. Dans ce cadre de bonne tolérance, si l'arrière-pied n'est pas axé, il faut proposer une chaussure orthopédique de stabilisation voire de correction pour minorer le risque de surcharge de la zone pathologique et l'induction d'un trouble morphostatique constamment mal toléré.

En cas d'intolérance douloureuse importante, il faut préciser la responsabilité de chaque interligne par analyse de la localisation douloureuse et surtout en réalisant un arthroscanner couplé à une infiltration anesthésique et à un test fonctionnel (voir p. 27, « Imagerie »).

— Si la sous-talienne est totalement innocentée, c'est l'indication d'une arthrodeuse talo-crurale isolée. On se trouve alors confronté à une double difficulté.

— Problème de consolidation

D'emblée, on discutera l'implantation d'un greffon cortico-spongieux iliaque en forme, tibio-céphalo-talien, vissé associé

éventuellement à un recul du pied sous le pilon. Cette précaution technique améliore le contact entre la partie vivante de la jonction céphalo-corporéale et le pilon, et contribue à la protection mécanique de la sous-talienne (par raccourcissement du bras de levier pédieux).

— **Problème de sauvegarde de la sous-talienne**

Peu ou prou, cet interligne a obligatoirement souffert lors du traumatisme initial. C'est pourquoi, dans un objectif de protection ultérieure, le positionnement de l'arthrodèse doit être parfait, à savoir, 5 degrés de valgus dans le plan frontal, avant-pied bien équilibré en pronosupination, quelques degrés de flexion dorsale dans le plan sagittal (pour permettre l'initiation du temps d'impulsion).

— En cas d'atteinte combinée de la talo-crurale et de la sous-talienne, deux possibilités peuvent se discuter :

— soit arthrodèse talo-crurale et sous-talienne postérieure : les troubles de la vascularisation du corps du talus doivent craindre de sérieuses difficultés de consolidation. Cet écueil doit conduire à la discussion, en dépit de ses difficultés techniques, d'une éventuelle arthrodèse sur clou transplantaire avec apport cortico-spongieux autologue ;

— soit talectomie corporéale avec arthrodèse tibio-calcanéo-céphalo-talienne : cette intervention est à réserver aux atteintes les plus graves, associant enfoncement et déviations majeures, en raison du raccourcissement postopératoire qui est de l'ordre de 2 cm ; mais cette intervention, outre sa relative simplicité, présente l'avantage de respecter intégralement la médio-tarsienne et de préserver un bon potentiel de flexion plantaire. Un positionnement de l'arthrodèse à 0 dans le plan sagittal permet de ménager une vingtaine de degrés de flexion plantaire résiduelle.

DÉFORMATIONS EN ÉQUIN ET VARUS ÉQUIN

Définitions et étiopathogénie

L'équin (ou équinisme) se définit par la position permanente du pied en flexion plantaire. Il s'agit de l'impossibilité de remise à plat de la plante par l'action d'efforts de flexion dorsale active et passive. L'équin, position permanente en flexion plantaire, ne doit pas être confondu avec le steppage (chute du pied par action de la pesanteur à la phase oscillante par inefficacité des releveurs) et l'équin actif (flexion plantaire active par hypertonie des fléchisseurs plantaires).

Il faut différencier l'équin plantaire et l'équin métatarsien (figure 11.9).

Équin plantaire

Dans cette situation, l'appui s'effectue plante à plat mais au prix d'une compensation en récurvatum du genou. Cette

association est responsable d'une boiterie de salutation et de phénomènes douloureux par étirement du creux poplité et du segment jambier proximal.

Cette situation doit absolument être respectée en cas de paralysie du quadriceps. Elle permet en effet la stabilisation passive du genou grâce au récurvatum qui renvoie passivement le tibia en arrière. Un allongement du tendon calcanéen serait alors catastrophique, imposant le port d'une orthèse stabilisatrice du genou.

Équin métatarsien

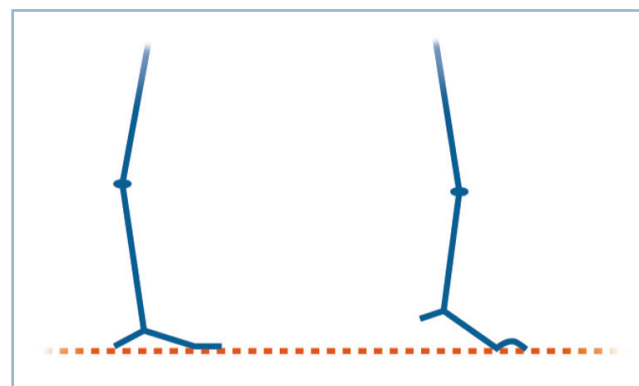
Dans cette situation, le talon ne touche jamais le sol, ce qui a pu lui faire valoir la dénomination « d'équin suspendu ». L'équin métatarsien a plusieurs conséquences :

— allongement fonctionnel du membre inférieur et nécessité d'une flexion du genou ;

— appui localisé sur la barre d'appui métatarsienne, à l'origine d'un syndrome de surcharge et de métatarsalgies et d'une position en flexion dorsale permanente des métatarso-phalangiennes (MP), ce qui entraîne :

— une déformation en griffe des orteils, en raison de l'inversion du moment d'action des intrinsèques plantaires qui, de fléchisseurs plantaires de P1 deviennent fléchisseurs dorsaux ;

— d'une subluxation en avant des coussinets capitométatarsiens qui sont solidaires de la phalange proximale (P1) ; cette dernière déshabille les têtes. L'association de ces facteurs aboutit à la création d'un état d'autoaggravation (surcharge antérieure, perte de l'impulsion pulpaire active, déshabillage des têtes).



11.9 Les deux types d'équin.

À gauche : équin plantaire (responsable de douleurs poplitées). À droite : équin métatarsien (responsable d'une surcharge antérieure et de déformations en griffe).

Ces deux types d'équin peuvent être d'origine :

- articulaire, par séquelles de fracture articulaire isolée du cou de pied ;
- extra-articulaire, par rétraction des fléchisseurs plantaires ; il faut alors différencier la rétraction isolée des gastrocnémiens (réduction genoux fléchi) et celle du soléus (non influencée par la flexion du genou) ;
- mixte, forme habituelle, par association de lésions articulaires et de rétractions périphériques (séquelles d'une fracture du pilon tibial avec dégâts des parties molles par exemple).

L'équin post-traumatique est exceptionnellement pur. Il procède en effet souvent de phénomènes de rétraction ischémique dans le cadre de syndromes des loges plus ou moins marqués.

— L'association la plus fréquente et la déformation en varus équin. C'est la conséquence d'une rétraction des muscles de la loge postérieure profonde de la jambe. La déformation en varus équin a trois conséquences :

- elle reporte l'appui sur le 5^e métatarsien et partant la base de ce dernier, lorsque la composante d'équin prédomine ;
 - le varus minore l'équin fonctionnel qu'il peut parfois masquer, ce dernier s'extériorise ou s'accroît après réduction passive du varus de l'arrière-pied ;
 - la déformation en griffe, qui y est presque toujours associée, se majore (ou apparaît) après réorientation du talon.
- Beaucoup plus rarement, il s'agit d'une déformation en valgus équin. Cette association comporte une rétraction des fibulaires, séquellaire d'un syndrome des loges latérales.

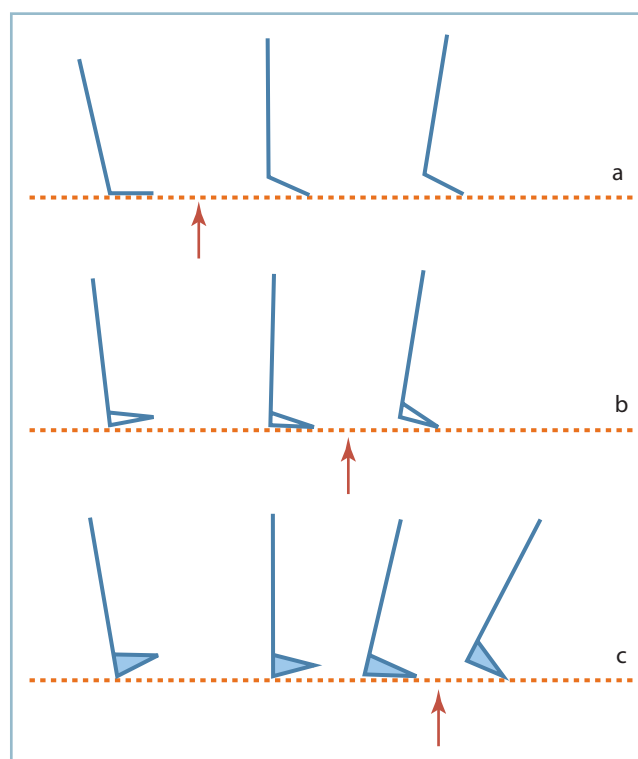
Qu'il s'agisse de varus équin ou de valgus équin, il faut insister à nouveau sur l'obligation d'évaluer l'équin après réorientation passive, en bonne position, du talon dans le plan frontal.

Ces associations lésionnelles ont deux conséquences radiographiques.

— En cas de déformation en varus équin, le non-respect, sur le cliché de profil en charge, du parallélisme entre le squelette osseux et la plaque, minore la déformation de l'arche médiale. Ainsi, en cas de pied creux antéro-médial, la verticalisation de M1 est très nettement majorée après réaxation passive du talon.

— L'évaluation radiologique de l'équin, et partant la position exacte du talus dans le plan sagittal, doit se faire, non pas par rapport à l'arche latérale mais par référence à l'axe longitudinal du col du talus. Sur une radiographie de profil en charge, sont tracés l'axe longitudinal du tibia et l'axe du talus (en unissant le centre de la poulie au centre de la tête). Cet angle est normalement de 105 degrés. Un angle supérieur, traduit un équin talien.

L'équin est facteur de surcharge sous-talienne. Cela vaut autant pour l'équin métatarsien en raison de la surélévation permanente du talon, que pour l'équin plantaire qui avance, dans la séquence du pas, le temps d'élévation active du talon. Si cet enchaînement pathologique ne pose habituellement aucune difficulté diagnostique, il ne faut pas méconnaître les petits équins qui, bien que peu apparent cliniquement, peuvent se révéler très pathogènes. La physiopathologie de la flexion dorsale montre que tout effort de flexion dorsale au-delà des capacités physiologiques de la talo-crurale s'effectue dans la sous-talienne par l'intermédiaire d'un mécanisme de surcharge (pour plus de précisions, voir «Généralités. Flexion dorsale de la cheville»). Les conséquences cliniques sont multiples. Signalons simplement que la seule perte de la flexion dorsale (compatible avec une marche plante à plat) fait disparaître le temps d'initiation de l'impulsion et avance le temps de décolllement active du talon (figure 11.10). De même, en matière de séquelles de fractures de la cheville, la première manifestation pathologique est la perte de la flexion dorsale, la constitution d'un équin s'installant ensuite, plus ou moins rapidement. De la sorte, à ce stade, la décompen-



11.10 Déroulement du pas à 10 degrés d'équin. La flèche rouge matérialise le décolllement du talon.

a. Marche sans compensation. b. Marche avec exacte compensation de l'équin. c. Une légère surcompensation apporte au complexe semelle-pied une petite possibilité d'initiation du temps de propulsion du tibia qui retarde le décolllement du talon.

sation douloureuse peut se manifester par une souffrance sous-talienne et non pas talo-crutale.

Prise en charge thérapeutique

Les moyens thérapeutiques sont très nombreux et vont des simples aménagements de la chaussure aux interventions les plus complexes.

Surélévation du talon

Elle consiste à aménager la chaussure de telle sorte que le complexe semelle-pied soit perpendiculaire à l'axe jambier.

Lorsque la liberté articulaire en flexion plantaire autorise une certaine hypercompensation de l'équin, une légère majoration de la surélévation du talon (environ 5 degrés de flexion plantaire de plus que la valeur angulaire de l'équin) procure une sorte de «réserve de flexion dorsale» permettant la réalisation du temps d'initiation de l'impulsion qui protège la sous-talienne voir *figure 11.10c*.

La compensation peut s'effectuer par le port d'une talonnette à l'intérieur de la chaussure. Mais ce moyen impose un certain nombre de conditions :

- indéformabilité (constitution en liège + cuir) et parfaite fixité dans la chaussure;
- hauteur inférieure ou égale au centimètre pour éviter le risque de déchaussage; au-delà, il faut surélever le talon de la semelle extérieure et associer les deux moyens (tiers à l'intérieur-deux tiers à l'extérieur);
- correction globale limitée à 3 ou 4 cm supérieure de correction autorisée par cette méthode; au delà, il est nécessaire de faire appel à une chaussure orthopédique dont le dessin sera adapté à la situation anatomique;
- compensation de l'allongement fonctionnel du membre inférieur par surélévation de la semelle controlatérale, de même importance.

Allongement des parties molles et arthrolyses

Ce sont les moyens les plus classiques et les plus couramment utilisés. Trois notions capitales doivent toujours être prises en compte :

- ces méthodes ne sont utilisables qu'en l'absence d'arthrose talo-crutale, sous peine d'échec et de récurrence rapide;
- l'allongement du tendon calcanéen interfère avec la courbe longueur/puissance; des études théoriques suggèrent qu'un allongement de 1 cm provoquerait une diminution de la force de flexion plantaire d'environ 50 %. Il ne faut donc pas méconnaître ce risque;
- l'allongement peut avoir des conséquences cosmétiques sous la forme d'un effacement et d'une surélévation du galbe du mollet quand il atteint une certaine importance.

Les principaux procédés techniques peuvent intéresser le tendon distal ou les gastrocnémiens.

Allongement du tendon calcanéen par dédoublement

C'est le moyen le plus classique. Ce procédé est habituellement réservé aux grands équins et peut être associé extemporanément à une arthrolyse postérieure. La correction s'effectuant selon un *mécanisme de levier du 1^{er} genre*, il apparaît que tout gain de flexion dorsale dans le secteur antérieur s'accompagne obligatoirement d'un allongement de même importance dans le secteur postérieur.

Cela a deux conséquences :

- La voie d'abord doit être verticale rectiligne, sans décroché inférieur sous peine de provoquer une perte de substance cutanée postéro-médiale, rétromalléolaire, impossible à fermer en position de correction. De même, la peau et les parties molles postéro-médiales doivent être souples et d'une vitalité parfaite.
- Le pédicule tibial postérieur est soumis à un risque d'étiement. La coloration des pulpes doit être contrôlée après lâchage du garrot, en position de correction maximale. En cas de doute ou dans les situations à risques, l'utilisation d'une fixation externe tibio-pédieuse (FETP) avec barres de mise en compression réglable est à conseiller. Dès lors, l'immobilisation postopératoire immédiate est effectuée en position de détente et de parfaite vascularisation pulpaire (et cutanée). La correction est effectuée progressivement, les jours suivants, sous simple analgésie et sous contrôle de la vascularisation pulpaire et surtout de la sensibilité plantaire (paresthésies).

Sur le plan technique, le décubitus dorsal avec fort coussin sous la fesse controlatérale permet l'exposition aisée de l'ensemble de la région rétromalléolaire médiale en rotation externe de hanche.

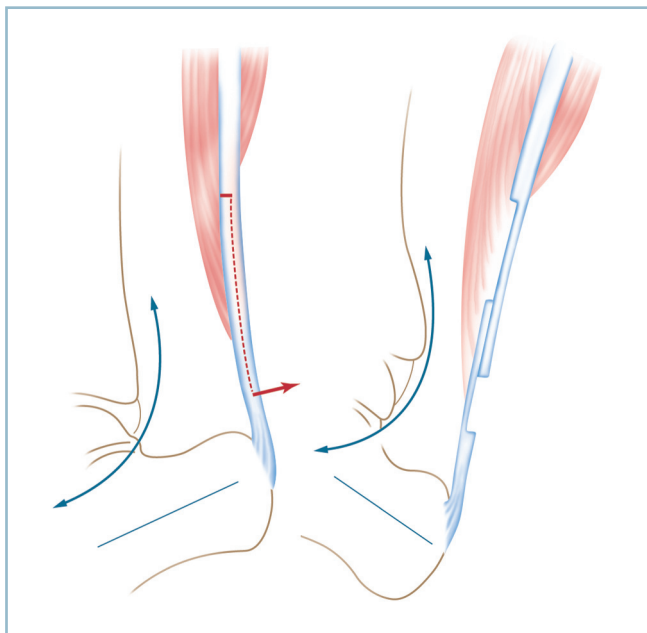
La voie d'abord est médiale, rectiligne verticale, sans décroché distal, un travers de doigt en avant de la saillie du tendon. Ouverture légèrement décalée de la gaine fibreuse. Abord, sur une longueur adaptée à l'importance de l'allongement, du tendon en respectant les connexions antérieures pour préserver au maximum la vitalité du segment distal.

À l'aide d'une lame de bistouri neuve, le tendon est fendu dans le plan frontal en dessinant deux lambeaux de même épaisseur. Il est important de définir avec précision la longueur de la fente frontale qui commence 2 à 3 cm en amont de l'insertion calcanéenne et dont la terminaison doit être déterminée en fonction de l'importance de l'allongement (glissement interfragmentaire) et de l'impératif de cicatrisation (chevauchement interfragmentaire).

Les deux hémilambeaux sont séparés par section du lambeau postérieur à la partie inférieure de la fente et du lambeau antérieur à la partie supérieure de cette dernière, en essayant dans la mesure du possible de conserver la continuité des

fibres du soléus (surtout en cas d'insertion basse de ce dernier) (*figure 11.11*).

Le pied est placé progressivement dans la position de flexion dorsale souhaitée par pression sur la plante, le genou étant en extension complète. Pour éviter toute hypercorrection, la flexion dorsale est limitée à environ 15 degrés. Un écart interfragmentaire se dessine au niveau de chaque hémisection



11.11 Allongement du tendon calcanéen par dédoublement.

Noter l'orientation des lambeaux de sorte que le fragment distal conserve des connexions avec les fibres du soléus qui s'insèrent à la face antérieure du tendon commun (flèche bleue courbe : pédicule tibial postérieur).

transversale; il traduit l'allongement du triceps (qu'il faut mentionner dans le compte rendu opératoire).

La correction obtenue, un bâti est réalisé à l'aide de quatre points simples (monocrin 000) au niveau des zones de contact (au bord supérieur du lambeau antérieur et au bord inférieur du lambeau postérieur) en position de correction, puis l'affrontement est complété par des hémisurjets de monobrins à résorption lente plus fins.

Arthrolyse postérieure

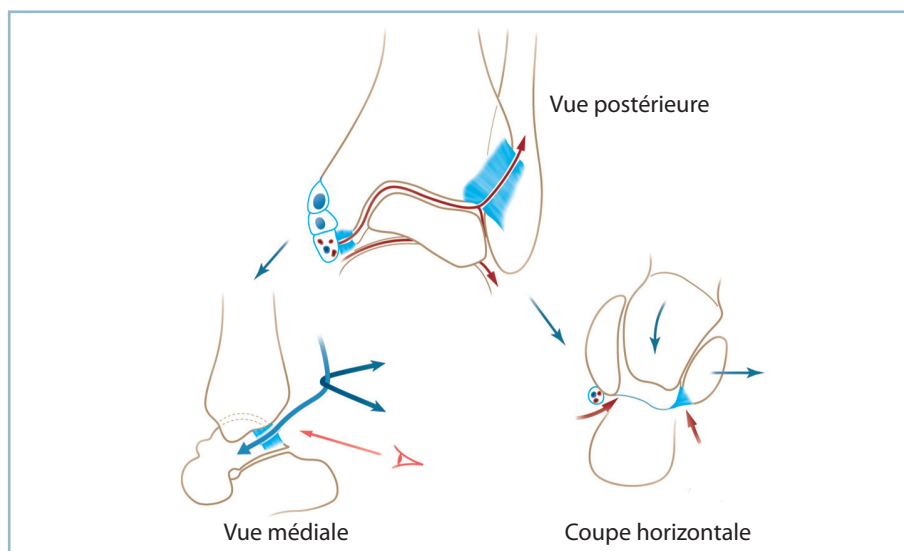
L'absence (ou l'insuffisance) d'action sur la correction, une fois la ténotomie effectuée, signifie que l'équin comporte une composante articulaire. Il faut donc réaliser une arthrolyse postérieure. Plusieurs points doivent être précisés (*figure 11.12*).

Le repérage du pédicule tibial postérieur entre le tendon du LFO et le LFH (identifiable par l'extension distale de son corps charnu) est indispensable. Le pédicule est placé sur un lacs et la dissection poussée vers l'avant en direction du massif malléolaire médial.

La libération articulaire doit intéresser les trois espaces du secteur postérieur du cou de pied : la talo-crurale, la sous-talienne et la syndesmose. Ces structures sont assez difficiles à identifier en raison de la position en équin fixé qui ferme l'espace entre la marge postérieure du tibia et la région rétrothalamique. Un repérage sous amplificateur de brillance peut être très utile.

Les sites d'action étant parfaitement identifiés, il faut procéder aux différents temps de capsulotomie ou mieux en capsulectomie :

- sur la talo-crurale en prenant soin d'étendre cette dernière vers l'avant pour sectionner le faisceau postérieur du ligament collatéral médial; ce temps très important expose le pédicule postérieur qui s'incurve vers l'avant; la progression doit être prudente dans de bonnes conditions d'exposition;
- sur la sous-talienne, ce qui nécessite la mobilisation du tendon du LFH;



11.12 Arthrolyse postérieure. Vue postérieure : les lignes rouges matérialisent les sites de capsulotomie (TC et STP) et de section ligamentaire (LTFDP et fibres postérieures du LCM).

Noter la proximité du pédicule tibial postérieur avec le secteur postérieur du LCM (vue médiale) et la nécessité de libération postérieure de la syndesmose (coupe horizontale).

— sur la syndesmose, où, après identification aisée du tubercule tibial postérieur, le faisceau postérieur du LTFD doit être sectionné. En effet la flexion plantaire permanente n'engageant que la portion étroite du dôme talien dans la pince favorise la sténose de la mortaise. *La libération de la syndesmose est donc un temps important de l'intervention.*

Si, en dépit de la réalisation parfaite de tous ces temps, le gain en flexion dorsale reste incomplet, il faut rechercher sur la radiographie de profil strict, la présence d'une *butée antérieure* d'origine osseuse sous la forme d'une ostéophytose développée à la jonction céphalo-corporéale du talus. En portant la hanche en rotation interne, il est possible d'accéder au secteur antérieur du cou de pied et de réaliser une arthrotomie antéro-médiale permettant la résection de cet ostéophyte et de son éventuel homologue sur la marge antérieure du pilon.

Les suites comprennent la confection d'une attelle postérieure sous anesthésie générale, en position de correction maximale, suivie d'une botte circulaire, également en position de correction maximale (attention à ne pas perdre de correction pendant la période intermédiaire) pour une durée de 6 à 8 semaines. Sous sa protection, l'appui sera progressivement et assez rapidement repris. En cas de situation à risques, le fixateur externe (FETP) peut s'avérer très utile.

Procédé de Green et White

Cette technique se fonde sur une particularité anatomique du tendon calcanéen. Celui-ci est constitué par deux faisceaux qui adoptent une direction divergente en amont de leur insertion distale. Au niveau de l'insertion calcanéenne les deux faisceaux sont adossés dans le plan horizontal. Le faisceau antérieur est constitué par le tendon commun du soléus et du gastrocnémien latéral, le faisceau postérieur par le tendon du gastrocnémien médial. Une dizaine de centimètres en amont, les deux faisceaux sont accolés dans le plan frontal, la moitié médiale correspondant aux fibres du gastrocnémien médial. Chez le sujet jeune, ayant conservé une bonne souplesse tendineuse, les deux plans sont séparés par un tissu cellulaire facilement clivable (*figure 11.13*).

L'intervention consiste à identifier ce plan de clivage près de l'insertion distale (secteur où il est le mieux individualisé), puis à sectionner le faisceau antérieur à ce niveau et à réaliser la ténotomie du gastrocnémien médial (c'est-à-dire la moitié médiale du tendon commun) quelques centimètres en amont.

Le pied est alors poussé en forte flexion dorsale, genou étendu pour faire céder le tissu cellulaire de jonction jusqu'à obtenir le niveau de flexion dorsale souhaité. *Cette méthode*

est donc réservée aux équins modérés, chez le sujet jeune ayant conservé un tendon souple.

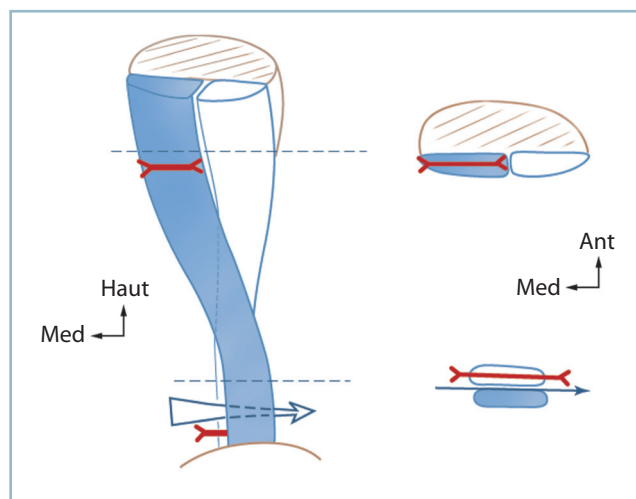
Sur le plan pratique, le tendon est abordé par deux petites voies, 1 cm en avant du bord médial du tendon, l'une distale, à 1 cm et demi en amont de l'insertion calcanéenne, l'autre à 7 cm environ. Après repérage des deux faisceaux, il faut sectionner le faisceau antérieur au niveau de l'incision distale et le tendon du gastrocnémien médial, au niveau de l'incision proximale, ce qui revient à ténotomiser la moitié médiale de la lame tendineuse. La correction étant obtenue, il est inutile de suturer le plan de glissement entre les deux faisceaux.

L'impératif anatomique de souplesse tendineuse explique que l'indication de cette intervention soit relativement limitée en matière de séquelles traumatiques; elle ne s'applique alors qu'aux petites déformations.

Allongements percutanés

Ces procédés, qui s'effectuent par l'intermédiaire d'incisions partielles étagées en quinconce, sont susceptibles de s'adresser à tous les contextes, notamment post-traumatiques dans la mesure où l'objectif de correction reste relativement limité.

Ces incisions scalariformes sont réalisées préférentiellement au niveau du tiers moyen du tendon (plutôt qu'au tiers distal) pour faire en sorte que les incisions tendineuses soient protégées par la continuité des fibres musculaires du soléus.



11.13 Procédé de Green et White.

Vue postérieure du tendon calcanéen et de ses deux faisceaux en hélice. Coupe inférieure : faisceau postérieur (tendon du gastrocnémien médial), faisceau antérieur (tendon commun du soléus et du gastrocnémien latéral). Coupe supérieure : faisceau médial (tendon du gastrocnémien médial). Les flèches horizontales rouges matérialisent les ténotomies décalées de ces faisceaux.

En pratique, après mise en tension de la lame tendineuse par contrainte en flexion dorsale genou étendu, on réalise à l'aide d'une lame de bistouri pointue (n° 11), tranchant tourné vers le bord périphérique du tendon, trois perforations tendineuses percutanées étagées, intéressant environ le tiers de la largeur du tendon (par exemple deux latérales et une médiale intermédiaire).

Puis le pied est porté en flexion dorsale maximum, de façon ferme et progressive, jusqu'à obtenir le degré de flexion dorsale souhaité. La contention postopératoire en flexion dorsale maximale est bien entendu indispensable.

Intervention sur les gastrocnémiens

Ces interventions très utiles sont réservées aux rétractions isolées des gastrocnémiens sans aucune participation du soléus. La réduction de l'équin en flexion du genou est donc la condition *sine qua non* de l'indication.

Deux types d'intervention peuvent être réalisés.

Désinsertion de la lame d'insertion des deux gastrocnémiens en supracondylien

Une voie verticale postéro-médiale en regard du bord postérieur du plateau tibial est réalisée sur un opéré en décubitus dorsal avec coussin sous la fesse controlatérale, en forte rotation externe de hanche et flexion du genou à 90 degrés.

Le contact osseux est trouvé; il n'est plus quitté. Cela permet de localiser le plan de clivage entre la coque condylienne médiale et le tendon du gastrocnémien médial. La dissection est poursuivie vers la ligne médiane et le plan latéral en restant au contact du plan capsulaire et en refoulant en arrière le pédicule poplité qui est protégé par une lame malléable. Pour faciliter la mobilisation, il peut être nécessaire de lier le pédicule médial proximal du genou.

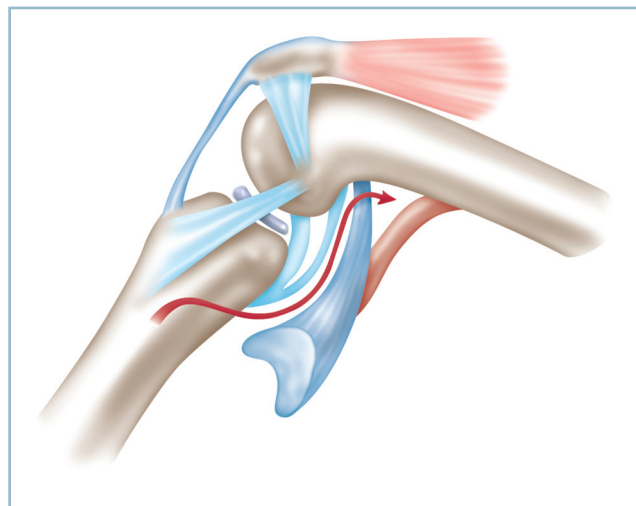
Sous contrôle de la vue, les deux tendons sont progressivement désinsérés du plan osseux. Cette intervention permet également la réalisation aisée d'une capsulotomie postérieure, très utile en cas de rétraction associée des gastrocnémiens et de flessum du genou (figure 11.14).

Section de la lame commune des gastrocnémiens

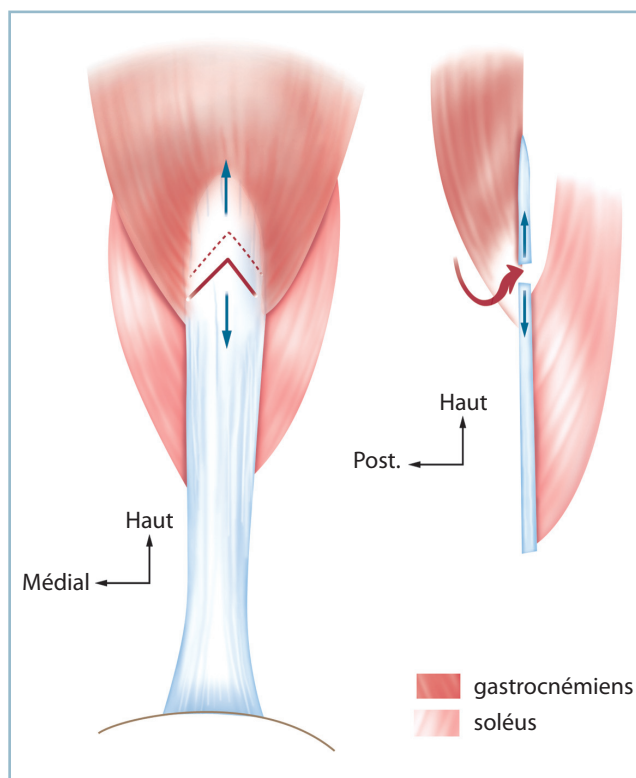
C'est l'intervention de Vulpius (figure 11.15) :

— par une voie verticale, à la jonction 2/5 proximaux, 3/5 distaux de la face postérieure de la jambe, c'est-à-dire immédiatement sous la saillie du corps musculaire des gastrocnémiens, abord de la lame tendineuse commune; attention aux deux branches du nerf sural pendant cet abord qui chemine en sus-fascial dans le secteur médian ou paramédian;

— après repérage de ses bords périphériques, la ténotomie complète, en «V» inversé, de la lame est réalisée en respectant la continuité des fibres musculaires du soléus. La mise en flexion dorsale de la cheville, genou étendu, permet de régler l'allongement.



11.14 Allongement des gastrocnémiens par désinsertion condylienne des tendons d'origine. Vue médiale. La ligne rouge matérialise la ligne de dissection et de ténotomie. Noter la proximité du pédicule poplité.



11.15 Allongement des gastrocnémiens par procédé de Vulpius. Ténotomie transversale de la lame des gastrocnémiens en amont de l'insertion du soléus à la face antérieure (vue postérieure et coupe sagittale).

Précisons à nouveau que les rétractions isolées des gastrocnémiens ne relèvent pas systématiquement d'un allongement chirurgical. En cas de rétraction modérée et lorsque la flexion du genou restaure une flexion dorsale correcte de la cheville, il est possible (et recommandé) de réaliser, en fin d'intervention et sous anesthésie générale, une attelle postérieure (voire une botte fenêtrée) en flexion dorsale maximale, flexion du genou. Pendant la dessiccation de la résine et la phase de réveil, cette dernière est maintenue par un coussin sous le genou dont la hauteur sera ensuite progressivement diminuée dans la période postopératoire.

Interventions sur le squelette osseux

L'arthrose contre-indique les corrections agissant sur les parties molles. En cas d'atteinte dégénérative talo-crurale et/ou sous-taliennne avérée, seules sont de mises les interventions sur le squelette osseux.

Lésion dégénérative talo-crurale isolée

Ostéotomie supramalléolaire

Lorsque l'équin est peu important, l'arthrose peu évoluée et peu symptomatique, il est possible de réaliser une ostéotomie supramalléolaire (OTS) de transfert de secteur, surtout en présence de parties molles à risque.

On pratique une ostéotomie d'extension par résection cunéiforme antérieure à charnière postérieure. Il est nécessaire de déterminer avec précision l'angle de correction sur un calque, les dimensions de la résection étant matérialisées par deux broches repères, sagittales, introduites sous amplificateur de brillance.

On prendra garde au fait que le transfert de secteur provoque une limitation proportionnelle de l'amplitude en flexion plantaire par transfert de secteur, et que la remise à plat de la plante extérieurement une relative découverte antérieure et un allongement progressif de l'avant-pied. Cette intervention ne convient donc qu'aux petits équins, comportant une réserve suffisante de flexion plantaire (figure 11.16).

En pratique, l'abord de la face antérieure du pilon s'effectue par voie antéro-latérale ou antéro-médiale :

- la coupe distale, parallèle à l'interligne, est située dans le plan tangentant l'extrémité proximale de la syndesmose, en veillant à respecter la corticale postérieure au niveau de laquelle doit se situer le sommet du coin de résection et qui doit seulement être un peu affaiblie;

- les deux lignes de résection sont réalisées sous contrôle de l'amplificateur de brillance à l'aide d'une scie étroite et courte, ne fouettant pas et montée sur un moteur sans iner-

tie; l'ostéotomie à la scie respecte la corticale postérieure qui est seulement fragilisée à la demande à l'aide d'une lame de Pauwels fine;

- la correction obtenue, l'ostéosynthèse est faite à l'aide de deux ou trois agrafes antérieures; une immobilisation postopératoire en position de correction est indispensable.

Arthrodèse de la cheville

En cas d'arthrose évoluée, on réalise une arthrodèse talo-crurale :

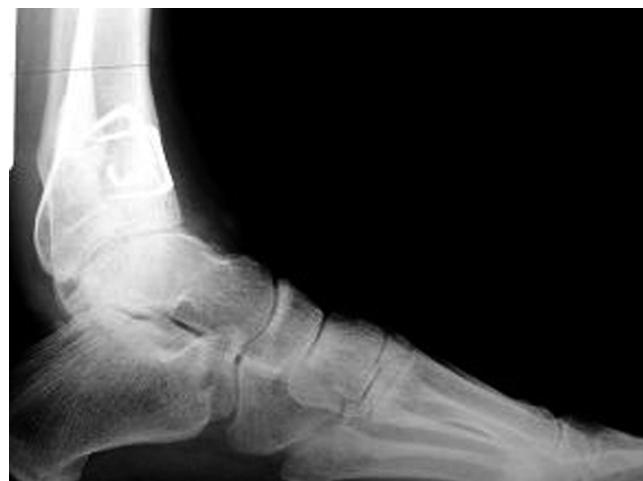- la sous-taliennne doit être saine ou asymptomatique;
- l'arthrodèse n'est pas sans difficultés techniques;
- son action est relativement limitée.

Sur le plan technique, il faut recourir de façon péremptoire à une résection cunéiforme à base antérieure autour d'une charnière postérieure (figure 11.17).

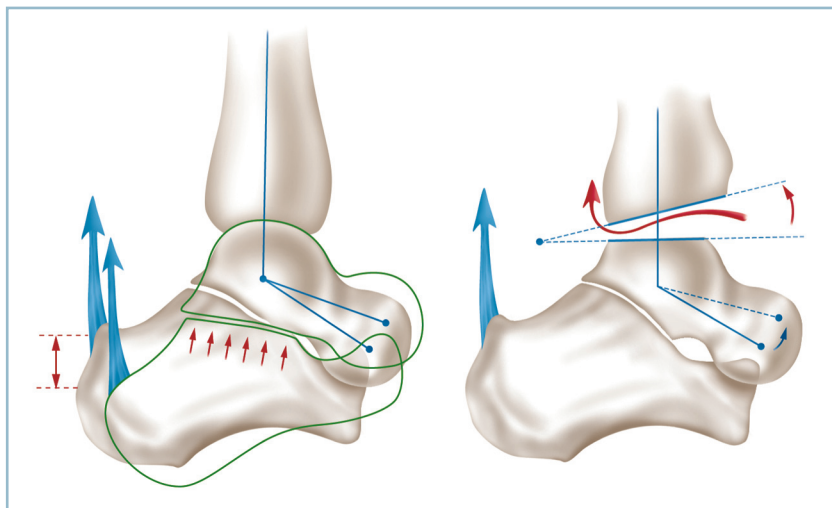
L'intervention est pratiquée par voie antéro-latérale, le siège et l'importance de la résection étant déterminée par deux broches repères, sagittales, implantées sous amplificateur de brillance. De l'exactitude de leur positionnement dépend la qualité de la réduction de l'équin. Deux précautions techniques sont indispensables :

- la résection doit porter majoritairement sur le versant tibial (la coupe taliennne se limitant au simple écrêtement du dôme); la direction des coupes dans le plan frontal tient compte d'une éventuelle correction dans ce plan;

- le temps de libération sur les secteurs talo-fibulaire et talo-malléolaire médial est très important et doit permettre la mobi-



11.16 Radiographie d'une Ostéotomie Supra-Malléolaire de Flexion Epiphysaire. Noter la remise à plat de la plante au prix d'un récurvatum épiphysaire et de la découverte du dôme.



11.17 Arthrodèse de la cheville pour correction d'équin.

À gauche : la correction par rotation

de la poulie provoque la mise en tension du tendon calcanéen par abaissement de la tubérosité postérieure (levier du 1^{er} genre) et entraîne une surcharge sous-taliennne postérieure. À droite : la correction par résection cunéiforme reporte le centre du mouvement vers l'arrière et minore ce risque. La flèche rouge matérialise la capsulotomie postérieure complémentaire.

lisation du dôme talien dont la portion antérieure large devra se loger à l'intérieur de la mortaise.

L'ostéosynthèse s'effectue par agrafes antérieures et vis en croix tibio-taliennes.

Lésions dégénératives sous-taliennes isolées

La correction s'effectue dans la sous-taliennne par le biais d'une *tarsectomie postérieure avec effet Lambrinudi*.

Le principe de cette intervention repose sur la réalisation d'une ostéotomie cunéiforme à base antérieure de fermeture autour d'une charnière postérieure aux dépens de la face inférieure du talus (voir p 245 à 248, « Arthrose du couple de torsion »). Il faut préciser trois notions importantes le domaine des indications.

La résection cunéiforme du secteur plantaire du talus interfère avec l'apport vasculaire destiné au corps. Pour éviter tout risque de déficit de vascularisation et de nécrose du corps du talus, la résection ne doit pas excéder la moitié inférieure de la circonférence de la tête taliennne. Ce procédé offrant des capacités de correction assez limitées en pratique, celles-ci sont dépassées pour des équins supérieurs à 10 degrés.

Cette méthode peut être couplée à des interventions complémentaires sur les parties molles, allongement du tendon calcanéen, tout particulièrement. Cette association se révèle très utile en présence d'un équin important survenant dans un contexte d'arthrose sous-taliennne et de parties molles postéro-médiales à risque. Ainsi, dans ces conditions et en présence d'un équin de 20 degrés, par exemple, on peut obtenir 10 degrés de correction dans la sous-taliennne, les 10 autres étant acquis par un temps sur les parties molles.

L'intervention présente également de bonnes capacités de correction dans le plan frontal en agissant directement sur la direction

des coupes osseuses, ce qui se vérifie tout particulièrement pour les déformations en varus équin. Le varus, qui entraîne une diminution de la divergence talo-crurale dorso-plantaire, rapproche le secteur distal du talus et la tête de la voie d'abord et facilite la réalisation technique de l'ostéotomie dont l'importance sera plus marquée latéralement dans le plan frontal.

Lésions dégénératives talo-crurales et sous-taliennes associées

L'indication dépend de l'importance de l'équin et de la distribution des lésions arthrosiques. Lorsque l'équin n'est pas très important, et à fortiori si les lésions dégénératives prédominent sur la talo-crurale, il est possible de réaliser une arthrodèse talo-crurale et sous-taliennne postérieure (voir, « Arthrose »).

En présence de déformations majeures, il faut discuter l'indication d'une *talectomie corporéale avec arthrodèse tibio-céphalo-talo-calcanéenne*. Cette intervention, dont la correction s'effectue selon un mécanisme de levier du 2^e genre par fermeture en feuillet de livre autour d'une charnière postérieure, a l'avantage d'être réalisable sur des parties molles à risque, et de ne pas créer de phénomènes d'étirement des pédicules vasculo-nerveux tibiaux postérieurs (figure 11.18).

La talectomie corporéale a aussi l'avantage de respecter la médio-tarsienne et, partant, de préserver des amplitudes correctes en flexion plantaire. Elle présente l'inconvénient d'entraîner un raccourcissement de 15 à 20 mm, notion qui devra obligatoirement être prise en compte dans la discussion préopératoire (ce raccourcissement pouvant aggraver une inégalité de longueur d'origine proximale). Le blessé sera informé de ce risque.

Talectomie corporéale avec arthrodèse tibio-pédieuse : description technique

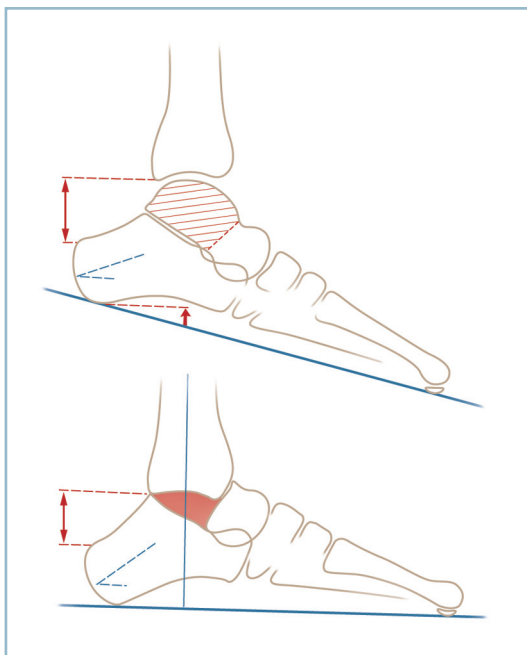
L'intervention se déroule selon les temps suivants sur un opéré en décubitus dorsal, avec un fort coussin sous la fesse controlatérale. Le tracé de l'incision nécessite un bref commentaire. Compte tenu d'un état cutané potentiellement à risque et pour éviter d'être confronté à des problèmes de fermeture

(constitution «d'oreilles» lors de la réduction des déformations), il est préférable d'utiliser une voie d'abord perpendiculaire à la direction de la correction, ne nécessitant aucun décollement cutané.

On conseille donc une voie antéro-latérale, arciforme à concavité postérieure, comportant un segment vertical préfibulaire et un segment horizontal sous-malléolaire réunis par un secteur intermédiaire arciforme, à large rayon de courbure.

L'incision débute à la face antérieure du cou de pied à la jonction 2/5 médial-3/5 latéral; elle se termine à la face latérale de l'arrière-pied, à mi-distance entre la pointe de la malléole et la plante. Le plan du rétinaculum supérieur des extenseurs étant atteint sans aucun décollement, celui-ci est ouvert verticalement au bord latéral des digitations du LEO. Le plan osseux et capsulaire est atteint (*figure 11.19*).

Le dégagement du sinus du tarse permet d'identifier le bord inférieur du col du talus. Sans quitter le plan osseux, la dissection permet d'accéder à la face dorsale du col et d'y glisser un écarteur à bec fin prenant appui sur son versant dorso-médial. Il est fondamental de préserver la vascularisation de la tête,



11.18 Principes de la talectomie corporelle.

La résection du corps talien (hachures simples) permet la correction de l'équin par fermeture en feuillet de livre autour d'un centre de mouvement postérieur sans mise en tension des formations postérieures. La remise à plat de la plante et la restitution du talus calcanéen physiologique n'induisent pas l'allongement de la distance entre la marge postérieure du tibia et le pôle postéro-supérieur de la tubérosité calcanéenne (flèche verticale).

l'articulation talo-naviculaire doit donc être impérativement respectée.

La talo-crurale est ouverte par désinsertion capsulaire de la marge antérieure sur toute son étendue et du bord antérieur de la fibula.

Sous protection de l'écarteur contre-coudé et d'une spatule glissée dans le sinus du tarse, le col du talus est ostéotomisé progressivement à l'aide de lames de Pauwels de 15 mm de large (figure 11.20).

La mise en flexion plantaire de l'avant-pied facilite l'exposition du corps du talus dans la mortaise :

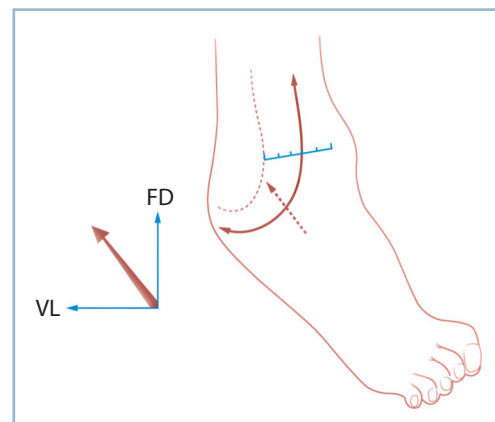
- ses connexions capsulaires sont progressivement sectionnées d'avant en arrière, à l'aide d'une rugine courbe fine, à la face inférieure, en s'insinuant dans la sous-talienne postérieure, puis, latéralement, dans l'espace talo-fibulaire et médialement dans l'espace talo-malléolaire médial;

- le corps du talus est ainsi mobilisé de proche en proche dans la mortaise; grâce à des poussées exercées d'arrière en avant par la rugine, s'appuyant, courbure tournée vers l'avant, sur le segment postérieur du talus et la marge antérieure du tibia, le corps du talus est progressivement énucléé;

- il faut vérifier que la résection soit totale et qu'il ne reste pas de résidu talien, notamment dans le secteur postéro-médial (ce dernier pouvant être à l'origine de phénomènes de compression sur le pédicule tibial postérieur).

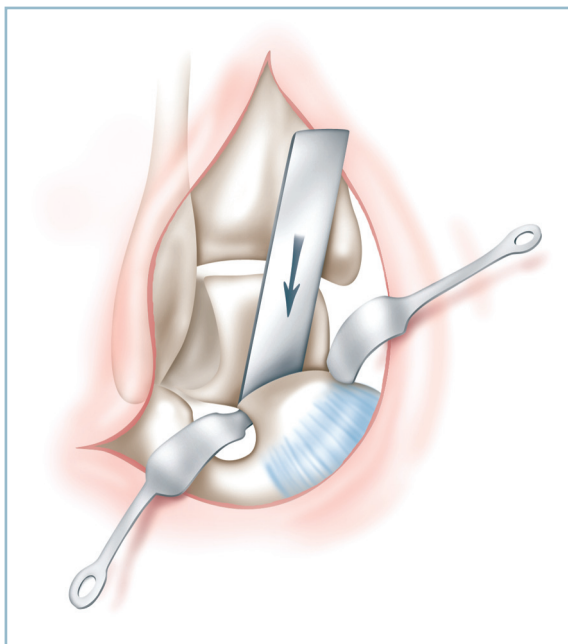
Le fragment talien est réservé et morcelé à titre de greffon cortico-spongieux autologue.

L'emboîtement du calcaneus dans la mortaise nécessite un temps de préparation de celle-ci, car elle est trop étroite pour accepter le calcaneus en bonne place (figure 11.21).

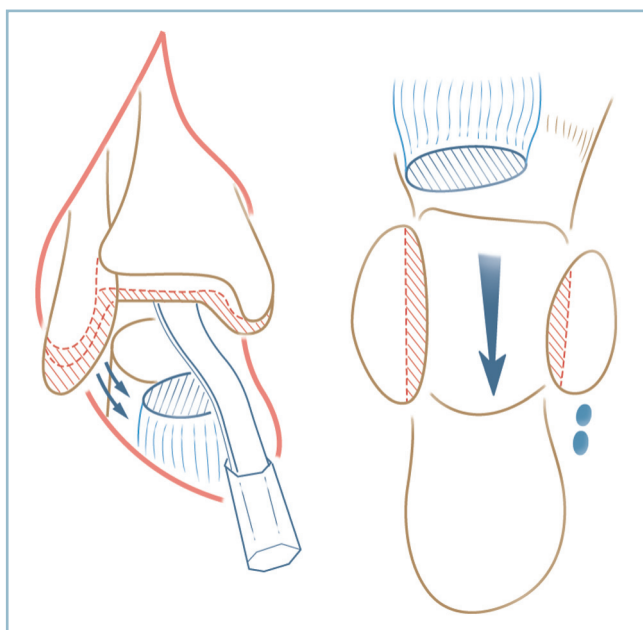


11.19 Talectomie corporelle.

Tracé de l'incision, arciforme à large rayon, débutant à la jonction 2/5 médial et 3/5 latéral de l'interligne talo-cubitale et se terminant à mi-hauteur de la région sous-malléolaire fibulaire. Vue antéro-latérale d'un pied en varus équin. La flèche indique la direction de la correction.



11.20 Tallectomie corporelle : vue antéro-latérale. Ostéotomie du col talien qui est exposé par deux petits écarteurs contre-coudés, l'un à la face médiale du col, l'autre dans le sinus du tarse.



11.21 Tallectomie corporelle : préparation de l'emboîtement tibio-fibulo-calcaneen. Vue opératoire de face : la mortaise est exposée à l'aide d'un ciseau courbe s'appuyant sur la marge postérieure et prenant contre-appui sur la tête talienne et l'articulation talo-naviculaire qui est soigneusement préservée. Coupe horizontale montrant les coupes sur les malléoles, le thalamus et le résidu céphalique. Les hachures rouges matérialisent les résections osseuses.

Sur le versant calcanéen, la face latérale est libérée en sous-périosté par décollement des fibulaires. De la même façon, la face médiale est également libérée dans la région rétro-sus-tentaculaire. Le thalamus est avivé.

Sur le versant proximal, tibio-fibulaire :

- la malléole médiale est amincie sur son versant articulaire ;
- la malléole latérale est également mise en forme par amincissement et résection de sa facette articulaire et accourcissement de l'ordre de 50 % ;
- la marge postérieure est abattue sous contrôle de la vue, sous protection d'une rugine y prenant appui après réalisation d'une désinsertion capsulaire postérieure ;
- la mortaise aménagée est soigneusement avivée.

Cette préparation osseuse permet, après retouches successives, un emboîtement à peu près exact des faces collatérales du calcaneus à l'intérieur de la mortaise.

Il faut ensuite mettre au contact la tranche d'ostéotomie du col et la marge antérieure du tibia avivée. Pour diminuer le raccourcissement, il est possible de limiter ce contact à la moitié supérieure de la tranche d'ostéotomie du col.

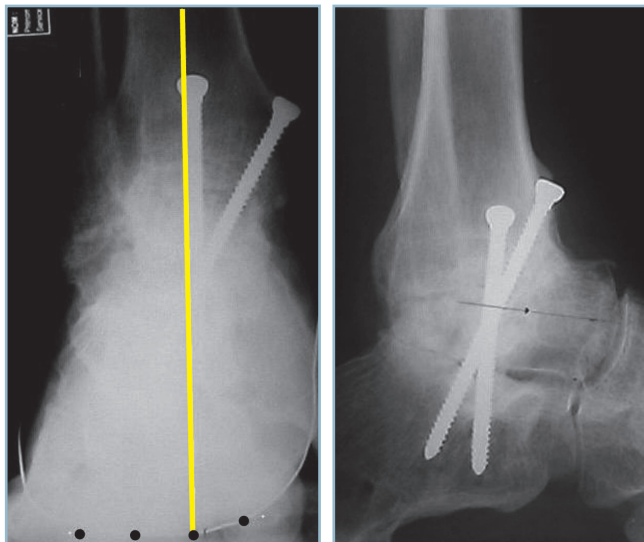
La vérification de la position du pied est, à ce stade, prioritaire et nécessite une immobilisation provisoire par broches tibio-calcaneennes (verticales) et céphalo-talo-tibiales (horizontales). Des clichés avec double cerclage sont réalisés. De face, le talon doit être à 5 degrés de valgus, la barre d'appui métatarsienne perpendiculaire à l'axe du tibia ; de profil, la plante perpendiculaire à l'axe longitudinal du tibia.

L'ostéosynthèse est alors réalisée de la façon suivante :

- deux vis en croix tibio-calcaneennes, en compression, sont implantées, l'une ascendante calcanéotibiale, introduite à partir de l'angle ventro-latéral du calcaneus, l'autre descendante, introduite à partir du secteur antéro-latéral du tibia ;
- une ou deux agrafes sont mises en place entre la marge antérieure du tibia et le segment dorsal de la tête du talus ; afin d'éviter la survenue d'un refend sur la tête (à éviter absolument), il est très important de préparer le trajet intracéphalique de la patte de l'agrafe, par forage à l'aide d'une mèche de diamètre adapté ;
- les greffons cortico-spongieux sont tassés à force dans les espaces résiduels.

La fermeture ne soulève aucune difficulté, les deux lambeaux se positionnant spontanément en bonne place (figure 11.22).

Une attelle postérieure en position de fonction termine l'intervention. Cette attelle est relayée dès que possible par une botte en résine.



11.22 Talectomie corporeale Radiographie de face (noter l'orientation du talon) et de profil (noter la consolidation tibio-céphalotalienne et l'aspect normal de la talo-naviculaire et de la calcanéocuboïdienne).

Rappelons, pour terminer, le cas particulier des déformations en varus équin s'inscrivant dans le cadre des séquelles d'un syndrome des loges postérieures de jambe avéré.

Dans cette circonstance, caractérisée par une anesthésie plantaire et une situation cutanée et vasculo-nerveuse à risques, il faut privilégier l'indication de talectomie corporeale (réalisée selon la même technique) et le montage par fixateur externe tibio-pédieux (FETP). Cette solution présente de nombreux avantages : suppression de toute contention externe postopératoire ; facilitation de la surveillance des suites et possibilité de correction progressive de la déformation en cas de rétraction des pédicules postérieurs.

De même, la rétraction associée des fléchisseurs plantaires extrinsèques extérieurement, après remise à plat de la plante, une déformation en griffe des orteils justifiant un temps de correction supplémentaire, éventuellement associé à des allongements tendineux.

ARTHROSE TALO-CRURALE

L'arthrose talo-crurale est fréquente et reste longtemps bien tolérée. La douleur et la perte de la flexion dorsale sont les premiers signes cliniques à apparaître.

La douleur est d'installation bruyante, sous la forme de crises articulaires aiguës, avec impossibilité d'appui, régressives en quelques jours, mais se reproduisant de façon itérative pendant

une durée variable (de quelques semaines à quelques mois). Cette phase aiguë s'amende ensuite progressivement pour faire place à une période de quiescence qui peut durer plusieurs années. Pendant cette phase initiale, il faut savoir attendre, prévenir le patient et s'aider de petits moyens non chirurgicaux. L'arthrose talo-crurale peut très souvent être qualifiée de « bonne fille ».

La perte de la flexion dorsale apparaît dès le stade d'arthrose incipiens. Son importance augmente de façon linéaire avec le degré de gravité de l'arthrose. À la phase initiale, elle se manifeste sous la forme d'un équin talien et d'une surcharge de la sous-talienne. Il s'ensuit de possibles erreurs diagnostiques en présence d'une douleur relativement intense et de lésions dégénératives évidentes de la talo-crurale. Ce tableau atypique de souffrance sous-talienne par équin talien nécessite un diagnostic précis de localisation de la douleur :

- la douleur sous-talienne est latérale, sous-malléolaire avec une composante de talalgie et d'instabilité ou d'insécurité ;
- sur la radiographie de profil en charge, l'angle tibio-talien sagittal (ATTTS) est supérieur à 105 degrés ;
- en cas de doute, l'arthroscanner prend tout son intérêt, non pas sur la talo-crurale mais sur la sous-talienne, surtout s'il est couplé à une anesthésie-test avec évaluation fonctionnelle.

Après une durée variable, habituellement plusieurs années (sauf en cas d'arthrose sur malrotation talienne, d'évolutivité beaucoup plus marquée), s'installe la phase de décompensation. Il s'agit d'une décompensation progressive, sous la forme d'une intensification de la douleur et d'interférences sur la vie courante. La majoration de l'équin nécessite un traitement médical actif, par surélévation du talon, puis infiltration(s), lorsque l'arthrose comporte une composante de synovite réactionnelle, voire de visco-supplémentation (qui peut représenter un bon moyen d'attente). Mais la diminution de l'efficacité du traitement et l'augmentation progressive de la gêne fonctionnelle conduisent à envisager le recours chirurgical. Deux interventions sont réalisables à ce stade : l'arthrodèse et l'arthroplastie prothétique.

ARTHRODÈSE

Elle a pour but la restauration de l'indolence au prix d'une ankylose de la talo-crurale. L'objectif de l'intervention pose plusieurs problèmes. En tout premier lieu, en raison des séquelles provoquées par l'intervention, il est impératif de préciser avec le patient, de façon claire et précise, les différents aspects de la relation bénéfices/risques. Bien entendu, la perte de la mobilité ne doit provoquer qu'une gêne limitée et, en tous cas, se révéler négligeable par rapport au gain antalgique.

Plusieurs points méritent discussion : la fusion et le résultat fonctionnel immédiat, le retentissement sur les articulations adjacentes et le pronostic à long terme.

Fusion tibio-talienne

Ce n'est plus un problème actuellement car les techniques d'avivement (à ciel ouvert ou par voie arthroscopique), avec ostéosynthèse en compression par vis en croix, permettent régulièrement des taux de fusion de 90 à 95 %.

Résultat fonctionnel

Il est directement lié à la position. Celle-ci doit être parfaite dans tous les plans, cet impératif ne tolérant aucune approximation.

Dans le plan frontal, le talon doit être à 5 degrés de valgus et la barre d'appui métatarsienne parfaitement orthogonale à l'axe jambier.

Dans le plan sagittal :

— il est couramment admis que le pied doit être en position neutre, à savoir arche latérale perpendiculaire à l'axe jambier (ou fibulaire);

— en fait, il semble souhaitable de positionner la plante en très léger talus (5 à 7°). Ce petit secteur de flexion dorsale passive permet en effet, par déroulement sur le talon, d'amorcer l'avancée du tibia, la plante étant à plat; cette initiation de

l'impulsion permet de retarder le temps de soulèvement actif du talon; la durée de la surcharge sous-talienne qui en découle se trouve donc diminuée;

— bien entendu, la préservation d'une vingtaine de degrés de flexion plantaire dans le couple de torsion et le tarse antérieur est essentielle, car la perte de ce secteur d'amplitude est extrêmement gênante fonctionnellement; par chance, ce secteur d'amplitude est exceptionnellement altéré.

Les contrôles radiographiques peropératoires de la position sont indispensables :

— les clichés doivent intégrer l'ensemble du pied dont la barre d'appui métatarsienne;

— l'incidence de face en double cerclage talonnier et capito-métatarsien trouve toute son importance (voir *figure 10.3*). Il est évident que, malgré une position parfaite de l'arrière-pied dans les deux plans, la persistance d'une pronation irréductible de l'avant-pied entraînera un varus compensateur dans la sous-talienne et un mauvais résultat fonctionnel. C'est probablement l'explication de la mauvaise réputation des arthrodèses talo-crurales en matière de pied creux antéro-médial (voir *figure 10.1*).

TOLÉRANCE À LONG TERME

Lorsque les conditions de positionnement sont respectées, la tolérance à long terme de la sous-talienne en aval d'une arthrodèse talo-crurale est bonne, sans risque important de dégradation ultérieure. Les conclusions du travail de Migaud et *al.*, reprenant à très long terme la série initiale de Duquennoy, vont dans ce sens. Cette analyse apporte la preuve qu'après la phase d'adaptation initiale, il n'est pas observé de dégradation évolutive fonctionnellement gênante de la sous-talienne.

Il est important de rappeler que les modifications radiographiques de la sous-talienne, qui sont constantes, relèvent principalement d'un modelé d'adaptation plutôt que d'une réelle dégradation. De la sorte, il est permis de penser que, dans la majorité des cas, un bon résultat fonctionnel rapidement acquis, sur un pied en bonne position, se maintiendra pendant de très nombreuses années.

En fait, le problème immédiat qui se pose à l'opérateur est celui de l'extension ou non à la sous-talienne. Ce problème est très important et pas encore totalement résolu. Sa méconnaissance peut être à l'origine de très mauvais

résultats fonctionnels immédiats. Ces derniers sont difficilement rattrapables par extension secondaire de l'arthrodèse. En effet, toutes les séries montrent que les meilleurs résultats sont obtenus d'emblée, d'un seul tenant, et que les reprises pour extension de l'arthrodèse, même anatomiquement réussies, ne parviennent pas, fonctionnellement, au même niveau.

L'extension d'emblée à la sous-talienne n'est pas sans conséquences sur la fusion. En effet, si ce taux est largement supérieur à 90 % pour les arthrodèses talo-crurales isolées, ce dernier chute de 20 à 30 % en cas d'extension à la sous-talienne; le taux de fusion concomitante des deux interlignes étant de l'ordre de 65 à 70 % dans la plupart des séries.

Sur le plan pratique, le point important est de préciser si la sous-talienne est cliniquement symptomatique et si, à la lumière des notions précédentes, elle doit être intéressée par la fusion.

— Pour ce qui concerne la première question, la topographie de la douleur et les données de l'anesthésie-test sous arthroscanner permettent habituellement d'y répondre.

— Pour ce qui concerne l'indication d'extension de la fusion à la sous-talienne, celle-ci est indiscutable, quand existe une parfaite concordance radioclinique, à savoir arthrose évidente des deux interlignes et positivité du test anesthésique de la sous-talienne. Cette éventualité est somme toute assez rare.

— À l'inverse, des signes cliniques manifestes de souffrance sous-talienne, en l'absence de signes dégénératifs radiographiques et en présence d'un important équin talien, justifient une arthrodèse isolée de la talo-crurale. La position doit alors être particulièrement attentive dans tous les plans avec notamment réduction complète de l'équin talien et, mieux, ménagement d'un petit talus facilitant le déroulement du pas et l'initiation de l'impulsion du pas.

La décision peut soulever des difficultés dans les situations intermédiaires. Néanmoins, deux associations sont les plus habituelles :

— Soit arthrose talo-crurale évoluée avec équin talien et lésions dégénératives sous-taliennes modérées, symptomatiques. Un test de surélévation du talon peut aider. En effet si ce test fait disparaître la composante douloureuse imputée à la sous-talienne, il est possible de réaliser une arthrodèse limitée à la talo-crurale. Comme dans le cas précédent, les impératifs de positionnement et de réduction de l'équin talien sont particulièrement importants. Le patient doit être informé des objectifs thérapeutiques et des possibilités d'échec.

— Soit lésions dégénératives talo-crurales évoluées avec arthrose sous-talienne marquée, asymptomatique. Ce cas est plus simple. Après vérification de l'enraidissement en bonne position de la sous-talienne, l'intervention se limite à la seule fusion talo-crurale.

PROTHÈSE TOTALE DE CHEVILLE

Cette arthroplastie a le double objectif de restauration de l'indolence et de recouvrement des amplitudes articulaires. De ce dernier point découle un objectif de protection, à long terme, du couple de torsion. Mais comme tout procédé prothétique, cette intervention comporte le risque d'usure des implants et soulève le problème de la longévité des ancrages. Ces différents éléments sont à mettre en balance et doivent être discutés en termes de relation avantages/risques.

Les prothèses de 3^e génération qui comportent deux pièces métalliques non scellées de resurfaçage (tibiale plane, talienne convexe) et un ménisque mobile d'interposition en polyéthylène (PE) semblent répondre au critère de longévité. Dans l'étude multicentrique réalisée par l'AFCP pour le congrès annuel de la Sofcot en 2006, analysant les résultats d'une série de 592 PTC de 3^e génération (dont 553 revues) avec un recul de 1 à 12 ans (recul moyen 38 mois), le taux moyen de survie est de 88 % à 6 ans (IC = 5 %). Néanmoins si, dans ce délai, il n'est fait état que de 4 % de descellements certains, on relève tout de même 29 % de liserés et 15 % d'anomalie de la trame osseuse du tibia (à type de géode ou de résorption trabéculaire). Ces liserés sont, certes, cliniquement asymptomatiques, mais leur devenir à long terme reste hypothétique, de sorte que l'avenir à très long terme reste encore incertain.

Pour ce qui concerne les objectifs fonctionnels, ces derniers semblent atteints. Pour la douleur et la fonction globale, dans la même étude, le score global est de 82,12 % (contre 32,5 % en préopératoire); 40 % des opérés étaient très satisfaits, 47,5 % satisfaits.

Pour ce qui concerne les mobilités, contrairement aux autres séries de la littérature, l'étude de l'AFCP fait état d'un gain significatif d'amplitude globale. De surcroît, ce dernier porte principalement sur la flexion dorsale (l'amplitude moyenne en flexion dorsale au recul étant de 9,1 % contre 1,6 % en préopératoire). Il faut noter, cependant, que les mesures sont effectuées par référence à la plante, aucune d'entre elles ne se référant à l'angle tibio-talien sagittal. Il n'est pas exclu de penser, en effet, qu'un équin préopératoire (situation habituelle) ait pu induire des phénomènes de compensation dans le couple de torsion, à l'origine d'une petite amplitude en flexion dorsale extra-talo-crurale. Ce point apparaît pourtant essentiel en termes de protection à long terme de la sous-talienne. Lors du déroulement du pas, cette dernière n'est véritablement soustraite d'une surcharge pathologique que lorsque la talo-crurale possède une réelle amplitude en flexion dorsale. C'est pourquoi, en l'état actuel des connaissances, il est impossible d'affirmer, sur des arguments objectifs, que l'implantation réussie d'une prothèse totale de cheville protège à long terme le couple de torsion. Des travaux ultérieurs,

fondés sur la mesure de l'angle tibio-talien sagittal en flexion dorsale maximale, sont indispensables pour répondre objectivement à cette question.

Malgré les progrès extrêmement prometteurs de la prothèse totale de cheville, il est préférable de réserver cette intervention aux sujets relativement âgés porteurs d'une cheville sans désaxation majeure ni laxité importante, avec une sous-talienne pas trop altérée (ou à l'inverse enraidie en bonne position), sans antécédents septiques ni problèmes trophiques. Un sujet jeune, réalisant un travail de force est une contre-indication. Les indications de prothèse totale de cheville, en matière de séquelles traumatiques, sont donc relativement limitées, contrairement aux atteintes des rhumatismes inflammatoires. Une indication, néanmoins, trouve une place dans le cadre des traumatismes anciens, c'est celle d'un syndrome de détérioration (clinique et/ou anatomique) de la cheville en amont d'une ankylose complète du couple de torsion et à fortiori d'un bloc pédieux total.

La description technique ne sera pas développée ici. Le lecteur se reportera au chapitre correspondant du traité de Leemrijse et Valtin (*Pathologie du pied et de la cheville*, voir chapitre 27, pages 390-404. Trois points particulièrement importants méritent néanmoins d'être précisés.

— La voie antérieure médiane, indispensable pour permettre une bonne exposition et la parfaite orientation des coupes, comporte un risque de nécrose cutanée en raison de l'ouverture du pédicule vasculo-tendineux antérieur. Sa réalisation dans le cadre de séquelles traumatiques doit être particulièrement prudente et précautionneuse.

— L'orientation des coupes et le positionnement des implants conditionnent le résultat fonctionnel et la survie des ancrages à long terme. Il en est de même des problèmes spécifiques des malléoles qui oscillent entre conflits ostéo-prothétiques par insuffisance de résection et fragilisation à l'origine de fractures pathologiques au pronostic réservé.

La technique ne s'improvise pas. Elle comporte beaucoup d'embûches et ne supporte pas d'approximation. C'est pourquoi, en l'absence de pratique régulière, il semble raisonnable de confier les candidats à une prothèse totale de cheville aux équipes qui en ont une grande pratique

ARTHRODÈSE TALO-CRURALE ISOLÉE

Technique standard : procédé de Meary

Cette intervention correspond à la technique standard de base. Elle est indiquée, on l'a vu, en présence d'une arthrose talo-crurale isolée sans participation sous-talienne autre que celle liée directement à un équin talien, sans traduction anatomique objective et (à priori) réversible après correction de ce dernier. Elle s'effectue par voie antéro-latérale.

Voie d'abord antéro-latérale standard

On expose tout d'abord le plan fibreux en portant une attention particulière aux branches latérales terminales du fibulaire qui sont sous-cutanées et très exposées.

Ensuite incision du rétinaculum supérieur des extenseurs, au bord latéral de la digitation du 5^e orteil et abord du plan osseux du tibia qui est atteint en premier et n'est plus quitté. Cela donne accès au plan capsulaire antérieur. Le pédicule tendino-vasculaire antérieur est alors refoulé médialement en masse et maintenu par un écarteur à bec prenant appui sur le massif malléolaire médial. La totalité de la face antérieure de la capsule est ainsi exposée.

La présence d'adhérences du pédicule tibial antérieur au plan osseux peut rendre ce temps délicat et demander une grande prudence, surtout lorsque ces adhérences, d'origine post-chirurgicale, sont très serrées sur des anfractuosités du relief osseux.

Le plan capsulaire est désinséré de la marge antérieure sur toute son étendue, ce qui permet l'exposition du secteur antérieur et la libération des espaces sagittaux talo-fibulaire et talo-malléolaire médial. Une synovectomie est, le cas échéant réalisée, ainsi que des prélèvements bactériologiques et/ou anatomopathologiques.

Réalisation des coupes osseuses

Une distraction articulaire, réalisée grâce à la mise en place d'un écarteur de Méary, permet l'examen de la cavité articulaire et de préciser le mode d'avivement à réaliser.

D'une manière générale, il faut préférer la réalisation de coupes épiphysaires planes à l'avivement simple des surfaces articulaires. Ce procédé offre de nombreux avantages :

— obtention de tranches spongieuses larges et bien vascularisées ;

— possibilité de réaliser une translation postérieure du pied sous le tibia ; cette mesure diminuant la longueur du bras de levier de l'avant-pied, protège le couple de torsion ;

— en cas d'équin, la réalisation d'une résection cunéiforme à base antérieure permet une correction par fermeture en feuillet de livre autour d'un axe postérieur. Ce mode de correction, à type de levier du deuxième genre, ne provoque pas de distension du tendon calcanéen et partant de surcharge de la sous-talienne. À l'inverse, ce procédé induit un petit raccourcissement en rapport avec l'importance de la résection.

La résection articulaire nécessite un certain nombre de précautions :

— *Résection à minima sur le talus*, n'intéressant que le sommet du dôme pour ne pas altérer le capital osseux talien. Le plan de coupe doit impérativement être strictement horizontal dans le plan frontal et strictement orthogonal à l'axe du talon. La résection s'effectue à l'aide d'une scie oscillante à lame étroite et rigide. Ce temps qui n'est pas sans certaines difficultés, n'a pas pour objectif de contribuer à la correction. Il a seulement pour but l'acquisition d'un plan de coupe bien vascularisé et parfaitement orthogonal.

— *Résection portant électivement sur le tibia*. C'est à ce niveau que sera réalisée la correction. La hauteur et la direction du plan de coupe sont définies en fonction des conditions anatomiques préopératoires (voir figure 11.24). À cet effet, la réalisation de calques sur des clichés en charge est à conseiller. Plusieurs situations sont possibles.

En l'absence d'équin, la résection est réduite à l'essentiel. Il est commode de marquer à l'ostéotome, l'amorce du plan de coupe au niveau déterminé :

— ce plan de coupe doit être strictement perpendiculaire à l'axe du tibia ;

Pour ce faire, des repères topographiques peuvent être déterminés sur la radiographie préopératoire et reportés sur leur correspondant anatomique. Ce sont, par exemple, l'angle supéro-médial, le rebord inférieur de la marge antérieure, l'ostéophyte antérieur qui sont toujours facilement identifiables. De même la crête tibiale doit pouvoir être palpée et localisée sur toute sa hauteur.

La coupe emporte à la scie oscillante, la marge antérieure (et son ostéophyte), le sous-chondral du plafond de la mortaise et la marge postérieure :

— pour éviter tout risque de blessure des structures postérieures (pédicule tibial postérieur et tendons postéro-médiaux), il faut réaliser la désinsertion de la capsule sur toute l'étendue de la marge postérieure à l'aide d'une rugine courbe ;

— sous protection de la rugine dont la concavité dirigée vers le haut prend appui sur la face postérieure du pilon avec

contre-appui sur la zone de résection du dôme, la marge postérieure est abattue à l'ostéotome.

Les deux coupes parfaitement planes sont mises au contact. Pour cela, il est nécessaire de libérer les espaces talo-malléolaire médial et talo-fibulaire en glissant un ostéotome pour permettre la mobilisation du talus.

De même, dans la mesure du possible, il faut translater en arrière le bloc pédieux, sous le pilon, de façon à raccourcir le bras de levier du pied et diminuer la surcharge de la sous-talienne lors de l'impulsion du pas.

Ce temps est facilité par l'arthrolyse postérieure rendue indispensable à la bonne exposition du secteur postérieur du plan de coupe.

En fait, ce temps extrêmement important sur le plan théorique est obéré en pratique par le fait que la translation postérieure provoque la mise en tension du triceps et des fléchisseurs plantaires. Cette dernière est susceptible de provoquer un certain degré d'équin calcanéen et une surcharge sous-talienne quand les structures tendino-musculaires postérieures sont rétractées et/ou adhérentes au plan osseux. La translation postérieure du bloc pédieux ne doit donc être réalisée que lorsque les parties molles postérieures sont parfaitement mobilisables et souples. En définitive, on peut conclure qu'il existe une certaine compétition entre recul du pied et correction de l'équin et que, bien entendu, le second objectif prime sur le premier (figure 11.23).

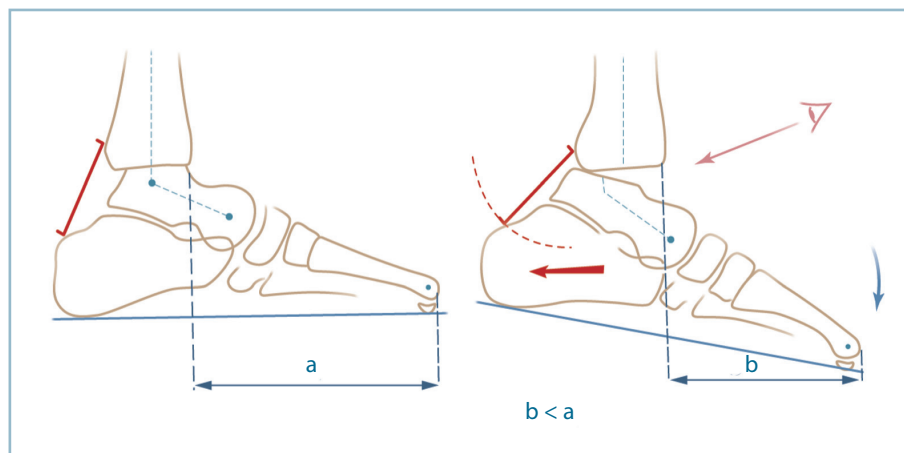
La position est maintenue par deux broches en croix complétées éventuellement par un davier érine antérieur prenant appui sur le sommet de l'orifice latéral du sinus du tarse et la corticale antérieure du pilon.

En cas d'équin important, la correction s'effectue selon une résection cunéiforme à base antérieure dont la hauteur correspond à l'importance de la correction (figure 11.24).

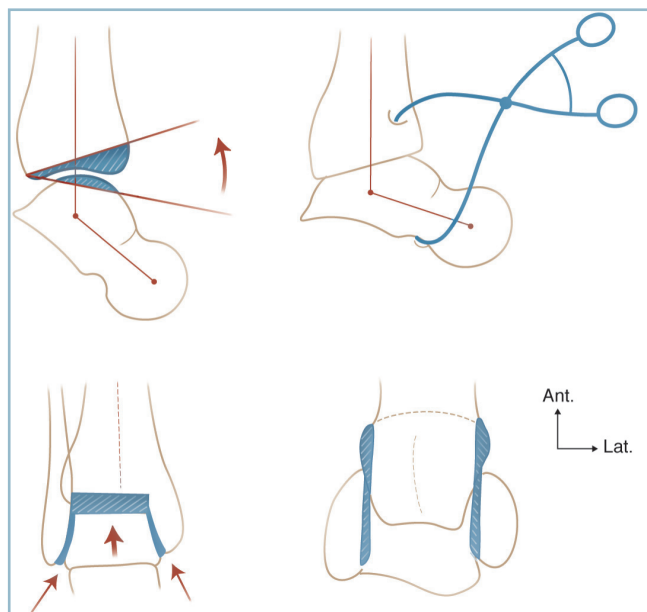
La coupe talienne est limitée au simple écrêtement du dôme selon les règles énoncées précédemment. La résection porte sur le tibia.

L'orientation du plan de coupe sagittal s'effectue selon la direction d'une broche guide dont la position est déterminée lors de la planification préopératoire sur le cliché de profil. Cette broche a par ailleurs l'avantage de guider la profondeur de la coupe. Bien entendu, la libération postérieure et la protection des éléments nobles rétrotibiaux sont tout aussi importantes que dans le cas précédent. Dans le plan frontal, le plan de coupe (sauf exception) doit être orthogonal à l'axe longitudinal du tibia.

La coupe est réalisée sur ses deux tiers antérieurs à la scie oscillante ; elle est terminée à l'ostéotome sous contrôle de la vue et protection d'une rugine ou d'une lame malléable prenant appui sur la corticale postérieure du pilon.



11.23 Arthrodèse de la cheville : recul du talus sous la mortaise. À gauche, les avantages : diminution de bras de levier antérieur (bénéfice/risque). À droite, les limites : la rétraction des parties molles postérieures provoque le bâillement antérieur du foyer d'arthrodèse et un équin très préjudiciable (bénéfices/risques).



11.24 Arthrodèse de cheville pour correction d'équin.

Schématisation des coupes et résections osseuses, de profil, de face et en coupe horizontale.

Stabilisation provisoire par davier érine.

Noter les points d'appui du davier et la possibilité de mesure de l'angle tibio-talien sagittal.

La mise au contact des deux surfaces cruentées nécessite la parfaite libération des espaces périphériques sagittaux (talo-malléolaire médial et talo-fibulaire) à l'aide d'un ostéotome, pour permettre au talus de monter et de trouver sa place dans la mortaise rétrécie par l'équin. Cela nécessite la résection des facettes articulaires des malléoles et surtout des secteurs antéro-latéral et antéro-médial du corps du talus qui, rappelons-le, est plus large en avant qu'en arrière.

Réglage de la position

La réduction est maintenue par des broches en croix et un davier érine prenant appui sur le bord ventro-latéral du col talien (à l'orifice latéral du sinus du tarse) et sur la face antérieure du pilon. Il est alors possible de contrôler la position. C'est l'un des temps les plus importants.

Dans le plan sagittal, on se réfère à l'arche latérale et l'axe vertical de la fibula :

- en cas d'amplitude résiduelle globale importante (20 à 30°), l'idéal, comme l'a montré Toméno, est de répartir la mobilité résiduelle entre un tiers de flexion dorsale et deux tiers de flexion plantaire (soit 7 à 10° de FD et 13 à 20° de FP) (*figure 11.25*) ;

- en cas d'amplitude globale réduite (de l'ordre de 15 à 20°), il est préférable de ne donner que 5 degrés de flexion dorsale pour conserver 10 à 15 degrés de flexion plantaire ;

- de toute manière, sur la radiographie de contrôle, l'angle tibio-talien sagittal (ATTS) doit être inférieur à 105 degrés. Le montage provisoire doit être suffisamment stable pour permettre la réalisation, en peropératoire, d'un cliché en flexion dorsale et d'un second en flexion plantaire maximale.

Dans le plan frontal, le contrôle radiographique à l'aide d'un double cerclage (talonnier et péricapito-métatarsien) est indispensable :

- le cliché doit être tenu, à 0 degré de flexion dorsale ;
- le talon doit être à 5 degrés de valgus (l'axe tibial se projetant à la jonction tiers médial-deux tiers latéral de la plante sur l'incidence de Méary) ;

- le cerclage de l'avant-pied, qui traduit la position de la barre d'appui métatarsienne, doit être strictement perpendiculaire à l'axe jambier (*figure 11.26*). La présence d'une pronation intrinsèque de l'avant-pied, alors que l'arrière-pied est parfaitement axé, doit conduire dans le même temps à la réalisation d'une ostéotomie d'horizontalisation de M1. Celle-ci sera faite après le montage définitif de l'arthrodèse.

Si la position n'est pas parfaite, il faut reprendre le montage et les coupes par retouches successives, pas à pas. L'ostéosynthèse

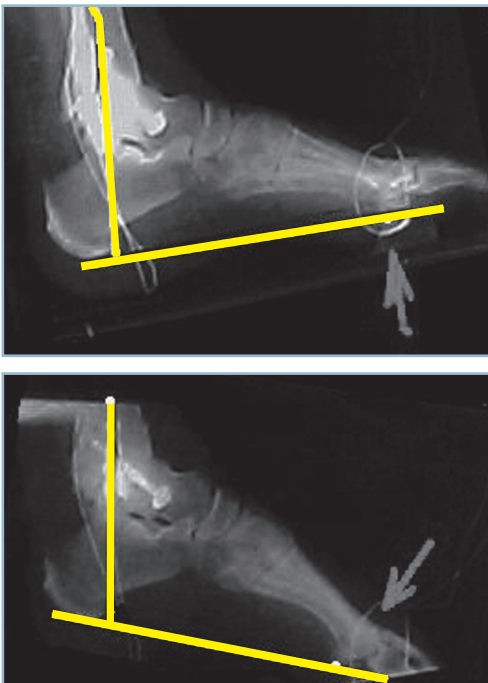
est réalisée par deux vis en croix, en compression (diamètre 5 avec rondelle) :

- l'une, ascendante, talo-tibiale, introduite de latéral en médial, à partir du bord latéral du plafond de l'orifice latéral du sinus du tarse, à la jonction cervico-corporéale du talus et assurant une solide prise corticale sur le pilier postéro-médial du tibia;

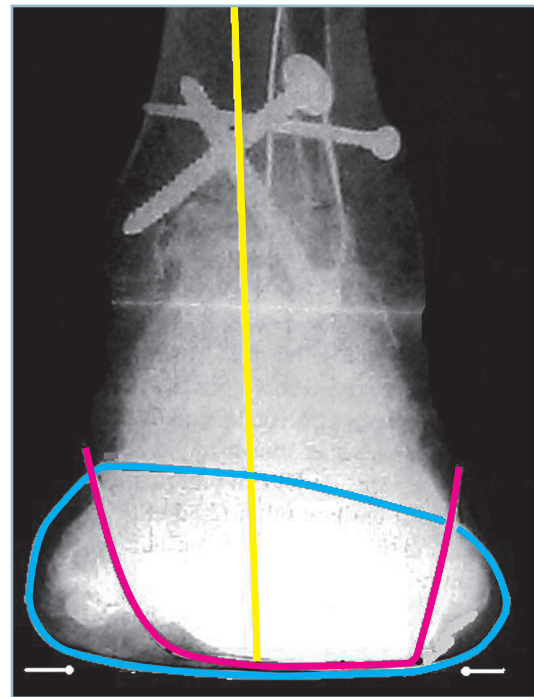
- l'autre, descendante, tibio-talienne, introduite de latéral en médial, depuis la corticale antéro-latérale du pilon et assurant une prise de bonne qualité dans le corps du talus; il faut prendre garde à ne pas transfixier la sous-talienne, surtout dans son secteur postéro-médial; la liberté de la sous-talienne doit être vérifiée cliniquement et radiologiquement;

- l'ostéosynthèse est complétée par une ou deux agrafes de Blount antérieures, à cheval sur le foyer, après avoir foré par des prétrous le trajet des pattes sur la marge du tibia et la jonction céphalo-corporéale du talus.

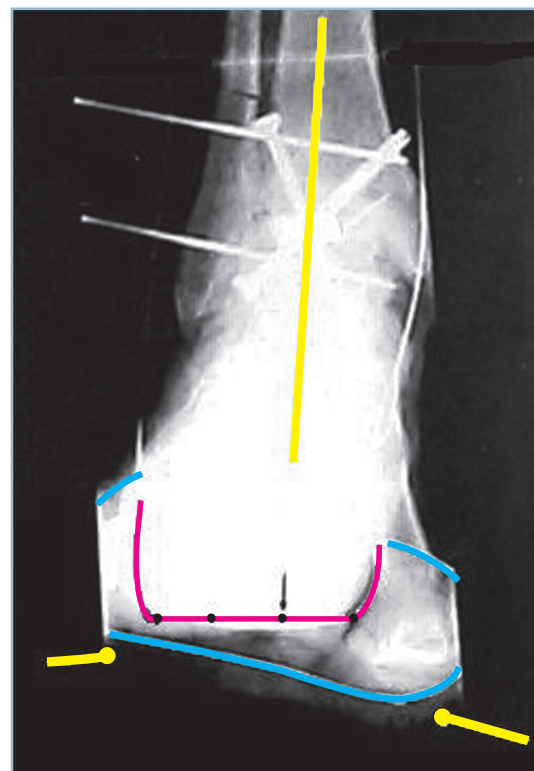
En cas de pronation résiduelle, sur le cliché en double cerclage (figure 11.27), il est indispensable de corriger la verticalisation excessive de M1 sous peine de voir se constituer une surcharge antéro-médiale et/ou un varus compensateur. L'intervention de rééquilibrage de l'orientation de la barre d'appui métatarsienne doit être réalisée à ce stade de l'intervention.



11.25 Radiographie peropératoire de profil en flexion dorsale et flexion plantaire maximum. Cliché réalisé en fin d'intervention montrant la distribution de la mobilité résiduelle (5 à 7° de FD, 10 à 12° de FP).



11.26 Radiographie de face avec double cerclage. Parfait positionnement du talon et de la BAM.



11.27 Radiographie de face avec double cerclage. Bonne position du talon mais pronation marquée de l'avant-pied.

On réalise habituellement une résection arthrodèse cunéiforme dans la cunéo-métatarsienne médiale (CM1) :

- voie d'abord dorsale ou dorso-médiale centrée sur l'interligne;

- repérage et ouverture de l'articulation cunéo-métatarsienne médiale (CM1);

- résection simple de la facette articulaire de la base de M1;

- ostéotomie cunéiforme à base dorsale dont la largeur est calculée en fonction de l'importance de la verticalisation de M1 sur la radiographie de profil. Celle-ci est réalisée uniquement aux dépens du cunéiforme médial. Il faut respecter une charnière capsulaire plantaire. Deux écueils doivent être évités :

- résection incomplète avec notamment persistance d'un ergot cortico-spongieux plantaire provoquant un contact précoce et une insuffisance de réduction;

- résection excessive donnant une hyper-réduction pathogène avec transfert de charge sur les rayons voisins;

- confection de deux canaux transosseux horizontaux dans le cunéiforme médial et la base de M1 ; il faut veiller à éloigner suffisamment ces canaux du site d'ostéotomie pour éviter toute perte de correction par coupure des fils dans le tissu osseux;

- mise en place d'un cercle métallique en 8 type hauban (Danis 9/10^e);

- mise au contact des tranches osseuse et fixation par une broche oblique transfocale; mise en tension du hauban sous protection de la broche qui peut être laissée en place pendant les trente premiers jours (*figure 11.28*).

La fermeture par plan se fait sur un drain de Redon; la confection d'une attelle postérieure en position de fonction est indispensable pour éviter la constitution d'une attitude vicieuse dans le couple de torsion.

Variante technique : arthrodèse arthroscopique (X. Roussignol)

Dans cette variante, le temps arthroscopique ne se résume qu'à l'avivement. Ce dernier s'effectue dans les meilleures conditions anatomiques.

L'amplification optique optimise le contrôle peropératoire de la vascularisation des tranches osseuses, alors que la technique endoscopique minore considérablement le facteur de dévitalisation talienne d'origine chirurgicale. Ces deux notions expliquent les taux élevés de consolidation dont font état les différentes séries de la littérature.

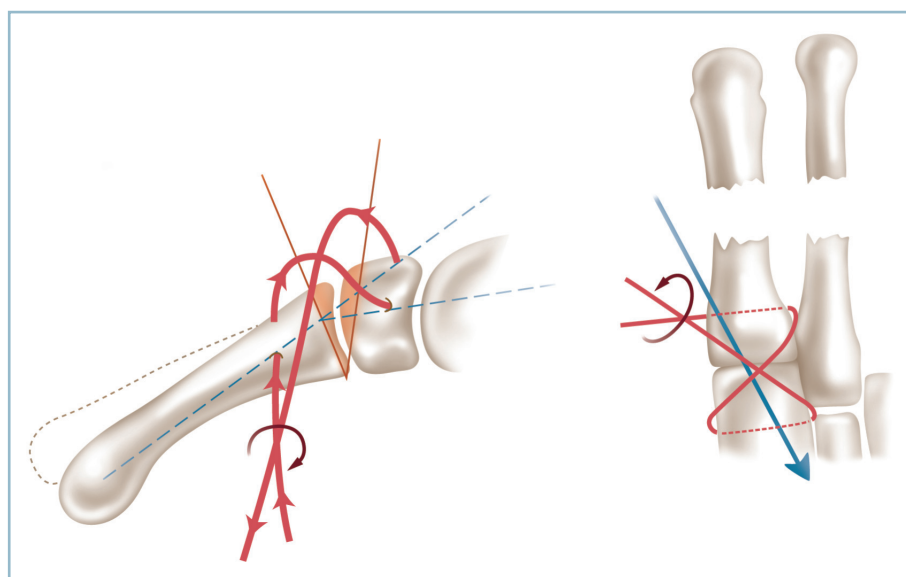
En revanche, ce procédé n'autorise aucune possibilité de résection osseuse de quelque importance, de sorte que l'arthrodèse-arthroscopique ne s'adresse qu'aux arthroses axées avec déformation modérée, sans équin ni désaxation frontale marqués.

L'arthroscope est introduit par voie antéro-latérale avec une seconde voie antéro-médiale pour l'instrumentation. Pendant ce temps, il faut prendre garde à ne pas léser les branches sous-cutanées du nerf fibulaire superficiel (voie latérale) et du nerf saphène (voie médiale). On utilise une optique standard (diamètre 4).

La décoaptation articulaire est obtenue par traction manuelle dans l'axe, directement ou par l'intermédiaire d'une sangle.

L'avivement est effectué à l'aide de fraises de taille et de forme adaptées; sa qualité est vérifiée sous contrôle de la vue. *La technique ne permet pas de réaliser des coupes osseuses pour une éventuelle réorientation de la cheville.*

La position est fondamentale comme pour tout procédé d'arthrodèse. L'utilisation d'un fixateur externe tibio-pédieux



11.28 Ostéotomie d'horizontalisation du 1^{er} métatarsien.

À gauche : coupes osseuses et passage du fil métallique transosseux. À droite : vue dorso-plantaire avec hauban et broche en place.

peut se révéler très utile. Ce moyen permet de fixer temporairement la position qui peut être facilement contrôlée cliniquement et radiologiquement et réajustée éventuellement avant l'implantation des vis tout en assurant un contact optimal des surfaces cruentées.

L'ostéosynthèse s'effectue par deux vis en croix, descendantes, tibio-taliennes, se croisant dans les deux plans, implantées en percutané. L'instrumentation d'Asnis est bien adaptée à cette technique. Il faut prendre garde à ne pas perforer la sous-talienne; les contrôles scopiques sous amplificateur de brillance sont indispensables.

Le fixateur externe peut être laissé en place, au moins dans la période initiale. Il a l'avantage de permettre une immobilisation supplémentaire, d'éviter la constitution d'un équin dans l'avant-pied et de faciliter la surveillance postopératoire. Il peut être remplacé par une simple botte en résine dès que possible.

ARTHRODÈSE TALO-CRURALE ET SOUS-TALIENNE POSTÉRIEURE

Le point essentiel est la préservation de la vascularisation du talus car, comme on l'a vu précédemment, l'extension de l'arthrodèse à la sous-talienne augmente considérablement le taux d'échec de fusion à l'un ou l'autre des deux niveaux. Il est donc essentiel de ne pas léser les voies d'apport vasculaire du corps du talus qui siègent principalement au niveau du collier talien et du sinus du tarse. *La voie latérale transfibulaire de Crawford-Adams doit donc être privilégiée.* Cette intervention présente deux avantages principaux (figure 11.29).

— Elle respecte totalement ces deux voies d'apport vasculaire et ne sacrifie que la branche fibulaire qui est tout à fait accessoire. Les éléments du sinus du tarse (et partant l'ensemble des structures vasculaires) sont intégralement respectés car l'abord de la sous-talienne postérieure s'effectue, non pas d'avant en arrière à partir du sinus du tarse, comme dans la voie antéro-latérale habituelle, mais de latéral en médial par son versant latéral.

— Elle préserve entièrement la sous-talienne antérieure et la talo-naviculaire qui font partie de la même entité fonctionnelle et ne sont pas ouvertes. De ce fait, la liberté articulaire de la médio-tarsienne (notamment en FP) est totalement respectée.

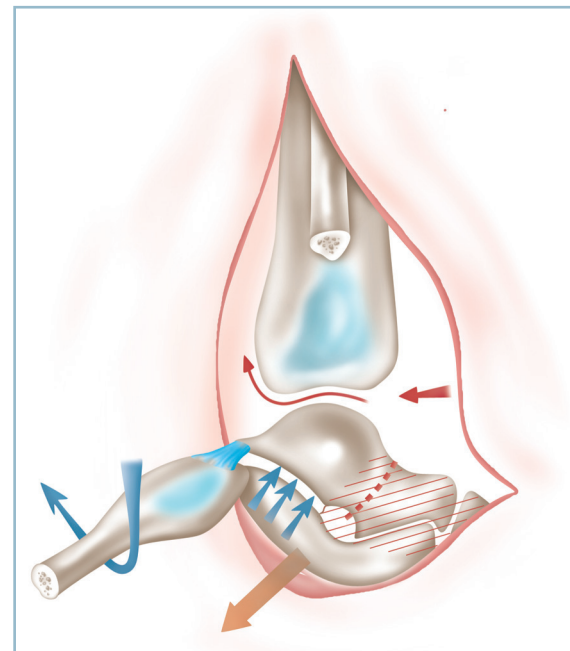
La voie de Crawford-Adams est la voie d'abord élective de l'arthrodèse talo-crurale et sous-talienne postérieure.

L'installation est essentielle. En décubitus dorsal, en flexion du genou, un coussin de taille adaptée est placé sous la fesse de sorte que la cheville se place spontanément de face en RO et que, en rotation interne de hanche, l'exposition du secteur latéral soit parfaite en vue de profil strict (voir « Installation »).

Voie d'abord

La voie d'abord est verticale, en regard du bord antérieur de la fibula, très légèrement incurvée vers l'avant en direction du col du talus dans son secteur distal :

- abord de la fibula sur ses 10 cm distaux ;
- libération de son bord antérieur jusque et y compris la syndesmose qui est ouverte ;
- libération du bord postérieur jusqu'au niveau du tiers moyen de la malléole, en respectant le secteur distal (siège de l'insertion, du ligament talo-fibulaire postérieur) ;
- ostéotomie de la fibula, 10 à 11 cm de la pointe de la malléole et désinsertion de la membrane interosseuse sur toute la hauteur du fragment ;
- en s'aidant d'un petit davier, bascule du fragment distal vers le bas et l'arrière autour de l'insertion du ligament talo-fibulaire postérieur qui est conservé à titre de pédicule. Cela permet l'exposition du secteur latéral de la talo-crurale et de la sous-talienne postérieure.



11.29 Arthrodèse talo-crurale et sous-talienne postérieure.

Noter l'ostéotomie fibulaire et la bascule du fragment distal autour du ligament talo-fibulaire postérieur, l'abord antérieur de la talo-crurale et latéral de la sous-talienne postérieure (flèches) et le « no man's land » défini par le sinus du tarse, le col talien et la sous-talienne antérieure (zone hachurée en rouge).

Exposition, Avivements

Dans un premier temps, il faut améliorer l'exposition de la talo-crurale par rugination et libération en sous-périosté du pilon tibial, de latéral en médial. Ce temps, capital, réclame la plus grande vigilance, en raison de la possibilité d'adhérences parfois très serrées entre le plan osseux et les pédicules (attention en cas d'antécédents chirurgicaux). La libération s'effectue :

- d'abord à la face antérieure par désinsertion capsulaire qui est poussée jusqu'à l'angle supéro-médial, le pédicule vasculo-tendineux antérieur et les parties molles étant repoussés en avant;

- puis à la face postérieure, pas à pas, *en ne quittant pas le plan osseux*; il faut décoller l'insertion tibiale du ligament tibio-fibulaire distal postérieur et la capsule du tubercule de Destot; ce temps peut s'avérer délicat en raison de l'épaisseur et de la résistance de la zone d'insertion capsulaire; il ne doit, pourtant pas, être esquivé; la libération doit être menée pas à pas jusqu'au plan du massif malléolaire médial. L'extériorisation du pilon qui l'éloigne des structures nobles postérieures optimise l'exposition de l'interligne talo-crural qui peut, alors, s'effectuer dans les meilleures conditions.

Le second temps permet l'exposition de la sous-talienne postérieure et son avivement :

- après ouverture du plan capsulaire latéral, l'avivement est réalisé dans le plan frontal de latéral en médial, au ciseau à lame biseautée en évitant toute distraction intempestive;

- l'avivement porte sur les deux facettes en accordant un soin particulier au secteur postéro-médial, qui est lointain et profond;

- l'avivement peut être amélioré par l'utilisation d'une fraise de taille adaptée au niveau des secteurs les plus scléreux; *la vascularisation des tranches osseuses (critère capital notamment sur le versant talien) est contrôlée, à vue, par la qualité du perlage sanguin.*

Toute incursion dans le sinus du tarse est interdite. L'orifice latéral et le sinus du tarse doivent être intégralement respectés.

La stabilisation provisoire se fait par une broche sagittale introduite par le col du talus (en évitant toute lésion du collier talien) ou par la tubérosité postérieure du calcaneus. La réalisation de la coupe talienne supérieure, à minima, se fait dans un plan strictement parallèle à la plante. Cet écrêtement du dôme talien est facilité par l'abord latéral transfibulaire.

La réalisation des coupes tibiales se fait sur le mode des conditions précisées pour l'arthrodèse talo-crurale isolée (voir *supra*). La coupe frontale doit être perpendiculaire à l'axe du tibia et du talon. L'orientation dans le plan sagittal dépend de la nécessité ou non de correction d'un équin. En pratique :

- résection de la marge antérieure, au niveau souhaité, après marquage du niveau et de la direction de coupe, sur

la cheville placée en position de face; la résection, menée de latéral en médial, cheville en position de profil, est poussée jusqu'à la racine de la malléole médiale (attention à ne pas affaiblir cette dernière);

- achèvement de l'avivement du plafond, de latéral en médial; la résection de la marge postérieure s'effectue sous contrôle de la vue, en veillant à ce que le pilon soit bien extériorisé et que le pédicule tibial postérieur et les tendons postéro-médiaux soient correctement réclinés. L'avivement de la facette latérale du talus s'effectue dans le même temps, sans aucune difficulté;

- exposition de l'espace talo-malléolaire médial, plus malaisé, en s'aidant d'une forte rotation externe de hanche et d'une bascule du corps du talus; le bâillement de l'interligne par introduction d'une spatule large rend possible l'avivement des deux facettes.

Le bloc talo-calcaneen, stabilisé par la broche, est replacé dans la mortaise et positionné selon les critères précédemment précisés. Lors de cette manœuvre, il peut se produire une translation latérale du talus peu apparente en vision opératoire latérale. Cette translation latérale du bloc talo-pédieux peut s'avérer délétère, car elle laisse persister un écart talo-malléolaire médial (potentiellement à l'origine de difficultés de consolidation) et provoque un élargissement du cou de pied susceptible de gêner le port d'une chaussure normale.

Pour l'éviter, il est recommandé de pousser le talus contre la malléole médiale et de maintenir la position grâce à un davier érine placé entre le bord dorso-latéral de l'orifice latéral du sinus du tarse et la région supramalléolaire médiale (*figure 11.30a*).

La détermination de la position doit tenir compte de la fusion de la sous-talienne postérieure. Elle doit préserver toutes les capacités de flexion plantaire dans la médio-tarsienne et le tarse antérieur. Pour ces deux raisons, le positionnement doit se faire à 0 degré de flexion dorsale dans le plan sagittal, le talon strictement vertical dans le plan frontal (la règle des 5 degrés de valgus ne se trouvant plus justifiée), la barre d'appui métatarsienne parfaitement orthogonale à l'axe jambier.

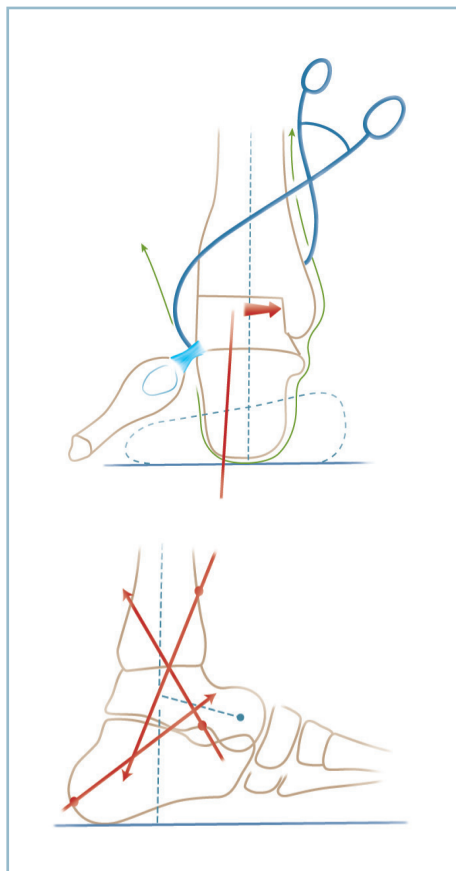
L'immobilisation se fait par broches et on réalise un contrôle radiographique de la position de profil et de face (intérêt du double cerclage).

Dès lors, deux possibilités d'ostéosynthèse sont offertes : l'ostéosynthèse par vis en compression ou l'enclouage par voie transplantaire.

Ostéosynthèse par vis

On implante, successivement, en compression (*figure 11.30b*) :

- Une première vis talo-calcaneenne sagittale, introduite par la face dorsale du col et assurant une prise corticale plantaire en zone de décharge, immédiatement en avant de la



11.30 Arthrodèse talo-crurale et sous-talienne postérieure.

a
b

a : montage provisoire contenu par davier érine maintenant le contact talo-malléolaire médial. Noter le contrôle de la position du talon. *b* : direction et position des vis.

tubérosité plantaire du calcaneum. Une alternative consiste à implanter cette vis à partir de la tubérosité postérieure, réalisant un montage calcanéotalien ascendant. Dans les deux cas, il faut enfouir, en intracortical, la tête de la vis (l'usage de rondelle étant interdit).

— Une deuxième vis, talo-tibiale ascendante, à partir de l'orifice latéral du sinus du tarse, exerçant une prise solide sur le pilier postéro-médial du tibia. Pour cette dernière l'utilisation d'une rondelle est conseillée.

— Et une troisième vis tibio-talo-calcaneenne introduite à partir de la région antéro-latérale du pilon. Attention, il faut veiller à la *bonne qualité de la prise distale* qui doit transfixier le talus en plein corps et se situer dans la zone centrale de la tubérosité calcaneenne. *Le point d'introduction de cette vis dans le pilon doit être suffisamment proximal*; sa direction générale suffisamment verticale dans le plan sagittal, sous peine de n'intéresser que le secteur tout postérieur du corps, voire de se trouver extra-calcaneenne. Une alternative intéressante consiste

à introduire cette vis de distal en proximal, à partir de la tubérosité postérieure du calcaneus avec les mêmes obligations de direction et de prise. Le contrôle du bon positionnement de ces vis, sous amplificateur de brillance, est donc indispensable.

Enclouage transplantaire verrouillé

C'est le moyen de stabilisation le plus stable au prix d'une intervention sensiblement plus lourde. Son indication doit être évaluée avec précision. Elle est réservée aux cas où des difficultés de consolidation sont prévisibles notamment dans les reprises pour échec de fusion itératif.

Plusieurs points méritent d'être précisés.

- La réalisation de cette intervention nécessite une bonne maîtrise technique et un parfait usage de l'amplificateur de brillance. L'idéal est de disposer d'une table à jambières séparées qui en facilite et en optimise l'utilisation.
- La réduction et la fixation provisoire des foyers facilitent le déroulement technique de l'intervention. Il en est de même de la voie transfibulaire qui donne un jour direct sur les deux foyers et permet une meilleure évaluation de la situation et de la position du calcaneus.
- Il ne faut pas compter sur la possibilité d'un réglage automatique par le clou. Cela, bien entendu, est impossible dans le plan sagittal, et dangereux dans le plan frontal en raison du risque majeur de constitution d'un varus talonnier induit par un point d'introduction trop latéral sur la corticale plantaire.
- La consolidation des deux foyers n'est rendue possible que par un bon avivement des tranches osseuses et un contact en compression.

La stabilisation provisoire des deux foyers ne doit pas gêner les différents temps de l'enclouage. Le secteur central ne doit pas être occupé ou traversé par des broches, ces dernières devant se cantonner aux secteurs périphériques non concernés par le futur site du clou. *Cette précaution permet de déterminer avec précision, de face et de profil, le point d'introduction du guide à la face plantaire du calcaneus.* Ce point est déterminé de face et de profil grâce au positionnement, sous amplificateur de brillance, d'une broche qui doit impérativement, dans la position idéale de l'arthrodèse, se situer en plein centre de la cavité médullaire du tibia, tout en intéressant la corticale plantaire du calcaneus dans de bonnes conditions mécaniques. Deux points sont importants pour satisfaire ces conditions car la «fenêtre de tir» est relativement étroite :

— *il est intéressant d'exploiter toutes les possibilités de translation médiale du bloc talo-calcaneen sous la mortaise*; cela permet dans une certaine mesure de latéraliser le point d'entrée corticale et d'y trouver une structure cortico-spongieuse de bonne consistance. À cet effet, il est possible d'amincir (sans trop la fragiliser) le secteur articulaire de la malléole médiale (*figure 11.31*);

— de même, la possibilité de positionnement à 0 du talon (et non à 5° de valgus) donne un peu de liberté dans le plan frontal.

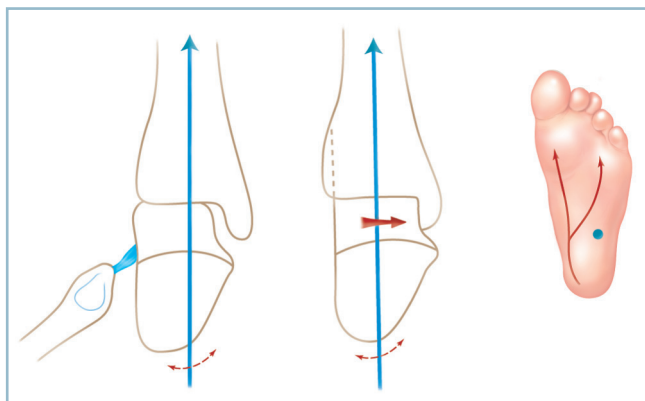
Le point idéal étant déterminé, la broche est poussée vers l'amont à travers le squelette osseux jusque et y compris la cavité médullaire, en position strictement centrale (contrôlée sous amplificateur de brillance).

Le point de ponction cutané de la broche est agrandi, sous contrôle de la vue, avec dissection du tissu cellulaire sous-cutané aux ciseaux et dénudation de la corticale plantaire en site électif, avec l'aide d'écarteurs adaptés.

La broche peut alors être remplacée dans de bonnes conditions par le guide (ce dernier pouvant être glissé immédiatement au contact de la broche). Le parfait positionnement du guide est contrôlé de face et de profil. De même les critères cliniques de position du pied sont à nouveau vérifiés.

L'ostéosynthèse peut alors débuter.

L'agrandissement à vue de l'incision plantaire et l'utilisation de gaines de protection avec ergots de fixation osseuse sont deux précautions indispensables. En effet, les nerfs plantaires sont exposés à une blessure accidentelle. Il s'agit surtout du nerf plantaire latéral, dans son secteur où sa direction devient transversale pour atteindre le secteur latéral de la plante. Les temps suivants (alésage et enclouage) sont réalisés en se référant à l'ancillaire du matériel utilisé.



11.31 Arthrodèse talo-crurale et sous-talienne postérieure avec montage par enclouage trans-plantaire.

La translation médiale du bloc talo-calcanéen sous la mortaise améliore la prise calcanéenne et «éloigne» le nerf plantaire latéral du point de ponction.

Deux remarques sont importantes :

— en s'insinuant dans les espaces morts résiduels, la bourre d'alésage a un effet favorable sur la consolidation et joue le rôle d'une autogreffe ;

— le clou doit être implanté à frottement doux : il faut veiller avec attention à l'absence de rotation et de vrillage susceptible de provoquer des effets parasites très délétères sur la position quand le clou est béquillé dans le plan sagittal (comme c'est fréquemment le cas).

Le verrouillage proximal ne pose aucune difficulté. Le verrouillage distal comporte habituellement deux vis frontales introduites de latéral en médial, l'une dans le talus et l'autre dans le calcaneus :

- il est important d'impacter les deux foyers par pression sur le talon avant d'implanter les vis ;
- il faut vérifier la qualité de la prise sur la corticale médiale et l'absence de conflit avec les structures nobles voisines ;
- la longueur des vis doit soigneusement être contrôlée sous amplificateur de brillance.

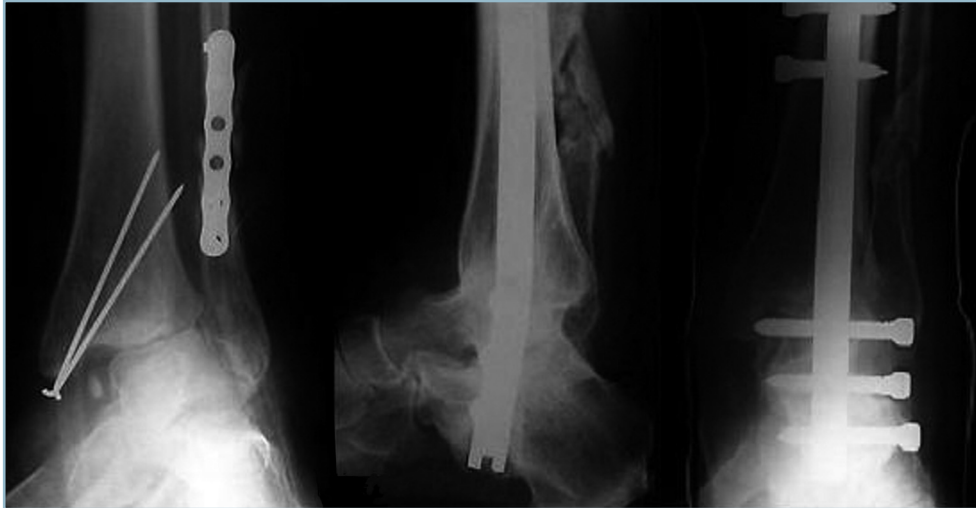Il faut préciser qu'un certain nombre de modèles comporte une troisième vis sagittale introduite par le versant supérieur de la tubérosité postérieure, traversant le clou et prenant une prise solide dans l'apophyse antérieure du calcaneus. Cette vis représente un appont mécanique important, surtout lorsque la prise calcanéenne transversale n'est pas d'excellente qualité.

Quel que soit le type de montage utilisé, il faut reconstituer le versant latéral :

— le fragment malléolaire latéral est préparé par mise au plan et amincissement par résection, à la scie oscillante, de sa facette médiale pour permettre sa parfaite coaptation avec la face latérale du pilon ; cette dernière est également préparée par résection des berges de la cavité sigmoïde et de la crête d'insertion de la membrane interosseuse ;

— le fragment fibulaire est basculé autour de son pédicule inférieur et fixé en compression par deux vis (diamètre 3,5 ou 4) transversales fibulo-tibiale proximale et fibulo-talo-calcanéenne oblique distale.

La fermeture cutanée doit s'effectuer sans aucune tension (ce qui souligne l'intérêt d'amincir la malléole latérale) sur un drain de Redon. L'intervention se termine par la confection d'une attelle postérieure en résine (figure 11.32).



11.32 Arthrodèse TC+STP par enclouage transplantaire verrouillé pour arthrose sur démontage après ostéosynthèse itérative de fracture bimalléolaire. Radiographie à consolidation. Noter la bonne position du pied dans les 2 plans.

ARTHROSE DU COUPLE DE TORSION

Il existe de nombreux cadres pathologiques. On peut néanmoins individualiser les principaux schémas cliniques, en différenciant les arthroses axées et les arthroses en position vicieuse, et parmi elles les atteintes irréductibles et les formes partiellement ou totalement réductibles. Ce peut être une arthrose :

- sous-talienne isolée qu'il s'agisse de séquelles de fracture du col ou du corps du talus, voire de fracture-séparation des processus postérieurs;
- sous-talienne et calcanéocuboïdienne par séquelles de fracture du calcaneus;
- sous-talienne et talonaviculaire par séquelles de luxation péritalienne;
- talonaviculaire par séquelles de fracture du naviculaire avec possibilité d'extension à la calcanéocuboïdienne et/ou à la cunéo-naviculaire.

Dans tous les cas, il est indispensable de parvenir à un diagnostic précis avec le double objectif d'analyser les désordres locaux (en cas de difficultés, l'aide du scanner peut être utile) et les conséquences architecturales globales (les radiographies standard en charge sont indispensables contrairement au scanner, de peu d'intérêt dans ce cas). La recherche de concordance

entre la symptomatologie fonctionnelle et les lésions anatomiques est fondamentale.

Les moyens thérapeutiques chirurgicaux relèvent uniquement de la chirurgie d'ankylose. L'arthrodèse du couple de torsion (sous-talienne + talonaviculaire + calcanéocuboïdienne) est le moyen le plus classique. Deux méthodes sont utilisables :

- soit une double arthrodèse par avivement simple des surfaces articulaires et ostéosynthèse; cette intervention est réservée aux arthroses axées et à celles comportant des déformations réductibles sur pied souple;
- soit une tarsectomie postérieure, procédé dans lequel la correction est obtenue par des résections osseuses suivies d'ostéosynthèse; cette méthode est indiquée sur les déformations fixées sur pied raide.

Les arthrodèses limitées (sous-talienne, talonaviculaire ou calcanéocuboïdienne) génèrent en théorie des séquelles moins importantes, mais sont susceptibles d'entraîner des troubles de la consolidation :

- elles peuvent être réalisées en place (arthrodèses *in situ*);
- ou comporter un objectif de correction d'un trouble morphostatique (reconstruction-arthrodèse) et nécessitent alors l'interposition d'un greffon cortico-spongieux.

Il est important de préciser que dans la littérature anglo-saxonne l'arthrodèse du couple de torsion (ST + TN + CC) est appelée triple arthrodèse («triple arthrodesis»). Ce terme peut être à l'origine de confusions. En effet, en France, la triple arthrodèse correspond à la panarthrodèse, c'est-à-dire à l'ankylose conjointe de la talo-crurale et du couple de torsion (TC + ST + TN + CC); le terme de double arthrodèse étant réservé au seul couple de torsion, c'est-à-dire à la sous-talienne et à la médio-tarsienne (ST + TN + CC).

DOUBLE ARTHRODÈSE

L'intervention est réservée aux déformations souples. Cliniquement et sur des radiographies hors charge, en position de correction, il est indispensable de vérifier :

- la réductibilité des lésions au niveau de l'arrière-pied par restauration de la divergence talo-calcanéenne qu'il s'agisse d'excès (planus) ou d'insuffisance (cavus);

- le retentissement de cette réduction sur le médio et l'avant-pied; les lésions dégénératives en place, dans le cadre de séquelles de luxation péritalienne par exemple, représentent l'indication de choix.

Deux voies d'abord rectilignes sont nécessaires. En effet la réalisation d'une voie unique, latérale dans son segment postérieur et recourbée vers l'avant dans son secteur antérieur a le double inconvénient d'une exposition limitée de la talo-naviculaire et de la prise d'un risque cutané (*figure 11.33*).

Voie latérale

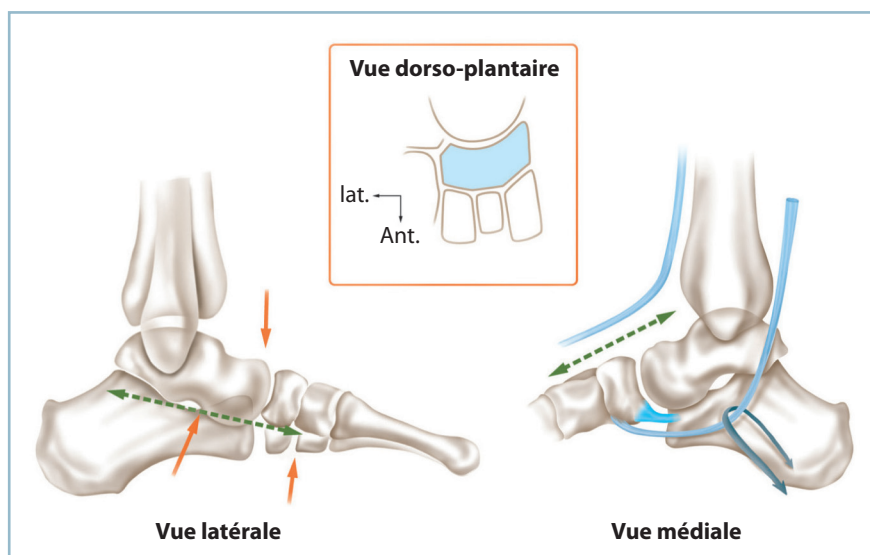
La voie latérale est horizontale, rectiligne, sous-malléolaire, à mi-distance entre la plante et la pointe de la malléole :

- abord premier de l'orifice latéral du sinus du tarse;
- évidement du sinus du tarse : ce temps est essentiel car il permet l'exposition d'avant en arrière de la sous-talienne, mais il nécessite un certain nombre de précautions.

- Il faut veiller à ne pas trop interférer avec la vascularisation du corps du talus qui est assurée par le collier talien. L'évidement doit seulement permettre l'exposition correcte du versant antérieur de la sous-talienne postérieure; il doit donc se limiter à la moitié latérale du sinus du tarse et en aucun cas intéresser le versant médial, région primordiale d'apport vasculaire.

- L'évidement ne doit pas déborder les limites de l'orifice latéral du sinus du tarse, latéralement et en arrière pour préserver le faisceau fibulo-calcanéen (à face latérale du calcaneus), latéralement et pour ménager le ligament tibio-talien antérieur (à la face latérale du col talien) en haut.

En s'aidant d'un écarteur de Méary de taille adaptée, s'appuyant sur les berges de l'orifice latéral du sinus du tarse, l'avivement des deux facettes articulaires de la sous-talienne postérieure est réalisé, d'avant en arrière, au ciseau courbe poussé à la main. Cet avivement doit être poussé jusqu'à mise à cru du sous-chondral. En pratique, il faut suivre le relief des surfaces articulaires jusqu'à l'obtention d'un perlage sanguin suffisant. On peut s'aider d'une fraise lorsque la sclérose sous-chondrale est importante. *Un soin particulier est accordé à la région postéro-médiale qui est éloignée et profonde.*



11.33 Double arthrodèse : les deux voies d'abord.

Les deux voies d'abord. À Gauche : vue latérale. À Droite : vue médiale.

En cartouche : Identification des interlignes TN et CN par l'aspect morphologique du secteur dorsal du segment osseux distal

Voie dorso-médiale

La voie dorso-médiale est réalisée, dans l'axe du 1^{er} espace, en regard de la talo-naviculaire, immédiatement en dehors du tendon du tibia antérieur. Il est alors possible, selon les besoins, de passer de part et d'autre de ce dernier.

L'interligne talo-naviculaire doit être repéré avec certitude. Il faut se souvenir que lorsque le pied est à l'angle droit, il se situe à l'aplomb de la crête tibiale. La tête du talus et le naviculaire sont parfaitement identifiables par leur aspect anatomique. En cas de doute, il faut se souvenir que la face dorsale du naviculaire est continue, sans solution de continuité, alors que l'étagé des cunéiformes est séparé par deux interlignes de direction sagittale.

On réalise la capsulotomie dorsale, transversale, prolongée, si besoin sur le secteur médial :

- la tête talienne s'expose à l'aide d'une rugine courbe s'appuyant à sa face plantaire et prenant contre-appui sur la face dorsale du naviculaire pour la faire monter. Avivement de la tête au ciseau en conservant sa rotundité ;

- une manœuvre inverse expose la face postérieure du naviculaire par abaissement de la tête talienne. Un soin particulier est réservé à la région centrale qui est mal vascularisée et particulièrement scléreuse et dense ;

- il faut prendre garde à ne pas créer de pertes de substance osseuse susceptible d'entraîner un écart interfragmentaire et de compromettre la consolidation.

Positionnement et Montage

On met au contact la sous-talienne avec réduction appropriée de la divergence talo-crurale. Celle-ci s'apprécie par la position du talon dans le plan frontal, 5 degrés de valgus de l'arrière-pied correspondant à la valeur souhaitée.

La sous-talienne est provisoirement immobilisée par une broche sagittale introduite par le col du talus. La talo-naviculaire est ensuite immobilisée par une broche oblique après avoir réglé la position de l'arche médiale dans les deux plans. On doit parvenir à une double rectitude, à savoir, de la ligne de Méary dans le plan sagittal et du bord médial du pied dans le plan dorso-plantaire.

L'abord de l'interligne calcanéo-cuboïdienne se fait par reprise de la voie latérale, après avoir refoulé vers la plante le tendon des fibulaires et vers le secteur dorsal les fibres du court extenseur. L'anatomie en double selle de l'articulation oblige à une résection à l'ostéotome pour mise au plan des surfaces

articulaires au ras du sous-chondral. L'importance de la résection est adaptée à l'impératif de restauration de la morphologie des arches dans le plan dorso-plantaire et de l'équilibre en abduction-adduction de l'avant-pied sur l'arrière-pied.

Un contrôle radiographique est effectué selon les critères habituels avec double cerclage. La reconstitution architecturale peut extérioriser un équin. Ce dernier est à respecter à ce stade.

Ostéosynthèse des trois interlignes avivés :

- sous-talienne postérieure par une vis axiale sagittale en compression introduite à partir de la partie moyenne du col du talus et exerçant une prise corticale au ras de la tubérosité plantaire du calcaneus en zone de décharge ;

- puis talo-naviculaire par une vis oblique, ascendante, introduite à partir du tubercule postéro-médial du naviculaire à prise céphalique talienne en compression ;

- et, enfin, calcanéo-cuboïdienne par une agrafe latérale horizontale enfouie.

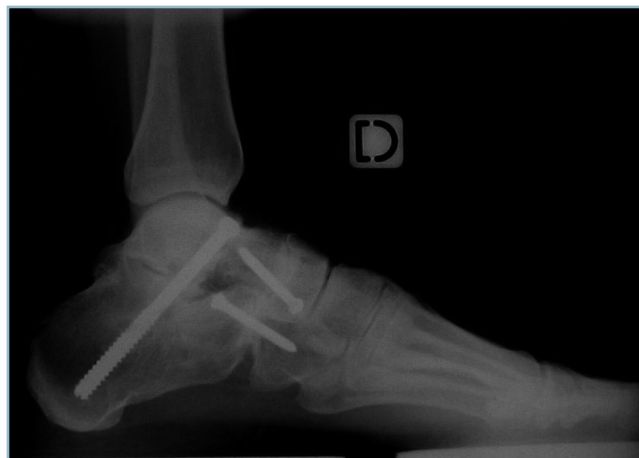Un contrôle clinique des mobilités est réalisé et la position est vérifiée par de nouveaux clichés (*figure 11.34*).

En cas d'équin :

- si la flexion du genou restaure une flexion dorsale passive subnormale, celui-ci sera respecté au profit de la confection d'une attelle postérieure en flexion dorsale maximale, genou fléchi ;

- si l'enquin persiste genou fléchi, il faut prendre la décision d'un allongement du tendon calcanéen dont les modalités sont réglées en fonction de la situation locale.

Dans tous les cas, l'intervention se termine par la confection d'une attelle postérieure en résine, sous anesthésie générale, en position de fonction.



11.34 Radiographie d'une double arthrodèse-RX à consolidation.

TARSECTOMIE POSTÉRIEURE

Ce type d'intervention est réservé aux déformations irréductibles sur pied raide, aux interlignes au moins partiellement ankylosés et aux tissus mous inextensibles. Cette situation laisse suspecter la vulnérabilité de la peau et des pédicules vasculo-nerveux à l'étirement. La correction a, en effet, la particularité de s'effectuer par l'intermédiaire de résections osseuses, à l'intérieur d'un cadre tissulaire fixe, exempt de toute contrainte d'étirement.

Les interventions de ce type nécessitent une grande rigueur technique en raison des difficultés de rattrapage en cours d'intervention, face à une situation imprévue.

Le temps de planification préopératoire est donc indispensable pour déterminer le siège et le dessin des coupes osseuses. Le parallélisme des plans de coupe procure un effet d'accourcissement simple, leur non-parallélisme un effet de réorientation. La résection peut alors être selon le cas parallélépipédique (accourcissement simple), cunéiforme (réorientation simple) ou trapézoïdale (association des deux effets ou de réorientation dans les deux plans).

L'installation doit répondre aux impératifs d'exposition : celle-ci doit être parfaite de face (par rotation externe de hanche) comme de profil (par rotation interne de hanche).

Technique standard

Les impératifs d'exposition et de sauvegarde de la vitalité cutanée justifient la réalisation de deux voies d'abord longitudinales, rectilignes, latérale sous-malléolaire et dorso-médiale.

Les deux voies d'abord sont réalisées de façon identique à la double arthrodèse. La voie latérale est cependant un peu plus étendue vers l'avant, la voie dorso-médiale un peu plus courte.

Par la voie latérale et après repérage du site de la calcanéo-cuboïdienne et de l'orifice latéral du sinus du tarse, le premier temps consiste en l'évidement de ce dernier. Ce temps d'évidement (toujours possible) permet l'identification exacte de la position de la sous-talienne antérieure, du pôle inférieur de la tête talienne et des secteurs antérieur et antéro-latéral de la sous-talienne postérieure.

Il faut ensuite mobiliser le talus et le séparer du calcaneus par trois traits d'ostéotomie réalisés à l'aide d'une lame de Pauwels de largeur adaptée (figure 11.35).

Calcanéo-cuboïdien par un trait frontal transarticulaire

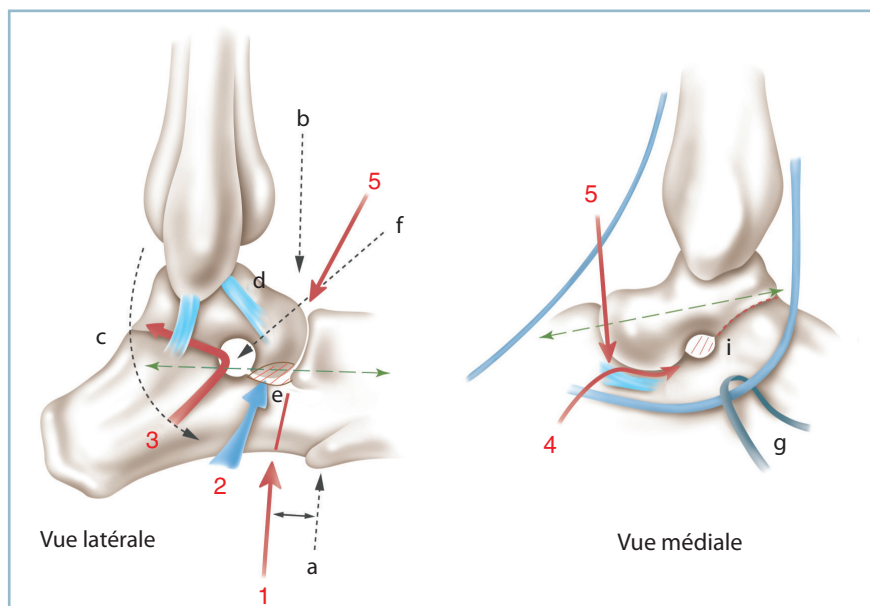
En cas de fusion complète, le repère est donné par la styloïde de M5 (toujours identifiable); le trait frontal, perpendiculaire au bord latéral du pied débute 1 cm en arrière de cette dernière.

Sous-talien postérieur, par un trait horizontal, dirigé d'avant en arrière

Il est indispensable d'identifier le niveau exact de coupe. Le repère essentiel est le sinus du tarse qui doit être parfaitement évidé.

Le repérage antérieur est relativement aisé. Il est recommandé d'abattre la tubérosité antérieure du calcaneus (bec calcanéen) par mise au plan du plancher du sinus du tarse. Cela mène sur la sous-talienne antérieure au niveau de laquelle est glissée une spatule.

L'identification de la sous-talienne postérieure et la détermination de la direction antéro-postérieure du trait d'ostéotomie sont plus délicates. Il faut se référer au plancher du sinus du tarse et à la présence, à la partie antérieure du secteur latéral de la sous-talienne postérieure, de vestiges capsulo-ligamentaires qu'il faut savoir reconnaître.



11.35 Tarsectomie postérieure. Schématisation des plans de coupe. À gauche : vue latérale. À droite : vue médiale. 1 : calcanéo-cuboïdienne, 2 : résection du bec calcanéen, 3 : sous-talienne postérieure, 4 : sous-talienne antérieure, 5 : talo-naviculaire. Lettres noires : repères anatomiques (a : styloïde de M5, b : plan de la crête tibiale, c : nerf sural, d : ligament TF antérieur, e : bec calcanéen, f : orifice latéral du sinus du tarse; g : tendon du tibial postérieur, h : sustentaculum tali et «spring ligament»). Pointillés verts : voies d'abord, flèches rouges : plans de coupes.

Le trait d'ostéotomie doit s'effectuer prudemment pas à pas, d'avant en arrière. On sera particulièrement prudent dans le secteur postéro-médial, région où le risque de blessure des éléments nobles est majoré par la présence d'adhérences dont il faut toujours craindre la présence. En cas de doute, le contrôle de la progression de l'ostéotome peut être réalisé sous amplificateur de brillance.

Il est possible d'interrompre le trait I à 1,5 cm avant d'atteindre la corticale postéro-médiale. Ce petit pont osseux peut être rompu par manœuvre directe après réalisation du 3^e trait d'ostéotomie.

Talo-naviculaire

L'abord de la talo-naviculaire s'effectue par la voie dorso-médiale après avoir identifié des vestiges d'interligne. Un contrôle sous amplificateur de brillance peut s'avérer utile :

- libération de la face plantaire de la tête à l'ostéotome étroit, ce qui permet le repérage du sustentaculum tali et de la face dorsale du «spring ligament», plus ou moins ossifié mais toujours identifiable;

- réalisation de la coupe, conformément aux données du calque préopératoire et préférentiellement aux dépens de la tête talienne. Il faut commencer par un simple trait d'ostéotomie pour permettre, après libération du naviculaire, la mobilisation du calcaneus par rapport au talus et, dans la mesure du possible, d'agir directement sur la divergence talo-calcanéenne horizontale (DTCH).

Puis le trait est élargi par résection des berges dont l'importance est réalisée conformément au projet préopératoire, de façon à permettre la mobilisation adéquate de la tête. De la sorte :

- la majoration de la DTCH, c'est-à-dire la translation médiale de la tête talienne augmente le valgus calcaneen et diminue le cavus de l'arche médiale;

- la diminution de la DTCH par latéralisation de la tête talienne réduit le valgus calcaneen et creuse la voûte médiale.

Cette action sur la DTCH induit des effets directs sur le contact osseux talo-naviculaire et calcaneéo-cuboïdien (figure 11.36). D'une manière générale :

Lorsque la normalisation de la DTCH aboutit à un allongement talien, un raccourcissement et un remodelage du pôle céphalique sont nécessaires pour restaurer l'adaptation talo-naviculaire et l'architecture de l'arche médiale, dans le plan dorso-plantaire et de profil.

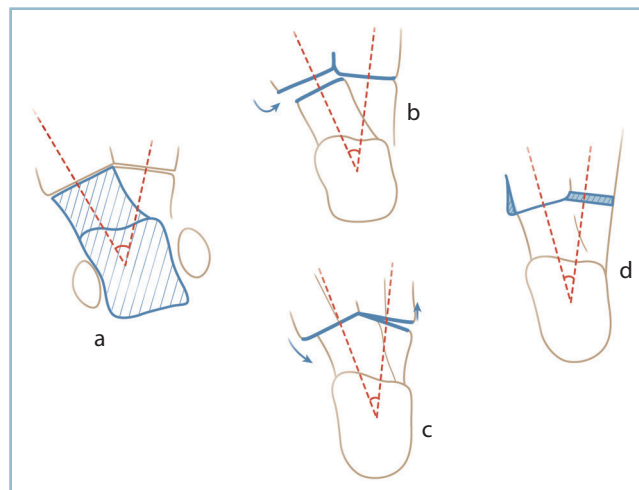
Lorsque la normalisation de la DTCH aboutit à un raccourcissement talien, il se produit une incongruence talo-naviculaire. Quand cette dernière est importante, la mise au contact des surfaces articulaires induit un adductus de l'avant-pied sur l'arrière-pied. Dès lors, pour réorienter convenablement le pied dans les deux plans, il faut soit réaliser un raccourcissement de l'arche latérale par résection calcaneéo-cuboïdienne,

soit interposer un greffon dans l'hiatus talo-naviculaire (voir figure 11.36).

Les coupes sont réalisées progressivement, pas à pas, afin de ne pas créer de résections excessives à l'origine d'écart interfragmentaires et de difficultés de consolidation. Dans cette situation, il ne faut pas hésiter à combler la perte de substance par une autogreffe (à l'aide de résidus cortico-spongieux de résection qui doivent toujours être conservés ou d'un prélèvement à distance). Il est prudent de prévenir l'opéré de cette possibilité avant l'intervention.

Après retouches successives, les trois foyers sont fixés provisoirement par broches : la sous-talienne par une broche sagittale talo-calcanéenne; la talo-naviculaire par une broche oblique et la calcaneéo-cuboïdienne par une broche horizontale.

Le contrôle radiographique se fait selon les modalités habituelles (dont un cliché avec double cerclage), toute insuffisance de correction devant conduire à une reprise pour ajustement des coupes. L'ostéosynthèse et la gestion des suites sont identiques à celles de la double arthrodèse. En cas d'équin résiduel, à la fin de l'intervention, la conduite à tenir est la même que pour la double arthrodèse.



11.36 Tarsectomie postérieure.

Effets parasites dans le plan dorso-plantaire après libération osseuse. a. Déformation en valgus avec augmentation de la divergence talo-calcanéenne horizontale (DTCH) (pointillés). b. La réduction de la DTCH peut provoquer un écart interfragmentaire talo-naviculaire c. dont la réduction provoque un adductus de l'avant-pied. d. Une résection osseuse latérale convenablement dosée restaure l'alignement des arches (zone hachurée).

Tarsectomie postérieure avec effet Lambrinudi

Le principe de ce procédé repose sur la réalisation d'une résection cunéiforme au niveau de l'interligne sous-talienne postérieure, aux dépens du talus. Cette résection, à base antérieure et sommet postérieur, permet, grâce à la mise au contact des deux tranches osseuses, le rapprochement en feuillet de livre du bloc calcanéo-pédieux du talus. Il s'ensuit un gain de flexion dorsale de la plante, sans aucune mobilisation talo-crurale (*figure 11.37*).

Cette intervention est donc indiquée pour les équins pour lesquels la correction dans la talo-crurale est impossible ou seulement partielle (en ce qui concerne les indications « Traitement de l'équin et corrections osseuses »).

Quatre impératifs doivent être rappelés :

— La talo-crurale doit être saine, cliniquement et radiologiquement; la sous-talienne et/ou la médio-tarsienne doivent être arthrosiques et pouvoir être sacrifiées sans perte fonctionnelle supplémentaire.

La résection osseuse doit être limitée en importance. Eu égard à la répercussion de l'ostéotomie sur la vascularisation du corps talien et le risque de nécrose, le plan de coupe ne dépassera pas l'équateur de la tête. Au-delà, en effet, l'apport vasculaire d'origine cervicale (qui est prédominant) risque d'être gravement compromis par la résection. En pratique, la résection ne doit pas excéder la moitié plantaire de la tête talienne de telle sorte que la coupe tangente la corticale plantaire du col, sans mordre sur cette dernière. Ainsi, la capacité de réduction de l'équin ne dépasse jamais 10 à 15 degrés (*figure 11.38*).

— Il est indispensable de réaliser un calque préopératoire sur un cliché de profil en charge, de grandissement voisin de 1, pour chiffrer le gain de flexion dorsale autorisé par l'intervention et en préciser les modalités.

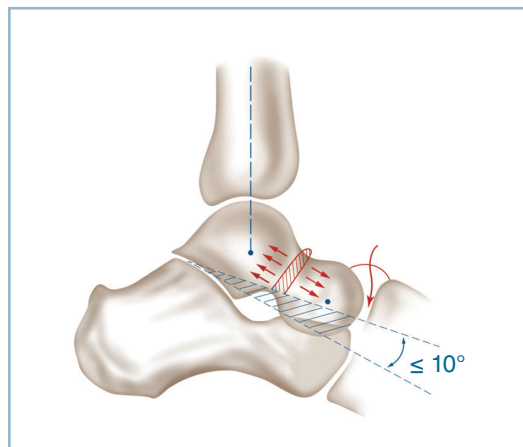
— L'exposition peropératoire doit être parfaite, l'installation et le choix des incisions s'avérant très importants.

L'installation doit permettre l'exposition parfaite du secteur latéral du pied (vue de profil strict) du secteur antérieur du cou de pied et du pied ainsi que le secteur antéro-médial.

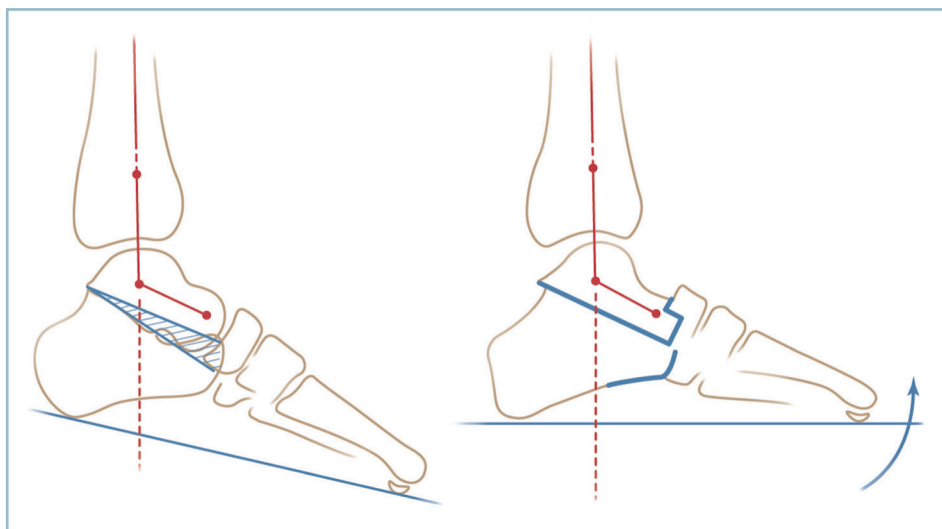
Deux voies d'abord sont indispensables.

Voie d'abord latérale

Elle est primordiale et doit s'étendre, horizontalement, depuis la région sous-malléolaire jusqu'en regard de la base



11.38 Tarsectomie postérieure + EF : limites de la résection et éléments à respecter (secteur dorsal du col talien et collier vasculaire).



11.37 Tarsectomie postérieure avec effet Lambrinudi (TP + EL).

À gauche : tracé de la résection cunéiforme antérieure. À droite : correction de l'équin après mise au contact. Noter l'emboîtement et le décalage talo-naviculaire et l'absence de modification de l'angle talo-naviculaire sagittal.

du 5^e métatarsien, à mi-distance entre la pointe malléolaire et la plante. Elle comporte :

- l'évidement du sinus du tarse permettant l'identification du segment antérieur de la sous-taliennne postérieure et du secteur inférieur du col;

- l'identification du secteur ventro-latéral du col talien et de la tête;

- le repérage exact du carrefour talo-naviculo-calcanéo-cuboïdien : ce temps rend obligatoire l'abattage de la partie supérieure de l'apophyse antérieure du calcaneus (bec calcaneen) et la mise au plan du plancher du sinus du tarse et de la sous-taliennne antérieure. Ce carrefour, situé dans un plan antéro-postérieur, dirigé obliquement de dorso-médial en ventro-latéral, est alors parfaitement identifiable. Il est constitué par :

- la talo-naviculaire dans le secteur médial et dorsal;

- la sous-taliennne antérieure dans le secteur médial et moyen;

- le contact entre le pôle ventro-latéral du naviculaire et l'angle antéro-médial de l'apophyse antérieure du calcaneus dans le secteur médial et plantaire;

- la calcaneéo-cuboïdienne, dans le secteur latéral et ventro-latéral.

- L'exposition du versant dorso-médial de la jonction cervico-céphalique et de la face dorsale de la tête du talus sur le versant dorso-médial de laquelle un écarteur contre-coudé fin est glissé. Lors de ces temps d'exposition très importants, il faut prendre garde à ne pas léser le collier talien (figure 11.39).

- Ce temps est relativement aisé en cas de déformation en varus équin, car la diminution de la DTC latéralise et rapproche de l'opérateur la tête et le col du talus. En revanche, les difficultés peuvent être majeures, en cas de valgus talonier, car l'augmentation de la DTCH qui en découle éloigne et verticalise la tête et le col qui se situent sur le versant médial du pied.

Voie dorso-médiale

Elle est courte et doit permettre l'ouverture de la talo-naviculaire sur son versant dorso-médial. Il faut respecter au maximum la face dorsale du col et les insertions capsulo-synoviales du collier talien qui assurent la vascularisation du corps.

L'exposition du couple de torsion est parfaite sur toutes ses composantes.

Coupes osseuses

Par voie latérale sont réalisés les temps suivants. D'abord le marquage, à l'ostéome étroit, des limites de la résection taliennne cunéiforme :

- la limite plantaire rase le thalamus (dont le sommet est seulement aplani), le plancher du sinus du tarse et le secteur adjacent de la tubérosité antérieure (donc le bec a été arasé);

- la limite dorsale emporte, en avant, sur un secteur plus ou moins important, le segment plantaire de la tête; elle se poursuit à travers la sous-taliennne postérieure aux dépens du secteur plantaire du corps du talus.

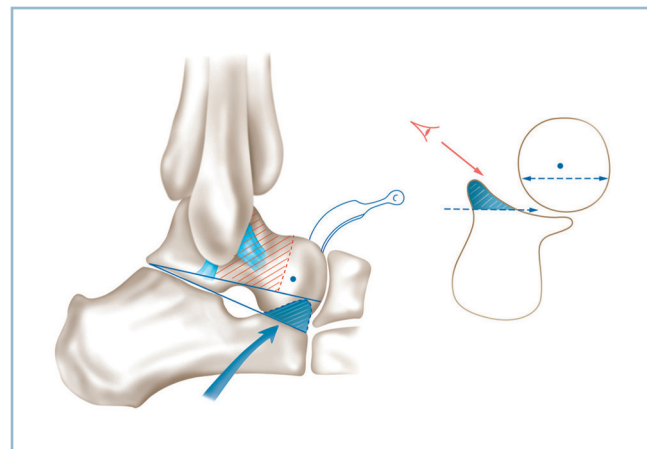
La coupe dorsale est pratiquée par fractionnement.

- D'abord au niveau de la tête, où l'ostéotomie, réalisée avec une lame de Pauwels large, permet la résection du fragment céphalique plantaire dans le plan selon une direction rasante, de la corticale plantaire du col au niveau du plafond du sinus du tarse. L'ablation du fragment céphalique, qui se libère aisément à l'aide d'un mouvement de bascule de l'ostéotome, facilite l'exposition de la sous-taliennne postérieure. Cette dernière est abordée d'avant en arrière.

- Un trait d'ostéotome (de largeur moyenne) emporte la partie convexe du thalamus, ce qui améliore encore le jour sur la sous-taliennne postérieure.

- La résection du corps talien intéresse, obliquement, la partie toute inférieure de ce dernier, depuis le bord antérieur, à hauteur du plan du sommet du sinus du tarse, en direction des processus postérieurs (tubercules postérieurs) qu'il ne faut pas atteindre. De réalisation délicate, cette ostéotomie s'effectue d'avant en arrière, pas à pas, à l'aide d'un ostéotome de largeur moyenne. La direction et la progression de l'ostéotome sont avantageusement guidées par un contrôle sous amplificateur de brillance. Ce trait est poussé sur les trois quarts antérieurs de l'ostéotomie. Le fragment libéré est excisé.

- Compte tenu du risque vasculo-nerveux, la résection du secteur postérieur est effectuée par fragmentation. Il faut accorder une attention particulière au secteur postéro-médial



11.39 TP + EL : réalisation de la coupe osseuse.

Vue latérale et coupe frontale. Les hachures rouges matérialisent le «no man's land vasculaire».

La résection du bec calcaneen de latéral en médial (hachures bleues) donne un bon jour sur le secteur inférieur de la tête et le carrefour calcaneéo-cuboïdo-naviculo-talien qui est le repère-clé de l'intervention.

en raison des difficultés d'exposition et du risque iatrogène. On vérifie que la résection est complète pour éviter toute compression du pédicule tibial postérieur sur un résidu de processus postéro-médial lors de la manœuvre de mise en contact des deux tranches osseuses.

— Enfin, il faut soigneusement vérifier la direction oblique en bas et en arrière de la coupe dorsale (talienne) et la quasi-horizontalité de la coupe inférieure, calcanéenne. Il en est de même de la parfaite planéité des deux coupes qui ne doivent comporter aucune irrégularité ni arête osseuse susceptible de provoquer un contact prématuré limitant les capacités de correction.

La résection démasque un écart interfragmentaire calcanéo-talien, cunéiforme à base antérieure et à sommet postérieur. À ce stade, il est impossible de mobiliser les deux fragments l'un par rapport à l'autre, en raison de la conservation de la continuité talo-naviculaire sur son secteur dorsal.

On se porte sur la voie dorso-médiale. La mobilisation du bloc calcanéo-pédieux nécessite, sous la protection de deux petits écarteurs contre-coudés, la résection sur 5 à 10 mm de la convexité de la tête qui entre en butée avec la facette articulaire postérieure du naviculaire.

Cette résection permet l'exposition de la facette articulaire du naviculaire grâce à l'utilisation d'une rugine courbe prenant appui sur le bord inférieur du naviculaire et un contre-appui, par la convexité, sur la face dorsale de la tête. Cela permet :

— la réalisation sur la facette articulaire du naviculaire, d'une logette intraspongieuse, quadrilatère, intéressant sa moitié plantaire, destinée à recevoir le moignon céphalo-talien préparé (*figure 11.40*). Pour ce faire, il faut réséquer le plan ostéochondral en respectant les deux berges verticales périphériques pour ne pas risquer de provoquer une fracture accidentelle du naviculaire; on réalise un trait horizontal au milieu de la facette articulaire et deux traits verticaux, à

proximité immédiate des bords collatéraux (le bord inférieur étant réséqué); le logement intraspongieux est façonné à la curette;

— le modelage du moignon céphalique est effectué par taille quadrilatère, aux dimensions exactes de la logette naviculaire réceptrice.

Pour permettre la mise en contact des deux tranches osseuses, il faut encore abattre la calcanéo-cuboïdienne à la demande, en commençant par un simple trait d'ostéotome. La résection est ensuite réalisée. De proche en proche, le talus et le bloc calcanéo-pédieux se mobilisent progressivement.

Pour faciliter la mobilisation et la mise au contact des deux plans de coupe, il faut présenter le moignon céphalique en regard de la logette naviculaire, donc :

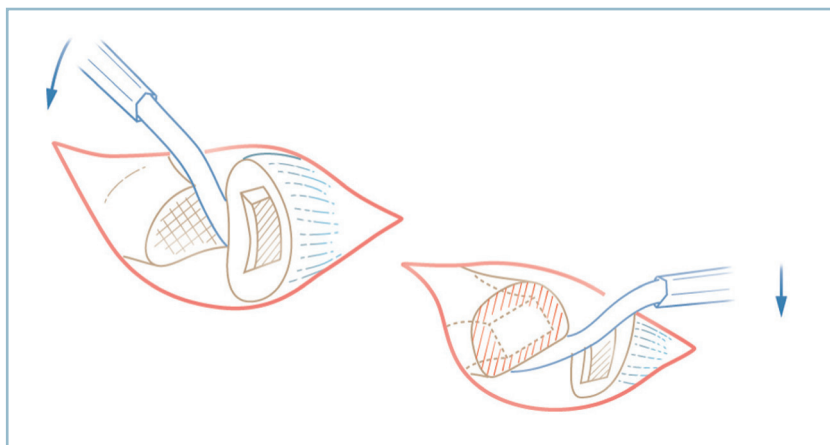
— d'abord placer l'avant-pied en forte flexion plantaire en y exerçant une contrainte de traction axiale;

— puis, en s'aidant d'une manœuvre de démonte-pneu effectuée à l'aide d'une spatule s'appuyant sur le rebord supérieur de la logette et la face dorsale du moignon céphalique, guider la coaptation des deux segments osseux aménagés;

— enfin, porter l'avant-pied en flexion dorsale, pour permettre l'encastrement du tenon céphalique dans l'hémimortaise naviculaire. Les deux plans de coupe sont alors en contact, le gain global de flexion dorsale peut être évalué.

On stabilise alors le contact talo-calcanéen par une broche sagittale ou, mieux, un davier érigne prenant appui sur le versant dorso-médial du col et la corticale ventro-latérale du calcanéus.

Ces différents temps sont réalisés prudemment, pas à pas, et nécessitent des retouches successives. Il est nécessaire d'ajuster les coupes calcanéo-cuboïdiennes pour réaligner parfaitement l'arche latérale dans les deux plans. L'accourcissement médial relatif entraîne le plus souvent un adductus de l'avant-pied. On le corrige aisément en augmentant à la demande l'importance de la résection calcanéo-cuboïdienne.



11.40 TP+ EL : préparation de l'encastrement talo-naviculaire. Vue opératoire dorsale schématisée.
1 : création d'une mortaise naviculaire (aux dépens de la face postérieure).
2 : régularisation du moignon céphalique et création d'un tenon talien quadrilatère.

Les deux foyers (talo-naviculaire et calcanéocuboïdien) sont immobilisés provisoirement par broches obliques.

Un contrôle radiographique est réalisé selon les modalités habituelles en y associant un cliché de profil en flexion dorsale maximale pour chiffrer le gain de flexion dorsale globale.

Une retouche dans le plan frontal s'avère parfois nécessaire. Il s'agit presque toujours d'un varus talonnier. Cette correction complémentaire peut se faire de deux manières :

— soit par majoration de la coupe sur le secteur latéral en inclinant la direction de l'ostéotome dans le sens de la correction souhaitée ;

— soit par action directe sur la DTCH en faisant glisser le talus en légère rotation médiale dans le plan horizontal et en accentuant la résection sur le secteur médial du moignon céphalique.

L'ostéosynthèse est indispensable :

— au niveau talo-calcaneen, il faut réaliser un vissage sagittal en compression à l'aide d'une vis introduite par la face dorsale du col et assurant une prise calcaneenne plantaire en avant de la zone de charge du talon ;

— le foyer calcanéocuboïdien est parfaitement adapté à l'utilisation d'une agrafe horizontale, enfouie ;

— pour le foyer talo-naviculaire, le décalage des corticales dorsales rend nécessaire l'utilisation d'une agrafe décalée ou, mieux, la mise en place d'une vis oblique (diamètre 3,5 ou 4 mm) introduite depuis le bord antéro-supérieur du naviculaire et assurant une prise dans le col (avec possibilité de prolongation vers le calcaneus).

Après contrôle radiographique, la fermeture et la contention postopératoire sont identiques à la double arthroïdèse. Un moyen utile de fixation est représenté par l'utilisation d'un Fixateur externe tibio (FETP) (figure 11.41).

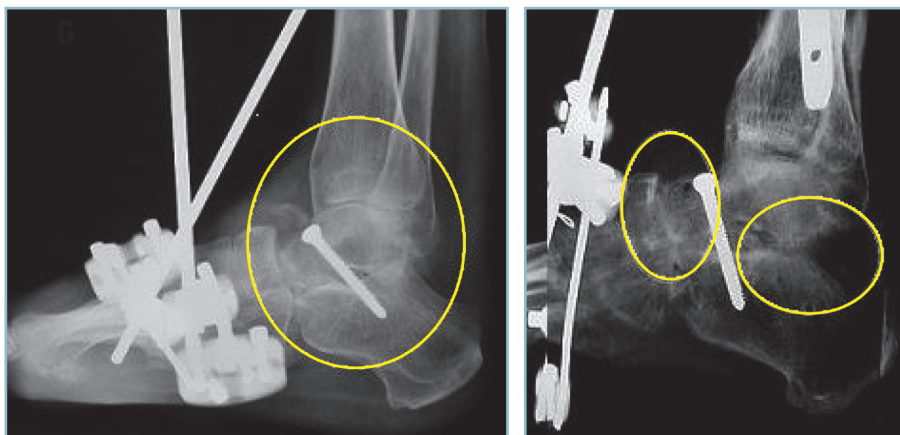
Ce dispositif est particulièrement indiqué dans deux circonstances :

- contexte de fragilité osseuse rendant précaire voire impossible l'ancrage des vis ; cette circonstance dans le contexte post-traumatique n'étant pas exceptionnelle ;
- contexte de troubles de la sensibilité plantaire rendant dangereuse toute immobilisation postopératoire par appareil de contention externe.

Le FETP présente d'autres avantages. Il permet le parfait réglage de la position dans tous les plans (arrière-pied et barre d'appui métatarsienne). Il autorise l'immobilisation postopératoire en flexion dorsale maximum sans risque de perte de correction ultérieure ; il facilite les soins et la surveillance des suites.

On ne saurait trop insister sur l'importance de la surveillance locale, tout particulièrement pendant la phase de réveil et les premières heures. Pour toute chirurgie à risques, le recours à l'anesthésie générale est un impératif absolu, l'anesthésie locorégionale étant formellement contre-indiquée. Dès lors :

- en cas de situation vasculaire à risque, la constatation d'une hypovascularisation des pulpes, lors de la mise en flexion dorsale maximale, conduit à placer le montage en position intermédiaire compatible avec la recoloration pulpaire, puis à augmenter progressivement, les jours suivants, la flexion dorsale en fonction de la tolérance ;
- on doit agir de même en présence de paresthésies au réveil ou l'apparition de troubles de la sensibilité.



11.41 Tarsectomie Postérieure avec effet Lambrinudi. Radiographies post-opératoires. À gauche : technique correcte avec débord naviculo talien dorsal. À droite : technique imparfaite, la remise à plat de la plante s'étant effectuée par bûillement postérieur de la STP (cercles).

ARTHRODÈSES SOUS-TALIENNES

Ces arthrodèses ne peuvent bien entendu être réalisées qu'en cas de certitude d'intégrité de la médio-tarsienne. En cas de doute, l'aide d'un scanner est très utile.

Deux possibilités techniques sont offertes : l'arthrodèse en place pour les arthroses axées et l'arthrodèse avec reconstruction pour réparation d'un vice architectural associé. Ces deux techniques ont l'avantage de préserver intégralement la médio-tarsienne

Arthrodèse en place

Technique standard

La technique est identique à celle du temps latéral d'une double arthrodèse avec abord de la sous-talienne d'avant en arrière après évidement du sinus du tarse. Ce qui apporte la certitude de préservation du ligament fibulo-calcanéen.

Il est important de préciser que cette technique n'offre pas de possibilité de correction des troubles morphostatiques. Si quelques degrés de varus peuvent être, à la rigueur, maîtrisés, il ne faut compter sur aucune possibilité de correction dans le plan sagittal, aussi bien pour l'équin que le talus.

Cette technique réclame un certain nombre de précautions en rapport avec les difficultés de fusion. L'arthrodèse n'intéresse en effet qu'un seul secteur d'une unité fonctionnelle très complexe (couple de torsion) et met en présence des structures peu vascularisées (sur le versant talien notamment).

L'opéré doit donc être absolument prévenu de ce risque. Le bénéfice de la préservation de la médio-tarsienne doit être évalué en fonction du risque de reprise pour extension de l'arthrodèse à l'ensemble du couple de torsion.

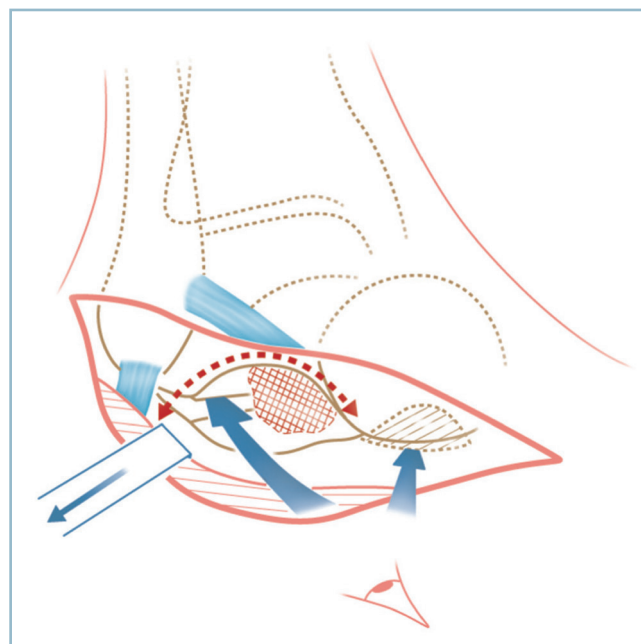
L'évidement du sinus du tarse, temps indispensable à l'abord de la sous-talienne postérieure d'avant en arrière doit être limité à l'essentiel, en ne perdant pas de vue deux nécessités (figure 11.42) :

- pour ne pas trop léser l'apport vasculaire du corps du talus, cet évidement doit se limiter à la moitié latérale du sinus du tarse ;

- il ne faut pas en déborder les limites pour être certain de préserver les faisceaux antérieur et moyen du ligament col-latéral médial.

L'avivement doit être particulièrement soigneux sur les deux secteurs ; versant talien, surtout, en raison de l'hypovascularisation naturelle du corps du talus et de la sclérose sous-chondrale, souvent très marquée ; versant calcanéen en raison des modifications anatomiques post-traumatiques et des difficultés d'accès au secteur postéro-médial.

- L'avivement s'effectue sous contrôle de la vue en s'aidant d'écarteurs autostatiques de taille croissante. Il est d'abord réalisé à l'aide de ciseaux courbes biseautés utilisés à la main pour réséquer les résidus fibrocartilagineux et mettre à cru la plaque sous-chondrale. Il est ensuite complété à la fraise, de



11.42 Arthrodèse sous-talienne isolée en place.

Vue opératoire antéro-latérale schématisée centrée sur l'orifice latéral du sinus du tarse. La ligne en pointillés rouges matérialise les limites à ne pas dépasser.

La zone hachurée rouge représente le secteur médial du sinus du tarse à préserver, les flèches l'abord d'avant en arrière de la sous-talienne postérieure et de latéral en médial de la sous-talienne antérieure après abattage du bec calcanéen.

taille adaptée, jusqu'à l'obtention d'un perlage sanguin satisfaisant sur les deux surfaces avivées.

- Il faut veiller à ne pas faire effraction dans le tissu spongieux sous-jacent. Ces « fausses-routes » obèrent la tenue des vis et créent des pertes de substance délétères pour la consolidation. Le montage doit en effet s'effectuer en compression.

- En dépit des risques de retentissement sur la médio-tarsienne, l'avivement doit aussi intéresser la sous-talienne antérieure. Celui-ci s'effectue du latéral en médial après abattage de la tubérosité antérieure du calcaneus (bec calcanéen), ce qui donne un bon jour sur l'interligne et fournit un matériel cortico-spongieux de qualité.

L'ostéosynthèse s'effectue préférentiellement par vis axiales. Ce montage est nettement préférable à l'ostéosynthèse par agrafes qui n'a aucun effet de compression et comporte un risque de conflit avec la malléole fibulaire (toujours très mal toléré). Dans cette circonstance, Myerson insiste sur l'intérêt d'utiliser deux vis sagittales, parallèles, en compression :

- l'une, d'avant en arrière, depuis le col du talus et exerçant si possible une prise corticale plantaire, en zone de décharge ;

il est important de ne pas créer de lésions du collier talien lors de la mise en place ;

— l'autre, d'arrière en avant depuis la grosse tubérosité et prenant appui dans le spongieux corporéal du talus. L'utilisation de rondelle est formellement contre-indiquée à ce niveau ; il faut enfouir parfaitement la tête.

En cas de doute, on n'hésitera pas effectuer un apport cortico-spongieux autologue dans le sinus du tarse. Il est prudent de prévenir le patient de cette éventualité et de prévoir le site d'une prise de greffe iliaque lors de l'installation des champs. Afin d'en limiter les conséquences vasculaires, le secteur de greffe intéresse uniquement l'orifice externe sous la forme d'un greffon cortico-spongieux sagittal, placé de chant et prenant appui dans une encoche talienne dorsale et calcanéenne ventrale. Attention, ce greffon doit être autostable et non surdimensionné pour ne pas induire un varus du talon.

L'arthrodèse peut facilement être étendue à la calcanéo-cuboïdienne si nécessaire. Le contrôle clinique de la position et de la liberté de la TC et de la MT et le contrôle radiologique de la position du pied sont réalisés selon le protocole habituel. Les suites postopératoires sont identiques à celles de la double arthrodèse.

Arthrodèse sous-talienne postérieure sous arthroscopie (X. Roussignol)

Sous certaines conditions très précises, l'arthrodèse sous-talienne postérieure *in situ* est possible sous-arthroscopie. Cette technique augmente le taux de consolidation, car elle s'effectue à foyer fermé par voie postérieure respectant ainsi totalement la vascularisation talienne. Sa technique ne s'improvise pas ; elle nécessite une bonne maîtrise de l'arthroscopie et doit être rigoureuse sous peine de s'exposer à de sérieuses complications vasculo-nerveuses.

Deux préalables sont indispensables à sa réalisation :

- l'arrière-pied doit être parfaitement axé dans les plan frontal (incidence de Méary indispensable) et sagittal (il ne doit exister aucun équin) ;
- les lésions dégénératives ne doivent pas être trop importantes ; un scanner est indispensable pour vérifier l'accessibilité au secteur postérieur de la sous-talienne postérieure (pas d'ostéophyte postérieur), l'absence de sclérose trop marquée traduisant la dévitalisation relative des surfaces sous-chondrales et l'impossibilité d'obtenir un avivement correct.

Sur le plan technique :

— l'opéré est installé en décubitus ventral, pied totalement libre en bout de table ; il est préférable de ne pas utiliser de garrot pneumatique ; l'intervention ne nécessite pas de matériel particulier ;

— l'abord s'effectue par une double voie postérieure para-achilléenne, dans le plan situé 5 mm au-dessus d'une ligne horizontale passant par la pointe de la malléole fibulaire.

— La voie latérale est réalisée en premier, sous la forme d'une incision de 4 mm au travers de laquelle est introduite,

pied à angle droit et en direction de la première commissure, une pince de Halstaedt jusqu'au contact du plan osseux. Cette pince est remplacée par un trocard mousse jusqu'au contact de l'os où une chambre de décollement est réalisée. L'arthroscope est positionné dans la même direction et est introduit dans le secteur postéro-latéral de l'interligne.

— La voie médiale est ensuite pratiquée par l'intermédiaire d'une moucheture cutanée dans le même plan que la précédente, au bord médial du tendon calcanéen. L'accès à l'interligne doit être prudent pour éviter tout risque de lésion du pédicule tibial postérieur (situé entre LFH et LFO). La progression de l'instrumentation doit donc demeurer postérieure au tendon du long fléchisseur de l'hallux dans son trajet extra-osseux et rester en permanence latérale à ce tendon dès le contact de l'os atteint. Le protocole est le suivant :

— l'arthroscope maintenu en place dans l'interligne, en direction de la 1^{re} commissure, sert de guide à l'accès au secteur moyen de l'interligne ;

— une pince de Halstaedt est introduite dans la seconde voie d'abord, dans une direction strictement perpendiculaire à la gaine de l'arthroscope, jusqu'au contact de cette dernière ;

— sans quitter le contact de la gaine, la pointe de la pince est descendue jusqu'au contact du plan osseux ;

— la pince est remplacée par le shaver, sa fenêtre étant dirigée latéralement et en avant ;

— au contact de l'interligne sous-talienne postérieure, une chambre de travail est réalisée, en restant au-dessous du ligament tibio-fibulaire distal postérieur ; la progression s'effectuant du latéral vers le médial jusqu'au niveau du tendon du long fléchisseur de l'hallux qui doit être vu car ce tendon protège le pédicule.

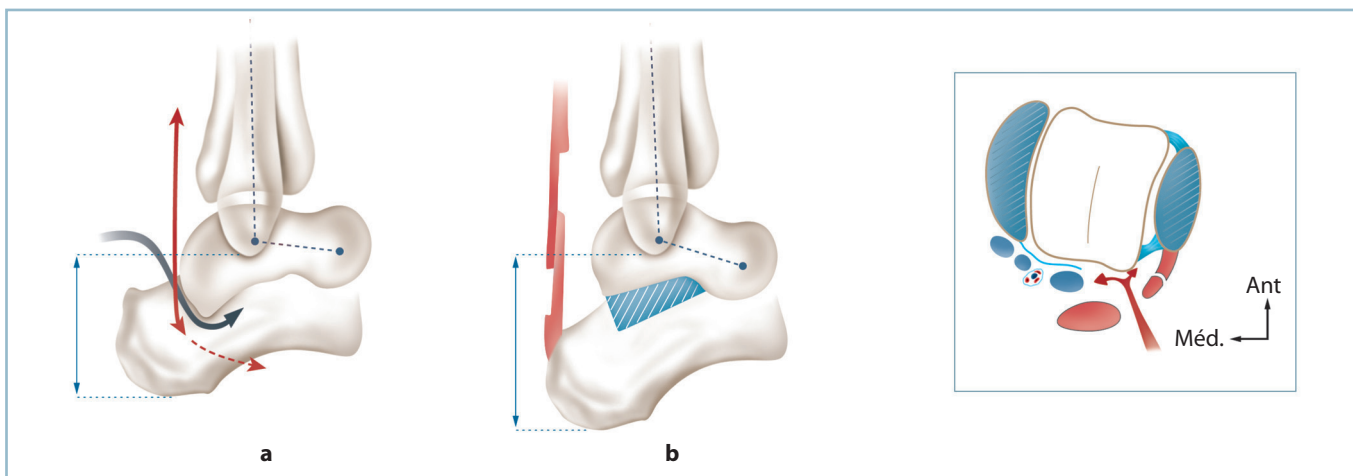
L'avivement est réalisé, sous contrôle de l'arthroscope, à l'aide d'un ostéotome de 5 mm, manié à la main ; il se limite à la seule résection du revêtement cartilagineux. Cette technique est préférée à celle d'un avivement à la fraise en raison de difficultés de réglage de l'avivement en profondeur. Toute la sous-talienne postérieure est avivée. La qualité du contact osseux est vérifiée sous amplificateur de brillance

L'ostéosynthèse est pratiquée en percutanée, à l'aide d'une vis canulée (type Asnis de 6,5), d'arrière en avant à partir de la tubérosité postérieure du calcaneus. Une immobilisation complémentaire de 6 à 8 semaines complète l'immobilisation.

Arthrodèse avec reconstruction

Cette technique s'adresse essentiellement aux cals vicieux du calcaneus associant une arthrose sous-talienne et un vice architectural. Ce dernier est caractérisé par l'enfoncement du corps du talus dans le défaut thalamique induit par la comminution initiale ; il est responsable d'une diminution de hauteur du talon, d'un valgus de l'arrière-pied et de la perte de l'équin talien physiologique.

La technique est dérivée du procédé de Galli-Lemesurier qui se fonde sur l'adjonction d'un greffon cortico-spongieux taillé aux dimensions du défaut et du vice architectural à corriger et implanté par voie postéro-latérale (*figure 11.43*).



11.43 Arthrodèse sous-talienne avec reconstruction (séquelle de fracture du calcanéus).

a. La flèche matérialise la manœuvre de relèvement de la partie postérieure du corps du talus pour restaurer la divergence talo-calcanéenne sagittale. *b.* Réduction talienne et encastrement d'un greffon extériorisant un équín, nécessitant un allongement du tendon calcanéen. En cartouche : coupe frontale avec la voie d'abord postéro-latérale.

Installation

L'installation se fait en décubitus latéral, genou fléchi sur un support. Celle-ci doit permettre :

- de profil, une bonne appréciation clinique et radiographique (radiographie de profil strict) de l'arche latérale et l'évaluation de la restauration de la flexion dorsale calcanéenne, de l'équin talien et de la hauteur du talon ;
- de face (hanche en rotation externe maximale), le contrôle de la position frontale du talon et la réalisation d'une incidence de Méary, la plaque étant placée à la face postérieure du talon ;
- le prélèvement d'un greffon cortico-spongieux iliaque.

Voie verticale

Cette voie est rétrofibulaire à mi-distance entre le bord postérieur de la fibula et le bord latéral du tendon calcanéen avec possibilité d'extension distale en « J » pour obtenir un jour suffisant, sans tension excessive des berges.

Il faut veiller à ce que l'incurvation, à large rayon de courbure, se situe 1 cm au-dessus de la jonction peau latérale/peau plantaire. Cette précaution permet de diminuer le risque de dévitalisation du lambeau de la berge antérieure et de lésion du nerf sural (et/ou ses branches).

Abord du processus postéro-latéral du talus et du secteur postérieur de l'interligne talo-calcanéen

L'identification de cet interligne n'est pas toujours aisée, surtout lorsque le segment postérieur du talus est profondément enfoncé dans le défaut thalamique. Il faut savoir s'aider de l'amplificateur de brillance. En cas de difficulté

insurmontable, pour augmenter le jour on peut mobiliser les fibulaires sur lacs, voire pratiquer d'emblée un allongement du tendon calcanéen par dédoublement frontal, car il y a tout lieu de penser que le repositionnement talien va créer un équin majeur justifiant une correction. Dans ce cas, la ténotomie frontale doit être suffisamment étendue pour que, la correction étant obtenu, le chevauchement des deux segments tendineux reste suffisant et compatible avec une bonne cicatrisation.

Libération et désenclavement talien avec une spatule puis des ostéotomes fins

Il faut ensuite agrandir progressivement l'arthrotomie vers le secteur médial en progressant pas à pas et en restant au ras de l'os. L'identification du long fléchisseur de l'hallux, le plus souvent musculaire à ce niveau, permet de repousser ce dernier et le pédicule tibial postérieur qui lui est satellite vers l'arrière et médialement.

Détraction talo-calcanéenne postérieure

La mise en place d'un écarteur autostatique de petite taille s'appuyant sur la marge postérieure du pilon et la région rétro-thalamique du calcanéus amorce le désenclavement du talus et permet l'examen local des deux facettes. La mise en distraction progressive de l'écarteur achève la mobilisation du corps du talus. L'évaluation des possibilités de restauration de l'équin talien est alors possible.

Avivement des deux facettes

Le temps thalamique demande une attention particulière en raison des modifications anatomiques ; il faut notamment

exciser à la curette le tissu fibreux interposé dans les défauts et zones d'enfoncement.

La présence habituelle d'un excès de valgus talonnier impose de faire porter le bâillement postérieur surtout sur le secteur postéro-latéral. Ce temps extériorise toujours un équin qui peut être très marqué. Il est préférable de le respecter à ce stade, sauf si la réalisation d'un allongement a été nécessaire lors de l'exposition.

Radiographie

Des radiographies de contrôle, de profil strict et de face avec cerclage (Méary) permettent la détermination des dimensions du greffon cortico-spongieux.

Préparation et mise en place du greffon

Ce dernier peut être monobloc trapézoïdal, à base rectangulaire postérieure et sommet antérieur. Sa face latérale étant plus large que la face médiale, ou mieux, sous forme de blocs quadrilatères de taille et de hauteur variable encastrés de chant dans la perte de substance.

Des copeaux spongieux sont tassés dans les défauts et enfoncements thalamiques pour préparer le lit du greffon avant leur encastrement à force dans le site receveur (en s'aidant d'une légère hypercorrection qui sera relâchée secondairement).

Ostéosynthèse

Par une courte contre-incision au niveau du col du talus, on met en place une broche talo-calcanéenne sagittale.

On effectue une radiographie de contrôle puis une ostéosynthèse talo-crurale avec mise en place (à la façon de Myerson) de deux vis sagittales contrariées, l'une talo-calcanéenne descendante avec prise corticale en avant de la tubérosité postérieure, l'autre calcanéo-talienne, ascendante à partir de la tubérosité postérieure avec prise talienne corporelle.

La présence constante d'un équin, susceptible de se révéler important, nécessite un temps de correction adapté à chaque situation (le plus souvent sous la forme d'un dédoublement frontal)

Dans tous les cas, une attelle postérieure en résine est indispensable.

ARTHROSE MÉDIO-TARSIENNE

Arthrodèses sans reconstruction

Arthrodèse combinée talo-naviculaire et calcanéo-cuboïdienne

Elle ne pose aucune difficulté et est accessible à pratiquement toutes les situations, à condition que la sous-talienne soit intacte. Elle est réalisée selon les mêmes modalités que celles

du temps médio-tarsien de la double arthrodèse. Le réglage de la position doit s'effectuer dans tous les plans (arches AP sagittales et dorso-plantaires, équilibre de la pronosupination) par recoups successives des résections osseuses et par action directe sur le contact des tranches osseuses, notamment pour ce qui concerne la pronosupination.

Arthrodèse isolée d'un interligne

Il est important de noter d'emblée que cette technique est réservée à certaines situations anatomiques bien précises et essentiellement aux formes chondrolytiques pures sans perte de capital osseux.

On doit en effet se méfier des écarts interfragmentaires induits par des impératifs d'avivement ou de réaligement obligeant à des comblements par apport osseux. Il faut prévoir cette situation dans la perspective de préparer ou non une crête iliaque.

Une bonne indication est représentée par la chondrolyse sans trouble morphostatique de la talo-naviculaire compliquant, par exemple, une luxation péritalienne.

Arthrodèses avec reconstruction

Ces techniques s'adressent aux séquelles traumatiques associant des lésions anatomiques de l'interligne et des troubles morphostatiques que l'on souhaite corriger. Elles nécessitent une prise de greffe pour comblement des pertes de substance induites par la réduction des vices architecturaux. Elles concernent surtout le secteur médial, talo-naviculaire. Elles peuvent être unipolaires (TN isolée) ou bipolaires (TN + CN). Un scanner est le plus souvent indispensable pour préciser ce choix.

Arthrodèses talo-naviculaires isolées unipolaires

Elles sont indiquées lorsque les lésions cunéo-naviculaires sont au second plan. Les principaux temps sont les suivants :

- abord de la talo-naviculaire par voie dorso-médiale et arthrotomie dorsale et médiale ;
- libération des fragments à la demande (sans en provoquer la dévitalisation) pour préparer, à l'aide d'un écarteur autostatique, la distraction indispensable à la réalisation de la correction dans les deux plans ; les points d'application des crochets de l'écarteur doivent être définis avec précision de façon à parfaitement maîtriser le sens de la correction, sans gêner l'implantation du greffon ;
- préparation de la zone receveuse sous la forme d'une cavité rectangulaire, à bord net et angles droits bien dessinés, aux parois spongieuses bien vivantes, à cheval sur l'interligne. Il faut conserver au moins la moitié distale de l'épaisseur du naviculaire pour éviter tout risque de fragilisation et garder un potentiel correct de consolidation ; il est souhaitable que le greffon soit le

plus large possible; ses dimensions moyennes sont de 1,5 à 2 cm d'épaisseur, 2 à 2,5 cm de largeur, 2 cm de longueur;

- prélèvement d'un greffon cortico-pongieux monobloc aux dimensions exactes de la zone receveuse; encastrement à force dans le site receveur, face corticale tournée vers le haut et affleurant les reliefs voisins;

- la fixation est indispensable :

- soit par deux agrafes, l'une dorsale sagittale, l'autre médiale horizontale; il faut forer le trajet des pattes notamment sur le naviculaire pour éviter la survenue de refends compromettant la stabilité, et bien enfouir le corps de l'agrafe;

- soit une vis oblique en compression (3,5 ou 4 à tête de 6) introduite à partir de l'angle ventro-médial antérieur du naviculaire, de direction ascendante et légèrement latérale vers la tête du talus. Pour ne pas risquer de fragmenter le greffon, il est nécessaire de forer le trajet naviculaire au diamètre nominal de la vis jusque et y compris le greffon (*figure 11.44*).

Arthrodèses périnaviculaires bipolaires

Elles sont indiquées si l'interligne cunéo-naviculaire ne peut être conservé. Les risques d'échec de fusion sur l'une ou l'autre des zones de jonction greffon/hôte augmentent de façon substantielle. Ce risque est plus marqué au pôle cunéo-naviculaire en raison de la mobilité sagittale entre les trois cunéiformes et de leur constitution trophique.

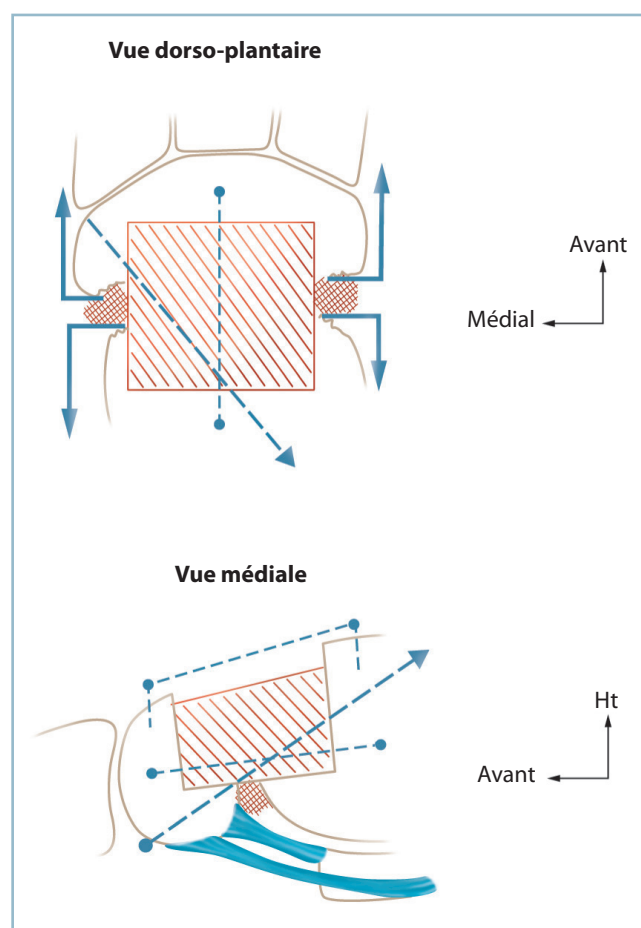
L'extension cunéo-naviculaire doit être discutée en termes de bénéfices/risques. Il faut savoir que la participation symptomatique de l'interligne cunéo-naviculaire est difficile à apprécier. Certaines lésions radiographiques relativement marquées peuvent rester peu symptomatiques quand elles n'ont pas été intéressées par l'arthrodèse alors que les mêmes lésions, dans des circonstances identiques, peuvent être mal tolérées.

De surcroît, compte tenu de la possibilité de communication physiologique entre les deux interlignes, *le test anesthésique par infiltration n'a pas de valeur diagnostique*.

Enfin, en cas de décision d'extension à l'interligne cunéo-naviculaire, le patient doit être prévenu du risque d'échec de fusion. Il faut reconnaître que la survenue d'une pseudarthrodèse n'est pas, ici, constamment mal tolérée.

Quoi qu'il en soit deux techniques sont réalisables.

- Si le résidu naviculaire est de taille et de tenue suffisante (ce qui est rarement le cas), il est possible de réaliser une arthrodèse séparée pour chaque interligne à l'aide de deux greffons distincts. Il faut prendre la précaution de limiter la résection naviculaire à un simple avivement de façon à obtenir deux surfaces planes et bien vivantes, la résection s'effectuant pour l'essentiel sur les secteurs adjacents (tête du talus et base



11.44 Arthrodèse talo-naviculaire isolée sans reconstruction.

Vues dorso-plantaire et médiale de profil. Les flèches angulées schématisent

un dispositif de distraction focale. Zones hachurées : greffons, pointillés : trajet des agrafes (points) et de la vis (flèche).

des cunéiformes). La fixation est alors indispensable, par vis oblique (voir *supra*) pour l'arthrodèse d'amont, et agrafe dorsale sagittale pour l'arthrodèse d'aval (*figure 11.45a*).

- Le plus souvent les conditions anatomiques imposent l'utilisation d'un greffon monobloc. On peut alors réaliser la technique dite du greffon « sarcophage » en raison de sa forme losangique à pointes coupées, pontant les deux interlignes et le naviculaire, s'appuyant en proximal sur la tête talienne et en distal sur le secteur médian des cunéiformes.

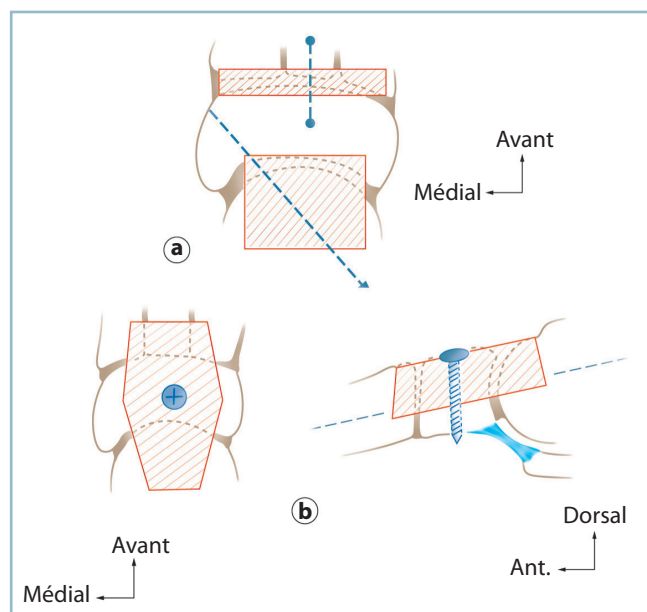
- La loge receveuse intéresse la quasi-totalité de la largeur du naviculaire; les bases périphériques mesurent environ 1,5 cm. La proximale doit trouver un appui solide dans le spongieux céphalique, la distale sur la moitié de la longueur des cunéiformes et intéresser le cunéiforme médian et le segment adjacent de ses deux voisins.

— Toute l'attention doit être portée sur la jonction greffon/hôte. L'encastrement doit être très précis. Il est essentiel de combler (si possible après avivement) les interstices résiduels par des copeaux spongieux tassés à force.

— L'ostéosynthèse complémentaire est difficile. Elle est dangereuse au niveau des jonctions en raison des risques de fracture du greffon. En cas de persistance d'un fragment naviculaire plantaire consistant, il est possible de solidariser ce dernier au greffon par la mise en place d'une vis verticale (de 2,7 ou 3) introduite dans sa partie la plus large (après forage au diamètre nominal de la vis) (figure 11.45b).

Ces difficultés techniques ne doivent pas faire oublier l'objectif essentiel qui, à côté de l'impératif de fusion de l'arthrodèse, est la restauration de l'architecture globale du pied dans tous les plans. La réalisation de contrôles radiographiques orientés vers la vérification de ces critères de correction est indispensable.

Il est utile d'envisager, à titre d'illustration, le cas particulier des cals vicieux naviculaires s'accompagnant d'un dérangement architectural.



11.45 Arthrodesè bipolaire talo-naviculaire et cunéo-naviculaire.
 a. Arthrodesè bibloc, talo-naviculaire et cunéo-naviculaire, séparée. Noter la largeur suffisante du secteur naviculaire intercalaire. b. Arthrodesè monobloc type sarcophage. La prise distale intéresse les trois cunéiformes et la vis sagittale en compression.

Cals vicieux naviculaires avec TMS majeur affectant les deux arches dans le plan dorso-plantaire

L'impératif architectural est la première étape de la prise en charge. Celle-ci comporte presque toujours la correction d'un raccourcissement de l'arche médiale par perte du droit de cité de tout ou partie du naviculaire.

Ce temps nécessite la libération du secteur périnaviculaire et de la loge du naviculaire, notamment dans son secteur médial.

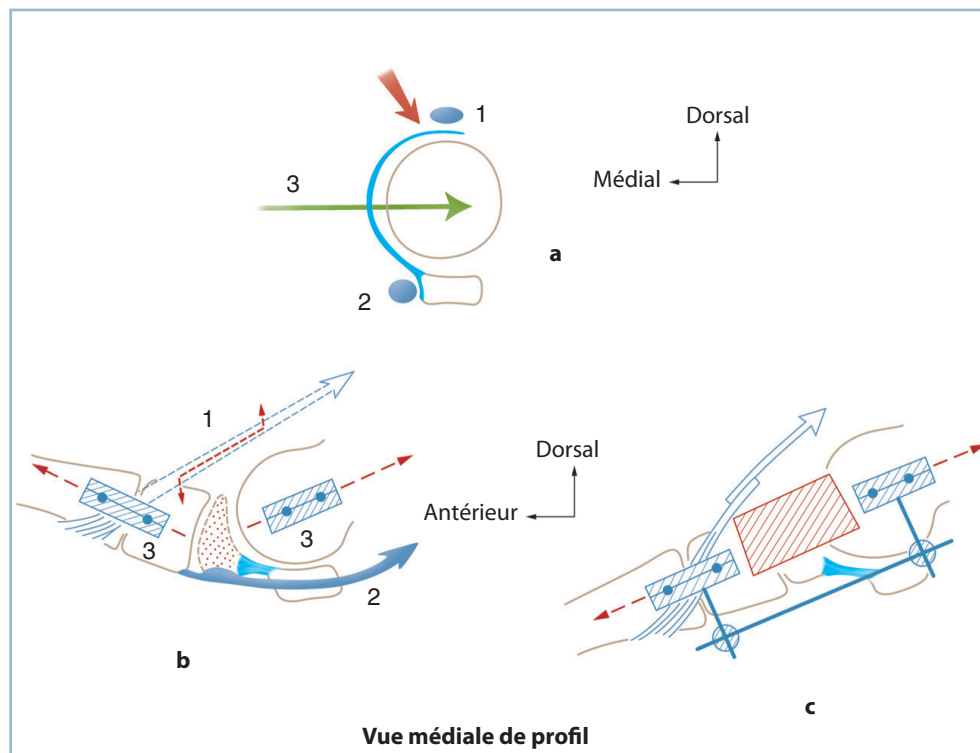
Le meilleur moyen de redonner et de maintenir la longueur est l'utilisation d'un procédé de distraction, notamment par fixateur externe avec deux fiches proximales dans la tête du talus et deux fiches distales dans les cunéiformes ou la jonction cunéo-métatarsienne. Dans le tracé de la voie d'abord, il faut tenir compte de ce double impératif d'exposition et d'implantation des fiches.

Habituellement, une voie dorso-médiale satisfait à ces deux conditions si l'on place les fiches, un peu à distance de l'incision, dans un plan horizontal, à la partie moyenne de la face médiale de la tête talienne et de la jonction cunéo-métatarsienne. Cette position a également l'avantage d'exercer la distraction en monoplan et de faciliter le réglage de l'alignement de l'arche médiale. Insistons sur un point technique très important. *Pour prévenir toute difficulté de fermeture cutanée ultérieure, le rapprochement par quelques points totaux des berges de la voie d'abord avant d'implanter les fiches est une indispensable précaution (figure 11.46).*

Il est le plus souvent nécessaire d'effectuer un temps latéral de libération sur le cuboïde et/ou la région péri-cuboïdienne, en cas de traumatisme complexe. Ce temps extériorise soit un excès de longueur de l'arche latérale justifiant une résection (cas le plus fréquent), soit un écart interfragmentaire nécessitant un apport cortico-spongieux (déformation avec abductus de l'avant-pied).

Enfin, la restauration de la longueur de l'arche médiale provoque la mise en tension du tendon du tibia antérieur; celle-ci (surtout si le tendon est le siège de phénomènes de rétraction) peut s'opposer à la réduction, ce qui peut nécessiter un temps d'allongement par dédoublement.

La longueur étant restaurée, les arches réorientées, la perte de substance est comblée par autogreffe(s). Ces dernières seront, selon les conditions, fragmentées sous la forme de cubes cortico-spongieux compactés ou de greffon monobloc, type sarcophage. Il est alors commode d'exercer une légère distraction supplémentaire permettant un très léger surdimensionnement du greffon avec l'opportunité d'une mise en compression après implantation, et l'avantage d'un gain de stabilité et de facilitation de l'incorporation. L'arthrodèse latérale se monte facilement par agrafes.



11.46 Arthrodèse talo-naviculaire

avec reconstruction pour vice morphostatique majeur.

a. En haut : coupe frontale passant par la tête talienne, trajet de la voie d'abord (flèche rouge) et des fiches de fixateur (flèche verte). b. En bas : vue médiale de profil, schématisation du trouble morphostatique et position des deux groupes de fiches. Noter la tension du tendon du tibial antérieur. c. Aspect après réduction : position du fixateur externe et du greffon, allongement du tendon du tibial antérieur.

PANARTHRODÈSE

La panarthrodèse associe une arthrodèse talo-crurale et une arthrodèse complète du couple de torsion. Cette intervention, réalisée de façon exceptionnelle, aboutit à un bloc complet du cou de pied et de l'arrière-pied.

Pour ses très nombreux détracteurs, les séquelles fonctionnelles qu'elle provoque en font une intervention à proscrire ou une indication d'élimination, à ne réaliser qu'en cas de contre-indication absolue à toute autre méthode. Pour beaucoup, il faut lui préférer la solution associant une prothèse totale de cheville et une arthrodèse du couple de torsion.

Ses défenseurs soulignent que c'est souvent la seule solution réaliste en présence de l'épineux problème soulevé par les échecs de fusion itératifs d'une tentative d'arthrodèse sous-talienne postérieure en aval d'une arthrodèse talo-crurale fusionnée. En effet, le fait de fusionner la médio-tarsienne

optimise les chances de consolidation de la sous-talienne postérieure et/ou de la rendre asymptotique par disparition de la mobilité locale. Pour ces auteurs, lorsque la position est parfaite, la tolérance n'est pas mauvaise et reste compatible avec des possibilités normales de chaussage et des capacités de marche correcte.

La position est particulièrement importante ici du fait de la faible amplitude de la mobilité résiduelle dans les deux plans. Celle-ci siège en effet uniquement dans le tarse antérieur (interlignes scapho-cunéens), la jonction tarso-métatarsienne et la région métatarso-phalangienne.

— Dans le plan sagittal, l'amplitude résiduelle n'est guère que d'une dizaine de degrés, en flexion plantaire uniquement. Dans ce secteur, les performances au niveau de la pointe du pied pourraient, en théorie, être légèrement augmentées par utilisation de la flexion plantaire des orteils notamment dans la fonction intrinsèque +. Mais, en pratique, cet apport plus théorique que réel reste fonctionnellement très limité.

— Dans le plan frontal, l'équilibre en pronosupination doit être parfait, au risque de provoquer des zones de surcharge

sous les têtes médiales ou latérales, très mal tolérées en raison de l'impossibilité de correction.

C'est pourquoi la position doit obéir aux règles suivantes :

- dans le plan sagittal, plante (référence = arche latérale) à 90 degrés par rapport à l'axe jambier (référence = axe longitudinal de la fibula). En effet, compte tenu de l'ankylose du couple de torsion, il n'y a aucun intérêt à donner un peu de flexion dorsale à la plante; à contrario, cette position a l'avantage d'utiliser au mieux l'amplitude résiduelle distale en flexion plantaire;
- dans le plan frontal :
 - projection de l'axe longitudinal du tibia au milieu du talon; il est inutile, compte tenu de la fusion du couple de torsion, de donner 5 degrés de valgus talonnier;
 - barre d'appui métatarsienne strictement perpendiculaire à l'axe jambier;
 - bon équilibre de distribution de l'avant-pied en pronation et supination, un éventuel déséquilibre devant faire discuter une retouche de l'alignement du talon. Dans le contexte d'enraidissement majeur, cet équilibre est très important; si son rétablissement nécessite une déviation du talon susceptible de provoquer une intolérance, notamment cutanée plantaire, il faut discuter, en termes de bénéfices/risques l'indication d'une ostéotomie métatarsienne complémentaire de réorientation;

L'idéal étant en définitive, en position tenue, une plante strictement à plat, un talon vertical (sans varus ni valgus), une barre d'appui métatarsienne parfaitement horizontale et en termes de mobilités résiduelles, une pronosupination équilibrée et une dizaine de degrés de flexion plantaire.

Sur le plan technique, compte tenu de la prise de la talo-naviculaire qui facilite la fusion de la sous-talienne (ou minore les conséquences d'une pseudarthrodèse), l'abord peut se faire par une

double voie comprenant une voie antéro-latérale standard (pour l'exposition de la TC de la ST et de la CC) et une voie dorso-médiale pour l'exposition de la talo-naviculaire.

La voie antéro-latérale doit être un peu agrandie en distal pour permettre l'exposition de l'articulation calcanéo-cuboïdienne :

- elle permet l'exposition et l'avivement de la talo-crurale puis de la sous-talienne (cette dernière étant abordée de latéral en médial puis d'avant en arrière);
- ces deux interlignes sont fixés temporairement, en bonne position, par broches.

Par la voie dorso-médiale sont réalisés l'avivement de l'articulation talo-naviculaire et le positionnement de la tête au prix, au besoin, de recoups osseuses. Le foyer est également fixé provisoirement par broches.

Par la voie antéro-latérale, l'avivement de l'articulation calcanéo-cuboïdienne et l'ajustement du contact osseux sont effectués selon des règles identiques de positionnement.

Puis on réalise :

- un contrôle clinique et radiographique de la position, avec retouches éventuelles;
- une ostéosynthèse par vis de la talo-crurale et de la sous-talienne comme précisé plus haut («Arthrodèses de la cheville»), de la talo-naviculaire par vis \pm agrafe et de la calcanéo-cuboïdienne par agrafe(s) («Arthrodèses du couple de torsion»);
- il est possible d'augmenter les chances de fusion talo-calcanéenne par tassement dans le sinus du tarse préalablement avivé, de fragments cortico-spongieux à titre d'autogreffe (résidus de recoupe et/ou prélèvement en site électif);

Fermeture et drainage indispensable sur drains de Redon.

- Une attelle postérieure et une surélévation sont particulièrement recommandées ici, à titre de traitement de l'œdème qui a tout lieu d'être très important. La botte circulaire n'est réalisée qu'après dégonflement total.

INSTABILITÉ ET LAXITÉ CHRONIQUES DU COU DE PIED

LAXITÉS ANTÉRO-LATÉRALES DE LA CHEVILLE

Confirmation diagnostique

En premier lieu, on confirmera l'importance et le siège de la laxité par des clichés dynamiques comparatifs :

- dans le plan frontal en varus forcé : en théorie, une bascule talienne supérieure à 6 degrés est pathologique; un varus

talien supérieur à 10 degrés traduit une lésion des faisceaux antérieur (fibulo-talien antérieur) et moyen (fibulo-calcanéen);

- dans le plan sagittal, un tiroir antérieur supérieur à 10 degrés traduit la même association lésionnelle.

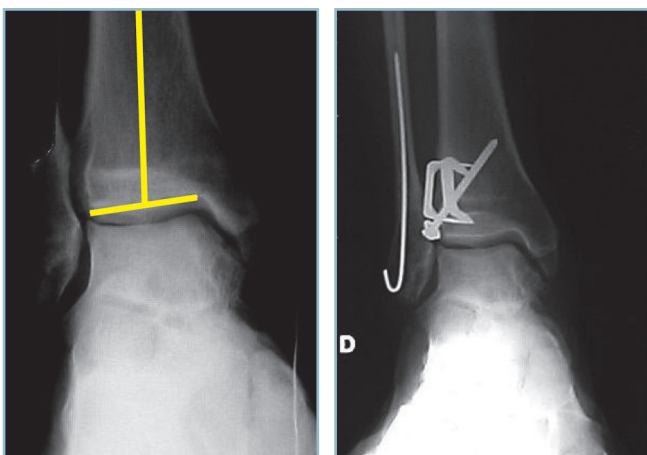
On précisera l'éventuelle participation de la sous-talienne grâce à la réalisation d'une incidence de Broden, comparative, en varus forcé. Il faut noter que celle-ci n'est pathologique qu'en présence d'un bâillement latéral de la sous-talienne très nettement majoré par rapport au côté sain. En cas de doute, il faut demander une IRM qui objective l'image directe du ligament talo-calcanéen inte-

rosseux et les anomalies de signal de ses deux faisceaux et du plan graisseux intercalaire.

On recherchera systématiquement un trouble morphostatique sous-jacent susceptible de favoriser l'instabilité en varus. C'est le cas notamment des petits pieds creux antéro-médiaux où la barre d'appui métatarsienne comporte un excès de pronation. Ce déséquilibre est à l'origine d'une surcharge dynamique sous la première tête et d'un varus compensateur du talon. Ce dernier peut être à l'origine d'erreurs diagnostiques et surtout d'échecs thérapeutiques par récurrence de l'instabilité (figure 11.47).

Trois grands groupes de techniques peuvent être discutés : les capsulorrhaphies, les lambeaux périostés et les plasties tendineuses.

Dans tous les cas, l'installation est particulièrement importante. La surélévation de la fesse homolatérale à une hauteur appropriée doit permettre l'exposition aisée du secteur latéral de la cheville et du dos du pied. Le genou est maintenu fléchi (pour détendre le tendon calcanéen), le pied doit pouvoir être maintenu en flexion dorsale maximale pendant la mise en tension du transplant et les temps de fermeture. L'utilisation d'une barre à genou à revêtement mousse, à appui plantaire distal, est très utile pour le maintien de la position.



11.47 Ostéotomie supramalléolaire de réaxation par fermeture latérale pour inclinaison en varus de l'interligne, expliquant un premier échec de ligamentoplastie pour instabilité de la cheville en varus (capsulorrhaphie antéro-latérale dans le même temps).

Capsulorrhaphies antéro-latérales (intervention de Duquenois)

Elles ne s'adressent, en théorie, qu'aux lésions isolées du faisceau talo-fibulaire antérieur. Leur indication peut être étendue aux lésions mixtes avec atteinte du faisceau fibulo-calcanéen. En effet, il est possible d'accéder à ce faisceau après ouverture du rétinaculum inférieur des fibulaires (voir *infra*). Le secteur profond, juxta-osseux de la gaine des fibulaires correspond au plan ligamentaire en regard de l'extrémité distale de la pointe malléolaire. Cette disposition anatomique est confirmée par le fait, qu'en cas de lésion du ligament fibulo-calcanéen, le produit de contraste d'une arthrographie de la cheville passe dans la gaine des fibulaires.

La voie d'abord est arciforme, pré et sous-malléolaire. Elle comporte un segment vertical, 1 cm en avant du bord antérieur, puis une incurvation à large rayon de courbure, 1 cm au-dessous de la pointe malléolaire, et un segment horizontal, de direction postérieure, sur 2 cm. Cette incision expose à un double risque de lésion nerveuse : branche inférieure du nerf fibulaire superficiel, en avant sur le secteur vertical et nerf sural, dans le secteur sous-malléolaire (figure 11.48).

Une arthrotomie verticale, au ras du bord antérieur de la malléole, est réalisée sans en dépasser la pointe, pour ne pas léser l'insertion distale du faisceau fibulo-calcanéen. Elle permet :

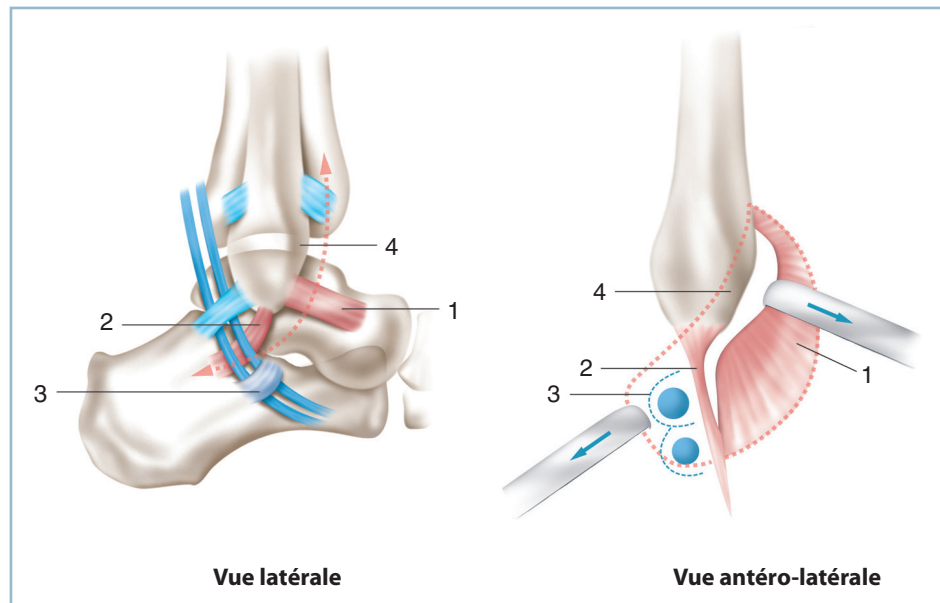
- l'examen de la cavité articulaire, et notamment du revêtement cartilagineux du dôme talien, à la recherche d'éventuelles lésions chondrales ;
- l'identification du bord antérieur du faisceau fibulo-calcanéen après ouverture de la gaine du court fibulaire, en s'aidant d'un écarteur placé dans la commissure distale de l'incision. La mise en évidence d'une solution de continuité ancienne et organisée permet de suspecter une lésion de ce faisceau.

L'exposition du ligament fibulo-calcanéen nécessite la mobilisation des tendons fibulaires, après ouverture sur 1 ou 2 cm du secteur inférieur du rétinaculum dorsal des fibulaires (et éventuellement le bord supérieur du rétinaculum ventral) ; la solution de continuité, fine et linéaire, siège à la partie moyenne ou au ras de la pointe de la fibula :

- en cas de lésion du tiers moyen, ménageant deux moignons ligamentaires de taille et de tenue suffisante, il est possible d'y passer deux fils d'attente (monocrin 000) ;
- en cas de désinsertion proximale, le faisceau sera réinséré par un point transosseux (voir *infra*).

On se porte à nouveau sur la portion verticale prémalléolaire de l'incision, pour :

- vérification de la bonne tenue du plan capsulo-synovial qui comprend le faisceau antérieur, la capsule et le bord postérieur du rétinaculum inférieur des extenseurs dans le but de valider l'indication de la méthode ;



11.48 Capsulorrhaphie antéro-latérale de l'articulation talo-crurale.
 Vue latérale schématisant les rapports du faisceau fibulo-calcanéen et des tendons fibulaires. Vue opératoire simplifiée avec schématisation de l'arthrotomie et de l'exposition du ligament fibulo-calcanéen. 1 : faisceau talo-fibulaire antérieur et plan capsulaire antéro-latéral, 2 : faisceau fibulo-calcanéen, 3 : rétinaculum inférieur des fibulaires, 4 : bord antérieur de la malléole fibulaire.

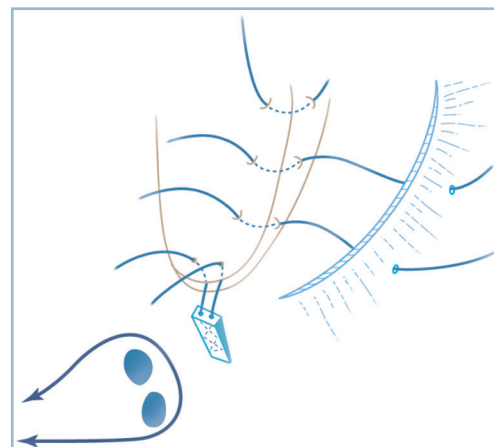
- réalisation de trois canaux transosseux également répartis le long du bord antérieur de la malléole; il s'agit de canaux arciformes forés en deux temps à l'aide d'une pointe carrée de 2 ou d'une miniturbine à vitesse réglable. On perfore d'abord la corticale latérale à 7 mm du bord antérieur puis on réalise le trajet horizontal immédiatement à la jonction ostéochondrale en direction de l'hémicanal précédent; le trajet est perméabilisé et arrondi à l'aide d'une pince à champ dont les mors sont introduits dans chacun des orifices;

- passage dans chaque canal d'un fil monocrin 000, aiguille courbe présentée par le talon; chaque fil prend ensuite largement et sur toute son épaisseur le plan capsulo-synovial de façon à exercer une tension optimale;

- en cas de désinsertion fibulaire du faisceau moyen, il faut réaliser un quatrième canal transosseux, cette fois vertical, sortant à la jonction ostéochondrale à l'extrême apex de la malléole;

- les fils sont noués en commençant par le ou les point(s) destiné(s) au faisceau moyen. Les points sont noués en valgus et flexion dorsale maximale, cette position étant maintenue pendant les temps de fermeture (*figure 11.49*).

Une attelle postérieure en flexion dorsale et valgus maximum termine l'intervention; elle est suivie d'une immobilisation par botte en résine pour 6 à 8 semaines avec remise en charge progressive (justifiée par l'action facilitatrice en termes de récupération proprioceptive).



11.49 Capsulorrhaphie antéro-latérale de l'articulation talo-crurale.
 Les trois canaux transosseux de réinsertion capsulaire sur le bord antérieur de la malléole fibulaire. Noter le 4^e canal apical pour réinsertion après faufilage du faisceau fibulo-calcanéen et la mobilisation sur lacs des tendons fibulaires après ouverture du rétinaculum inférieur.

Lambeau périosté

Cette intervention se fonde sur le potentiel de métaplasie fibro-ligamentaire d'un lambeau périosté pédiculé, prélevé au niveau de la face latérale de l'extrémité distale de la fibula, appliqué à la face superficielle de la capsule et réinséré en transosseux sur le col du talus, immédiatement en aval de la jonction ostéochondrale. Elle trouve ses meilleures indications chez le jeune, au plan périosté épais et parfaitement vascularisé.

Technique de base

Voie d'abord verticale au ras du bord antérieur de l'extrémité distale de la fibula sur 5 à 7 cm, puis, au niveau du plan de l'interligne, incurvation à large rayon de courbure vers l'avant en direction du versant dorsal de l'orifice latéral du sinus du tarse et de la médio-tarsienne.

Exposition en extra-périosté de la face latérale de la fibula et de la zone de continuité fibro-périostée entre cette dernière et l'insertion de l'aponévrose jambière sur le bord antérieur de la fibula. Le plan fibreux (constitué par l'aponévrose jambière et le rétinaculum inférieur des extenseurs) est exposé jusqu'à l'aplomb de la talo-naviculaire.

Ouverture du rétinaculum inférieur des extenseurs immédiatement au bord latéral de la 5^e digitation du LEO (ou du tendon du fibulaire antérieur s'il existe) sur sa moitié postérieure. Ce temps mène sur le versant latéral du col du talus. Après repérage, la jonction cervico-céphalique est dégagée; le site d'implantation distale déterminé avec précision.

Dessin du lambeau périosté :

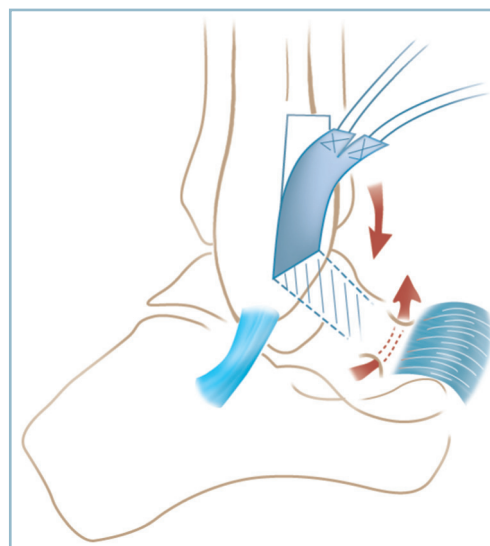
- celui-ci est prélevé sur la surface en méplat occupant le secteur antérieur de l'extrémité distale de la fibula et le segment adjacent de la face latérale de la diaphyse (figure 11.50);

- il est essentiel de déterminer sa longueur à l'aide d'un patron (fil ou lacs) tendu entre la localisation du futur pédicule proximal et la zone d'implantation distale sur le col du talus, en incluant le trajet transosseux;

- le siège du pédicule inférieur doit être déterminé avec précision et suffisamment proche du bord antérieur de la malléole pour se rapprocher au mieux du site anatomique d'insertion du faisceau antérieur sans, pour autant, compromettre la valeur mécanique de l'insertion fibulaire; en pratique, le ménagement d'une bande périostée de protection de 5 à 7 mm au niveau du bord antérieur et de la pointe malléolaire permet de respecter ces deux impératifs;

- le lambeau mesure 1 cm de large et 5 à 7 cm de hauteur; pour renforcer sa valeur mécanique, il peut être commode d'emporter avec le bord antérieur du lambeau, l'insertion et quelques millimètres d'aponévrose jambière voisine.

- Le lambeau est prudemment décollé du plan cortical au bistouri puis à l'aide d'une rugine droite, fine et parfaitement coupante :



11.50 Lambeau périosté pour instabilité de l'articulation talo-crurale : vue latérale.

Noter la zone de prélèvement du lambeau dont le bord antérieur peut déborder sur la jonction fascio-périostée antéro-latérale, la situation et la direction de la charnière inférieure, le rabat du transplant à la face superficielle de la capsule autour de cette dernière et la situation du canal d'insertion transosseuse en zone élective à la jonction cervico-céphalique.

- la ligne de décollement postérieure doit descendre un peu plus bas que l'antérieure de sorte qu'après retournement en direction du col, la charnière s'exerce selon une direction perpendiculaire à la direction générale du greffon. Le greffon étant oblique en avant et en bas, la charnière doit être oblique en bas et en arrière; le retournement s'effectue alors facilement, sans oreille;

- après vérification de la bonne longueur, il est indispensable de renforcer les extrémités de la charnière par deux points d'arrêt de monocryl 000 ou 0000.

- Le greffon est basculé sur la face superficielle de la capsule en direction de son insertion distale :

- l'implantation s'effectue grâce à un canal transosseux vertical réalisé sur le col du talus au niveau de l'insertion capsulaire, à la jonction cervico-céphalique;

- un hémicanal vertical est foré à l'aide de pointes carrées de taille croissante, dans le secteur dorso-latéral, puis un second, horizontal, à la face latérale, en respectant une distance intercalaire d'au moins 1 cm; les deux hémicanaux sont réunis, calibrés et régularisés à la curette;

- l'extrémité distale du lambeau peut y être passée en masse, grâce à un fil tracteur, pour être suturé à lui-

même selon le procédé de la boucle. On peut également, après avoir divisé l'extrémité distale du greffon en deux hémilanguettes, passer chacune d'entre elles dans l'orifice correspondant du canal et les suturer l'une à l'autre par l'intermédiaire de leur fil tracteur respectif.

Deux points doivent encore être précisés :

- pendant toute la durée de réalisation de l'ancrage distal, il est très important que le pied soit maintenu en flexion dorsale/valgus maximal ;
- le greffon doit être soigneusement étalé à la face superficielle de la capsule par quelques points de monocryl 0000 placés à ses bords supérieurs et inférieurs.

Variante technique

Cette variante associe une capsulorrhaphie antéro-latérale et un lambeau périosté. Elle peut trouver son indication quand le plan capsulaire n'apparaît pas macroscopiquement d'excellente qualité dans son secteur distal, juxta-talien notamment.

L'intervention commence par une courte voie verticale pré-mal-léolaire, s'arrêtant en regard de la partie supérieure de l'orifice latéral du sinus du tarse. Une arthrotomie au ras du plan osseux est réalisée. Cette dernière permet l'examen de la cavité articulaire et l'évaluation de la valeur mécanique du plan capsulaire.

Si le plan capsulaire apparaît de bonne qualité, la voie d'abord est incurvée vers l'arrière pour pratiquer une capsulorrhaphie isolée.

Si ce plan apparaît peu fiable, il est possible de réaliser un lambeau périosté de renforcement. L'intervention comporte la séquence suivante :

- la voie d'abord cutanée est agrandie vers le haut et incurvée en avant vers la face latérale du col talien ;

- les points transosseux fibulaires sont réalisés et placés en attente sur pince ;

- le lambeau périosté est prélevé comme précédemment décrit ;

- le canal transosseux talien est foré en zone élective, à la jonction cervico-céphalique ;

- les points fibulaires sont passés dans le plan capsulaire, en prenant si possible l'origine du lambeau près de son pédicule ; les points sont noués selon les modalités précisées précédemment ;

- le lambeau est ensuite basculé à la face superficielle de la capsule et son extrémité distale passée dans le canal transosseux par l'intermédiaire d'un fil tracteur ;

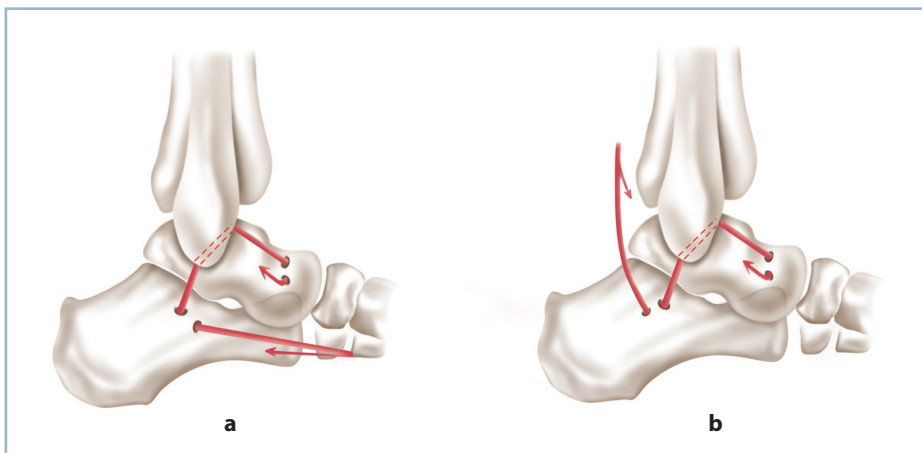
- le lambeau est suturé à lui-même et étalé à la surface de la capsule, comme précédemment.

Autoplasties tendineuses

Elles sont surtout indiquées en présence de laxités très importantes intéressant les deux faisceaux du ligament collatéral latéral (*figure 11.51*).

Elles ont l'avantage de l'efficacité, ce qui explique leur utilisation systématique pour certains.

Elles ont l'inconvénient de sacrifier le court fibulaire qui est le plus puissant éverseur pur. En effet, le long fibulaire a une forte composante pronatrice de l'avant-pied de sorte que son action compensatrice s'associe à une verticalisation de M1. Cette dernière peut être à l'origine d'un varus compensateur du talon et de récurrences de l'instabilité. C'est la raison pour laquelle, l'intervention princeps, décrite par Watson Jones et reprise par Castaing, et qui sacrifie la totalité du court fibulaire, est beaucoup moins utilisée.



11.51 Plasties tendineuses à l'aide d'hémitendons fibulaires pour instabilité talo-crurale.
 a. Trajet du transplant par utilisation du court fibulaire (conservation de l'insertion distale sur la styloïde de M5).
 b. Utilisation du long fibulaire.

Plusieurs variantes ont été décrites en utilisant notamment un hémitemendon.

Utilisation d'un hémitemendon de court fibulaire avec conservation de son insertion distale sur la styloïde de M5

Le procédé de Castaing (passage direct, dans un canal transosseux fibulaire du tendon du court fibulaire et suturé à lui-même) a l'avantage de la simplicité et de la possibilité de réfection simultanée des deux faisceaux du LCL. Il a l'inconvénient d'affaiblir le court fibulaire. De surcroît, le néoligament est anisométrique du fait de son trajet non anatomique. Ce facteur peut être à l'origine d'une rotation externe relative du pied et d'une surcharge sous-talienne en valgus, surtout lorsque la tension du transplant est trop importante.

C'est pourquoi la modification suivante a été introduite :

- Après identification et ouverture du rétinaculum inférieur des fibulaires, le tendon du court fibulaire est clivé longitudinalement à partir de son insertion basi-métatarsienne qui est soigneusement respectée. La longueur du clivage est déterminée par un patron prenant en compte la longueur présumée du transplant et le trajet transosseux.

- L'hémitemendon est passé dans trois tunnels transosseux :

- transcalcanéen au niveau du tubercule des fibulaires;
- puis transfibulaire distal grâce à un tunnel oblique;
- trans-talien, enfin, à la fonction cervico-céphalique.

Utilisation d'un hémitemendon de long fibulaire (figure 11.51b)

Cette intervention permet d'emprunter un trajet anatomique et de se rapprocher de l'isométrie et de respecter le court fibulaire. En revanche, elle est techniquement plus complexe. Elle s'adresse aux grandes laxités antéro-latérales mixtes talocrurales et sous-taliennes ou aux récidives, après échec d'une précédente tentative chirurgicale. Ces tableaux complexes nécessitent un diagnostic préopératoire précis, ce qui justifie la réalisation de clichés en contrainte, en incidence de Broden, et une IRM avec analyse précise du ligament talo-calcanéen interosseux.

Le tendon du long fibulaire est isolé depuis son entrée dans le canal plantaire jusqu'à la région rétromalléolaire. Il est clivé sur toute cette distance, après ouverture du rétinaculum, grâce à une série d'incisions discontinues. L'un des deux faisceaux est sectionné le plus distalement possible, après évaluation de sa longueur à l'aide d'un patron.

Trois canaux transosseux sont ensuite forés à la pointe carrée de taille croissante :

- un premier vertical, est confectionné au niveau du tubercule fibulaire du calcanéus;
- un deuxième sur la malléole latérale avec une entrée à la pointe et une sortie à la partie moyenne du bord antérieur;

- un troisième à la face latérale du col du talus au niveau de l'insertion capsulaire.

Après calibrage soigneux des canaux transosseux, le transplant est faufilé dans ces derniers, d'arrière en avant :

- dans le canal calcanéen d'abord, puis le canal fibulaire, ce qui reconstruit le faisceau moyen;

- à la sortie de la fibula (au tiers moyen du bord antérieur), le néoligament est placé à la face superficielle du plan capsulaire avant d'être implanté dans le canal talien, à la jonction cervico-céphalique, et suturé à lui-même selon le procédé de la boucle (comme précédemment). Il peut aussi, s'il est suffisamment long, être inséré sur le bord antérieur de la malléole fibulaire, à proximité du canal de sortie du faisceau efférent.

Le néoligament est mis en tension en flexion dorsale et valgus maximal. Cette intervention peut être facilement et avantageusement associée à une capsulorrhaphie antéro-latérale.

CAS PARTICULIERS

Deux situations (sommes toutes assez exceptionnelles) peuvent être retenues. Ce sont les laxités antérieures et les lésions anciennes méconnues de la syndesmose.

Laxités antérieures

Elles posent surtout un problème diagnostique devant une symptomatologie où la douleur, au premier plan, prend le pas sur l'instabilité. Ce symptôme est certes présent, mais il est au second plan et doit être dépisté.

Le diagnostic repose sur :

- les circonstances étiologiques (traumatisme initial en flexion plantaire forcée);
- le siège antérieur de la douleur spontanée qui est reproduite électivement par la mise en flexion plantaire passive forcée;
- le siège antérieur de la douleur provoquée en regard de l'interligne et du faisceau antérieur du LCL mais aussi du LCM;
- et, surtout, sur les clichés dynamiques, la dissociation caractéristique entre une laxité en varus peu marquée (voire absente) et un tiroir antérieur très important (< 1 cm).

Sur le plan technique, il n'y a guère de difficultés. Cette pathologie réclame une double voie d'abord :

- antéro-latérale, pour la réalisation du temps de stabilisation latérale (habituellement par capsulorrhaphie);
- antéro-médiale, prémalléolaire, pour réinsertion du plan capsulo-synovial à la berge antérieure du massif malléolaire à l'aide de trois points transosseux.

Lésions anciennes méconnues de la syndesmosse

Les lésions traumatiques pures, isolées, des ligaments tibio-fibulaires distaux et du segment distal de la membrane interosseuse sont extrêmement rares et ne sont retenues qu'après élimination des étiologies moins exceptionnelles.

Fractures de Maisonneuve méconnues

Cette circonstance étiologique n'est pas exceptionnelle lorsque ces fractures sont méconnues et traitées par une simple botte en résine pour 3 à 4 semaines sans surveillance radiologique. Le blessé consulte plusieurs semaines plus tard pour des douleurs mécaniques et des difficultés d'appui.

Les radiographies en charge montrent la présence d'un désordre articulaire majeur, sous la forme :

- d'une excentration talienne latérale;
- de lésions du secteur médial plus ou moins importantes;
- et d'un diastasis marqué touchant l'espace talo-malléolaire et la syndesmosse, sans aucune trace de foyer fibulaire sur les clichés centrés de la cheville.

Cette constatation demande la réalisation d'un cliché de l'ensemble de la jambe qui retrouve les stigmates d'une fracture du col de la fibula. Cette localisation traduit la présence d'une lésion étendue de la membrane interosseuse et explique le trouble majeur de la congruence articulaire.

L'importance du dérangement articulaire et l'évolutivité potentielle des phénomènes dégénératifs ultérieurs rendent obligatoire la réalisation d'une chirurgie d'arrêt.

Le siège proximal du foyer fibulaire et l'étendue des lésions de la membrane interosseuse obligent à faire porter la réparation directement sur la syndesmosse et la malléole médiale, sans temps osseux fibulaire.

L'analyse des lésions doit être complète, passer en revue et évaluer (figure 11.52) :

— sur le secteur médial : l'importance du diastasis talo-malléolaire et l'état anatomique du massif malléolaire (cal vicieux, pseudarthrose, interposition ostéocondrale éventuelle, distension du plan antérieur du ligament collatéral médial);

— sur le secteur central : l'état du capital cartilagineux par comparaison au côté controlatéral en charge, sans perdre de vue qu'une chondrolyse supérieure à 50 % fait courir un risque d'échec important et doit être jugée rédhibitoire;

— sur le secteur latéral : l'importance du diastasis intertibio-fibulaire et une possible malposition de la fibula dans la cavité sigmoïde du tibia (tiroir antéro-postérieur ou une anomalie rotatoire).

Sur le plan technique, l'installation en décubitus latéral permet un accès aisé au secteur pré et rétrofibulaire. L'opéré doit être parfaitement sanglé sur la table de sorte que, genou fléchi, la combinaison d'une forte rotation externe de hanche et du roulis de la table autorisent l'exposition de la face antérieure et du secteur antéro-médial de la cheville.

Il est important de pouvoir accéder de façon simultanée aux trois voies d'abord.

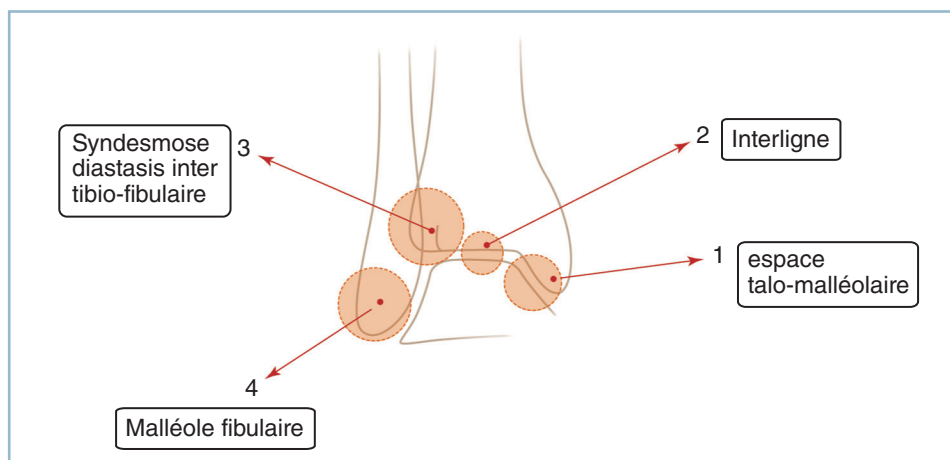
La voie d'abord antéro-médiale permet, après arthrotomie antérieure :

- de rechercher une éventuelle interposition;
- d'évaluer l'importance et le caractère pathogène d'un cal vicieux malléolaire (notamment rotatoire);
- d'identifier une pseudarthrose notamment unituberculaire antérieure, voire les séquelles d'une entorse grave pure du ligament collatéral médial.

La voie d'abord antéro-latérale permet :

- l'abord du secteur antérieur de la syndesmosse;
- le prélèvement d'une autogreffe tendineuse; en l'occurrence la digitation du LEO destinée au 4^e orteil; on aura pris soin auparavant de vérifier la présence et l'activité du court extenseur.

La voie d'abord postéro-latérale, à mi-distance entre le tendon calcanéen et les fibulaires, permet l'exposition de la face

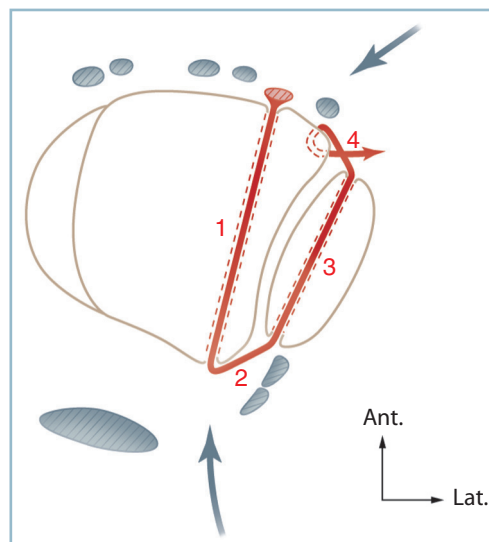


11.52 Cal vicieux après fracture de Maisonneuve ou équivalent méconnus. Les cercles rouges matérialisent les critères radiographiques à analyser et à corriger si nécessaire.

postérieure de la syndesmose et du tubercule tibial postérieur (repère essentiel).

La séquence opératoire est la suivante :

- *libération médiale*, après arthrotomie antéro-médiale, pour :
 - réalisation d'une éventuelle ostéotomie; le contrôle visuel des versants antérieur et postérieur du massif malléolaire est alors indispensable;
 - ou libération d'un foyer de pseudarthrose;
 - et vérification que la translation médiale du dôme talien n'est plus entravée par un obstacle dans l'espace talo-malléolaire médial;
- libération de la syndesmose avec excision d'éventuelles interpositions fibreuses : il faut éviter de dépérioster les surfaces en présence pour diminuer le risque de syndesmodèse spontanée;
- *repositionnement de la fibula* dans la cavité sigmoïde :
 - il est utile de disposer d'un clamp à pointe ou d'un davier érigne de grande taille pour stabiliser la réduction et contrôler radiologiquement son exactitude. La situation des pointes du davier donne de précieuses indications sur le positionnement des vis de syndesmodèse provisoire;
 - le serrage des mors du clamp doit se faire en flexion dorsale maximale pour éviter la constitution d'une sténose de la pince;
- les critères radiographiques de réduction doivent être très stricts, de face :
 - parfait positionnement de la fibula dans la cavité sigmoïde, et restitution de longueur (critère de weber);
 - cohérence rotatoire des épiphyses;
 - largeur adéquate de la syndesmose qui doit mesurer autour de 3 à 4 mm entre le tubercule tibial postérieur et le bord médial de la malléole latérale;
 - congruence de l'interligne talo-crural sur toute son étendue et en particulier sur les secteurs supéro-latéral, supéro-médial et talo-malléolaire;
- de profil, parfaite correspondance entre l'image du plafond de la mortaise et celle du dôme talien qui doivent toutes deux se présenter de profil strict;
- prélèvement du greffon tendineux pour la syndesmoplastie des deux ligaments tibio-fibulaires distaux. On utilise la digitation du LEO destinée au 4^e orteil; cette dernière est sectionnée par l'intermédiaire d'une petite contre-incision en regard de la 4^e MP et attiré dans la voie d'abord antéro-latérale (*figure 11.53*);
- *sous contrôle de la vue, confection à la pointe carrée* (taille 3 puis 4) (ou à la mèche 3,5 et 4) de deux canaux transosseux sagittaux sur le tibia et la fibula; le contrôle de l'amplificateur de brillance est souhaitable pour éviter tout risque de fausse-route ou de malposition (les trajets pouvant être, au besoin, prédéterminés par des broches de 15/10^e) :
 - le canal tibial pénètre à la partie moyenne du tubercule tibial antérieur, se dirige sagittalement vers l'arrière, 5 à 7 mm au-dessus du sous-chondral et sort par le tubercule postérieur;



11.53 Schéma d'une plastie des ligaments tibio-fibulaires distaux. Canaux transosseux et trajet du greffon (digitation du LEO destinée au 4^e orteil).

- le canal fibulaire est situé légèrement au dessous pour que le trajet des néoligaments soit oblique en bas et latéralement; il pénètre à la partie proximale de la malléole, au niveau du sommet du décrochement vers l'avant de la corticale postérieure, médialement par rapport aux tendons fibulaires qu'il est nécessaire de mobiliser. Il adopte à partir de son point d'entrée une direction légèrement antéro-latérale et ascendante, de sorte que son point de sortie se situe sur le bord antérieur un peu au-dessus du point d'inflexion vers l'arrière de la corticale antérieure;
- le greffon est passé d'avant en arrière, au moyen d'un fil tracteur et d'un passe-fil, dans le tunnel tibial puis, d'arrière en avant, dans le tunnel fibulaire où il est rattrapé au niveau de l'orifice antérieur;
- réalisation du temps de réparation médiale, qu'il s'agisse de l'ostéosynthèse d'une ostéotomie malléolaire ou d'une réinsertion transosseuse capsulo-ligamentaire;
- mise en place des vis de syndesmodèse; ce temps doit obéir à des règles strictes :
 - utilisation de deux vis de 3,5 positionnées immédiatement en amont de la syndesmose;
 - syndesmose parfaitement réduite et contenue provisoirement;
 - prise de trois corticales (deux fibulaires et une tibiale) sans aucun effet de compression (forer les trois corticales au diamètre de l'âme des vis);
 - serrage modéré des vis, la cheville étant placée en flexion dorsale maximale;
 - contrôle radiographique de face et de profil;
 - ablation systématique des vis à la 6^e semaine;

— mise en tension du transplant et implantation de son extrémité distale sur le tubercule antérieur soit à l'aide d'une ancre soit dans un petit canal transosseux;

— se reporter enfin à la face dorsale de la 4^e MP pour vérifier l'intégrité de l'insertion de la digitation du court extenseur; en cas de doute, il est possible d'atteler le bout distal du tendon du long extenseur à son voisin grâce au prélèvement d'une languette pédiculée, prélevée sur ce dernier.

Équivalents de fracture bimalléolaire méconnus

Il faut rappeler le cas particulier des équivalents de fracture bimalléolaire méconnus et traités par une simple botte en résine. On est alors en présence d'une lésion comportant une excentration talienne avec diastasis intertibiao-talien médial, dislocation de la syndesmose et cal vicieux fibulaire.

Les séquences opératoires sont identiques au cas précédent pour ce qui concerne le temps médial, la libération de la syndesmose, le prélèvement du transplant et le forage des canaux transosseux. *La correction du cal vicieux fibulaire vient compliquer l'intervention (voir figure 11.52).*

En cas de trait initial sus-ligamentaire haut (situé à 8 cm au-dessus de la pointe malléolaire), il est possible de ne réaliser qu'une simple ostéotomie, sans ostéosynthèse, et de procéder au réglage précis du fragment distal dans la syndesmose. On sera particulièrement vigilant sur la position de ce fragment dans les deux plans et en rotation avant d'implanter les vis de syndesmodèse.

En cas de trait initial sus-tuberculaire bas ou intertuberculaire, il faut réaliser obligatoirement une ostéotomie du cal en ne perdant pas de vue les difficultés techniques que peut susciter ce temps (voir p. 214-215-216, «Cals vicieux articulaires de la pince malléolaire»).

SYNDROMES PARALYTIQUES

PRINCIPES GÉNÉRAUX

Lorsqu'un traumatisme laisse persister un syndrome paralytique du pied, plusieurs mesures doivent être mises en œuvre.

Tout d'abord des mesures podo-orthétiques, sous la forme d'une orthèse antisteppe (en cas d'atteinte du nerf fibulaire) ou d'un aménagement de la chaussure avec protection plantaire (en cas d'atteinte du nerf tibial). Ces moyens sont utilisés dans la période pendant laquelle une récupération est encore envisageable.

La chirurgie doit être discutée secondairement en cas de non-récupération. Elle englobe la chirurgie nerveuse conservatrice (neurolyse avec, si besoin, restauration de la continuité nerveuse) et la chirurgie palliative sous la forme de techniques de réanimation tendino-musculaire voire d'ankylose.

L'atteinte du nerf fibulaire et du nerf tibial soulève des problèmes très différents. Dans le premier cas, l'objectif est moteur pour récupération d'une flexion dorsale active supérieure à 3, dans un plan strictement sagittal; dans l'autre cas, l'objectif est la récupération de la sensibilité plantaire, d'autant que les émergences motrices, proximales sont fréquemment préservées.

La place de la chirurgie nerveuse conservatrice doit être discutée en termes de bénéfices/risques. L'indication peut soulever de réelles difficultés.

L'indication d'exploration chirurgicale est indiscutable, dans les meilleurs délais, lorsque l'on suspecte une section nerveuse tronculaire.

Cette circonstance peut être déduite :

— de l'anamnèse, sur la notion d'une plaie franche par un instrument tranchant (sans lésions majeures d'attrition des parties molles);

— des données de l'examen clinique en présence d'une abolition isolée du pouls correspondant à l'artère satellite et surtout s'il n'existe aucune progression du signe de Tinel au-delà des premières semaines de la phase de sidération;

— des données de l'échographie, très performante à la condition *sine qua non* d'avoir recours à un échographe bien formé à cette pathologie.

En l'absence de certitude sur la nature de la lésion nerveuse, il est de règle d'attendre un délai d'au moins 6 mois avant de prendre la décision d'une éventuelle exploration chirurgicale, sous contrôle d'examen cliniques réguliers et des données de l'EMG après un premier examen de référence.

En présence d'une anesthésie plantaire persistant après 6 mois, l'enjeu thérapeutique et le fait que la récupération sensitive ne soit pas liée au délai post-traumatique justifient le plus souvent l'indication d'une exploration du nerf tibial

avec neurolyse. L'inspection du nerf sous magnification optique et la palpation directe permettent le plus souvent de préciser l'indication éventuelle d'un temps thérapeutique local complémentaire (habituellement résection-greffe). Une échographie préopératoire est d'une grande aide quand elle est réalisée par un échographiste compétent dans ce domaine.

En présence d'une paralysie des releveurs, la décision est beaucoup plus difficile à prendre. Plusieurs préalables doivent être réunis :

- le délai préopératoire doit impérativement être inférieur à un an ;
- à l'EMG, les muscles doivent avoir conservé une activité spontanée ;
- les corps musculaires de la loge antéro-latérale ne doivent pas être le siège de lésions traumatiques directes à type d'écrasement, de dévitalisation voire de désinsertion ; une IRM pourrait se discuter en cas de doute sur la vitalité musculaire et les possibilités de récupération après réinnervation. Les séquelles de syndrome de Volkmann sont une contre-indication ; il en est de même des lésions d'avulsion directe des rameaux nerveux du corps musculaire du tibial antérieur dans la région fibulaire proximale, à proximité de la région cervicale ;
- âge doit être inférieur à 60 ans.

La décision doit être déterminée en termes de bénéfices/risques. On peut être confronté à un arrêt de progression du signe de Tinel ou, comme cela n'est pas inhabituel, à un tableau de récupération partielle posant alors le difficile problème du risque d'aggravation postopératoire. Dans ce cas, les conditions d'une neurolyse et d'un geste direct sur le nerf fibulaire sont rarement réunies.

Au sein des lésions proximales du nerf fibulaire commun, il faut savoir différencier :

- les lésions du col de la fibula, responsables d'une atteinte tronculaire : l'indication de chirurgie nerveuse conservatrice, qu'il s'agisse de neurolyse et/ou de résection-greffe, doit être discutée. Des succès sont décrits en matière de séquelles d'entorses graves antéro-latérales du genou avec paralysie totale d'emblée du nerf fibulaire commun ;
- les atteintes du secteur proximal de loge antéro-latérale de la jambe, responsables de lésions directes d'avulsion des branches destinées au tibial antérieur où le recours à la chirurgie palliative est toujours nécessaire. Dans un contexte traumatique évocateur, la récupération rapide des extenseurs et des fibulaires contrastant avec la paralysie persistante du tibial antérieur doit en faire suspecter l'existence.

PROCÉDÉS DE RÉANIMATION PAR TRANSPOSITION TENDINEUSE

Paralysie des releveurs

C'est la situation la plus fréquente. L'atteinte du fibulaire commun est pratiquement motrice pure puisque la composante sensitive fait le plus souvent l'objet de récupération et ne se manifeste que par des troubles de la sensibilité du dos du pied. Elle se manifeste sous la forme d'un pied tombant, à la phase oscillante caractéristique du «steppage». Ce dernier est à l'origine de phénomènes d'accrochages de la chaussure au passage du pas. La tolérance est variable, depuis l'usure prématurée de la semelle antérieure et la nécessité de raccourcissement fonctionnel du membre inférieur par majoration de la flexion de la hanche et du genou lors du passage du pas, jusqu'à l'instabilité majeure avec chutes à répétition.

L'appareillage podo-orthétique est facilement accepté par le patient pendant la phase de récupération. Une simple orthèse suro-pédieuse en matériau thermoformé portée à l'intérieur de la chaussure est habituellement suffisante. De même, le port de boots, dans la mesure où elles comportent une tige relativement haute et ajustée, peut s'avérer parfaitement adapté.

À ce stade, la mise en œuvre d'une rééducation visant à entretenir la flexion dorsale de la cheville et la souplesse de la sous-talienne est particulièrement importante. Elle sera au mieux assortie d'un programme d'autorééducation, sous la surveillance du kinésithérapeute, avec le double objectif de poursuite de la rééducation entre les séances et de prise de conscience par le patient de la réalité anatomique, articulaire et musculaire. Ces mesures préparatoires s'avéreront particulièrement importantes lors de la phase de réadaptation postopératoire.

Réanimation par transfert en avant du tibial postérieur

En l'absence de récupération et après environ 1 an d'évolution, l'indication et la faisabilité d'une intervention à visée antisteppage doivent être discutées en termes de bénéfices/risques.

Cinq conditions sont un préalable indispensable et sine qua non à la réalisation de l'intervention (figure 11.54).

- La coopération du patient, sa volonté de récupération et son engagement dans un programme long et complexe : on

1. Coopération de l'opéré – Compréhension des objectifs et adhésion au programme
2. Souplesse de la cheville et du pied-notamment amplitude normale dans le secteur à réanimer
3. Puissance musculaire du transplant :
 - Testing > ou = à 4 (idéalement 5)
 - Puissance du transplant en accord avec celle du muscle à suppléer
4. Trajet direct, sous-cutané, sans coude ni passages sous-fasciaux
5. Implantation trans-osseuse sous tension moyenne en position de correction maximale

11.54 Conditions *sine qua non* de réussite d'une transposition tendineuse.

a vu à cet effet l'importance de la rééducation préopératoire. Bien que, physiologiquement, la force musculaire du tibial postérieur soit légèrement supérieure à celle du tibial antérieur, le résultat final -risque d'être pénalisé par le fait que ces deux muscles ne sont pas synergiques. Le tibial postérieur est inverseur et fléchisseur plantaire alors que le tibial antérieur est inverseur, supinateur et fléchisseur dorsal (au moins de l'arche médiale).

— La parfaite souplesse de la cheville : celle-ci doit avoir une amplitude normale en flexion dorsale aussi bien genou fléchi que genou étendu. Cela implique :

— l'incapacité pour aucun transplant à corriger une attitude vicieuse en équin fixé ;

— des répercussions de l'équin talien sur le hamac fibrotendineux plantaire de la tête, fragilisé par le prélèvement du tibial postérieur. En effet, en présence d'un équin talien fixé, l'effort de flexion dorsale active ne peut s'effectuer que dans la sous-talienne grâce à une diminution de la hauteur du bloc talo-calcanéen par augmentation de la divergence talo-calcanéenne dorso-plantaire. Cette dernière provoque un important déport médial de la tête talienne et la surcharge du hamac plantaire qui n'est plus protégé par l'action dynamique du tibial postérieur. Cette association s'avère très pathogène sur la talo-naviculaire et aboutit le plus souvent à la constitution d'un pied plat valgus équin, très mal toléré.

— Le transplant, en l'occurrence le tibial postérieur, doit posséder une force musculaire normale. Compte tenu du fait qu'un muscle perd (au moins) un stade après transposition, il apparaît que l'objectif de maîtrise du steppage ne peut être atteint que si le testing du muscle à transposer est supérieur ou égal à 4, un testing à 5 étant la situation idéale.

— Techniquement, le transplant doit adopter un trajet direct sous-cutané, sans coude ni contournement pour mettre à profit toute sa puissance dans des conditions mécaniques optimales.

— La fixation du transplant doit se faire sur le mode transosseux, sans tension excessive mais en forte flexion dorsale (15° au moins).

L'intervention consiste à transposer en avant le tendon du tibial postérieur sur le secteur dorso-latéral du pied, après désinsertion naviculaire distale et passage à travers une fenêtre réalisée dans la membrane interosseuse. L'installation est primordiale. En décubitus dorsal et flexion du genou (détente des gastrocnémiens), elle doit permettre l'exposition simultanée du secteur médial et de la face antérieure et antéro-latérale du pied et de la jambe.

Quatre voies d'abord sont préconisées.

Voie d'abord horizontale en regard de la partie moyenne du versant médial du naviculaire

Cette voie permet, après ouverture de la gaine du tendon du tibial postérieur (immédiatement en dessous et en arrière du tubercule postérieur de la malléole médiale), d'isoler ce dernier sur lacs et de procéder à sa désinsertion du processus médial du naviculaire en détachant une petite écaille corticale.

Il est possible d'allonger le transplant (gain de longueur de 2 à 2,5 cm) en détachant, en aval de l'insertion naviculaire, une bandelette fibreuse aux dépens de la lame d'insertion distale à la face plantaire du 1^{er} cunéiforme.

Pendant la réalisation de ce temps, il est important de ne pas ouvrir l'articulation talo-naviculaire et de ne pas léser le « spring ligament » afin de préserver l'intégrité du hamac plantaire passif de la tête talienne (voir *supra*).

Voie le long du pilier postéro-médial du tibia

Une deuxième voie est réalisée le long du pilier postéro-médial du tibia, à 15 cm environ de la pointe de la malléole. Le bout distal du tendon du tibial postérieur est repéré, libéré et attiré dans cette incision. Un fil tracteur de non résorbable n° 1 est faufilé sur l'extrémité du tendon. Au doigt, le corps musculaire du tibial postérieur est libéré de la face postérieure du tibia et de la membrane interosseuse.

Incision sur la face antéro-latérale de la jambe

Une troisième incision est réalisée sur la face antéro-latérale de la jambe, 1 cm en avant du bord antérieur de la fibula, un peu plus distalement que la précédente.

Les éléments musculaires et le pédicule tibial antérieur sont délicatement refoulés médialement de façon à exposer la face antérieure de la membrane interosseuse. Ce temps doit être atraumatique, l'hémostase soignée pour ne pas favoriser

l'apparition d'adhérences et la constitution d'une ténodèse d'origine cicatricielle.

Une fenêtre de 2 cm de haut intéressant toute la largeur de l'espace interosseux est réalisée. Le fil tracteur est passé, sous contrôle de la vue, dans la loge antérieure à l'aide d'une pince de Kelly courbe et mousse passée par cette fenêtre et restant au contact étroit de la face postérieure du tibia précédemment préparée.

Le tendon est passé au travers de la fenêtre. L'idéal est que la zone de passage s'effectue par contact avec la partie distale du corps charnu (et non par contact tendineux), pour atténuer les conséquences d'une éventuelle adhérence sur la mobilité tendineuse.

Incision sur le dos du pied

Une quatrième incision est réalisée sur le dos du pied en regard de la jonction entre le 3^e cunéiforme et le cuboïde (prolongement de la 3^e commissure). Deux points sont fondamentaux :

- le trajet du tendon doit être direct, sous-cutané, ne pas emprunter les gaines fibreuses du cou de pied et s'aligner dans la direction générale du corps musculaire et le site d'implantation; un canal sous-cutané est donc réalisé à la pince mousse entre les deux incisions;

- compte tenu du trajet direct, sous-cutané, la peau de la face antérieure du cou de pied, entre les deux voies d'abord, doit être intacte et ne comporter aucune incision.

Le transplant est attiré dans le site distal. L'implantation distale peut être préparée. Trois points méritent discussion.

Position du pied

Le pied doit être placé en flexion dorsale maximale, 15 degrés représentant l'amplitude minimale. En préopératoire, la constatation d'un déficit dans ce secteur et à fortiori d'un équin doit conduire à réaliser au préalable une intervention de restauration de la flexion dorsale dont les modalités devront être discutées en fonction du contexte et des données anatomiques.

Tension du transplant

Plusieurs études expérimentales et la pratique ont montré que la tension du transplant doit être suffisante sans pour autant être excessive. Elle doit demeurer au-dessous du seuil de distension pour respecter les capacités viscoélastiques du tendon. En pratique, il faut trouver la bonne mesure entre détente (catastrophique) et distension (tout aussi pathogène). L'important est de fixer le transplant sur une articulation en forte flexion dorsale (15° au moins, genou étendu).

Mode de fixation

Ce point est essentiel. L'implantation doit toujours s'effectuer selon le mode transosseux. Trois procédés sont possibles et sont affaire d'expérience personnelle (*figure 11.55*).

Procédé de la boucle (*figure 11.55a*)

C'est le plus classique. Il consiste à effectuer un canal transosseux semi-circulaire ménageant un secteur cortico-spongieux suffisamment large et solide entre les deux orifices périphériques et à y faire glisser l'extrémité distale du transplant pour la suturer à lui-même. Son avantage est la solidité du montage et l'importance de l'interface tendon-os facilitant l'intégration



11.55 Mode de fixation transosseux du transplant.

a. Procédé de la boucle. b. Enclavement dans un canal direct. c. Fixation par ancrés.

a | b | c

osseuse. Son inconvénient est une certaine complexité. De surcroît, le trajet semi-circulaire imposé au transplant peut interférer avec sa vitalité.

En pratique, après décollement périosté, deux canaux orthogonaux convergents sont forés à angle droit en ménageant un espace intercalaire de 2 cm. Deux sites sont utilisables :

- la jonction entre le 3^e cunéiforme et le cuboïde lorsque l'on souhaite ne pas donner trop d'effet éverseur ; la solidité de l'ancrage est optimale car le canal traverse deux corticales et deux lignes sous-chondrales ;

- le versant dorso-latéral du cuboïde, lorsqu'un effet éverseur maximal est souhaité (orifice dorsal au tiers moyen de la face dorsale, orifice horizontal sur le bord ventro-latéral). Il est alors possible de suturer l'extrémité du transplant au tendon du court fibulaire, à son insertion.

La friction entre les parois et le transplant en rend le passage malaisé. Le calibre du canal osseux doit être adapté à la taille du transplant et légèrement surdimensionné. Les berges doivent être adoucies à l'aide de curettes de taille croissante. Le dispositif de traction sera réalisé avec soin :

- utilisation d'un fil résistant (nylon tressé n° 1) ;
- faufilage dans les deux plans, sans effet de boudinage à la traction ;

- affinement en forme de cône de l'extrémité terminale, par modelage au moyen d'une série de boucles transversales réalisées à l'aide d'un fil plus fin.

*La progression intracanalair*e est facilitée par la combinaison d'une traction dans l'axe et de manœuvres directes sur le tendon, à l'orifice proximal, à l'aide d'une pince mousse.

Lorsque le transplant est suffisamment long (intérêt du procédé d'allongement), la suture s'effectue idéalement selon le procédé de Pulvertaft avec une double transfixion dans les deux plans du corps du transplant par son extrémité distale.

Parfois, en raison de sa relative brièveté, l'extrémité du transplant ne dépasse pas le niveau de l'orifice distal. Les deux fils de traction doivent être fixés à ce dernier par deux points transosseux ou sur une agrafe à cheval sur l'orifice et/ou une structure voisine (insertion distale du tendon du court fibulaire).

Fixation par enclavement dans un canal transosseux direct (fig. 11.55b)

C'est probablement le procédé le plus direct et le plus sûr, car il n'implique aucun effet de coude susceptible d'interférer avec la vascularisation et la tension du transplant.

Le canal est foré dans le 3^e cunéiforme ou le cuboïde, perpendiculairement à leur axe longitudinal, à l'aide d'une *tréphine motorisée* aux dimensions du transplant. Le cylindre cortico-spongieux est réservé dans une compresse humide imbibée de sang.

Les fils tracteurs, après introduction dans le canal, sont récupérés à la plante à l'aide d'un passe-fil droit mousse. Le transplant est mis en tension dans le canal et son blocage intraosseux est obtenu par *encastrement du bloc osseux* dans le tunnel receveur. Les fils de traction sont noués sur un *bouton*

plantaire ou un bourdonnet. Dans les premiers jours, la surveillance locale au point de pression plantaire est capitale.

Secondairement, après renforcement mécanique de l'ancrage par engluement du greffon spongieux, le bouton est enlevé, les fils de traction coupés courts grâce à une pression exercée sur les parties molles de la plante.

Fixation transosseuse par ancrs (fig. 11.55c)

Les ancrs ont remplacé les agrafes qui peuvent être responsables de lésions directes ou d'ischémie du transplant dans la zone de contact. Des travaux expérimentaux ont montré que les ancrs (armées par deux solides fils de nylon tressé) développaient une résistance à la traction identique à celle d'une implantation transosseuse. L'idéal (Myerson) est de combiner les deux moyens de la façon suivante :

- confection d'un canal transosseux borgne, avec conservation de la corticale plantaire ;

- implantation de deux ancrs, près du fond, dans les parois de ce dernier ;

- insertion intraosseuse du transplant par mise en tension des fils après faufilage de ce dernier.

Suites post-opératoires

L'intervention se termine par la confection d'une attelle postérieure en résine. Celle-ci doit être réalisée avec soin et répondre à plusieurs conditions :

- elle doit être résistante et ne pas se déformer pendant la phase de réveil ; elle doit immobiliser le pied en *flexion dorsale maximale* et donc être réalisée en flexion du genou pendant la période de relâchement anesthésique ;

- elle doit permettre l'accès aux principales incisions sans sortir le pied de l'attelle ; le premier pansement doit être réalisé par le chirurgien lui-même ;

- l'attelle doit être rapidement remplacée par une botte en résine immobilisant la cheville en flexion dorsale maximale ; la durée d'immobilisation est de 6 à 8 semaines ; l'appui sera autorisé autour de la 4^e semaine sous la protection de la botte.

La rééducation est un temps essentiel car le transplant n'est pas synergique de la fonction que l'on souhaite réanimer.

Elle est débutée sous plâtre en demandant au patient (sous contrôle initial du kinésithérapeute) d'effectuer des exercices d'inversion active (pour éviter la constitution d'adhérences) et des exercices d'extension active des orteils (si ces groupes ont conservé une fonction).

Puis à la libération, un gros travail d'intégration du fonctionnement doit être mis en œuvre. L'opéré doit comprendre qu'un effort d'inversion active provoque une flexion dorsale de la cheville. Il est admis que le fonctionnement automatique n'est acquis, en moyenne, qu'à l'échéance de la première année et ce, grâce à une réadaptation prolongée et une très bonne coopération du patient.

L'efficacité de l'intervention est considérée comme bonne. Les différentes séries de la littérature font état de bons résultats ; la disparition du steppage étant obtenue avec une grande régularité à la condition de respecter les trois règles *sine qua non*, déjà mentionnées :

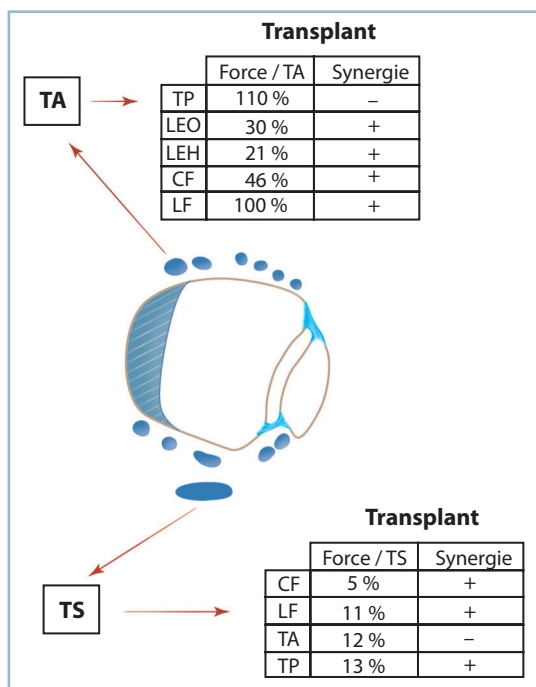
- la valeur fonctionnelle du complexe musculaire transplanté qui doit être normale (ou subnormale) en raison de la perte constante d'un stade après transplantation ;

- l'amplitude articulaire en flexion dorsale doit être complète (une perte d'amplitude d'une dizaine de degrés est habituelle après l'intervention) ; rappelons qu'il est capital de mesurer la flexion dorsale passive de la talo-crurale avant l'intervention. Tout déficit doit conduire à une analyse étiologique guidant les mesures thérapeutiques à mettre en œuvre dans le même temps opératoire ;

- l'engagement de l'opéré et sa volonté de récupération en raison du mode de fonctionnement atypique du transplant.

Autres transferts et autres moyens

Lorsque le tibial postérieur est insuffisant (cotation < 4), son utilisation ne peut être retenue et la paralysie isolée du tibial antérieur ; certaines possibilités sont encore réalisables dans deux situations : paralysie totale des loges antérieures et latérales (*figure 11.56*).



11.56 Réanimation du tibial antérieur et du triceps sural. Muscles transposables et caractéristiques en fonction de l'action synergique et la force musculaire.

Paralysie isolée du tibial antérieur

Cette éventualité est assez rare, mais permet de faire discuter l'utilisation du LEO et du LEH voire des fibulaires. Ces derniers doivent avoir un testing à 5 et être utilisés simultanément.

Les études dynamiques évaluant la force musculaire du tibial antérieur et des extenseurs montrent que celui-ci est environ trois fois et demi plus puissant que le LEO et quatre fois et demi plus que le LEH. Le court fibulaire représente la moitié de la force musculaire du tibial antérieur alors que le long fibulaire est quasi identique.

Si les extenseurs longs bénéficient d'une fonction synergique, ce n'est pas le cas des fibulaires (qui sont éverseurs et fléchisseurs plantaires). De même, le trajet du transplant n'est pas rectiligne et doit contourner l'extrémité distale de la fibula. Le patient doit être prévenu que l'objectif est moins ambitieux et qu'il visera surtout à supprimer l'appareillage ou à l'alléger.

En cas d'utilisation des extenseurs longs, ceux-ci sont insérés en transosseux au niveau de la jonction tarso-métatarsienne :

- le LEH est inséré selon le procédé de la boucle sur la base du 1^{er} métatarsien ;

- le LEO est inséré sur le cuboïde : il faut séparer les digitations en deux groupes (par suture latéro-latérale de deux digitations adjacentes) ; chaque groupe est passé dans un canal transosseux unissant la face dorsale du 3^e cunéiforme et le bord latéral du cuboïde ; le groupe médial est passé par l'orifice dorsal, de médial en latéral, le latéral, par l'orifice latéral, en sens inverse ; chaque groupe est suturé à son homologue, en flexion dorsale maximale ;

- il faut noter que la prévention d'une griffe par enroulement du fait de la perte de extenseurs, nécessite la réalisation, dans le même temps, d'une arthrodèse IP sur l'hallux et IPP sur les trois orteils latéraux (une résection-arthroplastie devant être réalisée sur le quintus).

En cas d'utilisation des fibulaires, le long fibulaire est le plus adapté car le plus puissant :

- ce tendon est sectionné au ras du sillon cuboïdien plantaire, son bout distal étant suturé au court fibulaire, près de l'insertion métatarsienne ;

- une courte contre-incision rétrofibulaire est réalisée ; le transplant y est attiré, après ouverture du rétinaculum supérieur des fibulaires ;

- le point d'insertion distale sur le secteur dorso-latéral du pied doit être localisé de façon précise et marqué au crayon dermatographique. Cela permet de déterminer le lieu optimal de croisement de la fibula par le transplant, en veillant à ce que le trajet soit le plus direct possible ; on peut s'aider d'un patron sous la forme d'un lacs s'appuyant sur le site distal, matérialisant le trajet optimal du transplant ;

- une contre-incision, en lieu électif, est alors réalisée ; habituellement celle-ci se situe environ 10 cm en amont de la pointe de la malléole latérale ;

- après réalisation de l'incision distale du pied, un tunnel sous-cutané est créé entre les deux incisions ;

— le transplant est inséré selon les modalités habituelles à la face dorsale du cuboïde ou à la jonction cunéo-cuboïdienne.

Les résultats fonctionnels de ces interventions sont nettement moins bons que ceux de la transposition du tibia postérieur, le patient doit donc en être informé.

Enfin, toutes les associations sont possibles en fonction du capital musculaire, à la condition *sine qua non* que les muscles transposés aient une cotation à 5 (ou très voisine de 5).

Paralysie totale des loges antérieures et latérales de jambe

Il ne reste que trois possibilités :

- soit appareillage, soit abstention, surtout chez la femme qui souhaite porter des talons hauts, le steppage étant caché par la flexion plantaire passive imposée par la chaussure ;
- soit chirurgie d'ankylose.

Il faut garder à l'esprit que, sur un pied souple, l'arthrodèse talo-crutale isolée ne maîtrise seulement qu'une partie du steppage et laisse persister la composante antérieure, à savoir la chute de l'avant-pied. Celle-ci, habituellement contrôlée par une chaussure à semelle rigide, peut être très gênante lors de la marche pieds nus, par persistance des accidents d'accrochage de l'avant-pied.

Si l'opéré souhaite conserver la possibilité de marcher pieds nus, et on doit associer à l'arthrodèse talo-crutale, une arthrodèse médio-tarsienne (talo-naviculaire et calcanéo-cuboïdienne). Il est alors essentiel de prévenir le patient que cette intervention fera, certes, disparaître le steppage mais entraînera une perte importante de la flexion plantaire, potentiellement à l'origine d'un handicap non négligeable. Cela mérite d'en discuter, avec lui, en termes de bénéfices/risques.

Transfert en avant du tendon du soléus

Ce procédé ne donne habituellement pas la possibilité de récupérer une flexion dorsale active, mais il agit à titre de ténodèse active et est efficace contre le steppage. Il doit être discuté chez les patients soucieux de conserver une amplitude en flexion plantaire active complète.

Sur le plan technique

— Isolement de la partie distale du tendon du soléus par une longue incision postéro-médiale à la partie moyenne de la jambe et individualisation du plan de clivage entre les fibres musculaires des gastrocnémiens en arrière et du soléus en avant.

— Extension de la dissection vers le bas en direction de l'insertion calcanéenne.

— Au niveau des derniers centimètres du tendon calcanéen, clivage frontal de ce dernier, séparant deux contingents de fibres, gastrocnémien médial en arrière, groupe commun du soléus et du gastrocnémien latéral en avant.

— Après séparation sagittale de l'hémitemendon antérieur, section au ras de l'os du contingent médial de façon à isoler le tendon du soléus et respecter la continuité du gastrocnémien latéral.

— Abord de la membrane interosseuse au tiers moyen par une voie antérieure avec création d'une large fenêtre fibreuse.

— Passage du transplant dans la loge antérieure de la jambe en veillant que ce dernier coulisse librement, sans coude, dans l'espace intertibia-fibulaire, et qu'il n'exerce pas d'effet de compression sur les pédicules tibiaux postérieur et antérieur).

— Récupération du transplant à la face dorsale du pied au niveau souhaité, après un trajet sous-cutané direct et implantation distale selon les procédés habituels.

L'implantation distale peut être facilitée par l'artifice de Tomeno :

— Par une voie longitudinale à cheval sur la base du 2^e métatarsien :

— Le tendon du TA est sectionné à 7 cm de son insertion distale.

— Un cm et demi en aval de la première CM est foré un canal transversal au niveau de la base du 1^{er} et du 2^e métatarsien.

— Le bout distal du tendon du TA est passé dans le canal et ressorti par son orifice latéral.

— Le tendon est alors anastomosé, en flexion dorsale maximale, au transplant selon le procédé de Pulvertaft au dos du pied. Cet artifice permet de pallier une brièveté relative du transplant, incompatible avec son implantation transosseuse directe.

Paralysie isolée des éverseurs

C'est une entité très rare qui fait suite à une paralysie des fibulaires. Les conséquences de ce syndrome déficitaire sont aggravées par une paralysie associée du LEO.

Ce tableau peut se rencontrer en cas de récupération partielle ou dans le cadre des séquelles d'un syndrome de loge latérale. Il faut rappeler l'existence de cette entité dont le diagnostic, pas toujours évident, demande à être reconnu. Cette pathologie prend en effet le masque d'un syndrome d'instabilité et peut être confondue avec les séquelles d'une pathologie ligamentaire.

Quatre possibilités thérapeutiques sont à discuter. Les deux premières :

- soit traitement podo-orthétique par semelle orthopédique à coin latéral avec un segment postérieur valgisant et antérieur (rétrocapital) pronateur ; plus efficace est la surélévation pure et simple du secteur latéral de la semelle extérieure de la chaussure, sur toute sa longueur ;

- soit intervention de Bardot qui consiste à transposer, au cou de pied, le bout distal du court fibulaire (paralysé) sur le tendon du tibial antérieur de façon à adjoindre à ce dernier une rène latérale et à restaurer le moment valgisant :

- le tendon du court fibulaire est repéré avec certitude et sectionné dans la région supramalléolaire, à la jonction myotendineuse ;

- la base de M5 est abordée par une courte incision pour exposer l'insertion distale qui est soigneusement ménagée ; le transplant est attiré à ce niveau ;

- grâce à une troisième incision, à la face antérieure du cou de pied, 3 cm environ en amont de l'interligne de la cheville, le bout distal est attiré dans la loge antérieure à proximité du tendon du tibial antérieur à l'aide d'un tunnel sous-cutané. Il faut veiller à ce que le trajet soit le plus direct possible, sans coude ni possibilité de détente notamment au niveau de la région distale, pérityloïdienne ;

- le bout distal du court fibulaire est suturé sous tension en flexion dorsale et éversion maximale au tendon du tibial antérieur selon le procédé de Pulvertaft.

Cette intervention dont le résultat peut parfois partiellement se dégrader par détente de l'anastomose a l'avantage de la bénignité.

- Les deux autres possibilités ont un caractère invasif et ne doivent être discutées qu'en cas d'échec des moyens conservateurs et en termes de relation bénéfiques/risques :

- soit arthrodèse du couple de torsion (double arthrodèse) positionnée en léger valgus pour donner un moment éverseur au tibial antérieur ;

- soit transposition du tibial postérieur selon les modalités précédentes en veillant à faire porter le site d'implantation sur le secteur latéral du cuboïde.

Paralysie des fléchisseurs plantaires (triceps sural)

Il en va tout autrement de ce problème majeur dont les caractéristiques sont la très mauvaise tolérance et les importantes difficultés thérapeutiques.

En cas de paralysie complète de tous les fléchisseurs plantaires, la constitution d'un talonnement, défini par l'allongement du temps d'appui talonnier et la perte de l'impulsion, est à l'origine d'une importante gêne fonctionnelle. Celle-ci devient majeure quand se constitue un pilonnement, situation dans laquelle l'appui ne s'effectue que sur le talon en raison d'un talus fixé de grande amplitude. Le tableau clinique est aggravé par la présence de troubles de la sensibilité plantaire et par la constitution d'une déformation en griffes des orteils par enroulement, du fait du retentissement du talus sur la course des fléchisseurs. Cette association peut être à l'origine d'ulcérations chroniques des orteils, voire, situation gravissime, du talon.

Par chance, ce tableau est rarement observé en matière de séquelles traumatiques car l'innervation des gastrocnémiens, tributaire du tronc du nerf sciatique, est le plus souvent préservée et compense en partie les difficultés de marche, alors que se produit fréquemment la récupération d'une sensibilité de protection à la plante.

L'appareillage

Est très difficile et peu efficace. Il faut utiliser une chaussure orthopédique :

- avec une tige montante et rigide dans son secteur antérieur : elle comporte une pièce indéformable s'appuyant sur le dos du pied et la face antérieure de la jambe, pontant la cheville et empêchant la fuite du pied en flexion dorsale à l'appui. En conséquence, le laçage doit être postérieur ;

- avec un talon extérieur à fort débord postérieur et postéro-latéral ayant pour fonction d'assurer le premier contact avec le sol et d'entraîner une flexion plantaire automatique ;

- si une surélévation relative du segment antérieur de la semelle est théoriquement justifiée, il semble plus commode de conformer cette dernière pour que le pied soit en légère flexion plantaire, en charge (grâce à la rigidité de la tige).

Cette chaussure présente l'inconvénient de se détériorer rapidement dans le secteur antérieur au niveau du cou de pied et d'être parfois mal tolérée à la zone de contact.

Transferts tendineux

La force du triceps sural, qui est le deuxième de l'organisme en terme de puissance, après le quadriceps, rend compte des limites des transpositions tendineuses (voir figure 11.56).

Le triceps sural est neuf fois plus puissant que le tibial antérieur, le tibial postérieur et le long fibulaire. Il est quinze à vingt fois plus puissant que le court fibulaire, le long extenseur des orteils et le long fléchisseur de l'hallux.

Cela rend compte de la nécessité de transplants multiples et du caractère très incomplet du résultat fonctionnel, de sorte que toute tentative de réanimation peut être vue comme une gageure et que l'indication doit être soigneusement évaluée en termes de bénéfices/risques.

Lorsque la gêne fonctionnelle est très importante, en particulier en cas de pilonnement calcanéen, il est licite de discuter le transfert de la totalité des muscles fonctionnels sur le calcanéus, releveurs compris, en escomptant que le steppage qui fera suite à ce transfert sera moins gênant et plus facilement appareillable. Cette intervention ne restaurera pas une flexion plantaire active fonctionnelle et encore moins l'impulsion du pas. Mais, par le biais d'un effet de ténodèse active, elle peut améliorer la tolérance fonctionnelle et rendre plus efficace et plus supportable la chaussure orthopédique. Bien entendu, tout cela doit être soigneusement expliqué au patient et mis en balance avec les autres techniques en étant absolument certain de la parfaite compréhension de la problématique thérapeutique.

Technique

Il faut prélever les deux fibulaires (LF et CF), le tibial antérieur (avec une désinsertion osseuse la plus distale possible) et le long fléchisseur de l'hallux pour les réinsérer, le plus distalement possible, sur la tubérosité postérieure du calcanéus.

Le tibial antérieur peut gagner la loge postérieure par contournement du secteur médial du tibia ou à travers la membrane interosseuse, les fibulaires directement à partir de leur insertion osseuse.

Un canal transosseux horizontal frontal est foré au niveau du quadrant postéro-supérieur de la tubérosité postérieure du calcanéus au ras de l'insertion du tendon calcanéen.

Les transplants sont passés dans le canal (dans le sens latéro-médial pour le tibial antérieur et le long fléchisseur de l'hallux et médio-latéral pour les fibulaires) et suturés à eux-mêmes, le pied étant positionné à 10 degrés d'équin.

La durée d'immobilisation dans cette position est de 8 semaines suivie du port d'une talonnette protectrice et d'une phase de rééducation prolongée.

Les rares publications de la littérature suggèrent des possibilités d'amélioration (surtout quand les transplants et en particulier le tibial antérieur sont à 5), avec amélioration de la griffe et possibilité de marche sans appareillage dans environ un cas sur deux. Mais aucune amélioration objective n'est mentionnée sur le talonnement, même chez ceux qui font état d'un mieux fonctionnel.

Chirurgie d'ankylose

C'est souvent le dernier et le seul recours raisonnable. Bien entendu, il s'agit d'une panarthrodèse associant une fusion

talo-crurale, talo-calcaneenne et médio-tarsienne. Deux conditions sont essentielles :

- s'assurer de la parfaite compréhension par le patient de la problématique soulevée en termes de bénéfices/risques ;
- position parfaitement réglée :
 - dans le plan sagittal, plante à 90 degrés par rapport à l'axe jambier (axe de la fibula) ;
 - dans le plan frontal, talon vertical et barre d'appui métatarsienne strictement perpendiculaire à l'axe jambier ;
 - tout vice de positionnement, même minime, étant sanctionné par une surcharge plantaire susceptible de se révéler extrêmement délétère en cas de troubles de la sensibilité plantaire.

Interventions de type arthrorise antérieure

Ces procédés n'ont conservé aucune indication. Ils consistent à réaliser une butée extra-articulaire implantée sur le secteur antérieur du pilon tibial et prenant appui sur le secteur cervico-dorsal du talus. Malheureusement, l'expérience a montré que ces interventions n'ont pas de place dans l'arsenal thérapeutique. En effet, elles possèdent le double risque, immédiat, d'intolérance douloureuse et tardif, de récurrence de la déformation par distension des structures capsulo-ligamentaires postérieures autour du point de contact antérieur entre le greffon et le col du talus.

En définitive, on ne saurait trop conseiller la plus grande prudence en ce qui concerne la prise en charge de ces patients dont la gêne est certes importante mais dont les moyens à lui opposer sont très limités.

Paralysie isolée du tibial postérieur

Qu'il s'agisse de séquelles de lésion tendineuse directe ou de lésion nerveuse localisée, elle doit être mise à part en raison de deux particularités.

Une particularité clinique et évolutive, en raison du rôle de ce muscle dans la protection active de la statique du segment moyen de l'arche médiale. La perte de fonction du tibial postérieur peut être à l'origine d'un pied plat valgus par effondrement de l'arche médiale, surtout quand les séquelles traumatiques ont induits la constitution d'un équin notamment talien. Ce dernier est en effet à l'origine d'un valgus compensateur de l'arrière-pied favorisant la fuite vers la plante de la tête du talus qui n'est plus maintenue par le hamac fibrotendineux calcaneo-naviculaire plantaire.

Une particularité thérapeutique, car toute transposition tendineuse est dépassée. Il ne reste que la possibilité d'une réparation par autogreffe (utilisant un tendon fléchisseur extrinsèque) si le muscle tibial postérieur est encore fonctionnel ou, mieux, une arthrodèse talo-naviculaire en bonne position associée à un allongement du tendon calcanéen. Pour éviter une décompensation ultérieure dans la talo-crurale, il est prudent d'associer les deux procédés.

PATHOLOGIE OSTÉO-ARTICULAIRE DE L'AVANT-PIED

L'expression clinique est à ce niveau moins polymorphe et concerne l'arthrose et/ou l'instabilité et les troubles morphostatiques acquis d'origine osseuse et/ou articulaire.

Séquelles des dérangements du Lisfranc

En raison de l'intensité de la gêne occasionnée, ces lésions sont habituellement mal tolérées et demandent une prise en charge chirurgicale à court terme. Circonstance non exceptionnelle, lors d'un grave polytraumatisme nécessitant une hospitalisation plus ou moins prolongée dans un service de réanimation, il peut arriver qu'un traumatisme de la jonction tarso-métatarsienne reste méconnu et soit seulement diagnostiqué lors de la période de remise en charge. L'intolérance fonctionnelle est alors importante et soulève de difficiles problèmes thérapeutiques.

Ces dérangements ont deux conséquences principales : articulaires, locales, sous la forme d'un syndrome douloureux mécanique avec instabilité et douleurs mécaniques; architecturales, surtout, entraînant :

- à distance : un trouble d'alignement dorso-plantaire de l'avant-pied sur l'arrière-pied, presque toujours en abduction; un vice d'alignement des têtes générant des zones de surcharge plantaire et des métatarsalgies volontiers suraiguës en raison de l'amyotrophie et des déséquilibres musculaires post-traumatiques; et parfois une désaxation de l'arrière-pied quand le dérangement est à l'origine d'un déséquilibre en pronosupination sur l'avant-pied;

- localement, deux types de déformations :

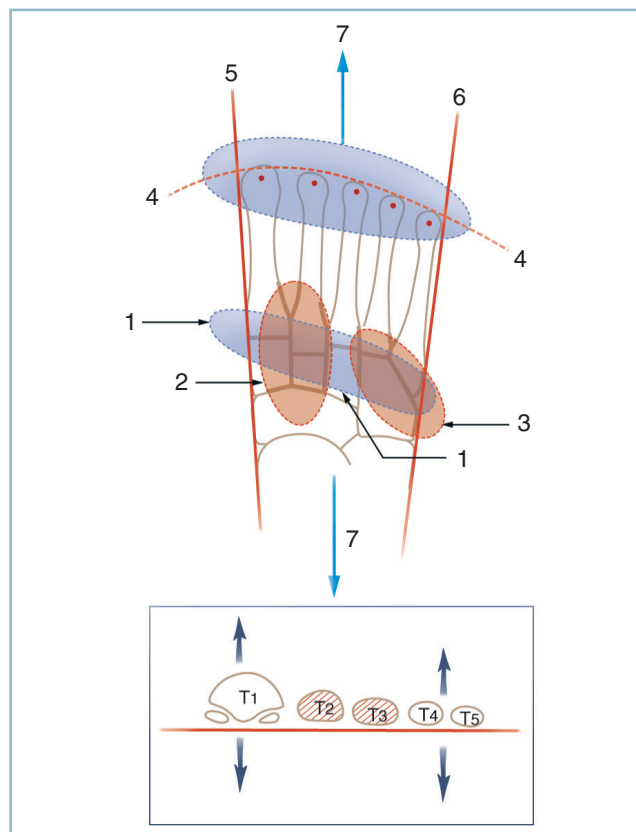
- une bosse dorso-médiale provoquée par une saillie osseuse fréquemment située au niveau des cunéiformes. Il faut insister sur le fait que l'aspect clinique est alors très prononcé et singulièrement beaucoup plus que ne le laissent présumer les radiographies qui sont faussement rassurantes. Cette constatation peut être expliquée par le fait que le lieu de plus grande déformation se situe obliquement par rapport aux plans orthogonaux de référence. De fait, l'incidence de profil est tout à fait normale; l'incidence dorso-plantaire ne fait apparaître que le sommet de la déformation. Ce risque de sous-estimation des déformations ne doit pas être méconnu notamment lors de l'évaluation d'un préjudice post-traumatique;

- des saillies collatérales, médiales au niveau de la base du premier métatarsien et, plus fréquemment, latérales en regard de la base du 5^e.

Ces déformations peuvent s'associer à divers degrés. On comprend qu'elles puissent être difficilement compatibles avec la marche (métatarsalgies) et totalement incompatibles avec le port d'une chaussure fermée (vices architecturaux).

En pratique

Il est indispensable de procéder à une analyse clinique et radiographique rigoureuse de façon à parvenir à un diagnostic lésionnel très précis; des radiographies en charge de profil strict et de face dorso-plantaire comparatives sont indispensables. Il est utile d'en rappeler les critères de normalité (*figure 11.57*).



11.57 Traumatismes du Lisfranc. Anatomie radiologique et critères de normalité.

1 : Homogénéité de l'emboîtement tarso-métatarsien,
2 : entre les bases du M1, M2, M3 et les 3 cunéiformes.
3 : entre les bases M4 et M5 et le cuboïde,
4 : alignement des têtes, 5/6 : rectitude des bords collatéraux, 7 : alignement des axes antéropostérieurs de l'AVP et l'ARP.

En cartouche, BAM horizontale et bon équilibre de la PS.

Deux grands types de situations peuvent s'observer : les *dérangements mineurs* et les *dérangements majeurs*.

Dérangements mineurs

Ces lésions («subtle lesions» des auteurs anglo-saxons) sont parfois très mal tolérées en raison de l'intensité de la douleur et de la composante d'instabilité en terrain irrégulier. Leur diagnostic est toujours difficile car les lésions sont quasi invisibles sur les radiographies standard, surtout si les clichés sont mal centrés et réalisés hors charge. Dans ce contexte, on doit savoir penser systématiquement à cette éventualité.

Examen clinique

Cet examen doit comporter :

- l'étude du déroulement du pas, l'esquive totale du temps d'impulsion doit orienter ;
- surtout, la reproduction de la douleur lors de la mise en contrainte : on doit réaliser, après blocage du talon, des mouvements forcés de l'avant-pied en FD/FP, ABD/ADD et rechercher une mobilité dorso-plantaire anormale ; pour ce faire, on réalise dans le plan sagittal une translation du segment distal sur le proximal, comme dans la manœuvre de Lachman sur le genou. Cette manœuvre peut s'avérer extrêmement douloureuse et provoquer une contraction musculaire réflexe rendant caduques les données de l'examen.

Cet examen peut nécessiter la réalisation d'une anesthésie locale, voire d'un examen sous anesthésie générale, si la présomption est suffisante. Il faudra alors faire des clichés dynamiques dans les mêmes conditions.

Exploration radiographique

Des radiographies standard avec, obligatoirement, des clichés comparatifs en charge, de profil strict et de face dorso-plantaire permettront de rechercher :

- de minimes dérangements de l'interligne et de l'alignement de profil (mini-décroché dorsal d'une base métatarsienne par rapport au tarse antérieur) et de face dorso-plantaire (léger débord médial de la base de M1 et/ou latéral de la base de M5) ;
- un diastasis entre C2 et la base de M1, témoin indirect d'une lésion du ligament de Lisfranc, tendu entre le versant médial de C2 et la base de M1 (*figure 11.58*).

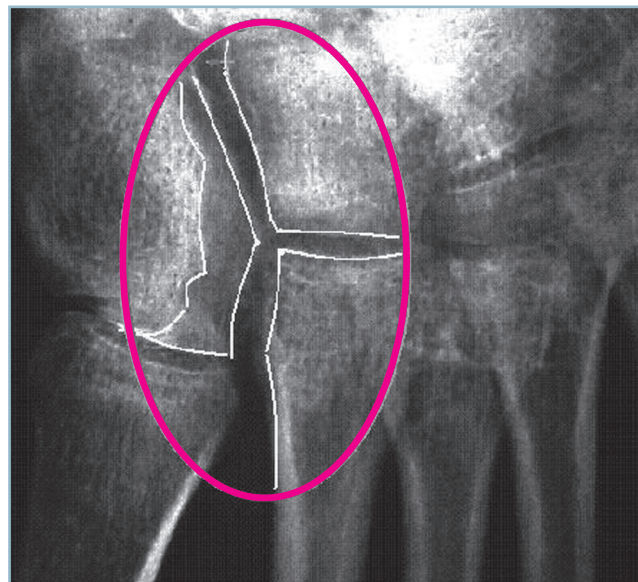
Un scanner est demandé pour une analyse fine des lésions focales. L'identification des pièces osseuses de la jonction tarso-métatarsienne n'est pas sans soulever des difficultés en raison de la disposition en ligne brisée de l'interligne de Lisfranc et de l'aspect morphologique quasi identique, sur les coupes, des cunéiformes et des bases métatarsiennes. Pour en faciliter l'interprétation, il est donc utile de se référer à la situation élective de chaque interligne CM, en sachant que C1M1 est le plus distal, C2M2 le plus proximal et C3M3 en position intermédiaire. Ainsi, une coupe frontale passant par la base de M2 intéresse C1 sur son secteur médial, C3 et le cuboïde

sur son versant latéral (voir *figure 11.56*). Bien entendu, les difficultés sont encore accrues quand les plans de coupe ne sont pas strictement orthogonaux à l'axe longitudinal du pied.

On recherche de la sorte :

- de petits éclats osseux juxta-articulaires traduisant la présence de désinsertions capsulo-ligamentaires par entorse grave ; cette découverte est très en faveur d'une instabilité ;
- un dérangement, par une exploration attentive, du carrefour médial constitué par la cunéo-métatarsienne médiale (C1M1) et le contact entre la base de M2 avec les trois cunéiformes, faisant craindre une rupture du ligament de Lisfranc ; il faut vérifier l'absence d'irradiation proximale du foyer d'instabilité vers l'intercunéenne médiale (C1-C2) ;
- une incongruence au niveau de la CMM et de la CML, avec débord latéral excessif de la base de M5 (*figure 11.59*).

Des clichés dynamiques réalisés au moindre doute, sous anesthésie locale, voire sous anesthésie générale si nécessaire, vont rechercher une mobilité anormale de type Lachman comme au genou (voir *supra*).



11.58 Radiographie : dérangement C1/M2 témoignant d'une rupture du ligament de Lisfranc – Noter le dédoublement du versant latéral de C1 : la ligne la plus latérale correspond au bord dorsal congruent avec son homologue de C2 la ligne la plus médiale du bord ventral témoignant du diastasis C1/M2 (à prédominance ventrale) et de la rupture du ligament de Lisfranc.

Sur le plan thérapeutique

Le traitement médical est la première étape. Il est indiqué en l'absence de trouble morphostatique justifiant une correction. Après localisation précise des secteurs douloureux, on peut réaliser une à trois infiltrations corticoïdes intra-articulaires. Ces infiltrations nécessitent un radioguidage précis sous amplificateur de brillance, avec repérage par un mélange de xylocaïne et d'un produit contraste.

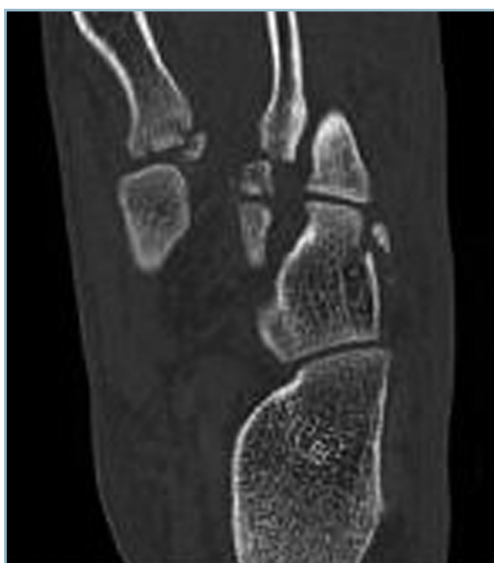L'arthrodèse reste la seule solution en cas d'intolérance rebelle au traitement médical. Plusieurs points doivent être précisés.

La réalisation d'arthrodèses limitées est-elle licite? Cette solution ne peut être envisagée qu'en cas de certitude du caractère parfaitement normal et asymptomatique des rayons apparemment sains. Les données d'une anesthésie-test sélective sont alors importantes. Il faut également s'assurer qu'après avivement, la mise en compression des épiphyses est effective sans pour autant retentir sur l'alignement des têtes dans les deux plans. Si ces conditions ne peuvent être satisfaites avec certitude, il est préférable d'étendre la fusion à l'ensemble de l'interligne.

— Les voies d'abord sont longitudinales centrées sur le 1^{er} espace, pour l'accès aux trois articulations cunéo-métatarsiennes et sur le 4^e espace, pour l'accès aux deux cuboïdo-métatarsiennes. Il ne faut réaliser aucun décollement cutané, notamment dans le secteur intercalaire, les deux incisions étant réunies par l'intermédiaire d'une dissection sous-périostée avec désinsertion capsulaire.

— Les épiphyses sont avivées sous contrôle de la vue et sont mises en compression, en s'aidant, si besoin, de daviers ériques de taille adaptée.

— Il est essentiel de vérifier radiologiquement en peropératoire, d'une part, la qualité du contact osseux sur chacun des



11.59 Scanner : dérangement C1/M2 – Noter les éclats osseux et la difficulté d'identification des pièces osseuses.

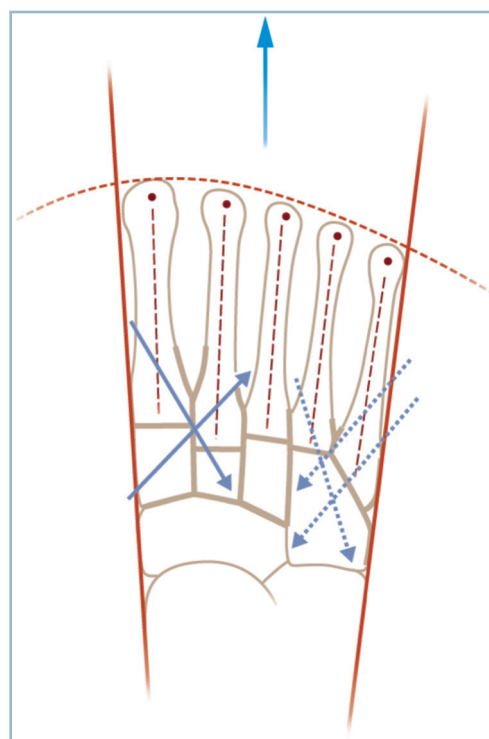
rayons arthrodésés (en incidence dorso-plantaire) et, d'autre part, la parfaite restitution des critères architecturaux concernant l'harmonie d'agencement des baguettes métatarsiennes, la rectitude des bords collatéraux et l'alignement des têtes dans les deux plans.

— L'ostéosynthèse n'est réalisée que lorsque tous ces critères sont satisfaits, sur des foyers préalablement stabilisés. On utilise le plus souvent des ostéosynthèses par broches obliques et/ou en croix, judicieusement réparties pour stabiliser parfaitement la totalité des rayons arthrodésés. En cas de lésion du ligament de Lisfranc (diastasis C1-M2), une ostéosynthèse par deux vis obliques en compression peut s'avérer utile : l'une d'arrière en avant, entre C1 et M2, l'autre d'avant en arrière entre M1, M2 et C2 (figure 11.60). D'une manière générale, il faut éviter de mordre sur des interlignes non avivés afin d'éviter les incidents de rupture de fatigue du matériel.

— L'immobilisation postopératoire par attelle postérieure puis botte en résine est indispensable jusqu'à certitude de fusion. De même, pendant cette période, il est préférable de laisser le membre inférieur en décharge, compte tenu des difficultés prévisibles de consolidation.

Dérangements majeurs

Ces lésions ne posent pas de problème diagnostique. Elles justifient en revanche une analyse lésionnelle extrêmement



11.60 Arthrodèse du Lisfranc : position et trajet des vis (traits pleins) et des broches (lignes en pointillés).

précise. Cet inventaire s'effectue avec les mêmes moyens que ceux énoncés précédemment, en précisant à nouveau que les conséquences architecturales ne peuvent être évaluées que par des clichés standard en charge.

Inventaire et analyse des lésions

Cet inventaire doit prendre en compte, comme dans le cas précédent, les dégâts ostéo-articulaires focaux. Ceux-ci peuvent être à l'origine de lésions dégénératives et/ou d'une instabilité, le plus souvent associées à la saillie dorsale d'une ou plusieurs épiphyses (qui s'avèrent très gênantes après dégonflement). Dans ce cadre, il est très important de ne pas méconnaître une éventuelle extension extra-focale :

- sur le secteur latéral, au niveau du cuboïde où un fragment attenant à la base de M5 luxée a pu se trouver détaché; cette association lésionnelle est à l'origine d'un important raccourcissement du 5^e rayon;

- sur le secteur médial, surtout au niveau de l'intercunéenne médiale.

Une association lésionnelle doit être mentionnée car elle est très mal tolérée. Elle associe les séquelles d'une lésion du ligament de Lisfranc, responsable d'un diastasis entre C1 et la base de M2 (diastasis C1/M2), et celles d'une propagation du trait à l'interligne intercunéen médial. En plus des manifestations d'instabilité douloureuse et de transfert de charge, la composante proximale est responsable d'une importante bosse dorso-médiale. Cette dernière est provoquée par la rotation en feuillet de livre de C1, autour d'un axe antéro-postérieur. Comme cela a été dit précédemment, cette bosse qui peut rendre le chaussage très difficile, est peu apparente radiologiquement. C'est pourquoi, en pratique, en présence de lésions comportant, parmi d'autres, un diastasis C1/M2, il faut systématiquement évoquer cette association lésionnelle, examiner avec attention le pied en charge et demander un scanner en précisant que les coupes frontales doivent intéresser les cunéiformes (voir *figure 11.58*).

Cet inventaire doit surtout prendre en compte le retentissement architectural à distance sur l'avant-pied :

- déséquilibre en ABD/ADD de l'avant-pied sur l'arrière-pied (voir *figure 11.63a*);

- désorganisation de l'agencement des métatarsiens et, surtout, retentissement sur l'alignement des têtes dans les deux plans;

- altération des bords collatéraux (saillie médiale de la base de M1 ou à l'inverse hallux valgus; saillie latérale de la base de M5).

Il faut aussi évaluer le retentissement sur les arches antéro-postérieures et l'arrière-pied (orientation du talon) en ne méconnaissant pas le rôle aggravant de lésions ostéo-articulaires associées à distance. Celles-ci peuvent prendre tous les types. Il faut insister sur les lésions diaphysaires et/ou distales des métatarsiens. Celles-ci sont le plus souvent évidentes (diaphyses et cols). Elles aggravent les désordres architecturaux et majorent

les difficultés thérapeutiques. Elles peuvent aussi être cachées, comme par exemple les luxations MP, facilement méconnues dans ce contexte. Elles sont alors responsables d'une majoration des signes d'intolérance plantaire (métatarsalgies).

L'inventaire et l'analyse complètes des lésions permettent de préciser plusieurs points essentiels pour l'indication thérapeutique.

Regroupement des lésions en séparant les lésions de la colonne médiale de celles de la spatule (*figure 11.61*) :

- sur la colonne médiale, il faut prendre en compte M1, l'articulation C1M1, l'espace C1M2 où la présence d'un diastasis ou d'une « trop belle visibilité » doit conduire à l'exploration (scanner) des cunéiformes et particulièrement l'interligne C1C2;

- sur la spatule, il faut apprécier :

- si le déplacement des métatarsiens est homogène avec conservation de la cohérence intermétatarsienne. Ce déplacement homogène est compatible avec une réduction en masse, par réintégration des bases métatarsiennes en regard de leur pièce tarsienne correspondante;

- ou si l'agencement des baguettes métatarsiennes est détruit par des déplacements intraspatulaires. Il existe alors des chevauchements avec enclavement des têtes dans les parties molles, très pathogènes et très difficiles à réduire; ces formes nécessitent le réaligement des métatarsiens les uns par rapport aux autres, avant le repositionnement des bases. Bien entendu, après réintégration, il faut s'assurer de la parfaite restitution de l'alignement des têtes;

- la réductibilité ou non des déplacements.

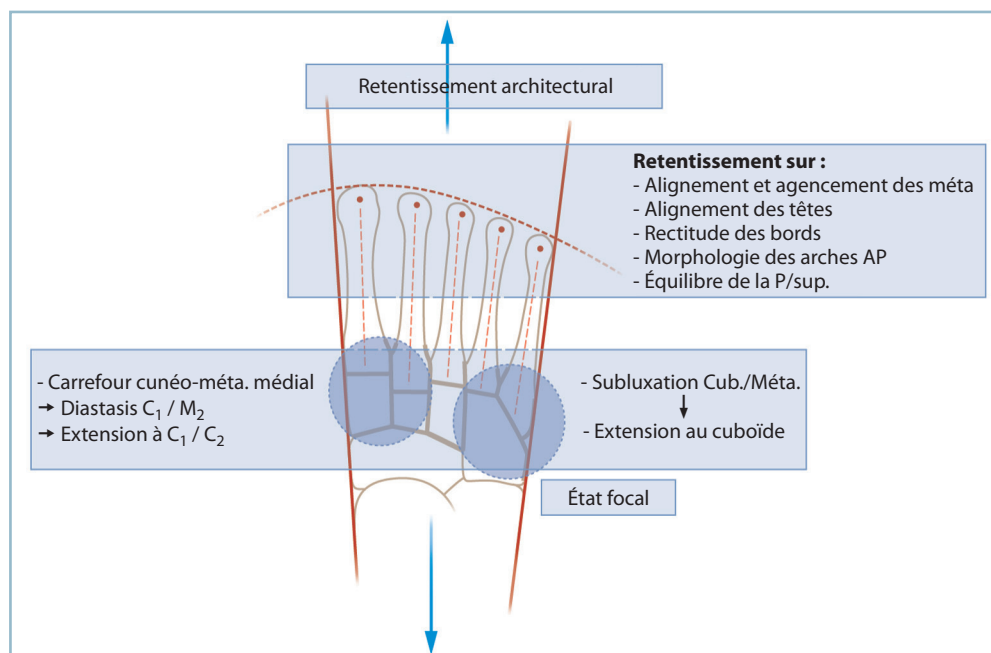
Évaluation précise de la vitalité et de la souplesse cutanée est réalisée, avec notamment sa tolérance potentielle à l'étirement induit par l'allongement produit par la réduction des déplacements.

Évaluation de la souplesse du médio, de l'arrière-pied et de la cheville, ainsi que l'état des MP et IP. La présence de luxations ou subluxations raides des MP avec griffe des orteils aggrave, en effet, notablement le pronostic.

Cette synthèse diagnostique et anatomopathologique aboutit pratiquement toujours à retenir l'indication chirurgicale, en raison de l'importance de la gêne et des déformations qui vont bien au-delà du domaine des mesures podo-orthétiques largement dépassées. On est donc contraint de prendre la décision d'une reconstruction-arthrodèse.

Reconstruction-arthrodèse du Lisfranc

Cette intervention soulève un certain nombre de difficultés qu'il faut, dans la mesure du possible, savoir prévoir pour pouvoir y faire face dans les meilleures conditions.



11.61 Dérangements majeurs du Lisfranc : principales lésions locales et retentissement à distance.

La réalisation de calques apparaît essentielle pour matérialiser les données du programme opératoire et sa faisabilité.

Rappelons encore une fois les objectifs primordiaux de l'intervention :

- restaurer l'indolence de l'interligne et supprimer les conflits dorsaux et collatéraux ;
- restaurer l'architecture générale du pied et, prioritairement, l'alignement des têtes dans les deux plans, la morphologie des arches antéro-postérieures, l'équilibre en pronosupination de la barre d'appui métatarsienne et l'orientation frontale du talon.

Voies d'abord (figure 11.62)

Les voies d'abord sont rectilignes longitudinales, l'une en regard de la 1^{re} commissure, l'autre dans le plan de M4, sans aucun décollement cutané, les temps d'exposition s'effectuant par voie sous-périostée. Les deux voies d'abord doivent permettre l'exposition de l'ensemble de l'interligne, notamment en cas de lésion de type columno-spatulaire.

La voie médiale permet l'exposition de l'ensemble du carrefour cunéo-métatarsien. La réparation doit débuter à ce niveau. Il est essentiel d'identifier sur les radiographies une structure ostéoarticulaire qui servira de point de repère peropératoire à la reconstitution, qu'il s'agisse d'une structure préservée, en position anatomique ou de lésions facilement simplifiables et réductibles. Après localisation et avivement des sites pathologiques qui répondent habituellement à des foyers de pseu-

darthrose serrée, la réduction est réalisée de proche en proche par mise en compression. L'utilisation de daviers ériques, de taille adaptée, s'avère très utile. Le plus souvent :

- il faut réduire un diastasis C1M2 et C1C2 avec l'objectif de restaurer la longueur et la direction de M1 dans les deux plans. Dans ces formes complexes :

- l'articulation C1M1 est fréquemment respectée ;

- le diastasis C1C2 qui s'effectue aux dépens du secteur plantaire n'est pas apparent sur le versant dorsal de l'interligne ; c'est l'aspect anormalement « ventru » du cunéiforme médial et de la cunéo-métatarsienne qui doit alerter ; ce diastasis est réduit par mise en compression à l'aide d'un davier érine prenant appui sur le 1^{er} et le 2^e cunéiforme, remplacé par une ou deux broches transversales ;
- il faut ensuite réintégrer en situation anatomique la base de M2 et M3, après avivement en regard de leur facette tarsienne correspondante en se souvenant que la base de M2 est profondément encastrée entre C1 et C3 (ou la 3^e CM) ;

- cette première phase de reconstruction est fixée temporairement mais de façon stable par des broches obliques ou en croix.

On se porte ensuite sur la voie latérale pour procéder à la reposition du versant latéral de la spatule (articulations cuboïdo-métatarsiennes).

Les manœuvres de réduction peuvent s'avérer délicates en raison de la fixation par consolidation plus ou moins avancée des lésions, surtout en cas de luxations-fractures et de rétraction parfois considérable des parties molles. Il faut maîtriser simultanément un déplacement multidirectionnel combinant

1. VOIE MÉDIALE (face dorsale de la 1^{re} commissure)

- Accès au CARREFOUR CUNÉO-MÉTATARSIEN MÉDIAL
- Identification d'un repère fixe (structure préservée)
 - Réduction C1/M2 et C1/C2 (cf. aspect ventru de C1/C2)
 - Restitution de la longueur et de la direction de M1
 - Réintégration de la base de M2 et M3
 - Fixation provisoire par broches obliques trans-articulaires

2. VOIE LATÉRALE (face dorsale 4^e commissure)

- Accès aux Articulations CUBOÏDO-MÉTATARSIENNES
- Réduction des 2 Cuboïdo-Métatarsiennes
 - ✓ En bloc ou de proche en proche
 - ✓ Attention à la Rétraction (Peau et PM+++)
 - Restitution de la longueur et de la direction de M4 et M5
 - Fixation provisoire par broches trans-articulaires

3. CONTRÔLE de la RÉDUCTION

Critères focaux et surtout architecturaux à distance (voir texte)

4. OSTÉOSYNTÈSE

Après avivement des épiphyses

- Carrefour médial :
 - ✓ Vissage en compression transversal C1/C2, en croix C1/M2 et M1/M2/C2,
 - ✓ voire Plaque médiale en compression si Abductus marqué
- Spatule :
 - ✓ Broches obliques (ou vis) trans-articulaires
 - ✓ voire Plaque latérale en détraction si Abductus global

4. FERMETURE

Voie médiale : RAS

Voie latérale : risque de perte de substance

11.62 Séquence opératoire du traitement des cals vicieux du Lisfranc

une composante de subluxation, de recul des bases et d'abduction parfois très marquées. Il faut fréquemment s'aider d'une manœuvre type démonte-pneu au moyen d'une rugine courbe fine ou d'une spatule.

Cette réduction, on l'a vu, peut intéresser globalement la spatule ou nécessiter une réduction de proche en proche, rayon par rayon, quand existent des lésions intrinsèques de la spatule. La réduction obtenue, il faut la stabiliser par broches.

Contrôle radiographique

Un contrôle radiographique est indispensable (profil strict et face dorso-plantaire) pour vérifier l'aspect local mais surtout l'alignement des têtes, la restauration des arches antéro-pos-

térieures, l'agencement des métatarsiens et la rectitude des bords collatéraux.

En effet, l'exactitude de la réduction articulaire (*in situ*) ne garantit en aucune façon la qualité de la restauration architecturale en raison de la possibilité de défauts osseux épiphysaires ou de zones de tassement, une petite imperfection locale ayant des conséquences importantes sur la direction des métatarsiens et l'alignement des têtes.

Ostéosynthèse

L'ostéosynthèse réclame toute l'attention. On utilise habituellement :

- une ou deux vis transversales en compression sur C1C2 ;
- un vissage oblique et/ou en croix en compression complétée par des broches à la demande sur le carrefour cunéo-métatarsien ; en cas de forte abduction de M1 (et/ou d'instabilité par défaut osseux), il faut parfois renforcer l'ostéosynthèse par une miniplaque vissée médiale en compression (*figure 11.63b*) ;
 - des broches obliques ou en croix sur la spatule ;
 - lorsque les phénomènes de rétraction latérale sont très importants, on peut être amené à armer le versant latéral par une plaque vissée (de taille adaptée) en détraction prenant appui sur la face latérale de M5 et le cuboïde ; des broches placées à la demande stabilisant les rayons intermédiaires ; un fixateur cuboïdo-métatarsien en détraction, strictement frontal, peut avantageusement remplacer la plaque notamment dans les situations à risque (*figure 11.63a*).

On vérifie alors cliniquement la morphologie des arches antéro-postérieures et la position de la barre d'appui métatarsienne qui doit être parfaitement perpendiculaire à l'axe jambier. Le contrôle radiographique, indispensable, vérifie les paramètres habituels dans les deux plans (alignement des têtes, reconstitution des arches, contact interfragmentaire).

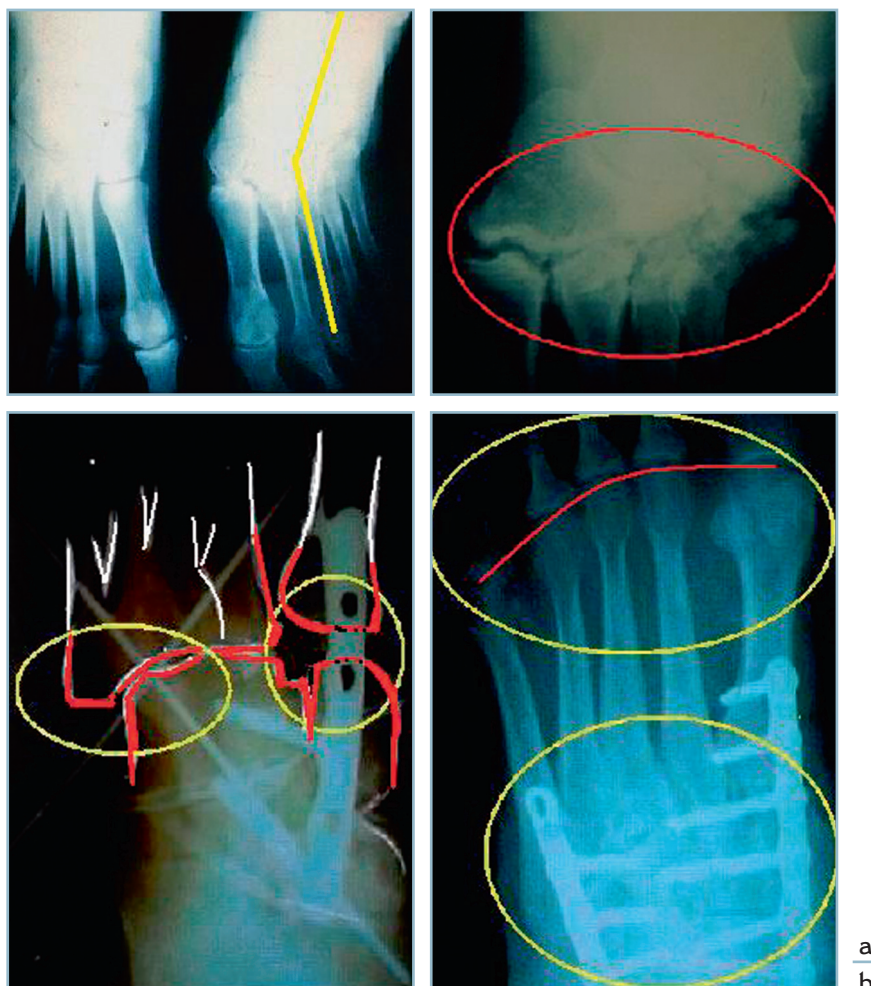
Fermeture

Ce temps ne soulève pas de difficultés particulières sur la voie médiale.

Sur la voie latérale, la présence de phénomènes de rétraction combinée aux conséquences de l'effet d'allongement induit par la réduction peut provoquer des problèmes de fermeture cutanée difficiles à résoudre. C'est pourquoi il est essentiel de prévoir ces situations particulières avant l'intervention. Elles peuvent conduire à adopter de principe une ostéosynthèse par fixateur externe avec la possibilité de laisser la voie d'abord partiellement ouverte. Bien entendu, la position des fiches doit être déterminée après rapprochement provisoire des berges de l'incision.

Cas particulier des lésions avec très forte abduction de l'avant-pied sur l'arrière-pied

Ces lésions associent habituellement des lésions de compression latérale (avec luxation cuboïdo-métatarsienne et enfon-



11.63 Séquelles de traumatisme du lisfranc

a. La correction de cet important TMS a nécessité une tarsotomie à la jonction tarso-métatarsienne (par ouverture latérale et fermeture médiale) montée par fixateur externe avec comblement des pertes de substances osseuses latérales par autogreffe et couverture cutanée par lambeau. *b.* Séquence opératoire pour un cal vicieux majeur. Une insuffisance de réduction (carrefour médial et secteur latéral) a nécessité une reprise du montage à l'aide d'une ostéosynthèse par plaques avec un très bon résultat architectural final.

cement cuboïdien) et de détraction médiale (avec dislocation cunéo-métatarsienne).

L'intolérance fonctionnelle est majeure et difficilement compatible avec le port d'une chaussure fermée en raison du dévers latéral de l'avant-pied et des conflits sur la bosse dorso-médiale induite par la découverte du premier cunéiforme.

La consolidation habituelle des foyers sur la spatule explique que la réaxation de l'avant-pied réclame la réalisation d'une ostéotomie transversale, de type tarsotomie antérieure.

Cette tarsotomie peut faire appel à une ouverture latérale par addition d'un greffon ou à une fermeture médiale par résection montée en compression. La réalisation d'un calque

préopératoire est indispensable pour déterminer la direction, le siège de l'ostéotomie et son type.

La présence de phénomènes de rétraction de la peau et des fibulaires impose la réalisation d'une tarsotomie par fermeture médiale, le temps latéral se limitant à un simple trait d'ostéotomie d'assouplissement.

La réaxation étant obtenue et contrôlée radiologiquement après fixation provisoire :

- sur le versant latéral, l'ostéosynthèse est réalisée par fixateur externe cuboïdo- (voire calcanééo)-métatarsien ;
- sur le versant médial, il faut réaliser une ostéosynthèse en compression par plaque prenant appui sur le versant médial

de M1 et de C1 (plaque maconor série 0 ou AO 1/3 de tube). L'ostéosynthèse est complétée par des broches à la demande sur les secteurs intermédiaires.

Sur les radiographies de contrôle, la mise en évidence d'anomalies de l'alignement des têtes peut conduire à des temps de correction par ostéotomies électives à la demande.

Dans tous les cas, il faut examiner soigneusement les MP, à la recherche de luxations chroniques méconnues et évaluer la souplesse des interphalangiennes (*figure 11.63a*).

Points importants

Ce difficile problème des fractures-luxations anciennes de l'interligne de Lisfranc et de la jonction tarso-métatarsienne, conduit à insister de nouveau sur les points suivants :

Ces lésions relèvent d'interventions complexes, difficiles et non dénuées de risques (cutanés et vasculo-nerveux).

- Le pronostic est très souvent réservé et le résultat anatomique et fonctionnel, pas toujours à la hauteur des espérances préopératoires, tant sont importants les risques d'insuffisance de correction et leur corollaire de gêne résiduelle et d'insatisfaction. L'opéré doit en être prévenu de façon la plus objective possible.

- Ces facteurs pronostiques défavorables soulignent, avec force, l'impératif de détecter et de traiter le plus rapidement possible les lésions du Lisfranc. Cela se vérifie tout particulièrement chez le polytraumatisé. Le cap de la phase aiguë initiale étant passé, il est fondamental d'examiner systématiquement les pieds, de dresser l'inventaire des lésions et de procéder au traitement, éventuellement pendant la phase de ventilation si cette dernière doit se prolonger. Rien n'est plus décevant, en effet, que d'avoir à prendre en charge un ancien polytraumatisé sauvé par une réanimation complexe et sophistiquée et, malgré tout, mécontent en raison de la gêne induite par les séquelles d'une lésion traumatique, hors de proportion avec la gravité du tableau initial et dont la prise en charge précoce en aurait minoré les conséquences.

Séquelles des fractures des métatarsiens et des phalanges

Ces lésions provoquent un tableau fonctionnel univoque associant à des degrés divers, d'une part, des métatarsalgies directement liées à des manifestations d'hyperkératose d'origine mécanique et, d'autre part, des signes d'intolérance à la chaussure (gêne au chaussage).

Métatarsiens : vices d'alignement des têtes

Lésions diaphysaires des métatarsiens

Les complications à distance des fractures diaphysaires des métatarsiens sont directement liées à des troubles de la consolidation, qu'il s'agisse de cals vicieux ou de pseudarthrose. Ces complications anatomiques sont à l'origine d'une perturbation de répartition de la charge sur la barre d'appui métatarsienne. Il peut s'agir :

- soit d'une surcharge directe en regard d'une zone d'hyperappui, par verticalisation d'un rayon métatarsien habituellement;

- soit d'un transfert de charge vers les secteurs adjacents à une zone mise pathologiquement en décharge par un cal vicieux (par horizontalisation d'un rayon) ou une pseudarthrose (par perte de la valeur mécanique de ce dernier).

En pratique, l'évaluation des conséquences des troubles de la consolidation s'effectue à deux niveaux (*figure 11.64*).

Localement par analyse du foyer :

- cliniquement par la recherche d'une douleur ou d'une mobilité anormale à la mise en contrainte et l'analyse du retentissement direct sur les parties molles et le revêtement cutané sous la forme d'une zone d'hyperkératose localisée; celle-ci peut siéger en regard du foyer, à la face dorsale ou sur un bord (en cas de cal hypertrophique ou de déplacement d'un fragment) ou à distance, à la plante, en regard d'une (ou de plusieurs) tête(s) métatarsienne(s);

- radiologiquement par l'analyse du foyer et des désordres anatomiques et l'identification d'éventuels critères anatomiques de réduction.

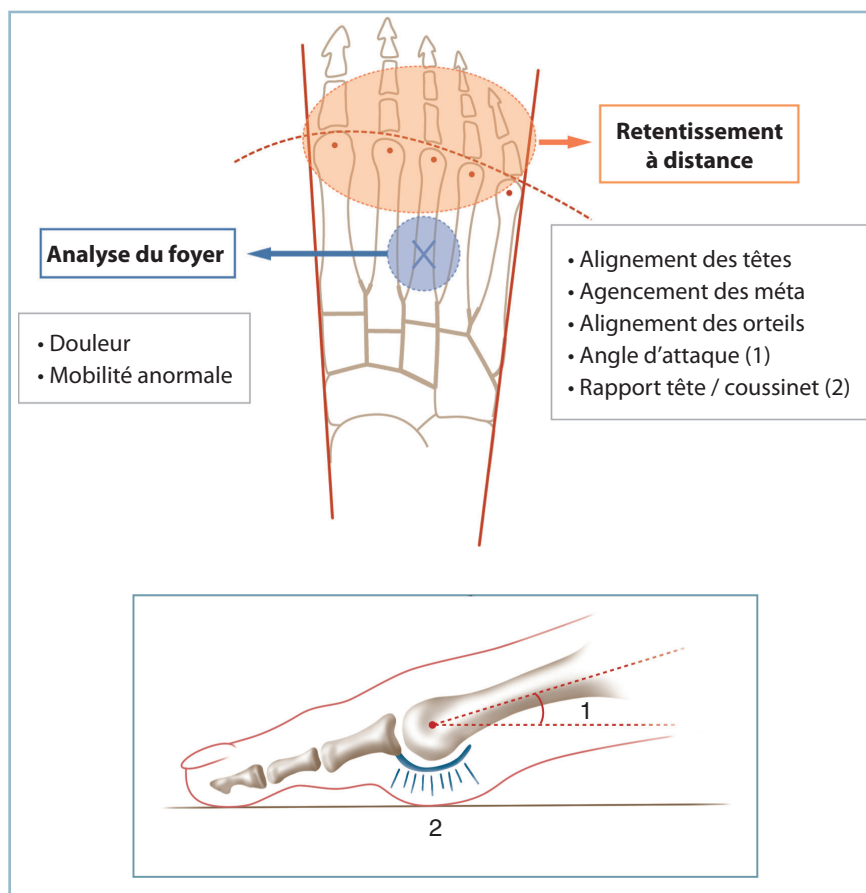
À distance par évaluation du retentissement sur l'organisation architecturale des métatarsiens dans les deux plans avec :

- dans le plan sagittal : mesure de l'angle d'attaque des diaphyses avec le sol, évaluation de l'alignement des têtes métatarsiennes, analyse des rapports des têtes avec les coussinets plantaires afin de mettre en évidence des situations susceptibles d'induire un déséquilibre entre les musculatures extrinsèque et intrinsèque;

- dans le plan dorso-plantaire : mesure des déplacements en varus ou valgus à l'origine de conflits intermétatarsiens et d'anomalies d'alignement des orteils.

Inventaire des lésions et moyens thérapeutiques

Il est primordial de rappeler que les cals vicieux des métatarsiens relèvent d'un traitement chirurgical complexe dont le résultat anatomique et fonctionnel reste aléatoire. Le traitement est donc avant tout préventif par prise en charge rigoureuse en phase aiguë de toute lésion traumatique touchant l'avant-pied.



11.64 Cals vicieux métatarsiens médio-diaphysaires. Incidence locale et retentissement à distance.

En cartouche : angle d'attaque métatarsien (1) et retentissement sur les coussinets capito-métatarsiens (2).

Tout essai de schématisation est extrêmement difficile compte tenu de la multiplicité des situations anatomiques. D'emblée, il faut insister sur l'importance de l'analyse du désordre morphologique.

— Cette dernière est guidée par la présence ou non d'un vice d'alignement des têtes. L'objectif est en effet de détecter et de traiter toute anomalie touchant l'organisation spatiale des têtes métatarsiennes. Celle-ci peut se manifester sur l'incidence de profil strict, sous la forme d'une modification de l'angle d'attaque et de la perte de l'alignement sagittal. Elle peut se démasquer sur l'incidence de face dorso-plantaire sous la forme d'une perturbation de la formule d'alignement des têtes.

— En présence d'une zone d'hyperkératose plantaire, il est très utile de disposer d'un cliché avec repérage par cerclage de la zone cutanée pathologique (à l'aide d'un fil de plomb collé avec un sparadrap) pour préciser avec certitude la concordance radioclinique sur l'incidence de profil strict et de face dorso-plantaire en charge.

Rappelons qu'après avoir établi le diagnostic et précisé les modalités de l'enchaînement étiopathogénique, avant d'envi-

sager le recours chirurgical, il faut avoir éliminé les possibilités d'un traitement podo-orthétique par semelles notamment. Ce dernier s'adresse aux pieds souples et aux déformations réductibles par le test de relèvement passif des cols métatarsiens; situation qui se rencontre assez rarement en matière de séquelles traumatiques.

En présence d'une dysmorphie focale avec retentissement axial mais n'entraînant aucun trouble de l'alignement des têtes, il n'y a pas d'indication à une ostéotomie correctrice. On peut avoir à discuter l'indication d'une libération des parties molles avec arthrolyse, en cas de déformation fixée des MP en flexion dorsale. Dans ce cadre anatomique, on peut être confronté à une pseudarthrose. Cette dernière peut être plus ou moins serrée et donc pas toujours pathogène.

Les pseudarthroses peuvent néanmoins provoquer un syndrome douloureux mécanique focal et/ou un transfert de charge vers les rayons voisins par diminution de la valeur mécanique du rayon pathologique. Les localisations sur le 2^e et le 3^e métatarsien sont le plus souvent en cause. Le diagnostic peut être évoqué cliniquement par les manœuvres de mise en contrainte dans le plan sagittal, en présence d'une

douleur et d'une mobilité anormale de faible amplitude. La réalisation d'un scanner en apporte confirmation. Notons qu'elles peuvent être totalement indolores et se révéler uniquement sous la forme d'une pathologie de transfert de charge.

Les pseudarthroses symptomatiques (localement ou à distance) relèvent du traitement chirurgical sous la forme d'une ostéosynthèse avec au besoin apport cortico-spongieux autologue, pour permettre la consolidation du foyer et restaurer l'indolence et la valeur mécanique du rayon pathologique.

En cas d'anomalie de longueur avec raccourcissement et retentissement sur l'alignement des têtes, le traitement chirurgical est indispensable pour restaurer l'architecture de l'avant-pied dans les deux plans.

Le retentissement métatarso-phalangien doit être évalué. Une déformation en FD/MP traduit le déséquilibre dynamique induit par les modifications de moment d'action des muscles intrinsèques dont les insertions sur les espaces interosseux collatéraux ont été modifiées par le traumatisme.

Sur le plan thérapeutique

L'anatomie et la fonction des muscles intrinsèques expliquent que les possibilités d'allongement métatarsien sont assez limitées et non exemptes de danger. Ce moyen thérapeutique induit en effet non seulement un étirement des pédicules vasculo-nerveux (avec ses risques d'ischémie et d'anesthésie pulpaire) mais aussi des efforts de traction sur les parties molles aux conséquences non moins délétères. Les déséquilibres musculaires, notablement augmentés, retentissent sur la surcharge articulaire métatarso-phalangienne et en majorent la position vicieuse aussi bien en flexion dorsale qu'en varus/valgus.

Ces interventions doivent être opposées aux ostéotomies raccourcissantes qui comportent un effet de détente extrêmement utile sur des parties molles rétractées. De la sorte, les indications d'allongement osseux sont exceptionnelles. Elles ne se conçoivent pas sans un temps préalable de libération et d'allongement des parties molles; elles nécessitent une surveillance per et postopératoire particulièrement étroite de la vitalité pulpaire.

Cal vicieux raccourcissant isolé avec intégrité totale des autres rayons (figure 11.65)

Malgré ses aléas, il n'existe pas d'autre solution que le recours à une ostéotomie d'allongement. Cela vaut tout particulièrement pour le 1^{er} métatarsien quand les rayons latéraux sont strictement normaux, aussi bien en termes d'alignement, de morphologie des têtes que de souplesse MP.

Deux préalables sont indispensables à la réalisation de l'intervention :

— l'évaluation de l'état trophique local : cela vaut pour la peau et les parties molles (en termes de vascularisation et de souplesse) mais aussi les structures osseuses; il est capital d'en

évaluer les caractéristiques mécaniques en termes de charge minérale et de résistance;

— la planification préopératoire, en raison des difficultés potentielles et des risques de déboires difficiles à maîtriser.

Sur le plan technique, on est le plus souvent conduit à réaliser une ostéotomie du cal, après abord et libération du foyer. La morphologie et la direction de l'ostéotomie sont déterminées en fonction des conditions locales. Il faut :

- retrouver des critères locaux de réduction;
- restaurer la longueur par traction dans l'axe sur l'orteil ou à l'aide d'un écarteur autostatique type Méary voire d'un fixateur externe en cas de rétraction importante.

La réalisation de la détraction peut se révéler très laborieuse et délicate en présence d'une importante sclérose pérfocale qui provoque le déplacement parasite du fragment distal en flexion plantaire et/ou en varus/valgus. Le temps de libération et d'allongement des parties molles est alors particulièrement important. Il est essentiel d'obtenir une fixation provisoire suffisamment stable pour contrôler l'alignement des têtes dans les deux plans.

La restauration morphologique étant acquise, on réalise l'ostéosynthèse :

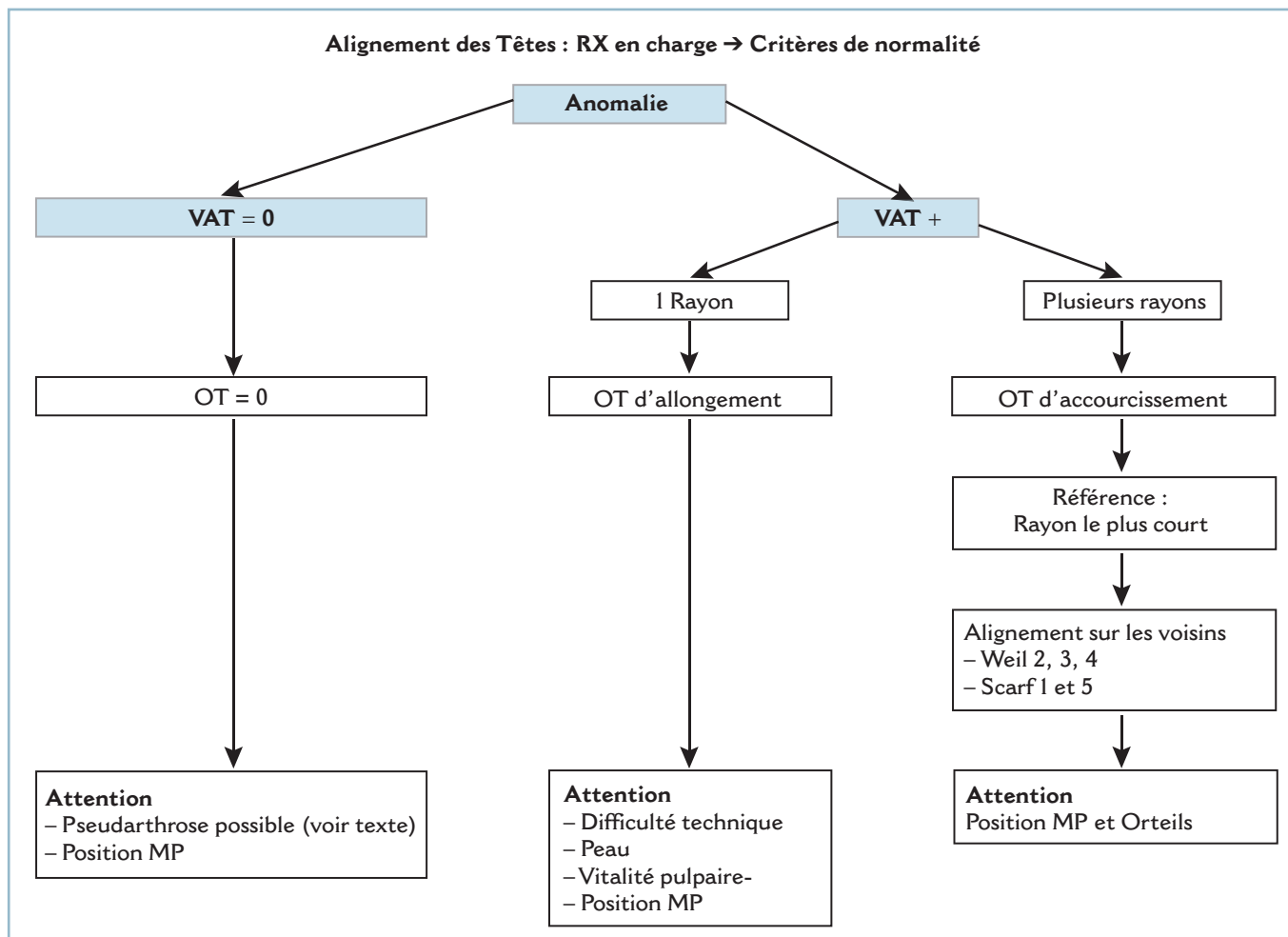
- en cas de perte de longueur relativement limitée et, a fortiori, de foyer en biseau, il est possible de pratiquer une ostéosynthèse directe par broches transfocales renforcée par une miniplaque vissée;
- en cas de perte de substance osseuse, on conseille le fixateur externe sagittal avec reconstruction par greffon cortico-spongieux iliaque autologue.

Pendant toutes ces manœuvres, la vitalité des pulpes (coloration spontanée et temps de recoloration après pression pulpaire) doit être vérifiée en permanence. L'apparition d'une pâleur irréversible de la pulpe devra faire renoncer à la méthode ou opter pour un allongement progressif à l'aide d'un fixateur externe dynamique adapté.

La reconstruction, qui s'accompagne le plus souvent d'un alignement complémentaire (en raison de la bascule du fragment distal pendant la phase de distraction), est effectuée dans un second temps.

La fermeture cutanée peut soulever des difficultés en raison de la combinaison des conséquences de la rétraction post-traumatique et de l'allongement. C'est pourquoi :

— L'incision doit donc toujours être longitudinale, rectiligne (avec possibilité de briser ses berges en « Z » en cas de tension trop importante). La peau sera laissée partiellement ouverte en



11.65 Algorithme – Cals Vicieux Diaphysaires Métatarsiens.

cas de tension excessive et à risque, le foyer et les plans osseux étant recouverts à l'aide des corps musculaires des intrinsèques adjacents.

— De même, lors de la mise en place d'un fixateur externe, l'implantation des fiches ne doit en aucune façon interférer avec la fermeture cutanée. Il est prudent d'implanter ces dernières le plus à distance possible du foyer, les berges cutanées ayant été rapprochées par un ou deux fils provisoires.

— La position de la MP doit être vérifiée et contrôlée, car l'allongement métatarsien induit (ou majeure) une flexion dorsale de P1.

En l'absence de problème de fermeture cutanée, la MP peut être maintenue en rectitude par une broche percutanée oblique transarticulaire, lorsqu'elle a conservé sa souplesse. Mais, au moindre doute (et notamment en cas de raideur), il est préférable d'abandonner provisoirement cette déformation pour ne pas aggraver les difficultés de fermeture de l'incision. Cependant, sous peine de perdre en grande partie les bénéfices de l'intervention, la MP ne doit pas être négligée. Sa libération doit être effectuée secondairement après cicatrisation cutanée stable.

Cals vicieux multiples (figure 11.65)

L'analyse des lésions permet de discuter plusieurs possibilités. Les problèmes thérapeutiques sont parfois complexes, les associations lésionnelles peuvent conduire à réaliser une (ou des) ostéotomie(s) métatarsienne(s) sur rayon sain. L'inventaire des lésions et l'évaluation de leur retentissement pathogène en termes de bénéfices/risques doivent être particulièrement soigneux.

Lorsque le traumatisme englobe M1, il est habituel de dire que le premier temps consiste à corriger la dysmorphie du rayon médial dans les deux plans; la longueur et l'orientation de ce dernier servant alors de référence pour la correction des voisins. En réalité, cette solution idéale n'est réalisable que lorsque la remise à sa longueur de M1 n'ex-tériorise pas de raccourcissement des autres rayons nécessitant des allongements multiples. Elle n'est indiquée que lorsque l'impératif d'allongement n'implique pas plus d'un rayon latéral.

Lorsque le traumatisme a épargné M1, en présence d'une atteinte plurimétatarsienne latérale, l'allongement sur plusieurs

rayons étant techniquement difficile, on est le plus souvent contraint de recourir à des ostéotomies d'accourcissement.

Il faut, alors, prendre pour référence le rayon le plus court ou le moins atteint et susceptible éventuellement d'être allongé sans difficulté. Ce rayon servira de référence pour aligner les autres au moyen d'une ostéotomie accourcissante. On peut ainsi être conduit à réaliser ces dernières sur des rayons sains pour restaurer l'alignement.

— En pratique, on détermine le rayon de référence après avoir au besoin réalisé une ostéotomie de réaxation et, si cela se révèle possible sans trop de risque, un allongement plus ou moins marqué.

— Ce rayon étant stabilisé, il faut accourcir les rayons voisins pour restaurer l'alignement dans les deux plans. Sur les rayons moyens (2, 3, 4) on pratique habituellement une ostéotomie cervico-céphalique de type Weil et sur les rayons collatéraux une ostéotomie diaphysaire de type Scarf. L'alignement des rayons latéraux peut extérioriser un excès de longueur acquis de M1. Ce dernier doit absolument être corrigé sous peine d'induire une surcharge sous la 1^{re} tête ou une supination compensatrice. On peut donc alors être conduit à réaliser une ostéotomie accourcissante de M1, de type Scarf, pour aligner le rayon médial sur son voisin (avec l'objectif d'égaliser M1 et M2).

— La libération des MP est indispensable. Dans la mesure du possible, il faut tout faire pour sauvegarder les têtes métatarsiennes, la conservation de la 1^{re} tête étant un impératif absolu (*figure 11.65*).

Dans quelques cas plus rares, on peut être conduit à envisager un alignement par résection des têtes, surtout lorsque le vice d'alignement s'accompagne de luxations MP invétérées et, à fortiori, de lésions morphologiques des épiphyses.

— Ce procédé est réservé uniquement aux rayons latéraux et jamais utilisé (en matière de séquelles traumatiques) sur le rayon médial.

— La réalisation d'un calque est indispensable pour préciser les modalités de la résection. Deux situations sont schématiquement possibles :

— Soit les lésions sont très importantes avec luxations MP irréductibles et phénomènes majeurs de rétraction. Il faut réaliser une résection « habituelle », c'est-à-dire au niveau des cols ; c'est en effet le seul moyen d'obtenir l'indolence et une souplesse correcte sur les néarthroses. Cette résection porte obligatoirement sur les 4 rayons. Il faut ensuite évaluer les conséquences des résections latérales sur le rayon médial. Celles-ci génèrent le plus souvent un excès de longueur de M1, rendant obligatoire l'indication d'un accourcissement d'alignement. On pratique une ostéotomie accourcissant de type Scarf si la 1^{re} MP

est normale, une arthrodèse accourcissante de M1 en cas d'atteinte dégénérative (*figure 11.66a*).

— Soit les lésions sont moins importantes, sans rétraction marquée. Il est possible de faire porter la résection sur la tête (résection percapitale). Cette résection peut être effectuée à la demande sur un seul rayon. Pour en régler l'importance, il faut prendre pour repère la ligne bi-épicondylienne à la base de la tête. Il est essentiel d'arrondir la tranche de résection pour la modeler sur la base de P1. On évalue les conséquences de cette résection sur l'alignement des voisines, ce qui permet de déterminer l'attitude thérapeutique sur ces rayons (*figure 11.66b*). Rappelons qu'il est possible d'associer ostéotomie accourcissante et résection percapitale et de discuter en termes de bénéfices/risques l'indication de panachage des deux méthodes. Bien entendu, la formule générale d'alignement doit être rigoureusement restaurée.

Il faut enfin discuter la voie d'abord. Celle-ci peut être dorsale longitudinale, double (centrée sur les 2^e et 4^e espaces), elle est particulièrement indiquée en matière de résection percapitale. Elle peut être plantaire, transversale, antécapitale en présence de phénomènes majeurs de rétraction nécessitant une résection de l'ensemble des têtes latérales au niveau des cols.

Cas particuliers

Deux localisations particulières doivent être évoquées ; ce sont les séquelles de fracture du col des métatarsiens et les lésions invétérées des MP.

Cals vicieux des cols métatarsiens

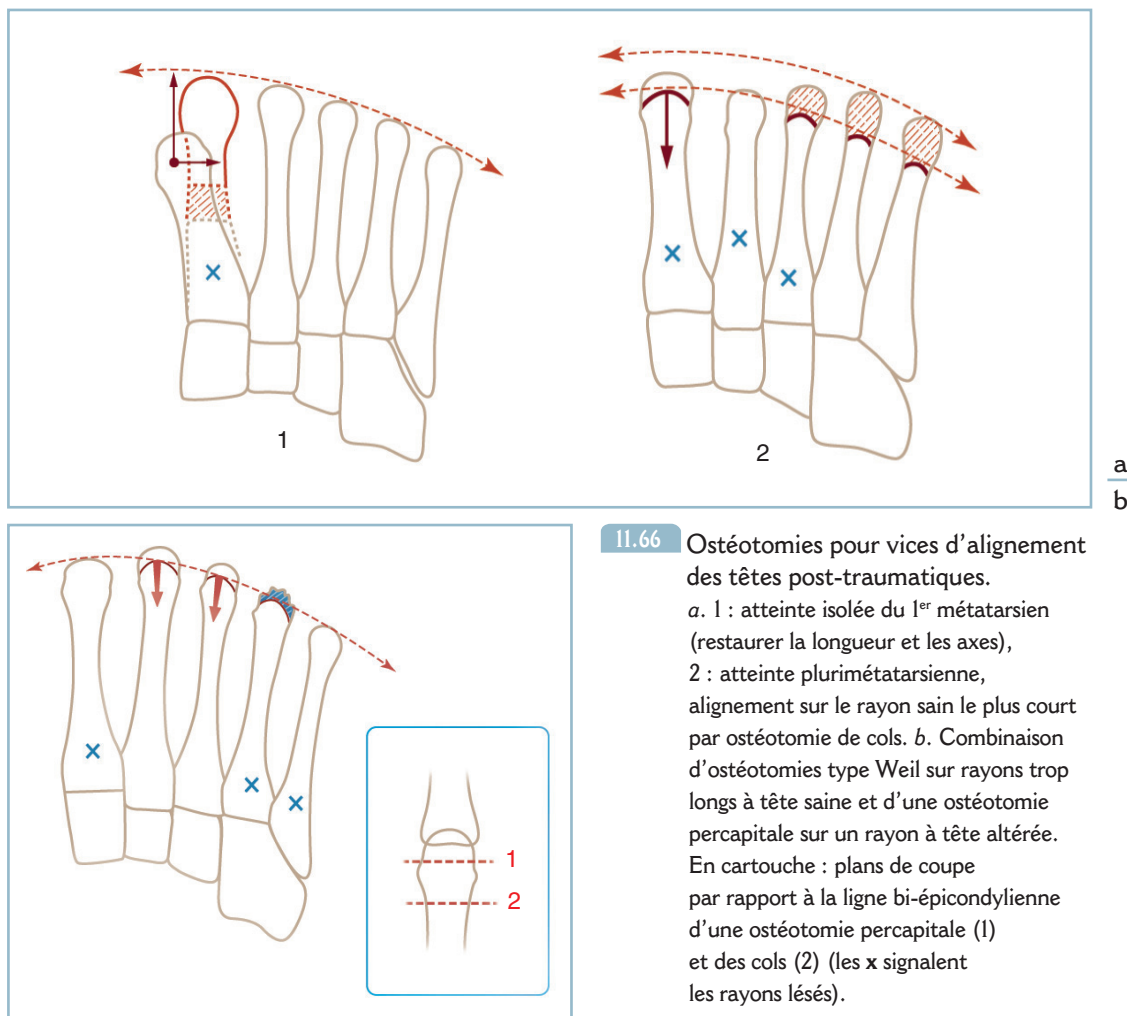
En raison de leur siège intraspongieux et de leur engrènement, les fractures des cols métatarsiens consolident toujours. Mais elles laissent un certain nombre de dysmorphies susceptibles d'interférer avec les parties molles plantaires, soit directement avec le capiton métatarsien en raison de la saillie plantaire de la tête à l'origine d'un hyperappui localisé et très mal toléré, soit indirectement par l'intermédiaire d'une atteinte de la MP. Celle-ci peut être à l'origine :

— d'une déformation en griffe et d'une flexion dorsale de P1 avec subluxation en avant du coussinet capito-métatarsien qui déshabille la tête ;

— mais aussi, et surtout, d'une désaxation de l'orteil dans le plan horizontal susceptible de provoquer une clinodactylie et un vice rotatoire. Ces troubles de l'alignement des orteils sont fonctionnellement très gênants (*figure 11.67*).

Sur le plan thérapeutique, il faut corriger la malposition axiale et rotatoire de la tête.

Selon une voie dorsale intercapitale, on repère le siège de l'ostéotomie par contrôle direct et fluoroscopique. Dans la mesure du possible, on doit respecter le plan ligamentaire collatéral et l'insertion épicondylienne pour préserver la vascularisation de la tête. Cela n'est pas toujours possible ; il est néanmoins indispensable de préserver au moins un des deux ligaments (le



11.66 Ostéotomies pour vices d'alignement des têtes post-traumatiques.

a. 1 : atteinte isolée du 1^{er} métatarsien (restaurer la longueur et les axes),
 2 : atteinte plurimétatarsienne, alignement sur le rayon sain le plus court par ostéotomie de cols. b. Combinaison d'ostéotomie type Weil sur rayons trop longs à tête saine et d'une ostéotomie percapitale sur un rayon à tête altérée. En cartouche : plans de coupe par rapport à la ligne bi-épicondylienne d'une ostéotomie percapitale (1) et des cols (2) (les x signalent les rayons lésés).

moins rétracté). De même, l'exposition peut être facilitée par la ténotomie longitudinale en «Z» de la digitation du LEO.

L'ostéotomie est faite prudemment à l'aide d'une lame de Pauwels fine. La tête est ensuite repositionnée de façon à réaligner de l'orteil dans tous les plans. C'est l'ostéosynthèse qui soulève le plus de difficultés et de risques, notamment lorsque la tête est fragilisée par une ostéoporose qui est susceptible d'être très importante.

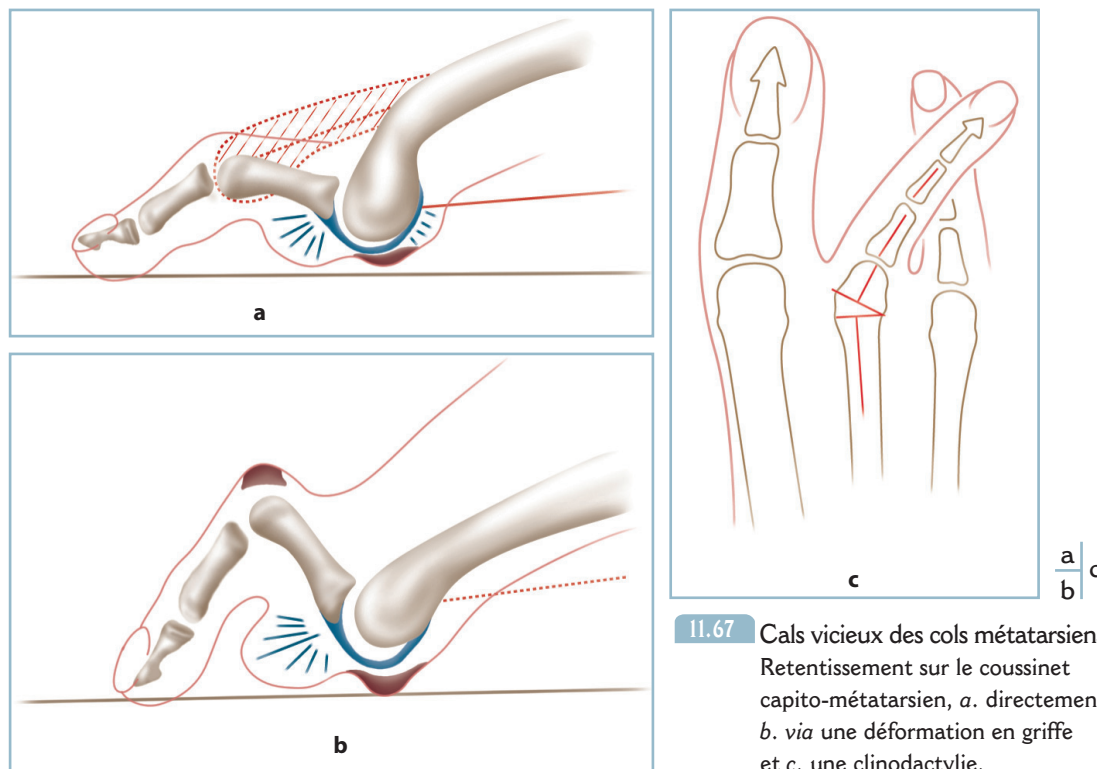
— Lorsque la stabilité est suffisante, après engrènement par télescopage axial, la meilleure solution est de n'effectuer aucune ostéosynthèse en confiant l'immobilisation postopératoire à un dispositif de syndactylisation. Mais cette solution n'est pas toujours possible, notamment quand la réduction extérieurement une instabilité par perte de substance osseuse asymétrique, auquel cas l'ostéosynthèse est obligatoire (figure 11.68a). On peut alors réaliser :

— Un brochage oblique métaphyso-épiphysaire, à l'aide d'une broche fine. La broche peut être mise en place du proxi-

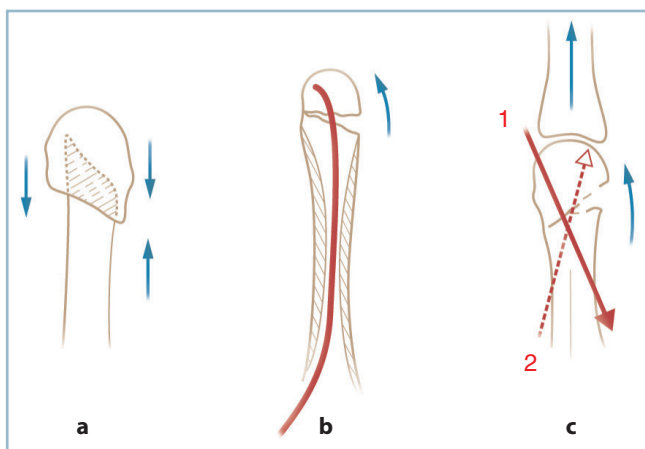
mal vers le distal ; elle pontre alors la perte de substance et peut rester extra-articulaire si l'enfoncis est poussé au ras du sous-chondral. Elle peut être implantée du distal vers le proximal ; elle est alors obligatoirement intra-articulaire. Le point de perforation céphalique doit siéger au niveau du secteur de contact interfragmentaire.

— Un brochage centro-médullaire, de proximal en distal, à partir de la métaphyse proximale, à prise intracéphalique à la façon du procédé de Hackethal (à l'instar de l'extrémité supérieure de l'humérus). Cette élégante méthode n'est pas sans difficultés, notamment pour ce qui concerne le cathétérisme médullaire, la progression de la broche et la prise intracéphalique (figure 11.68b).

Il faut formuler deux remarques. Le brochage antérograde (d'avant en arrière) est à déconseiller, notamment le brochage axial transphalango-métatarsien en raison de ses difficultés de réalisation et des risques de raideur en extension de la MP et des IP.



11.67 Cals vicieux des cols métatarsiens. Retentissement sur le coussinet capito-métatarsien, *a.* directement, *b.* via une déformation en griffe et *c.* une clinodactylie.



11.68 Cals vicieux métatarsiens. Modes d'ostéosynthèse après ostéotomie. *a.* Enclavement dia-épiphysaire. *b.* Embrochage rétrograde centromédullaire. *c.* Brochage direct épiphyso-diaphysaire.

– La résection isolée d'une tête est à proscrire en raison du risque majeur de transfert de charge et de désaxation de l'orteil par déséquilibre des muscles intrinsèques. Lorsque cette technique ne peut être évitée, la résection des têtes doit intéresser l'ensemble des rayons latéraux et s'accompagner d'un temps osseux d'accourcissement de MI (voir *supra*).

Problèmes métatarso-phalangiens

Ils associent les luxations invétérées pour les rayons latéraux et l'arthrose et l'hallux valgus post-traumatiques pour l'hallux.

Luxations invétérées

Elles sont toujours dorsales avec une fréquente composante latérale. Elles entraînent alors une double pathologie : déformation en griffe (associée ou non à une clinodactylie), d'une part, et pathologie de surcharge plantaire, d'autre part. Cette dernière, qui s'exprime sous la forme de métatarsalgies, procède de la subluxation antérieure du coussinet capito-métatarsien et du déshabillage de la tête.

Sur le plan pratique, il faut savoir penser à cette pathologie volontiers méconnue et examiner systématiquement les MP en présence d'un tableau de métatarsalgies post-traumatiques. Le traitement est chirurgical, sous la forme d'une réduction sanglante, par voie dorsale longitudinale.

Compte tenu de l'importance des phénomènes de rétraction, le temps de libération est capital. Il est nécessaire d'allonger l'appareil extenseur par dédoublement et de réaliser une capsulotomie dorsale large prolongée latéralement par la désinsertion des ligaments collatéraux des épicondyles métatarsiens. Après évidemment de la cavité articulaire, la réduction s'effectue par manœuvres directes parfois aidées par un mécanisme de démonte-pneu à l'aide d'une spatule fine.

La réduction est toujours instable, de sorte qu'un brochage transarticulaire oblique est indispensable. Il est indispensable de vérifier l'état des interphalangiennes. En cas de raideur IPP, on peut être amené à réaliser à la demande une arthrolyse ou une résection arthroplastique.

Lésions de la 1^{re} MP (M1P1)

Elles sont représentées par deux pathologies : l'arthrose post-traumatique et l'hallux valgus post-traumatique.

L'arthrose post-traumatique n'a guère de particularités sémiologiques par rapport à l'hallux rigidus primitif.

Cette pathologie peut survenir en dehors de toute lésion ostéoarticulaire locale. Elle fait alors suite à des mécanismes d'hyperpression axiale, elle-même secondaire à des phénomènes de rétraction musculo-ligamentaire d'origine ischémique. Ces derniers peuvent être la traduction distale d'un syndrome de loge larvé passé inaperçu (ayant touché le pied ou la loge postérieure de la jambe). Le problème est d'ordre médico-légal car il faut être en mesure de faire la preuve de l'imputabilité de cette pathologie dégénérative distale à un traumatisme locorégional ou à distance (segment jambier).

La symptomatologie n'a aucune spécificité. La présence d'un contexte de raideur (et/ou d'attitude vicieuse en flexion plantaire) des articulations d'amont peut majorer l'intolérance, de sorte que le diagnostic est fréquemment évoqué à une phase précoce de l'évolution, au stade de chondrolyse pure par exemple.

L'indication thérapeutique doit intégrer l'éventualité de cette composante de raideur aussi bien localement sur la métatarso-phalangienne qu'à distance et notamment sur la talo-crurale.

En présence d'une perte de flexion dorsale de la cheville et à fortiori d'un discret équin, il faut privilégier les interventions mobilisatrices.

— En présence d'une chondrolyse métatarso-phalangienne pure, on réalisera de préférence une arthrolyse associée, au besoin, au procédé de Mac-Loughlin. Il faut libérer la tête par désinsertion des ligaments collatéraux des épicondyles capito-métatarsiens. Lorsque ce temps d'arthrolyse n'apporte pas de gain substantiel de flexion dorsale :

— si l'articulation sésamoïdo-métatarsienne est libre, il faut compléter l'intervention par la résection cunéiforme à base supérieure du quart ou du tiers dorsal de la tête métatarsienne selon un trait oblique en haut et en arrière (procédé de Mac Loughlin);

— si l'articulation sésamoïdo-métatarsienne est enraidie par des phénomènes dégénératifs avancés, il faut préalablement désinsérer la bandelette sésamoïdo-métatarsienne de la base phalangienne.

— L'indication d'arthrodèse de M1P1 doit rester prudente. Elle peut être indiquée en cas d'arthrose majeure avec enraidissement vicieux en flexion plantaire à l'origine de phénomènes de surcharge plantaire IP.

— Dans ce cas, il est essentiel de vérifier qu'il existe dans la talo-crurale une liberté articulaire en flexion dorsale compatible avec le déroulement correct du pas. Faute de quoi, le résultat fonctionnel restera incomplet. On peut, certes, positionner l'arthrodèse avec un degré de flexion dorsale un peu plus marqué. Mais il faut prendre garde à ne pas provoquer de conflits dorsaux IP (sur le sommet de la griffe induite par la flexion dorsale relative de la MP) ou de métatarsalgies sous T1 par subluxation du coussinet capito-métatarsien et perte de l'appui pulpaire de l'hallux.

— Si ce risque paraît rédhibitoire, il reste deux solutions : soit réaliser, préalablement à l'arthrodèse M1P1, une intervention restaurant la flexion dorsale de la cheville (mais cette procédure est lourde et hors de proportion); soit, de façon plus réaliste, pratiquer après émondage des ostéophytes péricapitaux, une ostéotomie d'extension de la phalange proximale au niveau de la métaphyse proximale.

L'hallux valgus post-traumatique (HVPT), relève des conséquences d'un déséquilibre entre adducteur et abducteur de P1 et de l'altération des freins passifs du secteur médial de la 1^{re} MP.

Ce déséquilibre est le plus souvent la séquelle d'une luxation de la 1^{re} MP réduite spontanément ou par manœuvres externes sans temps de stabilisation complémentaire. L'atteinte traumatique de l'abducteur de l'hallux, du versant médial de la sangle sésamoïdo-métatarsienne et du ligament collatéral médial (LCM) est fréquemment matérialisée par la présence d'une fracture parcellaire du secteur médial de la base de P1, pseudarthrosée. Ce déséquilibre explique l'évolutivité de la déformation qui est le plus souvent très mal tolérée.

Sur le plan thérapeutique : il faut faire l'inventaire de l'ensemble des facteurs osseux favorisants, acquis et constitutionnels. Peuvent être en cause une pseudarthrose parcellaire du coin médial de la base de P1 et/ou d'un dérangement du complexe sésamoïdo-phalangien. Mais une métatarsomégalie et/ou une hallomégalie et/ou un métatarsus varus pathologique peuvent réaliser des facteurs favorisants d'origine constitutionnelle. Il faut prendre en compte ces deux éléments étiologiques.

L'intervention comporte un premier temps d'exploration intra-articulaire avec identification de lésions.

— L'arthrotomie médiale doit emprunter un chemin un peu plus dorsal que dans la technique habituelle pour préserver la vascularisation d'un éventuel fragment pseudarthrosé. Il faut libérer les rétractions latérales et à la mobilisation du sésamoïde latéral.

— En cas de pseudarthrose de la base de P1, on réalise l'ostéosynthèse (par minivis ou ostéosuture) du fragment en ayant pris grand soin d'en préserver les insertions tendino-ligamentaires.

— L'intervention comporte ensuite une ostéotomie de type Scarf (ou chevron) combinée, si besoin, à un raccourcissement de M1 et/ou P1. La réparation de la capsulotomie médiale doit être particulièrement attentive.

Conclusion

La complexité potentielle des programmes de correction des lésions vieillies des métatarsiens et des métatarso-phalangiennes et les risques d'hypocorrection sont toujours mal tolérés et nous incitent à rappeler les essentiels points suivants :

- seules les lésions et les dysmorphies anatomiques mal tolérées conduiront à l'indication de correction chirurgicale, après épuisement des procédés conservateurs ;
- les lésions doivent être dépistées immédiatement lors de la phase post-traumatique aiguë ;
- le traitement précoce est le meilleur garant de la prévention de ces situations difficiles à traiter et de pronostic réservé.

Déformation des orteils

Regroupe les anomalies d'orientation des orteils pouvant siéger dans le plan dorso-plantaire, définissant les clinodactylies. Elles peuvent être totales, à point de départ MP ou capito-métatarsien, ou partielles à point de départ IP ou phalangien. Elles peuvent être convergentes ou divergentes.

Les déformations peuvent affecter le plan sagittal, définissant les déformations en griffe ou en marteau. Elles procèdent le plus souvent des conséquences d'une pathologie d'amont, ostéoarticulaire ou musculo-tendineuse. Il peut s'agir d'anomalies d'orientation métatarsienne (augmentation de l'angle d'attaque au sol, par exemple), d'un déséquilibre musculaire (paralysie ou inefficacité des intrinsèques) ou d'une rétraction tendineuse des extrinsèques (dont l'expression est majorée par la mise en flexion dorsale passive de la cheville). Ce peut être aussi la traduction d'une cause locale, osseuse (cal vicieux phalangien) ou articulaire (luxation interphalangienne méconnue).

Déformation en griffe

Cette camptodactylie peut toucher l'interphalangienne proximale (IPP) définissant l'orteil en griffe ou l'interphalangienne distale (IPD) définissant l'orteil en marteau.

L'orteil en griffe (OG) associe une FP/IPP et une rectitude ou une FD/IPD de rattrapage (OG commun). C'est l'expression habituelle d'un déséquilibre musculaire intrinsèque/extrinsèque. Cliniquement, cette déformation entraîne un conflit dorsal IPP avec la chaussure, responsable d'un durillon dorsal.

L'orteil en griffe par enroulement associe une FP/IPP et une FP/IPD. Cette déformation est la conséquence d'une rétraction des extrinsèques, par séquelle (le plus souvent) d'un syndrome

des loges postérieures de jambe. Elle a la particularité d'être modifiée par la position de la cheville, aggravée par la flexion dorsale et améliorée par la flexion plantaire. Elle est responsable d'un double conflit : dorsal IPP et distal péri-unguéal, très gênant, sous la forme d'une hyperkératose sous-unguéale et de troubles de la croissance de l'ongle.

La déformation en marteau (OM), qui réalise un flessum IPD, procède habituellement d'une cause locale qu'il s'agisse des séquelles d'une lésion ostéoarticulaire ou d'un traumatisme ayant affecté l'insertion distale du long extenseur (LEO). Elle est responsable d'une hyperkératose dorsale IPD et distale sous-unguéale.

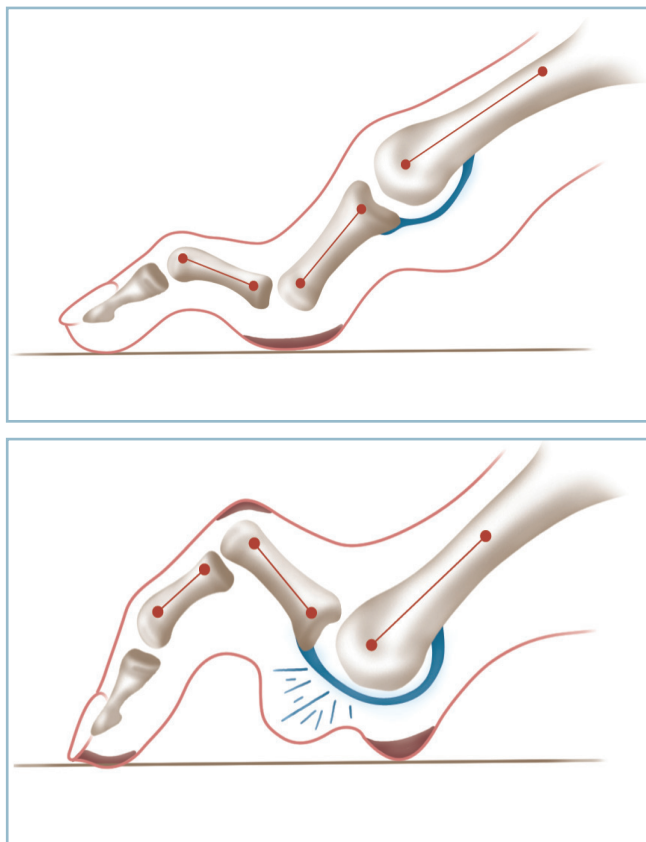
La déformation en col de cygne associe une FP/MP, un récurvatum/IPP et une FP/IPD. Cette déformation est assez rare et traduit une rétraction des fléchisseurs intrinsèques plantaires (position intrinsèque +). Elle peut être très mal tolérée en raison d'une hyperkératose en regard de la face plantaire de l'IPP.

Cette déformation ne doit pas être confondue avec la déformation en boutonnière qui associe une FD/MP, une FP/IPP marquée et un important récurvatum/IPD. Cette lésion est parfois dénommée, à tort, dans la littérature, « orteil en col de cygne ». La déformation en boutonnière est habituellement la conséquence d'un conflit entre l'hallux et le 3^e orteil, la crosse latérale de l'hallux plaçant le 2^e orteil en situation de « perte du droit de cité » (figure 11.69).

Le cadre des camptodactylies n'est pas univoque. La présence d'une déformation en griffe nécessite une analyse sémiologique précise et une recherche étiologique.

En pratique, trois éléments conditionnent le pronostic et le traitement :

- l'alignement des orteils adjacents : une clinodactylie convergente des orteils collatéraux étant susceptible de repousser l'orteil pathologique vers le secteur dorsal (créant les conditions d'une griffe) ou vers le secteur plantaire (créant plutôt les conditions d'une déformation en col de cygne) ;
- la souplesse de la déformation : la réductibilité doit non seulement être évaluée sur les IP mais aussi, et surtout, sur la MP ; l'état de la MP est un paramètre thérapeutique extrêmement important qui conditionne l'indication ;
- la position spontanée de PI : en effet, dans la déformation en griffe commune, PI se place en flexion dorsale. Cette dernière est à l'origine d'une subluxation en avant du coussinet plantaire capito-métatarsien et d'un déshabillage de la tête. La symptomatologie comporte non seulement des signes d'intolérance dorsale, mais aussi, à des degrés divers, des métatarsalgies qu'il faut savoir identifier.



11.69 Camptodactylies post-traumatiques.

- a** a. Déformation en col de cygne (surcharge à la face plantaire de P1). **b** b. Déformation en griffe (subluxation en avant du coussinet plantaire).

Sur le plan thérapeutique

En cas de déformation souple au niveau IP et MP : le traitement podo-orthétique est de mise. Cette situation doit être détectée par le test de réductibilité passive (voir figure 10.5). Ce test est positif lorsque la surélévation passive des cols métatarsiens entraîne la réduction complète des déformations aussi bien sur les IP que sur la MP.

En cas de griffe commune, on prescrit une semelle à barre d'appui rétrocapital (BARC) et non une simple coupole médiale, mal tolérée, par induction d'une instabilité de l'avant-pied dans le plan frontal.

En cas de déformation en col de cygne, la semelle doit comporter une barre d'appui antécapital (BAAC) pour relever P1. En présence d'un durillon plantaire IPP, on veillera à ce que la semelle comporte un évidement parfaitement situé en regard de ce dernier, en avant de la barre. Il est très important que la semelle soit bien stable à l'intérieur de la chaussure sous peine de provoquer une intolérance majeure par savonnage (voir figure 10.6).

Dans tous les cas, la prescription d'une semelle sur une déformation raide donne de mauvais résultats et provoque des manifestations d'intolérance par augmentation de l'épaisseur

du pied et majoration des conflits avec la chaussure (notamment dorsaux).

En cas d'irréductibilité de la griffe

La recherche étiologique et l'évaluation de l'état de la MP sont les deux éléments déterminants de l'indication.

Lorsque la MP est souple

Il est possible de réaliser à la demande une résection-arthroplastique, une résection-arthrodèse, voire une arthrolyse associée éventuellement à une ostéotomie diaphysaire de P1 (OTP1).

La voie d'abord est longitudinale paramédiale ou paralatérale, le long de la digitation moyenne du LEO. Le plan osseux est atteint sans décollement à travers l'extension du ligament rétinaculaire. L'articulation est ouverte et les surfaces articulaires exposées par luxation dans le plan horizontal.

En cas de Résection arthroplastique (RAtique IPP)

La résection porte sur l'épiphyse distale de P1, en veillant à ce que celle-ci soit parfaitement perpendiculaire à l'axe longitudinal de la diaphyse et qu'elle soit correctement dosée pour permettre une bonne souplesse, sans pour autant créer une instabilité.

La fermeture s'effectue en un plan intéressant la peau et les structures tendino-ligamentaires. La contention postopératoire est confiée à un procédé de syndactylisation.

Il faut se souvenir que ce procédé provoque un certain degré d'accourcissement global de l'orteil. Cela peut s'avérer très gênant (un orteil trop court ayant tendance à se placer en érectus et à perdre son droit de cité) et au moins très inesthétique. Cette conséquence doit toujours être prise en compte.

En cas de Résection arthrodèse (RADèse)

L'avivement porte sur les deux versants, avec une résection à minima sur le versant proximal, limitée au secteur le plus distal des condyles de façon à préserver au maximum le contact spongieux.

Sur les orteils latéraux, le contact et la contention sont assurés par une broche axiale transpulpaire introduite en va-et-vient par l'épiphyse basale de P2 avivée.

Sur l'hallux, on réalise de préférence un montage par vis axiale. On pratique le forage de P2 au diamètre nominal de la vis par voie antérograde, et forage de P1 au diamètre de l'âme par voie rétrograde en respectant le plan de la MP.

L'ostéosynthèse, après réalisation d'un court abord sous-unguéal, est effectuée à l'aide d'une vis de 4 (tête de 6) introduite d'avant en arrière par cette dernière, le vissage en compression étant poussé jusqu'au ras du sous-chondral proximal de P1.

La RADèse appelle plusieurs remarques. Le raccourcissement se trouve réduit; le gain de longueur obtenu par la correction

de la déformation compensant largement le raccourcissement induit par l'avivement osseux. Cet incontestable avantage comporte un **risque vasculaire**, susceptible de s'avérer très important dans une situation post-traumatique à risque. En effet, la mise en rectitude sans accourcissement peut provoquer une **ischémie par étirement des pédicules digitaux plantaires**. Il faut vérifier la vascularisation pulpaire en peropératoire et postopératoire immédiat. Lors de la confection du pansement, il faut faire en sorte que la vitalité de la pulpe puisse être surveillée facilement et que la broche axiale soit à l'abri de tout risque d'arrachement.

Toute erreur de réduction est sanctionnée par un vice positionnel et un conflit dorsal (en cas de flessum résiduel) ou collatéral (en cas de clinodactylie en varus-valgus) ou plantaire et/ou pulpaire périphérique (par vice rotatoire).

L'arthrodèse a une très grande utilité en matière de paralysie des fléchisseurs plantaires intrinsèques car elle restaure la flexion plantaire de P1 et partant l'impulsion pulpaire. En effet, l'ankylose de l'IPP, qui empêche toute possibilité d'échappement en flexion dorsale, transforme l'action des fléchisseurs extrinsèques (LFO et LFH) qui, d'extenseurs de la MP, deviennent fléchisseurs plantaires de P1.

Arthrolyse IPP (« Alyse IPP »)

Cette intervention s'effectue par une voie latérale ou médiale, horizontale, à la partie moyenne de la face collatérale de l'orteil. Le plan osseux est atteint en un plan, sans décollement; l'articulation IPP est ouverte horizontalement.

On procède à la désinsertion du fibrocartilage sur le secteur plantaire de la base de P2 et du ligament collatéral homologue sur l'épicondyle céphalique de P1. La désinsertion du ligament controlatéral peut soulever des difficultés et nécessiter la luxation de l'interphalangienne, dans le sens opposé à la voie d'abord. Mais il faut savoir que cette manœuvre obère les capacités d'assouplissement articulaire de l'intervention et fait courir un risque considérable d'enraidissement postopératoire.

Plusieurs remarques doivent être formulées :

- le risque vasculaire est particulièrement important car l'intervention ne comporte aucune résection osseuse;
- en cas d'excès de longueur de l'orteil par rapport à ses voisins, il est possible d'y associer une ostéotomie médiodiaphysaire de P1 d'accourcissement (OTAP1) (voir *infra*);
- il faut se souvenir que cette « arthrolyse de réaligement » est affectée d'un certain potentiel d'enraidissement articulaire, et que son indication doit être discutée en termes de bénéfices/risques avec celles des autres procédés. Le patient, sous peine de déboires, doit en être absolument prévenu.

Lorsque la MP est raide

Dans cette situation, il est indispensable de réaliser une arthrolyse pour en restaurer la souplesse. Il s'agit, presque toujours, d'une raideur en flexion dorsale de P1.

La récupération de la flexion plantaire ou, au minimum, la possibilité de mise en rectitude de P1 sont les préalables indispensables à la réalisation des temps phalangiens sous peine d'aboutir à un échec, voire à une aggravation. En effet, la FD/MP persistante fait entrer en conflit, avec la chaussure, la cicatrice dorsale (qui occupe le sommet de la déformation). Ce conflit se révèle le plus souvent très douloureux et particulièrement gênant.

La MP étant assouplie, il est possible de réaliser à la demande les temps phalangiens décrits précédemment. La voie d'abord doit être adaptée aux impératifs d'exposition. On réalise habituellement une longue incision dorsale brisée avec segments intermédiaires obliques se rejoignant, en quinconce, au niveau d'un secteur périphérique des interlignes MP, IPP, IPD.

Déformation en marteau

Au niveau IPD, la déformation en marteau (OM) relève d'une intervention univoque permettant habituellement de faire face à toutes les situations. Il s'agit de la RAtique IPD avec ténodermodèse.

Une voie d'abord dorsale transversale emportant le durillon est réalisée. L'IPD est exposée sans décollement par ténotomie transversale de la bandelette terminale du LEO.

Une résection, à minima, des condyles distaux de P2 est effectuée. La résection doit être suffisante pour réduire facilement le flessum, mais pas trop importante et, en aucun cas, aboutir à une instabilité à l'origine d'une phalange ballante très mal tolérée.

Après mise au contact des deux surfaces, la réduction et la contention sont assurées par trois points totaux de fils à résorption lente prenant en un plan les berges tendineuses et le plan cutané (ténodermodèse).

Clinodactylies

Ces déformations dans le plan horizontal peuvent être extrêmement gênantes et générer des difficultés de chaussage par conflits réciproques des orteils.

Elles peuvent être maîtrisées par des procédés de syndactylisation, à l'aide de bandelettes adhésives ou de petits appareils souples de type orthoplastique. Très souvent, l'insuffisance de ces petits moyens (ou leur détérioration rapide) et l'importance de la gêne conduisent au traitement chirurgical.

Sur le plan étiologique, la déformation est le plus souvent totale à point de départ MP ou capito-métatarsien. Elle est plus rarement partielle. Elle est alors de siège IPP ou diaphysaire trans-P1 et, plus exceptionnellement, distale par lésion de P2 ou de l'IPD.

Les formes totales, proximales relèvent du traitement de la pathologie en cause (voir « Lésions invétérées de la MP et cals vicieux des cols »).

Les formes partielles sont le plus souvent la conséquence d'un cal vicieux articulaire de l'IPP touchant l'épiphyse distale de P1. Ces formes relèvent d'une RADèse IPP avec résection à minima de la convexité (secteur long) et utilisation du frag-

ment réséqué comme greffon d'allongement sur la concavité (secteur court).

Les formes compliquant un cal vicieux diaphysaire de P1 relèvent d'une ostéotomie correctrice. La vérification de la parfaite liberté de la MP est la condition *sine qua non* de l'indication.

L'intervention n'est pas sans difficulté en raison de la gracilité et de la fragilité de la phalange proximale. Les principaux temps sont les suivants (figure 11.70) :

- voie d'abord dorsale sinieuse, permettant le contrôle de l'IPP et de la MP (qui ne sont pas ouvertes systématiquement) et le refoulement de l'extenseur, latéralement ;

- exposition des faces dorsales et plantaires de la diaphyse de P1 et mise en place de deux mini-écarteurs à bec, à appui cortical, de taille adaptée ;

- réalisation des deux traits d'ostéotomie, à la partie moyenne de la diaphyse, à l'aide d'une scie fine à vitesse réglable. Les traits doivent dessiner un coin répondant exactement à l'angle de correction, à base située dans la convexité ; l'effet d'accourcissement est important, de sorte que la résection doit être limitée au strict maximum ;

- calibrage du canal médullaire des deux fragments à l'aide d'une broche de taille croissante, à partir des tranches d'ostéotomie :

- sur le fragment proximal, le calibrage doit être seulement partiel (en longueur et en taille), pour guider la progression initiale de la broche qui doit se faire à frottement serré ;

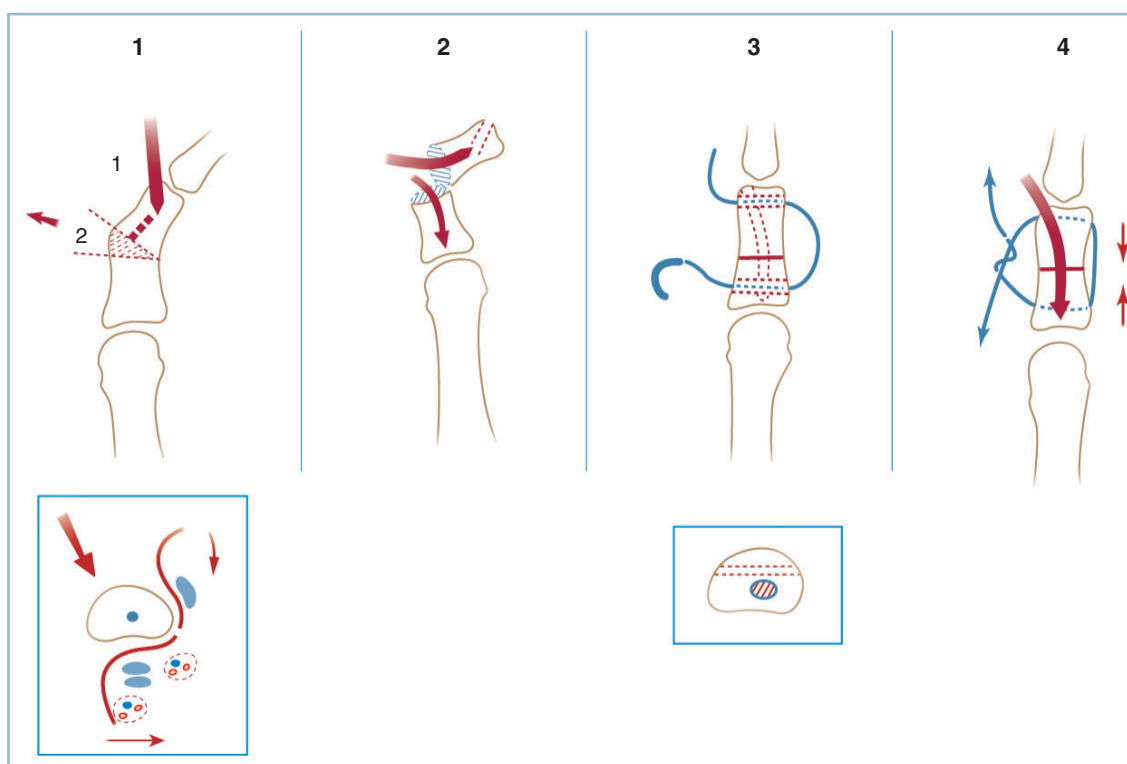
- sur le fragment distal, il faut réaliser un trajet oblique à partir d'une extrémité périphérique de l'épiphyse, rejoignant la cavité médullaire, à l'aide d'une mèche fine (15/10°) ; l'alésage de la cavité médullaire et du canal épiphysaire doit être réalisé au calibre de la broche d'alignement dont la progression doit se faire à frottement doux ;

- la broche axiale d'ostéosynthèse (Danis 8/10° ou 10/10°) dont le bout a été légèrement recourbé, y est glissée et poussée jusqu'au niveau de la tranche d'ostéotomie ;

- confection d'un canal osseux transversal au niveau de l'épiphyse distale et proximale, de siège plutôt dorsal de façon à ne pas interférer avec le trajet de la broche ; au niveau de chacun d'eux, un fil d'attente (monobrin de résorption lente 000) est passé ;

- mise au contact des deux fragments et enfonce de la broche qui est poussé jusqu'au ras du sous-chondral de la base de P1 ;

- impaction du foyer et mise en tension du fil qui est noué avec un objectif de compression et de stabilisation rotatoire ; précisons que le montage sur un dispositif de stabilisation axiale est indispensable pour éviter le risque de déplacement second-



11.70 Ostéotomie médio-diaphysaire de P1 pour cal vicieux.

1 : cathétérisme du segment distal et résection cunéiforme au sommet de la déformation (en cartouche : l'exposition du foyer), 2 : cathétérisme des deux fragments, 3 : confection de deux canaux transosseux transversaux et passage d'un fil (en cartouche : localisation frontale par rapport à la cavité médullaire), 4 : serrage du fil après implantation de la broche.

daire en récurvatum et l'induction d'une hyperkératose par surcharge plantaire;

– confection d'un pansement de syndactylisation qui est le complément indispensable de contention (prévention des déplacements en rotation).

Lorsque le CV complexe présente une composante de raccourcissement, incompatible avec une ostéotomie de fermeture, on devra résoudre à la réalisation d'une ostéotomie d'ouverture dans la concavité selon la même technique.

Néanmoins, deux risques sont susceptibles de se révéler rédhibitoires : cutané local sur les berges de l'incision et vasculaire pulpaire. Le but de l'intervention se limitera donc à la non-aggravation du raccourcissement, aucun objectif d'allongement n'étant de mise.

La surveillance per et postopératoire est particulièrement attentive. En cas de souffrance pulpaire, on n'hésitera pas à enlever la broche, quitte à perdre la correction. Le patient sera impérativement prévenu de ce risque avant l'intervention.

Correction des déformations d'orteil par techniques mini-invasives (X. Roussignol)

Les déviations d'orteils d'origine traumatique sont également accessibles aux techniques mini-invasives. Mais dans ce contexte, l'indication sera extrêmement prudente.

Cette technique est en effet formellement contre-indiquée :

- en cas de sclérose rétractile et/ou d'état vasculaire limite eu égard au risque de décompensation induit par le gonflement provoqué par la chirurgie à foyer fermé ; les séquelles de traumatisme à composante d'écrasement sont une contre-indication ;
- quand la correction de la déviation fait craindre un risque d'ischémie par distension des pédicules de la concavité, la technique n'autorisant, en effet, aucune possibilité d'accourcissement du squelette osseux.

Sur le plan technique, et après analyse lésionnelle précise, les différents temps sont les suivants :

– en cas de FD/MP irréductible, mise en rectitude de la MP par ténotomie de la bandelette du LEO par une moucheture cutanée strictement médiane en regard de la face dorsale, à l'aide d'un bistouri Beaver, et capsulotomie dorsale si nécessaire ;

– pour ce qui concerne la déviation d'aval, on réalise :

– une ténotomie du LFO et du CFO au Beaver par une moucheture cutanée, strictement médiane, au tiers proximal de la face plantaire de P1 ;

– puis, si besoin, par cette voie, une ostéotomie de P1, à l'aide d'une minifraise tranchante, au niveau de la jonction diaphyso-métaphysaire proximale ;

– en cas de déviation résiduelle, une ostéotomie de P2 peut être réalisée par voie dorsale médiane après ténotomie des extenseurs.

Après alignement de l'orteil par manœuvres directes, il est capital de vérifier la vitalité de la pulpe. Après quelques instants, si la vascularisation pulpaire reste douteuse après alignement, on ouvrira un des foyers d'ostéotomie pour pratiquer la résection osseuse nécessaire à la détente des pédicules.

La réalisation du pansement fait partie intégrante de l'intervention car ce dernier tient lieu de moyen de contention :

– l'orteil est réaligné sur les voisins par l'intermédiaire d'un dispositif de syndactylisation ; le réalignement doit se faire dans les plans dorso-plantaire et sagittal ; il est capital de vérifier l'orientation rotatoire de la pulpe dans le plan frontal ;

– le pansement doit être suffisamment ajusté pour assurer une parfaite contention tout en évitant la survenue d'une compression par gêne au retour veineux dorsal notamment ;

– la prévention de tout phénomène de macération est capitale car le pansement devra être laissé en place pendant 15 jours ; l'utilisation de compresses humides imbibées de sérum (\pm solution antiseptique diluée) est le moyen d'obtenir un excellent moulage sur les orteils.

ANOMALIES ACQUISES DES ARCHES ANTÉRO-POSTÉRIEURES

Sont regroupées ici les séquelles traumatiques responsables de troubles morphostatiques touchant les arches antéro-postérieures, qu'il s'agisse de pieds creux (et notamment leur variété antéro-médiale) ou de pieds plats valgus post-traumatiques.

des conséquences de la réduction du vice architectural pathogène fondamental sur les secteurs adjacents ;

— enfin, vérification, le plus rationnellement possible, de la réalité du lien entre les manifestations d'intolérance fonctionnelle et les données de l'analyse anatomique.

DÉMARCHE ANALYTIQUE ET DIAGNOSTIQUE

Elle est difficile à schématiser. On procède en trois étapes :

— en premier lieu : inventaire soigneux des signes d'intolérance, analyse globale du vice architectural avec mesure chiffrée de ses différentes composantes et identification, au sein de ces dernières, d'une lésion considérée comme l'élément étiopathogénique fondamental du trouble morphostatique ;

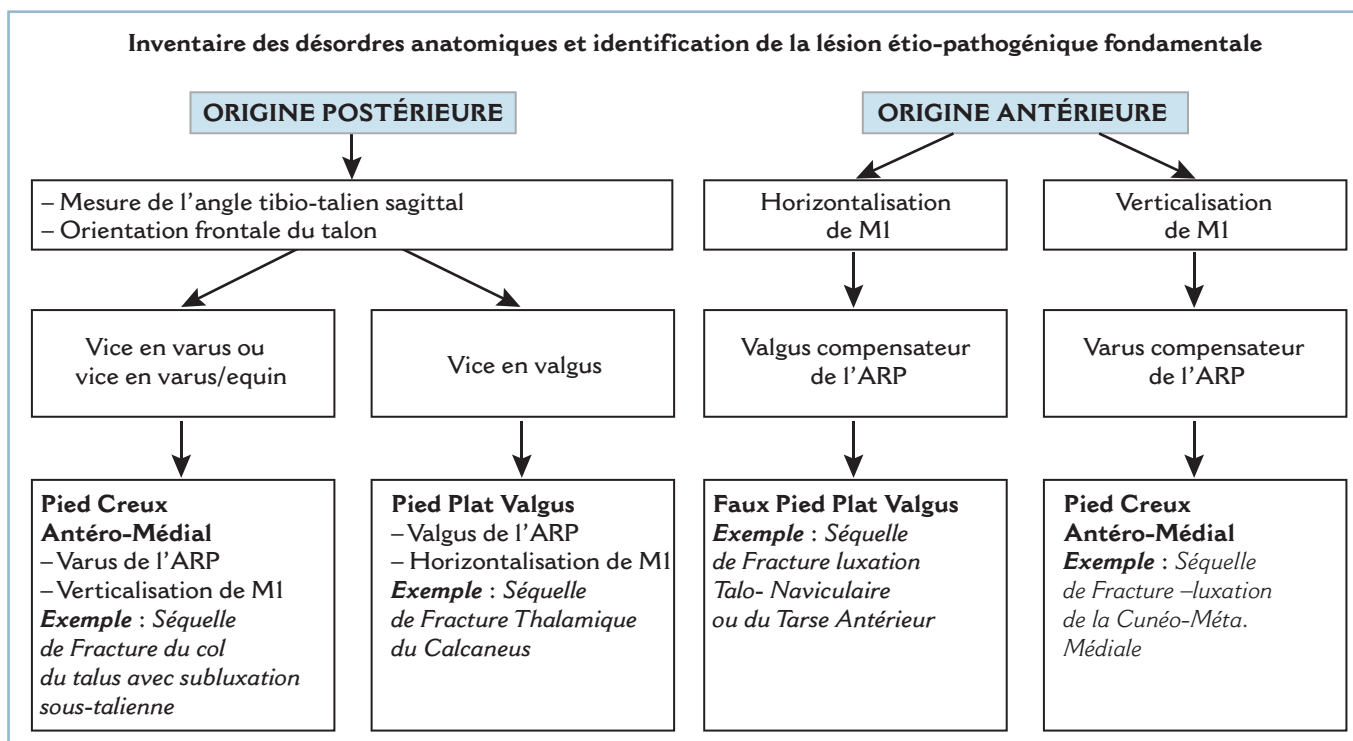
— puis : évaluation de la réductibilité ou de l'irréductibilité des lésions pathologiques et des structures voisines et prévision

ANALYSE ÉTIOPATHOGÉNIQUE

Dès lors, il est possible, de façon certes un peu schématique, d'isoler les troubles morphostatiques à point de départ postérieur et ceux à point de départ antérieur en fonction du siège de l'élément pathogène originel (*figure 11.71*).

Trouble morphostatique à point de départ postérieur

Ce trouble peut correspondre à une anomalie d'orientation de l'arrière-pied en varus équin ou en valgus.



Anomalie d'orientation du cou de pied et/ou du bloc talo-calcanéen en varus et/ou en équin

Cette anomalie peut se produire dans le plan sagittal (équin), dans le plan frontal (varus) ou dans les deux plans (elle est alors mixte, en varus équin). Elle retentit selon différents modes sur l'avant-pied :

- un équin pur retentit de façon homogène sur l'ensemble de la barre d'appui métatarsienne ;
- un varus pur sur l'arche latérale du pied ;
- une déviation mixte en varus équin reporte électivement l'appui sur le 5^e métatarsien.

La composante de varus, combinée à un certain degré d'adduction de l'avant-pied, est susceptible de masquer tout ou partie de l'équin. L'appui est alors reporté sur la base et la styloïde du 5^e métatarsien. Lorsque l'évolution est suffisamment ancienne, ces structures peuvent être le siège de remaniements locaux, voire de fracture pathologique.

De même, dans cette circonstance, la mesure de l'équin par référence à l'arche latérale se trouve substantiellement minorée. Il est alors essentiel de ne pratiquer cette mesure qu'après réorientation passive (par réduction du varus) de l'arrière-pied dans le plan frontal.

L'évaluation radiologique de l'équin peut s'effectuer électivement sur la mesure de l'angle tibio-talien sagittal ; il est alors largement supérieur à 105 degrés (normale = 105°).

Au maximum est réalisé un pied creux antéro-médial (PCAM) qui est défini par la déformation en hélice. Celle-ci comporte un cavus marqué de l'arche médiale par association d'un varus talonnier et d'une verticalisation de M1 dont les conséquences sont le plus souvent majorées par un équin.

En pratique, ce trouble morphostatique post-traumatique peut faire suite à une fracture du corps ou du col du talus avec dérangement sous-talien, à une luxation sous-talienne incomplètement réduite ou une fracture-luxation du médio-pied. Dans cette situation, la verticalisation de M1 correspond le plus souvent aux séquelles d'un syndrome des loges plantaires plus ou moins méconnu.

Anomalie d'orientation du cou de pied et/ou de l'arrière-pied en valgus

Cette anomalie peut s'accompagner d'équin talien comme dans le pied plat valgus (PPVL) post-traumatique ou de talus talien (séquelles de fractures du calcanéus).

Le retentissement est mixte, sur l'arche médiale sous la forme d'un planus et sur la barre d'appui métatarsienne sous la forme d'une surcharge sous la 1^{re} tête métatarsienne. Outre

les fractures du calcanéus, les étiologies les plus fréquentes sont les dérangements ostéoarticulaires périnaviculaires.

Trouble morphostatique à point de départ antérieur

Ce trouble morphostatique peut faire suite à deux anomalies morphologiques distales. Il peut s'agir :

- d'une horizontalisation de la partie distale de l'arche médiale donnant un aspect de faux pied plat valgus : la lésion en cause est le plus souvent une fracture du naviculaire et/ou une lésion de l'interligne de Lisfranc. Lorsque le TMS englobe des lésions du segment moyen de l'arche latérale (fracture compression du cuboïde), la déformation est alors majeure, sous la forme d'un pied convexe post-traumatique associant un planus médial et un énorme abductus de l'avant-pied ; cette dysmorphie simule un aspect de pied talus. En réalité, le réaligement de l'avant-pied sur l'arrière-pied (par réduction de l'abductus) fait apparaître un équin parfois très marqué qui redresse le diagnostic ;

- d'une verticalisation par pronation fixée de M1 : il peut s'agir des conséquences d'une fracture de la base ou d'une luxation du Lisfranc incorrectement réduite et potentiellement compliquée de syndrome des loges. Cette verticalisation de M1 entraîne une surcharge sous la 1^{re} tête et un varus compensateur, donnant un aspect de pied creux antéro-médial à point de départ antérieur.

CONDUITE THÉRAPEUTIQUE

Impossible à schématiser, on peut néanmoins en exposer les principes de base et les temps chirurgicaux essentiels (*figure 11.72*).

Trouble morphostatique à point de départ postérieur

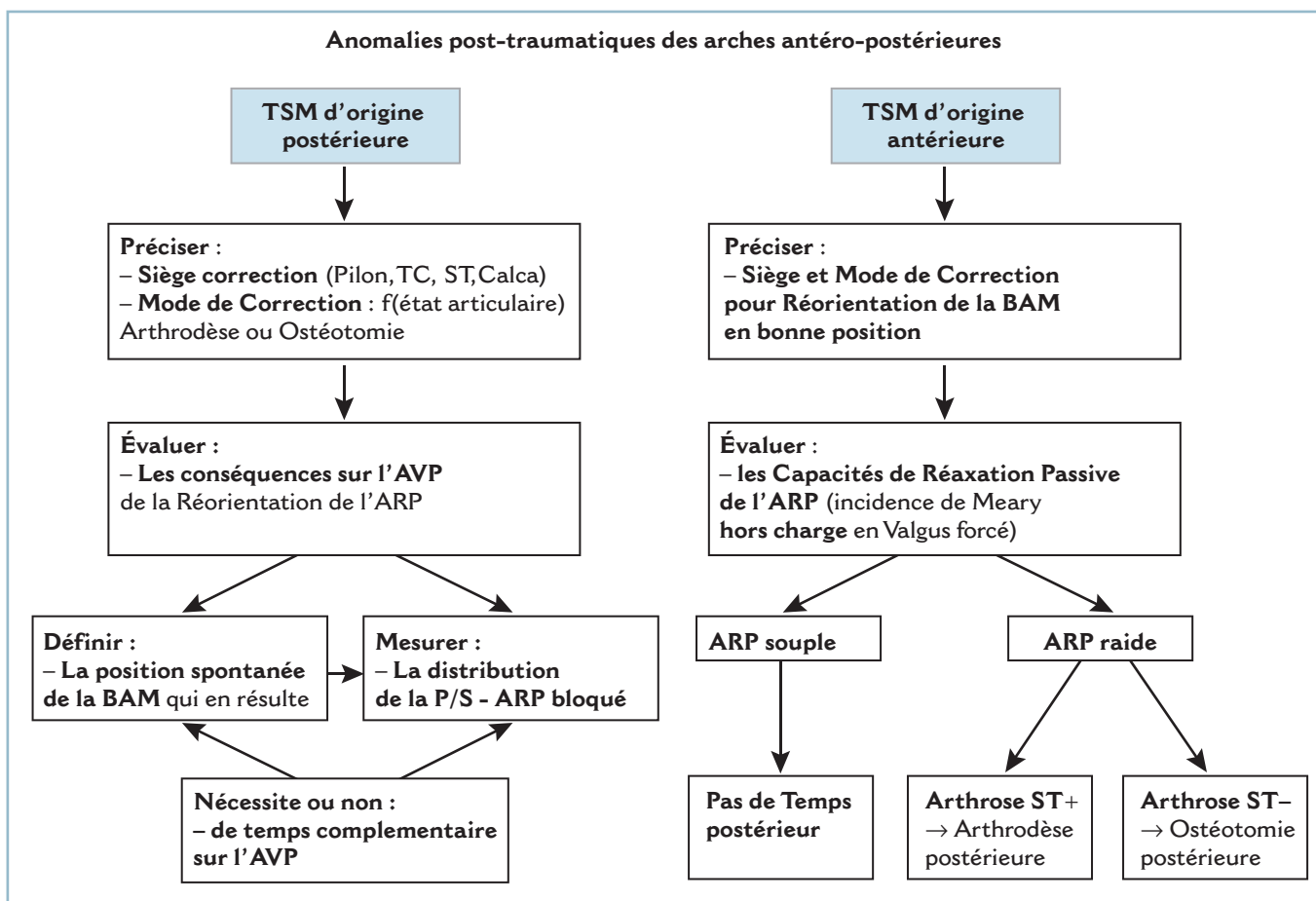
Il faut successivement :

- élaborer le programme de réorientation de l'arrière-pied en termes de méthode (ostéotomie ou arthrodesse) et de siège (pilon tibial, cheville, calcanéus, sous-talienne) ;

- évaluer les conséquences de la réaxation postérieure sur l'avant-pied et les possibilités d'adaptation à ce niveau :

- dans le plan frontal, on évalue la distribution de la pronosupination intrinsèque par référence à l'axe vertical du talon qui définit la position O. À partir de cette position, la mesure de l'amplitude de la pronation et de la supination permet de définir les possibilités d'adaptation de l'avant-pied à la réorientation de l'arrière-pied ;

- dans le plan sagittal, il faut faire un calque pour préciser la situation et la morphologie de la partie distale des arches antéro-postérieures après remise en position normale de l'arrière-pied (réduction d'un équin ou d'un talus) ;



II.72 Algorithme – Anomalies des arches AP – Indications Thérapeutiques.

— préciser, à partir de ces données, la nécessité ou non de réaliser un temps antérieur et, dans l'affirmative, en préciser les modalités.

Trouble morphostatique à point de départ antérieur

Le point essentiel est l'évaluation de la souplesse de l'arrière-pied et notamment du couple de torsion. Il faut chiffrer avec précision les capacités d'adaptation de l'arrière-pied après restauration de l'orthogonalité de la barre d'appui métatarsienne sur l'axe jambier.

En cas de souplesse de l'arrière-pied, il n'est pas nécessaire de réaliser de temps postérieur complémentaire. On doit cependant prendre garde au fait que le secteur d'amplitude de la sous-talienne en valgus est couramment surestimé cliniquement. Pour les cas limites, il est prudent d'effectuer un cliché dynamique de face avec cerclage talonnier en valgus forcé pour obtenir un critère objectif et précis de décision.

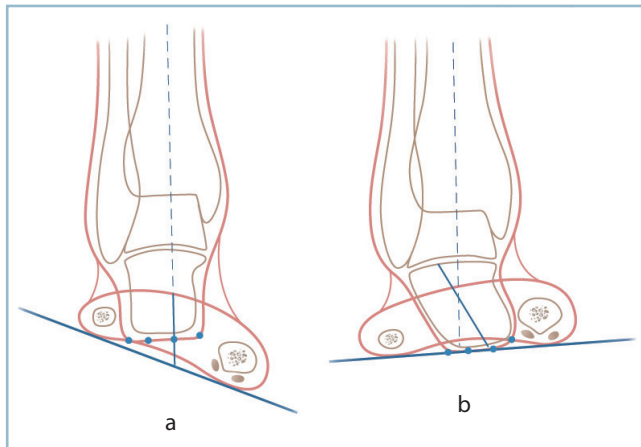
En cas de raideur de l'arrière-pied, il faut réaliser un temps postérieur complémentaire, qu'il s'agisse d'une arthrodèse (en cas de lésions dégénératives de la sous-talienne par exemple)

ou d'une ostéotomie du calcanéus (en l'absence de signes radiographiques d'arthrose).

Dans tous les cas : il ne faut jamais prendre le risque de décompenser, par un acte chirurgical non parfaitement adapté, une situation d'équilibre ayant permis le rattrapage réciproque de deux anomalies associées et ayant abouti au cours du temps à une certaine tolérance fonctionnelle ;

- Ainsi, un varus de l'arrière-pied est susceptible d'amortir fonctionnellement la présence d'une verticalisation excessive de M1.
- À l'inverse, une correction insuffisante ou incomplète peut induire, non pas une amélioration partielle, mais une réelle aggravation fonctionnelle.

En cas d'arthrose de la cheville avec varus de l'arrière-pied, la présence d'une verticalisation excessive, non corrigée de M1, provoque par le biais d'une surcharge sous T1, la reproduction du varus dans la sous-talienne malgré une arthrodèse talo-cruale parfaitement positionnée (figure II.73)). De même, en présence



11.73 Retentissement d'un vice d'orientation de la barre d'appui métatarsienne sur l'arrière-pied. Clichés en double cerclage. En dépit d'un parfait positionnement d'une arthrodèse talo-crurale, *a.* une pronation fixée de la BAM entraîne *b.* un varus de l'arrière-pied.

d'une déformation en varus équin (VRE), la réduction isolée du varus extériorise l'équin qui peut devenir très gênant par l'entremise d'un syndrome de surcharge antérieure et de métatarsalgies.

La décision chirurgicale ne doit être prise qu'à la condition *sine qua non* de la certitude d'une correction complète de toutes les composantes de la dysmorphie ostéoarticulaire, seul élément prédictif objectif d'amélioration fonctionnelle.

Il est donc fondamental de préciser à nouveau l'importance des critères de contrôle peropératoires de la correction. Ceux-ci doivent être cliniques et prendre en compte les axes dans les deux plans, les rotations, les amplitudes articulaires globales et intrinsèques. Le genou doit être intégré dans le champ opératoire; de même, il est indispensable que l'installation soit compatible avec la réalisation de ce contrôle par rapport aux plans de référence (face stricte, profil strict, distribution des rotations...).

Les contrôles radiographiques sont irremplaçables et complètent les informations cliniques. Il faut disposer de grands champs englobant l'ensemble du pied et le cou de pied.

On doit bien connaître les performances des différents moyens radiographiques peropératoires en séparant celles de l'amplificateur de brillance, irremplaçable pour l'analyse locale, et celles de la radiologie conventionnelle standard indispensable pour l'analyse architecturale globale. Les clichés, pied soutenu en position de fonction et incidence orthogonale, sont indispensables.

Les contrôles radiographiques doivent renseigner sur la position respective de l'avant-pied par rapport à l'arrière-pied. On ne saurait trop insister sur l'utilité des clichés avec double cerclage, postérieur talonnier et antérieur péricapito-métatarsien, et la nécessité du respect de tous les moyens de radioprotection peropératoires.

PROBLÈMES CUTANÉS, NÉVROMES, ANESTHÉSIE PLANTAIRE

(AVEC LA COLLABORATION DE P.-Y. MILLIEZ ET I. AUCQUIT-AUCKBUR)

PROBLÈMES CUTANÉS

Talon

À ce niveau, les problèmes cutanés regroupent les pathologies de jonction «peau mobile-peau fixe», les fistules et les ulcérations chroniques.

Problèmes d'interface «peau mobile-peau fixe»

Ce sont les difficultés induites sur la jonction entre peau saine et peau adhérente quand une perte de substance cutanée a été

couverte par une greffe libre ayant adhéré au plan osseux. La localisation en zone de charge, à la jonction de deux unités fonctionnelles, soulève de nombreuses difficultés. Le plan de couverture du talon comporte en effet deux secteurs ou unités; l'un postérieur et dorsal, immédiatement sous-cutané (talon osseux), l'autre plantaire correspondant au capiton plantaire postérieur (talon plantaire). Physiologiquement, le revêtement cutané du talon plantaire, bien que solidement ancré par les cloisons sagittales, conserve une certaine mobilité sur le plan osseux (ne serait-ce que pour permettre l'adaptation aux contraintes de cisaillement).

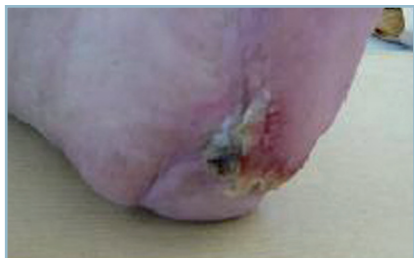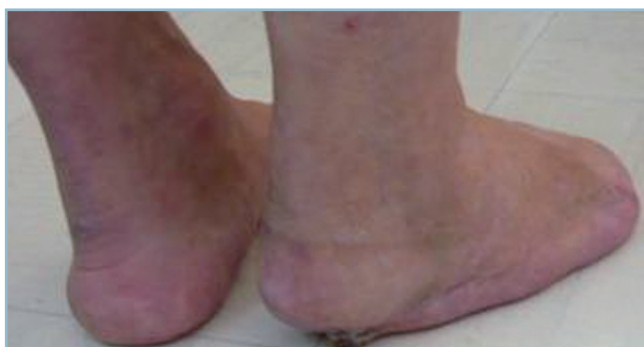Lorsqu'une perte de substance cutanée du talon plantaire a été couverte par une greffe cutanée libre, l'adhérence étroite de

cette dernière au plan osseux génère des contraintes de friction à la jonction avec les tissus sains voisins. Ce conflit siège à la jonction avec la plante saine qui, de surcroît, est en surplomb de plusieurs millimètres par rapport à la zone pathologique. Ces conditions locales sont à l'origine de fissures cutanées transversales et d'une réaction hyperkératosique, linéaire, à la jonction peau saine-peau greffée.

Cette plaque d'hyperkératose possède plusieurs particularités (figure 11.74) :

- elle est extrêmement rebelle et récidivante ;
- elle est très dure et réalise une structure cornée, en coin, très agressive, s'étendant sur la totalité de la zone de jonction des deux unités ;
- surtout, elle est très douloureuse et hémorragique, ce caractère se manifestant par des saignements perlés à la marche et un tatouage pigmentaire donnant un aspect brunâtre.

Il faut insister d'emblée sur le fait que ces deux particularités sémiologiques, surtout (comme cela est fréquemment le cas) en présence d'une certaine ancienneté, doivent faire suspecter une transformation sarcomateuse (épithélioma épidermoïde) ; au moindre doute, cette crainte doit conduire à la réalisation de biopsies étagées de la zone de jonction (intéressant conjointement peau saine et peau pathologique).



11.74 Hyperkératose chronique hémorragique par contrainte en friction à la jonction peau fixe (greffe de peau mince sur le secteur postérieur du talon osseux) et peau mobile du talon plantaire préservé.

Sur le plan thérapeutique

La cohérence de l'enchaînement étiopathogénique sera vérifiée en s'assurant de l'absence de trouble morphostatique associé, susceptible d'agir comme facteur favorisant par le biais d'une concentration de contraintes, par exemple un varus talonnier reportant les pressions sur le bord latéral du pied. Une telle situation devra faire discuter, en tout premier lieu, l'indication d'un temps chirurgical préalable de correction.

Il faut d'abord épuiser les petits moyens non chirurgicaux. Tout d'abord les soins de pédicurie qui sont idéalement réalisés par le chirurgien lui-même. On évitera soigneusement d'entamer la couche fertile, sous peine de favoriser la repousse hyperkératosique. On prendra soin de réséquer, pas à pas, au bistouri, la bordure d'hyperkératose qui doit être amincie et, dans la mesure du possible, mise au plan pour supprimer ou diminuer son rôle pathogène. La participation et la parfaite coopération du patient sont deux conditions *sine qua non*. Celui-ci devra surveiller quotidiennement l'aspect local et assurer les soins de propreté (savon et eau) puis procéder à des mesures d'assouplissement et de lubrification grâce à des massages à l'aide de produits hydratants et/ou vaselinés.

Le second moyen est le port d'une orthèse plantaire qui doit répondre à de strictes conditions de prescription :

- podo-orthésiste informé de l'hypothèse étiopathogénique et de l'objectif thérapeutique ;
- chaussure parfaitement adaptée à la pointure du patient et présentant toutes les caractéristiques d'un chaussant de bonne qualité ;
- semelle parfaitement adaptée à la morphologie et à la taille du pied de façon à éviter toute possibilité de savonnage à l'intérieur de la chaussure, cette condition étant particulièrement importante.

L'objectif thérapeutique est la mise en décharge effective de la zone pathologique et de la totalité des secteurs de jonction grâce au report de l'appui en zone saine :

- la limite périphérique du secteur d'appui doit être suffisamment décalée des zones pathologiques pour éviter aux parties molles adjacentes de faire hernie, lors de la mise en charge, et de créer un « effet ventouse » susceptible d'entraîner une hypersollicitation locale, particulièrement pathogène ;
- les secteurs d'appui de la semelle doivent utiliser un matériau relativement rigide, non déformable ;
- le secteur d'évidement en regard des zones pathologique doit être assez important pour provoquer une décharge effective. La semelle est donc épaisse, ce qui peut poser un problème d'adaptation à la chaussure.

Le patient sera régulièrement suivi en consultation. Il faut vérifier la conformité de la semelle à la prescription et ne pas hésiter à demander des retouches. Son efficacité (éventuellement après plusieurs tentatives) devra être contrôlée après quelques semaines d'utilisation.

Ce n'est qu'en cas d'échec de ces petits moyens que l'avis du chirurgien plasticien sera sollicité. Selon les situations, pourront être discutés en termes de bénéfices/risques :

— un resurfaçage par résection des zones cutanées excédentaires avec l'objectif de faire disparaître le repli fissuraire qui s'est constitué entre la zone fixée et la zone mobile ; mais cette technique qui s'avère à court terme efficace comporte un risque élevé de récurrences en raison de l'absence de prise en charge de la cause première (adhérence cutanée cicatricielle) ;

— une reprise de la chirurgie de couverture initiale avec résection de la totalité de la zone d'adhérence suivie par un lambeau mieux adapté recréant l'ensemble de l'unité anatomo-fonctionnelle. Cette solution est lourde et, de surcroît, si elle permet l'apport d'un matelas souple et épais en zone de charge, ce dernier est insensible et comporte un risque élevé de savonnage sur le squelette osseux calcaneen.

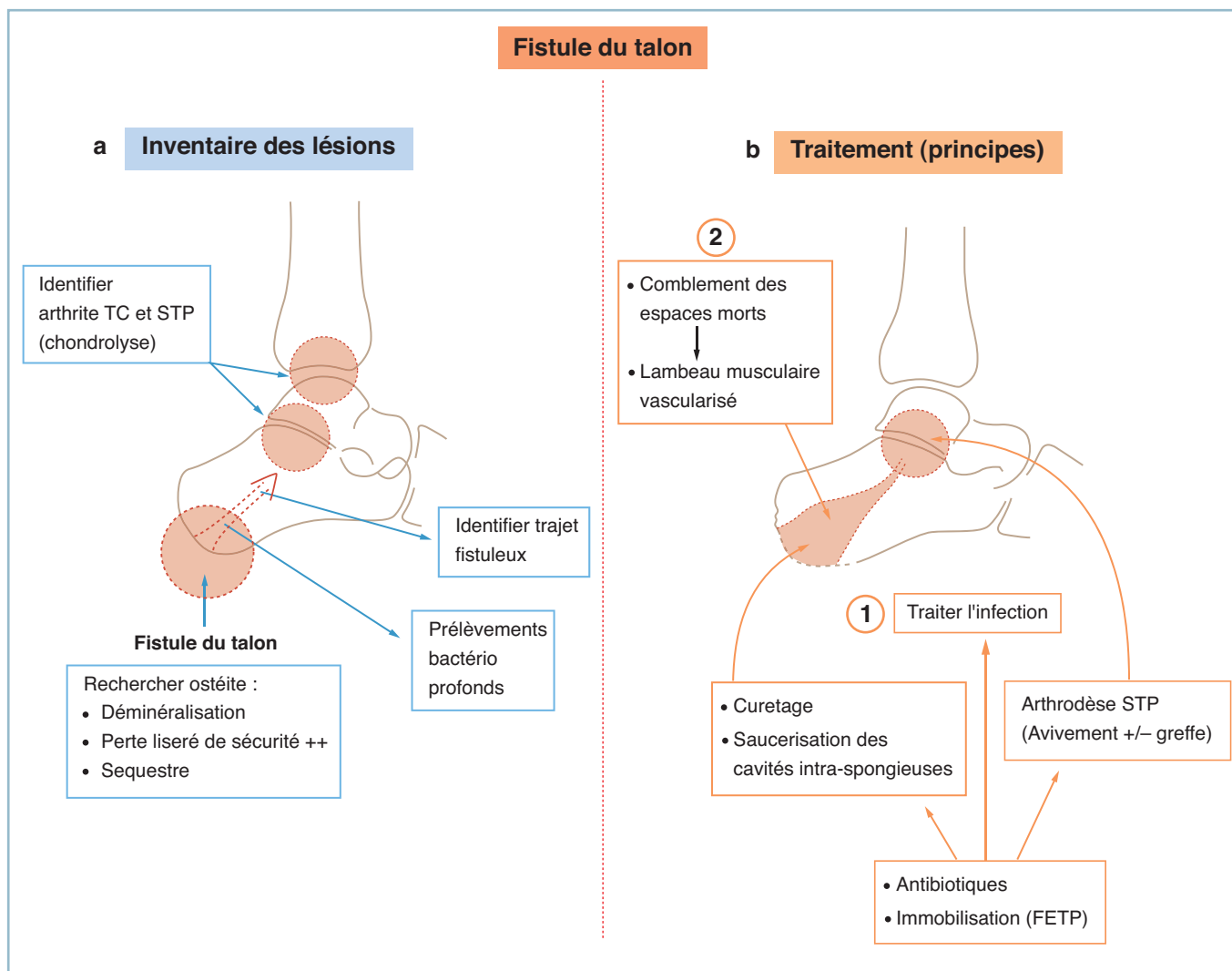
De telle sorte que l'abstention est souvent décidée en termes de bénéfices/risques, en essayant d'optimiser l'adaptation et l'efficacité des petits moyens non chirurgicaux.

Fistules talonnières et ulcérations chroniques supramalléolaires

Fistules calcanéennes

Elles correspondent toujours à une infection ostéoarticulaire sous-jacente (*figure 11.75*).

Il peut s'agir d'une ostéite de surface de la corticale calcaneenne, à partir d'une escarre talonnière par exemple. Sur les radiographies standard, il ne faut pas attendre la constitution d'un séquestre cortical, mais accorder toute sa valeur à une simple zone de déminéralisation trabéculaire des secteurs cor-



11.75 Fistules chroniques du talon.

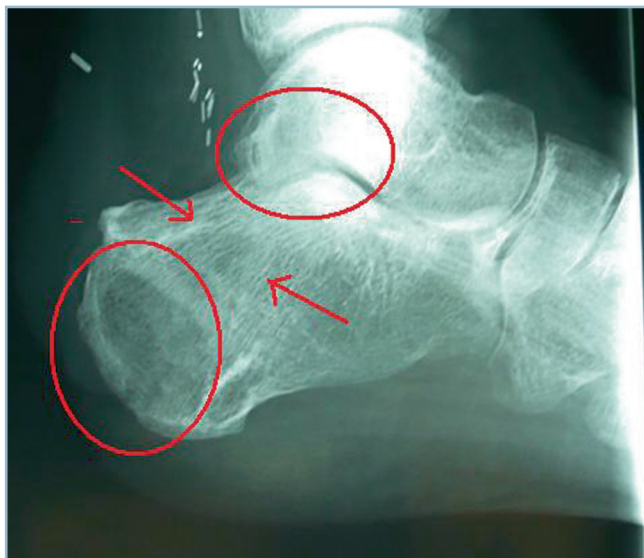a. Inventaire des lésions localement et à distance (STP et TC). b. Traitement de l'infection (1) puis comblement des espaces morts (2).

tico-spongieux situés en regard et en périphérie de l'ulcération. La prise en compte de l'aspect du liseré de sécurité est essentielle. De même, la réalisation d'un scanner de confirmation est indispensable.

Il peut s'agir également de la fistulisation d'une ostéo-arthrite chronique sous-talienne postérieure. On examinera avec attention le cliché de profil à la recherche d'un pincement de l'interligne, associé ou non à des anomalies de la trame et du liseré sous-chondral de sécurité. Cette constatation doit conduire à la réalisation d'une fistulographie couplée à un scanner en demandant au radiologue de procéder à l'analyse du (ou des) trajet(s) fistuleux intraosseux (figure 11.76).

Dans tous les cas, il ne faut pas se contenter de prélèvements bactériologiques de surface, sans intérêt, mais réaliser des prélèvements en profondeur par écouvillonnage. On accordera alors toute sa valeur à la positivité au même germe sur des prélèvements répétés.

Le traitement comporte deux volets qui, idéalement, doivent être pratiqués simultanément ou, si besoin, en deux temps, à savoir le traitement de l'infection et le comblement des cavités et espaces morts intraosseux.



11.76 Fistule chronique du talon avec arthrite chronique de l'articulation sous-talienne postérieure.

La radiographie montre une déminéralisation de la tubérosité postérieure, une chondrolyse de l'articulation sous-talienne postérieure (cercles rouges) et la bande de déminéralisation du trajet de communication (flèches rouges).

Une condition *sine qua non* doit être précisée d'emblée. Les voies d'abord nécessaires à la réalisation des temps osseux ne devront en aucun cas gêner la gestion des différentes phases du temps plastique de comblement. En cas d'intervention à double équipe, tous ces problèmes seront soigneusement passés en revue et discutés. Ils concernent toutes les étapes de l'intervention, y compris la position de l'opéré.

Traitement de l'infection

Il repose sur l'évacuation des collections et des fongosités, l'excision des granulomes et des séquestres corticaux que le scanner aura, le plus souvent, facilement identifiés.

— Pour ce qui concerne le tissu spongieux, la détermination de la limite entre tissu « sain » et tissu gravement inoculé peut se révéler très difficile, même au scanner.

— C'est pourquoi, en l'absence de limitation par une bordure scléreuse, l'excision doit être relativement économique et se limiter aux structures dont la contamination est certaine. L'antibiothérapie, en conformité aux données de l'antibiogramme et de sa pénétration osseuse, dans cette circonstance, représente l'essentiel de l'action thérapeutique.

Dans ces conditions de doute, il est prudent de différer le temps de comblement, qui sera réalisé secondairement après vérification de l'efficacité thérapeutique (tarissement de l'écoulement, reminéralisation périphérique). La zone de « saucérisation » est alors pansée à plat sur compresses vaselinées.

En cas d'ostéo-arthrite sous-talienne postérieure, une arthrodèse est indispensable. Sauf exception, une arthrodèse limitée à la sous-talienne postérieure est suffisante. Cette dernière peut être (ou idéalement, doit être) réalisée dans le même temps que le comblement. Plusieurs problèmes doivent être résolus lors de l'élaboration du protocole opératoire.

— En ce qui concerne les temps osseux, les voies d'abord doivent permettre l'exposition et l'avivement de la sous-talienne postérieure, le curetage et la mise à plat des trajets fistuleux. La fistule s'extériorisant habituellement dans le secteur postéro-inférieur de la tubérosité, l'abord de la sous-talienne postérieure est habituellement possible grâce à une voie horizontale sous-malléolaire latérale. Cette voie permet de faire l'inventaire des lésions, d'identifier l'orifice proximal du trajet fistuleux qui est progressivement élargi sur son secteur initial. Parallèlement, l'orifice distal est cathétérisé, agrandi et cureté de telle sorte que la totalité du trajet (et de ses éventuelles cavités annexes) peut être nettoyé et avivé.

— Après changement de gants et de matériel, les deux versants de la sous-talienne postérieure sont avivés. Se pose alors le problème du contact osseux et de l'immobilisation postopératoire.

— En l'absence de perte de substance osseuse, le contact spontané est suffisant pour ne pas imposer, en termes de

bénéfices/risques, une ostéosynthèse en compression, le seul avivement et la décontamination étant suffisants pour permettre la fusion talo-calcaneenne postérieure. Dans cette situation, la mise en place d'un fixateur externe tibio-pédieux (FETP) peut s'avérer très utile au moins dans la période initiale. En dépit de l'absence de prise calcaneenne (ce qui représente une mesure de prudence dans ce contexte septique), ce dispositif permet de maintenir le pied en position de fonction, de faciliter la réalisation des soins locaux et assure une immobilisation suffisante pour se passer de toute contention complémentaire.

— En cas de perte de substance, un comblement par autogreffe spongieuse est indispensable. Il est donc prudent de prévoir dans le champ opératoire l'inclusion d'un site de prélèvement d'une autogreffe spongieuse. Le tassement à force de copeaux spongieux dans le foyer, restaure un contact suffisant pour se passer de toute ostéosynthèse focale en compression. Une immobilisation par FETP est alors suffisante.

Dans quelques cas exceptionnels, l'inoculation massive de l'articulation talo-crurale et de l'articulation sous-talienne postérieure peut traduire une nécrose du corps du talus. Cette éventualité peut s'observer en cas de fracture-énucléation du corps du talus dont la sévérité de l'inoculation initiale n'a pas permis d'obtenir l'assèchement après reposition et a laissé persister une fistule talonnière chronique rebelle. Il n'y a guère de solution, après confirmation de la nécrose (par scintigraphie et/ou IRM), que celle d'une talectomie (idéalement corporéale) d'assèchement, suivie d'une arthrodeuse tibio-calcaneenne.

Comblement des espaces morts intracalcaneens

Ce temps s'effectue après nettoyage et décontamination des lésions septiques intracalcaneennes. Celui-ci peut laisser de vastes cavités au sein du tissu spongieux tubérositaire. Plutôt que de réaliser un comblement massif par tissu osseux spongieux dont l'incorporation reste hypothétique en milieux septiques, il est préférable de s'adresser à un lambeau musculaire de comblement parfaitement vascularisé. Un temps de renforcement osseux du calcaneum est habituellement inutile en raison de l'hypertrophie trabéculaire qui s'est constituée dans les secteurs sains ou qui se fera jour pendant la période de décharge postopératoire. On peut utiliser, selon les conditions locales :

— soit un lambeau local pédiculé du type abducteur de l'hallux ou abducteur du V; ces lambeaux ont des performances somme toute limitées;

— soit un lambeau libre pour les compléments de grande taille, qu'il s'agisse du gracilis ou du dentelé antérieur. Dans tous les cas où le traumatisme initial présente une certaine complexité, il est prudent de vérifier l'état (et son intégrité) de la situation vasculaire du pied de façon à préciser les conditions d'anastomose.

Ulcérations chroniques supramalléolaires

Elles peuvent prêter à confusion avec un ulcère variqueux dont elles prendront parfois l'aspect. Cependant, le contexte post-traumatique doit orienter; de même, elles sont de siège plus distal, en regard ou au bord supérieur du relief malléolaire. Elles peuvent toucher les deux malléoles, mais sont plus fréquentes sur le secteur médial.

Elles répondent presque toujours à une étiologie plurifactorielle. Il faut alors systématiquement :

— éliminer une étiologie vasculaire associée, veineuse et surtout artérielle; l'évaluation de la trophicité cutanée et la palpation des pouls distaux sont indispensables; au moindre doute, il faut demander un contrôle par échodoppler (artériel et/ou veineux) et solliciter l'avis du chirurgien vasculaire si ces examens ne sont pas strictement normaux;

— éliminer une neuro-arthropathie de l'arrière-pied dans le cadre d'un diabète, grâce à l'examen de la sensibilité profonde (sensibilité vibratoire au diapason);

— rechercher un TMS qui peut se révéler très pathogène quand l'ulcération siège au sommet de la déformation où se démasquent des phénomènes de tension tissulaire chronique s'opposant à toute possibilité de cicatrisation :

— c'est le cas surtout sur le secteur latéral, où un varus de l'arrière-pied majore la saillie du relief malléolaire;

— plus rarement, et de façon moins évidente, sur le secteur médial, par action conjuguée d'un équin talien et d'un valgus de l'arrière-pied entraînant la mise en tension des tissus mous périmalloéolaires;

— et surtout identifier une composante infectieuse qui peut être induite par la présence d'un matériel d'ostéosynthèse sous-jacent.

Dans la région supramalléolaire médiale, la présence d'une infection chronique larvée sur une ostéosynthèse par hauban peut induire la constitution d'une ulcération chronique. Celle-ci présente un certain nombre de particularités cliniques qui doivent orienter :

— elle est particulièrement rebelle, sans aucune possibilité de cicatrisation malgré des soins locaux appropriés, voire une ou plusieurs tentatives de couverture par greffe, toutes infructueuses;

— par contraste, le bourgeon de très bonne qualité et son aspect de bon aloi n'expliquent pas l'échec; son caractère hypertrophique doit orienter; seule l'ablation du matériel permet la cicatrisation rapide et stable de l'ulcération.

Sur la malléole latérale, l'aspect clinique prend souvent le masque d'un hygroma ulcéré au sommet du relief malléolaire en regard de la saillie d'une vis ou de l'extrémité de la plaque. Il est ici indispensable de rechercher une communication avec la gaine des fibulaires créant les conditions d'une synovite chronique et un important facteur d'entretien.

L'infection peut être à l'origine de manifestations locales d'ostéite chronique donnant à l'extrême des aspects de séquestration corticale et/ou des plages de nécrose plus ou moins étendues. Mais ces images sont tardives. *Il faut, en réalité, s'attacher à mettre en évidence des aspects de périostite (épaississement périosté simple ou en bulbe d'oignon) ou des plages de déminéralisation avec ou sans disparition du liseré de sécurité.* Ces signes d'alerte doivent conduire à la réalisation d'un scanner.

Elle peut aussi être le témoin d'une arthrite septique, dans les formes les plus graves et les plus évoluées, qui peut prendre tous les aspects entre l'inoculation simple et l'ostéo-arthrite septique chronique. Cette arthrite septique peut intéresser la talo-crurale, la sous-taliennne postérieure ou les deux articulations. Ce risque est surtout à craindre sur le secteur médial et, partant, sur le secteur rétomalléolaire en raison de la proximité des cavités articulaires et de la présence fréquente de communication entre les gaines synoviales des tendons postéro-médiaux et les deux cavités articulaires. L'examen des radiographies standard sera donc être extrêmement attentif. Il faut savoir donner toute son importance à une chondrolyse et à une plage de déminéralisation sous-chondrale sur chacun des interlignes.

Au total, en présence d'une ulcération chronique supramalléolaire ou périmalléolaire, en plus de l'examen clinique complet (avec, en particulier, évaluation vasculo-nerveuse et trophique et recherche d'un TMS associé), les radiographies standard sont indispensables pour l'analyse systématique des structures osseuses et des interlignes articulaires (TC et STP). Elles seront toujours complétées par des radiographies cerclées en charge pour analyser et chiffrer un éventuel vice architectural.

Le traitement découle directement des conclusions de l'analyse étiologique. On peut être amené à prendre en charge des lésions évoluant depuis des années dont la chronicité et le caractère rebelle ont pu faire envisager une amputation. En réalité, grâce à l'inventaire des lésions et à l'analyse étiopathogénique, la prise en charge de l'ensemble des composantes pathogènes permet le plus souvent de venir à bout de situations en apparence désespérées. Le traitement peut être extrêmement simple (ablation de matériel par exemple) ou extrêmement complexe quand s'associent les conséquences de troubles morphostatiques et d'ostéo-arthrites ainsi que celles d'un état trophique très défavorable (*figure 11.77*).

Avant-pied

La pathologie cutanée post-traumatique touche la barre d'appui métatarsienne et est essentiellement représentée par les hyperkératoses et les ulcérations plantaires.

Hyperkératoses plantaires

Hormis le cas de l'exceptionnelle dyskératodermie essentielle (qui sort du cadre de cette étude), ces lésions, qu'il s'agisse de cors, de durillons ou de callosités, sont toujours l'expression d'une surcharge plantaire localisée. Elles ne relèvent jamais d'un geste local isolé, ce dernier étant toujours voué à la récurrence, souvent sur un mode majoré... Comme ailleurs, cette pathologie nécessite une analyse étiopathogénique précise pour adapter les différents temps thérapeutiques aux lésions pathogènes.

Parmi l'ensemble des facteurs pathogènes, rappelons seulement l'importance particulière de la MP dont l'état conditionne, pour une grande partie, le traitement. En matière de pathologie post-traumatique les MP sont le plus souvent enraidies en flexion dorsale si ce n'est subluxées ou luxées.

La raideur MP contre-indique l'utilisation d'une orthèse plantaire. Totalement inefficace sur la réduction de la flexion dorsale et très mal tolérée, elle induit l'augmentation de l'épaisseur du pied à l'intérieur de la chaussure et majore les conflits dorsaux IPP.

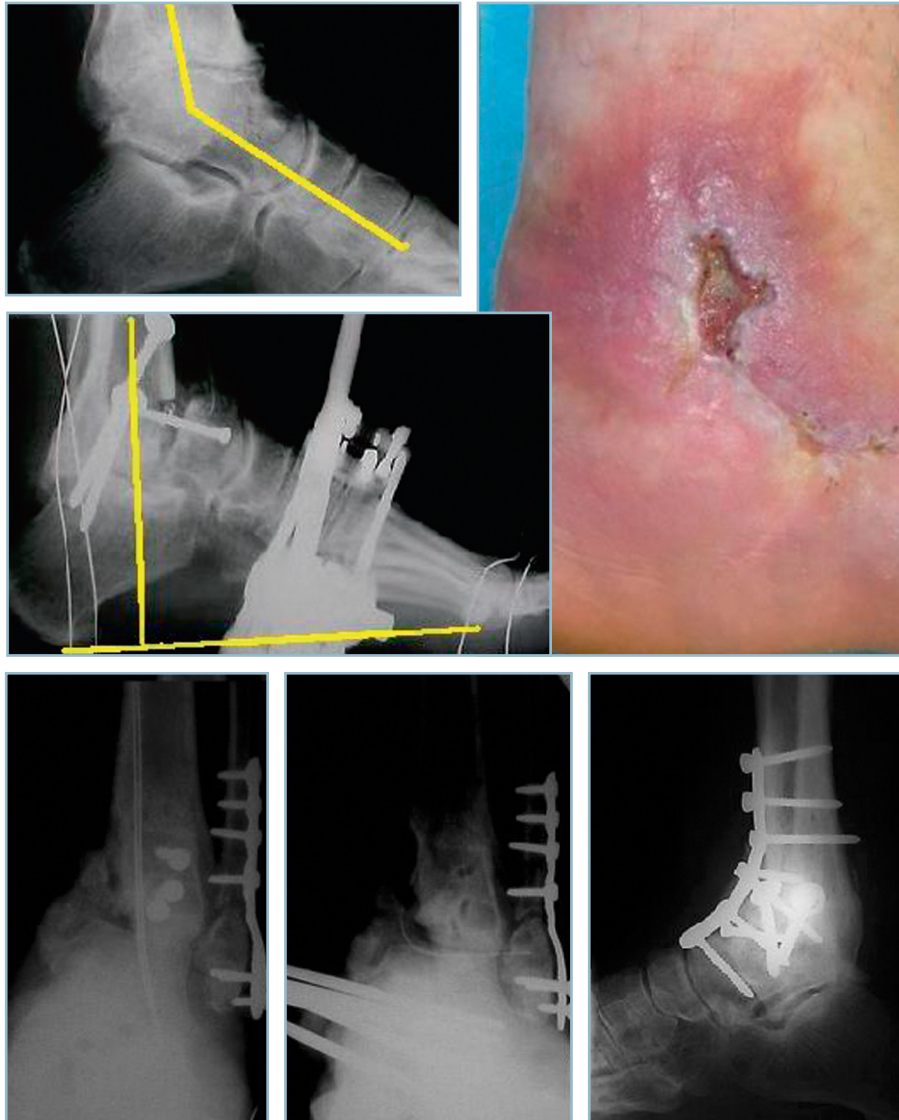Elle contre-indique tout procédé intrinsèque isolé de réaligement de l'orteil, notamment dans l'IPP. Il faut obligatoirement obtenir l'alignement préalable de la MP dans le plan sagittal (arthrolyse MP) avant de corriger la griffe, sous peine d'induire un conflit hyperalgique entre la chaussure et la cicatrice dorsale d'abord IPP.

Ulcérations plantaires

Compte tenu des conditions optimales de vascularisation et d'innervation plantaire, la transformation d'une plaie plantaire en ulcération chronique traduit la présence d'un état pathologique sous-jacent. Ce dernier procède presque toujours de la conjonction des conséquences d'une anesthésie plantaire et d'une surcharge mécanique localisée. Le contexte étiologique est identique à celui du cadre précédent, mais l'anesthésie plantaire en aggrave considérablement les conséquences. Cette dernière peut être directement d'origine post-traumatique ; elle peut correspondre à un contexte pathologique sous-jacent qu'il faut absolument identifier au moindre doute.

Sur le plan clinique et évolutif

La surcharge se traduit d'abord par une plage d'hyperkératose qui fait place à une fissuration et un décollement intracutané qui préside à la constitution d'un hygroma. Cet hygroma ne tarde pas à s'ulcérer ; un mal perforant plantaire (MPP) est ainsi constitué (*figure 11.78*).



11.77 Fistule chronique supra et péri malléolaire.

- a** Ulcération péri malléolaire médiale par conjonction d'une ostéo-arthrite chronique de la talo-crurale, d'une ostéite de la malléole médiale et d'un valgus équin (tension cutanée médiale). Une talectomie corporéale avec résection de la malléole médiale a réglé le problème infectieux et apporté détente cutanée et gain d'étoffe nécessaires à l'assèchement et à la cicatrisation.
- b** Ulcération chronique supramalléolaire médiale en rapport avec une pseudarthrose septique du pilon tibial et une arthrite septique de la cheville. De gauche à droite : aspect préopératoire; assèchement par réalignement et immobilisation par fixateur externe; arthrodèse talo-crurale secondaire.

Ce mal perforant plantaire est constitué par une ulcération de taille variable occupée par un bourgeon central, entouré en périphérie et en profondeur par une zone de décollement cutané circonférentiel. Ce dernier est surmonté par un bourrelet d'hyperkératose annulaire.

Par son organisation, la lésion n'a aucune tendance à involuer ni cicatriser. Elle évolue donc toujours vers l'aggravation en profondeur de sorte que, après un délai variable, la protection du fibrocartilage glénoïdien est franchie, la cavité articulaire inoculée. Une ostéo-arthrite passant rapidement à la chronicité est ainsi constituée.

En pratique, en présence d'un mal perforant plantaire, il est essentiel de :

— parfaitement identifier, inventorier et expliquer les troubles de la sensibilité plantaire; une cartographie des déficits est dressée dans le but d'en évaluer l'importance et surtout de guider

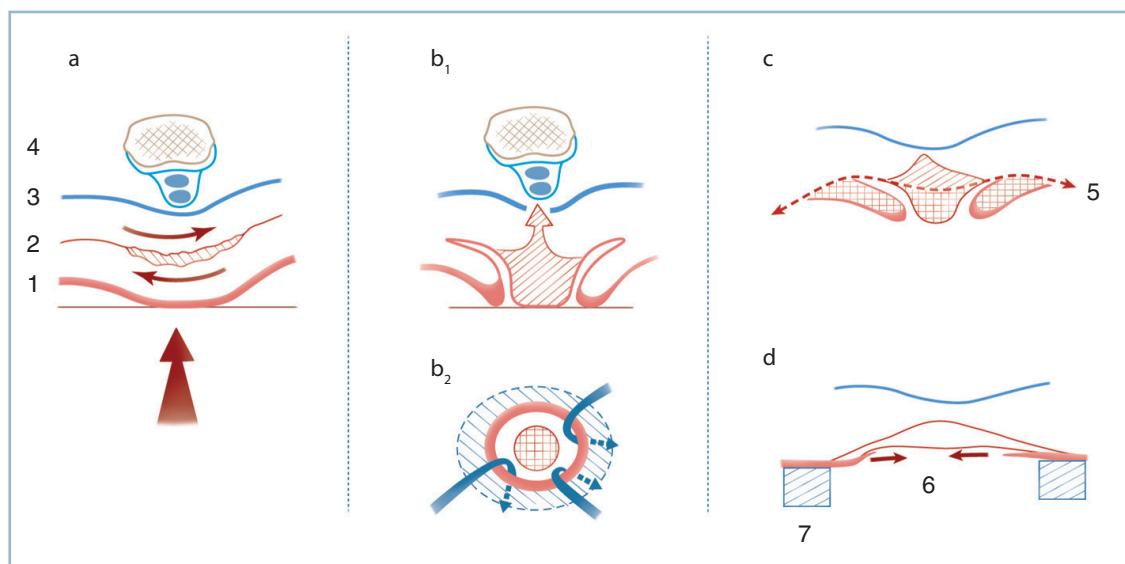
la recherche étiologique (sur les données topographiques de la distribution);

— procéder à l'analyse radiographique de la MP correspondante; la présence d'épanchements gazeux intra-articulaires est hautement évocatrice; aucun doute n'est de mise quand ces derniers dessinent les contours épiphysaires; cette constatation traduit la présence d'une inoculation articulaire et celle, à plus ou moins court terme, d'une ostéo-arthrite septique (si elle n'est pas déjà constituée). Un scanner est indispensable pour chiffrer l'importance des destructions osseuses;

— réaliser une étude architecturale globale, grâce à des clichés en charge, avec un double objectif :

— identifier le trouble morphostatique originel; celui-ci peut être locorégional ou siéger à distance;

— évaluer les conséquences de l'ostéolyse capito-métatarsienne locale sur l'alignement des rayons voisins; cette



11.78 Mal perforant plantaire : étiopathogénie (coupes frontales).

a. Rôle délétère des contraintes de friction sur une zone de surcharge localisée, insensible, avec création d'un hygroma. b. Mal perforant plantaire constitué avec décollement périphérique (flèches). c. Secteurs de résection (zones quadrillées). d. Épidermisation périphérique. 1 : peau, 2 : zone fissuraire, 3 : expansion de l'aponévrose plantaire, 4 : tête métatarsienne et gaines des fléchisseurs, 5 : ligne de résection tissulaire, 6 : mise à plat du bourgeon, 7 : semelle orthopédique de décharge totale.

dernière, qui induit un raccourcissement du rayon pathologique, provoque inmanquablement une surcharge, par transfert sur les têtes voisines et un risque considérable de dégradation en chaîne ;

— réaliser des prélèvements bactériologiques, non pas superficiels, sans valeur, mais profonds pour identifier la flore pathogène prédominante ;

— compléter l'enquête étiologique par l'évaluation de l'état trophique artériel (éliminer une ischémie d'origine post-traumatique ou une artériopathie chronique sous-jacente) et éliminer une pathologie neurologique ou métabolique associée ; la recherche d'un diabète est indispensable.

Le traitement est très difficile et souvent décevant. Ses résultats sont aléatoires et pas toujours à la hauteur des moyens développés. Néanmoins, l'évolutivité et le risque de dégradations en chaîne, qui peuvent aboutir à une situation relevant de l'amputation, imposent sa mise en œuvre rapide. Le patient doit absolument être prévenu de la gravité particulière du pronostic et du risque, à tout moment, de recours à une amputation. Sa collaboration et sa pleine participation sont indispensables.

Traitement

La prise en charge repose sur les deux volets suivants :

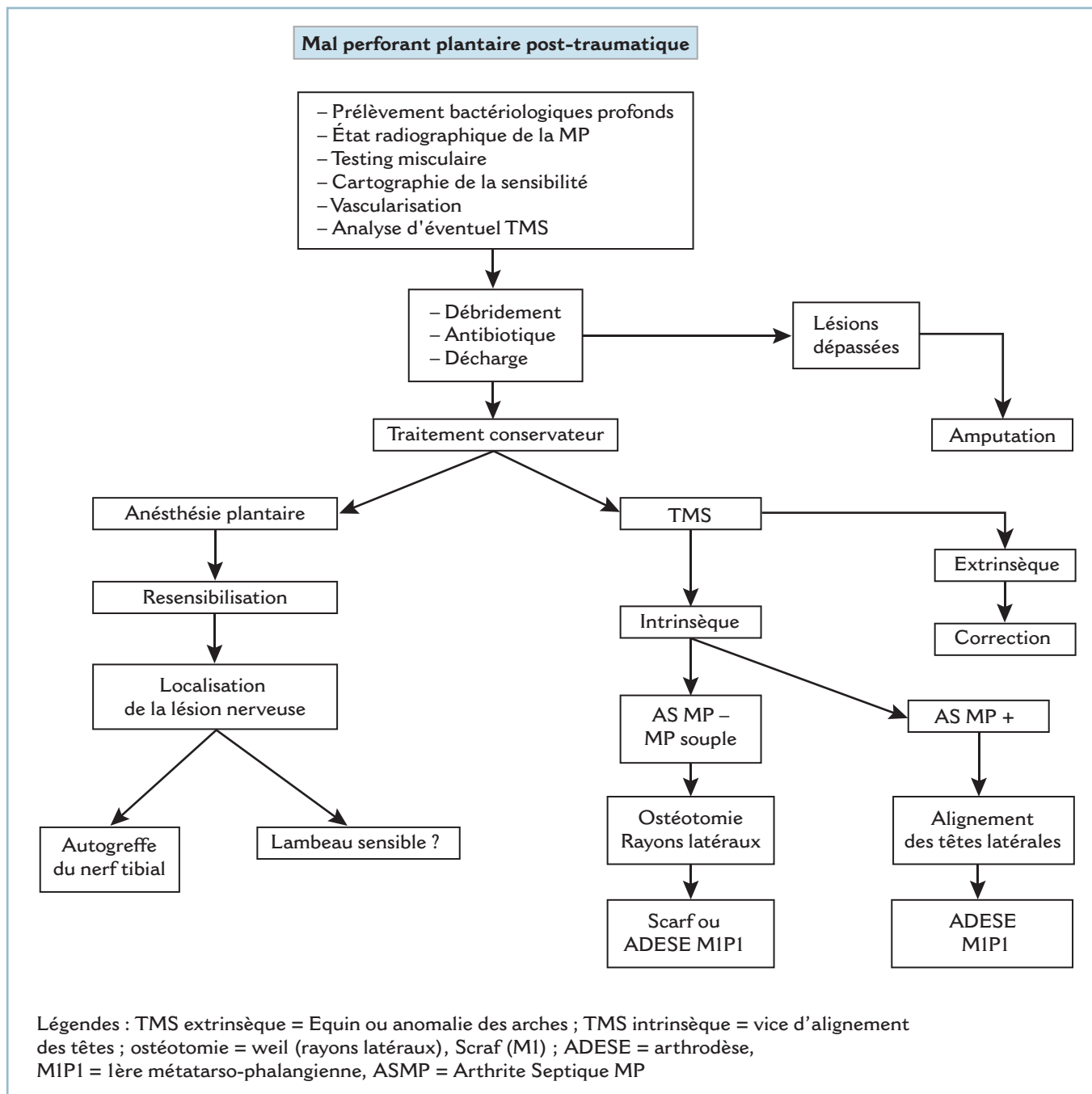
- suppression des zones de surcharge plantaire et correction du TMS en cause ;
- traitement, ou au moins atténuation, de l'anesthésie plantaire, si les conditions en sont requises (voir « Anesthésie plantaire »).

En ce qui concerne les problèmes architecturaux, il faut distinguer les surcharges extrinsèques de la barre d'appui métatarsienne des surcharges intrinsèques par désorganisation locorégionale.

Les surcharges extrinsèques peuvent être la conséquence d'un équin et/ou d'un vice architectural des arches longitudinales. Elles peuvent s'accompagner ou non d'anomalies d'orientation dans le plan frontal.

Les surcharges intrinsèques procèdent d'un vice d'alignement des têtes, dorso-plantaire et/ou sagittal :

- surcharge extrinsèque et intrinsèque peuvent s'associer ;
- le dérangement architectural intrinsèque post-traumatique peut être modifié par la constitution de lésions d'ostéolyse d'origine septique, celles-ci, dans le contexte d'anesthésie plantaire, pouvant être à l'origine de dégradations en chaîne (figure 11.79).



11.79 Algorithme – Prise en charge des maux perforants plantaires.

Le traitement comporte, si besoin, la remise à plat de la plante (correction d'équin et/ou d'un vice architectural des arches) et la correction des anomalies intrinsèques.

En l'absence d'arthrite septique et lorsque les parties molles ont conservé une certaine souplesse, après assèchement du mal plantaire perforant, on peut discuter l'indication d'ostéotomies d'alignement dont le type est adapté à la situation locale; ces conditions de réalisation sont exceptionnellement réunies.

En présence d'arthrite septique avec perte du capital osseux (d'origine infectieuse ou après résection chirurgicale), il faut réaliser obligatoirement un alignement des têtes par résection au niveau des cols sur les rayons latéraux et une arthrodèse MIP1 sur l'hallux.

Dans tous les cas, en effet, il est indispensable d'évaluer les conséquences du geste local sur l'alignement général des têtes. C'est pourquoi la résection isolée d'une tête est proscrite, sauf

exception (excès de longueur isolé et important d'un rayon). On peut ainsi se trouver contraint de faire porter des temps d'alignement sur des secteurs préservés et anatomiquement sains.

— En pratique, sous antibiothérapie adaptée et après décontamination locale, on réalise la résection de la tête pathologique par voie plantaire, après excision large, en tissu sain, des berges du MPP. Sur les rayons latéraux voisins, après décontamination et changement de gants et de matériel, on procède à la restauration de l'alignement général, soit par ostéotomie (type Weil par voie dorsale par exemple) si les conditions de souplesse articulaire et tissulaire l'autorisent, soit (presque toujours) par résection des têtes et de la voie plantaire. Dans les deux cas, la correction doit être contrôlée radiologiquement en peropératoire.

— Sur le rayon médial, en l'absence d'ostéo-arthrite de M1P1, on peut pratiquer une ostéotomie accourcissante de type Scarf, si la MP est strictement normale et si les conditions locales s'y prêtent. Le 1^{er} métatarsien doit avoir une longueur égale au second. En dehors de ces conditions idéales et partant en présence d'une ostéo-arthrite M1P1, une arthrodèse est indispensable. La résection osseuse imposée par les impératifs de nettoyage local doit comporter la résection des sésamoïdes et fréquemment des tendons voisins dévitalisés et/ou nécrosés. Dans ce cas également, l'impératif de longueur doit être respecté. L'importance de la résection, imposée par l'intensité des phénomènes d'ostéite, conditionne les modalités de l'intervention.

— En cas de résection limitée, il est possible d'effectuer une résection-arthrodèse montée par broches en croix percutanées. La longueur du 1^{er} rayon détermine l'attitude vis-à-vis des rayons latéraux en fonction de la formule métatarsienne après réalisation de l'arthrodèse et des impératifs d'alignement.

— En cas de résection importante (emportant la tête et tout ou partie du col), il est indispensable de restaurer la longueur du 1^{er} rayon. Cette attitude, qui complique le traitement local, permet, dans le meilleur des cas, le respect des rayons latéraux, lorsqu'ils sont normaux. Il faut alors redonner sa longueur au rayon médial grâce à la mise en place d'un mini-fixateur externe métatarso-phalangien (sagittal dorsal ou frontal médial). L'écart interfragmentaire est comblé par une autogreffe monobloc, soit immédiatement en un temps, soit dans un deuxième temps, selon les conditions locales. En pratique, les temps d'excision et de nettoyage s'effectuent par le MPP après excision et avivement des bords, le temps de reconstruction par une voie médiale élective.

Dans tous les cas justifiant l'indication d'une arthrodèse de M1P1, il est indispensable de préciser l'état de l'interphalangienne. Tout flossum IP doit conduire à un geste d'arthrolyse (\pm ténotomie du LFH), voire de résection-arthroplastique (au besoin montée par un brochage oblique provisoire en rectitude), sous peine d'induire des troubles du déroulement du pas sur le secteur antéro-médial.

Traitement préparatoire et d'attente

En phase de surinfection aiguë, la complexité du traitement étiologique n'en permet pas la réalisation d'emblée. Le traitement étiologique ne peut s'effectuer qu'après une phase initiale de préparation. Celle-ci repose sur la mise en décharge complète de la zone pathologique et les soins locaux de propreté.

La mise en décharge peut être obtenue grâce à l'utilisation d'une chaussure de décharge de l'avant-pied (type Barouk). Il est toutefois essentiel de vérifier que la chaussure donne une décharge effective et qu'il n'existe pas de conflit entre l'extrémité distale de la semelle et le MPP. C'est pourquoi, il est souvent préférable de confectionner un bottillon en résine souple adapté au siège des lésions et à la morphologie du pied, parfaitement matelassé et largement fenêtré en regard de la zone pathologique et de la totalité de la BAM. C'est souvent le seul moyen de parvenir à la décharge effective de la zone pathologique.

Les soins locaux, initialement quotidiens, comportent la résection progressive au bistouri des secteurs d'hyperkératose et l'excision large des tissus nécrosés. Pour peu qu'il soit effectué avec prudence et douceur, ce temps ne soulève guère de difficultés en raison de l'anesthésie plantaire, en dépit de l'importance de la résection tissulaire.

— Sur les rayons latéraux, il est rare que l'on soit contraint de pratiquer une résection tendineuse, les tendons se sublaxant spontanément dans l'espace intercapito-métatarsien.

— Sur le 1^{er} rayon, la fixation du complexe tendineux plantaire par la sangle sésamoïdienne oblige le plus souvent à réséquer les sésamoïdes et le tendon du LFH. À cette occasion sont réalisés des prélèvements bactériologiques profonds donnant toute certitude sur l'identité et les caractéristiques des germes en cause.

Une antibiothérapie, volontiers parentérale, mais de courte durée est de mise. Ce traitement de préparation est poursuivi jusqu'à amélioration et stabilisation locales. Il permet la réalisation du traitement étiologique dans les meilleures conditions.

Névromes avérés

Cette pathologie complique les lésions traumatiques des troncs nerveux du pied et leurs branches volontiers superficielles. La lésion peut correspondre directement au traumatisme initial; elle a alors habituellement été méconnue. Elle peut être iatrogène, postchirurgicale, lors de la voie d'abord ou de la fermeture. Elle est le plus souvent très mal tolérée. Surtout quand le résultat final de l'intervention n'est pas à la hauteur des espoirs du blessé. On distingue les névromes de la face dorsale et les névromes de la plante.

Névromes de la face dorsale et des bords collatéraux

Ces névromes siègent préférentiellement sur le nerf sural (dans la région sous-malléolaire latérale) et sur les branches terminales du nerf fibulaire superficiel (au dos du pied et à la face antérieure du cou de pied).

Ils sont responsables de conflits avec la chaussure rendant le port de cette dernière malaisée voire impossible. En réalité, tous les nerfs superficiels du dos du pied peuvent être lésés et responsables de manifestations d'intolérance. C'est le cas du nerf saphène, au bord antérieur de la malléole médiale et du nerf collatéral dorso-médial, à la face dorsale de la 1^{re} MP et de l'hallux.

Il faut mettre à part l'atteinte du tronc du nerf fibulaire superficiel dans son trajet supramalléolaire, au moment où il contourne la fibula. Ce contournement s'effectuant à des niveaux très variables, le nerf est particulièrement exposé lors de l'abord de cet os. Cliniquement, cette localisation est à l'origine d'un syndrome douloureux souvent mal défini prenant parfois une composante mécanique qui peut égarer. L'essentiel est de savoir penser à ce diagnostic que la découverte d'un signe de Tinel, franc et caractéristique, rend évident.

Le diagnostic repose en effet sur la mise en évidence d'un signe de Tinel immédiatement en regard du névrome. Sa recherche doit être précise, à l'aide d'une pointe mousse (mine d'un crayon époiné) en exerçant une série de pressions légèrement appuyées sur le trajet du nerf, avec progression de distal en proximal vers le siège présumé du névrome. La positivité du test se traduit par le déclenchement d'une décharge électrique, parfois intense, se propageant sur le territoire d'aval. Le siège du névrome doit être parfaitement localisé par rapport à un repère fixe, osseux et/ou cicatriciel. Le déficit sensitif dans le territoire d'aval n'est pas constant; il provoque plus de sensations dysesthésiques voire une hypoesthésie qu'une réelle anesthésie. Ce déficit doit être parfaitement défini et ses conséquences fonctionnelles précisées.

Sur le plan thérapeutique, on met d'abord en œuvre des petits moyens, sous la forme d'aménagements et d'adaptation de la chaussure, visant à supprimer tout conflit avec la zone réactive. En cas d'échec, il faut avoir recours au traitement chirurgical. Dans cette localisation, celui-ci comporte les temps suivants :

- repérage clinique précis du névrome, par marquage au crayon dermatographique, avant toute anesthésie;
- abord premier du nerf en secteur sain, de part et d'autre de la zone pathologique et dissection de proche en proche, permettant l'individualisation du névrome;

- neurotomie d'aval et dissection vers l'amont de façon à reporter la neurotomie proximale, le plus haut possible, dans un secteur où le nerf est anatomiquement en situation sous-fasciale et dans une zone exempte de tout conflit.

- Lorsque le trajet sous-fascial anatomique est très éloigné de la localisation du névrome, il est possible, après résection de ce dernier, d'enfouir la tranche de neurotomie proximale sous l'aponévrose à travers une boutonnière réalisée à cet effet. Il est important que cet enfouissement reste à distance de toute zone de conflit.

- Dans les localisations les plus réflexogènes, il est possible, comme le conseillent Schon puis Delmi, d'enfouir la tranche de neurotomie et le segment nerveux adjacent dans un manchon veineux, l'ensemble étant suspendu sur une structure voisine fixe.

Dans tous les cas, le patient sera prévenu du caractère somme toute aléatoire de l'intervention et on sollicitera sa pleine collaboration. De même, il est indispensable de lui faire comprendre que la résection de la zone nerveuse pathologique se soldera obligatoirement par l'apparition d'un nouveau névrome sur la tranche de neurotomie et que l'intervention consiste à enfouir cette dernière dans une zone exempte de conflit. À ce titre, il peut être utile de matérialiser, transitoirement, le résultat attendu par une anesthésie-test. Pour ce faire et pour éviter toute réaction douloureuse hyperalgique, il est souhaitable, après repérage du névrome, de pratiquer une anesthésie du rameau afférent avant infiltration du tissu névromateux.

Lors des différentes consultations préopératoires, si le profil psychologique du patient ne semble pas parfaitement équilibré, il est prudent d'adresser celui-ci en consultation multidisciplinaire dans un centre de la douleur, dans le cadre d'un programme thérapeutique précis. Il y sera discuté de l'opportunité d'un encadrement psychothérapeutique et d'un traitement médical (thymoanaleptique notamment).

Lorsque la lésion traumatique touche un tronc nerveux relativement important et est responsable de troubles de la sensibilité fonctionnellement gênants dans le territoire d'aval, l'indication d'une résection-greffe à l'aide d'une autogreffe peut se discuter. Cette éventualité se pose pour le tronc du nerf fibulaire superficiel, dans le secteur supramalléolaire et la jonction métaphyso-diaphysaire.

Névromes de la plante

Les névromes plantaires constituent un groupe spécifique. Ils compliquent presque toujours des plaies de la plante, non explorées et traitées par suture simple de la peau.

Ils sont extrêmement mal tolérés et peuvent être à l'origine de difficultés majeures (voire d'impossibilité) de la marche. En effet, en raison de leur adhérence cicatricielle aux structures voisines, ces névromes sont mis en tension à l'appui et lors du déroulement du pas. La phase d'impulsion peut devenir véritablement hyperalgique et être totalement esquivée par le patient. De surcroît, lorsqu'elle est de siège proximal, l'atteinte tronculaire (qu'il s'agisse du nerf plantaire médial ou du nerf plantaire latéral) entraîne une anesthésie plantaire dans le territoire d'aval et, à des degrés divers, un déficit moteur sur les intrinsèques plantaires.

Le traitement des névromes plantaires relève toujours de la chirurgie et, sauf exception, d'une technique de restauration de la continuité par autogreffe.

Le névrome doit être localisé avec précision en préopératoire par référence au siège de la plaie, au siège et aux irradiations du signe de Tinel et à la distribution des troubles de la sensibilité objective et de la motricité des intrinsèques plantaires qui seront étudiés avec précision.

Après excision de la cicatrice cutanée, le tronc nerveux doit être identifié en zone saine. Cela est habituellement aisé pour le bout proximal; ce temps peut se révéler plus délicat pour le bout distal en raison des remaniements post-traumatiques. Une bonne connaissance de l'anatomie de la plante et l'identification précise des différents plans constitutifs sont les conditions sine qua non d'une exploration correcte (voir «Exploration des plaies de la plante»).

La neurolyse de proche en proche conduit sur le névrome. Il s'agit rarement d'un névrome en continuité. Une neurolyse simple peut se révéler suffisante, si l'examen sous magnification optique et la palpation directe de la zone cicatricielle apparaissent compatibles avec une attitude conservatrice. Le plus souvent, on procède à une résection. Les deux bouts étant identifiés et recoupsés jusqu'en zone bien vascularisée, il est possible de procéder au temps de réparation.

Précisons que la réalisation d'une suture simple est contre-indiquée. Compte tenu des phénomènes de rétraction, une suture bout à bout s'effectue toujours sous tension et comporte le risque d'induction de douleurs mécaniques de distension.

L'indication d'une autogreffe (prélevée sur le nerf sural à la jambe par exemple) est toujours de mise.

Sa réalisation technique n'est pas toujours aisée, en raison de la profondeur et de l'exiguïté du champ. Cette intervention doit être, au mieux, effectuée en double équipe avec un chirurgien habitué à la microchirurgie nerveuse.

— Le réglage de la longueur du greffon d'interposition réclame toute l'attention. Cette dernière doit être déterminée de telle sorte que la cheville et les MP étant placées passivement en flexion dorsale maximale, le greffon ait un trajet direct, sans aucune tension sur chacune des deux anastomoses.

— La réparation des plans superficiels sera particulièrement soignée afin que le greffon et les anastomoses soient entourés par une atmosphère musculaire bien vascularisée.

En présence d'une lésion très périphérique, immédiatement en amont de la division distale des nerfs digitaux communs, le bout distal n'est pas individualisable.

Dans ces conditions, et compte tenu de la modicité du déficit sensitif et des mécanismes de compensation, il est préférable de renoncer à une réparation, au profit d'une résection simple avec report de la tranche de neurotomie, en amont, au niveau des corps charnus des muscles intrinsèques.

Cette attitude se vérifie en présence d'un syndrome de Morton post-traumatique, que la lésion siège sur le nerf digital commun (dans l'espace intermétatarsien) ou digital propre (au niveau de l'orteil). L'abord est réalisé :

— soit par voie plantaire, transversale, antécapitale avec relèvement du capiton métatarsien; plusieurs nerfs digitaux communs sont facilement explorables;

— soit par voie dorsale, longitudinale dans l'axe d'un espace intermétatarsien ou en regard d'un rayon métatarsien (autorisant l'exploration des deux nerfs adjacents); l'exposition nécessite l'aide du mini-écarteur auto-statique permettant d'élargir l'espace intercapito-métatarsien;

Dans tous les cas, la section du ligament transverse intermétatarsien est indispensable pour supprimer toute zone de réflexion et de distension potentielle du nerf. Ce temps est obligatoire pour aborder le nerf en cas de voie dorsale.

Si, lors de l'exploration, le nerf digital commun apparaît continu à l'examen à la loupe, la réalisation d'une neurolyse simple est la solution la mieux adaptée en termes de bénéfices/risques, l'hypothèse étiologique rattachant la symptomatologie douloureuse à la sclérose post-traumatique. Il est alors important de vérifier l'absence de tout phénomène de tension élective lors de la mise en flexion dorsale passive forcée de l'orteil, de veiller à la résection complète du ligament intermétatarsien (en cas de voie plantaire) et à la bonne qualité de l'hémostase.

Anesthésie plantaire

Les conséquences et la tolérance de cette séquelle traumatique sont difficiles à appréhender. La tolérance peut être parfaite ou, à l'inverse, l'anesthésie plantaire peut être extrêmement mal tolérée et présider à la constitution de maux perforants plantaires (MPP).

Il existe très vraisemblablement un facteur individuel, les sujets à plante épaisse avec des coussinets bien étoffés et un revêtement cutané comportant une couche cornée souple et bien hydratée semblant mieux protégés que ceux présentant une plante relativement mince et atrophique, à peau sèche très réactive. L'association à un trouble morphostatique est toujours mal tolérée par le biais de zones de surcharge plantaire et de concentration de pression.

En présence d'une anesthésie plantaire, il faut donc toujours :

- dresser l'inventaire soigneux et la cartographie des déficits :
 - sensitifs, en termes d'intensité (hypoesthésie, anesthésie complète) et de type (superficielle, profonde);
 - moteurs, par le testing musculaire en séparant la musculature extrinsèque et la musculature intrinsèque :
- identifier avec précision un vice architectural sous-jacent :
 - cliniquement : anomalie de positionnement dans les plans sagittal (équin, talus, subluxation MP) et frontal (déviation en varus-valgus de l'arrière-pied, pronosupination fixée de l'avant-pied);
 - radiologiquement par des clichés en charge (des pieds de face dorso-plantaire et de profil strict; des chevilles de face avec cerclage de type Méary);
- localiser le siège de la lésion traumatique nerveuse, par confrontation aux caractéristiques du traumatisme initial (siège de la plaie cutanée, présence et localisation d'un signe de Tinel) et à la distribution des déficits sensitivo-moteurs;
 - préciser les délais post-traumatiques, les circonstances et les modalités du traumatisme initial, les traitements mis en œuvre;
 - évaluer avec précision le niveau de tolérance clinique, le niveau de compliance du patient, sa participation active au traitement et sa compréhension des principaux mécanismes en cause et des objectifs du traitement;

Et, finalement, être en mesure de rattacher avec certitude l'anesthésie et les troubles sensitifs aux conséquences directes du traumatisme (plaie nerveuse par exemple) ou, en l'absence de cause ou de lien évident avec le traumatisme, à un état pathologique préexistant sous-jacent, majoré par le traumatisme (neuropathie diabétique avec troubles de la sensibilité profonde, méconnues jusqu'ici, par exemple).

Au terme de ce bilan plusieurs situations peuvent être mise en évidence.

Tolérance parfaite

La tolérance est parfaite, le revêtement cutané est strictement normal, il n'existe aucune anomalie architecturale ou de

positionnement sous-jacente : aucun traitement actif n'est à mettre en œuvre. Il faut éduquer le patient, le mettre au courant des risques et lui préciser les modalités de la surveillance. Une attention particulière sera accordée à la chaussure qui ne doit provoquer aucun conflit.

Situation à risques

Il existe en effet des zones de surcharge et de souffrance cutanées sous la forme de plages d'hyperkératose et/ou de décollements cutanés parfois ecchymotiques. Le pied sera mis en décharge en extrême urgence, on identifiera et on corrigera un vice architectural. La correction effectuée, il faut discuter l'indication d'un éventuel temps de resensibilisation plantaire en fonction de la tolérance clinique et des possibilités locales.

Présence de mal perforant plantaire

La situation est urgente et nécessite les temps suivants :

- Évaluation précise de la situation anatomique notamment en termes d'inoculation articulaire et d'ostéo-arthrite.
- Traitement local avec antibiothérapie, excision de la nécrose tissulaire et surtout mise en décharge de la plante grâce à l'utilisation d'orthèses adaptées. Celles-ci consisteront selon le cas en une simple chaussure de décharge de l'avant-pied type Barouk ou une botte en résine ouatée, moulée, largement fenêtrée, avec report des appuis en zone sensible, ces deux solutions étant réalisables quand le talon a conservé une sensibilité de protection. Dans les cas les plus graves, notamment lorsque la plante est totalement insensible, se discutera l'indication d'une orthèse de décharge complète de la plante sous la forme d'un appareil sur mesure, en matériau thermoformé, à appui sous-patellaire et condylien (de type PTB « patellar tendon bearing »).
- Choisir sans retard entre un traitement conservateur ou une amputation, en fonction de la situation locale et de la réponse au traitement.

En présence de lésions d'ostéo-arthrites gravissimes, répondant mal au traitement ou nécessitant des sacrifices osseux importants, une décision d'amputation apparaît la plus raisonnable, après information claire et objective du patient et après avoir reçu son accord. Cette amputation sera effectuée après traitement de la phase aiguë initiale, pour que cette opération se fasse dans les meilleures conditions techniques. Une hospitalisation préalable de préparation avec décubitus strict est indispensable.

En cas de lésions d'ostéo-arthrites relativement limitées, de TMS relativement limités et facilement curables, de plante parfaitement vascularisée, la décision de chirurgie conservatrice sera discutée. Ce programme long, délicat et aléatoire comporte :

- la correction d'un éventuel vice architectural (voir *figure 11.79*) dans un premier temps;

puis, dans un second temps, le recours à un procédé de resensibilisation pour retrouver au minimum une sensibilité de protection sur les zones d'appui; la collaboration étroite avec un chirurgien plasticien habitué à la microchirurgie nerveuse est indispensable; deux situations seront à discuter : *chirurgie nerveuse directe* ou de façon plus exceptionnelle et théorique, *lambeau resensibilisé*.

Réparation du nerf tibial ou de ses branches

En aval du tiers distal de jambe, le nerf tibial et ses deux branches terminales (nerfs plantaires) sont prioritairement sensitifs, les branches motrices étant uniquement destinées à la musculature intrinsèque plantaire. Ainsi, si les conditions locales s'y prêtent, il n'y a pas de délai à la réalisation d'une neurolyse-réparation.

Sur le secteur proximal de la jambe et, à fortiori, au creux poplité, la présence des branches motrices destinées aux fléchisseurs plantaires impose de respecter le délai maximum d'un an à 18 mois.

Dans tous les cas, après identification des deux bouts et recoupe en zone saine, il faut réaliser une autogreffe :

- Le sous-sol et l'environnement musculaires doivent être bien vivants (cette condition soulève des difficultés dans un contexte de syndrome de Volkmann et de fibrose plantaire). Dans certains cas, favorables sur le plan nerveux et défavorables sur le plan trophique local, le déroutage de la greffe en zone optimale est la solution la mieux adaptée. À l'extrême, pourra se discuter une préparation de l'environnement par la réalisation préalable d'un lambeau (musculaire pur ou myocutané).

- La greffe doit être effectuée sans aucune tension, à bonne longueur.

- Il faut respecter la cartographie de distribution des fascicules sensitifs et moteurs. Ce qui est parfois très difficile en présence de séquelles de traumatismes par écrasement et si la topographie est plus proximale.

Le pronostic dépend de nombreux paramètres : délai par rapport au traumatisme initial, longueur de la greffe, âge de l'opéré. Rappelons qu'il n'existe pas de délais en matière d'objectif sensitif (prioritaire dans ce domaine) et que, au plan moteur, si le délai de 12-18 mois doit être respecté, c'est l'EMG préopératoire qui peut donner une idée pronostique de la récupération (la présence de potentiels de repos laissant à penser que le muscle est encore vivant).

Lambeau cutané libre

L'autre recours, au moins théorique, est le lambeau cutané libre resensibilisé par neurotisation directe sur un nerf sensitif de proximité intact. Cette décision ambitieuse doit être soigneusement évaluée en termes de bénéfice/risques, les séquelles en aval de la branche prélevée pour l'anastomose ne devant pas être fonctionnellement gênantes. *En pratique, ce procédé, lourd et quelque peu aléatoire, n'est qu'exceptionnellement discuté et retenu.*

Traitement préventif

Ces aléas pronostiques donnent une fois de plus l'occasion d'insister sur l'importance du traitement préventif :

- détection de toute lésion nerveuse traumatique et réparation dans les meilleures conditions anatomiques;

- repérage et fixation des extrémités sur fil à une structure fixe, pour éviter tout phénomène de rétraction, si les conditions idéales d'une réparation ne sont pas requises. Il faut parfaitement orienter, sur des repères anatomiques précis, les deux bouts pour diminuer le risque de malrotation somatotopique rendant difficile le respect de la cartographie sensitivo-motrice lors de la réparation ultérieure;

- mention exhaustive dans le compte rendu opératoire de toutes ces données et notamment, en cas de perte de substance, de l'importance de l'écart interfragmentaire (éventuellement après résection des zones manifestement dévitalisées), ce qui donnera une idée de la longueur de l'autogreffe à envisager.

SÉQUELLES DE SYNDROMES DE VOLKMANN DE LA JAMBE ET DU PIED

Les séquelles des syndromes des loges de jambe et du pied regroupent à des degrés divers des troubles de la sensibilité, des syndromes paralytiques et des troubles trophiques sous la forme de rétractions musculaires et cutané-aponévrotiques. Les conséquences de ces manifestations sont majorées par la présence de lésions vasculaires directes, comme cela peut s'observer lors de fracas des deux os de la jambe ayant nécessité des temps de réparation artérielle. En l'absence de mesures préventives adaptées, manifestations trophiques et déséquilibres musculaires entraînent des attitudes vicieuses qui se fixent très rapidement et génèrent des zones de surcharge plantaire extrêmement délétères lorsqu'elles surviennent sur une zone insensible. L'expression clinique dépend donc directement de la localisation.

SÉQUELLES DE SYNDROME DES LOGES POSTÉRIEURES

Elles compliquent habituellement les fractures de jambe avec dégâts prédominant sur la loge postérieure. Elles sont secondaires à la rétraction des muscles du compartiment profond de la loge postérieure et à la paralysie du nerf tibial :

— rétraction des LFO, LFH et soléus qui sont au contact immédiat du foyer de fracture tibiale : cette composante est responsable d'une déformation en varus équin et d'une surcharge en regard de la base du 5^e métatarsien ; la rétraction du LFO et du LFH est également responsable d'un flessum des interphalangiennes ;

— paralysie du nerf tibial : cette lésion entraîne une anesthésie de la plante qui aggrave les conséquences de la surcharge mécanique et une paralysie des fléchisseurs plantaires intrinsèques qui majore considérablement la déformation en griffe des orteils par perte des stabilisateurs actifs des MP. Il s'agit alors d'une griffe de type intrinsèque moins associant une flexion dorsale de la MP et un enroulement en flexion plantaire des interphalangiennes. Cette déformation en griffe est responsable d'une surcharge distale à l'origine de troubles de croissance de l'ongle et d'ulcérations pulpaire volontiers hémorragiques. *Fait capital, cette déformation a la particularité d'être tributaire du degré de flexion de la cheville* ; elle s'atténue en flexion plantaire et s'aggrave en flexion dorsale. Elle peut donc être peu apparente en cas d'équin prononcé et s'extérioriser de façon importante, en peropératoire, après remise à plat de la plante.

Sur le plan thérapeutique

La correction des troubles morphostatiques est obligatoire en raison de ses conséquences trophiques dans le contexte d'anesthésie plantaire.

Sur l'arrière-pied, en raison des conditions locales, la correction du varus équin passe par une *technique mixte* associant une tarsectomie postérieure avec effet Lambrinudi (permettant la correction du varus et de 10 à 15° d'équin) et un allongement du tendon calcanéen complémentaire (voir p. 218, « Traitement de l'équin »). Le temps osseux permet le plus souvent d'éviter un allongement ou une ténotomie du tibia postérieur. Il est préférable en effet de ne pas affaiblir ce tendon en présence d'un équin, eu égard aux risques de décompensation en pied plat valgus par affaiblissement du secteur plantaire et médial de la talo-naviculaire (par le biais d'un équin talien).

Sur l'avant-pied, la déformation en griffe doit absolument être corrigée, en raison de ses conséquences trophiques et de sa majoration après remise à plat de la plante. Il faut successivement :

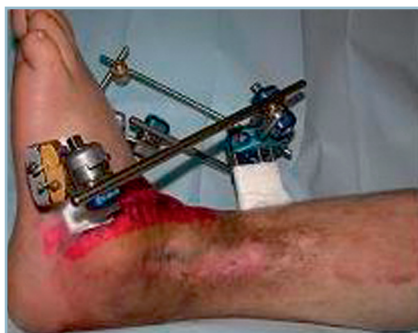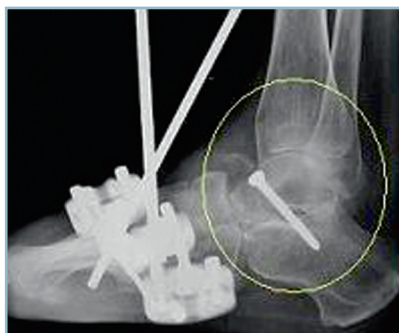— replacer les MP en rectitude. Compte tenu de l'importance des rétractions, les MP sont le plus souvent fixées en flexion dorsale irréductible voire subluxées ; la réalisation d'une arthrolyse MP (\pm allongement des extenseurs) est indispensable ;

— corriger le flessum IP. Compte tenu du contexte paralytique, on est contraint de réaliser une résection-arthrodèse IPP éventuellement associée, en cas de démasquage d'une déformation en marteau sur l'IPD, à une résection-arthroplastie IPD avec ténodermodèse. Si, en raison d'une rétraction des fléchisseurs extrinsèques très importante, les temps osseux phalangiens se révèlent insuffisants pour réaligner l'orteil, il faut leur associer un allongement par dédoublement de ces derniers, dans le tunnel tarsien.

Quant à l'anesthésie plantaire, elle nécessite un traitement spécifique dans un second temps (voir p. 307, « Anesthésie plantaire »). Elle oblige à des précautions particulières de contention postopératoire. Majeure, elle contre-indique toute immobilisation par botte et justifie la mise en place d'un fixateur externe tibio-pédieux. La présence de ce fixateur ne gêne pas la réalisation du temps neurologique et permet de pratiquer d'éventuelles anastomoses nerveuses en position de fonction (*figure 11.80*).

SÉQUELLES DE SYNDROME DES LOGES ANTÉRIEURES

Elles compliquent les fractures de jambe avec dégâts prédominant sur la loge antérieure. Elles sont caractérisées par la



11.80 Séquelles de syndrome de loge. Tarsectomie postérieure avec effet Lambrinudi montée par ostéosynthèse interne et fixateur externe tibio-pédieux. Noter le mauvais état cutané, la qualité de la correction et l'accessibilité aux soins locaux.

rétraction du tibia antérieur et des extenseurs longs du dos du pied (LEH et LEO).

Cette rétraction a pour conséquence la perte de la flexion plantaire voire la constitution d'un talus. Ce talus s'accompagne d'une déformation en griffe de l'hallux et/ou des orteils. Elle comporte la particularité de se réduire passivement en flexion dorsale alors qu'elle s'aggrave en flexion plantaire; elle peut se révéler au décours d'une intervention de restauration chirurgicale. La paralysie du court extenseur et, surtout, l'atrophie de son corps musculaire (en avant de l'orifice latéral du sinus du tarse) sont deux éléments de confirmation diagnostique.

Les troubles de la sensibilité (anesthésie de la face dorsale de la première commissure) sont contingents et ne nécessitent aucun traitement.

Sur le plan thérapeutique, il faut procéder à des interventions d'allongement par dédoublement des tendons du secteur antérieur du cou de pied.

Sur le tibia antérieur, l'allongement doit permettre de retrouver au moins 20 degrés de flexion dorsale de la cheville et du pied. Cela nécessite un allongement important.

Il faut tenir compte de cet impératif lors de la réalisation de la ténotomie longitudinale préparatoire, sous peine de se trouver confronté à des difficultés de restauration de la continuité ou à l'obligation de s'en tenir à une hypocorrection.

Avant l'intervention, il est indispensable de procéder à l'évaluation de la force musculaire du tibia antérieur. Ce dernier risque d'être paralytique (ou, au mieux, d'avoir récupéré une force musculaire < 3). De la sorte, le step-page, masqué par la perte de la flexion plantaire passive qui crée un effet ténodèse, a toutes chances de s'extérioriser en postopératoire. Sous peine de déconvenues, le blessé en sera prévenu de façon explicite. Il doit être informé de la nécessité du port d'une orthèse et/ou d'une intervention de réanimation de la flexion dorsale active (transfert en avant du tibia postérieur).

La récupération de la flexion plantaire passive extériorise (ou aggrave) une déformation en griffe des orteils et/ou de l'hallux. Cette dernière, qui comporte une FD/MP et un flessum/IP, est totalement irréductible.

Le traitement de la griffe nécessite un allongement des extenseurs dont le réglage est déterminé par la mise en rectitude passive des orteils en flexion plantaire maximale de la cheville. Lorsque les MP sont le siège d'une raideur en flexion dorsale d'origine articulaire, il faut y associer une arthrolyse.

Lorsque le testing préopératoire montre que les intrinsèques fléchisseurs plantaires sont normaux (ce qui en théorie est attendu dans cette situation clinique), et que les IP ont conservé leur souplesse, il n'y a pas d'indication à réaliser un temps d'arthrodèse IPP (ou IP sur l'hallux).

Dans cette situation de normalité des intrinsèques plantaires, un enraidissement IP justifie une arthrolyse suivie d'un embrochage simple temporaire ou, au besoin, d'un geste complémentaire de résection arthroplastique.

SÉQUELLES DE SYNDROME DES LOGES LATÉRALES

Elles compliquent les fracas de jambe prédominant sur le secteur latéral et ayant comporté notamment des dégâts majeurs de la fibula et des parties molles périphériques. Leur diagnostic n'est pas aisé et reste souvent longtemps méconnu.

La symptomatologie se révèle habituellement sous la forme d'une douleur du secteur latéral de la partie distale de la jambe et de la région sous-malléolaire, d'une déformation en éversion du pied totalement irréductible et d'un syndrome de souffrance sous-talienne donnant un aspect de « pied contracturé ».

Le talon est en effet en valgus marqué, l'avant-pied en hyperpronation totalement irréductible du fait de la rétraction du long fibulaire. Les antécédents, la douleur à la palpation ou à l'étirement des fibulaires et la présence de troubles de la sensibilité sur le dos du pied permettent de faire le diagnostic.

Le traitement repose sur l'allongement des fibulaires à la jonction myotendineuse dans la région rétrofibulaire. Cet allongement peut se révéler important pour réorienter l'arrière-pied et l'avant-pied. La réalisation technique devra en tenir compte, notamment pour le long fibulaire.

Lorsque la sous-talienne et l'avant-pied ont conservé leur souplesse, il n'est pas nécessaire de réaliser un temps d'arthrodèse de la sous-talienne ni ostéotomie du 1^{er} métatarsien. En cas d'enraidissement, ces temps osseux doivent être pratiqués à la demande dans le même temps opératoire.

SÉQUELLES DE SYNDROME DES LOGES DU PIED

La symptomatologie procède de l'atteinte conjointe des nerfs plantaires et de la musculature intrinsèque. Il existe donc une anesthésie plantaire, une paralysie et une rétraction des fléchisseurs plantaires intrinsèques. La musculature extrinsèque est indemne. Le problème peut être compliqué par la coexistence de séquelles d'un traumatisme de jambe ayant provoqué un syndrome des loges postérieures, parfaitement authentifié et d'un traumatisme du pied responsable d'un syndrome des loges local, habituellement méconnu. Quoi qu'il en soit, les principales composantes sont l'anesthésie plantaire et les troubles d'alignement de l'hallux et des orteils dans le plan sagittal.

Lorsque la composante paralytique prédomine, se constitue une déformation en griffe habituelle (de type intrinsèque moins) caractérisée par une FD/MP et une FP/IP. Le traitement repose sur la mise en rectitude des MP et la réalisation d'une arthrodèse IPP pour restaurer la flexion plantaire active de la MP en utilisant l'action du LFO. On y associe éventuellement une résection arthroplastique IPD. De la même façon, on réalise une arthrodèse IP sur l'hallux.

Lorsque la composante de rétraction prédomine, une déformation en col de cygne s'installe. Celle-ci est constituée par une FP/MP de l'ordre de 20 à 30 degrés, le plus souvent irréductible, une dislocation en récurvatum IPP et un flessum IPD. Sur l'hallux se dessine une déformation voisine de celle de l'hallux rigidus avec récurvatum IP.

Cette déformation (de type intrinsèque +) est très mal tolérée en raison de l'induction de conflits plantaires en regard de l'IP de l'hallux et de l'IPP des orteils où se développe un volumineux durillon. S'y associe des conflits unguéaux distaux, en raison de l'érectus de P2 sur l'hallux et de la flexion plantaire de l'IPD sur les orteils.

Sur le plan thérapeutique, il est indispensable de bien identifier ces déformations de type intrinsèque + et de les rapporter à des phénomènes de rétraction.

Il faut, en effet, faire porter l'intervention sur les tendons rétractés et non sur les articulations interphalangiennes. En raison de la FP/MP (fixée par la rétraction tendineuse), la résection arthroplastique IPP réalisée isolément laisse persister le conflit plantaire entre la tranche de résection distale de la phalange proximale et les tissus mous plantaires. Ce dernier est dans ces conditions volontiers hyperalgique et aboutit à une aggravation fonctionnelle. L'arthrodèse IPP en rectitude entraîne, pour la même raison, une surcharge pulpaire distale. Ces deux procédés sont formellement contre-indiqués en utilisation isolée. La correction de la déformation passe obligatoirement par des ténotomies des intrinsèques au niveau des MP.

— Sur l'hallux, par une voie médiale et après arthrotomie horizontale (figure 11.81a) :

— On réalise la désinsertion de la bandelette sésamoïdo-phalangienne de la base de P1, sur son versant plantaire. Lorsque les phénomènes de rétraction sont importants, il peut être nécessaire de prolonger la libération sur les secteurs collatéraux de façon à désinsérer tout ou partie des ligaments collatéraux. Lors de la réalisation de ce temps, on prend garde à ne pas créer de déséquilibre activo-passif dans le plan, ce qui peut être potentiellement à l'origine d'un hallux valgus acquis. Cette libération doit permettre l'obtention d'une quarantaine de degrés au moins de flexion dorsale passive.

— Lorsque l'IP est disloquée en récurvatum, on pratique une arthrolyse et, en cas d'instabilité résiduelle, une arthrodèse IP en rectitude. Cette intervention a l'avantage de restaurer la flexion plantaire active de P1 (qui est très affaiblie voire annihilée par la section de la bandelette sésamoïdo-phalangienne) grâce à la mise en jeu du LFH par le biais de l'ankylose IP.

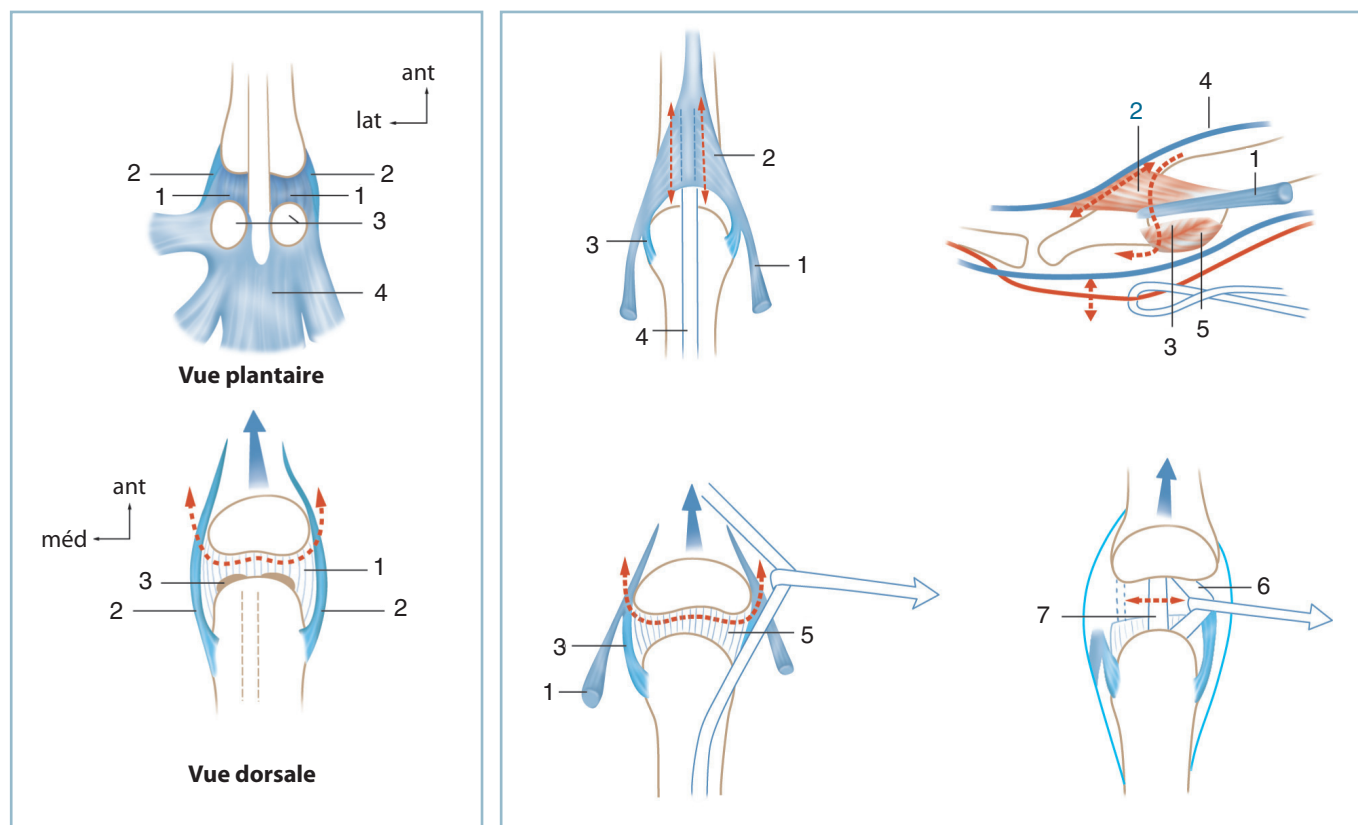
— À la fin de l'intervention, il est prudent de pérenniser le gain d'amplitude par un embrochage percutané transitoire de la MP, à une vingtaine de flexions dorsales et 5 à 10 degrés de valgus.

— Sur les orteils, il faut réaliser la ténotomie de tous les fléchisseurs plantaires intrinsèques, à savoir le court fléchisseur plantaire, les interosseux et les lombricaux. Cette libération peut soulever des difficultés. Elle doit être complète sans créer de déséquilibre dans le plan dorso-plantaire à type de clinodactylie. On distingue les atteintes partielles des atteintes totales (figure 11.81b).

En cas d'atteinte partielle touchant un ou deux rayons :

— l'abord peut se faire par voie dorsale paratendineuse permettant la réalisation d'une arthrotomie et l'accès aux versants collatéraux de la MP ;

— par l'intermédiaire de l'arthrotomie, le fibrocartilage glénoïdien est désinséré de la base de P1 après réclinaison des tendons fléchisseurs ; il faut se souvenir qu'à ce niveau, le tendon du court fléchisseur plantaire (CFP) est en situation plantaire par rapport au tendon du long fléchisseur des orteils (LFO) et que, par voie dorsale, ce dernier apparaît



11.81 Syndrome intrinsèque plus ténotomies et désinsertions des intrinsèques.

- a | b
- a. Hallux (1 : bandelette sésamoïdo-métatarsienne, 2 : ligaments collatéraux, 3 : sésamoïdes, 4 : musculature intrinsèque).
- b. Orteils latéraux. Les flèches et pointillés matérialisent les ténotomies et désinsertions. 1 : tendon direct des interosseux, 2 : dossière, 3 : ligament collatéral, 4 : tendon extenseur, 5 : fibrocartilage glénoïdien, 6 : tendon du long fléchisseur, 7 : tendon du court fléchisseur.

en premier ; le LFO est identifié avec certitude par le fait qu'une traction de son tendon provoque la FP de P3 ; le tendon du CFP est sectionné ;

— les digitations terminales extra-articulaires des intrinsèques (interosseux et lombricaux) sont abordées par désinsertion capsulaire des faces collatérales de P1 : on désinsère et sectionne les insertions terminales directes, à ce niveau, ainsi que les expansions vers l'appareil extenseur, un plus en avant. La libération est poussée jusqu'à obtention d'une amplitude en flexion dorsale suffisante (voir *figure 11.81*).

En cas d'atteinte globale, touchant tous les orteils latéraux, il est préférable d'emprunter une voie plantaire transversale, antécapitale, réalisée en décubitus dorsal :

— le relèvement des coussinets plantaires permet l'abord direct des tendons fléchisseurs ; par cette voie et à ce niveau le tendon du CFP est le plus superficiel ; ce tendon est sectionné sur chaque rayon ;

— après réclinaison du tendon du LFO, l'ouverture du fibrocartilage glénoïdien permet l'identification de la base

de P1 et la libération sur ses faces collatérales des insertions terminales des intrinsèques.

En cas d'atteinte conjointe de l'hallux et de tous les orteils latéraux, la libération de M1P1 est réalisée, comme décrit précédemment, par une voie collatérale médiale élective (voir *supra*). La combinaison d'une forte rotation externe de hanche et d'une flexion de hanche et du genou et le positionnement du talon du pied opéré sur la jambe du membre controlatéral facilitent la réalisation de ce temps. Le temps de libération des orteils latéraux s'effectue comme décrit précédemment par une voie transversale antécapitale.

L'anesthésie plantaire nécessite bien entendu un traitement spécifique (voir *supra*). Rappelons que celle-ci touche non seulement la plante mais également les orteils (à la face plantaire et à la pulpe) et que, pour cette raison, la réalisation des différents pansements de syndactylisation doit être particulièrement attentive. Il en est de même de la surveillance postopératoire, un syndrome de compression étant susceptible d'évoluer à bas bruit dans ce contexte d'insensibilité.

SÉQUELLES D'AMPUTATION ET MOIGNONS DÉFECTUEUX

Ces séquelles regroupent plusieurs aspects. Elles peuvent être localisées de façon spécifique en «bout de moignon»; elles perturbent, alors, plus ou moins gravement la tolérance de l'appareillage. Elles peuvent concerner le moignon dans son ensemble, en raison d'un niveau d'amputation inadapté. L'examen clinique doit permettre le démembrement et l'identification des différentes situations.

PATHOLOGIE DISTALE DE «BOUT DE MOIGNON»

Deux aspects doivent être évoqués. Les problèmes cicatriciels et les pathologies induites par les amputations d'orteils.

Lésions cicatricielles distales

Elles englobent les hyperkératoses, les névromes et les ulcérations distales.

Hyperkératoses

Elles font suite à des conflits cutanés sur un squelette osseux trop long et/ou mal aligné. Elles relèvent d'une reprise pour réaligement osseux et report de la ligne de suture cutanée à la face dorsale. *La réalisation de radiographies en charge, avec repères métalliques collés sur les zones pathologiques (fil de plomb modelé et collé sur la zone hyperkératosique), est indispensable.* Elles permettent de séparer les conflits localisés exactement en bout de moignon (sur vice d'alignement dorso-plantaire) et les conflits du versant plantaire sur vices d'alignement sagittal, les deux formes étant susceptibles de s'associer.

Névromes

Ils sont particulièrement mal tolérés. Le développement d'adhérences étroites par continuité entre la formation névromateuse et le tissu cutané cicatriciel rend ces derniers particulièrement hyperalgiques.

Ces névromes doivent être parfaitement identifiés et localisés. L'aide d'anesthésies-test est souvent utile. Le repérage préopératoire est particulièrement important; il est prudent d'en réaliser le marquage sur la peau au crayon dermatographique, avant toute anesthésie, en préopératoire immédiat.

La branche originelle doit être localisée en zone saine et isolée sur lacs; la dissection s'effectuant de l'amont vers l'aval jusqu'au névrome. Ce dernier est réséqué avec la zone d'envahissement cutané correspondante. La tranche de neurotomie proximale est

reportée le plus en amont possible, dans une zone soustraite de toute contrainte d'appui ou de contact avec la chaussure, en sous-fascial, dans une atmosphère musculaire bien matelassée.

En pratique, après diagnostic lésionnel précis, on réalise successivement :

- la délimitation de la cicatrice pathologique et le repérage d'éventuels névromes;
- la résection en masse de la cicatrice jusqu'au plan osseux;
- la résection des névromes comme précisé précédemment; il faut prolonger la voie d'abord initiale afin de localiser et isoler la branche d'origine en zone saine;
- la retouche du squelette osseux est ensuite réalisée.

En présence d'une amputation distale (type désarticulation MP ou amputation transmétatarsienne antérieure), il est possible d'effectuer une recoupe un peu plus postérieure, sans déséquilibrer l'appui. Il est ainsi facile de régler l'alignement dans les deux plans et d'obtenir un moignon bien matelassé tout en reportant la ligne d'incision sur le versant dorsal.

En présence d'une amputation plus proximale, passant par le tiers proximal des métatarsiens, la couverture cutanée (*per primam*) contraint à une recoupe beaucoup plus importante (et partant plus proximale) en raison de l'épaisseur de la tranche osseuse. Ces conditions anatomiques peuvent conduire à reporter la recoupe au niveau du tarse antérieur et à créer les conditions d'une surcharge sur la tranche d'amputation par constitution d'un équin statique et dynamique (voir *infra*).

Dans cette situation, il faut réaliser en premier lieu une retouche à minima de la tranche osseuse, avec l'objectif de corriger seulement l'alignement et/ou de réséquer d'éventuelles arêtes osseuses agressives.

Deux solutions sont alors possibles :

- Une couverture distale par lambeau libre (quel qu'en soit le type);
- Un report des coupes à un niveau nettement plus proximal, compatible avec les impératifs de fermeture; mais il faut alors obligatoirement y associer un temps de stabilisation de l'arrière-pied en bonne position (voir *infra*).

Ulcérations chroniques en bout de moignon

Elles donnent fréquemment lieu à des errements thérapeutiques par méconnaissance étiologique. Ces ulcérations, désespérément traînantes et récidivantes, sont liées à un équin qui concentre l'appui en bout de moignon sur la tranche d'amputation. Elles compliquent électivement les amputations passant par la médio-tarsienne ou le tarse antérieur (jonction cunéo-naviculaire sur le secteur médial et la région transcuboïdienne dans le secteur latéral).

Sur le plan étiopathogénique

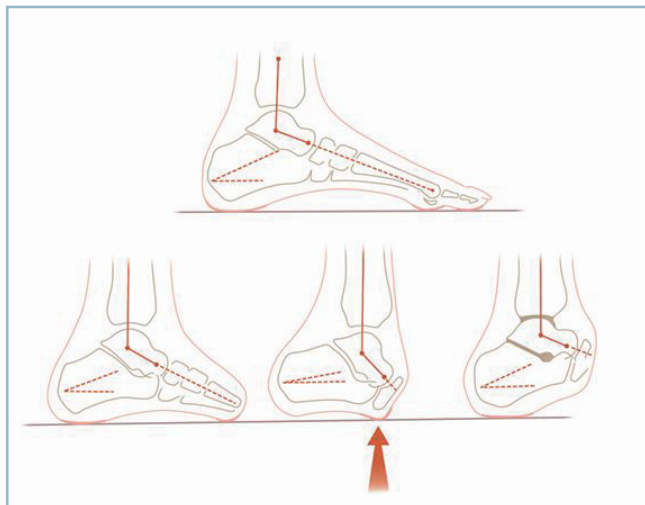
L'équin est classiquement imputé à la perte des fléchisseurs dorsaux du pied et notamment à celle du tibia antérieur dont les insertions distales ont été sacrifiées par l'amputation (équin dynamique).

En réalité, l'équin est majoritairement lié à une composante architecturale. C'est l'amputation de l'avant-pied qui place automatiquement, par simple effet géométrique, l'arrière-pied en équin (équin statique) (figure 11.79). Sur le plan thérapeutique, il apparaît donc indispensable de restaurer la position physiologique de l'arrière-pied en charge, dans le plan sagittal. Cela est impossible par un seul temps de transplantation tendineuse; il est obligatoire de réaliser une stabilisation osseuse par arthrodèse.

Examen radiographique

L'identification de l'équin n'est pas évidente aussi bien cliniquement que radiologiquement en raison de l'amputation du segment antérieur du pied.

En présence d'une ulcération chronique en bout de moignon, cette étiologie doit être évoquée systématiquement et confirmée par des radiographies de profil en charge. Celles-ci montrent la perte de l'inclinaison en flexion dorsale du calcaneus (qui est maintenant pratiquement horizontal) et surtout la majoration de l'équin talien (l'angle talo-talien sagittal étant largement supérieur à 105 degrés).



11.82 Amputation du Médio-pied.

Etiopathogénie de la surcharge plantaire distale. Contrairement à l'amputation trans-métatarsienne (schéma de gauche) qui restitue un appui plantaire normal (a), l'amputation dans le Chopart provoque une surcharge antérieure par équin d'origine géométrique (b). La correction de ce dernier par une arthrodèse en bonne position restaure l'appui talonnier (c).

En cas de doute, il suffit de prolonger sur un calque (par référence au côté opposé) le squelette de l'avant-pied; le diagnostic devient alors évident.

Les radiographies (et au besoin un scanner) permettent d'éliminer (ou d'identifier) des phénomènes d'ostéite sous-jacente. Leur présence complique notablement le programme thérapeutique et demande la mise en œuvre d'une antibiothérapie conforme à l'antibiogramme des prélèvements profonds, cette dernière étant, le plus souvent, complétée par un temps de résection osseuse de propreté adapté aux lésions locales (séquestres, plages de nécrose...) et la mise en décharge prolongée.

Traitement

La cicatrisation de l'ulcération ne répond pas aux soins locaux et aux procédés de couverture cutanée (greffes ou lambeaux), moyens thérapeutiques constamment voués à l'échec par récurrence rapide. Il est indispensable de restaurer la position physiologique de l'arrière-pied en charge pour faire disparaître la surcharge pathologique du secteur plantaire du moignon d'amputation

La cicatrisation de l'ulcération est le premier temps du traitement; elle nécessite le recours à des temps locaux de propreté, une antibiothérapie (selon des modalités adaptées à l'importance de l'inoculation) et surtout la mise en décharge totale du pied. Compte tenu de l'équin de l'arrière-pied, celle-ci est obtenue non pas au moyen d'une chaussure de décharge de l'avant-pied, mais par suppression totale de l'appui à l'aide de deux cannes anglaises. L'assèchement, en l'absence d'ostéite, est rapidement obtenu.

Lorsque le pied est partiellement souple, les parties molles de bonne qualité, il est possible de réaliser une arthrodèse talocrurale et sous-talienne postérieure :

- la perte des insertions distales des fibulaires risquant d'induire un varus de l'arrière-pied, il est indispensable d'associer à l'arthrodèse tibio-talienne, la fusion en bonne position de la sous-talienne;

- afin de ne pas créer de difficultés ultérieures d'appareillage (cicatrice latérale sur le relief fibulaire ou modification de la conformation du cou de pied par une ostéotomie de type Crawford-Adams) l'abord s'effectue par voie antéro-latérale, préfibulaire, prolongée en avant de l'orifice latéral du sinus du tarse;

- le réglage de la position doit être parfait dans les deux plans (incidence de Méary de face, angle tibio-talien sagittal de profil); une légère hypocorrection dans le plan sagittal est souhaitable de façon à répartir l'ensemble de l'appui sur la totalité de la face plantaire du calcaneus;

- l'ostéosynthèse s'effectue soit par vissage en croix en compression, soit par enclouage transplantaire verrouillé.

Lorsque le pied est fixé en varus équin irréductible, les parties molles rétractées et à risque, la réduction de la déformation

— passe par une talectomie totale suivie d'arthrodèse tibio-calcanéenne :

— la voie d'abord est préfibulaire, prolongée en avant vers l'orifice latéral du sinus du tarse ;

— la talectomie est réalisée selon la technique habituelle (voir « Arthrose ») ; le contrôle de la position dans les deux plans doit être tout aussi rigoureux, l'ostéosynthèse tibio-calcanéenne s'effectuant par vissage en croix en compression ;

— la constatation « d'oreilles » horizontales à la partie moyenne des deux berges de l'incision, potentiellement gênantes pour la tolérance de l'appareillage, doit conduire à la réalisation d'une autoplastie cutanée.

Problèmes induits par les amputations d'orteil

Toute amputation provoque un affaiblissement de l'impulsion active au sol et ce d'autant que le niveau est plus proximal. Cette conséquence est surtout marquée pour l'hallux.

Les conséquences architecturales sont directement liées au niveau d'amputation et diffèrent selon que cette dernière respecte ou non la base de P1.

Amputations en aval du tiers proximal de P1

Le respect de l'insertion du tendon direct des interosseux ne perturbe pas l'équilibre intrinsèques/extrinsèques, de telle sorte que les coussinets d'appui restent en place sous les têtes. De même, la présence du moignon osseux (et à fortiori les amputations distales) empêche la constitution d'une clinodactylie.

Les amputations d'orteils réalisées au-delà du tiers proximal de P1 entraînent peu de séquelles quand elles n'affectent qu'un seul rayon ; la plupart du temps, elles ne nécessitent aucune mesure thérapeutique.

Quand elles affectent deux rayons (ou plus), elles peuvent provoquer des clinodactylies par dislocation des IPP auxquelles peuvent s'ajouter des déformations en griffe par concentration de contraintes sur les orteils longs restants. On prévient efficacement cette évolution défavorable en prescrivant une orthoplastie légère de comblement de l'espace mort s'appuyant sur les versants adjacents des orteils sains et recréant l'alignement distal.

Amputations trans-MP

Elles créent deux situations très différentes : d'une part, un vide intercalaire entre deux orteils, vers lequel ces derniers s'engagent rapidement et, d'autre part, un affaiblissement et un déséquilibre de la musculature intrinsèque et notamment des interosseux. Les digitations directes des deux interosseux désinsérées des bords collatéraux de la base phalangienne se

rétractent et s'accrochent avec l'homologue du rayon voisin. Ce qui produit deux déformations sur les rayons adjacents :

— clinodactylie évolutive par conjonction d'un simple effet mécanique et de la sclérose rétractile de la région intercapito-métatarsienne ;

— déformation en griffe par déséquilibre intrinsèque/extrinsèque avec une flexion dorsale permanente de P1 et une subluxation des coussinets plantaires provoquant par effet d'entraînement le déshabillage de la tête métatarsienne de l'orteil amputé.

Ainsi, sur le rayon médial, l'amputation trans-MP de l'hallux, outre la surcharge sur la première tête (par perte de l'impulsion pulpaire active), entraîne une clinodactylie médiale du II et une déformation en griffe de ce dernier.

Sur le 5^e orteil, l'orteil voisin est déformé en griffe, ce qui provoque des métatarsalgies par déshabillage de la tête.

Au niveau des orteils axiaux, il se produit une déformation en « pince de crabe » avec clinodactylie en miroir (latérale pour le rayon médial et médiale pour le rayon latéral).

Sur le plan thérapeutique, il faut réaliser une arthrolyse MP et une arthrodèse IPP d'alignement et prescrire une orthoplastie comblant le vide interdigital ou périphérique pour prévenir une récurrence.

Situation particulière

Il s'agit des amputations touchant plusieurs orteils et n'en laissant subsister qu'un ou deux. Pour les motifs précisés précédemment, cette situation est difficilement supportable en raison des métatarsalgies et des difficultés majeures de chaussage, par conflit distal et dorsal sur le (ou les) orteil(s) restant(s).

Il est souvent préférable de compléter l'amputation sous la forme d'une amputation trans-MP (avec l'avantage de conservation du maximum de longueur et le risque d'induction d'une pathologie distale) ou, mieux, transmétatarsienne distale réglée, au niveau des cols. Le revêtement cutané des orteils amputés peut, si besoin, être utilisé à titre de lambeau de chéiroplastie. Cette procédure améliore considérablement la tolérance fonctionnelle et règle les difficultés de chaussage. Le port d'une chaussure normale est possible avec une orthèse de comblement de la perte de longueur imposée par la perte des orteils.

Problèmes induits par les amputations métatarsiennes

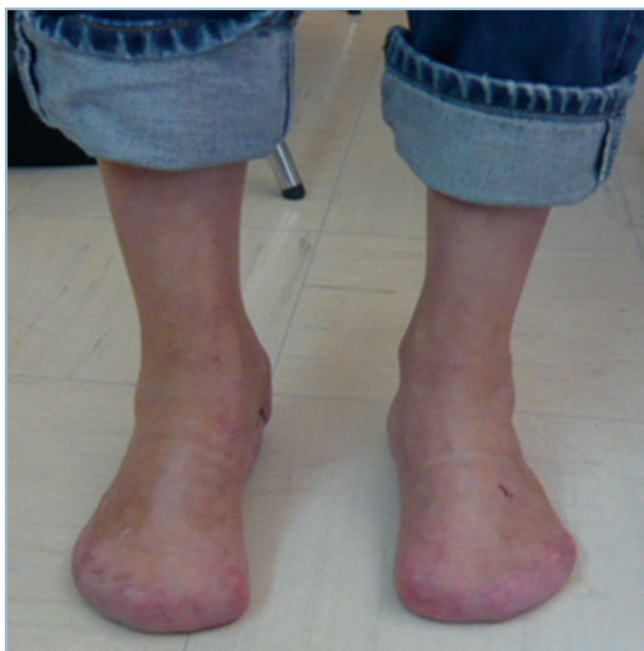Rappelons que les amputations transmétatarsiennes réglées donnent d'excellents résultats fonctionnels quand elles affectent l'ensemble des rayons ; elles sont en droit de faire espérer une fonction et des capacités de chaussage subnormales (*figure 11.83*). Ce bon pronostic se vérifie pour tous les niveaux d'amputation situés en aval du tiers proximal du squelette métatarsien. En revanche, en amont de ce niveau un risque existe de surcharge plantaire distale et d'ulcération par équin statique.

Amputations totales ou partielles du métatarsien médial

Ces amputations sont le plus souvent mal tolérées en raison de la surcharge sous les têtes latérales et de l'instabilité dans le plan frontal, toutes deux liées à la perte de l'appui antéro-médial.

Il n'y a le plus souvent d'autre solution qu'orthétique, sous la forme d'une chaussure orthopédique légère comportant une semelle intérieure avec une barre d'appui rétrocapitale pour les rayons latéraux, et un recueil de voûte médial soutenant le segment moyen de l'arche médiale (talo-naviculaire comprise) et se prolongeant en avant sous la forme d'une pièce de comblement, en place du 1^{er} métatarsien et de l'hallux amputés (figure 11.84).

La conjonction d'un contexte d'hyperlaxité, de la perte des insertions distales du tibia antérieur et d'un équin plus ou moins occulte peut entraîner un effondrement médial par valgus global du pied. La symptomatologie d'appel est une surcharge sous la tête du 2^e métatarsien, cette dernière étant susceptible de se révéler très invalidante, isolément ou en association à des signes de souffrance du couple de torsion. La solution orthétique est dépassée; il n'y a plus guère d'autre possibilité que le recours à une arthrodèse du couple de torsion (double arthrodèse) pour restaurer l'orientation et la stabilité du talon et de la barre d'appui métatarsienne dans le plan frontal.



11.83 Amputation transmétatarsienne bilatérale – fonction normale, pieds nus et chaussés.

— La position du talon dans le plan frontal doit être parfaite. Les contrôles peropératoires en double cerclage sont particulièrement importants. Toute hypocorrection est potentiellement source de surcharge évolutive de la talo-crurale en valgus (qui n'est plus protégée par le couple de torsion); toute hypercorrection peut induire une surcharge sur la 4^e et la 5^e tête.

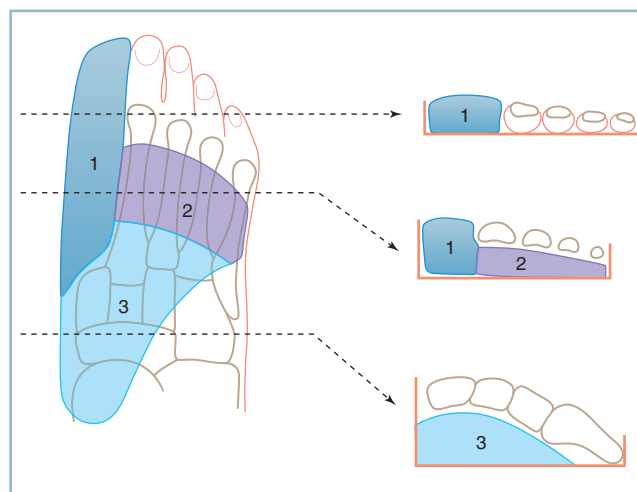
— Après réorientation du pied, l'extériorisation d'un équin doit conduire à une intervention de remise à plat de la plante, le plus souvent grâce à un allongement du tendon calcanéen avec l'objectif de retrouver une dizaine de degrés de flexion dorsale de la cheville.

— Le résultat de l'intervention doit être protégé par le port d'une orthèse plantaire de même type que précédemment, mais plus légère et compatible avec le port d'une chaussure normale.

Amputations d'un rayon moyen

Les amputations partielles sont toujours à l'origine d'une clinodactylie des orteils adjacents de type « pince de crabe » par engagement dans le vide intercalaire et rétraction fibreuse des interosseux. La solution habituelle est une orthèse plantaire, parfaitement ajustée, comportant une barre d'appui rétrocapitale sur les rayons préservés et une pièce de comblement du secteur métatarso-phalangien amputé.

Les amputations totales sont théoriquement mieux tolérées, comme le montrent les séries de transferts d'orteils notamment chez l'enfant qui ne font d'état d'aucune séquelle fonctionnelle gênante sur le site donneur.



11.84 Amputation du rayon médial.

Semelle intérieure d'une chaussure orthopédique (dessin global et coupes frontales étagées). 1 : pièce prothétique du rayon interne, 2 : barre d'appui rétrocapital, 3 : recueil de voûte.

Dans un contexte post-traumatique avec ses séquelles trophiques, le résultat fonctionnel peut se révéler moins bon. L'intolérance peut contraindre à la prescription d'une orthèse plantaire après ou sans arthrolyse des MP voisines. Exceptionnellement et après échec du traitement orthétique, pourrait se discuter une ostéotomie métaphysaire proximale des deux métatarsiens voisins pour combler le vide intercapito-métatarsien et répartir harmonieusement les têtes sur la largeur de la BAM.

Amputations du 5^e rayon emportant la base de M5 et l'insertion du court fibulaire

Cette situation provoque une déformation en varus adductus très mal tolérée.

Lorsque le pied a conservé une certaine souplesse et que le bout distal du court fibulaire est utilisable, il est possible de réinsérer ce dernier sur le secteur proximal du 4^e métatarsien pour restaurer le moment éverseur.

Sinon, il faut réaliser une arthrodèse médio-tarsienne latérale avec résection cuboïdienne un peu plus marquée, de façon à placer l'avant-pied dans le plan dorso-plantaire en légère abduction, cette petite hypercorrection compensant la perte du court fibulaire.

Amputations multiples

Les amputations multiples qui ne laissent persister que trois et à fortiori deux (voire un) métatarsiens sont toujours mal tolérées. Il faut habituellement compléter l'amputation en transmétatarsienne réglée lorsque le niveau siège en aval du tiers proximal du métatarse. Les amputations plus proximales comportent un risque élevé d'équin statique et doivent faire discuter soit une intervention de stabilisation de l'arrière-pied et de la talo-crurale, soit une amputation de jambe réglée.

En définitive, ces cas particuliers ne concernent que les situations les plus habituelles. Toutes les associations peuvent s'observer. L'analyse précise des lésions et le bon sens permettront de choisir la solution la plus adaptée aux différentes situations anatomiques.

INTOLÉRANCE DU MOIGNON PAR INADÉQUATION DE NIVEAU

En dehors de toute anomalie de «bout de moignon», l'amputation peut être à l'origine de difficultés majeures d'appareillage et/ou faire l'objet d'insatisfaction de la part du patient. Cela tient essentiellement à l'inadéquation de niveau.

Amputations dans le Chopart cumulant tous les inconvénients

On l'a vu, ces amputations sont à l'origine d'un équin ou d'un varus équin de l'arrière-pied et de la constitution d'une surcharge distale et d'une ulcération chronique. La réalisation d'une arthrodèse en bonne position talo-crurale et sous-talienne postérieure ou talo-calcanéenne après talectomie permet d'en obtenir la cicatrisation (voir «Ulcérations en bout de moignon»).

Les difficultés d'appareillage ne sont pas pour autant résolues. La médio-tarsienne se projetant à l'aplomb de la crête tibiale, l'extrémité distale du membre inférieur se présente sous la forme d'un pilon sur lequel il est très difficile d'assurer l'assise d'une chaussure prothétique en raison de la perte d'appui sur le segment dorsal du pied. Cet impératif oblige à recourir à des emboîtures lourdes et complexes, faisant perdre en pratique le bénéfice de la possibilité de marche sans appareillage.

Amputations passant par le plan de la talo-crurale

Procédé de Syme

Après abattage des malléoles et avivement plafond de la mortaise, cette technique consiste à recouvrir le moignon osseux par les parties molles et le revêtement cutané de l'extrémité distale de la jambe. L'extrême minceur des loges et leur structure tendino-fibreuse à ce niveau expliquent que ce type d'amputations pose un problème d'interface entre la tranche osseuse d'amputation et le revêtement de surface. Il s'y développe en effet une hypermobilité et un effet de savonnage extrêmement mal toléré avec développement d'hygromas et d'ulcérations chroniques (*figure 11.85a*).

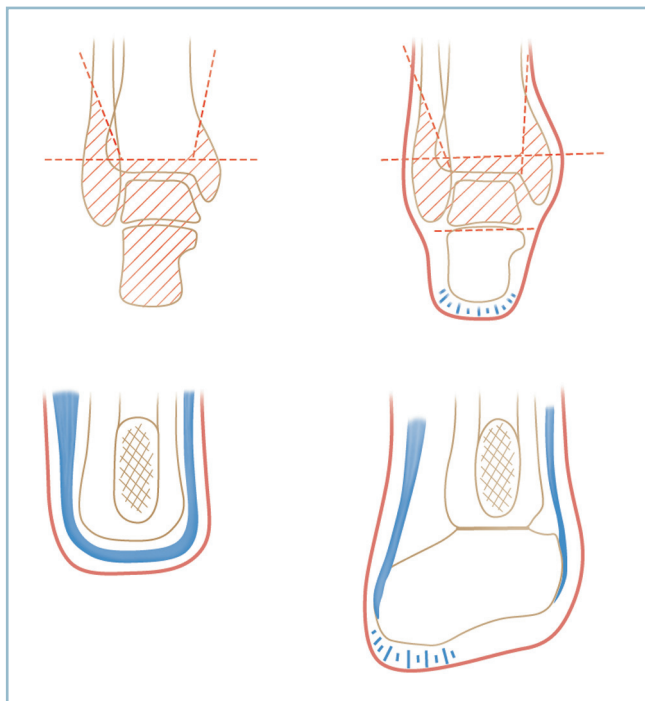
Procédé de Pirogoff

Ce procédé évite cette difficulté. Le calcanéus et l'intégralité de son appareil de couverture plantaire et postérieur sont conservés ici en totalité, y compris les connexions fibro-adipeuses du coussinet postérieur.

Après résection du plafond de la mortaise et mise au plan des massifs malléolaires, une talectomie totale est réalisée suivie d'arthrodèse tibio-calcanéenne.

Ce procédé permet l'appui sur des coussinets et des parties molles parfaitement adaptées à la charge en termes de fixité et de résistance. Il diminue les difficultés d'appareillage grâce à la persistance du galbe talonnier postérieur. De même, la marche sans appareillage est facile et confortable.

Néanmoins, malgré cette amélioration substantielle, il n'en persiste pas moins des difficultés d'appareillage. Celles-ci doivent faire mettre en balance, en termes de bénéfices/risques, l'indication d'une amputation réglée de jambe, en niveau électif. Cette solution est très certainement à privilégier chez le



11.85 Amputations du cou de pied et de l'arrière-pied.
a. Procédé de Syme (inadapté). *b.* Procédé de Pirogoff conservant intégralement la coque talonnière (hachures rouges : résections osseuses).

sujet jeune et actif, une amputation parfaitement réussie et au bon niveau étant compatibles sur ce terrain avec une fonction normale et la course (avec ou non l'aide d'une lame souple).

Solutions d'avenir

Des progrès récents apportent deux séries d'amélioration.

La première concerne la technologie de l'emboîture.

L'utilisation de nouveaux matériaux aux capacités d'absorption particulièrement performantes (polyuréthane) pour la conception des manchons améliore les performances surtout s'ils sont réalisés sur mesure.

— L'optimisation de la coaptation entre emboîture et moignon grâce à l'utilisation de pompes d'extraction active de l'air à l'interface emboîture/manchon présente un certain nombre d'avantages considérables : amélioration de la perception de confort et de sécurité, stabilisation du volume du moignon, facilitation de la circulation artérielle et du retour veineux et en définitive un gain considérable en termes de proprioception.

— Ces perfectionnements permettent d'abaisser le niveau d'amputation au segment distal de la jambe, sans risque majeur d'intolérance ni de perforation cutanée, en dépit de la médiocrité du sous-sol offert par la précarité des tissus mous péri-osseux.

— Cette possibilité d'abaissement du niveau d'amputation au secteur jambier distal est particulièrement importante, car elle

augmente considérablement le bras de levier jambier et procure une optimisation substantielle des performances fonctionnelles de l'amputé. Ils facilitent également l'appareillage des amputations de type Syme qui reste problématique avec les dispositifs standard. La possibilité d'utilisation de dispositifs de prise rapide ancrés par stratification dans l'emboîture procure à l'interface une stabilité parfaite au prix d'un montage fin et peu encombrant.

La seconde a trait à l'interface entre l'emboîture et le pied prothétique. L'adjonction d'une pièce mécanique intermédiaire procure deux avantages :

— d'une part, effet de pompe active permettant le réglage de la dépression en charge en fonction de l'activité du patient et;

— d'autre part effet d'amortissement et de torsion tendant à rapprocher les capacités de la prothèse des propriétés physiologiques de la cheville à tous les temps du déroulement du pas (amortissement du contact avec le sol au temps postérieur, facilitation du temps d'impulsion).

Les pièces intermédiaires dynamiques modernes associent les deux effets (pompe active et amortissement).

Ces deux perfectionnements sont des apports considérables; ils devraient bénéficier à l'avenir d'une large diffusion. Toutefois, l'abaissement du niveau d'amputation se trouve limité par l'impératif de logement de la «cheville prothétique» sous peine d'induire un allongement préjudiciable. De la sorte, ce dernier ne doit pas être abaissé au dessous de 10 centimètres du plan de l'interligne (figure 11.86).



11.86 Appareillage moderne-Cheville prothétique avec pièce intermédiaire dynamique (effet de pompe active avec dépression contrôlée améliorant la coaptation manchon/moignon et système d'amortissement et de torsion intégré).

CONCLUSION

Au terme de ce chapitre, deux notions de base doivent être rappelées.

La prise en charge des séquelles de traumatismes anciens ne s'inscrit jamais dans un contexte d'urgence. Le meilleur traitement des séquelles traumatiques est avant tout préventif.

— Il faut savoir prendre son temps et se souvenir que, dans ce domaine, il n'existe pas de place pour la précipitation. *L'étape préthérapeutique est la plus importante et doit comporter :*

— l'inventaire des plaintes et, surtout, leur hiérarchisation ;
 — un examen clinique complet mené de façon systématique en privilégiant trois points fondamentaux : l'analyse des rapports anatomiques et fonctionnels entre l'avant-pied et l'arrière-pied ; l'identification et l'évaluation du retentissement pathogène d'un équin talien et/ou d'un vice de position de la barre d'appui métatarsienne ; l'évaluation de la sensibilité plantaire et de la motricité (testing musculaire) extrinsèque et intrinsèque ;

— des radiographies standard de confirmation, comportant quatre clichés en charge (cheville de face avec cerclage type Méary, deux pieds de face dorso-plantaire et profil strict). Ces clichés permettent une double analyse des déformations, locales (focales) et à distance (architecturales) et l'évaluation des conséquences des premières sur les secondes. *Seuls ces clichés standard, contrairement au scanner et à l'IRM, sont susceptibles d'apporter cette analyse globale.*

Dès lors :

— s'il existe une parfaite concordance entre les plaintes principales, les données de l'examen clinique et celles de la

radiographie standard, la construction d'enchaînements physiopathologiques simples et l'élaboration du programme thérapeutique ne soulèvent aucune difficulté ;

— en cas de non-concordance, il faut faire pratiquer des examens plus élaborés (scanner ou IRM) voire une anesthésie-test sous arthroscanner.

Le programme thérapeutique doit répondre à un certain nombre de conditions. L'objectif doit satisfaire à la fois au traitement des dérangements locaux et au retentissement architectural.

— La correction doit être complète et répondre aux critères de « normalité » à savoir, plante à plat, talon bien orienté dans le plan frontal, barre d'appui métatarsienne perpendiculaire à l'axe jambier, orteils alignés.

— Une correction incomplète ne conduit pas à une amélioration partielle. Elle peut aboutir à une aggravation fonctionnelle par rupture d'un mécanisme compensateur.

L'indication sera soigneusement pesée en termes de relation bénéfiques/risques. Le patient sera parfaitement informé des objectifs et des modalités thérapeutiques ainsi que de la durée des suites en termes d'invalidité, souvent importante.

Le meilleur traitement des séquelles traumatiques est en réalité préventif.

La détection et l'analyse des lésions en période aiguë sont les garantes d'une prise en charge dans les meilleures conditions techniques et, partant, d'optimisation des résultats fonctionnels ultérieurs. Cette notion s'applique tout particulièrement aux blessés polytraumatisés chez lesquels, la phase initiale de mise en jeu du pronostic vital passée, les lésions « cachées » du pied doivent être systématiquement recherchées, inventoriées et traitées dans un délai raisonnable après discussion avec l'équipe de réanimation.

Bibliographie

QUELQUES RÉFÉRENCES BIBLIOGRAPHIQUES DE BASE – PARTIE I

– Nota : Cette courte bibliographie, qui ne cherche en aucune manière l'exhaustivité, est une simple aide à l'approfondissement des connaissances

1 – Anatomie descriptive et fonctionnelle

- Sarrafian SK. Anatomy of the foot and ankle, descriptive, topographic, functional, 2nd ed. Philadelphia, JB Lippincott, 1993.
- Thompson Jon C. Précis d'anatomie clinique d'orthopédie, Netter, Edition Française, Paris, Elsevier Masson, 2008, Chapitre 9, Pied/Cheville: 243-280
- Perry J. Anatomy and biomechanics of the hindfoot, Clin Orthop, 1983, 177:9-15
- Bosjen Moller F. Anatomy of the forefoot, normal and pathologic. Clin Orthop, 1979, 142: 10-18
- Basmajian JV, Stecko V. The role of muscles in arch support of the foot. An electromyographic study. J Bone Joint Surg (Am), 1963, 45:1184-1190
- Thordarson DB. Dynamic support of longitudinal arch. Clin Orthop, 1995, 316: 165-172
- Tanaguchi A. Anatomy of the spring ligament. J Bone Joint Surg (Am), 2003, 85: 2174-2178
- Bosjen Moller F, Jorgensen U. The plantar soft tissues: functional anatomy and clinical applications, in JAHSS MM, Disorders of the foot and ankle, medical and surgical management, Philadelphia, WB Saunders, 1991: 532-540
- Aubry P, Fiévet G. Vascularisation osseuse et cutané du quart inférieur de la jambe. Rev Chir Orthop, 1984, 70 :589-597
- Tubiana R, Thomine J.-M. Revêtement cutané, in: La main, Anatomie fonctionnelle et examen clinique, Paris, Masson, 1990: 69-78

2-Examen clinique et imagerie

- Biga N. Clinical examination of the foot and the ankle. Data collection and Interpretation of pathogenic causal sequence of disorder. J Orthop Traum Surg Res, 2009, 95:41-48
- Vande Berg B, Lecouvet F, Malghem J. Imagerie du pied et de la cheville: mode d'emploi, in: Leemrijse T, Valtin B, Pathologie du pied et de la cheville, 2009, Paris, Masson, 51-59
- Besse JL, Maestro M, Ragusa M. Radiographies standard normales et pathologies de l'avant-pied, in: Chirurgie de l'Avant-Pied (sous la direction de B Valtin) Conférences d'enseignement de la SO.F.C.O.T. Paris, Elsevier, 89, 112-125
- Broden B. Roentgen examination of the subtalar joint in fractures of calcaneus. Acta Radiol., 1949, 31, 85

3 – Explorations complémentaires

- Hawkins BJ. Basic science of the foot and ankle. Curr Opin Orthop; 1999; 10:186-190
- Sharkey NA, Michelson JD, Piazza JS. Basic science of the Foot and ankle. Curr Opin Orthop; 2001; 12:125-130

- Dujardin F. Etude de la marche au laboratoire, implications et perspectives cliniques, in: Conférences d'enseignement de la Sofcot, Paris, Expansion Scientifique Française, 1997, 62: 281-298
- Ferré B. Notion de force et de baropodométrie, in: Leemrijse T, Valtin B, Pathologie du pied et de la cheville, 2009, Paris, Masson, 62-71
- Pélissier J. La marche humaine et sa pathologie, Paris, Masson, 1994

4-Traitement-Généralités

- Masquelet AC, Principes de traitement des fractures ouvertes, in: Chirurgie Orthopédique-Principes et Généralités, Paris, Masson, 2004: 119-124
- Masquelet AC, Traitement des syndromes de loge par fasciotomie, in: Chirurgie Orthopédique – Principes et généralités, Masson, Paris, 2004, 351-361
- Bhandari M, Schemitsch E, Adili A, Lachowski R, Shanghnessy S : High and low pressure pulsatile lavage of contaminated tibial fractures: An in vitro study of bacterial adherence and bone damage. J Orthop Traum, 1999, 13: 526-533
- Desplaces N, Antibiothérapie, in Masquelet AC Principes Généraux, Chirurgie Orthopédique, Traité de Technique chirurgicale, Paris, Masson, 2004, 319-325
- Lortat-Jacob A, Bauer T, Marmor S, Traitement chirurgical de l'infection osseuse, in Masquelet AC Principes Généraux, Chirurgie Orthopédique, Traité de Technique chirurgicale, Paris, Masson, 2004:327-336

QUELQUES RÉFÉRENCES BIBLIOGRAPHIQUES DE BASE – PARTIE II

– Nota: Cette courte bibliographie qui ne cherche en aucune manière l'exhaustivité est une simple aide à l'approfondissement des connaissances

1-Fractures malléolaires

- Baird RA, Jackson ST. Fracture of the distal part of the fibula with associated disruption of the deltoid ligament. J Bone Joint Surg (Am), 1987;69:1346-1352
- Biga N. Les fractures malléolaires de l'adulte, in: Conférences d'Enseignement de la Sofcot, Paris, Expansion Scientifique Française, 1993; 45:71-80
- Limbird RS, Aaron RK. Laterally comminuted fracture-dislocation of the ankle. J Bone Joint Surg (Am) 1989; 69 : 888-895
- Maynou C, Lesage Ph, Mestdagh H, Butruille Y. Faut-il traiter les lésions du ligament latéral interne dans les équivalents de fractures malléolaires? Rev Chir Orthop; 1997; 83: 652-657
- Petrone FA, Gall M, Pee D, Fitzpatrick T, Van Herpe LB. – Quantitative criteria for prediction of the results after displaced fracture of the ankle. J Bone Joint Surg (Am); 1983; 65: 66-67
- Van den Bekerom M, Haverkamp D, Kloen P. Biomechanical and clinical evaluation of posterior Malleolar fractures. A systematic revue of the literature. J. Trauma; 2009; 66:279-298
- Weber BG. Die verletzungen des oberen sprunggelenks. Verlag Haus Huber, Bern, Stuttgart and Wien, 1972
- Weber M. Trimalleolar fracture with impaction of postero-medial tibial plafond: implication for tibio-talar stability. Foot Ankle Int; 2004;25:716-727

2-Fractures du pilon tibial

- Copin G, Nérot C. Les fractures Récentes du Pilon tibial de l'Adulte Symposium, suppl.1, Rev Chir Orthop, 1992, 78:36
- Heim U. Les fractures du pilon tibial, Conférences d'Enseignement de la Sofcot, 1997, 62:35-51
- Mast J, Spiegel P, Pappas J. Fractures of the Tibial pilon, Clin Orthop, 230:68-82
- Watson, J, Moed B, Karges D, Cramer K, Pilon Tibial Fractures. Treatment Protocol Based on Severity of Soft Tissue Injury. Clin Orthop, 2000, 375:78-90.

3-Fractures distales de jambe

- Assal M. Les Techniques d'ostéosynthèse des Fractures du Tibia distal, Conférences d'Enseignement de la Sofcot 2009, Paris Expansion Scientifique Française
- Asencio G, Dujardin F. Les fractures distales de jambe, Symposium 83ème Congrès de la Sofcot, Paris, Novembre 2009 (à paraître in Rev Chir Orthop, 20 10)

4-Fractures du talus

- Asencio G. Les Fractures du Talus, Conférences d'Enseignement de la Socot, 2009, Paris, Expansion scientifique Française
- Hawkins L. Fractures of the neck of the Talus, J Bone Joint Surg (Am), 1970, 52 : 991-1002
- Terzval M, Dumont C, Sturmer C, Pronostic reliability of the Hawkins sign in fractures of the talus J Ortho Traum, 2007,21, 538-543
- Ziran B, Abidi NA, Scheel MJ. Medial malleolar osteotomy for exposure of complex talar body fracture. J Orthop Trauma, 2001,15: 513-518
- Pereira A, Baerker JB, Lui FD, Stephens MM. The management and outcome of lateral process fracture of the talus Foot Ankle Surg, 2010, 16:15-20
- Saragaglia D, Anoumou M, Chaussard C. Les fractures du processus latéral du talus Rev Chir Orthop, suppl, 2004 , 90, 148
- Sanders R, Helfet DL, Pappas J et al. The salvage of grade IIIB open ankle and talus fractures. J.Orthop Trauma 1992; 6:201-208
- Hyer CF. Open reduction-internal fixation of a talar body fracture via posterior tibial malleolar osteotomy : a case report. Foot Ankle Surg, 2009, 48:589-592
- Mac Gahan PJ, Pinney SJ. Current concept review: Osteochondral lesions of the talus Foot ankle Internat, 2010, 31:90-101
- Dore JL et al . Lésions ostéo-chondrales du dôme astragalien (IODA) Ann Orthop Ouest 1995, 27: 143-194

5-Fractures du calcaneus

- Uthéza G, Flurin Ph, Colombier J, Chiron Ph, Tricoire JL, Potel JF, Puget J. Les fractures thalamiques du calcaneus: description anatomopathologique. Rev Chir Orthop, 1993, 79:49-57
- Uthéza G, Goldzak M, Cheminade B et al. Imagerie en trois dimensions des fractures thalamiques du calcaneum. Validation de la classification en trois formes. Rev Chir Orthop, 1998, 84 :440-450
- Sanders R, Current Concept review: displaced intra-articular fractures of the calcaneus, J Bone Joint Surg (Am), 2000,82:225-50
- Unis D, Haddad S. Outcomes and advances in hindfoot fractures. Curr Opin Orthop,2001,12:93-99
- Stindel E, Les Fractures Thalamiques du Calcaneus Table ronde, Ann Orthop Ouest , 2001:237-276
- Babin SR, Simon P, Fractures du Calcaneus; Encycl Med Chir, Appareil Loco moteur, 1996, 14-094-A-10, Paris Elsevier Masson

- Myerson MS. Primary subtalar arthrodesis for the treatment of comminuted fractures of the calcaneum. Orthop Clin North Am, 1995, 26: 215-227
- Levin LS, Nunley JA. The management of soft-tissue problems associated with calcaneal fractures. Clin Orthop , 1993, 90: 151-56
- Castel E, Bénazet JP, Trabelski B et al. Fractures comminutives du calcaneus chez le polytraumatisé. Rev Chir Orthop, 2000, 86: 381-389
- Sangeorzan BJ, Hansen Jr St. Early and late post-traumatic foot reconstruction, Clin Orthop, 1989,243:86-91

6-Fractures du naviculaire, médio-pied

- Digiovanni C. Fractures of the Navicular, Foot Ankle Clin North Am, 2004, 9: 25-63
- Sangeorzan B, Benrschke S, Mosca V et al. Displaced intra-articular fractures of tarsal navicular, J Bone Joint Surg (Am) 1998; 7: 1505-1510
- Delplace J, Germonvilles T, Lecestre P. Les fractures du scaphoïde tarsien. A propos de 55 cas. Ann Orthop Ouest, 1998, 30, 70-74
- Sangeorzan B, Swionkowski. Displaced fractures of cuboid. J Bone Joint Surg (B) 72: 376-378
- Pinney S, Sangeorzan B. Fractures of the tarsal bones, In The Traumatized Foot, edited by Sangeorzan B, Rosemont IL, American Academy of Orthopaedic Surgeons, 2001: 41-53
- Del Gaizo D, ParckhSG. Journal scan: Foot and Ankle. Clin Orthop, 2010, 468:296-301

7-Fractures de l'avant-pied

- Thomas JL, Chaney DM, Blicht EL et al. Diagnosis and treatment of Forefoot disorders. J Foot Ankle Surg, 2009, 48:264-272
- Hunt K, Mc Cormick JJ, Anderson RB. Management of forefoot injuries in the athlete, Operative Techniques in Sports Medicine, 2010, 18:34-45
- Hurwitz S. Stress fractures in the athlete's foot. Curr Opin Orthop 2001, 12:156-159
- Lee W, Donatto KC, Fractures of the midfoot and forefoot. Curr Opin Orthop, 1999, 10: 224-230
- Asherman DG. Injuries of the mid foot and forefoot. Cur. Opin. Orthop.2000, 11:103-107
- Delagoutte J. Fractures et luxations du tarse antérieur, des métatarsiens et des phalanges, Encycl Med Chir, Appareil locomoteur, 14-099-A-10, Paris, Elsevier Masson

8-Luxations et fractures-luxations,

- Garofalo R, Moretti B, Ortolano V et al. Peritalar dislocations: a retrospective study. J Foot Ankle Surg, 2004,43:166-172
- Brunet P, Dubrana F, Bergaud A et al. Les luxations sous-taliennes: une entité rare-Revue de 12 cas avec un recul moyen de 10 ,ans. Rev Chir Orthop, 2002,6, 105-110
- De Lee JC, Curtis R. Subtalar dislocation of the foot. J Bone Joint Surg, 1982 (Am), 64:433-437
- Lawrence SJ. Midfoot trauma, bony and ligamentous: evaluation and treatment. Curr.Opin.Orthop.2002, 13: 99-106
- Fleming J, Hurley KK, Total talar extrusion: a case report. Foot Ankle Surg, 2009,48: 690.e19-690.e23
- Desmond EA, Chou LB. Current concepts review: Lisfranc injuries, Foot Ankle Internat.,2006, 27, 653-660
- Fasciszewski T, Burks RT, Manastar BJ. Subtle injuries of the Lisfranc joint. J Bone Joint Surg, 1990(Am), 72,1519-1522

- Ross G, Gonin R, Hauzenblas J, Juliano P. Plantar ecchymosis sign: a clinical aid of occult Lisfranc tarsometatarsal injuries. *J Orthop Traum*, 199 –, 10: 119-122
- Myerson MS. The diagnosis and treatment of injuries to Lisfranc complex. *Orthop Clin North Am*, 1989, 4: 655-664
- Shapiro MS, wascher D, Finerman GAM, Hamilton WG. Rupture of Lisfranc ligament in athletes, *Am J Sports Med*, 1994, 22: 687-691

9 – Entorses, plaies parties molles, Syndrome de loges

- Besse JL. Le traitement des entorses graves et des instabilités chroniques de la cheville, Conférences d'enseignement de la Sofcot, 1997, 62 : 187-217, Paris, Expansion scientifique française
- Campbell JT. Soft Tissue injuries of the ankle. *Curr Opin Orthop* 2003,13: 107-111
- Rammelt S, Zwipp H, Grass R. Injuries to the distal tibiofibular syndesmosis. An evidence-based approach to acute and chronic lesions. *Foot Ankle Clin North Am*, 2008,13: 611-633
- Finkbeiner GS, Marks RM. Nerve problems of the foot and ankle: evaluation, diagnosis and treatment. *Curr. Opin. Orthop.*,2002, 13:93-99
- Merle M. Le nerf périphérique, physiologie, réparation primaire et secondaire in *Chirurgie Orthopédique, Principes et Généralités*, Paris, Masson, 2004: 39-53
- Bustamante K, Revol M, Servant JM, Traitement des plaies cutanées in *Chirurgie Orthopédique, Principes et Généralités*, Paris, Masson,2004 : 277-283
- Bhandari M, Schemitsch E, Adili A, Lachowski R, Shanghnessy S : High and low pressure pulsatile lavage of contaminated tibial fractures: An in vitro study of bacterial adherence and bone damage. *J Orthop Traum*, 1999, 13: 526-533
- Masquelet AC, Réparation des parties molles par lambeau : 7 procédés de base, indication et technique, in *Chirurgie Orthopédique, Principes et généralités*, Masson, Paris, 2004 : 285-298
- Beldame J, Lefebvre B, Bertiaux S et al. Plaies et ruptures sous-cutanées récentes du tibia antérieur: à propos de 7 cas. In: monographie de l'AFCP, Sauramps médical , 2009:163-168
- Johnson KA. Tibial posterior tendon rupture. *Clin Orthop*, 1983, 177: 140-147
- Chalmers J, review articles: Treatment of achilles tendo rupture. *J Orthop Suirg (Hong Kong)*200, 8: 97-99
- Crites BM. Treatment of Achillis ruptures and tendinopathy. *Curr. Opin. Orthop.*, 2004, 15:113-11
- Parkar A, Taylor M, Patel N. regeneration of tendo Achillis, *J Bone Joint Surg (B)*,2010, 92: 885-887
- Mason RB, Henderson JP Traumatic peroneal instability. *Am J Sports Med*, 1996,24:652-658

QUELQUES RÉFÉRENCES BIBLIOGRAPHIQUES DE BASE – PARTIE III

– Nota: Cette courte bibliographie qui ne cherche en aucune manière l'exhaustivité, est une simple aide à l'approfondissement des connaissances

I-Généralités

- Coudanne H . Arthroscopie de la cheville, Conférence d'enseignement de la Sofcot, l'Expansion médicale, 1998, 66 :35-47

- Hermanson E, Ferkel R, Richard D. Viscosupplementation for degenerative disease of the ankle and foot, *Foot Ankle Surg*, 7:56-63
- Aaron R, Ciombar D, Simon B. Treatment of non union with electric and electromagnetic fields. *Clin Orthop Rel Res* 2004, 419:21-29
- Nizard R, Pseudarthroses et cals vicieux, in *Masquelet AC Principes Généraux, Chirurgie Orthopédique, Traité de Technique chirurgicale*, Paris, Masson, 2004:363-366
- Vienne P. Ankle joint arthritis: Possibilities of surgical treatment for joint preservation, *Schweizerische Zeitschrift fur sport medizin end sport traumatologie*, 56:13616
- Strecker W, Eisele R, Fritz M, Kinzl L, Helh G La cheville arthroscopie la place de l'arthroscopie, in: Table ronde de la SOO sous la direction de Piéto G, *Ann Orthop Ouest*, 2001, 227-230
- Coule R, Raffiq T, James L, Stephens M. Open treatment of anterior impingement of the ankle. *J Bone Joint Surg (B)* 2003, 85:550-553
- Tol JI, Verheyen C, Van Dijk CM. Arthroscopic treatment of anterior impingement in the ankle: a prospective study with a five to height years follow-up. *J Bone Joint Surg (B)* , 2001, 83: 9-13
- Van Bergen CJ, De Leeuw PA, Van Dijk CN. Treatment of osteochondral defect of talus . *Rev Chir Orthop* ,2008, 94: 398-408
- Chao W, Mizel Ms. What's new in foot and Ankle surgery, *J Bone Joint Surg(Am)*, 2006; 88:909-922

2-Nécrose du talus

- Terzval M, Dumont C, Sturmer C, Pronostic reliability of the Hawkins sign in fractures of the talus *J Orthop Trauma* 2007,21, 538-543
- Comfort T, Behrens F, Gaither D et al. Long term results of displaced talar neck fractures. *Clin Orthop Rel Res*, 1985, 199, 81-87
- Léduc S, Clare MP, Laflamme GY, Walling AK. Post-traumatic avascular necrosis of the talus. *Foot Ankle Clin North Am.*, 2008,13:753-765
- Asencio G. Les Fractures du Talus, Conférences d'Enseignement de la Sofcot, 2009, Paris, Expansion scientifique Française

3 – Arthrose du cou de pied et de l'arrière-pied

- Piéto G. et al. Arthrose Tibio-Tarsienne. *Ann. Orthop. Ouest*-2001, 33: 205-304
- Tomeno B, Piat Ch. Arthrodèse tibio-astragalienne, *Encycl Med Chir, Editions techniques chirurgicales*,44902, 1061990
- Bressler F, Mollé D, Blum A, Rio B, Schmit t D. Arthrodèse tibio astragalienne: retentissement de la position de fixation du pied. *Rev Chir Orthop*, 1993, 79 : 643-649
- O'Brien TS, Hart TS, sheriff MJ, Stone, J, Johnson J. Open versus arthroscopic ankle arthrodesis: a comparative study. *Foot Ankle Int*; 1999; 20:368-74
- Cooke P et al. Arthroscopic Ankle Arthrodesis , *Foot Ankle Surg*, 2007 6:210-217
- Cameron SE, Ullrich P. Arthroscopic Arthrodesis of the ankle joint. *Arthroscopy* 2000; 16:21-6
- Gruen SG, Mears DC, Arthrodesis of the ankle and subtalar joints. *Clin. Orthop Rel Res* 1991; 268: 15-20
- Mann RA. Arthrodesis of the foot and ankle. In: CoughlinMJ, Mann RA, Dir. *Surgery of the foot and ankle*. 7th ed. Mosby Inc.
- Ouzounian T, Kleiger B; Arthrodesis in the foot and ankle. *JahmsMH. Ed. Disorders of foot and ankle vol.3 Philadelphia, WB Saunders*
- Besse JL, Colombier JA, Asencio J, Bonnin M, Gaudot F, Jarde O, Judet T, Maestro M, Leemrijse T, Leonardi C, Toullec E, et l'AFCP : Prothèses de cheville, *Rev. Chir.Orthop.*, 2010, 96,329-353
- Kofoed H, Leemrisje Th, Besse JL. Prothèse totale de cheville. In *Leemrisje Th, Valtin B. Pathologie du pied et de la cheville*, Paris, Elsevier Masson, 2009: 390-413

- Weber M, Bonnin M, Colombier JA, Judet Th, First results of the Salto total ankle prosthesis – a French study with 115 implants. *Orthopade*, 2006, 35:61-70
- Trichard T, Remy F, Girard J, Soenen M, Duquennoy A, Migaud H. Evolution à très long terme de 25 arthroèses talo-crurales. *Rev Chir Orthop*, 2006, 92:701-707
- Judet T, La prothèse de cheville, in: Controverse en chirurgie du pied, *Rev Chir Orthop*, 2007, 93:177-178
- Biga N, L'Arthroèse de cheville, in: Controverse en chirurgie du pied, *Rev Chir Orthop*, 2007, 93:117
- Wilcox DR, Anderson JC. Advances in surgical treatment of ankle and hindfoot arthritis. *Curr Opin Orthop*, 2001, 12:87-92

4-Arthrose du couple de torsion et du médio-pied

- Meary R, Roger A, Tomeno B. Arthroèse du couple de torsion. *Encycl Med chir Elsevier, Paris Orthopédie-traumatologie*, 3 : 1-44904
- Pell R, Myerson MR, Schon L. Clinical outcome after primary triple arthrodesis. *J Bone Joint Surg (Am)* 2000, 82: 47-57
- Easley M, TRNKA hj, Schon LC, Myerson NS. Isolated subtalar arthrodesis. *J Bone Joint Surg (Am)*, 2000;82: 613-624
- Dhawam SK, Conti S, Towers J. The effect of pulsed electromagnetic fields on hindfoot arthrodesis. A prospective study. *J Foot Ankle Surg*, 2004, 43: 93-96
- Malerba F, De Marchi F, Milani R, Haddo O. Osteotomies calcaneennes de réalignement de l'arrière – pied. In: Leemrijse Th, Valtin B. *Pathologie du pied et de la cheville* Paris, Elsevier Masson, 2009 : 268-278
- Grimes JS. Calcaneal osteotomy to correct residual deformity, *Tech Foot Ankle Surg*, 2009, 8: 7-9

5 – Lésions anciennes de la jonction tarso-métatarsienne et de l'avant pied

- Myerson MS, Fischer R, Burgess A. Fractures dislocations of tarso-metatarsal: end results correlated with pathology and treatment *Foot ankle Int*, 1986, 6 :225-242
- Ferris L, Alexander I. Late reconstruction of the midfoot and tarso-metatarsal region after trauma. *Orthop Clin North Am*, 1995, 26:33-406
- Sizensky JA. Forefoot and midfoot arthritis: What's new in surgical management. *Curr Opin Orthop*, 2004, 15: 55-61
- Bonnel F, Evaluation des séquelles des fractures des métatarsiens dans un contexte de polytraumatisme, *Rev Chir Orthop*, 2006, 92:130

6-Laxités chroniques et tendinopathies

- Besse JL, Le traitement des entorses graves et des instabilités chroniques de la cheville Conférences d'enseignement de la Sofcot, 1997, 62 : 187-217, Paris, Expansion scientifique française

- Mason RB, Henderson JP. Traumatic peroneal instability. *Am J Sports Med*, 1996, 24:652-658
- Rammelt S, Zwipp H, Grass R, Injuries to the distal TF syndesmosis an evident – based approach to acute and chronic lesions –

7-Pied paralytique

- Jeng C, Myerson M, The uses of Transfers to correct paralytic deformity of the foot and ankle. *Foot Ankle Clin N Am*, 2004, 9: 319-337
- DiCesare P, Young S, Perry J, Baumgarten M. Perimalleolar tendon transfer to os calcis for triceps surae insufficiency in patients with post polio syndrome. *Clin Orthop Rel Res*, 1995, 310:111-119
- Goh, JC, Lee PY, Lee EH, Bose K. Biomechanical study on tibialis posterior tendon transfers. *Clin Orthop Relat Res*, 1995, 319:297-302
- Tomeno B, Anract P, Vinh TS. Transfer of posterior tibial muscle to the back of the foot: an original procedure for fixing the transplant. *Rev Chir Orthop*, 1998, 84:194-6

8-Traumatismes anciens des tissus mous

- Toros T, Karabay N, Ozakbar K, Sugun TS, Kayalar M, Bal E. Evaluation of peripheral nerves of the upper limb with ultrasonography: a comparison of ultrasonography examination and the intra operative findings. *J Bone Joint Surg, (Br)* 2009, 91:762-765
- Finkbeiner GS, Marks RM. Nerve problems of the foot and ankle: evaluation, diagnosis and treatment. *Curr Opin Orthop*, 2002, 13:93-99
- Lawrence SJ, Wright RD. Posterior Tibial tendon dysfunction: Current concepts including operative and non operative approaches. *Curr Opin Orthop*, 2004, 15: 62-68
- Crites BM. Treatment of Achilles ruptures and tendinopathy. *Curr Opin Orthop*, 2004, 15:113-117
- Juliano PJ, Harris TG. Plantar fasciitis, entrapment neuropathies and tarsal tunnel syndrome: Current up to date treatment. *Curr Opin Orthop*, 2004, 15:49-54
- Masquelet AC, Réparation des parties molles par lambeau : 7 procédés de base, indication et technique, in *Chirurgie Orthopédique, Principes et généralités*, Masson, Paris, 2004 : 285-298
- Schon LC, Lam PW, Easley ME, Anderson CD, Lumsden DB, Shanker J, Levin GB. Complex salvage procedures for severe lower extremity nerve pain. *Clin Orthop Relat Res* 2001; 391:171-80

9 – Appareillage

- Cours du Collège Français de Enseignants universitaires
- 1-sous la direction de Maitre A et Hérisson C www.COFEMER.fr (3^{ème} cycle – documents – Appareillage du pied)
- 2-sous la direction de Martinet N, Paysant J www.COFEMER.fr (3^{ème} cycle – documents – Amputations de jambe-embroîtures et pieds paralytiques)

Dans la même collection

Cardiologie – Médecine vasculaire

Chirurgie des artères, par S. Anidjar. 2011

Digestif

SOUS LA DIRECTION DE DENIS CASTAING ET FRANÇOIS LACAINE

Chirurgie du tube digestif bas, par P. Valleur. 2005

Chirurgie des voies biliaires, par J.-F. Gigot. 2005

Chirurgie du foie et de l'hypertension portale, par D. Castaing. 2006

Chirurgie du tube digestif haut, par J.-P. Triboulet. 2007

Chirurgie du pancréas et de la rate, par F. Lacaine. 2009

Gynécologie-Obstétrique

SOUS LA DIRECTION DE DENIS QUERLEU

Chirurgie vaginale, par M. Cosson, D. Querleu, D. Dargent. 2003

Chirurgie de l'incontinence urinaire et du prolapsus, par M. Cosson, F. Haab, B. Duval. 2008

Chirurgie coelioscopique en gynécologie, par G. Mage. 2007

Chirurgie des cancers gynécologiques, par D. Querleu. 2008

Chirurgie du cancer du sein, par A. Fitoussi. 2011

Ophtalmologie

SOUS LA DIRECTION DE JEAN-JACQUES SARAGOUSSI

Chirurgie du décollement de rétine, par D. Chauvaud, F. Azan. 2004

Chirurgie de la cataracte, par J.-L. Arné. 2005

Chirurgie réfractive, par J.-J. Saragoussi. 2006

Chirurgie palpébrale, par J.-P. Adenis. 2007

ORL

SOUS LA DIRECTION DE FRANÇOIS LEGENT

Chirurgie otologique, par Ph. Bordure, A. Robier, O. Malard. 2005

Chirurgie cervico-faciale, par P. Beutter, L. Laccourreye, E. Lascanne, S. Morinière. 2008

Chirurgie du nez, des fosses nasales et des sinus, par J.-M. Klossek, C. Beauvillain de Montreuil. 2007

Orthopédie-traumatologie de l'adulte

SOUS LA DIRECTION DE ALAIN-CHARLES MASQUELET

Chirurgie orthopédique – Principes et généralités, par A.-C. Masquelet. 2004

Chirurgie de l'épaule et du coude, par M. Mansat. 2005

Chirurgie du genou, par Ph. Neyret, P. Verdonk, T. Aït Si Selmi. 2006

Chirurgie des traumatismes du pied, par N. Biga. 2011

Orthopédie-traumatologie de l'enfant

SOUS LA DIRECTION DE HENRI CARLIOZ

Orthopédie pédiatrique – Membre inférieur et bassin, par H. Carlioz, R. Kohler. 2006

Orthopédie pédiatrique – Membre supérieur, par P. Journeau, J. Cottalorda. 2008

Plastique et esthétique

Chirurgie plastique et esthétique, par J.-P. Chavoïn, 2009

Chirurgie plastique et reconstructrice des parois et des confins, par J.-P. Chavoïn, 2009

Urologie

SOUS LA DIRECTION DE JEAN-MICHEL DUBERNARD

Chirurgie de la prostate, par C. Abbou, J.-M. Dubernard. 2006