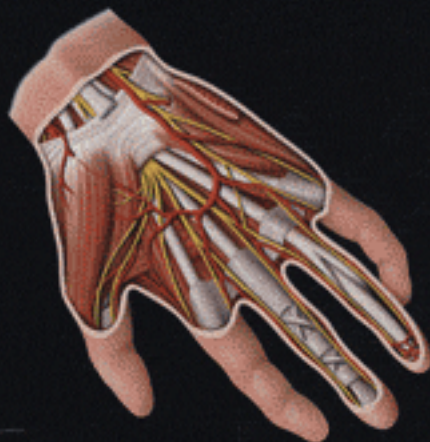

KAMINA

# ANATOMIE CLINIQUE

4<sup>e</sup> ÉDITION



TOME 1

ANATOMIE GÉNÉRALE • MEMBRES

MALOINE

# ANATOMIE CLINIQUE

TOME 1

**Du même auteur, chez le même éditeur :**

*Anatomie clinique* – Tête, cou, dos – Tome 2.

*Anatomie clinique* – Thorax, abdomen – Tome 3.

*Anatomie clinique* – Système endocrine, organes urinaires, organes génitaux, pelvis, coupes du tronc – Tome 4.

*Anatomie clinique* – Neuroanatomie – Tome 5.

*Carnet d'anatomie* – Anatomie générale, membres – Vol. 1.

*Carnet d'anatomie* – Tête, cou, dos – Vol. 2.

*Carnet d'anatomie* – Dos, thorax, abdomen – Vol. 3.

*Petit atlas d'anatomie.*

*Anatomie opératoire en gynécologie-obstétrique.* Prix de l'académie Nationale de Médecine 2001.

*QCM corrigés d'anatomie – Anatomie générale, membres – Tome 1.*

**Ont participé à la rédaction de cet ouvrage :**

Vincent Di Marino, Jean-Paul Francke, Jean-Jacques Santini

**Illustrations :**

Conception : P. Kamina

Réalisation : C. Martinet

**Responsable d'édition :** Valérie Laruelle-Bancel

**Couverture et maquette intérieure :** Zoé Production

**Composition :** SCM

Le Code de la propriété intellectuelle n'autorisant, aux termes de l'article L 122-5 2<sup>e</sup> et 3<sup>e</sup> alinéas, que les copies ou reproductions strictement réservées à l'usage privé du copiste et non destinées à une utilisation collective, et, d'autre part, que les analyses et les courtes citations dans le but d'exemple ou d'illustration, toute représentation ou reproduction intégrale ou partielle, faite sans le consentement de l'auteur ou de ses ayants droit ou ayants cause, est illicite (article L 122-4 du Code de la propriété intellectuelle).

Cette représentation ou reproduction, par quelque procédé que ce soit, constituerait donc une contrefaçon sanctionnée par les articles L 335-2 et suivants du CPI.

Tous droits de reproduction, d'adaptation et de traduction réservés pour tous pays.

© 2009, Éditions Maloine, France.

ISBN : 978-2-224-03183-1

Dépôt légal : juillet 2009

Imprimé en France par Pollina s.a. Numéro d'imprimeur :

# Sommaire

Avant-propos .....	IX
Préface .....	XI

## SECTION I

<b>ANATOMIE GÉNÉRALE</b> .....	1
<b>1   Introduction</b> .....	3
De l'anatomie .....	3
Terminologie anatomique .....	8
Organisation générale du corps humain .....	12
<b>2   Système squelettique</b> .....	17
Organogénèse .....	17
Partie cartilagineuse du squelette .....	20
Partie osseuse du squelette .....	21
<b>3   Système articulaire</b> .....	31
Organogénèse .....	31
Classification .....	32
Structures articulaires .....	35
Vaisseaux et nerfs .....	39
Mécanique articulaire .....	40
<b>4   Système musculaire</b> .....	47
Organogénèse .....	47
Muscles squelettiques .....	49
Muscles lisses .....	62
<b>5   Système cardiovasculaire</b> .....	63
Organogénèse .....	63
Cœur .....	68
Artères .....	71
Veines .....	77
Vaisseaux et nœuds lymphatiques .....	82
<b>6   Système tégumentaire</b> .....	87
Organogénèse .....	87
Peau .....	89
Annexes cutanées .....	94
Toile sous-cutanée .....	98

## SECTION II

## ORGANOGENÈSE DES MEMBRES 99

7   Développement des membres .....	101
Bourgeons des membres .....	101
Développement des os .....	102
Développement des muscles .....	104
Développement de l'innervation .....	105
Développement des vaisseaux .....	107

## SECTION III

## MEMBRE SUPÉRIEUR (OU MEMBRE THORACIQUE) 113

8   Ostéologie .....	115
Clavicule .....	115
Scapula .....	118
Humérus .....	122
Radius .....	129
Ulna .....	134
Os de la main .....	139
9   Arthrologie (avec la participation de J.-P. Francke) .....	151
Articulations de la ceinture du membre supérieur .....	151
Articulation scapulo-humérale .....	160
Articulation du coude .....	170
Articulations radio-ulnaires .....	179
Articulations du poignet .....	187
Articulations carpo-métacarpiennes .....	194
Articulations des doigts .....	198
10   Myologie .....	205
Muscles du dos et membre supérieur .....	205
Muscles du thorax et membre supérieur .....	210
Muscles de l'épaule .....	215
Muscles du bras .....	219
Muscles de l'avant-bras .....	224
Muscles de la main .....	239
Structures fibreuses et synoviales de la main .....	247
11   Vaisseaux (avec la participation de V. Di Marino) .....	257
Artère axillaire .....	258
Artère brachiale .....	265
Artère radiale .....	269
Artère ulnaire .....	273

Artères de la main .....	277
Artères des doigts .....	282
Veines du membre supérieur .....	283
Lymphatiques du membre supérieur .....	289
<b>12   Nerfs</b> (avec la participation de J.-J. Santini) .....	293
Plexus brachial .....	293
Nerf musculo-cutané .....	300
Nerf ulnaire .....	302
Nerf médian .....	308
Nerfs cutanés médiaux de l'avant-bras et du bras .....	313
Nerf radial .....	315
Nerf axillaire .....	321
Variations des nerfs de la main .....	323
Territoires sensitifs du membre supérieur .....	324
<b>13   Régions</b> .....	325
Épaule .....	326
Bras .....	331
Coude .....	333
Avant-bras .....	335
Poignet .....	338
Main .....	340

## SECTION IV

<b>MEMBRE INFÉRIEUR (OU MEMBRE PELVIEN)</b> .....	345
<b>14   Ostéologie</b> .....	347
Os coxal .....	347
Fémur .....	355
Patella .....	364
Fabellas .....	366
Tibia .....	366
Fibula .....	371
Os du pied .....	375
Tarse .....	377
Métatarse .....	386
Phalanges .....	388
Os sésamoïdes du pied .....	388
Les arcs du pied .....	388
<b>15   Arthrologie</b> (avec la participation de J.-P. Francke) .....	391
Articulations de la ceinture du membre inférieur .....	391

Articulation coxo-fémorale .....	398
Articulation du genou .....	409
Articulations de la jambe .....	421
Articulation talo-crurale .....	423
Articulations du tarse .....	429
Articulations de l'avant-pied .....	438
<b>16   Myologie</b> .....	445
Fascias et muscles de la ceinture du membre inférieur .....	445
Fascias et muscles de la cuisse .....	453
Fascias et muscles de la jambe .....	463
Structures fibreuses et synoviales de la cheville et du pied ..	473
Fascias et muscles du pied .....	475
<b>17   Vaisseaux</b> (avec la participation de V. Di Marino) .....	483
Artères glutéales .....	483
Artère fémorale .....	485
Artère poplitée .....	492
Artère tibiale antérieure .....	496
Artère tibiale postérieure .....	499
Artères du pied .....	502
Veines du membre inférieur .....	508
Lymphatiques du membre inférieur .....	513
<b>18   Nerfs</b> (avec la participation de J.-J. Santini) .....	517
Plexus lombaire .....	517
Nerf fémoral .....	521
Nerf obturateur .....	525
Plexus sacral .....	529
Nerf sciatique ou ischiatique .....	532
Nerf tibial .....	537
Nerf fibulaire commun (ou péronier commun) .....	543
Plexus pudendal et coccygien .....	546
Territoires sensitifs cutanés du membre inférieur .....	547
<b>19   Régions</b> .....	549
Région glutéale .....	550
Cuisse .....	551
Genou .....	555
Jambe .....	557
Cheville .....	560
Pied .....	562
<b>Annexes</b> .....	567
Références .....	569
Index .....	571

# Avant-propos

« Par fréquentes anatomies,  
acquires-toi la parfaite connaissance  
de l'autre monde qui est l'Homme »

RABELAIS

« Pour bien savoir les choses, il faut en savoir le détail »

LA ROCHEFOUCAULD

Ce nouveau précis d'anatomie clinique est le reflet d'un enseignement d'anatomie de plus de quarante années, associé à une pratique clinique.

Il est courant de dire que l'anatomie humaine ne change pas, puisque le corps semble immuable depuis des millénaires. Cependant, comme pour toute science, la connaissance d'un objet d'apparence invariable dépend non seulement du regard qu'on lui prête, de l'instrument dont on se sert pour l'étudier, mais encore de l'usage que l'on en fait.

Toute activité clinique met en exergue trois aspects fondamentaux de l'anatomie, à savoir l'anatomie outil de diagnostic, de réflexion et de communication.

Souligner l'importance de l'anatomie, **outil de diagnostic** pour le clinicien, est un truisme. Le corps humain est, en effet, sa préoccupation principale et sa raison d'être. Ainsi, en pratique quotidienne, sans une pensée imprégnée d'images anatomiques, le corps du patient examiné, exploré, soigné ou réparé serait un « non-lieu » pour le médecin.

L'anatomie, **outil de réflexion**, est un stimulus de l'éveil psychologique de l'étudiant en formation initiale. En effet, en transcendant le corps scientifique, admirable dans sa complexité, l'étudiant peut découvrir non seulement *le corps miroir du monde*, puisque commun à tous les êtres humains, mais aussi *le corps messager des émotions*, tant psychologiques et spirituelles, qu'artistiques.

L'anatomie, **outil de communication**, est fondamentale dans les relations entre patient et médecin, mais aussi entre médecins de toutes nationalités. Rappelons que la première information échangée concerne l'état de la structure anatomique atteinte ou supposée telle. L'efficacité de cet échange d'informations repose donc sur l'utilisation d'un même langage anatomique simple et intelligible pour tous. Aussi cet ouvrage n'utilise que la Terminologie Anatomique Internationale (*Terminologia Anatomica*) francisée.

La finalité pédagogique de ce livre repose sur la concision d'un texte limité à l'essentiel et au choix d'une iconographie riche, moderne et plaisante.

Les photos de dissection ont été exclues en raison de leur aspect trop figé pour une première approche de l'anatomie par le jeune étudiant. Par contre des clichés d'imagerie médicale ont été retenus pour répondre à cette quête constante de tout médecin : connaître l'intérieur de notre corps afin de mieux le soigner.

Pour accroître le plaisir de connaissance, j'ai associé à l'exactitude scientifique un grand nombre de figures, toutes en couleurs. La valeur émotionnelle, cognitive et mémorielle de l'image est en effet irremplaçable.

Mon objectif sera atteint si ce précis, non seulement dépeint fidèlement le corps humain, mais aussi le rend plus vivant.

Pierre KAMINA  
Poitiers – Hiver 2006

# Préface

L'étude de l'anatomie a sans doute été un pensum pour de nombreux étudiants en médecine rebutés par la complexité et l'obscurité du langage anatomique, par l'austérité de la plupart des manuels et l'absence d'ouverture sur la fonction et sur la clinique, rebutés donc, en fait, par le seul effort de mémorisation que l'anatomie leur demandait.

Toutes ces données ont été prises en compte par Pierre Kamina dans la conception de ce très beau précis d'*Anatomie clinique* destiné à l'étudiant du premier cycle des études médicales et à l'étudiant des écoles paramédicales.

Le langage anatomique utilisé, exclusivement moderne, est la nomenclature anatomique issue de la *Terminologia Anatomica* francisée que tous les médecins, quels qu'ils soient, doivent maintenant accepter.

Le texte est court, précis, aéré et présenté dans un souci didactique, sans détail inutile pour l'étudiant et donc facile à mémoriser.

L'iconographie, très riche et en quadrichromie, ajoute un attrait supplémentaire. Certains schémas sont stylisés dans un but de mémorisation, mais toujours sans nuire à la réalité anatomique.

Enfin, les données essentielles de la fonction et de nombreuses applications pratiques, médicales et chirurgicales, viennent souligner dans le texte la raison d'être des structures anatomiques. Pierre Kamina offre ainsi aujourd'hui, aux jeunes étudiants, un outil de travail précieux qui, sur un autre registre et par sa qualité, est de la veine de sa remarquable *Anatomie opératoire en gynécologie-obstétrique* et de son magnifique *Dictionnaire atlas d'anatomie*.

André GOUAZÉ  
Ancien secrétaire  
du Collège médical français  
des professeurs d'anatomie

## ABRÉVIATIONS UTILISÉES

a. = artère  
aa. = artères  
ant. = antérieur  
art. = articulation(s)  
ext. = externe

inf. = inférieur  
int. = interne  
lig. = ligament  
ligg. = ligaments  
m. = muscle

mm. = muscles  
n. = nerf  
nn. = nerfs  
post. = postérieur  
r. = rameau

rr. = rameaux  
sup. = supérieur  
v. = veine  
vv. = veines

# ANATOMIE GÉNÉRALE

- Introduction 3
- Système squelettique 17
  - Système articulaire 31
  - Système musculaire 47
- Système cardiovasculaire 63
- Système tégumentaire 87

# 1 Introduction

L'anatomie<sup>1</sup> est la science des structures organisées du corps humain vivant<sup>2</sup>. L'anatomie, en général, constitue une pédagogie d'observation combinant la décomposition minutieuse des structures du corps et la recombinaison intellectuelle du réel. Elle prépare donc l'étudiant à l'observation méthodique des symptômes, puis à leur regroupement intellectuel pour en formuler un diagnostic. L'anatomie constitue un guide indispensable et fidèle auquel le médecin se réfère chaque fois qu'il examine et explore le corps humain. En effet, « *pouvoir explorer est une grande partie de l'art médical* » (Hippocrate).

## 1.1 DE L'ANATOMIE

La science médicale, qui s'enrichit de nouvelles techniques d'exploration du corps humain, nécessite une connaissance plus approfondie de l'anatomie humaine.

L'anatomie, science fondamentale, uniquement morphologique à son origine, s'oriente actuellement vers un aspect fonctionnel et clinique.

### A | MÉTHODES D'ÉTUDE

Nombreuses, utilisées quotidiennement en clinique, elles ne cessent de s'enrichir.

#### 1 | Les procédés d'observation directe

a) **L'inspection** note les proportions, les formes, les postures et les mouvements.

b) **La mensuration** permet l'étude des modifications de taille d'un organe ou d'un segment du corps. Elle étudie aussi les variations d'angle du corps.

c) **La pesée** étudie les variations de poids d'un viscère ou de l'organisme.

d) **La palpation** permet, par le toucher du corps, d'identifier les saillies osseuses, de définir la consistance

des organes, et d'apprécier les pulsations vasculaires (fig. 1.1).

e) **La percussion** localise les viscères mats ou sonores en frappant la surface du corps avec le doigt.

f) **L'auscultation** détecte les sons émis par les organes.

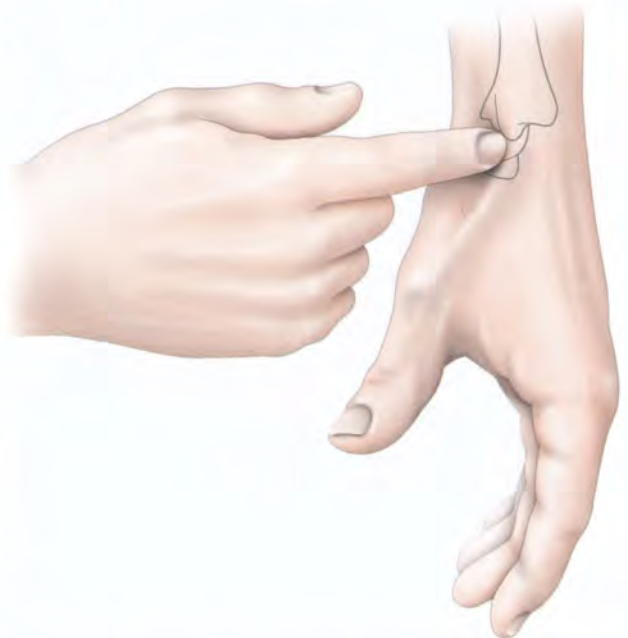

FIG. 1.1. Palpation du scaphoïde dans la tabatière anatomique

1. Du grec *anatômê* : couper à travers. Le terme « anatomie » a été créé par Aristote.

2. La science de la mort est la thanatologie.

g) **L'endoscopie** examine les cavités du corps en utilisant une instrumentation spéciale. Grâce à la vidéo, cette exploration est devenue *plus performante*. *Exemple* : la gastroscopie permet de voir l'intérieur de l'estomac.

#### h) **La dissection**<sup>3</sup>

Technique fondamentale de l'anatomie, elle permet d'« examiner ce véritable livre qui est le nôtre : le corps de l'homme » (Vésale). Elle a permis, sur des bases solides, l'essor de l'anatomie et de la chirurgie. Elle est utilisée quotidiennement en *chirurgie* pour séparer et isoler les structures anatomiques.

La pratique de la dissection pédagogique au cours du cursus de l'étudiant est importante, car « *tout ce qui est mort comme fait, est vivant comme enseignement* » (Victor Hugo).

La pratique de la **dissection au cours de l'histoire** passe par des hauts et des bas qui se confondent avec les progrès et les déclinés de la médecine, mais surtout de la chirurgie.

#### • **Pendant l'Antiquité**

- Aristote (384-322 avant J.-C.), premier anatomiste, découvre par la dissection animale la fonction de certains organes (cœur, rein...). L'anatomie comparée est née.
- Hérophile (340-300 avant J.-C.), à Alexandrie, dissèque de nombreux corps humains, 600 pense-t-on.
- Galien (131-201 après J.-C.), instruit à Alexandrie, publie de nombreux ouvrages et crée la neuro-anatomie.

Son influence est si grande que, pendant deux siècles, on se contente de commenter ses œuvres sans les vérifier par la dissection : l'anatomie se fixe, empêchant tout progrès médical.

• **Pendant le Moyen Âge**, contrairement à l'opinion généralement admise, la dissection n'a jamais été sanctionnée d'excommunication par l'église médiévale, qui exigeait cependant une autorisation.

- La décrétale du Pape Boniface VIII, en 1299<sup>4</sup>, condamne seulement l'usage de certains Croisés, qui, pour rapatrier les ossements de leurs compagnons, découpaient et faisaient bouillir leurs corps.
- En 1472, le Pape Sixte IV, favorable aux études médicales, émet la bulle qui reconnaît l'anatomie comme une discipline « utile à la pratique médicale et artistique ».

• C'est **au XVI<sup>e</sup> siècle** que la dissection humaine s'impose sous l'impulsion d'artistes (Léonard de Vinci, Michel-Ange) et de barbiers, les chirurgiens de l'époque, Vésale (1514-1564), Ambroise Paré (1510-1592)...

L'anatomie moderne naît avec la publication du remarquable ouvrage de Vésale *De humani corporis fabrica*.

• **Le XVII<sup>e</sup> siècle** est marqué par la découverte d'organes mais surtout de la fonction circulatoire par William Harvey (circulation sanguine) et Pecquet (circulation lymphatique).

Après la réussite de l'intervention de la fistule anale du roi Louis XIV par l'anatomiste et barbier Félix de Tassy, l'anatomie fut enseignée dans les Jardins du Roi et eut enfin ses lettres de noblesse.

• **En 1650, le Japon** découvre l'anatomie occidentale à travers une traduction hollandaise de l'œuvre d'Ambroise Paré. En 1771, la dissection officielle programmée d'Aocha Baba, dite la « Vieille mère du thé vert », condamnée à être écorchée vive, a permis de constater que l'anatomie chinoise était erronée.

• **De nos jours**, la dissection est encore interdite dans certaines religions (musulmane intégriste, hindouiste...).

## 2 | **Les procédés d'observation indirecte (imagerie médicale)**

### a) **La radiologie**

Elle fait appel aux rayons X<sup>5</sup> et permet d'obtenir : soit un *cliché standard*, correspondant à une image de la projection du corps sur un film ; soit une *tomographie*, donnant une image de coupe anatomique.

Elle procède de trois techniques.

• **La radiographie sans préparation** (fig. 1.2)

Seuls les organes radio-opaques tels le squelette et les structures gazeuses sont visualisés.

• **La radiographie avec préparation** (fig. 1.3)

Ici, la substance radio-opaque, ou produit de contraste, est déposée à l'intérieur d'une cavité ou d'un conduit. Il s'agit donc d'un « moule radiographique » dont l'interprétation exige une connaissance de l'anatomie normale. La substance opaque est :

3. Du latin *dissecare* : couper en deux, séparer.

4. Décrétale émise le 27 septembre 1299 : « Detestande feritatis » (coutume détestable).

5. La première image anatomique publiée en 1895 par Roentgen était la main de sa femme.

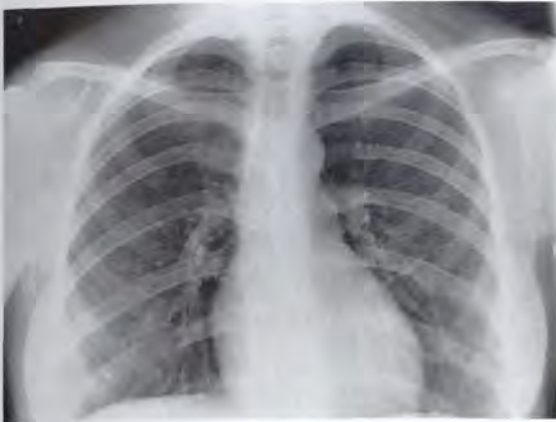

FIG. 1.2. Radiographie sans préparation : le thorax

- soit de la baryte ingérée.  
*Exemple* : radiographie du tube digestif;
- soit un produit iodé : celui-ci peut être injecté localement ou absorbé et éliminé par l'organe à étudier.  
*Exemple* : urographie intraveineuse;
- soit de l'air stérile insufflé.  
*Exemple* : insufflation colique.

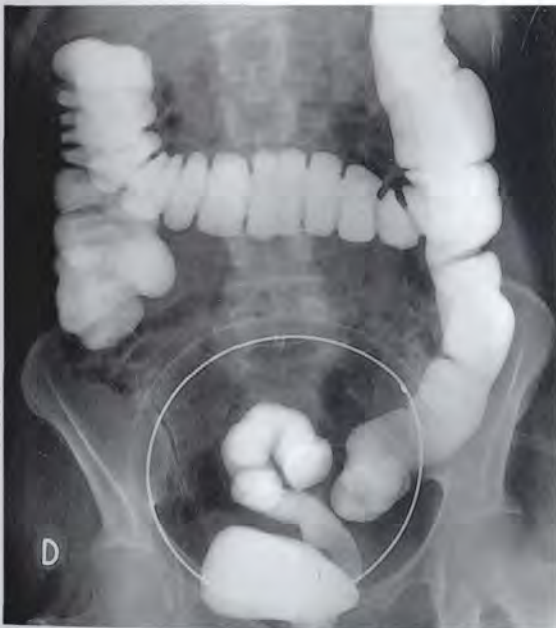

FIG. 1.3. Radiographie du côlon (lavement baryté)  
(cliché Dr Ph. Chartier)

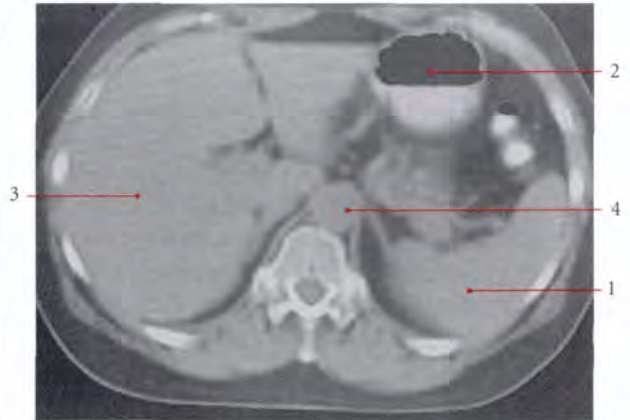


FIG. 1.4. Tomodensitométrie : coupe transversale de l'abdomen

- |            |          |
|------------|----------|
| 1. rate    | 3. foie  |
| 2. estomac | 4. aorte |

- La tomodensitométrie ou scanographie<sup>6</sup>  
(fig. 1.4 et 1.5)

Dans cette technique, le film photographique est remplacé par un détecteur électronique qui analyse la différence d'absorption tissulaire des rayons X.

6. Scanner étant le terme le plus couramment utilisé.

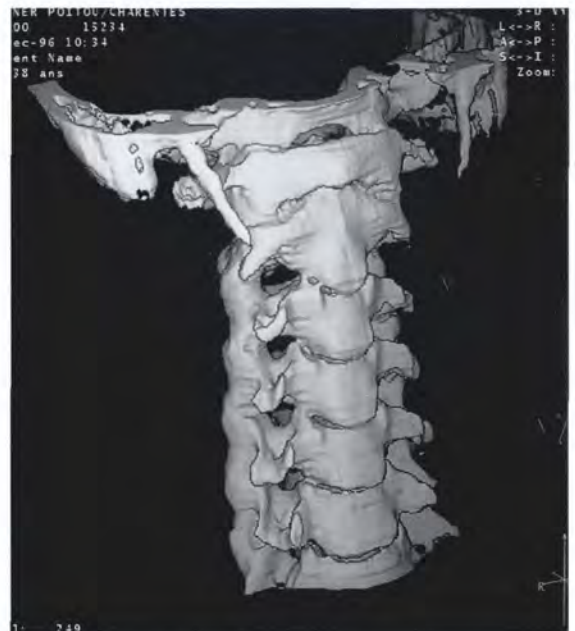


FIG. 1.5. Tomodensitométrie du rachis cervical :  
image en 3D (cliché Dr F. Goubault)

Cette analyse plan par plan, par un ordinateur, se traduit par des images de coupes anatomiques, ou des images reconstruites dans les trois dimensions de l'espace (images en 3D).

**b) La scintigraphie (fig. 1.6)**

Elle étudie un organe après injection d'une substance radioactive spécifique, captée par celui-ci. *Exemple* : scintigraphie osseuse.

Si la radiographie révèle les anomalies morphologiques, l'imagerie isotopique fait apparaître surtout les troubles fonctionnels.

**c) L'échographie (fig. 1.7)**

Elle utilise les ultrasons pour l'étude des organes mous. Méthode de choix pour l'exploration du foie, du rein et de l'utérus gravide mais aussi du cœur.

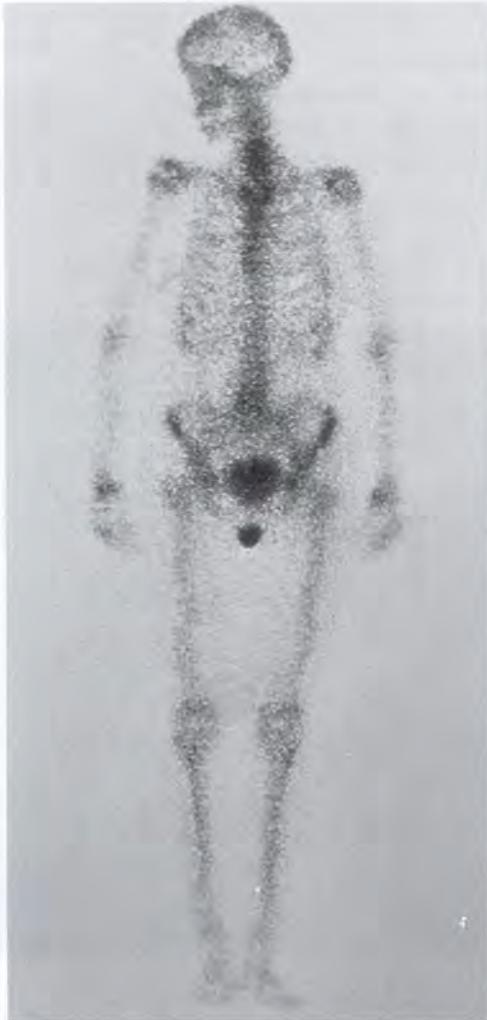

FIG. 1.6. Scintigraphie osseuse : squelette entier (vue antérieure)

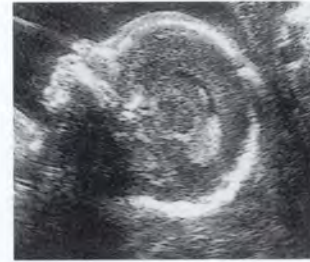

FIG. 1.7. Échographie : coupe sagittale médiane d'une tête fœtale de 12 semaines d'aménorrhée

Elle donne de véritables images de coupes anatomiques du corps de manière anodine et ambulatoire.

**d) L'imagerie par résonance magnétique (IRM) (fig. 1.8)**

Le principe est de faire résonner ou osciller certains noyaux du corps (particules de proton, en particulier), le sujet étant placé dans un champ magnétique intense. Les variations de cette résonance qui diffèrent selon les structures anatomiques sont analysées par un ordinateur qui restitue des images anatomiques d'une précision inégalée, surtout pour les organes mous.

Elle permet par exemple la différenciation des substances grise et blanche de l'encéphale.

**e) Tomographie par émission de positons**

Technique d'avenir, associée à la tomodensitométrie ou à l'IRM, elle permet l'exploration morphologique et fonctionnelle des organes.

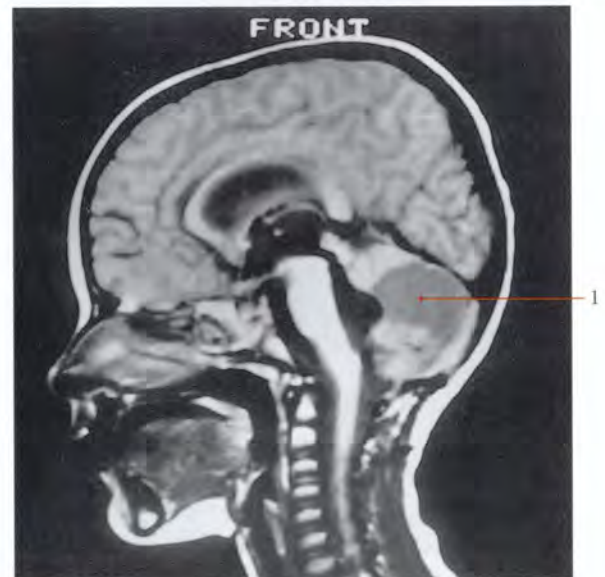


FIG. 1.8. Imagerie par résonance magnétique : coupe sagittale médiane de la tête et du cou, avec une tumeur du cervelet (1) (document Siemens)

### 3 | Les techniques particulières

Très variées, elles sont spécifiques aux laboratoires d'anatomie. Citons les plus courantes.

#### a) La microscopie

Les progrès techniques du microscope permettent d'étudier les structures des organes dans les trois dimensions (stéréologie), mais aussi de mesurer ces structures avec plus de précision (morphométrie).

#### b) Les moulages

Le moulage consiste à injecter un produit plastique ou du latex, dans les conduits ou les cavités, puis à effectuer la corrosion de la pièce. On obtient ainsi un moulage tridimensionnel exact.

#### c) La diaphanisation

Mise au point par Spalterholz, ce procédé rend les tissus translucides.

#### d) La reconstruction embryologique

Elle consiste en un agrandissement tridimensionnel d'un organe ou d'une région embryonnaire à partir de coupes sériées d'embryon. La technique de Born s'appuie sur des reconstructions en cire. Grâce à l'informatique, des reconstitutions en 3D peuvent être envisagées.

#### e) La plastination

La plastination, technique de conservation anatomique inventée par Gunther Von Hagens (1985), permet de disposer de pièces pédagogiques sèches, sans odeur, robustes et de manipulation facile.

La technique consiste, après fixation de la pièce au formol, à la déshydrater, puis à l'imprégner sous pression avec un polymère.

## B | DIFFÉRENTES ORIENTATIONS DE L'ANATOMIE

Il faut distinguer l'anatomie (ou anatomie normale) de l'anatomie pathologique qui étudie les structures malades du corps. L'anatomie présente de multiples aspects qui peuvent être regroupés en trois branches principales.

### 1 | L'anatomie macroscopique

#### a) L'anatomie descriptive

Elle étudie les différents organes séparés. Elle donne de chacun une description, suivant un plan logique, en un

style concis et dépourvu d'ambiguïté. *C'est la base de l'anatomie.*

#### b) L'anatomie de surface

Elle étudie les formes et les reliefs superficiels du corps. Elle est la base de l'anatomie artistique et de la typologie.

#### c) L'anatomie topographique

Elle étudie les rapports que contractent entre eux les différents organes d'une même région.

#### d) L'anatomie générale

Elle étudie de façon synthétique l'organisation morphologique et fonctionnelle des systèmes anatomiques.

#### e) L'anatomie comparée

Elle étudie les rapports qui existent entre les structures homologues de tous les animaux, y compris l'espèce humaine. L'étude de l'enchaînement des transformations chronologiques constitue la phylogénèse.

#### f) L'anatomie fonctionnelle

Elle étudie les relations qui unissent la morphologie et la fonction des organes.

#### g) L'anatomie anthropologique

Elle étudie les variations morphologiques existant entre les humains.

**h) L'anatomie radiologique et l'anatomie échographique** étudient indirectement le corps humain à partir d'une imagerie obtenue par leur technique spécifique.

### 2 | L'anatomie microscopique ou histologie

Elle étudie les structures microscopiques qui constituent le corps.

### 3 | L'anatomie du développement

#### a) L'ontogénèse

Elle concerne la transformation morphologique de l'individu normal de la fécondation à l'âge adulte ; d'où deux périodes, intra-utérine et postnatale.

##### • Période intra-utérine

– L'*embryologie* étudie le développement de l'embryon, c'est-à-dire un être humain de 8 semaines de développement maximum (soit 10 semaines d'aménorrhée).

– La *fœtologie* étudie le développement du fœtus. Il fait suite à l'embryon et devient enfant à la naissance.

– L'*organogénèse* concerne la formation des organes.

• *Période postnatale*

Elle correspond au développement de l'enfant.

On distingue la première enfance (1<sup>re</sup> année), la moyenne enfance (de 1 à 6 ans), la grande enfance (de 6 ans à la puberté) et l'adolescence (de la puberté à la maturité, c'est-à-dire environ 18 ans pour les filles et 20 ans pour les garçons).

**b) La tératologie**

Elle étudie les malformations et les monstruosité congénitales

Il peut s'agir soit d'une insuffisance d'organogénèse, ou dysgénésie, soit d'un arrêt d'organogénèse, ou aplasie, soit d'une absence totale d'organogénèse, ou agénésie.

L'examen foeto-pathologique (ou anatomo-pathologique du mort-né) vise à rechercher des anomalies d'organogénèse permettant d'éclairer un conseil génétique.

**4 | Remarque**

La thèse de la récapitulation qui connut un grand succès au cours du XIX<sup>e</sup> siècle résume l'évolution par la formule : « L'ontogénèse récapitule la phylogénèse. »

Selon cette idée, chaque étape de la croissance d'un individu est un vestige d'une étape dans l'échelle animale.

En s'appuyant sur l'anatomie pour justifier cette théorie, de nombreux auteurs : G. Cuvier, Ch. Darwin, E. Haeckel, S. Freud, P. Broca, S.G. Morton, etc., ont parfois tiré des conclusions liant l'anatomie à des aptitudes ou comportements des individus : ce qui aboutissait à une hiérarchisation incohérente et subjective des races.

Soulignons avec Stephen Jay Gould que « les analogies sont utiles, mais limitées ; elles peuvent traduire des contraintes communes, mais pas forcément des causes communes ». Ainsi, des crânes petits correspondent habituellement à de petits cerveaux, mais les petits cerveaux ne correspondent pas forcément à des individus moins intelligents. Citons par exemple le petit cerveau du célèbre écrivain Anatole France (1 017 grammes), prix Nobel de littérature en 1921.

## 1.2 TERMINOLOGIE ANATOMIQUE

Comme toutes les sciences, l'anatomie possède son langage propre destiné à faciliter la communication et la compréhension. Ces termes techniques ont pour but essentiel de *définir*, de *situer*, et d'*orienter* toute partie de l'organisme.

Les termes anatomiques constituent la *base du langage médical*.

### A | NOMENCLATURE ANATOMIQUE

Il a été dénombré, à la fin du XIX<sup>e</sup> siècle, plus de 50 000 termes anatomiques utilisés dans la littérature médicale pour désigner les 5 000 structures fondamentales du corps humain.

L'absence de concordance des termes utilisés dans chaque pays a conduit la Commission Fédérative de Terminologie Anatomique (FCTA) à proposer la « *Terminologia Anatomica*<sup>7</sup> » (TA). Adoptée dans tous les

pays, celle-ci contient environ 7 800 termes latins de référence internationale.

Les pays francophones et le Collège Médical Français des Professeurs d'Anatomie ont adopté la traduction littérale de cette terminologie anatomique internationale.

Les principes de base de la terminologie anatomique (TA) se résument en quatre points essentiels.

1. Les termes choisis constituent un *repère pour la mémoire* ; ils ont donc une valeur informative et descriptive.

*Exemple* : muscle long fléchisseur du pouce.

2. La TA *supprime tous les éponymes*. En effet, ces noms propres varient d'un pays à l'autre.

3. La TA *supprime les homonymes* pour éviter les confusions (à quelques rares exceptions près).

*Exemple* : muscle pyramidal et muscle piriforme (anciennement pyramidal du bassin).

4. Dans la TA, il y a *harmonisation des termes intéressant une même région*.

*Exemple* : artère fémorale, veine fémorale, nerf fémoral (anciennement nerf crural).

7. La terminologie anatomique (1998) est l'aboutissement d'un travail international commencé dès 1895 par la *Nomina Anatomica* de Bâle (NAB) et amélioré au cours de nombreux congrès internationaux d'anatomie.

## B | POSITION ANATOMIQUE DE RÉFÉRENCE

(fig. 1.9)

Elle est définie ainsi par une convention internationale : « Corps humain, vivant, debout, les membres supérieurs pendant le long du corps, la paume des mains tournée en avant, le regard droit et horizontal. » Toutes les descriptions anatomiques se réfèrent à cette position.

Sur un sujet couché, le fœtus et l'animal, la nomenclature reste la même.

## C | AXES ANATOMIQUES DE RÉFÉRENCE

(fig. 1.10 et 1.11)

**1 | L'axe du corps.** Il se définit par la verticale abaissée d'un point situé au sommet du crâne (vertex), le sujet étant dans la position anatomique de référence.

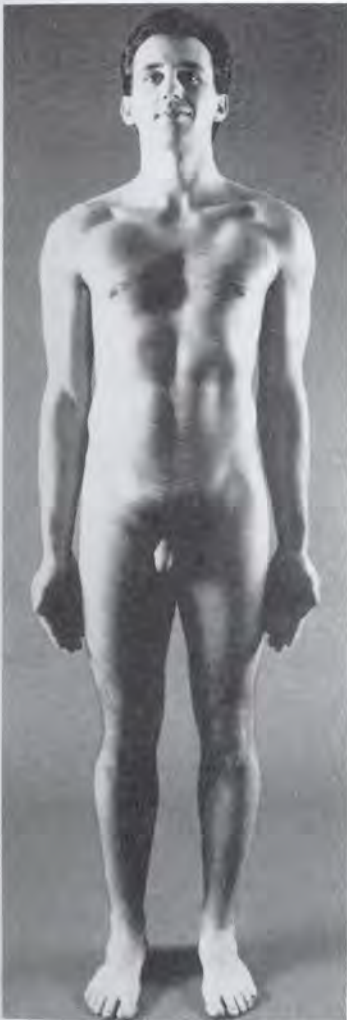

FIG. 1.9. Position anatomique de référence (vue ventrale)

L'axe du corps qui se confond avec l'axe de gravité passe :

- par le dos de la selle à 1 cm en arrière des processus clinoides postérieurs ;
- par le corps de l'axis et de la vertèbre lombale L1 ;
- par le centre de gravité du corps situé devant S2 ;
- en avant des lignes d'union des centres des articulations du genou et de la cheville.

**2 | L'axe de la main.** Il correspond à l'axe longitudinal passant par le 3<sup>e</sup> doigt.

**3 | L'axe du pied.** Il correspond à l'axe horizontal passant par le 2<sup>e</sup> orteil.

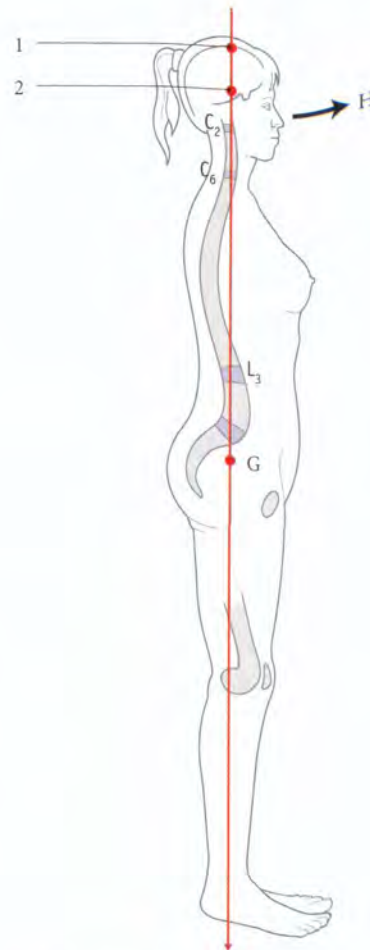


FIG. 1.10. Axe du corps

- 1. vertex
- 2. centre de gravité de la tête
- H = horizontale
- G = centre de gravité du corps

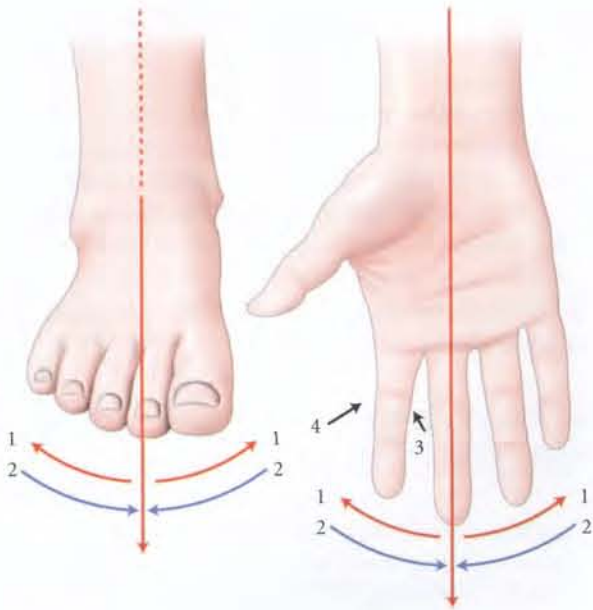

FIG. 1.11. Axes du pied et de la main

- |              |                  |
|--------------|------------------|
| 1. abduction | 3. face axiale   |
| 2. adduction | 4. face abaxiale |

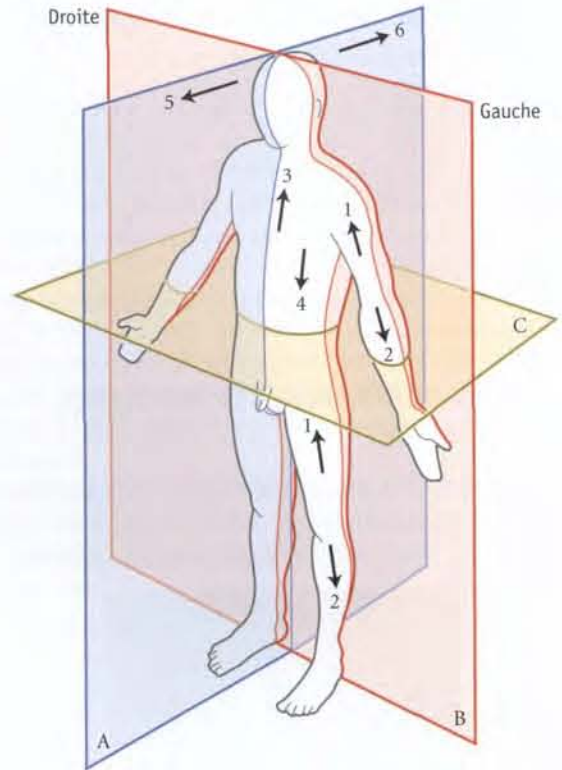


FIG. 1.12. Plans fondamentaux de référence chez l'adulte

- |                    |             |               |
|--------------------|-------------|---------------|
| A. plan sagittal   | 1. proximal | 4. caudal     |
| B. plan frontal    | 2. distal   | 5. antérieur  |
| C. plan horizontal | 3. crânial  | 6. postérieur |

**D | PLANS DE RÉFÉRENCE** (fig. 1.12 et 1.13)

L'étude du corps humain se fait en fonction des trois plans fondamentaux de l'espace.

**1 | Les plans sagittaux**

Ce sont des plans verticaux orientés dans le sens antéro-postérieur, c'est-à-dire dans le trajet d'une flèche traversant le corps. On distingue :

a) *Le plan sagittal médian* qui passe par l'axe du corps et partage le corps en deux côtés, droit et gauche. Il définit sur le plan cutané les lignes médianes antérieure et postérieure.

b) *Les plans sagittaux paramédians* qui sont parallèles au précédent.

**2 | Les plans frontaux**

Ce sont des plans verticaux perpendiculaires aux précédents.

Le plan coronal est le plan frontal qui passe par l'axe du corps. Il définit les faces *ventrale* et *dorsale* du corps.

**3 | Les plans horizontaux**

Ils sont perpendiculaires aux deux autres et coupent *transversalement* le corps.

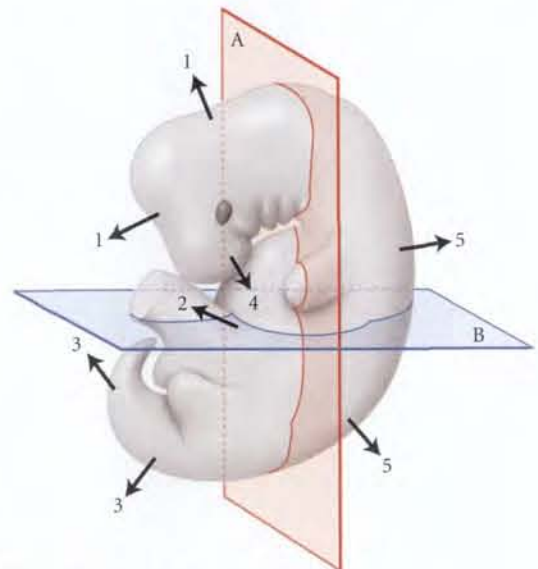


FIG. 1.13. Plans de référence chez l'embryon

- |                       |                       |
|-----------------------|-----------------------|
| A. plan frontal       | 3. direction caudale  |
| B. plan transversal   | 4. direction rostrale |
| 1. direction crâniale | 5. direction dorsale  |
| 2. direction ventrale |                       |

Les coupes transversales anatomiques, chez un sujet debout, en position de référence, sont des images vues par le haut, c'est-à-dire observées dans le sens crânio-caudal.

Les coupes transversales ou axiales de l'imagerie médicale sont des vues d'un sujet en décubitus dorsal. Ce sont des images en vision caudo-crâniale. Ces clichés regardés en verso correspondent aux schémas classiques des coupes transversales anatomiques (fig. 1.14).

## E | TERMES DE LOCALISATION

Ils permettent de définir et de situer un élément anatomique par rapport à un autre.

### 1 | Axial et abaxial

a) *Est axial* un élément situé dans l'axe du corps, ainsi que la partie d'une structure anatomique regardant un axe anatomique.

b) *Est abaxial* un élément situé en dehors de l'axe du corps, ainsi que la partie d'une structure anatomique ne regardant pas un axe anatomique.

### 2 | Interne et externe (fig. 1.15)

Une partie du corps est interne lorsqu'elle regarde l'intérieur d'une cavité ou d'un viscère. Une partie est

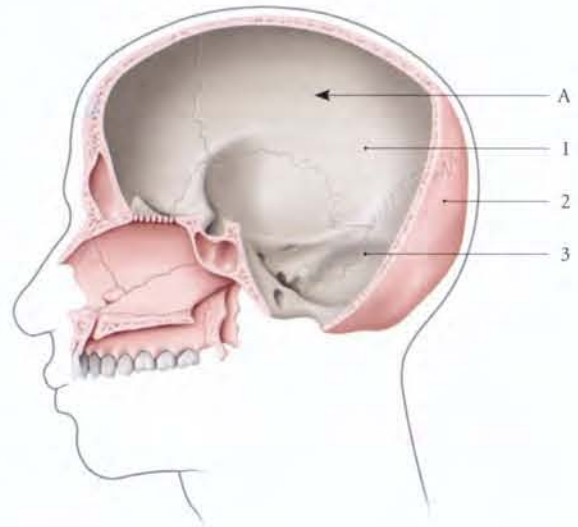


FIG. 1.15. Cavité du crâne ouverte partiellement (A)

1. face interne de l'os pariétal
2. face externe de l'os occipital
3. face interne de l'os occipital

externe lorsqu'elle regarde l'extérieur d'une cavité ou d'un viscère. Ces termes signifient aussi qu'une structure est respectivement plus près ou plus loin du centre d'un organe.

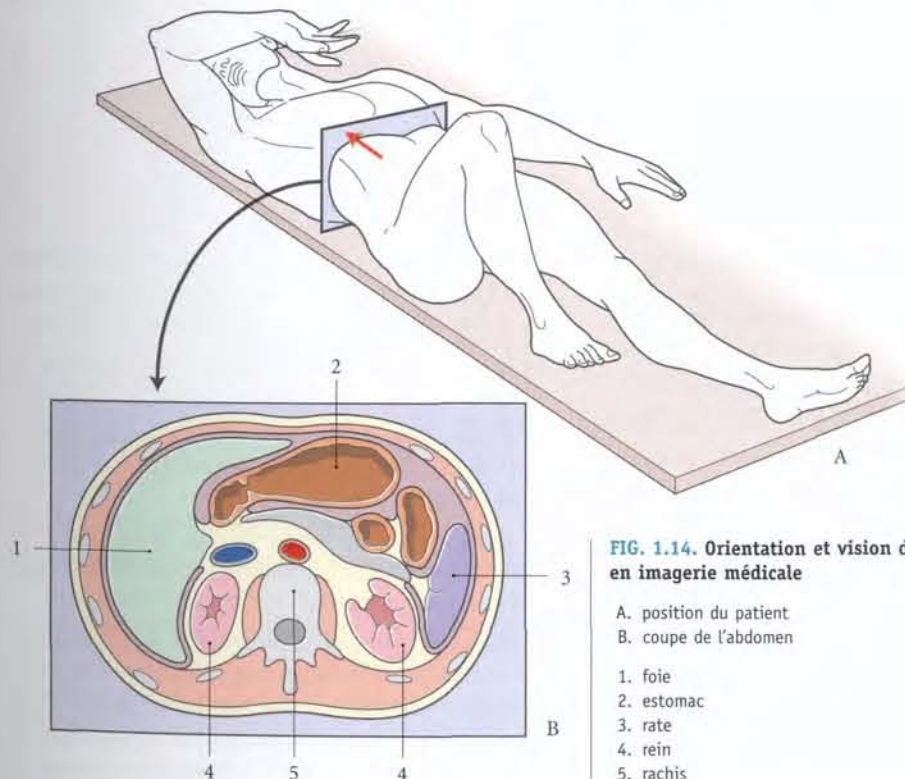


FIG. 1.14. Orientation et vision des coupes transversales en imagerie médicale

- A. position du patient
- B. coupe de l'abdomen
1. foie
2. estomac
3. rate
4. rein
5. rachis

**3 | Crânial et caudal**

Ces termes concernent essentiellement le tronc. Une partie est crâniale lorsqu'elle est plus proche de l'extrémité supérieure du tronc, elle est caudale dans le cas contraire.

**4 | Proximal et distal**

Ces termes concernent essentiellement les membres. Une partie est proximale lorsqu'elle est plus proche de la racine du membre.

Elle est dite distale dans le cas contraire.

**5 | Médial et latéral**

Un élément est médial lorsqu'il est situé plus près du plan sagittal médian. Il est dit latéral dans le cas contraire.

**6 | Antérieur ou ventral, et postérieur ou dorsal**

Un élément est antérieur ou ventral lorsqu'il est situé plus près de la paroi ventrale. Le terme antérieur (ou rostral, au niveau de la tête) est plus spécifique pour la tête, les membres et la moelle spinale; le terme ventral, pour le tronc. Un élément est dit postérieur ou dorsal dans le cas contraire.

À la main, le terme *palmaire* signifie antérieur; le *dos de la main* étant la face postérieure.

**7 | Supérieur et inférieur**

Un élément est supérieur lorsqu'il est placé au-dessus d'un autre.

Il est inférieur dans le cas contraire.

Au pied, le terme *plantaire* signifie inférieur; le *dos du pied* étant la face supérieure.

**8 | Superficiel et profond**

Un élément est superficiel lorsqu'il est plus proche de la surface du corps, et profond dans le cas contraire.

**9 | Homolatéral et controlatéral**

Deux éléments sont homolatéraux (ou ipsilatéraux) lorsqu'ils sont du même côté. Ils sont controlatéraux lorsqu'ils appartiennent à des côtés différents.

**10 | Les préfixes supra, infra (ou sub) et sous**

Ils signifient respectivement qu'une structure est au-dessus ou au-dessous d'une autre. Le préfixe sous est réservé à l'histologie. *Exemple* : sous-cutané.

**11 | Termes composés**

Certains éléments peuvent avoir une situation complexe, aussi utilise-t-on des termes composés. *Exemple* : inféro-médial.

## 1.3 ORGANISATION GÉNÉRALE DU CORPS HUMAIN

**A | ORGANISATION STRUCTURALE**

Le corps est constitué de cellules différentes ayant une spécificité définie. La cellule représente l'unité morphologique et fonctionnelle de l'organisme. Le regroupement des cellules permet de distinguer : le tissu, l'organe, le système et l'appareil.

**1 | Le tissu**

Le tissu est l'association prédominante de cellules semblables du point de vue morphologique et fonctionnel. Ces cellules sont entourées d'une matrice extracellulaire.

**a) Les tissus fondamentaux**

Ils sont au nombre de quatre : nerveux, épithélial, musculaire et conjonctif.

- Le *tissu nerveux* est caractérisé par la présence de cellules hautement différenciées et spécialisées, les neurones, et l'absence de matrices extracellulaires.
- Le *tissu épithélial* recouvre les surfaces externe et interne du corps. Il assure la sécrétion glandulaire.
- Le *tissu musculaire* est caractérisé par sa contractilité et la présence d'une quantité modérée de matrice extracellulaire.
- Le *tissu conjonctif* forme la charpente du corps entier. C'est un tissu de soutien, de connexion et de défense de l'organisme.

Il est caractérisé par un faible nombre de cellules indigènes fixes ou de cellules migrantes libres, et d'une quantité abondante de matrice extracellulaire et de fibres. Ce tissu très polymorphe se divise en trois groupes :

- les tissus conjonctifs particuliers comprennent les tissus adipeux, élastique, réticulé (organe hémato-poïétique) et muqueux;
- les tissus conjonctifs de soutien forment les cartilages et les os;
- et les tissus conjonctifs spécifiques sont de deux variétés, lâche et dense.

### b) L'origine des tissus (fig. 1.16)

Chez l'embryon de 15 jours environ de développement, le disque embryonnaire présente trois couches de cellules semblables, l'ectoblaste, le mésoblaste et l'endoblaste. Ces cellules sont à l'origine des quatre groupes de tissus fondamentaux.

- L'ectoblaste se différencie en épiblaste et plaque neurale (voir Tome 5).
  - L'épiblaste donne l'épiderme, les phanères, les glandes cutanées et mammaires, l'adénohypophyse, l'émail des dents, l'oreille interne et le cristallin.
  - La plaque neurale est à l'origine du système nerveux, de la rétine, de la médullo-surrénale et des mélanocytes.
- L'endoblaste devient endoderme et donne l'épithélium des appareils respiratoire, digestif, urinaire et

général (dont l'épithélium germinatif des gonades), l'épithélium de l'oreille moyenne, les glandes digestives, les tonsilles, la thyroïde et les parathyroïdes.

- Le *mésoblaste* se différencie en mésoderme et mésenchyme.
  - Le mésoderme donne les muscles squelettiques et lisses, la dentine, le derme, les séreuses (plèvre, péricarde, péritoine), les cortico-surrénales, la rate, le système circulatoire et le système uro-génital.
  - Le mésenchyme donne le tissu conjonctif, puis disparaît au fur et à mesure que le tissu conjonctif se différencie.

## 2 | L'organe

Un organe est un ensemble de tissus variés organisés pour remplir une fonction spécifique. À cette fonction principale peuvent être associées des fonctions secondaires différentes (*exemple* : le rein, l'os...).

## 3 | Le système anatomique

Un système anatomique est un ensemble complexe d'organes comparables du point de vue morphologique et fonctionnel (*exemple* : le système musculaire).

## 4 | L'appareil anatomique

C'est un ensemble d'organes dissemblables, mais interdépendants et orientés vers une même fonction (*exemple* : l'appareil locomoteur).

## 5 | Le tissu conjonctif spécifique

En anatomie macroscopique, le tissu conjonctif spécifique donne des structures de morphologie et de fonction différentes.

### a) Le tissu conjonctif lâche<sup>8</sup> constitue :

- Les bourses et les gaines synoviales (voir Chapitre 4).
- La toile sous-cutanée ou fascia superficiel (voir Chapitre 7).
- Les fascias internes. Ils comblent les espaces fasciaux et les espaces interviscéraux ou septums. L'espace fascial est une région virtuelle limitée par des organes. Il devient réel lorsque l'on effondre le conjonctif par la dissection chirurgicale (*exemple* : fascia endo-thoracique, espace ischio-rectal).
- Les ligaments viscéraux. Ils unissent les viscères à la paroi et assurent leur maintien. Certains ligaments accompagnent les vaisseaux et les nerfs des viscères, d'autres contiennent des fibres musculaires lisses. Ces formations conjonctives ne sont apparentes que sous

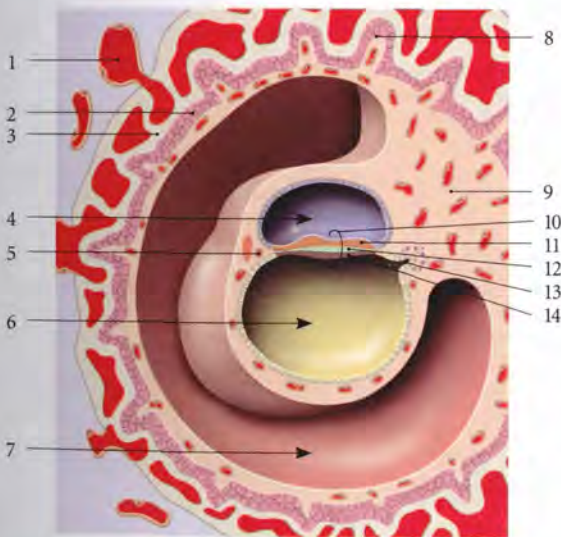


FIG. 1.16. Sacs embryonnaires et tissus primordiaux

Schémas correspondant à un conceptus de 5 semaines d'aménorrhée

- |  |   |
|--|---|
| 1. vaisseaux maternels (lacunes vasculaires) | 8. villosités chorales                                |
| 2. cytotrophoblaste                          | 9. pédoncule de connexion                             |
| 3. syncytiotrophoblaste                      | 10. disque embryonnaire                               |
| 4. cavité amniotique                         | 11. ectoblaste  |
| 5. cœur primordial                           | 12. mésoblaste  |
| 6. cavité vitelline                          | 13. diverticule allantoïdien et gonocytes primordiaux |
| 7. cœlome extra-embryonnaire                 | 14. endoblaste  |

8. Ancien : tissu aréolaire.

l'effet de la traction des viscères, qui entraîne une condensation de la trame fibrillaire du conjonctif.

**b) Le tissu conjonctif dense**, plus résistant, constitue les fascias profonds, les fascias viscéraux, les ligaments squelettiques, les tendons et les aponévroses.

- Le fascia profond est une lame fibreuse située sous le fascia superficiel (voir Chapitre 4).
- Le fascia viscéral correspond à la tunique adventice de certains viscères. Il est présent sur les faces viscérales non recouvertes de membrane séreuse. Il porte le nom du viscère recouvert (*exemple* : fascia vaginal).
- Les ligaments squelettiques, les tendons et les aponévroses sont des parties du muscle squelettique (voir Chapitre 4).

## B | ORGANISATION TOPOGRAPHIQUE

(fig. 1.17)

Le corps comprend quatre parties : la tête, le cou, le tronc et les membres.

### 1 | Organisation de la tête, du cou et du tronc

Ces parties présentent une couverture, une paroi et des cavités.

**a) La couverture** superficielle est formée de la *peau*, doublée de la toile sous-cutanée qui contient les vaisseaux et les nerfs superficiels.

**b) La paroi** contient des os, des articulations, des muscles squelettiques, des vaisseaux et des nerfs profonds.

**c) Les cavités** contiennent des viscères et des organes accompagnés de leurs vaisseaux et nerfs :

- les cavités crâniennes contiennent l'encéphale, les organes des sens, la partie initiale des appareils digestifs et respiratoires ;
- le canal vertébral loge la moelle spinale ;
- la cavité thoracique contient le cœur, les poumons, l'œsophage ;
- la cavité abdomino-pelvienne contient le tube digestif et ses glandes annexes (foie et pancréas), la rate, les glandes surrénales et l'appareil uro-génital.

### 2 | Organisation des membres

Les membres comprennent deux plans, superficiel et profond.

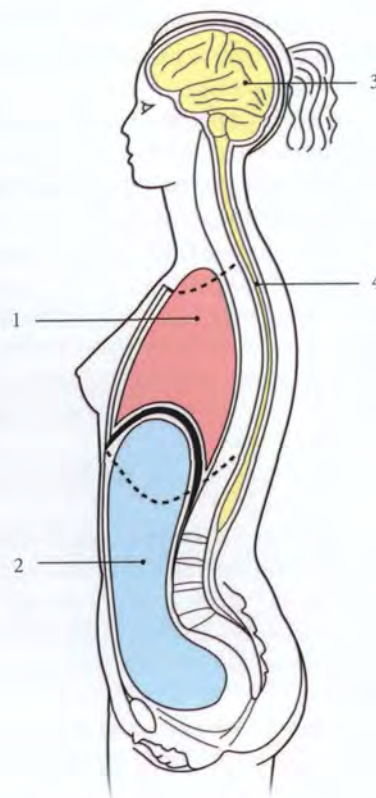


FIG. 1.17. Principales cavités du corps (coupe sagittale)

1. cavité thoracique
2. cavité abdomino-pelvienne
3. cavité crânienne avec l'encéphale
4. canal vertébral avec la moelle spinale

**a) Le plan superficiel** est formé de la *peau*, doublée de la toile sous-cutanée ou fascia superficiel, qui contient les vaisseaux et les nerfs superficiels.

**b) Le plan profond** est constitué d'os, de muscles squelettiques, de vaisseaux et de nerfs profonds. Ce plan est recouvert du fascia profond, lame conjonctive dense et individualisée.

## C | VARIATIONS ANATOMIQUES

Les variations du corps humain sont de deux types selon le niveau d'observation des structures de chaque individu.

### 1 | Les variations anatomiques fondamentales

Elles sont liées aux variations biologiques qui résultent du mélange génétique paternel et maternel.

Ces variations fondamentales sont quasi infinies « et font de chaque homme un être unique... Le sexe et la mort le répètent à chaque génération. L'unicité de chaque homme lui confère une dignité particulière, *une raison supplémentaire de le respecter* » (Jean Dausset, prix Nobel de médecine).

Cette unicité du corps humain est mise à profit dans les techniques d'identification quasi infaillibles d'une personne.

Ces techniques font appel soit à la génétique (recherche d'ADN), soit à l'étude de la structure de certains organes (empreintes digitales, iris...).

## 2 | Les variations anatomiques communes

Elles relèvent essentiellement de différences morphologiques. Certaines peuvent être liées à l'âge, au sexe ou à la race. Mais ces variations peuvent être transraciales ou intraraciales (*fig. 1.18*).

*Exemple* : certains organes peuvent manquer, être multiples ou différents.

L'étude anatomique concerne avant tout *l'organe type*, c'est-à-dire celui qui, quantitativement et qualitative-

ment, est statistiquement le plus couramment rencontré. Mais cette étude concerne aussi les variations observées.

*Une variation anatomique*<sup>9</sup> est donc une modalité morphologique reliant des types extrêmes.

Ces variations sont importantes à connaître pour le médecin, car elles peuvent expliquer certains syndromes, et pour le chirurgien, qui pourra contourner les écueils opératoires liés à leur présence.

*Exemple* : l'existence de côtes cervicales peut être à l'origine de certaines névralgies par compression du plexus brachial.

Soulignons cependant que chez l'homme aucune corrélation scientifique n'a été démontrée entre les variations morphologiques physiologiques et la valeur intellectuelle.

9. Une analogie anatomique est la conséquence d'un bouleversement d'organogénèse. *Exemple* : la dextrocardie.

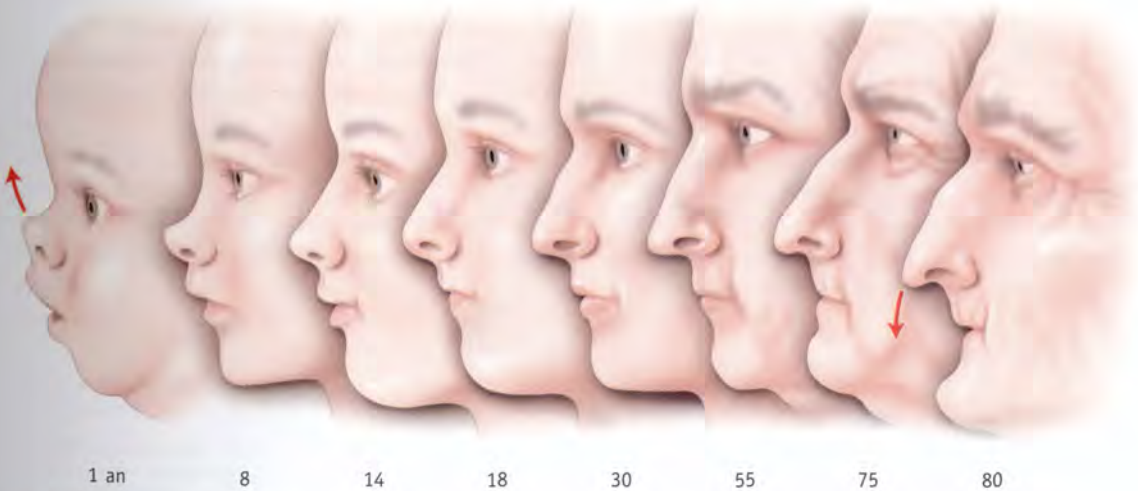


FIG. 1.18. Variations du nez avec l'âge (d'après Léonard de Vinci et B. Hogarth)

# 2

## Système squelettique

Le système squelettique est l'ensemble des structures rigides du corps contribuant à son maintien.

Chez l'homme, le squelette est caché : c'est un **endosquelette**.

Chez certains animaux, il s'agit d'un **exosquelette**, c'est-à-dire un squelette superficiel et visible.

Le squelette comprend : une partie cartilagineuse et une partie osseuse.

L'étude du système squelettique constitue l'**ostéologie**.

### 2.1 ORGANOGÉNÈSE

Le système squelettique dérive du mésoderme. Le mésoderme para-axial se segmente en somites qui forment des bosselures sur les faces dorso-latérales de l'embryon. Chaque somite se différencie de la superficie vers la profondeur en dermatome<sup>1</sup>, myotome<sup>1</sup> et sclérotome.

Le sclérotome se transforme en un tissu polymorphe, le *mésenchyme*, qui donne naissance au tissu conjonctif et au squelette.

Dès la 5<sup>e</sup> semaine du développement, les cellules mésenchymateuses se transforment en chondroblastes et en fibroblastes pour former les cartilages et les membranes.

Le mésenchyme qui entoure la notochorde devient la colonne vertébrale.

Les pièces squelettiques apparaissent initialement sous la forme de condensation du mésenchyme (fig. 2.1 et 2.2).

#### A | DÉVELOPPEMENT DES CARTILAGES

Le développement du cartilage est assuré :

- essentiellement, au début et dans les cartilages jeunes, par une *croissance interstitielle*. Cette croissance s'effectue à partir des chondroblastes de l'intérieur ;
- puis par la couche chondrogénique du périchondre qui dépose des couches successives de cartilage. C'est la *croissance par apposition*.

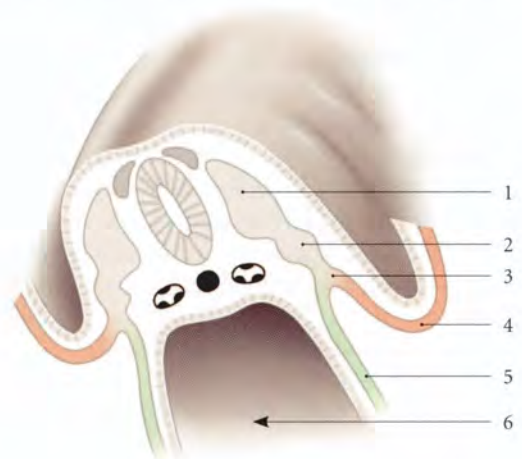
#### B | DÉVELOPPEMENT DES OS

##### 1 | Ostéogénèse embryonnaire

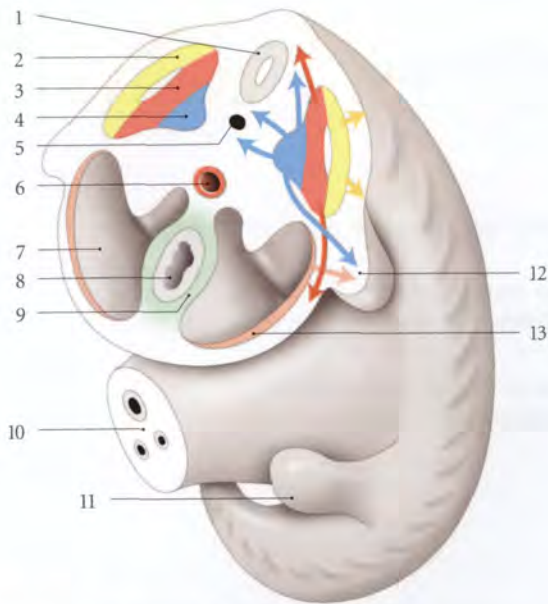
Elle commence à la fin de la période embryonnaire. Elle est précédée par une matrice membraneuse ou cartilagineuse. Dans chaque matrice apparaît d'abord un centre d'ossification primaire, puis, selon les os, un ou

FIG. 2.1. Mésoblaste (coupe transversale d'un embryon de 3 semaines)

1. mésoblaste para-axial
2. mésoblaste intermédiaire
3. mésoblaste latéral
4. mésoderme somatique
5. mésoderme splanchnique
6. sac vitellin



1. Ou dermatome.



**FIG. 2.2. Développement du mésoblaste** (embryon de 4 semaines)

1. tube neural
2. dermomyotome
3. myotome
4. sclérotome
5. notochorde
6. aorte
7. cœlome
8. tube digestif
9. mésoderme splanchnique
10. cordon ombilical
11. bourgeon du membre inf.
12. bourgeon du membre sup.
13. mésoderme somatique

plusieurs centres d'ossification secondaires. Ces centres sont constitués d'îlots d'ostéoblastes.

#### a) L'ossification intramembraneuse (fig. 2.3)

Elle est propre aux os de la calvaria et à quelques os de la face.

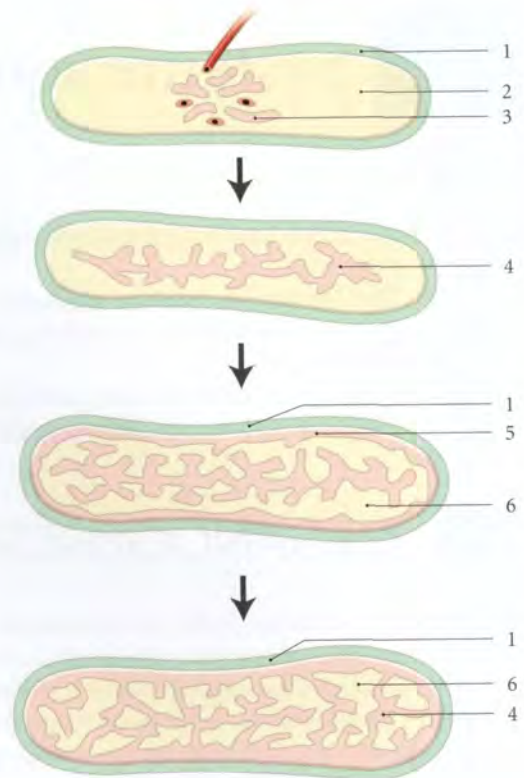
Dans le centre d'ossification primaire apparaît le bourgeon ostéogénique primaire, formé de spicules osseuses et de vaisseaux. Les spicules osseuses s'unissent et forment des trabécules osseuses, qui cernent les lacunes mésenchymateuses. Ces trabécules s'étendent en tâche d'huile dans toutes les directions.

Simultanément, le périoste forme une couche d'os sous-périostée qui s'unit aux trabécules osseuses.

#### b) L'ossification endochondrale (fig. 2.4)

Elle s'observe surtout dans les os longs et courts.

- **Le centre d'ossification primaire** procède de plusieurs étapes.



**FIG. 2.3. Ossification intramembraneuse** (coupes longitudinales)

1. périoste
2. mésenchyme
3. spicules osseuses
4. trabécules osseuses
5. os périosté
6. moelle osseuse

– Initialement, le *canal éruptif*, manchon osseux induit par le périchondre, enveloppe le cartilage de la diaphyse présomptive; le périchondre devient alors périoste.

– Secondairement, les vaisseaux pénètrent la matrice cartilagineuse en son centre. Le *bourgeon ostéogénique primaire* entraîne une dégénérescence de la matrice cartilagineuse et l'apparition d'îlots calcifiés de celle-ci. Puis les ostéoblastes construisent autour des îlots calcifiés des couches osseuses.

#### • Les centres d'ossification secondaire

Ils apparaissent dans les épiphyses ou à la périphérie des os pendant la période post-natale et parfois juste avant la naissance.

*Exemple* : le point épiphysaire fémoral distal est présent chez le fœtus de 36 semaines.

Chaque bourgeon ostéogénique secondaire induit la formation de cavités centrales, puis une ossification centrifuge.

• **Le cartilage de conjugaison**

Il correspond à la zone cartilagineuse intermédiaire entre les parties d'ossification primaire et secondaire.

Son ossification constitue la *ligne épiphysaire*.

L'apparition des points d'ossification et leur soudure se font à des âges différents. Elles permettent donc d'évaluer le stade de la croissance.

*Exemple* : la soudure du point secondaire de la crête iliaque avec le point primaire de l'ilium correspond à la fin de croissance de la colonne vertébrale (c'est le signe de Risser).

**2 | Croissance de l'os**

Elle dépend de nombreux facteurs génétique, hormonal, diététique et mécanique. L'arrêt de l'activité des points d'ossification se situe vers 25-28 ans.

**a) La croissance en longueur**

Elle dépend du cartilage de conjugaison qui est situé à la jonction diaphyso-épiphysaire. Il sera remplacé par de l'os spongieux à la fin de la croissance. Le décolle-

ment épiphysaire peut compromettre cette croissance. Sur un os, le cartilage de conjugaison le plus actif est dénommé *cartilage fertile*. Celui-ci siège « près du genou et loin du coude ».

L'exercice musculaire accélère l'ostéogénèse, d'où l'arrêt de croissance des enfants effectuant un entraînement musculaire trop intensif.

**b) La croissance en largeur**

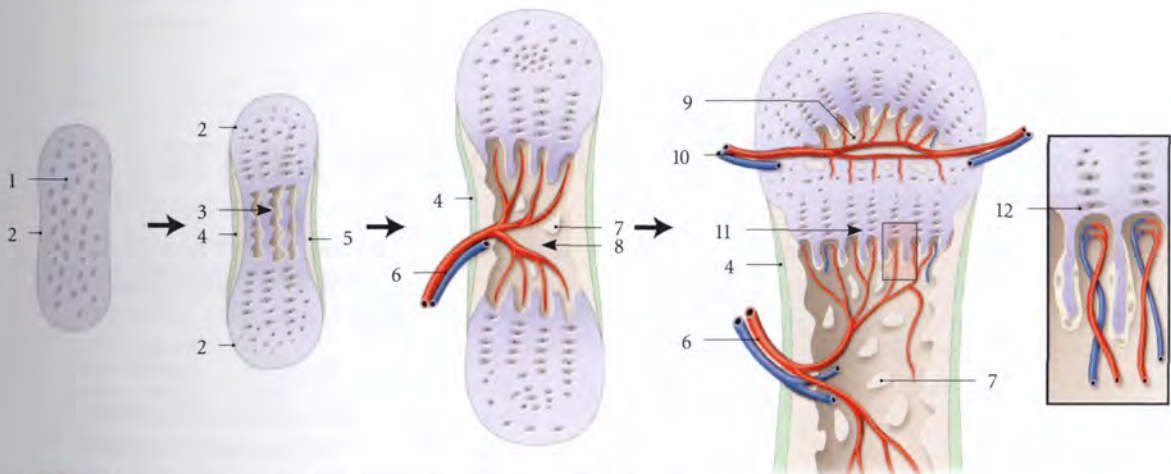
Elle résulte de l'action du périoste. Elle est stimulée par les contraintes de pression. Ainsi, l'ablation de la fibula entraîne l'épaississement du tibia.

**c) Le modelage morphologique de l'os** correspond à une adaptation locale de l'os et du périoste sous l'action de l'activité musculaire.

**C | OSTÉOGÉNÈSE RÉPARATRICE**

Après une fracture, l'os se consolide en formant un cal. La persistance d'une solution de continuité osseuse est une *pseudarthrose* (fig. 2.5).

La formation du cal osseux passe par trois phases.



**FIG. 2.4. Ossification endochondrale** (coupes longitudinales d'un os long)

- 1. matrice cartilagineuse
- 2. périchondre
- 3. diaphyse présomptive
- 4. périoste
- 5. manchon osseux sous-périosté
- 6. a. et v. diaphysaires
- 7. îlots calcifiés
- 8. centre d'ossification primaire
- 9. centre d'ossification secondaire
- 10. a. et v. épiphysaires
- 11. cartilage de conjugaison
- 12. chondrocyte dans sa lacune

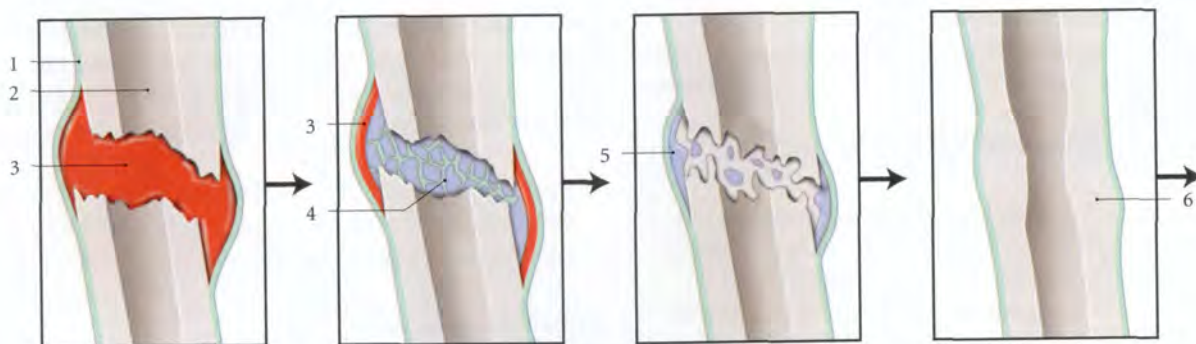


FIG. 2.5. Ostéogénèse réparatrice (d'après Spence)

1. périoste  
2. canal médullaire

3. hématome  
4. cal fibro-cartilagineux

5. cal osseux  
6. trait de fracture guérie

### 1 | La phase initiale (15-20 jours)

L'hématome est entouré d'une réaction inflammatoire. Dès le 5<sup>e</sup> jour, il y a prolifération des fibrocytes dans la moelle en regard du trait de fracture.

### 2 | La phase intermédiaire

Un cal fibro-cartilagineux s'organise et le périoste s'épaissit.

### 3 | La phase terminale

Dès le 20<sup>e</sup> jour, ce cal fibro-cartilagineux est recouvert d'un tissu osseux compact duquel partent des travées osseuses vers le 40<sup>e</sup> jour. Ainsi se constitue le cal osseux. La reconstitution des ostéons et du canal médullaire, par disparition du tissu spongieux, s'effectue 8 à 10 mois plus tard.

Elle est favorisée par la rigidité du foyer de fracture, la compression du foyer de fracture (plaque sous tension) ou des phénomènes bio-électriques.

## 2.2 PARTIE CARTILAGINEUSE DU SQUELETTE

La partie cartilagineuse du squelette est constituée d'un tissu résistant mais élastique, le *cartilage*. Chez le fœtus, la majeure partie du squelette est cartilagineuse. Chez l'adulte, seules persistent quelques structures cartilagineuses (fig. 2.6).

### A | STRUCTURE

Le cartilage est un *tissu conjonctif*.

#### 1 | Les chondrocytes

Ces cellules cartilagineuses sont situées dans des lacunes cartilagineuses.

#### 2 | La matrice extracellulaire

Elle contient :

- des fibres et fibrilles collagènes ou élastiques ;

- et une substance fondamentale d'aspect colloïdal, composée d'eau (75 à 80 %) et d'une mucopolysaccharide riche en acide chondroïtine-sulfurique.

#### 3 | Le périchondre

C'est une membrane conjonctive qui recouvre les cartilages non articulaires. Il se continue avec le périoste. Il présente une couche fibreuse, externe, et une couche chondrogénique, interne.

### B | CLASSIFICATION

Selon la qualité et la richesse des fibres, on distingue trois types de cartilage.

#### 1 | Le cartilage hyalin

C'est un cartilage nacré, translucide et élastique.

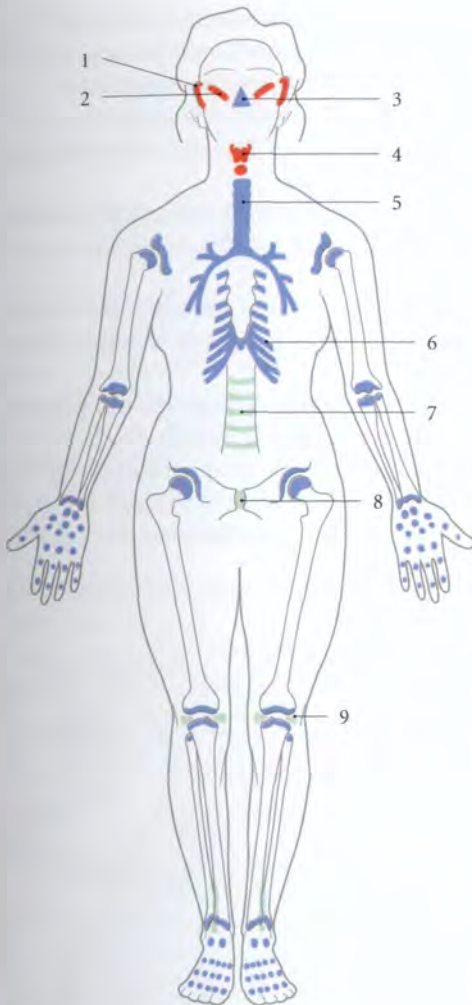


FIG. 2.6. Partie cartilagineuse du squelette

En rouge : cartilage élastique

En vert : cartilage fibreux

En bleu : cartilage hyalin

1. cartilage auriculaire

2. trompe auditive

3. cartilages du nez

4. cartilages épiglottique

et laryngé

5. trachée

6. cartilages costaux

7. disque intervertébral

8. symphyse pubienne

9. ménisque du genou

Il contient des fibrilles collagènes invisibles en microscopie ordinaire. Il constitue la matrice embryonnaire des os, les cartilages articulaires, costaux, trachéaux, bronchiques, laryngés et du nez.

## 2 | Le cartilage fibreux ou fibro-cartilage

C'est un cartilage blanchâtre, résistant, riche en fibres collagènes et pauvre en chondrocytes.

Il constitue les disques, les labrums et les ménisques articulaires.

## 3 | Le cartilage élastique

C'est un cartilage jaunâtre, souple et riche en fibres élastiques.

Il constitue le cartilage de l'auricule, de la trompe auditive et certains éléments du larynx.

## C | VASCULARISATION ET INNERVATION<sup>2</sup>

Le cartilage est *dépourvu de vaisseaux et de nerfs*.

Il se nourrit soit par imbibition du liquide synovial à travers les *canaux cartilagineux* dont les diamètres sont d'environ 60 Å, soit grâce aux vaisseaux sanguins de l'os sous-chondral ou du périchondre.

Cette absence de vascularisation a permis des homotransplantations avec succès, sans rejet.

## D | ANATOMIE FONCTIONNELLE

Le cartilage assure un rôle essentiellement mécanique.

- Il protège de l'usure les surfaces articulaires (voir système articulaire).
- Il assure, par sa rigidité, la perméabilité permanente de certains conduits. *Exemple* : la trachée.
- Il constitue l'attache de nombreux muscles.

## 2.3 PARTIE OSSEUSE DU SQUELETTE

Elle est constituée d'organes vivants et résistants, *les os*. Son étude est fondamentale pour le médecin, car les os assurent de grandes fonctions.

Les os peuvent être atteints soit par des maladies cancéreuses ou infectieuses (ostéomyélite), soit par des traumatismes (fractures).

### A | CONSTITUTION

Le squelette est formé d'un squelette axial sur lequel se fixe le squelette appendiculaire (fig. 2.7 et 2.8).

2. Voir cartilage articulaire.

### 1 | Le squelette axial

Il comprend les os de la tête, l'os hyoïde, la colonne vertébrale et le squelette thoracique.

a) **Les os de la tête** (ou tête osseuse) sont groupés en os du crâne et os de la face.

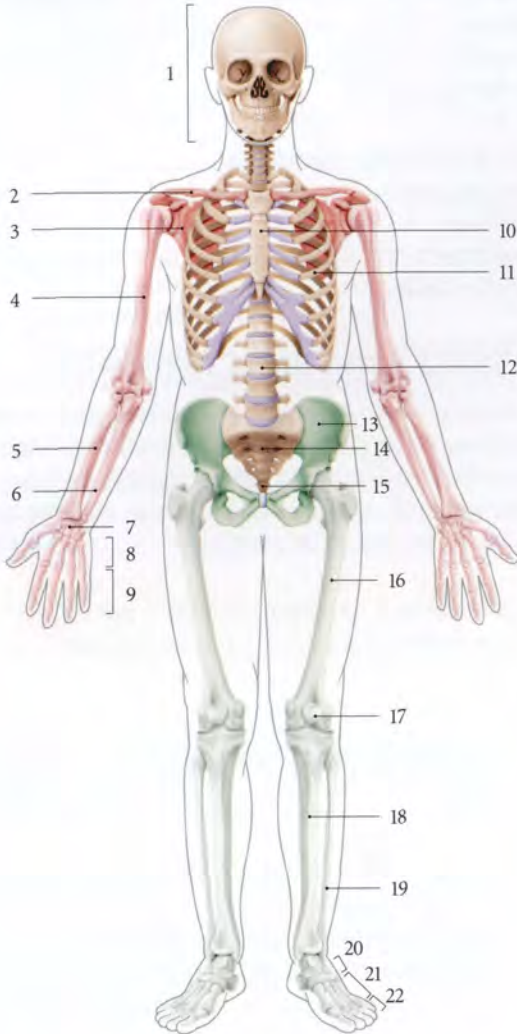


FIG. 2.7. Partie osseuse du squelette (vue antérieure)

- |  |                         |
|--|-------------------------|
| <b>En marron : squelette axial</b>             | 9. phalanges de la main |
| <b>En rouge : ceinture du membre sup.</b>      | 10. sternum             |
| <b>En rose : membre sup.</b>                   | 11. côtes               |
| <b>En vert foncé : ceinture du membre inf.</b> | 12. colonne vertébrale  |
| <b>En vert clair : membre inf.</b>             | 13. os coxal            |
| <b>En bleu : cartilage</b>                     | 14. sacrum              |
| 1. os de la tête                               | 15. coccyx              |
| 2. clavicule                                   | 16. fémur               |
| 3. scapula                                     | 17. patella             |
| 4. humérus                                     | 18. tibia               |
| 5. radius                                      | 19. fibula              |
| 6. ulna  | 20. tarse               |
| 7. carpe                                       | 21. métatarse           |
| 8. métacarpe                                   | 22. phalanges du pied   |

- **Les os du crâne**, soudés entre eux, délimitent la cavité crânienne. Celle-ci présente une voûte, la *calvaria*, et une base, la *base du crâne*. Ils comprennent :
  - deux os pairs : le pariétal et le temporal ;
  - quatre os impairs : le frontal, l'éthmoïde, le sphénoïde et l'occipital.

Le sphénoïde est l'os clef du crâne car il s'articule avec tous les os du crâne qui s'organisent autour de lui (fig. 2.9 et 2.10).

Dans chaque os temporal se situent les osselets de l'ouïe, articulés entre eux. Ce sont : le malléus<sup>3</sup>, l'incus<sup>4</sup> et le stapès<sup>5</sup>.

- **Les os de la face** sont aussi soudés entre eux et au crâne, à l'exception de la mandibule.

Les os soudés de la face comprennent : un os impair, le vomer, et des os pairs, le maxillaire<sup>6</sup>, l'os lacrymal<sup>6</sup>, l'os palatin, le cornet nasal inférieur, l'os nasal<sup>7</sup> et l'os zygomatique<sup>8</sup>.

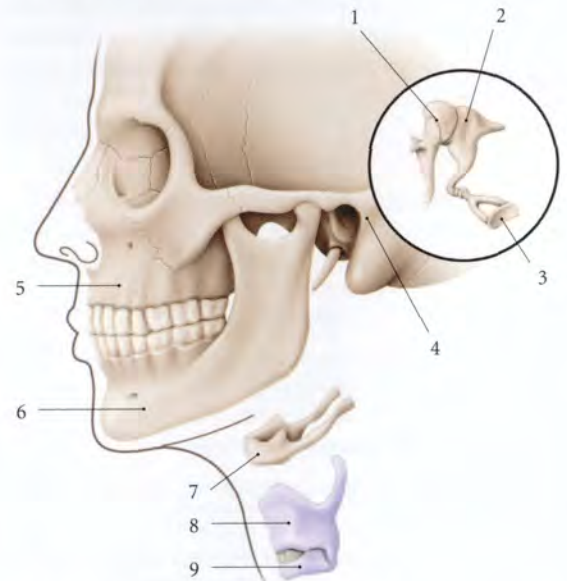


FIG. 2.8. Compléments du squelette (vue latérale)

**Cartouche : osselets de l'ouïe situés dans la partie pétreuse de l'os temporal**

- |                |                       |
|----------------|-----------------------|
| 1. malléus     | 6. mandibule          |
| 2. incus       | 7. os hyoïde          |
| 3. stapès      | 8. cartilage thyroïde |
| 4. os temporal | 9. cartilage cricoïde |
| 5. maxillaire  |                       |

- 3. Ancien. : marteau.
- 4. Ancien. : enclume.
- 5. Ancien. : étrier.
- 6. Ancien. : unguis.
- 7. Ancien. : os propre du nez.
- 8. Ancien. : malaire.

Ils délimitent les cavités orbitaires, nasales et orale, qui logent les organes des sens et la partie crâniale des appareils digestif et respiratoire.

- Le *bloc crânio-facial* désigne les os de la tête sans la mandibule.

b) *L'os hyoïde* est un os situé à la limite supérieure du cou.

c) *La colonne vertébrale* est formée de deux parties :

- la *colonne mobile* constituée de vertèbres indépendantes, les *vertèbres vraies*, qui comprennent : sept vertèbres cervicales, douze vertèbres thoraciques et cinq vertèbres lombaires (ou lombales) ;
- la *colonne fixe* formée des *fausses vertèbres* soudées chez l'adulte sous forme de deux os : le sacrum et le coccyx.

d) *Le squelette thoracique* est constitué de 12 paires de côtes et du sternum.

Les 10 premières paires de côtes se fixent sur les bords latéraux du sternum : ce sont les *vraies côtes*. Les 2 dernières paires ont une extrémité libre : ce sont les *fausses côtes*.

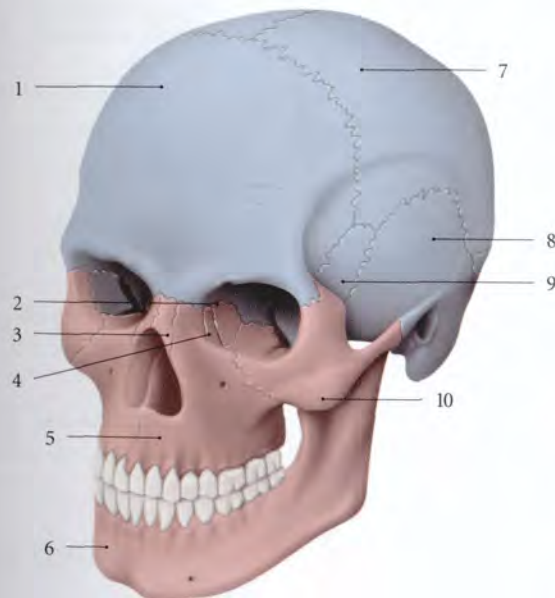


FIG. 2.9. Os de la tête

- En bleu : os du crâne  
 En rose : os de la face
- |                |                    |
|----------------|--------------------|
| 1. frontal     | 5. maxillaire      |
| 2. ethmoïde    | 6. mandibule       |
| 3. os nasal    | 7. pariétal        |
| 4. os lacrymal | 8. temporal        |
|                | 9. sphénoïde       |
|                | 10. os zygomatique |

## 2 | Le squelette appendiculaire

### a) Les os du membre supérieur

- La *ceinture* du membre supérieur est formée de la clavicule et de la scapula<sup>9</sup>.
- Le squelette de la *partie libre* du membre supérieur comprend : l'humérus, le radius, l'ulna<sup>10</sup>, le carpe, le métacarpe et les phalanges.

### b) Les os du membre inférieur

- La *ceinture* du membre inférieur est formée des 2 os coxaux. Le pelvis ou bassin osseux est formé des os coxaux, du sacrum et du coccyx.
- Le squelette de la *partie libre* du membre inférieur comprend : le fémur, le tibia, la fibula<sup>11</sup>, la patella<sup>12</sup>, le tarse, le métatarse et les phalanges.

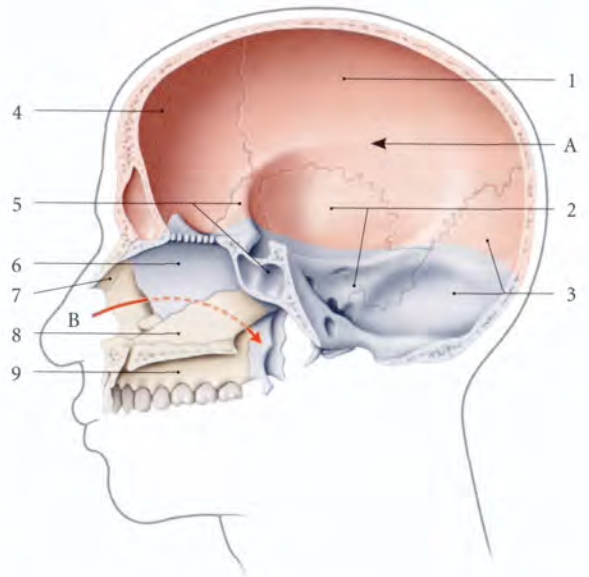


FIG. 2.10. Parties du crâne (coupe sagittale médiane de la tête osseuse)

- En rose : calvaria  
 En bleu : os de la base du crâne  
 En marron : os de la face
- |                     |                                       |
|---------------------|---------------------------------------|
| A. cavité crânienne | 3. occipital                          |
| B. fosse nasale     | 4. frontal                            |
| 1. pariétal         | 5. sphénoïde                          |
| 2. temporal         | 6. lame perpendiculaire de l'ethmoïde |
|                     | 7. os nasal                           |
|                     | 8. vomer                              |
|                     | 9. maxillaire                         |

9. Ancien. : omoplate.  
 10. Ancien. : cubitus.  
 11. Ancien. : péroné.  
 12. Ancien. : rotule.

## B | NOMBRE DES OS

**1 | Les os constants** sont au nombre de 206 (200 + 6 osselets de l'ouïe).

**2 | Les os surnuméraires** sont des osselets inconstants. On distingue :

- les **os suturaux**, situés au niveau du crâne. *Exemple* : l'os lambdaticque<sup>13</sup> ;
- les **os sésamoïdes**, localisés dans la main et le pied.

Ils ont un intérêt médico-légal. Ils ne doivent pas, en particulier, être confondus avec des fragments de fracture sur une radiographie.

**3 | Les os doubles** sont des os habituellement uniques qui se présentent sous forme de deux parties. *Exemple* : patella bipartite.

## C | FORME ET DIMENSIONS

### 1 | La forme

**a) Les os longs** sont des os dont la longueur est prédominante. *Exemple* : l'humérus. Ils sont constitués :

- d'une partie intermédiaire, la **diaphyse** ou corps. Elle présente des faces et des bords ;
- de deux extrémités, les **épiphyes proximale** et **distale**. Chaque épiphyse comprend des parties articulaires et non articulaires.

La **métaphyse** est la jonction entre diaphyse et épiphyse.

**b) Les os courts** présentent trois dimensions presque égales. *Exemple* : l'os trapézoïde.

**c) Les os plats** ont leur épaisseur nettement inférieure aux autres dimensions. *Exemple* : le pariétal.

**d) Les autres variétés** : citons les **os irréguliers** (*exemple* : les vertèbres), les **os pneumatiques** (creusés d'une cavité), les **os papyracés** (très minces), etc.

### 2 | Dimensions

Les os ont des rapports proportionnels à la taille et entre eux. Ce caractère biométrique, exprimé par des indices, a une importance médico-légale et anthropologique. Ces dimensions permettent la détermination de l'âge, du sexe, de la taille et parfois de la race d'un sujet.

## D | MORPHOLOGIE

La surface des os est souvent irrégulière, à la vue et à la palpation (*fig. 2.11*).

### 1 | Les saillies osseuses

#### a) Les saillies articulaires

On distingue :

- la **tête**, surface articulaire nettement détachée de l'os par une âme rétrécie, le col ;
- et le **condyle**, surface articulaire saillante.

#### b) Les saillies non articulaires

Elles représentent souvent le point d'application de la force musculaire ou l'insertion d'un ligament. On distingue :

- les **processus**<sup>14</sup>, excroissances osseuses volumineuses, nettement détachées de l'os. *Exemple* : le processus transverse des vertèbres ;
- les **tubérosités**, saillies étendues et moins détachées de la surface osseuse. *Exemple* : la tubérosité ischiatique ;
- les **tubercules**, saillies peu étendues. *Exemple* : le tubercule du scaphoïde ;

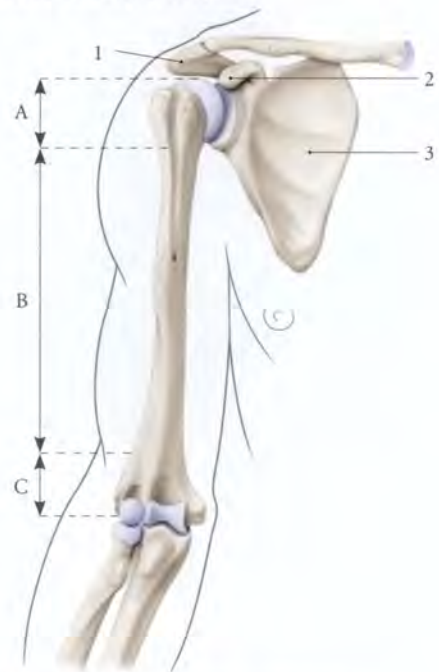


FIG. 2.11. Os long : l'humérus (vue antérieure)

- |                       |                        |
|-----------------------|------------------------|
| A. épiphyse proximale | 1. acromion            |
| B. diaphyse           | 2. processus coracoïde |
| C. épiphyse distale   | 3. scapula             |

13. Ancien. : os des Incas.

14. Ancien. : apophyses.

- les *épines*, saillies plus en relief, en forme de pointe.  
*Exemple* : l'épine ischiatique ;
- les *crêtes*, saillies linéaires plus ou moins rugueuses ;
- et les *bosses*, *éminences*, *protubérances*..., saillies régulièrement arrondies.

Ces saillies osseuses peuvent être sous-cutanées, donc palpables. Elles servent alors de repères cliniques.

## 2 | Les dépressions osseuses

- a) **Les unes sont articulaires** : ce sont les *cavités articulaires*. *Exemple* : cavité glénoïdale.
- b) **Les autres sont non articulaires**, ce sont :
- les fosses d'insertion des muscles et des tendons ;
  - les cavités de réception contenant des organes.  
*Exemple* : les fosses cérébrales ;
  - les sillons livrant passage aux muscles, aux vaisseaux et aux nerfs.

## 3 | Les foramens

Ce sont des orifices qui livrent passage, soit à des vaisseaux et des nerfs, soit à des viscères. *Exemple* : foramen magnum pour le tronc cérébral.

Au niveau des os longs, on distingue :

- a) **les foramens de 1<sup>er</sup> ordre**, qui livrent passage à l'artère nourricière principale de l'os. Sur les os longs, ils sont situés sur les diaphyses ;
- b) **les foramens de 2<sup>e</sup> ordre**, localisés aux niveaux des épiphyses ;
- c) **les foramens de 3<sup>e</sup> ordre**, très nombreux et minuscules, sous-jacents au périoste.

## 4 | Les incisures

Elles correspondent à des échancrures du bord d'un os.

## E | STRUCTURE

À la coupe, l'os frais présente de la superficie vers la profondeur : le périoste, de l'os compact<sup>15</sup> et de l'os spongieux<sup>16</sup>, ou une cavité.

### 1 | Le périoste

C'est une membrane fibreuse conjonctivo-élastique constituée d'une couche externe fibreuse et d'une cou-

che interne ostéogénique. De la couche interne partent des *fibres perforantes*<sup>17</sup> qui traversent l'os compact. Le périoste ne recouvre pas les surfaces cartilagineuses et il donne insertion aux muscles et aux tendons. Il est richement vascularisé et innervé, d'où la grande sensibilité de l'os au choc.

Épais chez l'enfant, il s'oppose au déplacement des fragments osseux des fractures : c'est la fracture dite « en bois vert ».

### 2 | L'os compact

Dur et dense, l'os compact représente 80 % de la masse osseuse totale. Il est constitué d'ostéons et de lamelles osseuses (fig. 2.12).

- a) **L'ostéon**<sup>18</sup> est l'unité histo-physiologique constituée par un canalicule vasculaire et les lamelles osseuses concentriques qui l'entourent. Les canalicules des ostéons communiquent entre eux par des canaux perforants<sup>19</sup>.
- b) **Les lamelles circonférentielles externes** sont situées à la périphérie de l'os.
- c) **Les lamelles circonférentielles internes** sont situées sous l'endoste du canal médullaire.
- d) **Les lamelles interstitielles** s'interposent entre les ostéons.

### 3 | L'os spongieux

Friable, il est constitué de lamelles osseuses, ou *trabécules osseuses*, épaisses de 0,1 à 0,5 mm et de directions variées, délimitant de petites cavités.

Situé au niveau des épiphyses, l'os spongieux forme la couche intermédiaire des os plats et courts.

Au niveau des os de la calvaria, il porte le nom de *diploé*. Les deux couches d'os compact qui l'entourent constituent les *tables externe et interne*.

En période post-ménopausique, on constate une ostéopénie progressive, plus marquée pour l'os spongieux. En effet, le renouvellement de l'os spongieux étant environ sept fois plus rapide que celui de l'os compact, il est plus exposé aux influences hormonales, tant privatives (hypoestrogénie) qu'additives (corticothérapie).

15. Ou substance compacte.

16. Ou substance spongieuse.

17. Ancien. : fibres de Sharpey.

18. Ancien. : système de Havers.

19. Ancien. : canal de Volkmann.

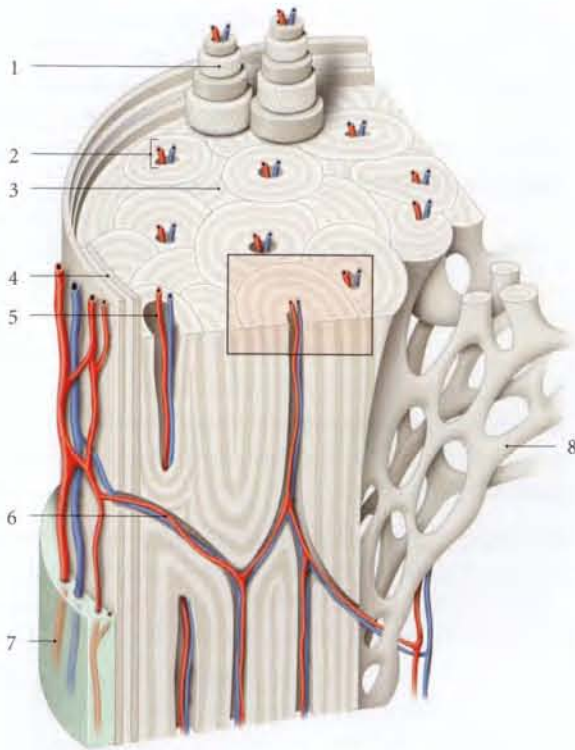
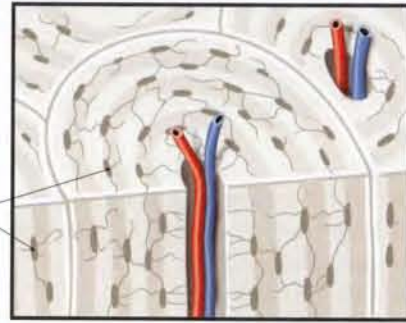


FIG. 2.12. Structure schématique de l'os compact

1. lamelle de l'ostéon
2. ostéon
3. lamelles interstitielles
4. lamelle circonférentielle ext.
5. canal central
6. canal perforant
7. périoste
8. trabécules osseuses recouvertes d'endoste
9. lacunes osseuses et ostéocytes



#### 4 | Les cavités osseuses

Les cavités osseuses recouvertes par l'endoste sont :

- soit vides et remplies d'air.  
*Exemple* : les sinus paranasaux ;
- soit occupées par un organe ou un tissu.  
*Exemple* : la caisse du tympan, le canal médullaire.

##### a) Le canal médullaire

Situé dans les diaphyses, il contient la moelle, des vaisseaux et des nerfs.

L'indice médullaire (I) permet au médecin légiste de distinguer les os humains de ceux des animaux.

$$I = \frac{\text{Diamètre minimum du canal}}{\text{Diamètre minimum de la diaphyse}}$$

$I = 0,40$  à  $0,50$  pour le fémur adulte.

Chez le fœtus,  $I \leq 0,34$ .

##### b) L'endoste

C'est une couche conjonctive unicellulaire. Cette membrane vasculaire et ostéogénique assure la croissance et la réparation de l'os fracturé.

## F | VAISSEAUX ET NERFS

### 1 | Les artères de l'os (fig. 2.13)

#### a) Les os longs

##### • Les artères diaphysaires (1 à 2)

Elles pénètrent l'os par le foramen nourricier et se divisent dans le canal médullaire en branches longitudinales. Elles irriguent les deux tiers internes de l'os compact et la moelle jusqu'à la métaphyse.

##### • Les artères épiphysaires et métaphysaires

Elles sont à l'origine du cercle artériel péri-articulaire, et irriguent l'os spongieux.

Leurs lésions chez l'enfant peuvent perturber la croissance et chez l'adulte entraîner une nécrose épiphysaire.

Après la croissance, avec la disparition du cartilage de conjugaison, les artères diaphysaires et épiphysaires s'anastomosent.

La richesse des anastomoses explique l'absence d'infarctus systématisé dans l'os.

**a) Les artères périostées**

Ce sont des branches des artères diaphysaires, épiphysaires, métaphysaires et musculaires. Elles sont multiples et irriguent le tiers externe de l'os compact.

**b) Les os plats**

Les artères nourricières, généralement multiples, pénètrent dans les foramens nourriciers pour se ramifier dans l'os spongieux. Les artères périostées parcourent le périoste et irriguent la superficie de l'os.

**c) Les os courts**

Ils ne possèdent que des artères périostées.

**2 | Les veines de l'os**

Les veines intra-osseuses sont nombreuses et d'une capacité six à huit fois plus importante que les artères.

**a) Les os longs**

Le drainage s'effectue :

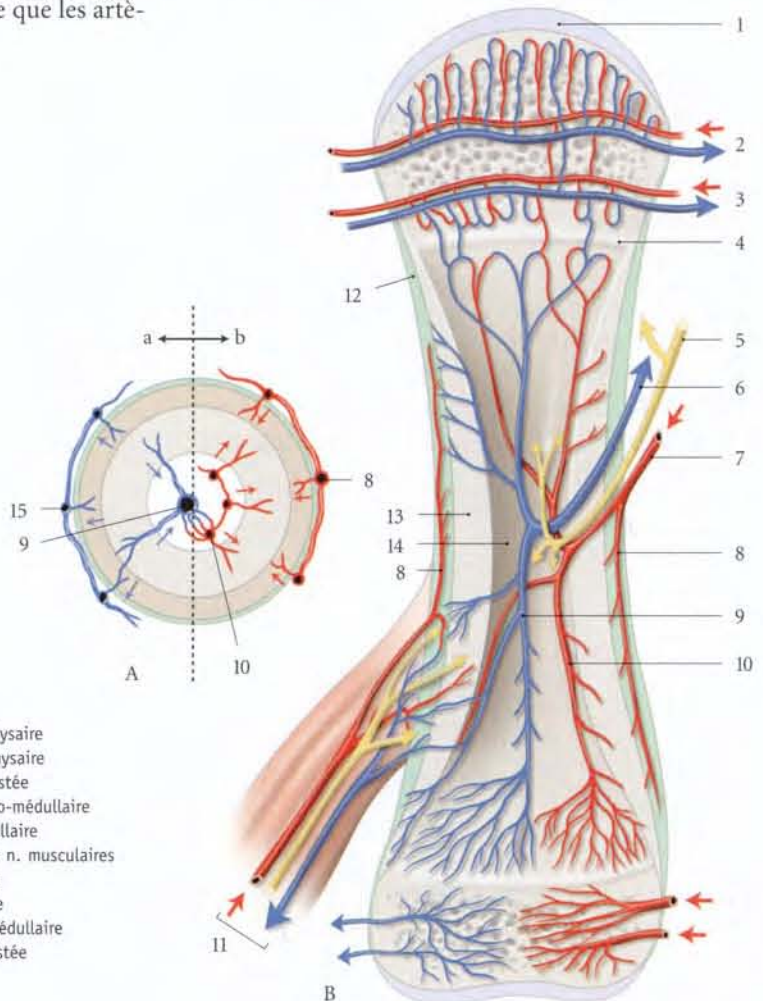
- soit *directement*, par de grosses veines émissaires non valvulées, satellites des artères : les *veines diaphysaires, épiphysaires et métaphysaires* ;
- soit *indirectement*, par l'intermédiaire d'une grosse *veine centro-médullaire*. Celle-ci, tortueuse, présente de nombreuses dilatations.

Ces sinuosités entraînent un ralentissement circulatoire favorisant les infections.

La veine centro-médullaire se draine surtout par les veines diaphysaires, et accessoirement par les veines métaphysaires.

**b) Les os plats et courts**

Ils sont drainés par de grosses veines qui parcourent l'os spongieux.



**FIG. 2.13. Vaisseaux et nerfs d'un os long**

- |   |                              |
|---|------------------------------|
| A. coupe transversale (vascularisation de la corticale) | 6. v. diaphysaire            |
| B. coupe longitudinale                                  | 7. a. diaphysaire            |
| a. veines   | 8. a. périostée              |
| b. artères  | 9. v. centro-médullaire      |
| 1. cartilage articulaire                                | 10. a. médullaire            |
| 2. a. et v. épiphysaires                                | 11. a., v. et n. musculaires |
| 3. a. et v. métaphysaires                               | 12. périoste                 |
| 4. métaphyse  | 13. corticale                |
| 5. n. diaphysaire                                       | 14. canal médullaire         |
|   | 15. v. périostée             |

### 3 | Les lymphatiques de l'os

Il existe à la surface des os un réseau lymphatique périoste.

### 4 | Les nerfs de l'os

À l'exception des osselets de l'ouïe, tous les os possèdent des nerfs.

Les nerfs sont soit satellites des artères (*exemple* : nerf diaphysaire), soit isolés (*exemple* : nerfs du périoste). Ils sont vaso-moteurs et sensitifs, mais aussi régulateurs de l'hématopoïèse.

Les affections traumatiques ou pathologiques des os peuvent être très douloureuses.

## G | ANATOMIE FONCTIONNELLE

L'os présente une structure alliant la *légèreté* à la *rigidité*, à la *résistance* et à l'*élasticité*.

### 1 | Les structures fonctionnelles de l'os

L'os est constitué de *cellules* anastomosées isolées dans la *matrice osseuse*. Cette matrice est formée d'une *substance fondamentale* amorphe, dans laquelle sont noyées des *fibres collagènes* et *élastiques* disposées en cordons plus ou moins gros.

La substance fondamentale est essentiellement constituée de mucoprotéines<sup>20</sup> imprégnées de sels minéraux. Ceux-ci se présentent sous forme de *cristaux d'hydroxyapatite*  $[Ca_{10}(PO_4)_6(OH)_2]$  qui mesurent 20 à 40 nm<sup>21</sup> de longueur et 3 à 6 nm de largeur. La part relative des substances organiques (O) et minérales (M) varie au cours de la vie :

M/O = 1 chez l'enfant ; 4 chez l'adulte et 7 chez le sujet âgé.

L'ostéodensitométrie est une technique de détermination du contenu minéral osseux. Elle vise à dépister à un stade précoce l'ostéoporose, en particulier chez la femme ménopausée.

### 2 | L'os, organe mécanique

- Du point de vue *statique*, l'os assure le soutien du corps et la protection de certaines viscères. *Exemple* : le cerveau par le crâne.
- Du point de vue *dynamique*, l'os représente le bras de levier de transmission des forces musculaires au cours du mouvement.

#### a) Les contraintes (fig. 2.14)

L'os est soumis en permanence à de nombreuses contraintes, *compressions*, *tensions*, *cisaillements*, *torsion* et *flexion*. De nombreuses techniques mettent en évidence ces contraintes, en particulier : la photo-stress utilisant l'analyse spectrale en lumière polarisée, les jauges électriques...

La force nécessaire à la fracture d'un os est comparable à celle du fer. Ainsi la force de tension permettant la fracture d'un os est d'environ 1 000 kg/cm<sup>2</sup>, soit une valeur légèrement inférieure à celle du fer.

La résistance aux forces de compression est environ deux fois plus grande que la résistance à la tension.

*L'organisation structurale est adaptée pour assurer une efficacité mécanique maximale avec un minimum de matériaux.*

20. Mucopolysaccharides et protéines.  
21. Nm (nanomètre) = 10<sup>-9</sup> mètre.

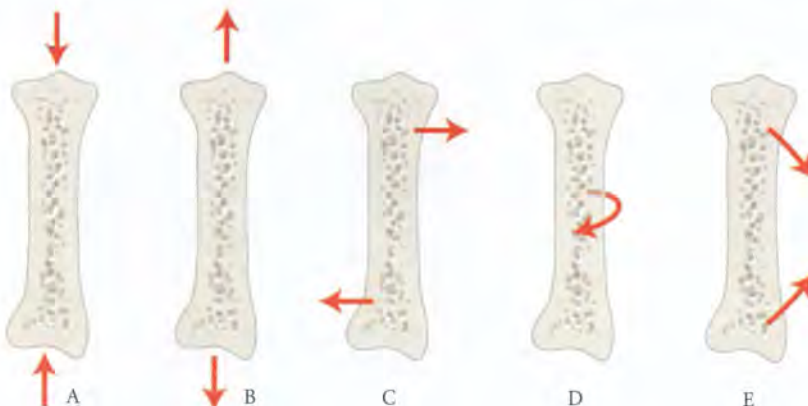


FIG. 2.14. Les contraintes subies par les os

- A. compression
- B. tension
- C. cisaillements
- D. torsion
- E. flexion

Cependant l'os peut se rompre sous l'effet de contraintes importantes (fractures de surcharge) ou sous l'effet d'une sommation de contrainte (fracture de contrainte ou de fatigue). Ces fractures de contrainte intéressent surtout les membres inférieurs.

**b) Adaptation biomécanique de la matrice osseuse**

L'os est un matériau composite : fibres de collagène et cristaux d'hydroxyapatite. Ce sont des matériaux de propriétés mécaniques différentes et l'os peut être comparé à un béton armé précontraint (Knèse).

- Les fibres collagènes confèrent au tissu osseux ses propriétés d'élasticité, telles les barres de fer du béton; d'où sa résistance aux efforts de tension et de flexion.

La diminution relative de cette substance organique avec l'âge explique l'augmentation de la fragilité de l'os du vieillard aux contraintes de flexion et de cisaillement.

- Les cristaux minéraux, tel le ciment, lui donnent ses qualités de rigidité: d'où une résistance à la compression.
- La précontrainte naît de la croissance plus rapide des cristaux d'hydroxyapatite qui entraînent la traction et la tension des fibrilles de collagène. D'où l'existence d'une pression intra-osseuse dans certains os, supérieure à la pression atmosphérique. Cette pression intra-osseuse contribue à annihiler cette contrainte atmosphérique permanente. Ainsi, chez l'adulte, cette pression est environ :
  - dans les os plats, inférieure à 10 mmHg;
  - dans le tibia, de 16 mmHg dans la diaphyse, et de 27 mmHg dans la métaphyse.

**c) Adaptation biomécanique de l'os compact**

- Rôle mécanique des lamelles osseuses  
Les contraintes de compression ou de flexion s'épuisent tangentiellement dans l'interphase séparant les lamelles, comme un matériau polyphasique (exemple : plaque de contreplaqué) (fig. 2.15).
- Rôle mécanique des ostéons (fig. 2.16 et 2.17)  
– Considérés dans leur ensemble, les ostéons sont accolés et orientés parallèlement à la diaphyse : d'où un aspect de structure fibrillaire comparable à un matériau polyfibrillaire; ceci accroît la résistance de l'os à la flexion, telle une tige en fibres de verre.

- Les fibres collagènes des ostéons sont obliques et d'orientation opposée d'une lamelle à une autre; ceci accroît la résistance de l'os aux contraintes de cisaillement.

**d) Adaptation biomécanique de l'os spongieux**

L'os spongieux est constitué de trabécules formées de lamelles osseuses accolées (matériau polyphasique). Ces trabécules osseuses résistantes aux contraintes de flexion, de traction et de compression, s'appuient sur l'os compact, auquel elles transmettent les forces.

- Au niveau des épiphyses, elles sont en arcs-boutants selon une architecture souvent ogivale qui répartit harmonieusement les forces. D'où l'adaptation aux contraintes de compression très importantes de l'épiphyse fémorale proximale en particulier.
- Au niveau des os plats, la force d'impact de la table externe est transmise par le diploé à la table interne. Les trabécules du diploé réduisent les contraintes en les diffusant sur une surface plus large. Les lésions de la table interne peuvent donc être plus importantes que celle de la table externe.

**e) Rôle du canal médullaire**

Le canal médullaire permet de reporter en périphérie les contraintes et augmente ainsi la résistance de l'os en flexion.

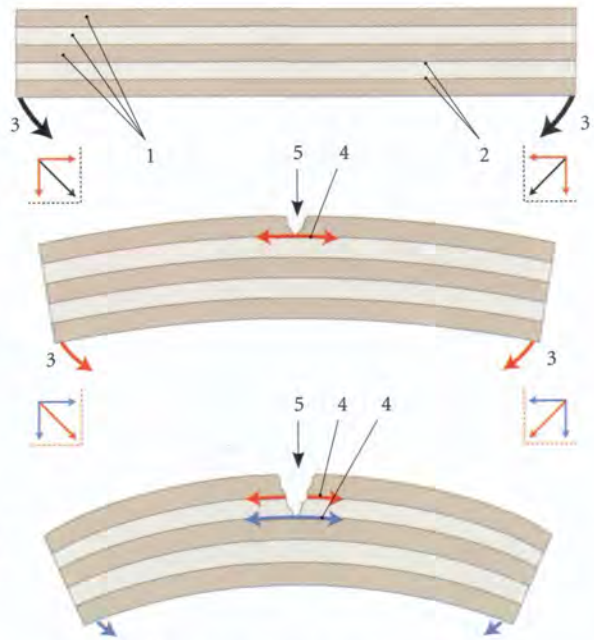
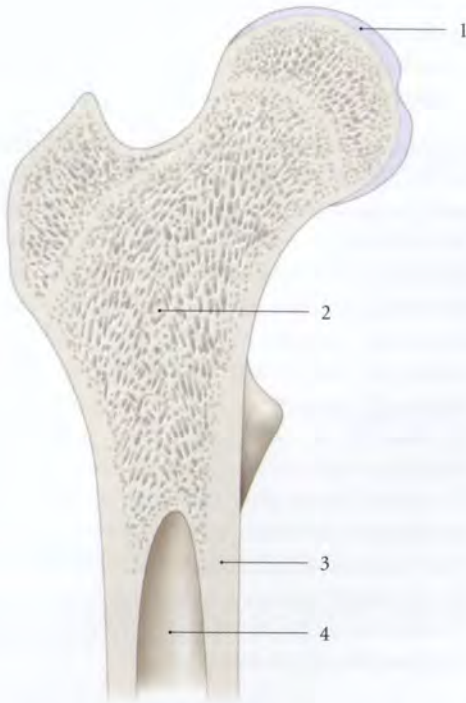


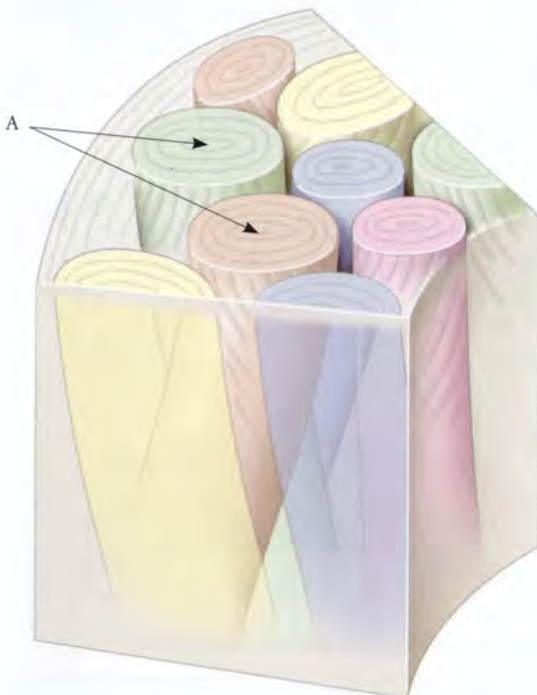
FIG. 2.15. Rupture d'un matériau polyphasique

1. phases du matériau
2. interphases
3. contraintes de flexion : elles se réduisent au fur et à mesure qu'elles s'épuisent dans les interphases (4)
4. rupture
5. rupture



**FIG. 2.16.** Coupe frontale de l'extrémité proximale du fémur : structure

- |                          |                       |
|--------------------------|-----------------------|
| 1. cartilage articulaire | 3. substance compacte |
| 2. substance spongieuse  | 4. cavité médullaire  |



**FIG. 2.17.** Orientation longitudinale des ostéons (A)

#### f) Rôle des muscles

L'amplitude de la force musculaire exercée et sa direction influencent l'architecture du tissu osseux. La traction tendineuse est le meilleur stimulant de l'activité ostéoblastique.

Ainsi, chez le coureur de marathon, la densité minérale osseuse est élevée, en particulier au niveau du calcaneus et du rachis lombaire. D'où aussi l'importance de l'activité physique chez le sujet âgé.

Par leur tonicité, les muscles contigus forment avec l'os un système de « poutre composite » dont la résistance est supérieure à celle de l'os isolé (Rabischong).

#### g) Absence de contrainte

Au cours de l'immobilisation totale (paraplégie), ou en apesanteur (astronautes), la perte osseuse se fait aux dépens de l'os spongieux au début. L'os compact n'est touché que dans un deuxième temps.

L'ostéoporose du paraplégique est plus importante en raison de l'absence des contraintes musculaires.

### 3 | L'os, organe métabolique

L'os est une réserve d'éléments minéraux (99 % du calcium de l'organisme). L'importance des échanges minéraux s'explique par l'étendue de la surface des cristaux d'hydroxyapatite (1 500 à 5 000 m<sup>2</sup> pour un homme de 70 kg). Il faut y ajouter les 8 m<sup>2</sup> du périoste et de l'endoste. La régulation de cette fonction est assurée par des hormones (parathormone, hormones thyroïdiennes, œstrogène...), des vitamines (vitamine D), du fluor...

### 4 | L'os, organe hématopoïétique

Les canaux médullaires et les espaces intertrabéculaires sont remplis de moelle osseuse, rouge ou jaune.

- La *moelle rouge*, lieu de formation des cellules sanguines, siège dans tous les os du fœtus et dans l'os spongieux de l'adulte.
- La *moelle jaune*, localisée dans les diaphyses au début, s'étend avec l'âge par îlots.

# 3

## Système artriculaire

Constitué des articulations, ce système est l'élément privilégié du mouvement. Une articulation est le moyen d'union entre plusieurs pièces du squelette entre elles, ou entre une dent et un os. En raison de leur rôle important en biomécanique, leur atteinte pathologique (arthrite, arthrose) et traumatique (luxation, entorse) peut compromettre les postures et les mouvements. L'étude des articulations est l'**arthrologie**.

### 3.1 ORGANOGÉNÈSE

Toutes les articulations dérivent du mésenchyme. La première trace articulaire des membres apparaît dès la 5<sup>e</sup> semaine du développement. Le mésenchyme des articulations primitives se transforme :

- soit en tissu fibreux, pour les articulations fibreuses;
- soit en tissu cartilagineux, pour les articulations cartilagineuses;
- soit en une cavité synoviale, pour les articulations synoviales (fig. 3.1).

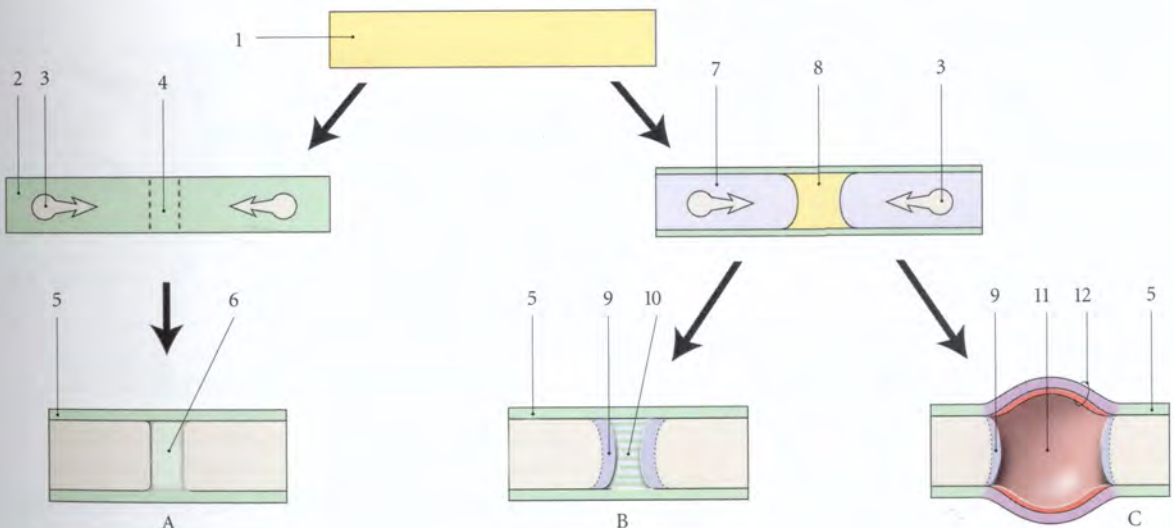


FIG. 3.1. Organogénèse des articulations

- A. art. fibreuse
- B. art. cartilagineuse
- C. art. synoviale
- 1. mésenchyme
- 2. tissu fibreux
- 3. point d'ossification primaire
- 4. art. primitive fibreuse
- 5. périoste

- 6. lig. interosseux
- 7. tissu cartilagineux
- 8. art. primitive mésenchymateuse
- 9. cartilage artriculaire
- 10. fibrocartilage
- 11. cavité synoviale
- 12. capsule artriculaire

## 3.2 CLASSIFICATION

Les articulations simples mettent en présence deux éléments et les articulations composées unissent plus de deux éléments.

### A | ARTICULATIONS FIBREUSES

L'interzone articulaire des articulations fibreuses est occupée par du tissu fibreux. Ce sont des articulations *sans mobilité et sans cartilage articulaire*.

#### 1 | La syndesmose (fig. 3.2)

Elle unit, chez l'adulte, des os par du tissu fibreux. Exemple : l'articulation tibio-fibulaire distale.

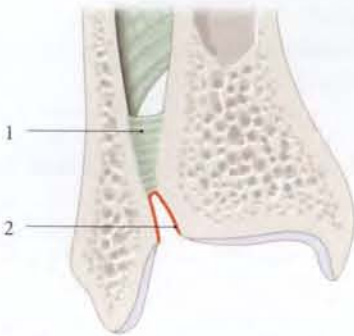


FIG. 3.2. Syndesmose tibio-fibulaire (coupe frontale)

1. ligament interosseux
2. prolongement de la membrane synoviale de l'art. talo-crurale

#### 2 | La suture (fig. 3.3)

Le tissu fibreux qui unissait initialement les os, ou *présuture*, se réduit puis s'ossifie. Exemple : les articulations de la calvaria.

Les présutures des os de la calvaria permettent le modelage du crâne au cours de l'accouchement.

On distingue :

- la *suture dentelée*, avec des surfaces articulaires en dents de scie qui s'engrènent ;
- la *suture squameuse*, avec des surfaces articulaires, taillées en biseau ;
- la *suture plane*, avec des surfaces articulaires, planes et régulières ;
- et la *schyndilèse*, qui met en présence une crête s'engraissant dans une rainure (fig. 3.4).

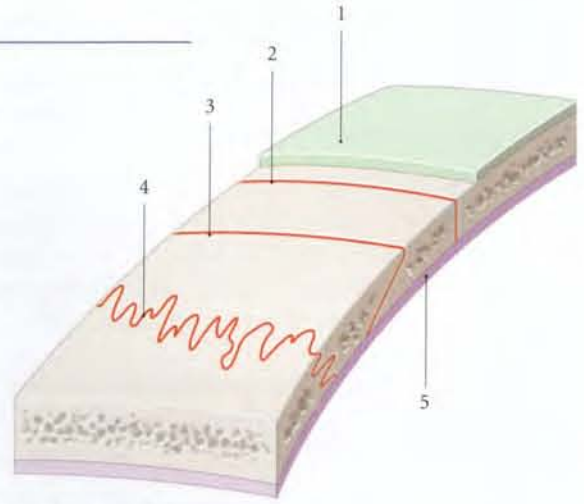


FIG. 3.3. Sutures

1. périoste
2. suture plane
3. suture squameuse
4. suture dentelée
5. dure-mère

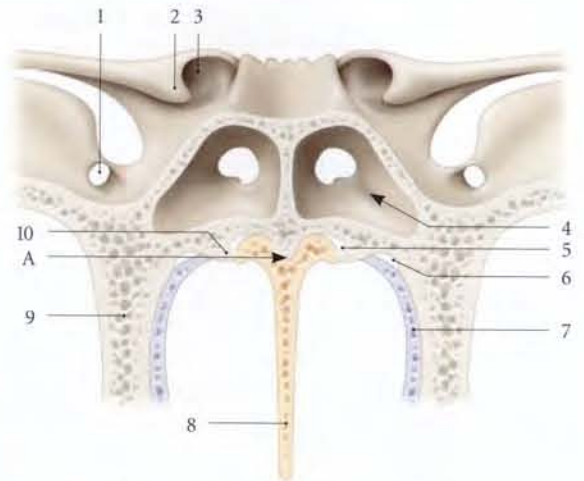


FIG. 3.4. Schyndilèse (A) (coupe frontale du corps du sphénoïde et de ses articulations)

- |                             |                              |
|-----------------------------|------------------------------|
| 1. foramen rond             | 6. canal palato-vaginal      |
| 2. processus clinéoïde ant. | 7. lame verticale du palatin |
| 3. canal optique            | 8. vomer                     |
| 4. sinus sphénoïdal         | 9. processus ptérygoïde      |
| 5. canal voméro-vaginal     | 10. processus vaginal        |

#### 3 | La gomphose (fig. 3.5)

Elle unit une dent à une alvéole dentaire par du tissu fibreux, le périodonte d'insertion.

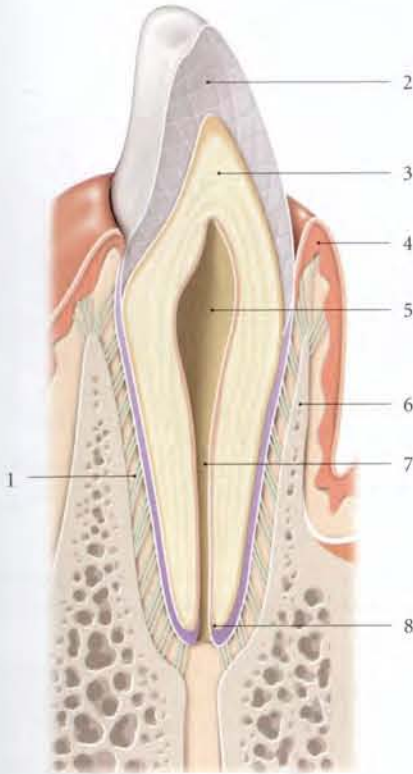


FIG. 3.5. Gomphose (coupe vestibulo-linguale schématique d'une incisive)

1. périodonte et lig. périodontal
2. émail
3. dentine
4. gencive
5. cavité coronale
6. os alvéolaire
7. canal dentaire
8. apex dentaire

### B | ARTICULATIONS CARTILAGINEUSES

L'interzone articulaire des articulations cartilagineuses est occupée par du tissu cartilagineux. Ce sont des articulations à mobilité réduite possédant un cartilage articulaire mais dépourvues de cavité articulaire.

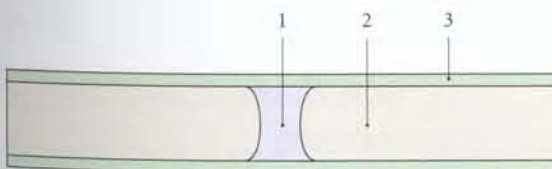


FIG. 3.6. Synchondrose

1. cartilage hyalin
2. os
3. périoste

### 1 | La synchondrose (fig. 3.6)

Ce sont des articulations souvent transitoires dont l'interzone articulaire est constituée par du *cartilage hyalin*.

Exemple : les articulations de la base du crâne, l'articulation diaphyso-épiphysaire.

### 2 | La symphyse (fig. 3.7)

L'interzone articulaire de la symphyse est formée d'un *fibro-cartilage*.

Exemple : l'articulation des corps vertébraux.

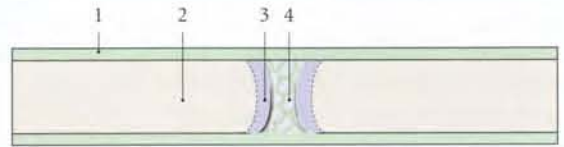


FIG. 3.7. Symphyse

1. périoste
2. os
3. cartilage hyalin
4. fibro-cartilage

### C | ARTICULATIONS SYNOVIALES

#### 1 | Caractères

- Elles présentent : des *surfaces articulaires* de forme variable et encroûtées de cartilage hyalin, une *cavité articulaire*, et une *capsule articulaire* constituée de deux membranes, fibreuse et synoviale.
- Elles sont particulièrement *mobiles* (fig. 3.8).

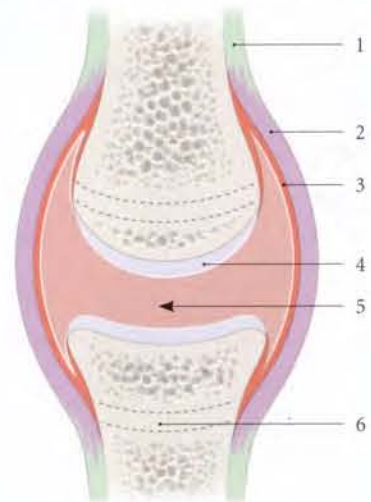


FIG. 3.8. Articulation synoviale

1. périoste
2. membrane fibreuse de la capsule articulaire
3. membrane synoviale de la capsule articulaire
4. surface articulaire
5. cavité articulaire
6. métaphyse

**2 | Classification**

Elle est fonction de la morphologie des surfaces articulaires en présence. Il existe une corrélation entre la forme et le nombre de mouvements.

**a) L'articulation sphéroïde** (ou cotyloïdienne, ou énarthrose) (fig. 3.9)

Elle oppose deux segments de sphère, plein et creux. Elle présente trois axes principaux de mouvement.

Exemple : l'articulation scapulo-humérale.

**b) L'articulation ellipsoïde** (ou condyalaire) (fig. 3.10)

Elle oppose deux surfaces articulaires, concave et convexe, taillées dans deux ellipsoïdes. Elle possède deux axes principaux de mouvement.

Exemple : l'articulation radio-carpienne.

**c) L'articulation en selle** (ou par emboîtement réciproque) (fig. 3.11)

Elle oppose deux surfaces dont l'une est concave dans un sens et convexe dans l'autre sens (comme une selle) et l'autre surface, inversement conformée (assise du cavalier). Elle présente deux axes principaux de mouvements.

Exemple : l'articulation carpo-métacarpienne du pouce.

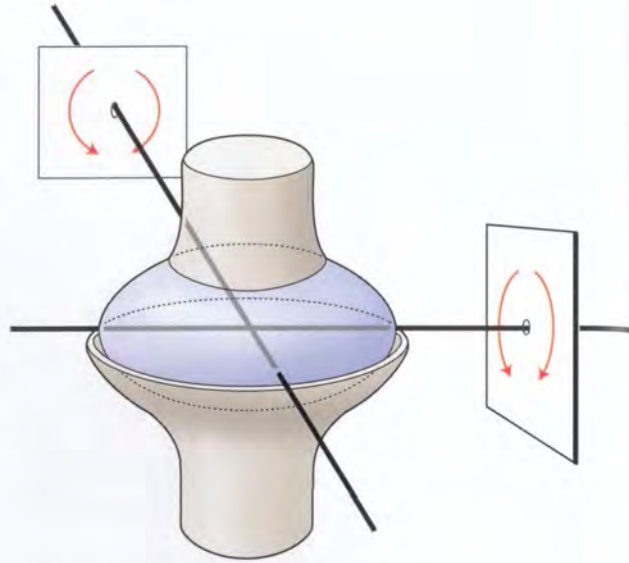


FIG. 3.10. Articulation ellipsoïde

**d) La ginglyme<sup>1</sup>** (fig. 3.12)

Les surfaces articulaires en présence forment une charnière.

La surface articulaire est soit cylindrique, soit en sablier (ginglyme hyperboloïde), soit convexe, en tonneau (ginglyme paraboïde).

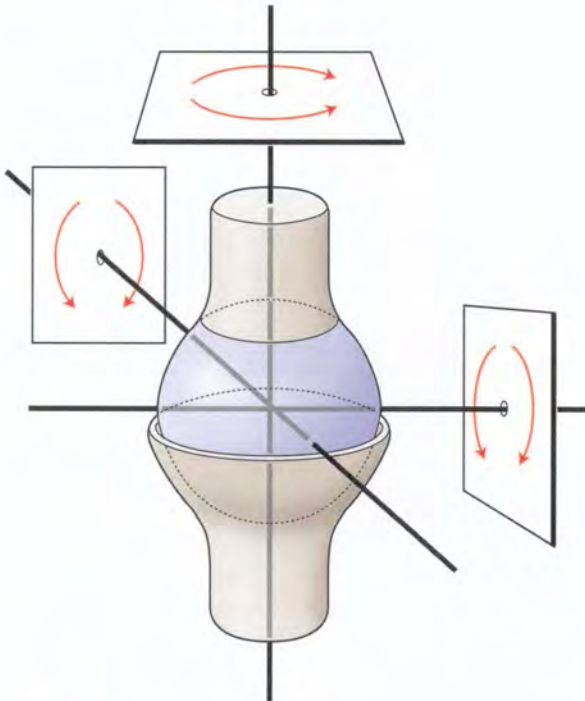


FIG. 3.9. Articulation sphéroïde

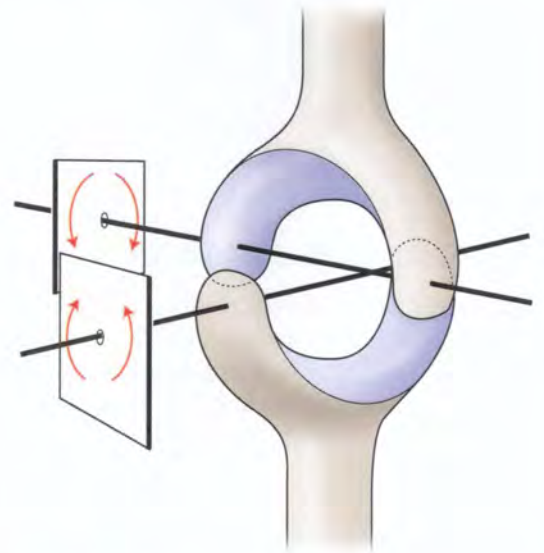


FIG. 3.11. Articulation en selle

1. Ancien. : art. trochléenne.

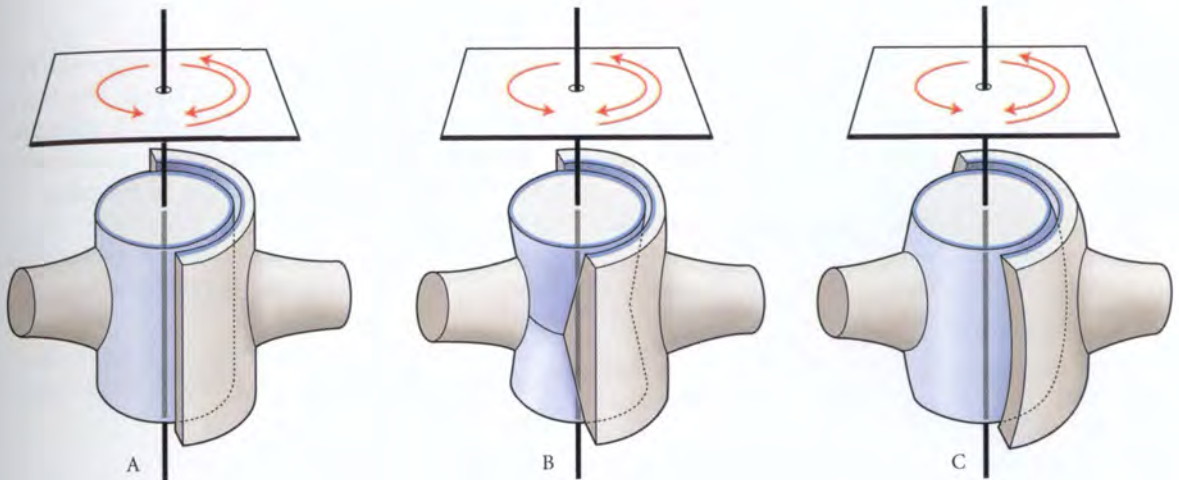


FIG. 3.12. Ginglyme

A. cylindrique

B. hyperboloïde

C. paraboïde

Elle possède un axe de mouvement.

Exemple : l'articulation huméro-ulnaire.

**e) L'articulation trochoïde (fig. 3.13)**

Elle met en présence deux segments de cylindre, creux et plein.

Elle possède un axe de mouvement.

Exemple : l'articulation radio-ulnaire.

**f) L'articulation plane<sup>2</sup>**

Elle oppose deux surfaces planes. En fait ces surfaces sont rarement véritablement planes, mais légèrement convexes, aussi présentent-elles une infinité d'axes. Mais l'amplitude de ses mouvements est réduite.

**g) L'articulation bicondyloïde**

Elle oppose deux paires de condyles, la première généralement très convexe, et la seconde presque plane. Articulation complexe, elle possède un axe principal de mouvement et souvent deux axes accessoires.

Exemple : l'articulation du genou.

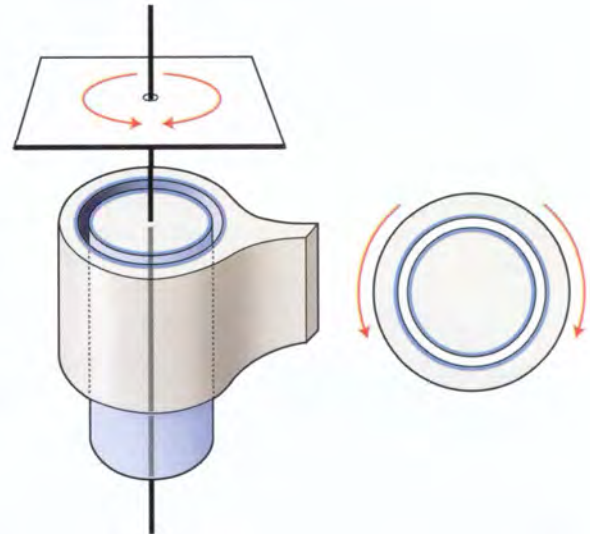


FIG. 3.13. Articulation trochoïde

2. Ancien. : arthroïde.

## 3.3 STRUCTURES ARTICULAIRES

### A | STRUCTURE DE PROTECTION

Elle est représentée par la capsule articulaire qui enferme la cavité articulaire.

Elle est constituée d'une membrane fibreuse et d'une membrane synoviale.

### 1 | La membrane fibreuse de la capsule

C'est un manchon fibreux très résistant et peu élastique; c'est un prolongement du périoste.

- Elle s'insère d'autant plus loin du cartilage articulaire que l'articulation est plus mobile. Parfois quelques fibres récurrentes rejoignent les surfaces arti-

culaires : ce sont les *freins capsulaires* (ou *frenula capsulae*).

- Ses fibres ont une orientation différente selon les articulations : longitudinales, circulaires ou arciformes.
- Elle assure la protection mécanique de l'articulation.

## 2 | La membrane synoviale de la capsule

C'est une membrane conjonctive mince et transparente qui adhère à la face profonde de la membrane fibreuse.

- Elle recouvre les parties osseuses, les tendons et les ligaments intracapsulaires.
- Elle forme parfois des replis au niveau des culs-de-sacs : les *plis synoviaux*.
- Elle sécrète un liquide, la *synovie*. Elle est bien vascularisée et riche en cellules histiocytaires.
- Elle assure la défense de l'articulation contre les germes. Elle entretient les tissus articulaires.

Après synovectomie, la membrane synoviale se reconstitue en quelques mois. Les arthrites sont dues à une inflammation de la membrane synoviale.

## B | STRUCTURES D'AMORTISSEMENT DES PRESSIONS

Ce sont des structures dont le rôle essentiel est de réduire, d'amortir et de répartir les contraintes de pressions s'exerçant sur les articulations.

### 1 | Le cartilage articulaire

C'est un *cartilage hyalin*, qui protège les surfaces articulaires contre l'usure.

Il constitue une résistance aux contraintes de pression, grâce à l'eau séquestrée dans sa matrice extracellulaire, tel un coussin en plastique plein d'eau.

- Son étendue est directement fonction de l'amplitude du mouvement. Son épaisseur est proportionnelle à la pression subie par unité de surface. Elle est pour une même pression en raison inverse de l'étendue des surfaces qui la supportent.
- Il est déformable dans tous les sens et peut perdre 50 % de son épaisseur sous pression. Il augmente d'épaisseur rapidement sous l'effet de la mobilisation dynamique répétée.

- Il est avasculaire et se nourrit essentiellement par imbibition par l'intermédiaire du liquide synovial à travers les *canaux cartilagineux de 60 Å de diamètre*. Cette imbibition est favorisée par les mouvements articulaires qui déterminent un phénomène de « pompage ».
- Une fois détruit, le cartilage ne se régénère pas ; l'os sous-jacent prolifère de façon exubérante.

L'arthrose est liée à des altérations primitives des cartilages articulaires : altérations de sénescence ou mécaniques.

### 2 | La synovie

C'est un liquide transparent, visqueux, incoagulable, rappelant le blanc d'œuf.

- Elle est constituée grossièrement comme un dialysat du plasma privé des plus grosses molécules protidiques, mais riche en mucine. Elle contient quelques cellules mononucléées.
- Sa viscosité est fonction des pressions qu'elle subit, et diminue avec la vitesse du mouvement. L'augmentation de pression entraîne sa gélification, conformément à la loi physique « de déplacement de l'équilibre ».

## C | STRUCTURES D'ADAPTATION DES SURFACES ARTICULAIRES

Ce sont des fibro-cartilages qui assurent la congruence des surfaces articulaires en présence.

Selon leur forme, on distingue le labrum, le ménisque et le disque articulaires.

### 1 | Le labrum ou bourrelet articulaire

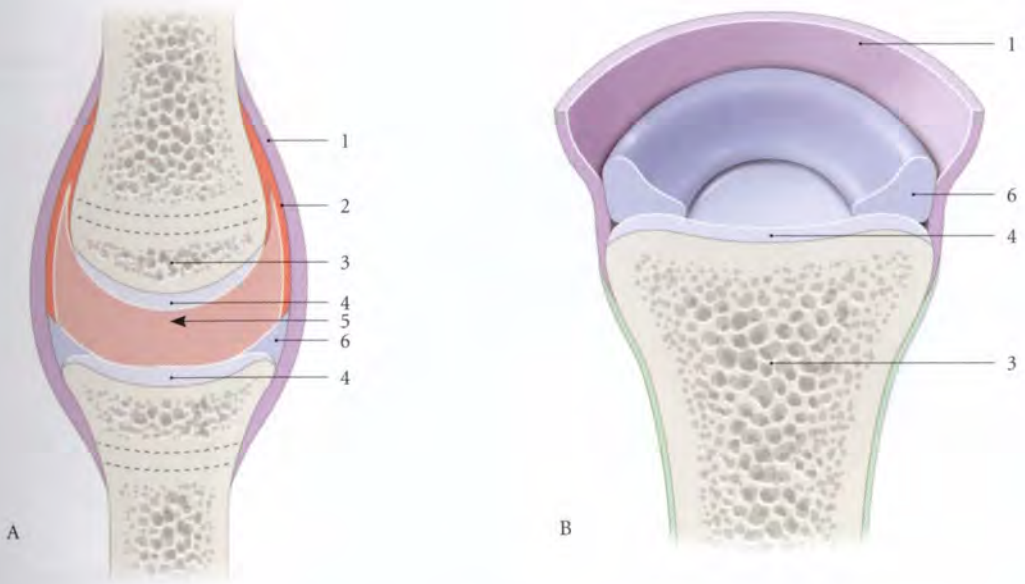
C'est un anneau marginal, triangulaire à la coupe. Il présente une face libre et deux faces adhérentes, l'une, à la capsule articulaire, l'autre, à une surface articulaire (fig. 3.14).

### 2 | Le ménisque articulaire

C'est un anneau marginal avec deux faces libres et une face adhérente à la capsule articulaire. Leurs extrémités sont parfois maintenues par un ligament méniscal (fig. 3.15).

### 3 | Le disque articulaire

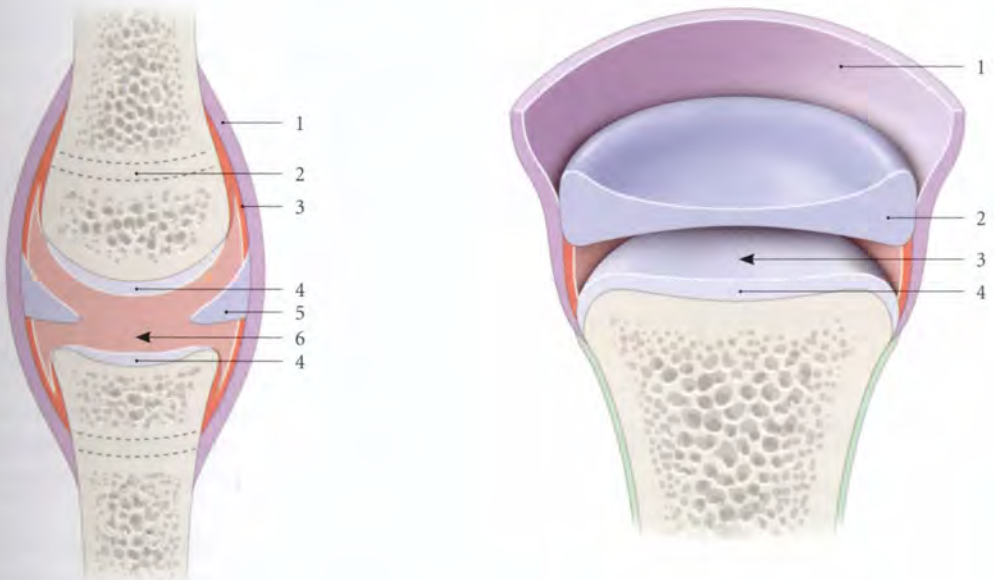
C'est une cloison intra-articulaire adhérent à la capsule par son bord périphérique. Il subdivise la cavité articulaire (fig. 3.16 et 3.17).



**FIG. 3.14. Labrum**

A. coupe longitudinale d'une articulation  
 B. vue supérieure de la moitié du labrum

- |                                     |                          |
|-------------------------------------|--------------------------|
| 1. membrane fibreuse de la capsule  | 4. cartilage articulaire |
| 2. membrane synoviale de la capsule | 5. cavité articulaire    |
| 3. os                               | 6. labrum                |



**FIG. 3.15. Ménisque articulaire** (coupe longitudinale d'une articulation)

- |                                     |                          |
|-------------------------------------|--------------------------|
| 1. membrane fibreuse de la capsule  | 4. cartilage articulaire |
| 2. métaphyse                        | 5. ménisque              |
| 3. membrane synoviale de la capsule | 6. cavité articulaire    |

**FIG. 3.16. Disque articulaire** (vue supérieure d'une moitié de disque)

- |                                    |
|------------------------------------|
| 1. membrane fibreuse de la capsule |
| 2. disque articulaire              |
| 3. cavité synoviale                |
| 4. cartilage articulaire           |

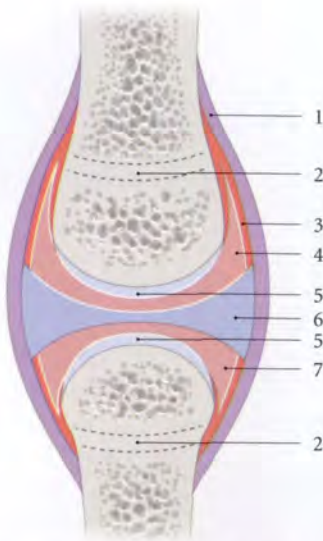


FIG. 3.17. Disque articulaire (coupe longitudinale d'une articulation)

- |                                     |                                       |
|-------------------------------------|---------------------------------------|
| 1. membrane fibreuse de la capsule  | 4. 1 <sup>re</sup> cavité articulaire |
| 2. métaphyse                        | 5. cartilage articulaire              |
| 3. membrane synoviale de la capsule | 6. disque articulaire                 |
|                                     | 7. 2 <sup>e</sup> cavité articulaire  |

#### 4 | Structure

Ces fibro-cartilages sont constitués de trois parties :

- une partie centrale, essentiellement cartilagineuse, forme ses trois quarts; elle se nourrit par imbibition;
- une partie périphérique, surtout fibreuse;
- et une partie adhérente, vascularisée par contiguïté; c'est la zone régénératrice (fig. 3.18).

Détachés de leurs attaches, ils deviennent des corps étrangers intra-articulaires qu'il convient d'enlever.

#### D | STRUCTURES DE MAINTIEN

Elles s'opposent à la dislocation de l'articulation.

Leurs élongations et leurs ruptures sont responsables des entorses. L'élongation est une lésion bénigne mais très douloureuse. La rupture ou la déchirure ligamentaire entraînent des troubles fonctionnels avec douleur exquise et ecchymose.

**1 | La membrane fibreuse** de la capsule articulaire. Elle constitue un des moyens d'union les plus importants.

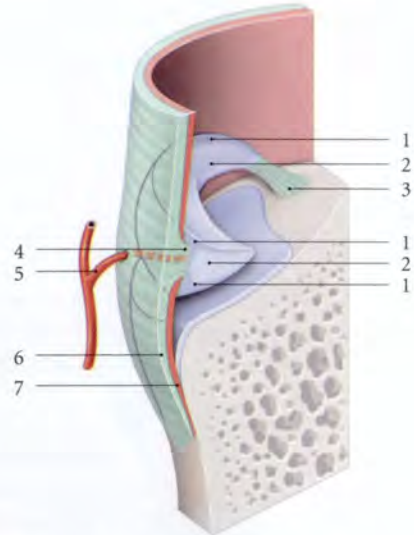


FIG. 3.18. Anatomie schématique du ménisque (vue supéro-interne)

- |                                      |   |
|--------------------------------------|---|
| 1. partie périphérique fibreuse      | 5. branche méniscale                            |
| 2. partie centrale cartilagineuse    | 6. membrane fibreuse de la capsule articulaire  |
| 3. ligament méniscal                 | 7. membrane synoviale de la capsule articulaire |
| 4. partie adhérentielle vascularisée |   |

#### 2 | Les ligaments<sup>3</sup> (fig. 3.19)

Ce sont des lames fibreuses unissant les pièces constitutives d'une articulation.

**a) Les ligaments capsulaires** sont des épaissements de la membrane fibreuse de la capsule.

*Exemple* : les ligaments gléno-huméraux.

Entre ces ligaments existent des points faibles constituant les voies de passage des luxations.

**b) Les ligaments extracapsulaires** sont des formations autonomes, indépendantes de la capsule articulaire, et situées en dehors de la cavité articulaire.

**c) Les ligaments intracapsulaires** situés dans la cavité articulaire sont entourés d'un manchon synovial.

*Exemple* : le ligament sterno-costal intra-articulaire.

#### 3 | Les tendons musculaires périarticulaires

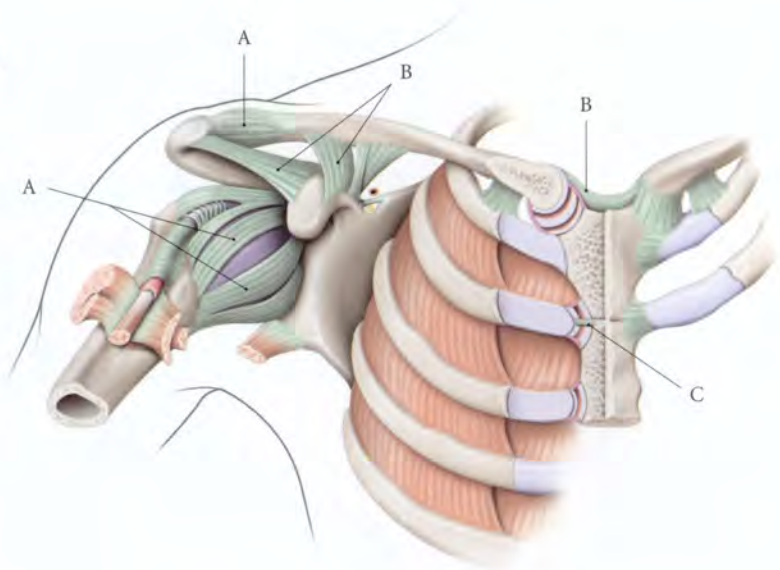
Ils jouent aussi un rôle de contention très important.

L'atrophie des structures de maintien favorise les luxations récidivantes.

3. Dénommés parfois « ligaments passifs » par opposition aux tendons musculaires ou « ligaments actifs ».

**FIG. 3.19. Différents types de ligaments : articulations de l'épaule (vue antérieure)**

- A. ligaments capsulaires
- B. ligaments extracapsulaires
- C. ligaments intracapsulaires



## E | STRUCTURES DE GLISSEMENT

Elles favorisent le déplacement des surfaces articulaires, soit directement, soit indirectement.

### 1 | Le cartilage articulaire

Grâce à sa surface exceptionnellement lisse, le cartilage articulaire réduit le coefficient de friction articulaire.

En effet, les aspérités constatées sont extrêmement réduites, de 100 à 2 000 Å ; ce qui est près de 100 fois inférieur aux meilleures performances industrielles.

### 2 | La synovie

Elle joue le rôle d'un lubrifiant qui gomme les aspérités des cartilages.

L'irritation mécanique ou infectieuse de la membrane synoviale augmente sa production (hydarthrose).

### 3 | Le labrum, le ménisque et le disque articulaires

Ils favorisent l'étalement de la synoviale au cours des mouvements.

## 3.4 VAISSEAUX ET NERFS

### A | VAISSEAUX (fig. 3.20)

La vascularisation des articulations est très riche.

#### 1 | Les artères et les veines

Elles proviennent des cercles artériels et veineux périarticulaires. Certaines artères pénètrent dans l'os un peu en dehors de l'insertion de la capsule. D'autres appartiennent en propre aux ligaments et à la capsule.

#### 2 | Les lymphatiques

Ils rejoignent les nœuds lymphatiques profonds de la région.

### B | NERFS (fig. 3.21)

La capsule articulaire et les ligaments sont richement innervés. Ils reçoivent deux types de nerfs : des filets sensitifs véhiculés par les nerfs articulaires, et des filets vasomoteurs formant des plexus nerveux péri-artériels.

- Les nerfs innervant une articulation innervent aussi les muscles moteurs de cette articulation et la peau recouvrant l'insertion de ces muscles (*loi de Hilton*).
- Ils participent à la régulation réflexe des mouvements et des postures.

La perturbation de la fonction proprioceptive des articulations peut entraîner des troubles graves de la statique et des mouvements.

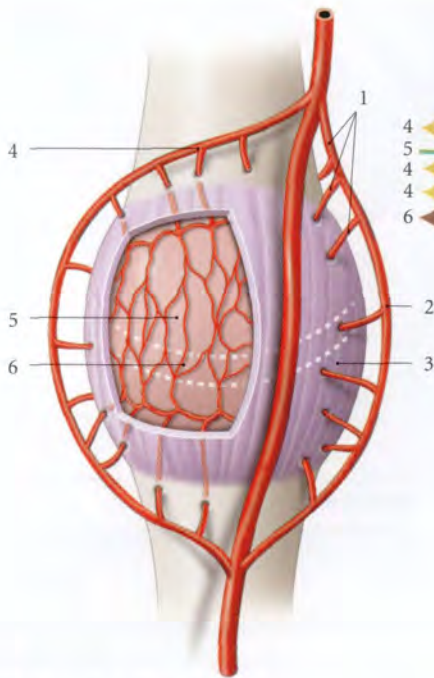


FIG. 3.20. Artères d'une articulation

- |   |                                     |
|---|-------------------------------------|
| 1. aa. épiphyssaires  | 4. a. métaphysaire                  |
| 2. anastomose   | 5. membrane synoviale de la capsule |
| 3. membrane fibreuse de la capsule (moitié gauche résequée) | 6. réseau synovial                  |

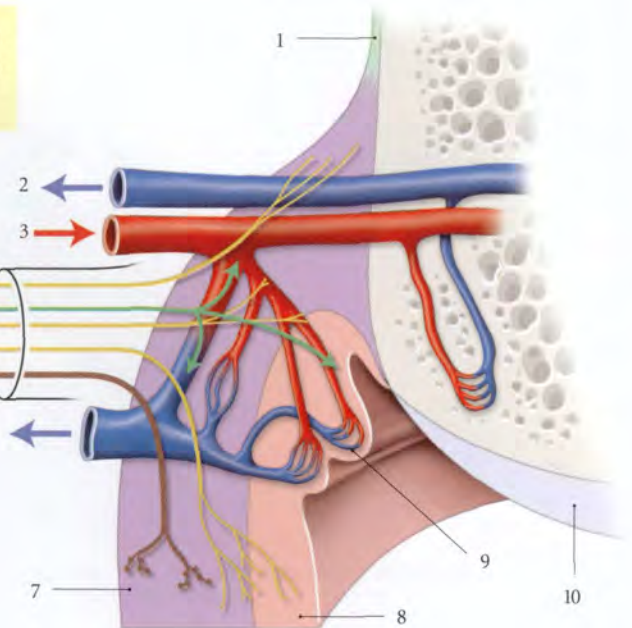


FIG. 3.21. Innervation d'une articulation (d'après Gardner)

1. périoste
2. v. épiphyssaire
3. a. épiphyssaire
4. fibres sensibles nociceptives
5. fibre sympathique
6. fibre sensitive proprioceptive
7. membrane fibreuse de la capsule
8. membrane synoviale de la capsule
9. pli synovial
10. cartilage articulaire

## 3.5 MÉCANIQUE ARTICULAIRE

### A | STATIQUE ARTICULAIRE

#### 1 | Les contraintes

Les articulations subissent des contraintes très variées. Il s'agit essentiellement de tractions, de torsions ou de pressions.

Les microtraumatismes professionnels ou sportifs peuvent entraîner des lésions responsables d'arthrose.

##### a) Les pressions

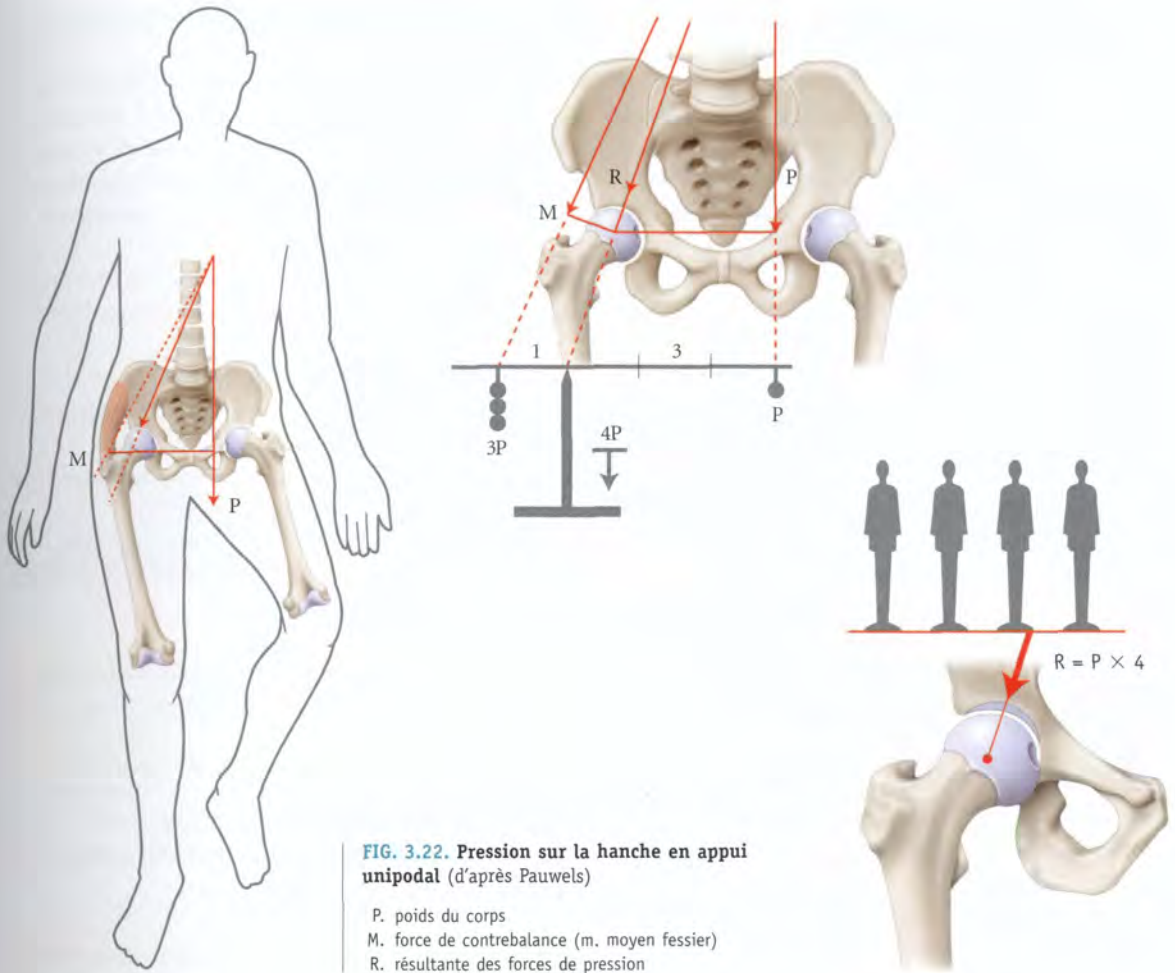
Elles sont particulièrement importantes au niveau de la colonne vertébrale et des membres inférieurs.

Une mauvaise répartition des pressions entraîne l'usure du cartilage puis une condensation osseuse. La correction chirurgicale entraîne la réparation des lésions mécaniques.

- Ces pressions peuvent être très importantes.

*Exemple : au niveau de la hanche.* La résultante des forces de pression subies par chaque hanche est oblique (fig. 3.22).

En appui unipodal, le bassin reste horizontal en raison de l'action des muscles. Ce système en équilibre peut être assimilé à un levier de premier genre. Pour des raisons de conformation anatomique, le fléau latéral est égal au 1/3 du fléau médial. Donc *la tête fémorale supporte environ 4 fois le poids du corps*, soit



**FIG. 3.22. Pression sur la hanche en appui unipodal** (d'après Pauwels)

P. poids du corps  
M. force de contrebalance (m. moyen fessier)  
R. résultante des forces de pression

250 à 300 kg/cm<sup>2</sup> (voir schéma) pour un sujet de 60 à 100 kg<sup>4</sup>. Durant la marche normale, cette charge sur la tête fémorale augmente et peut atteindre 6 fois le poids du corps. Durant la course et le saut, elle varie de 8 à 10 fois.

#### b) Les tractions

Elles tendent à éloigner les surfaces articulaires en présence. Pour s'opposer à cette dislocation, interviennent la capsule, les ligaments, les muscles périarticulaires et la pression intra-articulaire. Celle-ci est légèrement négative et de l'ordre de 3 à 20 mbar.

Elles sont marquées au niveau des membres supérieurs. D'où la nécessité d'un appui des membres supérieurs dans certains postes de travail pour réduire la fatigue.

4. Braune et Fischer ont montré que le poids du tronc + la tête + les deux membres supérieurs est d'environ 37 kg chez un sujet de 60 kg.

#### c) Les torsions

Ce sont des contraintes fréquemment subies par la colonne vertébrale.

Au niveau des membres, elles sont responsables des fractures spiroïdes.

## 2 | La position de repos

Elle est réalisée lorsque la capsule et les muscles périarticulaires sont relâchés au maximum. C'est aussi la position antalgique des affections articulaires.

Les articulations pathologiques qui s'ankylosent spontanément se fixent dans cette position qui peut compromettre la fonction articulaire.

**3 | La position de fonction**

C'est la meilleure position d'une articulation en vue d'une fonction donnée. C'est donc la position dans laquelle une articulation sera immobilisée pour permettre quelques mouvements de suppléance efficaces. *Exemple* : l'immobilisation du coude à 90°, avec l'avant-bras en position intermédiaire entre pronation et supination, permet d'écrire ou de manger.

**4 | La position de confort**

C'est un compromis entre les positions de repos et de fonction. Elle fait intervenir des facteurs socioculturels (position assise, accroupie... selon les races). Son étude est importante en ergonomie pour l'amélioration des postes de travail.

**B | DYNAMIQUE ARTICULAIRE**

Les articulations sont les centres privilégiés du mouvement. Seules participent au mouvement les articulations synoviale et cartilagineuse.

**1 | Classification fonctionnelle**

Les articulations sont classées en fonction de leur *degré de liberté*, c'est-à-dire leur possibilité de rotation autour d'un axe principal anatomique (Steindler). Ainsi une articulation uniaxiale possède un *degré de liberté*. Une articulation biaxiale, *deux degrés de liberté*. Une articulation triaxiale, *trois degrés de liberté*.

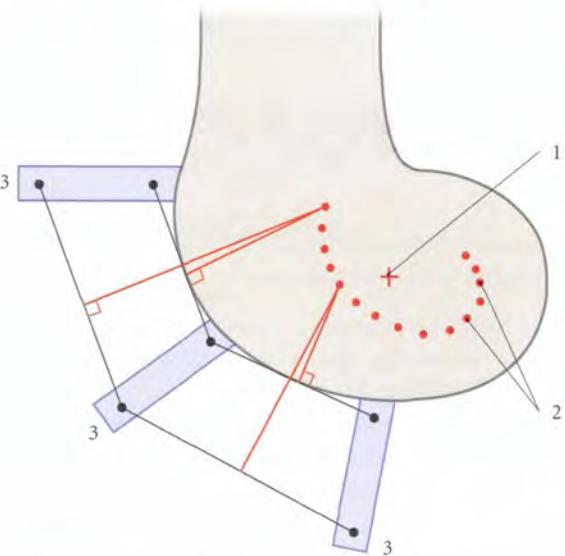


FIG. 3.23. Centres du mouvement articulaire

- 1. centre de rotation simplifié
- 2. centres instantanés de rotation
- 3. détermination des centres instantanés

**2 | Le centre du mouvement articulaire**

(fig. 3.23)  
Les surfaces articulaires sont presque toujours irrégulières. Aussi un mouvement présente-t-il une succession de centres de rotation qui correspondent chacun à un instant du mouvement. Ces centres primaires du mouvement constituent « *les centres instantanés de rotation* » (Dempster).

En pratique, on admet qu'il n'existe qu'un seul centre de rotation par lequel passent les axes du mouvement.

**3 | Les mouvements articulaires**

En clinique, on distingue les mouvements actifs et passifs.

- Le mouvement actif est effectué spontanément par un sujet, sans aucune aide.
- Le mouvement passif est effectué avec une aide. Son amplitude est souvent plus marquée que celle du mouvement actif (fig. 3.24).

Son appréciation doit être exclue si l'on soupçonne l'existence d'une lésion traumatique récente et grave.

**a) Les mouvements simples** (fig. 3.25 et 3.26)

Ce sont des mouvements qui s'effectuent autour d'un axe de rotation.

La mesure de la valeur des angles des mouvements articulaires simples constitue le bilan articulaire. Cette évaluation objective s'effectue grâce à un goniomètre.

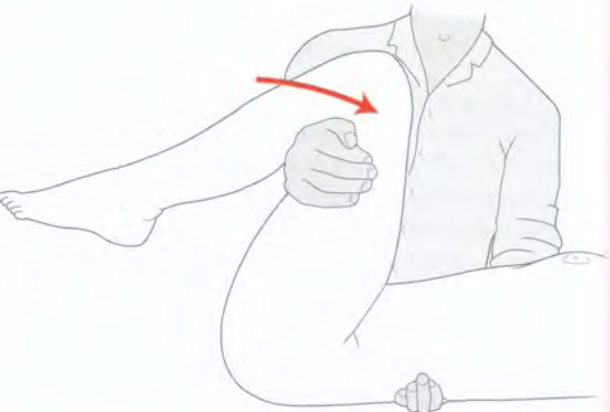


FIG. 3.24. Mouvement passif. Flexion de l'articulation de la hanche

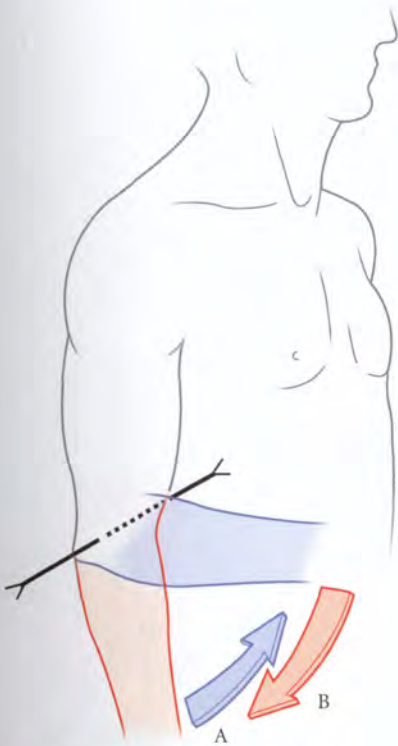


FIG. 3.25. Flexion (A) et extension (B) de l'avant-bras

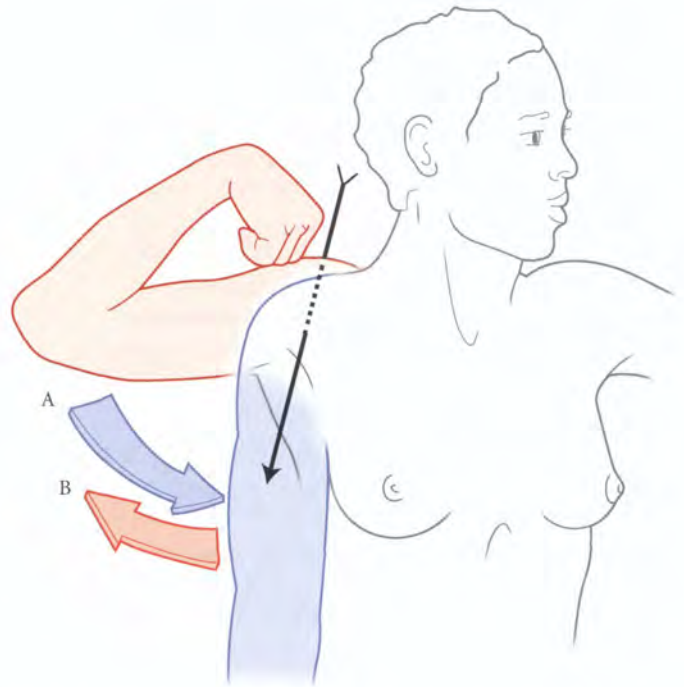
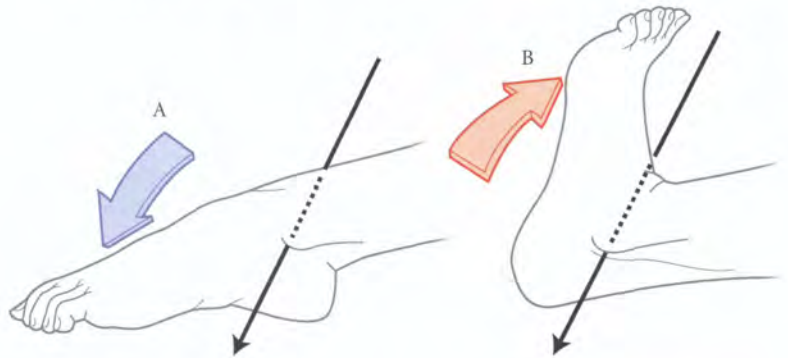


FIG. 3.26. Adduction (A) et abduction (B) du bras (mais flexion de l'avant-bras et de la main)

FIG. 3.27. Extension (A) et flexion (B) au niveau du pied



- Les mouvements autour d'un axe transversal sont : la flexion qui ferme l'articulation et l'extension qui ouvre l'articulation.
- Les mouvements autour d'un axe sagittal sont : l'abduction qui écarte un segment du plan médian et l'adduction qui éloigne du plan médian.
- Au niveau de la main et du pied, c'est de leur axe respectif que se définissent l'abduction et l'adduction (fig. 3.27 et 3.28).

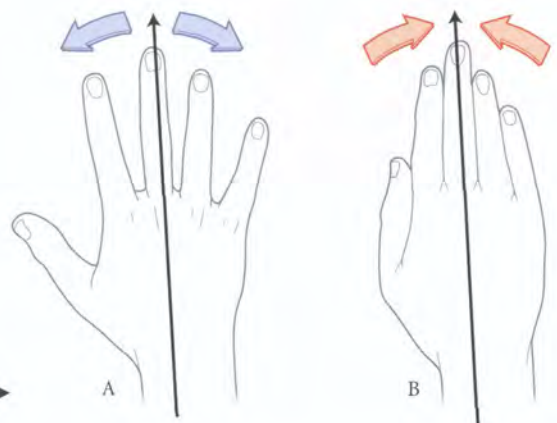


FIG. 3.28. Abduction (A) et adduction (B) des doigts de la main

- Les mouvements autour d'un axe vertical sont : la *rotation latérale* qui tourne un segment dans le sens de rotation des aiguilles d'une montre (pour un membre droit) et la *rotation médiale* qui est la rotation en sens inverse (fig. 3.29).

**b) Les mouvements complexes** (fig. 3.30, 3.31 et 3.32)

• **La circumduction**

C'est l'association des mouvements simples. Au cours du mouvement le segment mobile découpe dans l'espace un cône, dont le sommet se trouve au niveau du centre de l'articulation.

• **À la main**

- La *pronation* correspond à une rotation médiale de l'avant-bras, amenant la paume de la main en arrière.
- La *supination* correspond à l'inverse de la pronation.

• **Au pied**

- L'*éversion*<sup>5</sup> correspond à l'association de l'abduction et de la rotation latérale.

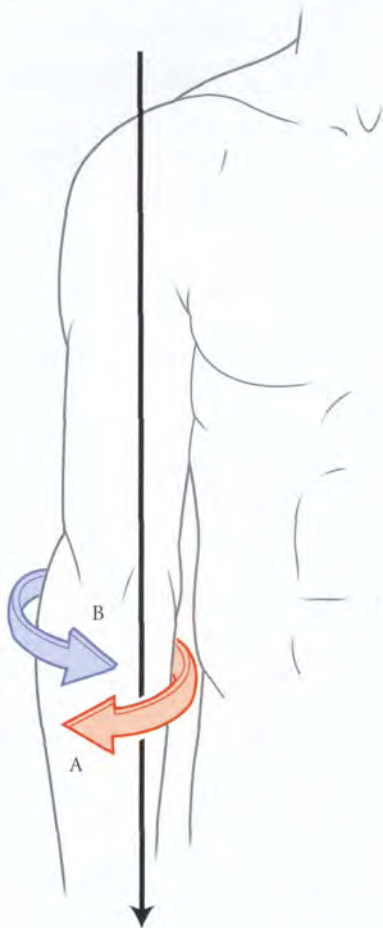


FIG. 3.29. Rotations latérale (A) et médiale (B)

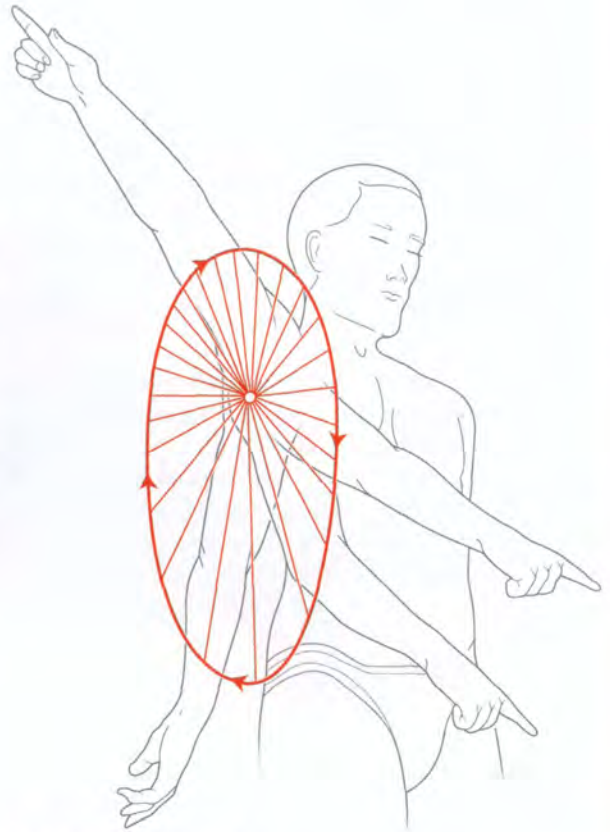


FIG. 3.30. Circumduction

- L'*inversion*<sup>6</sup> est l'association de l'adduction et de la rotation médiale.
- **Le glissement**  
C'est un mouvement de translation, l'une des surfaces articulaires étant fixe.

### C | ADAPTATION FONCTIONNELLE DES ARTICULATIONS

Les articulations s'adaptent aux conditions mécaniques qui leur sont imposées par l'*activité musculaire*. En effet :

- une absence d'activité musculaire entraîne le blocage progressif de l'articulation qui peut devenir une *articulation gelée*;
- une mobilisation poussée jusqu'aux limites physiologiques crée une *hyperlaxité articulaire*, voire une *luxation* si les surfaces articulaires perdent leurs rapports normaux.

<sup>5</sup> et <sup>6</sup>. L'éversion et l'inversion sont souvent assimilées respectivement à la pronation et à la supination. Il s'agit d'un abus de langage car le pied humain n'a pas de fonction de préhension.

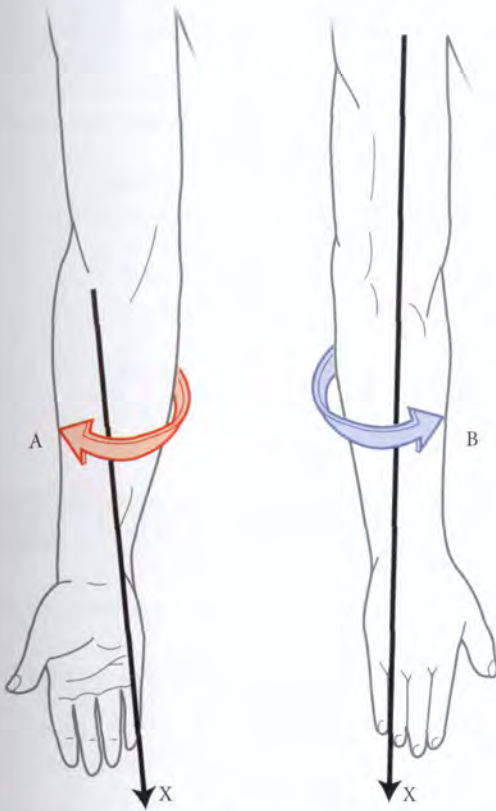


FIG. 3.31. Supination (A) et pronation (B) (membre supérieur droit)

X. axe du mouvement

La mobilité articulaire varie en fonction de l'âge, du sexe (la femme et l'enfant ont une souplesse plus grande que l'homme), et de la pratique des sports.

L'échauffement sportif avant un exercice vigoureux doit comprendre toutes les articulations intéressées dans le mouvement.

## D | CHAÎNES CINÉTIQUES

Le mouvement le plus simple de la vie courante met en jeu plusieurs articulations à la fois. Cet enchaînement des mouvements de plusieurs articulations solidaires forme une chaîne cinétique.

### 1 | Les variétés

On distingue deux types de chaînes cinétiques, ouverte et fermée.

- La **chaîne cinétique** est dite **ouverte** si le dernier segment osseux est libre.
- La **chaîne cinétique** est dite **fermée** si le dernier segment osseux est fixé.

### 2 | La valeur fonctionnelle

Plus une chaîne cinétique a de degrés de liberté, plus les mouvements y sont précis et les possibilités fonctionnelles de la chaîne plus grandes. Par contre, la rançon de cette grande liberté sera la fragilité ; les luxations y seront plus fréquentes.

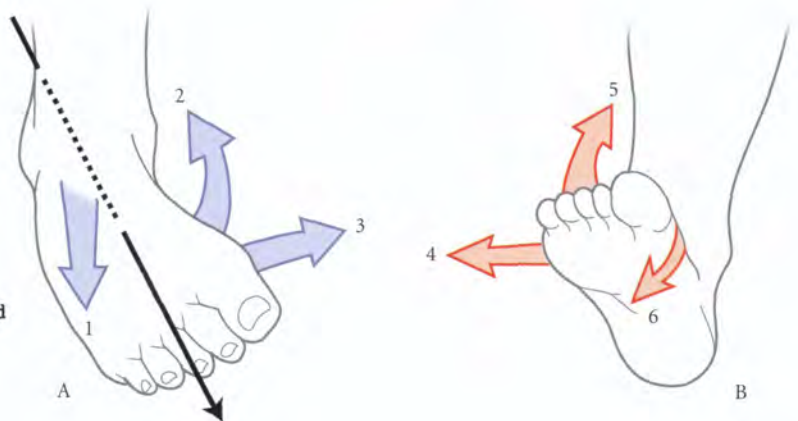


FIG. 3.32. Mouvements complexes du pied

- A. inversion  
B. éversion
1. extension
  2. rotation médiale
  3. adduction
  4. abduction
  5. flexion
  6. rotation latérale

*Exemple*

- La chaîne formée par le membre supérieur, sans la prosupination et les doigts, présente 15 degrés de liberté essentiels (2 degrés pour le poignet, 2 degrés pour le coude, 3 degrés pour la scapulo-humérale, 3 degrés pour l'acromio-claviculaire, 3 degrés pour la sterno-claviculaire, 2 degrés (au minimum) pour la scapulo-thoracique).
- La chaîne équivalente du membre inférieur comporte 6 degrés de liberté (1 degré pour la cheville, 2 degrés pour le genou et 3 degrés pour la hanche).
- Ainsi la chaîne cinétique du membre supérieur est plus adaptée au mouvement, et celle du membre inférieur, à la statique.

# 4

## Système musculaire

Constitué des muscles, ce système forme l'élément moteur du mouvement. On distingue du point de vue morphologique et fonctionnel :

- les **muscles squelettiques** : ce sont des muscles striés qui peuvent se contracter sous l'influence de la volonté. Ils mobilisent en particulier le système squelettique ;
- les **muscles lisses** : ce sont des muscles non striés qui échappent à l'influence de la volonté. Ils sont localisés dans les viscères, les vaisseaux et la peau ;
- les **muscles mixtes** : le muscle cardiaque et les muscles de l'ouïe. Ce sont des muscles striés, mais indépendants de l'influence de la volonté.

### 4.1 ORGANOGÉNÈSE

Les muscles et leurs annexes dérivent du *mésoderme*<sup>1</sup>.

dermomyotome (ou dermatome), myotome et sclérotome (fig. 4.1 et 4.2).

#### A | MÉSODERME PARA-AXIAL

Il se segmente d'abord en somites. Chaque somite se différencie, de la superficie vers la profondeur, en

1. Les muscles lisses de l'iris, les myoépithéliocytes de la peau et de la glande mammaire sont d'origine ectodermique.

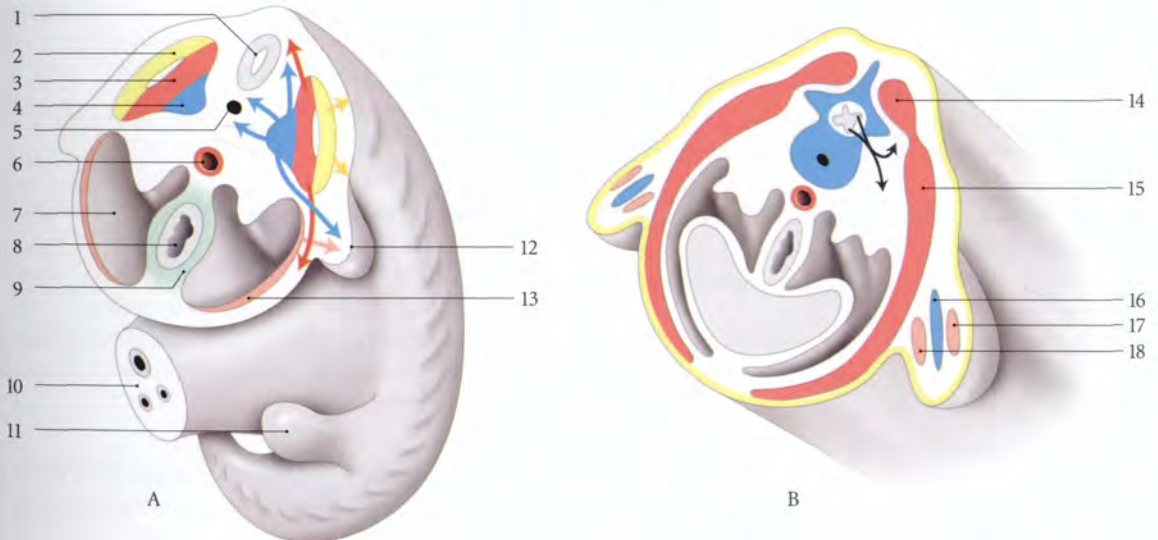


FIG. 4.1. Développement du mésoblaste

- A. embryon de 4 semaines  
 B. embryon de 5 semaines
1. tube neural
  2. dermomyotome
  3. myotome
  4. sclérotome
  5. notochorde

6. aorte
7. cœlome
8. tube digestif
9. mésoderme splanchnique
10. ombilic
11. bourgeon du membre inf.
12. bourgeon du membre sup.

13. mésoderme somatique
14. partie épi-axiale
15. partie hypo-axiale
16. matrice cartilagineuse de l'os
17. masse dorsale (mm. extenseurs)
18. masse ventrale (mm. fléchisseurs)

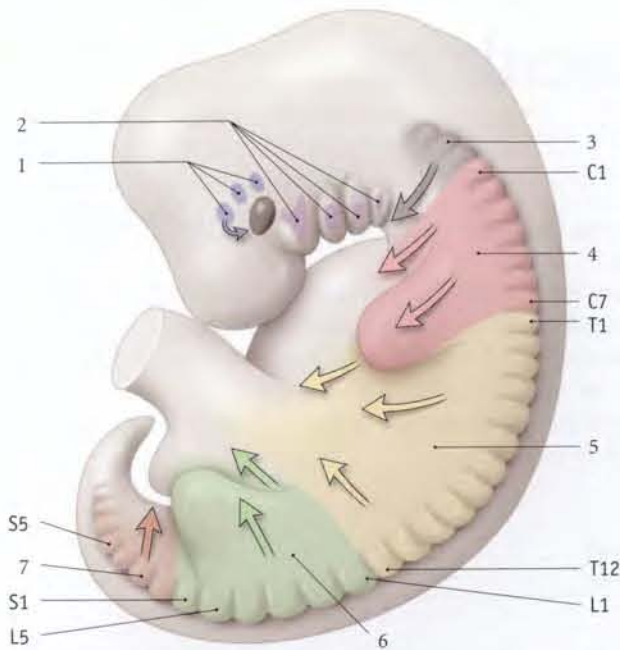


FIG. 4.2. Développement du système musculaire

1. myotomes pré-otiques
2. mésoderme branchial
3. myotomes occipitaux
4. myotomes cervicaux
5. myotomes thoraciques
6. myotomes lombaires
7. myotomes sacro-coccygiens

### 1 | Les dermomyotomes

Ils donnent les muscles cutanés et le derme.

### 2 | Les myotomes

a) *Les myotomes préchordaux* ou pré-optiques, situés en avant des vésicules otiques, donnent les muscles de l'œil.

b) *Les myotomes parachordaux* sont occipitaux et spinaux.

- *Les myotomes occipitaux* donnent les muscles de la langue.
- *Les myotomes spinaux* se divisent en deux parties, épi-axiale et hypo-axiale :
  - la partie *épi-axiale*<sup>2</sup> donne les muscles extenseurs du rachis ;
  - la partie *hypo-axiale*<sup>2</sup> donne les muscles fléchisseurs du rachis, les muscles antérieurs du cou, du thorax et de l'abdomen, partiellement les diaphragmes thoracique et pelvien.

### 3 | Les sclérotomes

Des sclérotomes dérivent les fibroblastes, les chondroblastes et les ostéoblastes. Ils sont à l'origine du squelette.

## B | MÉSODERME INTERMÉDIAIRE

Il donne la musculature lisse des conduits uro-génitaux.

## C | MÉSODERME DE LA LAME LATÉRALE

Il se différencie en mésodermes branchial, somatique et splanchnique.

### 1 | Le mésoderme branchial

Il donne :

- les muscles masticateurs (1<sup>er</sup> arc branchial) ;
- les muscles de la face (2<sup>e</sup> arc branchial) ;
- les muscles du palais, du larynx et du pharynx (3<sup>e</sup>, 4<sup>e</sup> et 6<sup>e</sup> arcs branchiaux).

### 2 | Le mésoderme somatique ou pariétal

Il donne :

- les muscles périnéaux ;
- le diaphragme thoracique partiellement ;
- les muscles des membres. Ceux-ci se développent *in situ* à partir du mésenchyme qui entoure l'ébauche des os des membres.

### 3 | Le mésoderme splanchnique ou viscéral

Il donne les muscles lisses des appareils digestif, respiratoire, circulatoire et génito-urinaire.

2. Ancien : épimère, hypomère.

## 4.2 MUSCLES SQUELETTIQUES

Solidaires du squelette, les muscles squelettiques représentent environ 43 % du poids du corps.

À partir de 25 ans, la diminution de la masse musculaire est progressive et continue; elle est de 5 % entre 20 et 80 ans. Cette réduction est fonction de l'activité physique.

### A | NOMBRE

Outre les 600 muscles constants, il existe de nombreux muscles inconstants dits accessoires.

### B | FORME

Le muscle se compose en général d'un corps, épais, rouge et contractile, le *ventre*, et de deux extrémités plus étroites, blanches et résistantes, les *parties tendineuses* (fig. 4.3).

#### 1 | Le muscle monogastrique

Il est formé d'un ventre et de deux tendons.

#### 2 | Le muscle polygastrique

Il possède plus de deux ventres. Ceux-ci peuvent être successifs (*exemple* : le muscle digastrique) ou juxtaposés (*exemple* : le muscle multifide).

#### 3 | Le muscle long

Il présente une longueur nettement supérieure à son épaisseur et à sa largeur.

#### 4 | Le muscle plat

Il est caractérisé par une longueur et une largeur prédominantes.

#### 5 | Le muscle court

Il est réduit sur toutes ses dimensions.

#### 6 | Le muscle annulaire

Il est circulaire, et cerne souvent un orifice. *Exemple* : les muscles sphincters.

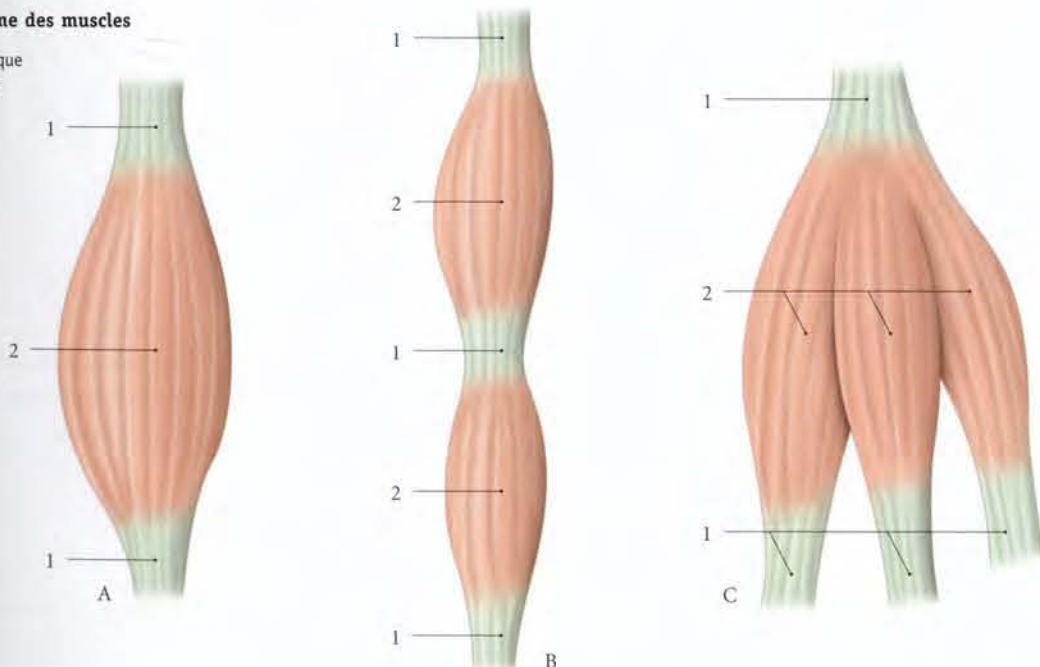
#### 7 | Autres variétés

Les muscles carré, pyramidal... sont semblables à la figure géométrique homonyme.

FIG. 4.3. Forme des muscles

- A. monogastrique
- B. digastrique
- C. multifide

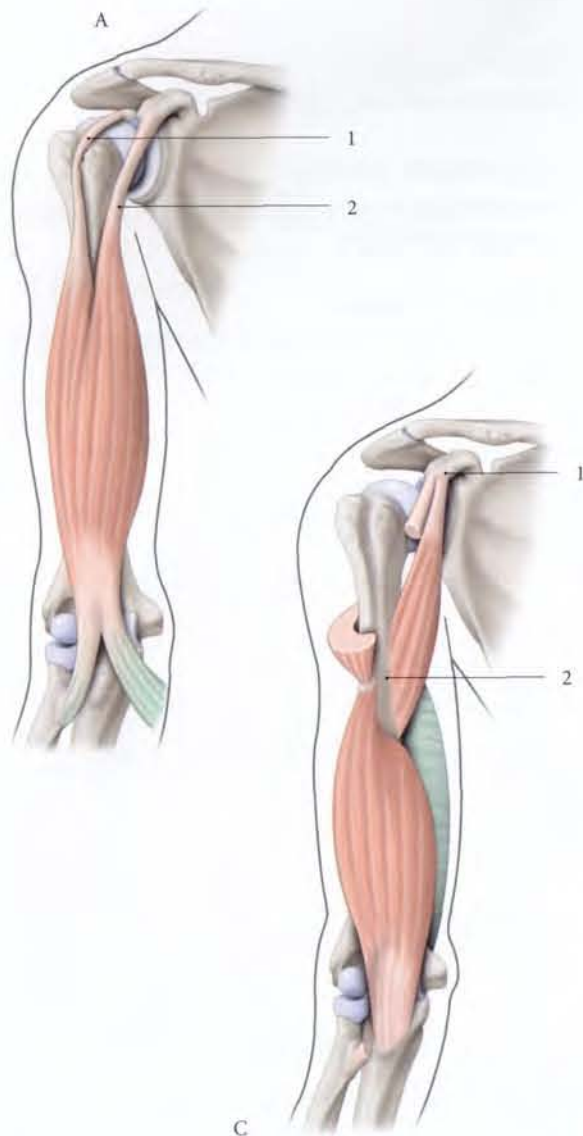
- 1. tendon
- 2. ventre



**C | NOMENCLATURE** (fig. 4.4)

Le nom des muscles souligne un caractère morphologique ou fonctionnel. Ainsi, cette terminologie relève :

- soit de la forme (*exemple* : le muscle trapèze) ;
- soit du nombre de chefs (*exemple* : le muscle biceps) ;
- soit du nombre de ventres (*exemple* : le muscle digastrique) ;
- soit de la localisation (*exemple* : le muscle interosseux) ;
- soit de l'action (*exemple* : le muscle élévateur de la scapula) ;
- soit de ses attaches (*exemple* : le muscle coraco-brachial).

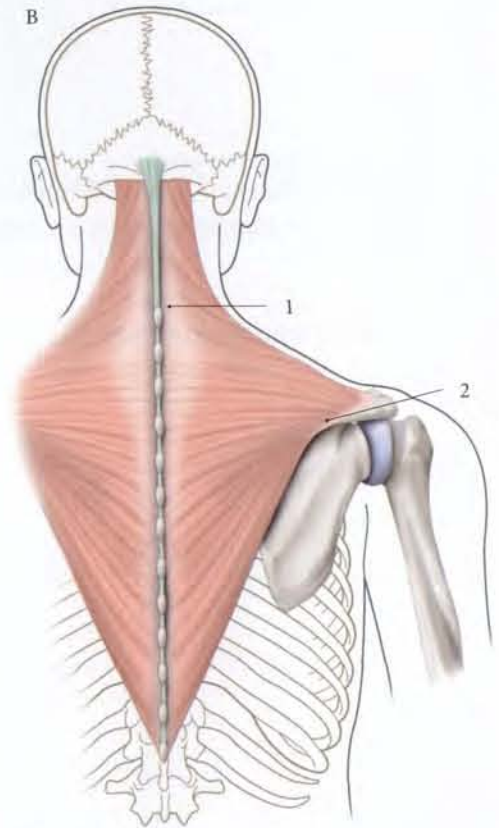
**D | INSERTIONS<sup>3</sup> MUSCULAIRES**

Les muscles se fixent par leurs extrémités sur des surfaces très diverses : os, cartilage, derme (muscles peauciers), muqueuse (langue), fascia, arcade fibreuse...

Cette insertion peut se faire : soit par des fibres charnues directement, soit par une lame fibreuse étroite, le *tendon*, soit par une lame fibreuse large, l'*aponévrose*.

On distingue à un muscle deux *insertions*, l'*origine* et la *terminaison*.

3. Dans la nomenclature internationale (TA), l'insertion est synonyme de terminaison. Conformément à la logique linguistique et à la tradition française, le terme insertion sera réservé pour désigner toutes les attaches musculaires.



**FIG. 4.4. Exemples de nomenclature musculaire**

- A. selon le nombre de chefs : m. biceps brachial  
 1. chef long  
 2. chef court
- B. selon la forme : m. trapèze  
 1. origine  
 2. terminaison
- C. selon les attaches : m. coraco-brachial  
 1. processus coracoïde  
 2. humérus

## 1 | L'origine

Elle correspond à l'insertion proximale, ou celle qui est proche de l'axe vertébral. Elle représente l'insertion qui bouge le moins.

Elle est unique ou multiple : dans ce dernier cas, elle peut donner plusieurs *chefs* au muscle.

*Exemple* : le muscle biceps.

## 2 | La terminaison

Elle correspond à l'insertion distale ou à celle qui est située loin de la colonne vertébrale. Elle représente l'insertion qui bouge le plus au cours du mouvement.

## E | STRUCTURE MACROSCOPIQUE

### 1 | Le ventre musculaire (fig. 4.5)

- L'unité morphologique et mécanique du muscle est la *fibre musculaire*. Celle-ci est constituée de myofi-

brilles parallèles, striées transversalement et enveloppées par une membrane conjonctive, le *sarcolemme*. Cette enveloppe renferme plusieurs noyaux périphériques et le sarcoplasme contenant un pigment rouge, la myoglobine.

- La fibre musculaire est séparée de ses congénères par un tissu conjonctif délicat et vascularisé, l'*endomysium*.

La dystrophie musculaire s'accompagne d'une dégénérescence de fibres musculaires et de l'augmentation du tissu conjonctif.

- Plusieurs fibres sont groupées en faisceaux entourés par une lame conjonctive, le *pérmysium*. Le muscle est revêtu de l'*épimysium*.
- L'*épimysium* est en continuité avec le fascia musculaire.

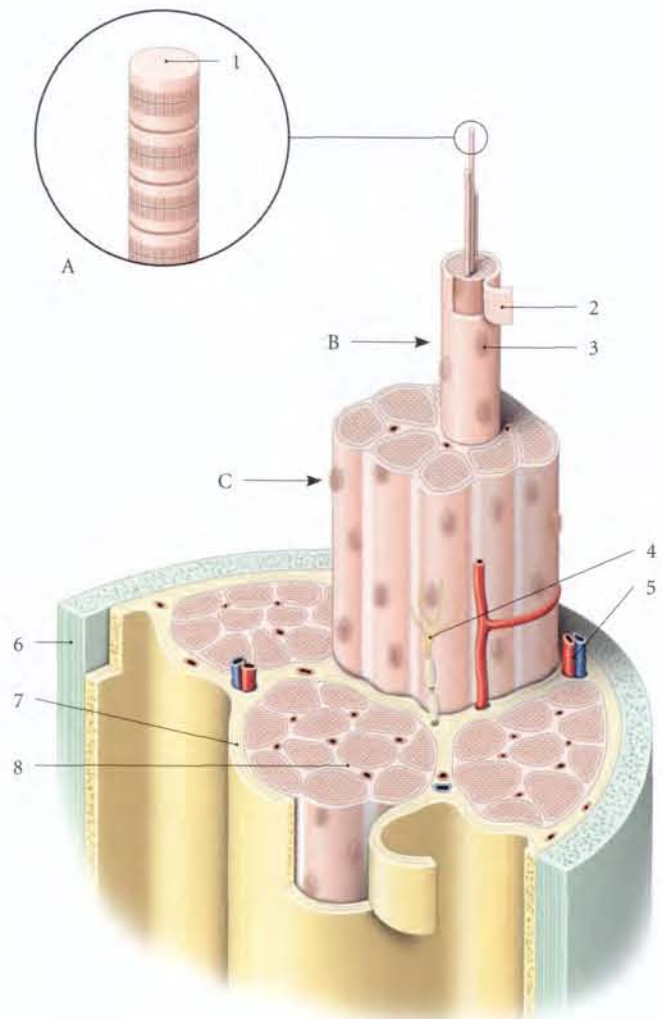


FIG. 4.5. Structure d'un muscle squelettique

- A. myofibrilles
- B. myocyte
- C. faisceau musculaire
- 1. myofilaments
- 2. sarcolemme
- 3. noyau
- 4. n. moteur
- 5. vaisseaux
- 6. épimysium et fascia
- 7. pérmysium
- 8. endomysium

## 2 | Le tendon et l'aponévrose

Ils sont constitués de volumineuses fibres collagènes de même direction. Il n'y a pas de continuité entre les fibres collagènes et les myofibrilles car elles sont séparées par le sarcolemme. Entre les fibres se localisent les *tendinocytes*.

Les fibres se groupent en faisceaux qui sont séparés par des plans longitudinaux de tissu conjonctif lâche contenant les vaisseaux. Ce tissu conjonctif est dénommé :

- *endotendon*, autour des faisceaux primaires ;
- *péritendon* autour des faisceaux secondaires ;
- *épitendon*, autour du tendon.

Cette structure fasciculée explique la tendance des fils de sutures au lâchage. D'où la nécessité de certains artifices techniques, telle la suture en lacet (fig. 4.6).

Au niveau de l'os, les fibres se fixent sur le périoste et pénètrent le tissu osseux (fibres perforantes), ce qui explique les arrachements osseux dans certaines lésions (fig. 4.7).

Chez le vieillard, le tendon peut s'ossifier sur une certaine longueur. Le tendon présente parfois des *expansions fibreuses* constituant des attaches secondaires.

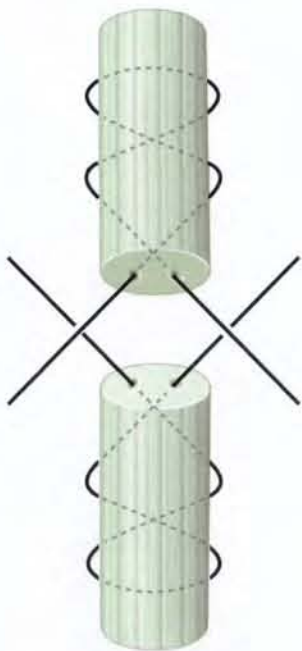


FIG. 4.6. Suture en lacet d'un tendon

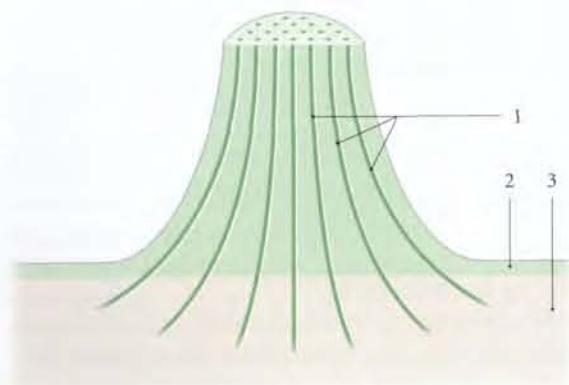


FIG. 4.7. Insertion tendineuse

1. fibres perforantes 2. périoste 3. os compact

## 3 | La texture du muscle (fig. 4.8)

### a) Les faisceaux musculaires

- Dans le *muscle plat*, ils ont la même direction parallèle que les faisceaux des tendons.
- Dans le *muscle fusiforme*, ils convergent vers l'extrémité des tendons.
- Dans le *muscle unipenné*, ils se fixent sur le côté latéral d'un tendon.
- Dans le *muscle bipenné*, ils se fixent sur les deux côtés d'un tendon.
- Dans le *muscle multipenné*, ils se fixent sur les côtés des subdivisions d'un tendon.

### b) L'intersection tendineuse

C'est une lame tendineuse située transversalement dans le ventre musculaire (fig. 4.9).

## F | ANNEXES DU MUSCLE (fig. 4.10 et 4.11)

### 1 | Le fascia musculaire

C'est une formation conjonctive dense qui entoure un muscle. Il est au contact de l'épimysium et contient des fibres élastiques et des faisceaux de fibres collagènes. Cette lame contentive, qui se prolonge avec le périoste ou le périchondre au niveau des insertions musculaires, renforce ces insertions et par conséquent l'efficacité de la contraction musculaire.

Les muscles sont recouverts en surface de la peau doublée du fascia superficiel ou toile sous-cutanée (voir Chapitre 7) et du fascia profond qui est au contact des fascias musculaires. Le fascia profond porte le nom de la région, *exemple* : fascia brachial.

La déchirure du fascia d'un muscle favorise la hernie musculaire à travers la brèche fasciale.

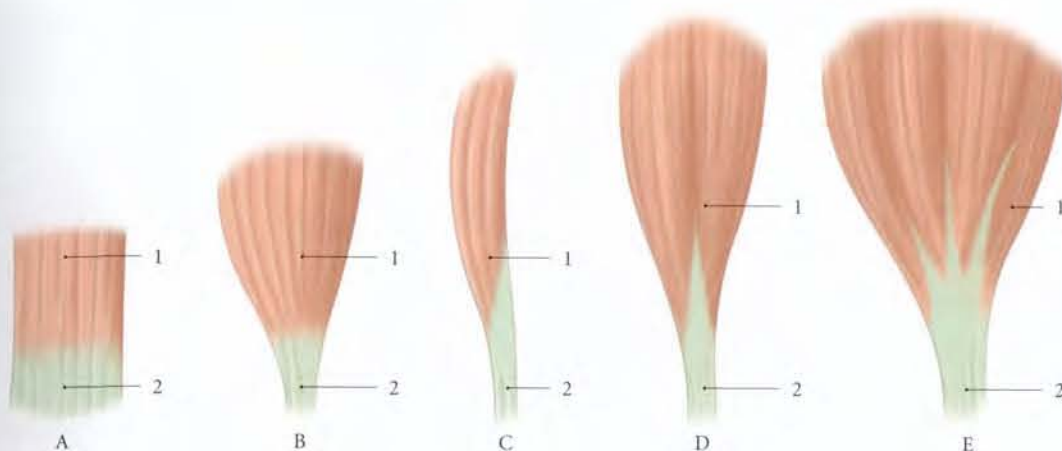


FIG. 4.8. Texture du muscle

- A. m. plat
- B. m. fusiforme
- C. m. unipenné

- D. m. bipenné
- E. m. multipenné

- 1. ventre
- 2. tendon

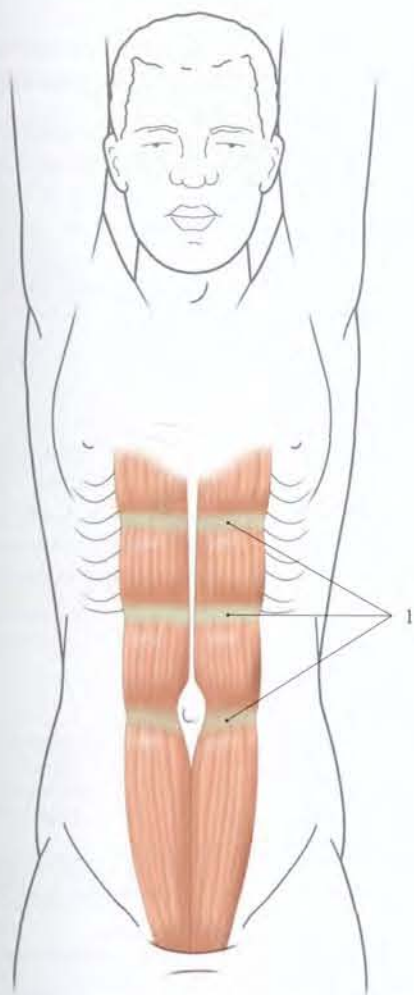


FIG. 4.9. Intersections tendineuses (1) du muscle droit de l'abdomen

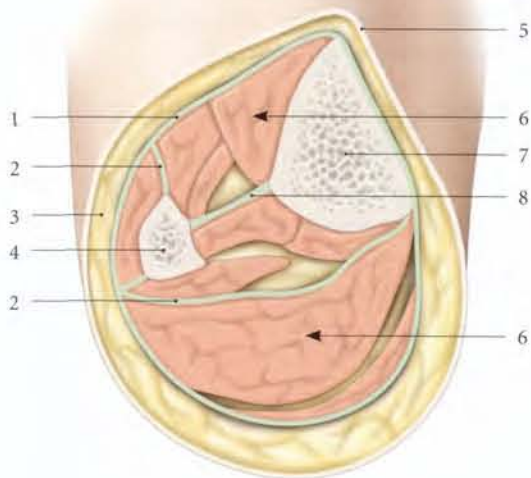
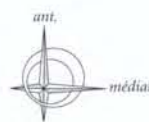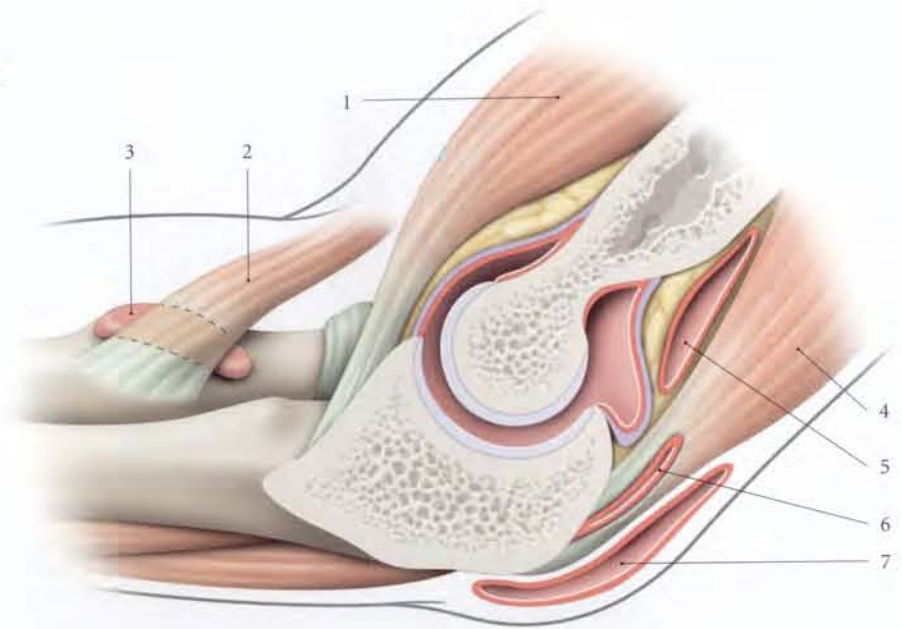


FIG. 4.10. Fascias (coupe transversale de la jambe droite)

- 1. fascia profond
- 2. septum intermusculaire
- 3. fascia superficiel
- 4. fibula
- 5. peau
- 6. loges musculaires
- 7. tibia
- 8. membrane interosseuse

**FIG. 4.11. Bourses synoviales**  
(coupe sagittale de l'articulation huméro-ulnaire)

1. m. brachial
2. m. biceps brachial
3. bourse bicipito-radiale
4. m. triceps brachial
5. bourse subtendineuse du m. triceps brachial
6. bourse intratendineuse de l'olécrane
7. bourse sous-cutanée olécranienne



**2 | Le septum intermusculaire**

Il correspond à une cloison conjonctive séparant des groupes musculaires.

**3 | Les membranes interosseuses**

Ce sont les septums tendus entre des os.

**4 | La bourse synoviale**

C'est un sac conjonctif rempli d'une lame de synovie. Il favorise le glissement d'un muscle contre un os, un autre muscle ou une articulation.

Elle s'enfle sous l'effet de l'inflammation ou de l'infection (bursite).

**5 | Les gaines des tendons (fig. 4.12)**

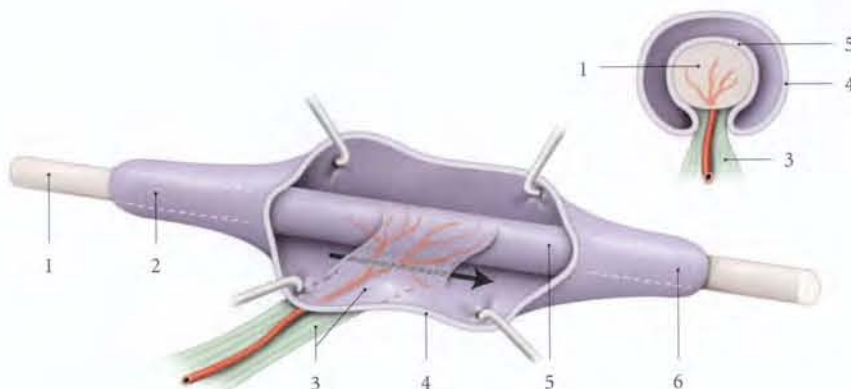
a) La **gaine fibreuse du tendon** est une lame fibreuse, arciforme, entourant un tendon.

Elle constitue avec l'os un canal ostéo-fibreux dans lequel glisse le tendon entouré de sa gaine synoviale.

b) La **gaine synoviale du tendon** est une membrane séreuse entourant certains tendons. Elle est constituée : de deux lames séreuses, délimitant une cavité virtuelle remplie de liquide synovial et de culs-de-sac au niveau de la réflexion des deux lames.

- La *lame séreuse interne* est unie à l'épitenon par un tissu conjonctif lâche.
- La *lame séreuse externe* est recouverte par la gaine fibreuse du tendon.
- Un *mésotendon* unit, à certains niveaux, ces deux lames séreuses.

Leur infection (phlegmon des gaines) suivie d'adhérences peut limiter la course du tendon et partant, la fonction du muscle.



**FIG. 4.12. Gaine synoviale ouverte d'un tendon**

1. tendon
2. cul-de-sac proximal
3. mésotendon
4. lame séreuse ext.
5. lame séreuse int.
6. cul-de-sac distal

**6 | La trochlée musculaire (fig. 4.13)**

Elle forme un anneau fibreux ou fibro-cartilagineux servant de poulie de réflexion à un tendon.

**7 | Le vinculum et le mésotendon (fig. 4.14)**

Ce sont des formations conjonctives indépendantes ou en continuité l'une avec l'autre, et confondues dans ce cas.

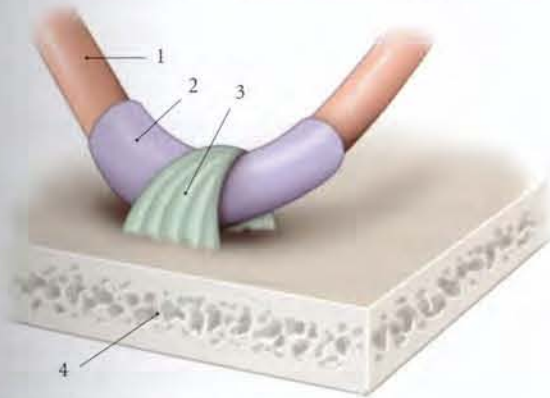
a) **Le vinculum** est une formation unissant le tendon à l'os sous-jacent. On distingue des vinculum longs et courts.

b) **Le mésotendon** unit le tendon à la gaine synoviale. Il contient des vaisseaux et des nerfs destinés au tendon.

Sa préservation au cours de la chirurgie du tendon est donc souhaitable, voire indispensable.

**8 | Le rétinaculum des tendons**

Il correspond à une large lame fibreuse de maintien des tendons. Ceux-ci, entourés de leurs gaines synoviales,

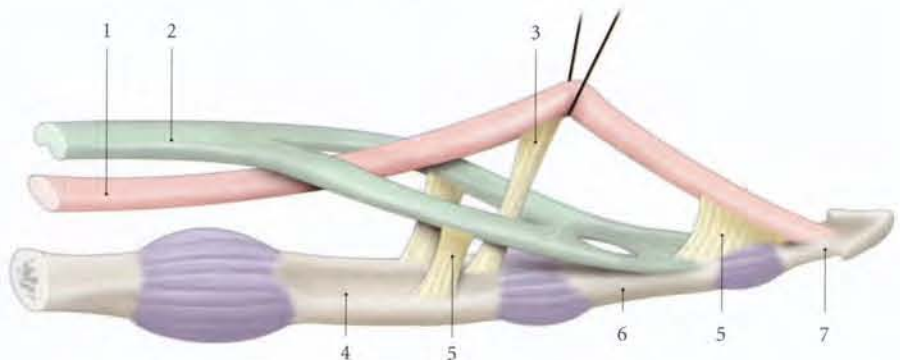


**FIG. 4.13. Trochlée musculaire (3)**

- 1. tendon musculaire
- 2. gaine synoviale
- 4. os

**FIG. 4.14. Vinculum :**  
tendons des muscles fléchisseurs superficiel et profond des doigts

- 1. fléchisseur profond des doigts
- 2. fléchisseur superficiel des doigts
- 3. phalange proximale
- 4. vinculum long
- 5. vinculum court
- 6. phalange intermédiaire
- 7. phalange distale



glissent sous le rétinaculum, tendu entre deux os.  
*Exemple :* le rétinaculum des fléchisseurs.

**G | VASCULARISATION**

**1 | Les artères musculaires**

Nombreuses, elles proviennent des troncs artériels voisins. Les muscles ayant une même fonction sont souvent vascularisés par des artères issues d'un même tronc.

Le point de pénétration de l'artère principale est souvent constant. Cette pénétration peut se faire au même point que le nerf (muscle polarisé) ou à un point différent (muscle non polarisé).

Les artères se divisent en multiples branches capillaires dans le périmysium ; de ces branches naissent les capillaires dont la direction est parallèle aux fibres musculaires.

On note à la section 2 000 capillaires pour 1 mm<sup>2</sup> environ. Le ventre est plus richement vascularisé que le tendon.

Un muscle hypovascularisé se fatigue très vite avec des troubles (crampes...).

**2 | Les veines musculaires**

Elles sont nombreuses et munies de nombreuses valves.

Le massage, les exercices (course) favorisent le retour sanguin dans le muscle et indirectement son débit artériel qui est multiplié par 50.

**3 | Les lymphatiques musculaires**

Ils accompagnent les artères et les veines pour rejoindre les lymphonœuds profonds.

## H | INNERVATION

L'innervation est assurée par des nerfs mixtes. De nombreux muscles ont une innervation plurisegmentaire ; ces muscles reçoivent des neurofibres provenant de plusieurs nerfs spinaux. Les muscles ayant une fonction similaire sont innervés par le même nerf. Le lieu de pénétration du nerf dans le muscle est le *point moteur*.

La trophicité du muscle dépend de son innervation. La destruction du nerf rend le muscle atrophique et flaccide.

Le diagnostic d'une lésion nerveuse peut donc se faire cliniquement par le biais de la fonction musculaire.

*Exemple* : le réflexe achilléen permet, en provoquant la contraction du triceps sural, d'explorer le nerf sciatique (fig. 4.15).

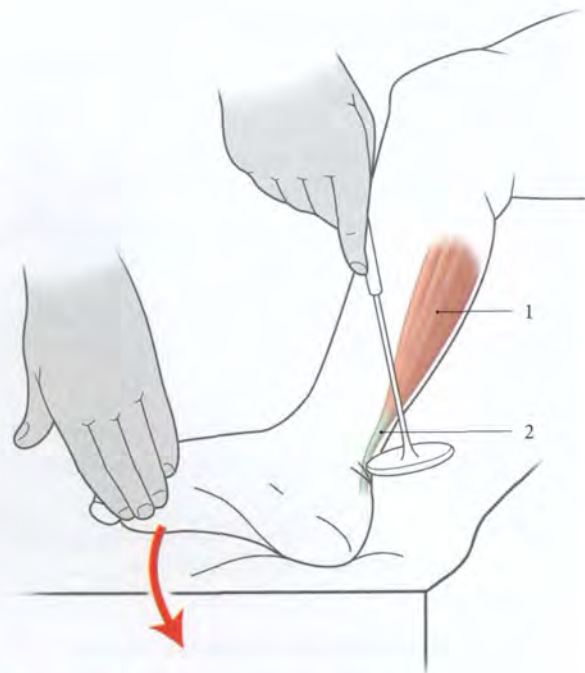


FIG. 4.15. Réflexe calcanéen ou achilléen

1. triceps sural
2. tendon calcanéen

Elle renseigne les centres nerveux sur le degré de tension et d'étirement du muscle.

*c) L'innervation vaso-motrice* est assurée par des fibres amyélinisées sympathiques destinées aux vaisseaux musculaires.

## 2 | Le tendon

Les corpuscules tendineux sont situés à la jonction musculo-tendineuse.

Ils sont le point de départ des réflexes tendineux provoqués (*exemple* : réflexe patellaire).

## 1 | Le ventre musculaire (fig. 4.16 et 4.17)

*a) L'innervation motrice* est assurée par des fibres myélinisées.

Chaque neurofibre se ramifie à son extrémité distale et chaque ramification se termine au niveau d'une fibre musculaire par la *plaque motrice*. La cellule motrice de la corne antérieure de la moelle et le groupe de fibres musculaires qu'elle commande forment l'*unité motrice*. Le nombre de fibres musculaires par unité motrice est inversement proportionnel à la précision des mouvements. Ainsi chaque unité motrice du muscle quadriceps comprend 1 600 fibres tandis que celle des muscles de l'œil comprend 5 fibres.

*b) L'innervation sensitive* est assurée par des fibres myélinisées dont les récepteurs sont les *fuseaux neuromusculaires*.

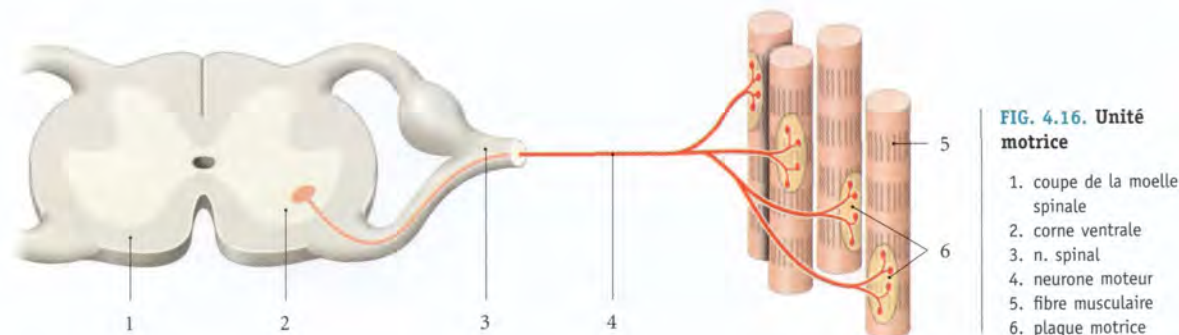
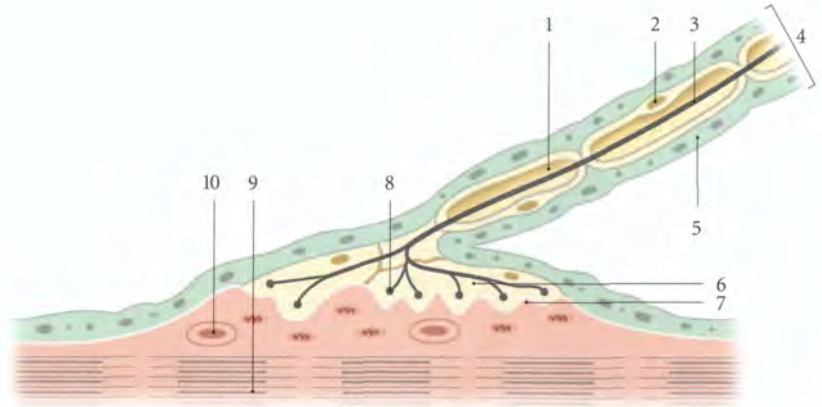


FIG. 4.16. Unité motrice

1. coupe de la moelle spinale
2. corne ventrale
3. n. spinal
4. neurone moteur
5. fibre musculaire
6. plaque motrice

**FIG. 4.17. Plaque motrice**

1. gaine de myéline
2. neurolemmocyte
3. axone
4. neurofibre
5. endonèvre
6. neurolemmocyte terminal
7. plis de la membrane basale
8. terminaison axonale
9. fibre striée
10. noyau de la plaque motrice



## I | ANATOMIE FONCTIONNELLE

La principale propriété du muscle strié est de pouvoir transformer son énergie chimique<sup>4</sup> en énergie mécanique ou *contraction musculaire*. Le muscle squelettique étant constitué de myofibrilles isolées, l'influx nerveux stimulateur de chaque myofibrille ne se propage pas aux myofibrilles contiguës.

La contraction d'un muscle squelettique sera donc graduée en fonction du nombre de myofibrilles stimulées. Cette contraction est responsable de la statique du corps et des mouvements.

### 1 | Rôles du ventre et du tendon

#### a) Le ventre

Il produit la *force* et la *puissance*.

Les possibilités de raccourcissement d'un muscle sont fonction de la longueur des fibres musculaires. Ce raccourcissement représente environ la moitié de la longueur de ses fibres musculaires (loi de Weber et Fick). Ainsi, les muscles longs produisent des mouvements de plus grande amplitude que les muscles courts.

Si l'on tient compte des tendons, la plupart des muscles ne peuvent se raccourcir de plus de 30 % (Hoyle et Smyth).

Inversement, la durée de contraction des muscles longs sera plus importante que celle des muscles courts ; ces derniers seront donc des muscles rapides.

#### b) Le tendon

Il *transmet la force* au bras de levier osseux.

L'hyperactivité sportive agresse le tendon et favorise les tendinites.

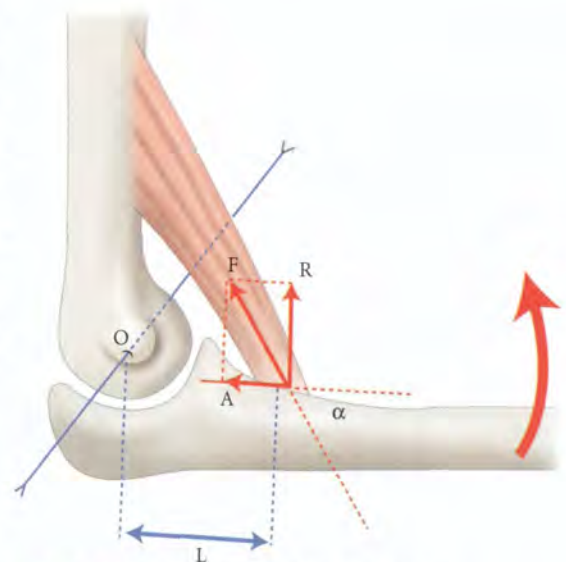
4. La rigidité cadavérique due à un durcissement des muscles est la conséquence de réactions enzymatiques, en particulier la disparition de l'adénosine-triphosphate. Elle débute à la face vers la 4<sup>e</sup> heure et disparaît en 2 ou 3 jours. En fait, le début et la durée dépendent des conditions climatiques et étiologiques.

## 2 | Composantes de la force musculaire

Afin de préciser les principes de la biodynamique musculo-articulaire, nous prendrons comme exemple le cas simple du muscle brachial. La direction de la force musculaire est en général rectiligne, et tendue entre les insertions du muscle.

Comme le muscle aborde l'os obliquement, la force engendrée par la contraction se décompose selon deux composantes partant du point d'insertion (fig. 4.18).

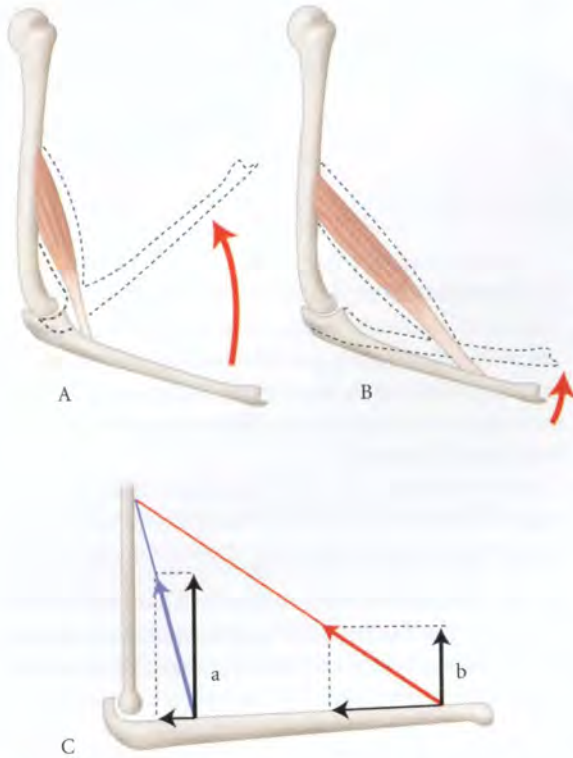
a) *Une composante longitudinale (A)*, ou articulaire Elle suit le grand axe de l'os et compense la tendance à la dislocation due à la force centrifuge. Elle a un rôle *statique et stabilisateur*.


**FIG. 4.18. Composantes de la force musculaire**

- |                               |   |
|-------------------------------|---|
| O. centre de rotation         | L. longueur du bras de levier                         |
| A. composante longitudinale   | $\alpha$ . angle d'application de la force musculaire |
| R. composante perpendiculaire |   |
| F. force musculaire           |   |

**b) Et une composante perpendiculaire (R)**

Elle est perpendiculaire à la précédente et provoque la rotation du bras de levier. Elle a un rôle *dynamique et accélérateur*.



**FIG. 4.19.** Action des muscles en fonction de la distance

A et a. m. accélérateur  
 B et b. m. stabilisateur  
 C. explication biomécanique

**c) Corollaire pratique (fig. 4.19)**

Si l'insertion proximale ne change pas, et si l'insertion distale s'éloigne du centre de rotation, on constate que la composante R diminue par rapport à A. Donc un muscle A dont l'insertion mobile est proche du centre de rotation est un muscle plus dynamique. Inversement, un muscle B dont l'insertion mobile est loin du centre de rotation est un muscle plus statique; ainsi les mouvements provoqués par le muscle A seront plus rapides et ceux du muscle B, plus lents. Le muscle A est dit muscle accélérateur et le B, muscle stabilisateur.

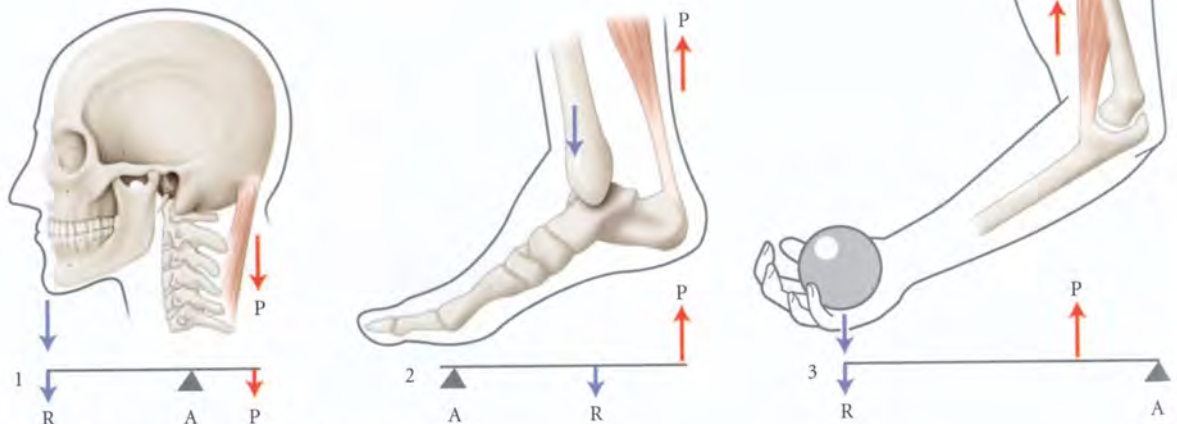**3 | Rôle statique**

Il relève de la contraction musculaire *isométrique*. Ici la force musculaire équilibre une résistance. D'où la comparaison avec les leviers (fig. 4.20) :

- le point d'appui (A), point fixe autour duquel tourne le levier, est l'articulation;
- la résistance (R) est la force à vaincre;
- la puissance (P) qui tend à déplacer la résistance, est l'action du muscle.

Suivant la situation respective de ces éléments, on distingue, comme en mécanique, trois types de leviers :

- le levier du premier genre, ou inter-appui, ou levier d'équilibre;
- le levier du second genre, ou inter-résistant, ou de force (rare chez l'homme);
- le levier du troisième genre, ou inter-puissant, ou de vitesse.



**FIG. 4.20.** Principaux leviers chez l'homme

1. levier de 1<sup>er</sup> genre  
 2. levier de 2<sup>e</sup> genre

3. levier de 3<sup>e</sup> genre  
 A. point d'appui

P. puissance  
 R. résistance

#### 4 | Rôle dynamique

Il relève de la contraction musculaire *isotonique* qui provoque le mouvement de rotation du muscle ou *moment de la force musculaire* (M).

##### a) Le moment dépend de trois facteurs

- *L'intensité* de la force du muscle.  
Elle est fonction du nombre de fibres musculaires et proportionnelle à la surface de sa section (soit 5 à 10 kg/cm<sup>2</sup>).
- *La longueur* (l) du bras de levier osseux.  
C'est la distance séparant l'axe de rotation de l'insertion du tendon.
- *L'angle* d'application de la force du muscle.  
C'est l'angle que font entre eux le bras de levier et le muscle.

$$M = F \times \sin \alpha \times l$$

##### b) Corollaire

- Pour une même valeur de l et de F,
  - si la valeur de  $\alpha$  avoisine 180° ou 0°,  $\sin \alpha$  tend vers 0; donc M est minimum;
  - si  $\alpha$  avoisine 90°,  $\sin \alpha$  tend vers 1; donc M est maximum.
- En conclusion, le maximum d'efficacité est atteint lorsque la direction de la force est perpendiculaire au bras de levier. *L'effet de rotation est plus important lorsqu'il existe un certain degré de flexion.*

#### 5 | Conséquences anatomiques (fig. 4.21)

Selon MacConaill M.A., l'action de tous les muscles peut se ramener à deux lois fondamentales : l'approximation et la détorsion.

##### a) Loi d'approximation

Quand un muscle se contracte, il tend à rapprocher son origine et sa terminaison.

##### b) Loi de détorsion

Quand un muscle se contracte, il tend à amener son origine et sa terminaison dans un même plan, supprimant ou diminuant ainsi une torsion formée par ses fibres musculaires.

*Exemple* : le muscle sterno-cléido-mastoïdien droit (SCM).

Lorsque la face est dirigée en avant, la contraction du muscle SCM droit entraîne le rapprochement du côté droit de la tête, de l'épaule (loi d'approximation). De plus, la face se tourne vers le côté gauche de façon à ce que les insertions crâniennes du muscle soient parallèles aux insertions sterno-claviculaires (loi de détorsion) (fig. 4.22).

#### 6 | Notions de chaîne musculaire

Une chaîne musculaire est l'ensemble des muscles associés en vue d'un mouvement commun. *Exemple* : les muscles extenseurs des membres inférieurs dans le saut. Lorsqu'un maillon de la chaîne varie, la fonction et l'efficacité de la chaîne s'en trouvent modifiées.

La synchronisation de la chaîne est l'un des buts de l'entraînement sportif et de la rééducation.



FIG. 4.21. Lois fondamentales de l'action des muscles (selon MacConnail)

- A. loi d'approximation
- B. loi de détorsion

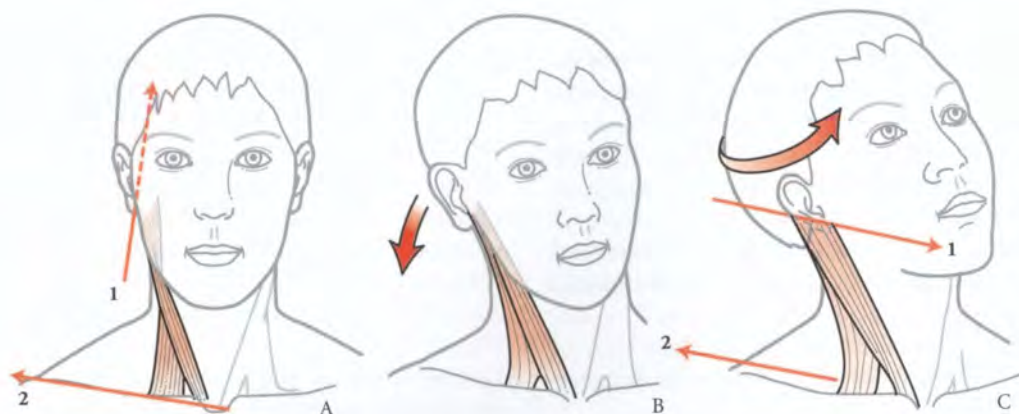


FIG. 4.22. Mouvements du muscle sterno-cléido-mastoïdien

A. position de départ

B. selon la loi d'approximation

C. selon la loi de détorsion

## 7 | Classification fonctionnelle des muscles

a) **Le muscle agoniste** est un muscle qui lutte contre des résistances et provoque le mouvement (muscle mobilisateur principal).

b) **Les muscles congénères** sont des muscles qui concourent au même mouvement. *Exemple* : le biceps brachial et le brachial dans la flexion de l'avant-bras.

c) **Le muscle antagoniste** agit ou peut agir en s'opposant à l'action des muscles agonistes. Il contrôle la vitesse et donne plus de précision au mouvement.

d) **Le muscle synergique** est un muscle antagoniste partiel.

Il aide l'action d'un muscle en neutralisant ou en supprimant une action indésirable d'un muscle lors de l'exécution d'un mouvement donné.

*Exemple* : il est difficile de serrer fortement le poignet quand le poignet est fléchi.

Les muscles fléchisseurs des doigts sont à la fois fléchisseurs des doigts et du poignet. Pour fléchir les doigts, les extenseurs du poignet se contractent donc en même temps et suppriment l'indésirable flexion du poignet. Les extenseurs du poignet sont donc des synergiques des fléchisseurs des doigts.

e) **Le muscle fixateur** (ou stabilisateur) immobilise une articulation.

f) **Le muscle polyarticulaire** est un muscle qui croise plusieurs articulations. Il possède de ce fait de nombreuses fonctions.

*Exemple* : le biceps brachial croise les articulations de l'épaule et du coude. Il est donc fléchisseur de l'avant-bras sur le bras et fléchisseur du bras sur l'épaule.

g) **Selon les mouvements on distingue** : les muscles fléchisseurs, extenseurs, rotateurs, adducteurs...

## J | ÉTUDE CLINIQUE DE LA FORCE MUSCULAIRE

La force musculaire est évaluée en clinique par le *bilan musculaire*<sup>5</sup> (fig. 4.23).

Le bilan musculaire est une étude subjective qui juge la réaction d'un muscle par la palpation de ce dernier pendant l'exécution d'un mouvement donné.

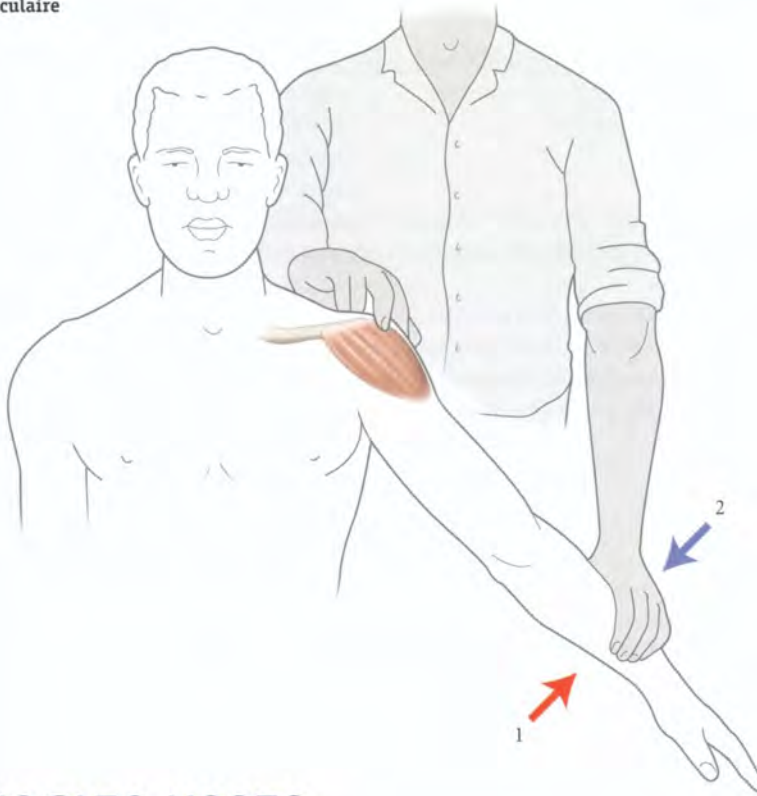
La cotation est la suivante :

- 0 = absence de contraction musculaire
- 1 = contraction musculaire perceptible, sans mouvement
- 2 = possibilité de mouvements si l'action de la pesanteur est compensée
- 3 = possibilité de mouvements contre la pesanteur
- 4 = possibilité de mouvements contre une résistance
- 5 = possibilité de mouvements et de force normale.

5. *Testing* des Anglo-Saxons.

FIG. 4.23. Bilan musculaire

1. mouvement actif
2. résistance



## 4.3 MUSCLES LISSES

Plus nombreux que les muscles squelettiques, les muscles lisses sont constitués de cellules fusiformes, non striées, à noyau unique et plus petites que celles des fibres musculaires striées (fig. 4.24).

### A | STRUCTURE

Les muscles lisses se composent :

- soit de *cellules isolées*, mêlées à d'autres tissus, conjonctif en particulier.  
*Exemple* : la capsule de certains viscères, le corps caverneux...
- soit de *cellules groupées* en un muscle bien individualisé. Selon leur forme, on distingue :
  - les muscles lisses plats (*exemple* : le dartos) ;
  - les muscles lisses annulaires (*exemple* : le muscle constricteur de l'iris) ;
  - les muscles lisses tubulaires (*exemple* : la tunique musculieuse de l'intestin) ;
  - et les muscles lisses sacculaires (*exemple* : le myomètre).

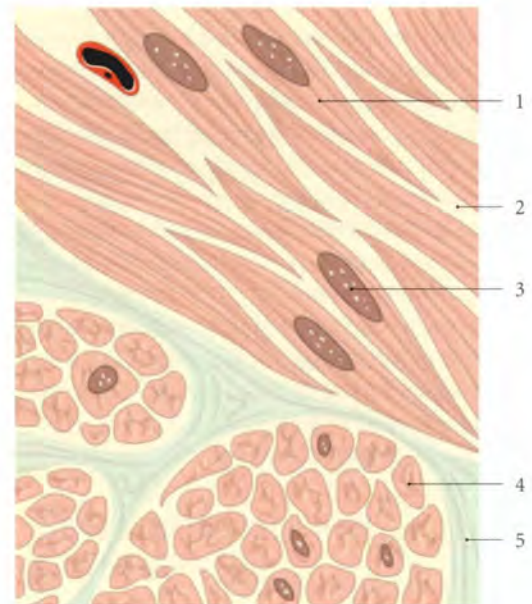


FIG. 4.24. Fibres musculaires lisses

1. fibre lisse (coupe longitudinale)
2. conjonctif interfibrillaire
3. noyau
4. fibre lisse (coupe transversale)
5. conjonctif interfasciculaire

## B | VASCULARISATION

Les muscles lisses sont peu vascularisés. Certains sont même avasculaires et se nourrissent par imbibition.  
*Exemple* : les muscles des petits vaisseaux.

## C | INNERVATION

Elle est assurée par des neurofibres amyéliniques appartenant au système sympathique.  
Il est rare que chaque fibre musculaire reçoive une neurofibre. La fibre musculaire innervée est donc directement excitée. Puis l'excitation se transmet de proche en proche par l'intermédiaire des *nexus* (ou maculas de communication).

## D | ANATOMIE FONCTIONNELLE

- L'étirement soudain du muscle lisse entraîne une tension immédiate importante mais avec un retour au stade initial rapide, en quelques minutes. Cette *réaction tension-relaxation* permet aux viscères creux de gonfler rapidement sans exercer de pression sur leur contenu.
- La contraction du muscle lisse, lente, entraîne un raccourcissement plus important que celle du muscle squelettique. D'où la *puissance contractile importante* du muscle lisse. Ceci permet des réductions importantes des cavités viscérales.
- Le muscle lisse est susceptible d'hypertrophie importante. *Exemple* : l'utérus gravide qui passe de 50 g à près de 1 500 g au terme de la grossesse.

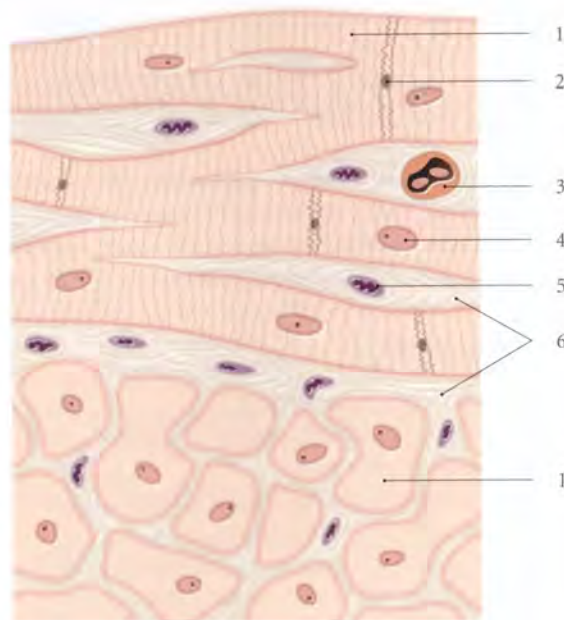
## 4.4 MUSCLE CARDIAQUE

Le muscle cardiaque (*fig. 4.25*) est le constituant presque exclusif du myocarde. Il est responsable de l'action de la pompe cardiaque caractérisée par la contraction simultanée des deux atriums, puis des deux ventricules.

Les myofibres du muscle cardiaque sont striées et reliées entre elles pour former un muscle d'aspect plexiforme. Les jonctions des myofibres cardiaques, situées à leurs extrémités, constituent les *disques intercalaires*.

Chaque disque intercalaire renferme des *maculas adhérentes* (ou desmosomes) et de nombreuses *jonctions communicantes*<sup>6</sup> (ou *nexus*), qui permettent la propagation de l'influx électrique. Cet influx est engendré et contrôlé par deux innervations intrinsèques et extrinsèques (voir Tome 3).

L'*activité contractile* du muscle cardiaque, qui repose sur le métabolisme aérobie, nécessite un apport continu et important d'oxygène. Cette exigence explique la riche vascularisation du myocarde.



**FIG. 4.25. Muscle cardiaque** (coupe longitudinale et transversale)

- |                           |                         |
|---------------------------|-------------------------|
| 1. myofibre               | 4. noyau myofibrillaire |
| 2. disque intercalaire    | 5. noyau de fibroblaste |
| 3. capillaire et hématies | 6. tissu conjonctif     |

6. En anglais : *gap junction*.

# 5

## Système cardiovasculaire

Le système cardiovasculaire est l'ensemble des structures anatomiques destinées à véhiculer le sang (vaisseaux sanguins) et la lymphe (vaisseaux, organes et nœuds lymphatiques).

Ce système fermé est constitué :

- d'un carrefour : le **cœur** ;
- d'une voie efférente du cœur : les **artères** ;
- d'une voie afférente au cœur : les **veines**. Celles-ci drainent les **conduits lymphatiques terminaux**.

L'étude du système circulatoire constitue l'**angiologie**.

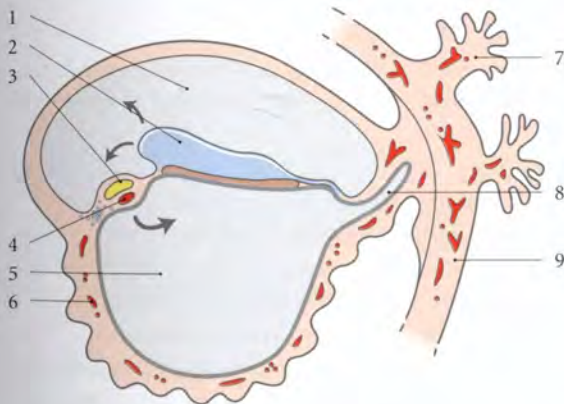
### 5.1 ORGANOGÉNÈSE

Le système circulatoire dérive du *mésoderme*. C'est le premier système à fonctionner chez l'embryon. Il est nécessaire à la poursuite de son développement<sup>1</sup>.

Dans le mésenchyme, se mettent en place presque simultanément deux réseaux vasculaires, l'un *extra-embryonnaire* (16<sup>e</sup> jour du développement), l'autre *intra-embryonnaire* (19<sup>e</sup> jour), et le *cœur primordial* (19<sup>e</sup> jour) (fig. 5.1).

La circulation s'établit lorsque les deux réseaux et le cœur primordial font jonction (21<sup>e</sup> jour). Les *premières contractions du cœur* apparaissent dès ce moment (23<sup>e</sup> jour).

L'activité cardiaque est mise en évidence par l'exploration ultrasonique habituellement vers la 8<sup>e</sup> semaine d'aménorrhée, mais elle peut être décelée dès la 6<sup>e</sup> SA.



**FIG. 5.1.** Développement du système circulatoire (embryon de 19 jours)

- |                         |                        |
|-------------------------|------------------------|
| 1. cavité amniotique    | 6. amas d'angioblastes |
| 2. embryon              | 7. villosités chorales |
| 3. coelome péricardique | 8. allantoïde          |
| 4. cœur primordial      | 9. chorion             |
| 5. sac vitellin         |                        |

#### A | RÉSEAU VASCULAIRE EXTRA-EMBRYONNAIRE

Il se développe dans le mésenchyme adjacent au sac vitellin et à l'allantoïde.

Les amas d'angioblastes se disposent en cordons qui se canalisent pour former :

- le *réseau vitellin* qui régresse, après avoir participé à la formation des vaisseaux mésentériques supérieurs ;
- le *réseau allantoïdien* qui devient placentaire.

#### B | RÉSEAU VASCULAIRE INTRA-EMBRYONNAIRE

Dans le mésoderme cardiogénique situé dans la région crâniale sous le coelome péricardique, se forment les deux tubes endocardiques ou *cœurs primordiaux*. Ceux-ci fusionnent très vite en un tube unique, le *cœur tubulaire simple* (fig. 5.2).

1. Voir aussi Tomes 2, 3 et 4.

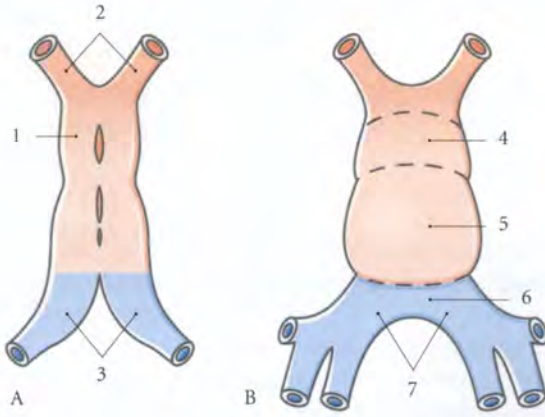
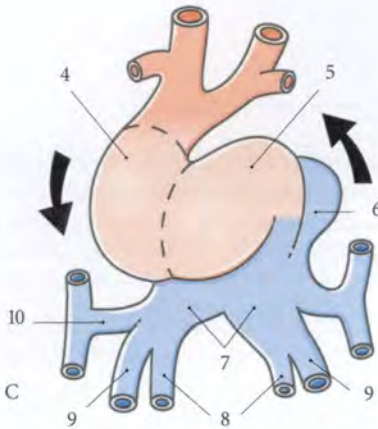


FIG. 5.2. Développement du cœur (vues ventrales)

- A. cœurs primordiaux (21 jours)  
 B. cœur tubulaire simple (22 jours)  
 C. cœur sigmoïde (24 jours)

1. tube cardiaque  
 2. 1<sup>er</sup> arc aortique  
 3. atriums primordiaux  
 4. bulbe cardiaque  
 5. ventricule primitif  
 6. atrium primitif  
 7. sinus veineux primitif  
 8. vv. vitellines  
 9. vv. ombilicales  
 10. v. cardinale commune



Du cœur primordial se développent dans le sens crânial, les aortes et dans le sens caudal, les veines.

## 1 | Développement du cœur

Le cœur tubulaire simple est constitué dans le sens crânio-caudal :

- du bulbe cardiaque primitif, d'où partent les deux aortes ;
- du ventricule primitif ;
- de la jonction atrio-ventriculaire ;
- de l'atrium primitif ;
- et du sinus veineux primitif, qui draine les veines vitellines et la veine cardinale commune.

Au cours de la 4<sup>e</sup> semaine du développement, le cœur tubulaire simple subit une plicature en S et devient le cœur sigmoïde. À la fin de la plicature, l'atrium et le sinus veineux deviennent dorsaux par rapport au bulbe et au ventricule.

Simultanément, le bulbe, le ventricule, l'atrium et la jonction atrio-ventriculaire se cloisonnent pour former le cœur quadricavitaire.

Le septum interatrial<sup>2</sup> n'est pas complet chez le fœtus ; il est traversé par le *foramen ovale* qui se ferme à la naissance.

## 2 | Développement des artères

Les deux aortes primitives poursuivent leur développement dans le sens crânio-caudal en effectuant une courbure céphalique. On distingue à chaque aorte :

- une partie initiale, l'aorte ventrale primitive ;
- une courbure, le premier arc aortique branchial ;
- une partie terminale, l'aorte dorsale primitive.

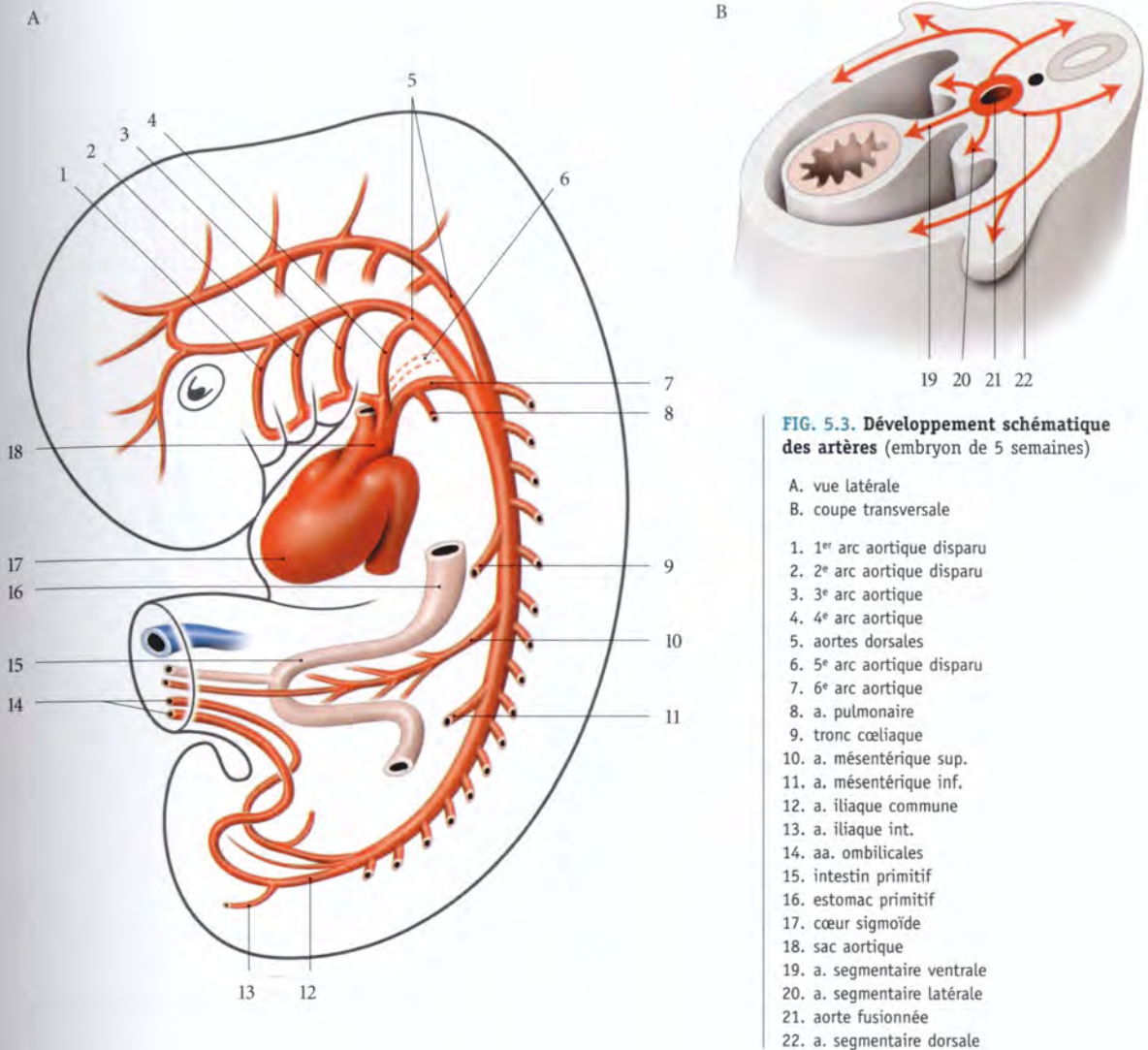
### a) Les aortes ventrales primitives (fig. 5.3)

Elles fusionnent pour former le sac aortique qui donne naissance à cinq paires d'artères courbes, les arcs aortiques branchiaux qui rejoignent les aortes dorsales (soit au total six paires d'arcs aortiques branchiaux).

Après des régressions et diverses transformations,

- le 3<sup>e</sup> arc donne les artères carotides ;

2. Voir Tome 3.



- le 4<sup>e</sup> arc, l'arc aortique définitif et l'artère subclavière droite;
- le 6<sup>e</sup> arc, les artères pulmonaires et le conduit artériel.

**b) Les aortes dorsales primitives (fig. 5.3)**

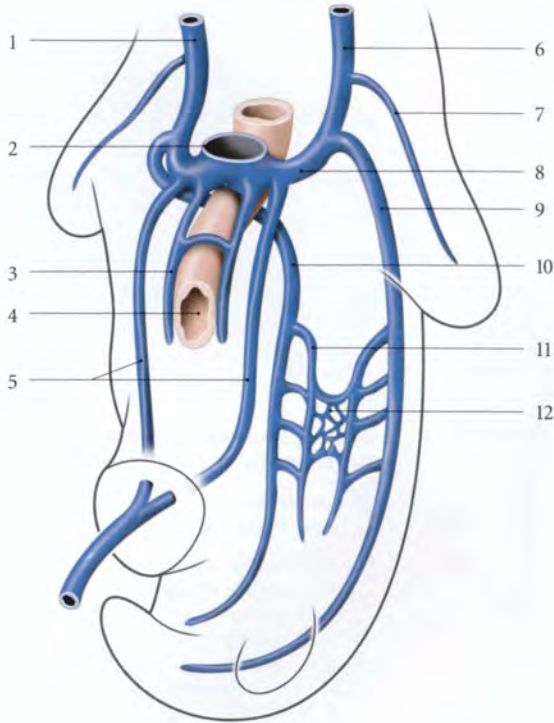
Les aortes dorsales fusionnent au-delà du 6<sup>e</sup> arc aortique et émettent les artères intersegmentaires.

- Les artères intersegmentaires dorsales donnent :
  - les artères de la paroi du tronc et du cou (artères vertébrales thyro-cervicales et costo-cervicales);
  - l'artère subclavière gauche et l'artère subclavière droite partiellement. Donc l'axe artériel du membre supérieur.
- Les artères intersegmentaires latérales forment les artères phréniques, suprarénales moyennes, rénales et gonadiques.

- Les artères intersegmentaires ventrales comprennent :
  - les artères vitellines qui donnent le tronc cœliaque et les artères mésentériques;
  - les artères iliaques externes;
  - les artères ombilicales qui donnent les artères iliaques internes et l'artère glutéale inférieure;
  - l'axe artériel primitif du membre inférieur (voir Chapitre 7).

**3 | Développement des veines (fig. 5.4)**

Le développement des veines est complexe en raison de la formation d'anastomoses multiples et de régressions veineuses partielles. L'embryon de 4 semaines de développement présente quatre paires de veines principales : les veines vitellines, ombilicales, précardinales



**FIG. 5.4. Développement schématisé des veines**  
(embryon de 5 semaines)

- |                                 |                                     |
|---------------------------------|-------------------------------------|
| 1. v. cardinale crâniale droite | 8. v. cardinale commune             |
| 2. sinus veineux                | 9. v. post-cardinale gauche         |
| 3. v. vitelline                 | 10. v. cardinale caudale droite     |
| 4. intestin primitif            | 11. vv. subcardinales               |
| 5. vv. ombilicales              | 12. anastomoses inter-subcardinales |
| 6. v. précardinale gauche       |                                     |
| 7. v. subclavière               |                                     |

et postcardinales. Puis naissent de chaque veine post-cardinale, d'abord une veine subcardinale, puis une veine supracardinale.

#### a) Les veines vitellines

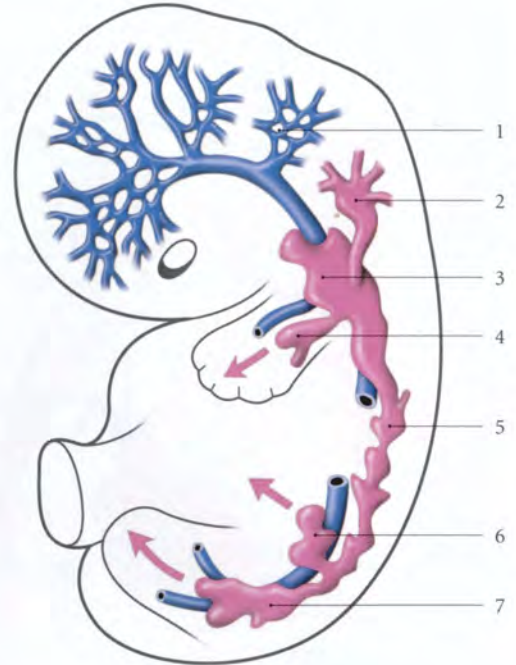
Elles donnent le réseau veineux intrahépatique, la veine porte et la veine mésentérique supérieure.

#### b) Les veines ombilicales

Elles entrent en connexion avec le réseau veineux intrahépatique. Puis disparaissent la veine ombilicale droite et la partie crâniale de la veine ombilicale gauche. À la naissance, le reste de la veine ombilicale gauche s'oblitére pour former le ligament rond et le ligament veineux du foie.

#### c) Les veines cardinales

Les veines précardinales sont à l'origine du système veineux cave supérieur.



**FIG. 5.5. Développement des lymphatiques**  
(embryon de 6 semaines)

1. plexus veineux cérébral post.
2. sac lymphatique cervical superficiel
3. sac jugulaire
4. sac subclavier
5. conduit thoracique primitif
6. sac rétropéritonéal
7. sac iliaque

Les veines postcardinales régressent dans leur segment moyen; la partie distale donnant le système veineux iliaque.

Les veines subcardinales et supracardinales donnent la majeure partie de la veine cave inférieure. Les veines azygos dérivent essentiellement des veines supracardinales.

## 4 | Développement des lymphatiques

(fig. 5.5)

Les conduits lymphatiques dérivent de fentes apparues dans le mésenchyme et qui secondairement rejoignent les veines.

#### a) Les sacs lymphatiques

Vers la 6<sup>e</sup> semaine apparaissent des dilatations des conduits lymphatiques, les sacs lymphatiques dont les principaux sont :

- deux sacs jugulaires situés à la jonction des veines précardinales et des veines subcardinales ;

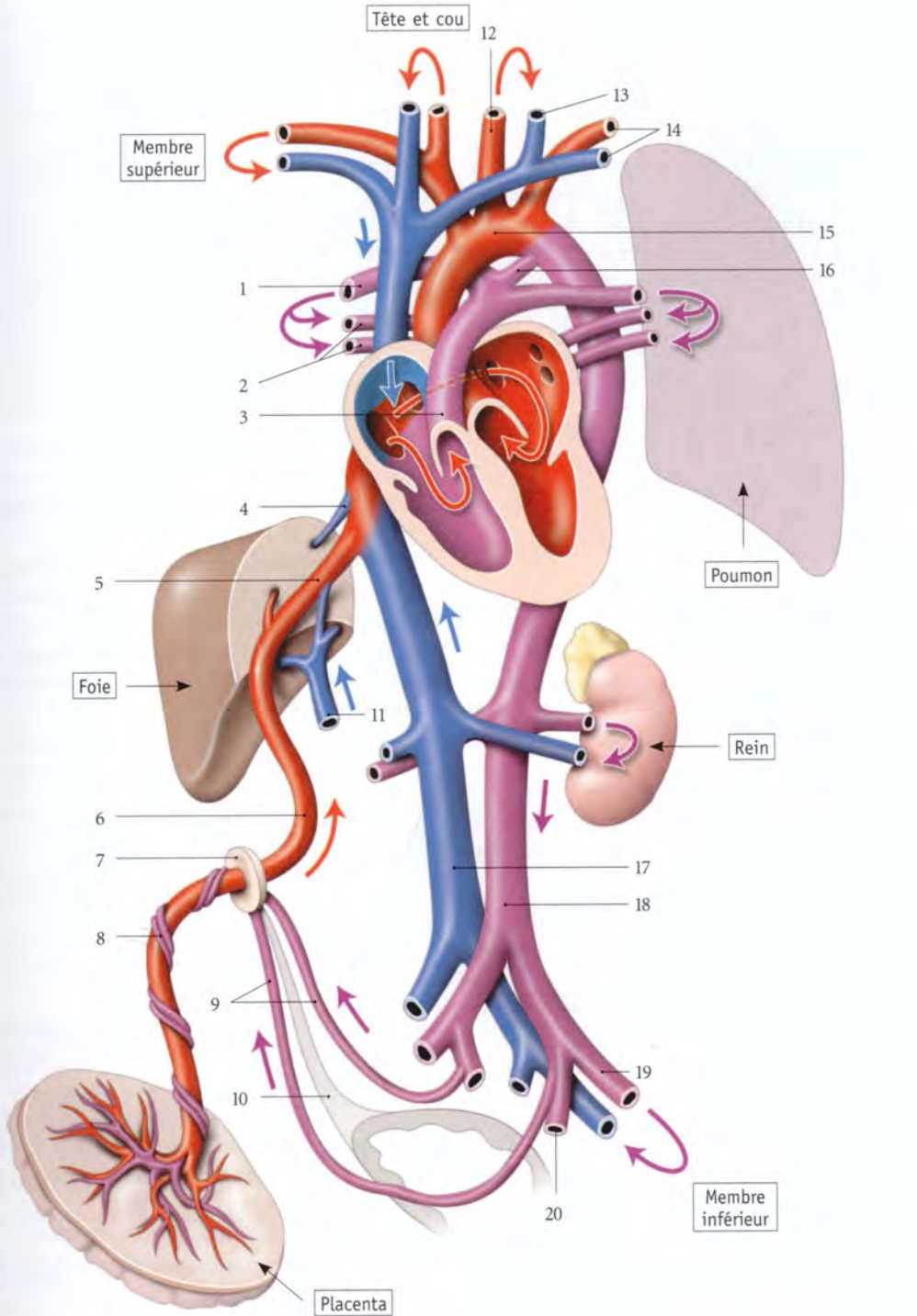


FIG. 5.6. Circulation fœtale

- |                            |                     |                                   |                            |
|----------------------------|---------------------|-----------------------------------|----------------------------|
| 1. a. pulmonaire droite    | 6. v. ombilicale    | 11. v. porte                      | 16. conduit artériel       |
| 2. vv. pulmonaires droites | 7. ombilic          | 12. a. carotide commune gauche    | 17. v. cave inf.           |
| 3. foramen ovale           | 8. cordon ombilical | 13. v. jugulaire int. gauche      | 18. aorte                  |
| 4. v. hépatique            | 9. ouraque          | 14. a. et v. subclavières gauches | 19. a. iliaque ext. gauche |
| 5. conduit veineux         | 10. aa. ombilicales | 15. arc aortique                  | 20. a. iliaque int. gauche |

- deux sacs iliaques situés à la jonction des veines postcardinales et des veines iliaques;
- un sac rétropéritonéal localisé contre l'aorte primitive au niveau de la glande surrénale primitive.

### b) Les vaisseaux lymphatiques

Ils naissent des sacs lymphatiques pour s'étendre le long des veines principales. Certains vaisseaux lymphatiques naissent *in situ* de fentes apparues dans le mésenchyme. Ces fentes s'anastomosent secondairement pour former un réseau lymphatique et des vaisseaux qui rejoignent les lymphonœuds.

### c) Les lymphonœuds

Les premiers lymphonœuds profonds apparaissent dès la 9<sup>e</sup> semaine :

- les sacs subclaviers sont remplacés par les lymphonœuds subclaviers et axillaires;
- les sacs iliaques donnent les lymphonœuds iliaques et inguinaux;
- le sac rétropéritonéal donne les lymphonœuds lombaires.

## C | MODIFICATIONS CIRCULATOIRES EN PÉRIODE PÉRINATALE (fig. 5.6)

### 1 | La circulation anténatale

Il existe une anastomose entre l'artère pulmonaire et la crosse de l'aorte, le *conduit artériel*. Le sang oxygéné

du placenta parcourt successivement : la veine ombilicale, le canal veineux<sup>3</sup>, la veine cave inférieure (partie suprahépatique), l'atrium droit, le *foramen ovale* pour l'essentiel (et un peu le ventricule droit), l'atrium gauche, le ventricule gauche et l'aorte.

Le retour final au placenta se fait par les *artères ombilicales*.

Au cours de ce trajet, le sang placentaire s'appauvrit légèrement en oxygène par les apports du sang hépatique, de la veine cave inférieure infrahépatique, de la veine cave supérieure et des veines pulmonaires.

### 2 | La circulation sanguine à la naissance

Dès la première respiration foetale, les poumons se dilatent et le débit du sang pulmonaire augmente et s'enrichit d'oxygène. Le conduit artériel et le foramen ovale se ferment.

La veine ombilicale perd son flux après ligature du cordon ombilical et devient le *ligament rond du foie*; le conduit veineux s'atrophie et devient le *ligament veineux du foie*. Les artères ombilicales s'obstruent dans leur partie distale et deviennent les *ligaments ombilicaux médiaux*.

3. Ancien. : canal d'Arantius.

## 5.2 CŒUR

Le cœur, organe contractile, constitue le moteur du système circulatoire.

### A | CONFIGURATION INTERNE

Situé dans le médiastin antérieur, il est enveloppé par une séreuse, le péricarde séreux (fig. 5.7 et 5.8).

#### 1 | Les cavités cardiaques

Le cœur est composé de quatre cavités principales : *deux atriums et deux ventricules*. Ils définissent chez l'adulte deux cœurs sans communication directe : le cœur droit, contenant le sang hypo-oxygéné, et le cœur gauche, contenant le sang hyper-oxygéné.

- Aux atriums aboutissent les veines : les veines caves pour l'atrium droit et les veines pulmonaires pour l'atrium gauche.

- Des ventricules partent les artères : l'artère pulmonaire pour le ventricule droit et l'aorte pour le ventricule gauche.

#### 2 | Les septums et les valves cardiaques

- Les cœurs droit et gauche sont séparés par une cloison constituée par :
  - le *septum interatrial*, entre les atriums;
  - le *septum atrio-ventriculaire*, entre l'atrium droit et le ventricule gauche;
  - et le *septum interventriculaire*, entre les ventricules.
- Chaque cœur est partiellement cloisonné par les *valves atrio-ventriculaires* constituées des *cuspidés* :
  - la valve tricuspide à droite possède trois cuspidés;
  - la valve mitrale à gauche est formée de deux cuspidés.

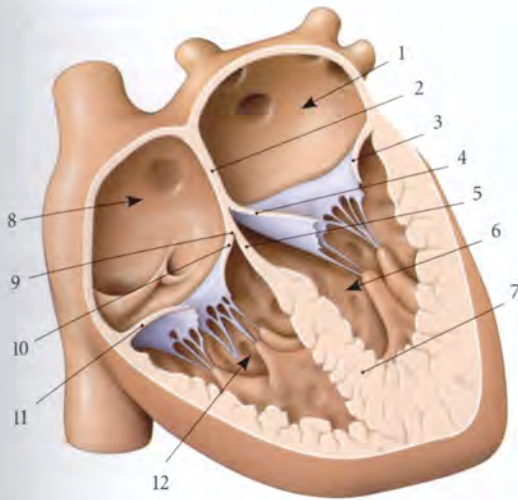


FIG. 5.7. Septums du cœur (coupe schématique longitudinale et oblique)

1. atrium gauche
2. septum interatrial
3. cuspside ant.
4. cuspside post.
5. partie membranacée du septum interventriculaire
6. ventricule gauche
7. partie musculaire du septum interventriculaire
8. atrium droit
9. septum atrio-ventriculaire
10. cuspside septale
11. cuspside droite
12. ventricule droit

## B | STRUCTURE

Le cœur est constitué de trois couches, le myocarde, l'endocarde et l'épicarde.

### 1 | Le myocarde

C'est un muscle strié fixé sur une charpente fibreuse. Il est très vascularisé et présente à la coupe environ 5 000 capillaires par mm<sup>2</sup>.

### 2 | L'endocarde

C'est une muqueuse qui tapisse les cavités.

### 3 | L'épicarde

Il correspond à la lame viscérale du péricarde séreux.

## C | VASCULARISATION (fig. 5.9)

Le cœur est vascularisé par les artères coronaires droite et gauche, première branche de l'aorte.

Le drainage est assuré principalement par la grande veine du cœur et accessoirement par les veines posté-

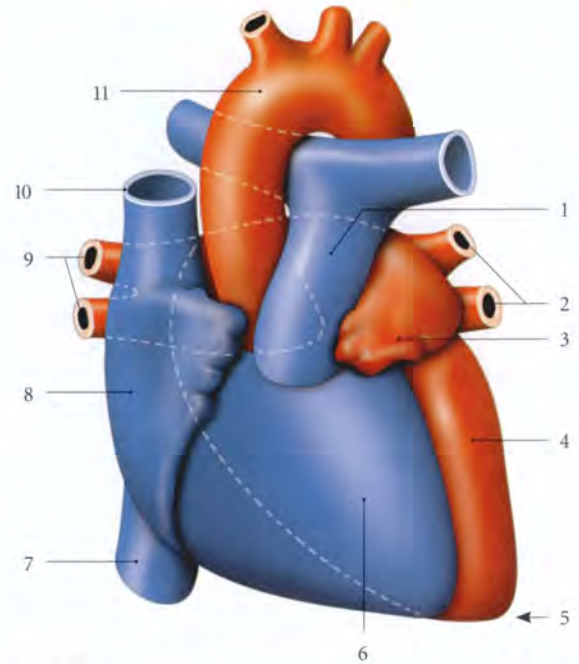


FIG. 5.8. Cœur : constitution schématique (vue antérieure)

En bleu : cœur droit  
En rouge : cœur gauche

1. tronc pulmonaire
2. vv. pulmonaires gauches
3. auricule gauche
4. ventricule gauche
5. apex du cœur
6. ventricule droit
7. v. cave inf.
8. atrium droit
9. vv. pulmonaires droites
10. v. cave sup.
11. aorte

rieure du ventricule gauche, oblique de l'atrium, antérieures, moyennes et minimes du cœur, et la petite veine du cœur.

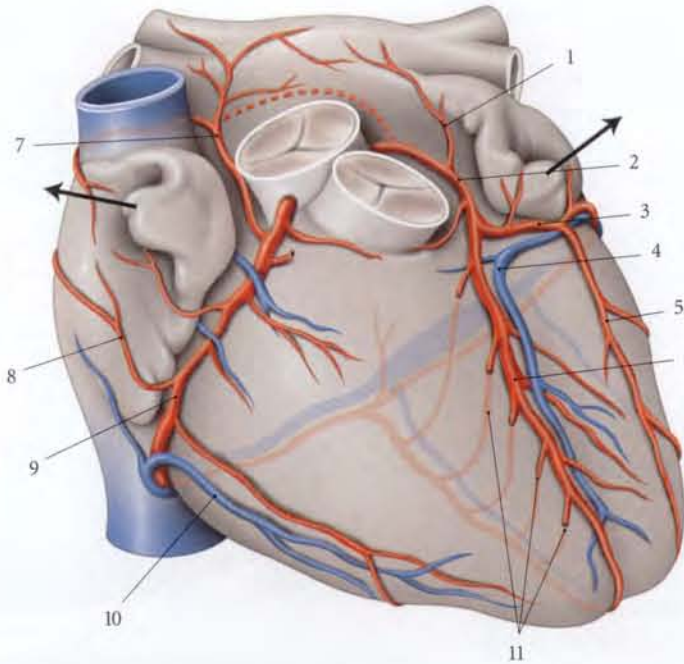
## D | INNERVATION (fig. 5.10)

Le cœur présente deux innervations, intrinsèque et extrinsèque.

### 1 | L'innervation intrinsèque ou système de conduction du cœur

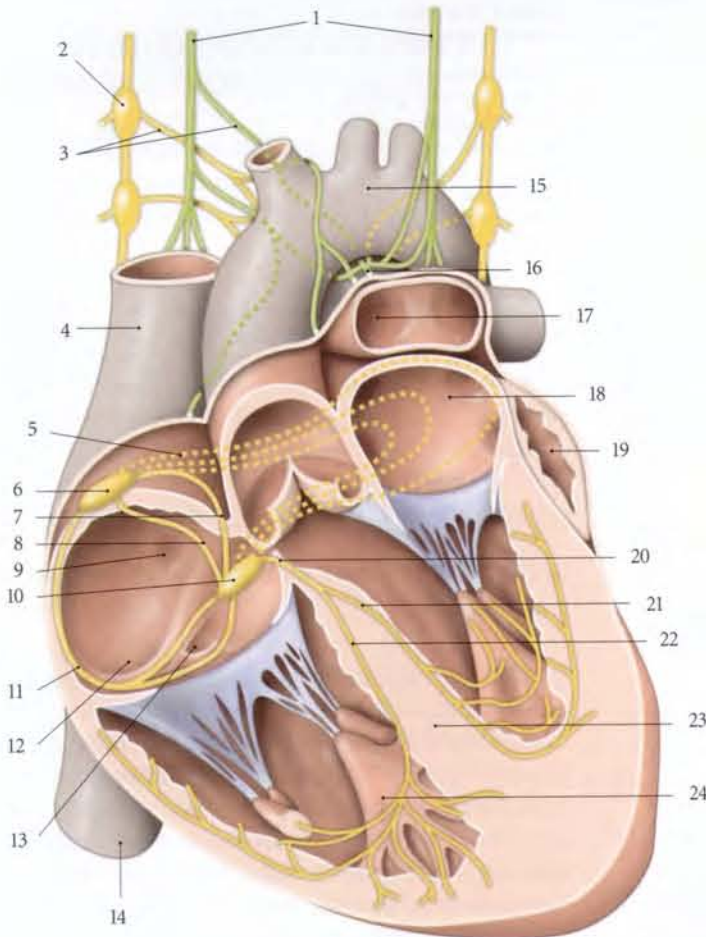
Il est constitué de fibres du myocarde spécialisées dans la conduction de l'influx nerveux. Ces fibres neuromusculaires se rassemblent en divers points du cœur pour former les *nœuds sinu-atrial* et *atrio-ventriculaire*, et le *faisceau atrio-ventriculaire*.

De ces nœuds prennent naissance les contractions rythmiques qui se propagent au reste du myocarde.



**FIG. 5.9. Vaisseaux du cœur (vue antérieure)**

1. r. atrial gauche ant.
2. a. coronaire gauche
3. a. circonflexe
4. grande veine du cœur
5. a. marginale gauche
6. a. interventriculaire ant.
7. a. du nœud sinu-atrial
8. r. atrial droit ant.
9. a. coronaire droite
10. r. marginal droit
11. rr. septaux interventriculaires



**FIG. 5.10. Innervation du cœur (atrium droit, ventricules droit et gauche ouverts)**

1. nn. vagues
2. tronc sympathique thoracique
3. nn. du cœur
4. v. cave sup.
5. tractus internodal ant. accessoire
6. nœud sinu-atrial
7. tractus internodal ant.
8. tractus internodal intermédiaire
9. fosse ovale
10. nœud atrio-ventriculaire
11. tractus internodal post.
12. ostium de la v. cave inf.
13. ostium du sinus coronaire
14. v. cave inf.
15. aorte
16. plexus cardiaque
17. aa. pulmonaires
18. atrium gauche
19. auricule gauche
20. faisceau atrio-ventriculaire
21. branche gauche du faisceau atrio-ventriculaire
22. branche droite du faisceau atrio-ventriculaire
23. septum interventriculaire
24. trabécule septo-marginale

L'innervation intrinsèque du cœur détermine les premières contractions embryonnaires. Son rythme est compris entre 120 et 140 battements par minute (rythme cardiaque fœtal).

**2 | L'innervation extrinsèque** ou **nerfs cardiaques**

Elle est constituée de neurofibres sympathiques et vagales parasymphatiques. Elle assure la régulation du rythme cardiaque.

**5.3 ARTÈRES**

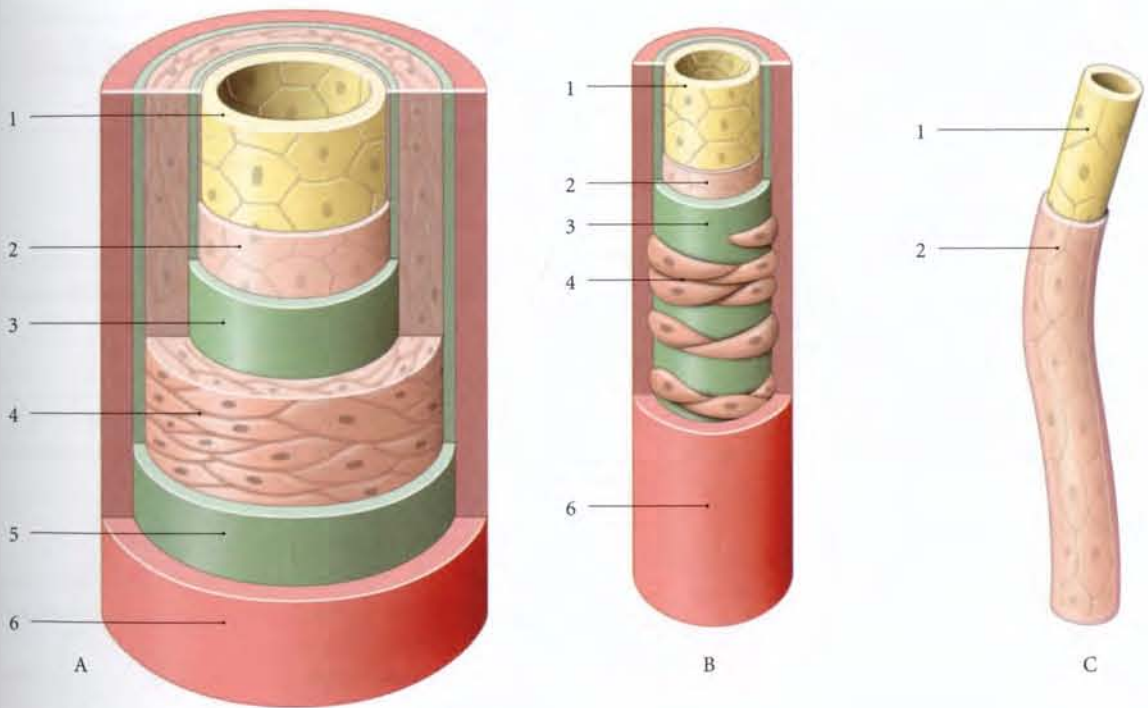
Les artères sont des conduits qui transportent le sang loin du cœur.

L'origine de toutes les artères est l'aorte et l'artère pulmonaire. Ce sont des conduits élastiques, contractiles, qui conservent leur forme même vides<sup>4</sup>. Leur ligature est indispensable pour arrêter une hémorragie. Leurs pulsations sont synchrones des battements cardiaques.

Elles sont dépourvues de valves, excepté à l'origine de l'aorte et de l'artère pulmonaire.

**A | STRUCTURE**

Une artère comprend trois tuniques, externe, moyenne et interne (fig. 5.11).



**FIG. 5.11. Structure des artères** (d'après Spence et Mason)

- |                 |                            |                   |                            |                   |
|-----------------|----------------------------|-------------------|----------------------------|-------------------|
| A. a. élastique | 1. endothélium             | } tunique interne | 4. couche musculaire       | } tunique moyenne |
| B. artériole    | 2. membrane basale         |                   | 5. membrane élastique ext. |                   |
| C. capillaire   | 3. membrane élastique int. |                   | 6. tunique ext.            |                   |

4. Quelques heures après la mort apparaît une contraction musculaire ou rigidité cadavérique. Les artères, plus musculaires, expulsent le sang vers les veines, aux parois plus souples. D'où l'apparition

des lividités cadavériques ou *post mortem* dans les parties déclives du corps.

Après la disparition de la rigidité cadavérique, les grosses artères restent vides, ce qui permet les perfusions d'embaumement.

**1 | La tunique externe** (ou adventice)

Conjonctive, elle contient les vaisseaux et les nerfs de l'artère.

**2 | La tunique moyenne** (ou média)

Musculo-élastique, son épaisseur est fonction de la pression du courant sanguin.

**3 | La tunique interne** (ou intima, endothélium)

Endothéliale, elle réalise dans la lumière une monocouche continue qui joue un rôle fondamental dans le contrôle de l'hémostase, du tonus vasculaire et de la croissance des myofibrilles lisses. Elle est sensible aux modifications de pression et de pH.

Dans l'artériosclérose, l'intima des grosses artères est le siège de lésions dégénératives avec dépôts lipidiques.

**B | CLASSIFICATION**

On distingue quatre variétés d'artères.

**1 | Les artères élastiques**

- Elles sont de gros calibre. Leur tunique moyenne comporte une couche musculaire comprise entre deux membranes élastiques, interne et externe.
- Elles transforment le flux intermittent du cœur en flux continu, mais pulsatile.  
À chaque diastole, elles reprennent leur diamètre initial.

**2 | Les artères musculaires**

Elles sont de calibre moyen. Leur tunique moyenne ne présente pas de membrane élastique externe.

**3 | Les artérioles**

Elles sont de petit calibre, inférieur à 0,5 mm. Leur tunique moyenne est pauvre en tissu élastique. En diminuant de calibre, les fibres musculaires lisses se raréfient (artérioles précapillaires).

**4 | Les capillaires**

Ils sont de très petit calibre (de 5  $\mu$  à 30  $\mu$ ). Ils ne présentent pas de tunique moyenne. Au niveau de l'aboutissement du capillaire dans l'artériole précapillaire se trouve le *sphincter précapillaire*.

**C | LOCALISATION**

Les artères se rencontrent dans tout le corps, excepté le cartilage hyalin, la cornée, le cristallin, l'épiderme et les phanères.

Les grosses et moyennes artères sont en général profondes. Au niveau des membres elles sont sous-faciales. Au niveau de l'abdomen elles sont rétropéritonéales ou dans les ligaments péritonéaux.

Les petites artères sont sous-cutanées ou intraviscérales.

**D | RAPPORTS GÉNÉRAUX**

Les artères peuvent être en rapport :

**1 | Avec les os**

Elles sont soit à leur contact, soit dans des gouttières ; la fracture de l'os entraîne dans ce cas la rupture de l'artère.

**2 | Avec les articulations**

Les artères principales sont généralement situées en regard des faces de flexion.

À ce niveau, elles donnent des collatérales qui forment un réseau artériel périarticulaire.

**3 | Avec les muscles**

Les artères sont situées soit dans les espaces cellulaires intermusculaires, soit au contact d'un muscle (muscle satellite).

**4 | Avec les nerfs**

L'artère peut être côtoyée dans son trajet par un nerf ; parfois le nerf forme une boucle nerveuse ou un plexus autour de l'artère.

**5 | Avec les veines**

Il existe une ou deux veines par artère ; souvent ces veines sont anastomosées entre elles. Ces veines satellites sont homonymes des artères.

L'artère et ses veines sont souvent enveloppées par une gaine fibreuse commune dite *gaine vasculaire*.

**6 | Avec les viscères**

Certaines artères traversent un viscère ou le côtoient.

**E | ORGANISATION ET DISTRIBUTION GÉNÉRALE**

Les artères appartiennent à deux systèmes circulatoires qui communiquent par l'intermédiaire du cœur.

## 1 | La petite circulation artérielle (fig. 5.12)

Affectée à la fonction d'hématose, elle est constituée par les artères pulmonaires et se distribue au poumon. Au nombre de deux, droite et gauche, les artères pulmonaires proviennent de la division du tronc pulmonaire qui naît du ventricule droit.

## 2 | La grande circulation artérielle ou systémique (fig. 5.13)

Elle est constituée par l'aorte et assure le transport du sang oxygéné. Celle-ci naît de la base du ventricule gauche et se termine au niveau du corps de la 4<sup>e</sup> vertèbre lombaire en se divisant en trois artères d'importance :

- les artères iliaques communes droite et gauche, volumineuses ;
- l'artère sacrale médiane, grêle.

### a) Divisions de l'aorte

Elle comprend trois parties :

- l'aorte ascendante ;
- l'arc de l'aorte ;

- et l'aorte descendante, séparée par le diaphragme en aorte thoracique et aorte abdominale.

### b) Principales branches collatérales

- **L'aorte ascendante** donne les artères coronaires droite et gauche.
- **L'arc aortique** donne :
  - le tronc brachio-céphalique qui se divise en artères carotide commune droite et subclavière droite ;
  - l'artère carotide commune gauche et l'artère subclavière gauche.
- **L'aorte thoracique** donne : des rameaux péricardiques vascularisant le péricarde fibreux, des rameaux bronchiques, œsophagiens et médiastinaux destinés aux nœuds lymphatiques et au tissu conjonctif du médiastin postérieur, les artères phréniques supérieures, intercostales postérieures, subcostales et des rameaux musculaires.
- **L'aorte abdominale** donne :
  - des branches pariétales : les artères phréniques inférieures et les artères lombaires ;

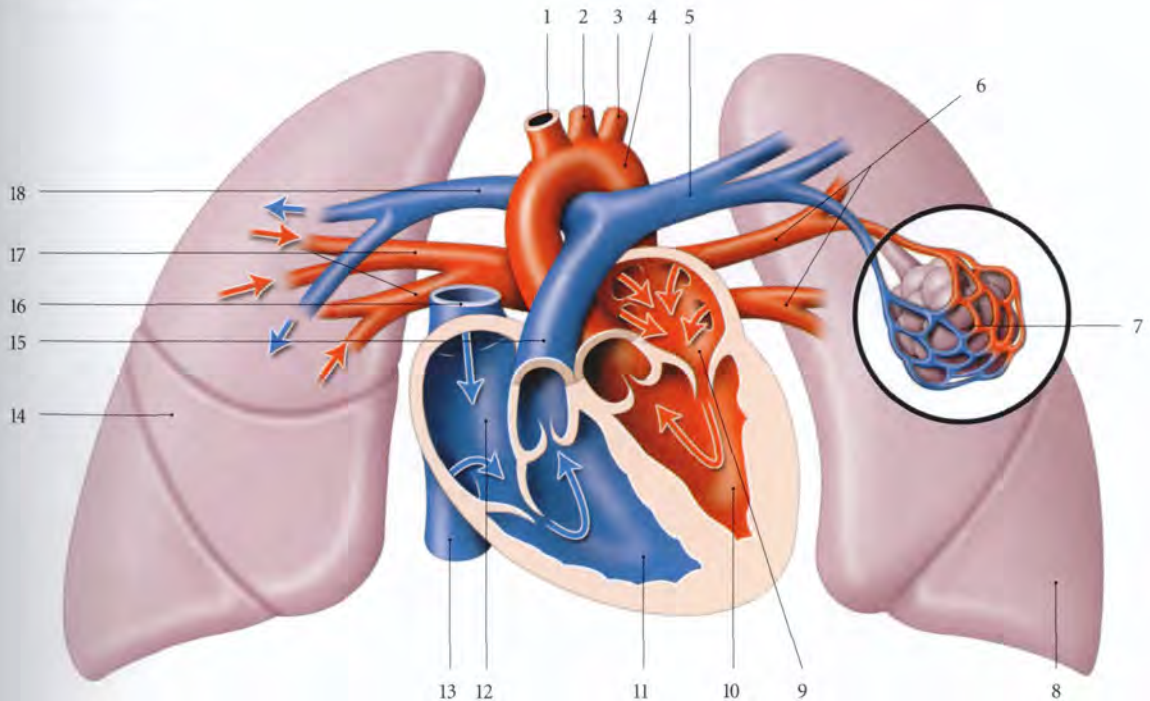
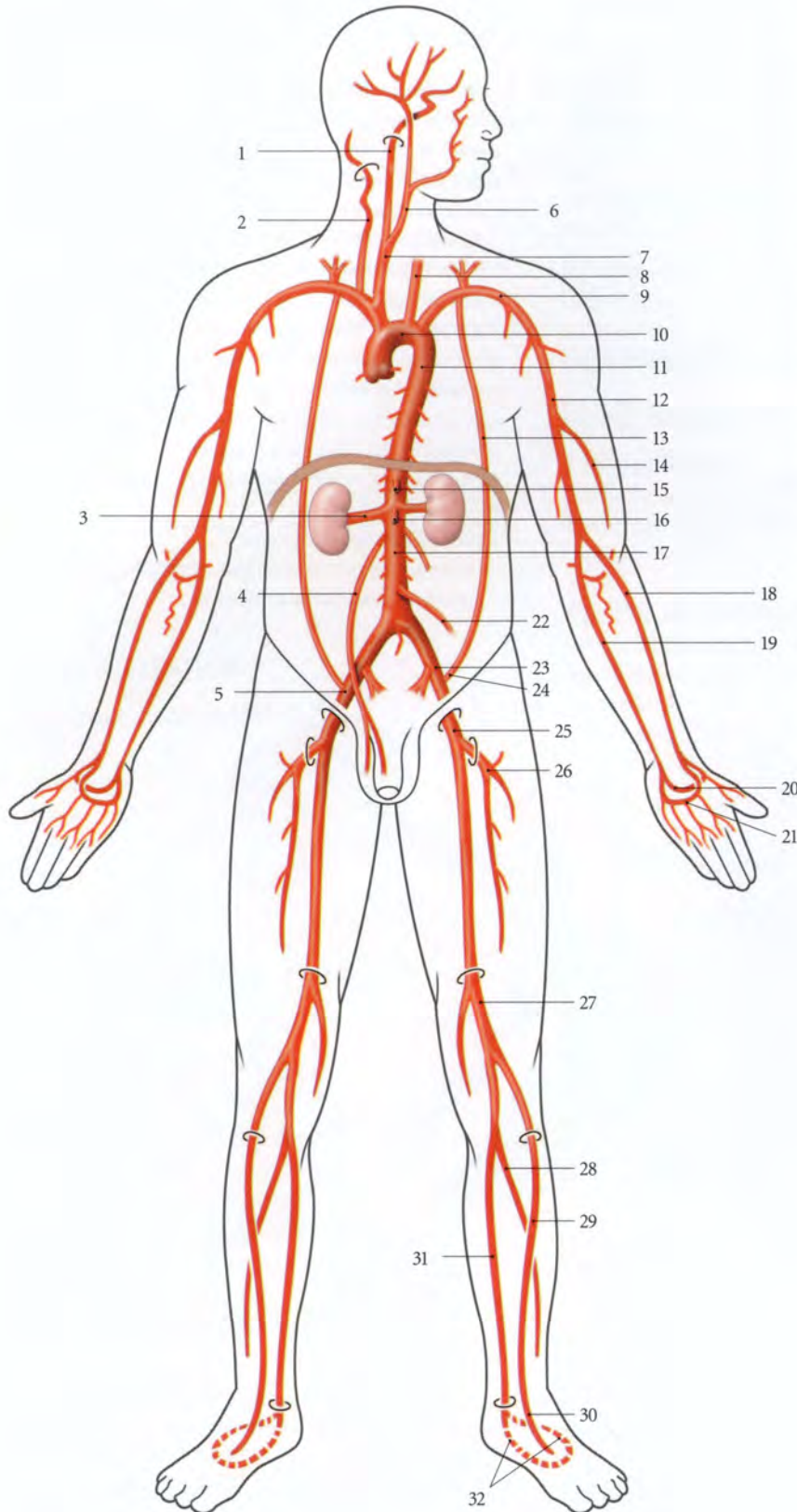


FIG. 5.12. Petite circulation

- |                             |                           |                             |
|-----------------------------|---------------------------|-----------------------------|
| 1. tronc brachio-céphalique | 7. circulation alvéolaire | 13. v. cave inf.            |
| 2. a. carotide commune      | 8. poumon gauche          | 14. poumon droit            |
| 3. a. subclavière gauche    | 9. atrium gauche          | 15. tronc pulmonaire        |
| 4. aorte                    | 10. ventricule gauche     | 16. v. cave sup.            |
| 5. a. pulmonaire gauche     | 11. ventricule droit      | 17. vv. pulmonaires droites |
| 6. vv. pulmonaires gauches  | 12. atrium droit          | 18. a. pulmonaire droite    |



**FIG. 5.13. Grande circulation artérielle**

1. a. carotide int. droite
2. a. vertébrale droite
3. a. rénale
4. a. testiculaire (ovarique)
5. a. iliaque ext. droite
6. a. carotide ext. droite
7. a. carotide commune droite
8. a. carotide commune gauche
9. a. subclavière
10. arc aortique
11. aorte thoracique
12. a. brachiale
13. a. thoracique int.
14. a. brachiale profonde
15. tronc cœliaque
16. a. mésentérique sup.
17. aorte abdominale
18. a. radiale
19. a. ulnaire
20. arcade palmaire profonde
21. arcade palmaire superficielle
22. a. mésentérique inf.
23. a. iliaque commune
24. a. épigastrique inf.
25. a. fémorale
26. a. fémorale profonde
27. a. poplitée
28. a. fibulaire
29. a. tibiale ant.
30. a. dorsale du pied
31. a. tibiale post.
32. aa. plantaires latérale et médiale

– et des branches viscérales : le tronc coeliaque, l'artère mésentérique supérieure, l'artère mésentérique inférieure, les artères surrenales moyennes, les artères rénales, les artères testiculaires chez l'homme et ovariennes<sup>5</sup> chez la femme.

## F | DISTRIBUTION LOCO-RÉGIONALE

### 1 | Les branches collatérales (fig. 5.14)

Ce sont des branches qui se détachent du tronc artériel.

### 2 | Les branches terminales

Ce sont des branches qui terminent une artère. Certaines se terminent en s'anastomosant avec les branches voisines, c'est la *distribution plexiforme*; d'autres se résolvent en capillaires sans échanger des anastomoses avec les artères voisines, c'est la *distribution terminale*.

L'obstruction brutale de ces artères terminales peut entraîner l'ischémie du tissu irrigué (infarctus), puis sa nécrose.

5. Ou ovariennes.

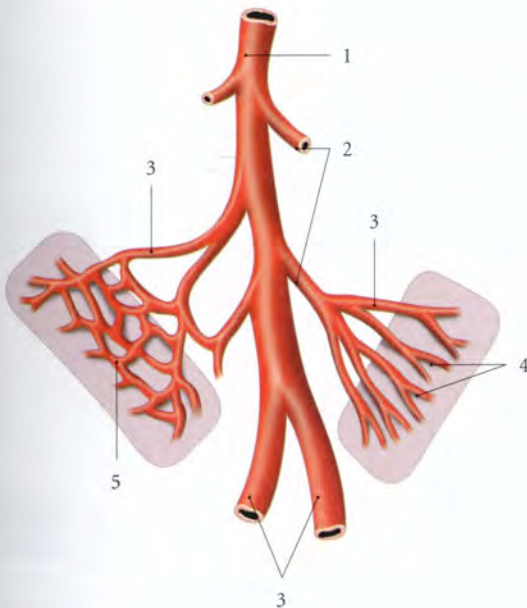


FIG. 5.14. Branches artérielles

1. a. principale
2. branches collatérales
3. branches terminales
4. artériole terminale
5. distribution plexiforme

## 3 | Les anastomoses

Ce sont des communications intervasculaires.

### a) Anastomose artério-artérielle (fig. 5.15)

Elle constitue une circulation collatérale qui régularise la diffusion du sang.


On distingue trois types d'anastomoses :

- l'anastomose par inosculation ou à plein canal (exemple : arcades palmaires) ;
- l'anastomose par canal d'union : le canal est de petit calibre par rapport aux deux artères ;
- l'anastomose par convergence. Les deux artères fusionnent en une artère.

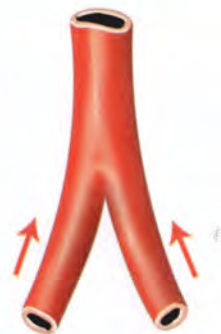
Exemple : l'artère basilaire.



A



B



C

FIG. 5.15. Anastomoses artério-artérielles

- A. anastomose par inosculation
- B. anastomose par canal d'union
- C. anastomose par convergence

**b) Anastomose artério-veineuse (fig. 5.16)**

C'est une voie de dérivation entre une artériole et une veinule qui court-circuite les capillaires. C'est un système d'autorégulation qui peut permettre, dans certains cas, la circulation dans les deux sens.

**G | ANATOMIE FONCTIONNELLE****1 | Adaptations locales**

- Les principales artères traversent les régions de flexion et échappent aux elongations au cours des mouvements.
- Elles sont flexueuses au niveau des viscères dont la morphologie varie (utérus, langue...). Ces flexuosités constituent des réserves d'allongement.

**2 | Adaptation aux pressions**

La pression sanguine représente la contrainte essentielle de la paroi artérielle, qui est un matériau composite :

- de l'élastine et du collagène dépendent les propriétés mécaniques passives ;

Le collagène augmente en valeur absolue dans l'hypertension artérielle.

- des fibres musculaires lisses principalement, et de la couche endothéliale, dépendent les propriétés mécaniques actives.

Toute modification de pression retentit sur la motricité artérielle et réciproquement.

Ainsi la présence d'artère dure (athéromateuse) chez le vieillard nécessite une tension plus élevée. Par ailleurs, chez le sujet âgé, le calibre augmente, la paroi s'épaissit, la compliance diminue et la longueur augmente, d'où l'aspect tortueux des artères.

**3 | Adaptation après ligature (fig. 5.17 et 5.18)**

- En aval de la ligature, l'artère est le siège d'une vasoconstriction jusqu'à la première collatérale.
- En cas de ligature d'une artère principale d'un membre, la voie de suppléance essentielle est constituée par les anastomoses profondes intramusculaires qui se dilatent.

**4 | Dispositifs de régulation de la circulation locale**

Cette régulation est assurée par :

- les sinuosités qui ralentissent le flux. *Exemple* : l'artère carotide interne dans la tête ;
- les sphincters précapillaires ;
- les *constricteurs intravasculaires*<sup>6</sup>. Ce sont des saillies de cellules musculaires lisses situées dans la lumière de certaines artères (*exemple* : artère profonde du pénis).

**H | VASCULARISATION**

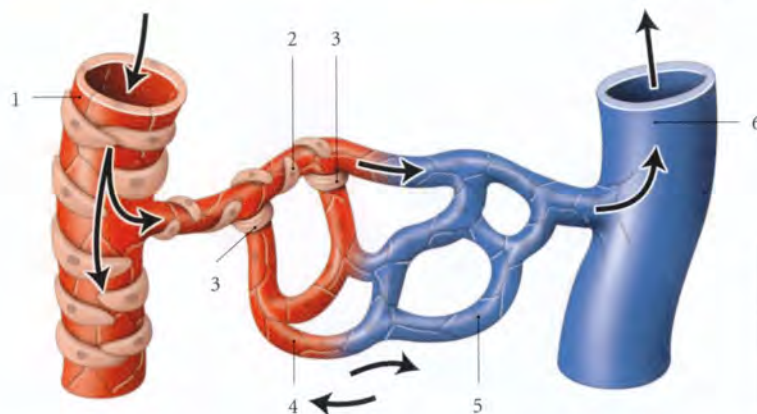
Elle est assurée par les vasa-vasorum pour les artères de calibre supérieur à 1 mm et le courant sanguin.

- 1 | L'intima** et la partie adjacente de la média sont vascularisées par un phénomène de perméation du sang circulant.

En effet, la dissection étendue d'une artère ne provoque pas de nécrose.

- 2 | L'adventice** et la couche externe de la média sont vascularisées par les vasa-vasorum (artériel, veineux et lymphatique).

6. Ancien. : coussins ou coussinets musculaires.

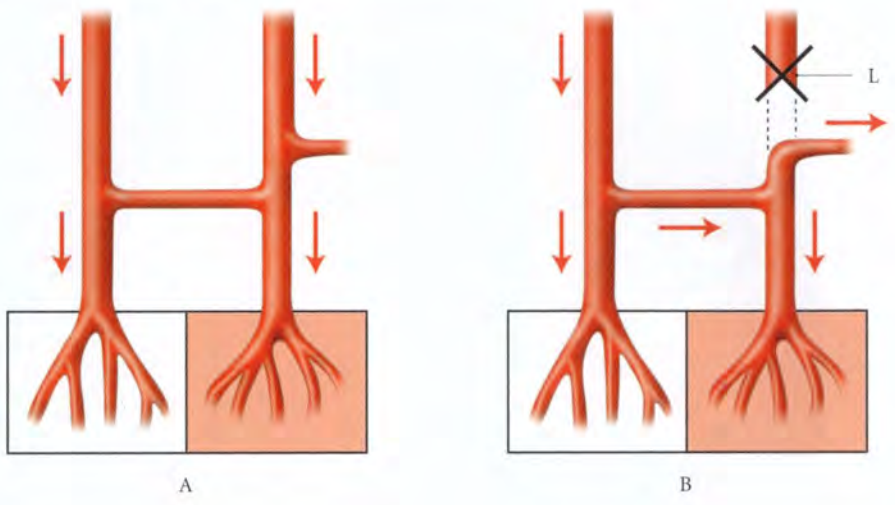


**FIG. 5.16. Anastomoses artério-veineuses**

1. artériole
2. artériole précapillaire
3. sphincter précapillaire
4. capillaire artériel
5. capillaire veineux
6. veinule

FIG. 5.17. Vascularisation

- A. avant ligature
- B. après ligature
- L. ligature



La frontière entre les deux systèmes vasculaires ou zone neutre (d'Aschoff) est mal vascularisée.

### I | INNERVATION

L'artère présente une innervation motrice et sensitive. Les nerfs sont situés dans l'adventice. Au niveau des membres, ils proviennent des nerfs périphériques adjacents.

Le sympathique assure la vaso-motricité des artères ; il est vaso-constricteur.

Dans certaines régions existent des dispositifs nerveux, pressorécepteurs ou barorécepteurs logés dans l'adventice. *Exemple* : le corps carotidien.

Ils sont le point de départ des réflexes régulateurs de la pression artérielle.

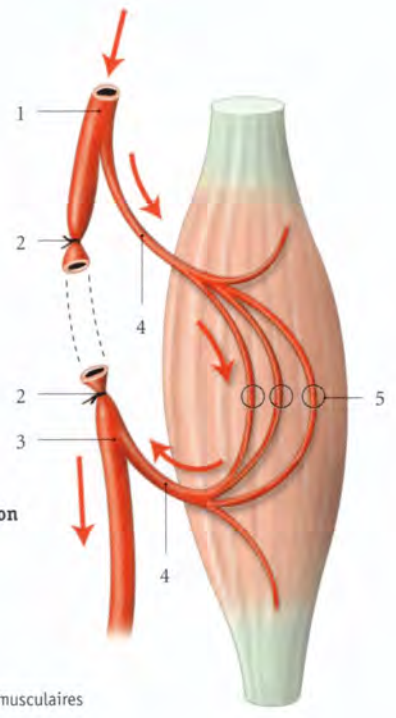


FIG. 5.18. Circulation après ligature artérielle

- 1. a. afférente
- 2. ligature
- 3. a. efférente
- 4. aa. musculaires
- 5. anastomoses intramusculaires

## 5.4 VEINES

Les veines sont des conduits qui ramènent le sang vers le cœur.

Elles présentent une grande importance physiologique et pathologique.

Elles ne présentent pas de pulsations et ne saignent pas en jet lorsqu'elles sont sectionnées.

### A | STRUCTURE

1 | La paroi veineuse (fig. 5.19)  
Elle est constituée de trois tuniques.

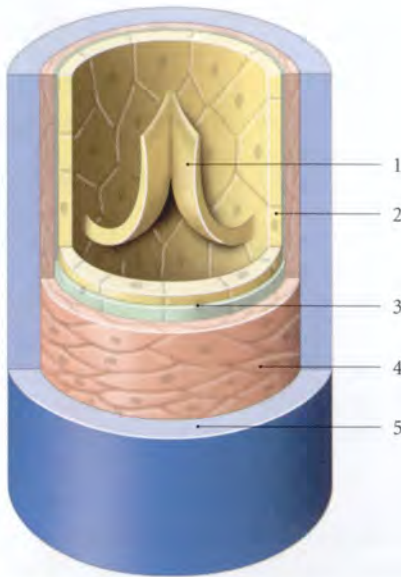


FIG. 5.19. Structure d'une veine

1. valvule
2. endothélium
3. membrane basale tunique int.
4. tunique moyenne
5. tunique ext.

**a) Une tunique externe, ou *adventice***

Elle est conjonctive et particulièrement épaisse au niveau de certaines veines (sous-clavière).

**b) Une tunique moyenne ou *média***

Elle est musculaire et ne possède pas de membrane élastique.

Elle n'est pas développée au niveau des veines de l'encéphale, des veines osseuses, ni des veines les plus proches des capillaires.

**c) Une tunique interne ou *intima*** qui est un endothélium.

**2 | Les valves veineuses (fig. 5.20)**

C'est un système de clapet endothélial obstruant périodiquement la lumière des veines.

Sur la phlébographie, leurs sièges apparaissent sous la forme d'images nodulaires (fig. 5.21).

Les valves comprennent généralement deux valvules. Chaque valvule présente :

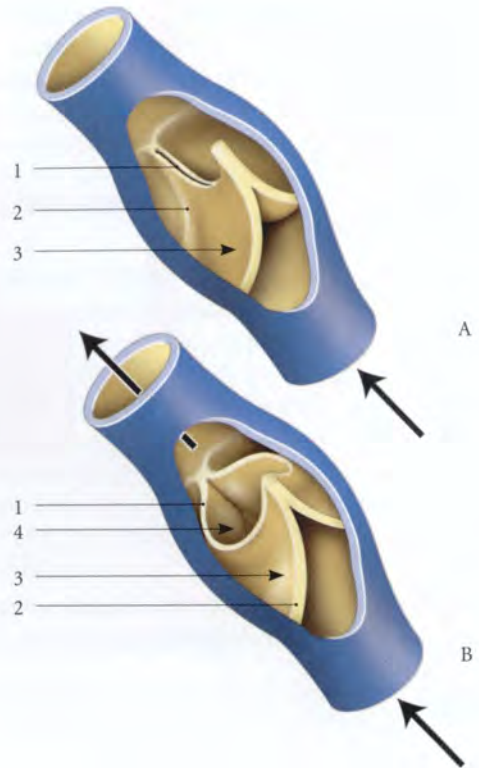


FIG. 5.20. Valves veineuses

- |                      |                   |
|----------------------|-------------------|
| A. valvules fermées  | 2. bord adhérent  |
| B. valvules ouvertes | 3. face pariétale |
| 1. bord libre        | 4. face axiale    |

- un bord adhérent à la paroi veineuse et un bord libre. Ce bord est renforcé par une bande fibreuse qui tend la membrane endothéliale.

- une face pariétale, concave en direction du cœur et une face axiale, convexe.

Leur nombre augmente avec la diminution du calibre des veines.

Au niveau de l'abouchement des branches collatérales et terminales siègent les valves ostiales.

Certaines veines sont avalvulaires : veines de la dure-mère, veine cave supérieure, veine porte, veine rénale...

**B | NOMBRE**

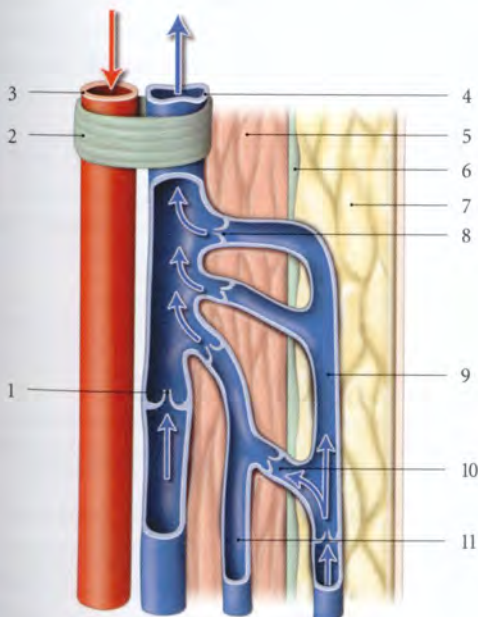
Plus nombreuses que les artères, leur développement dépasse de loin les exigences circulatoires.

- On note en général deux veines par artère, sauf au niveau des gros troncs artériels.
- Le réseau superficiel cutané est très abondant. Il ne présente pas d'équivalent artériel. Il en est de même des veines azygos.

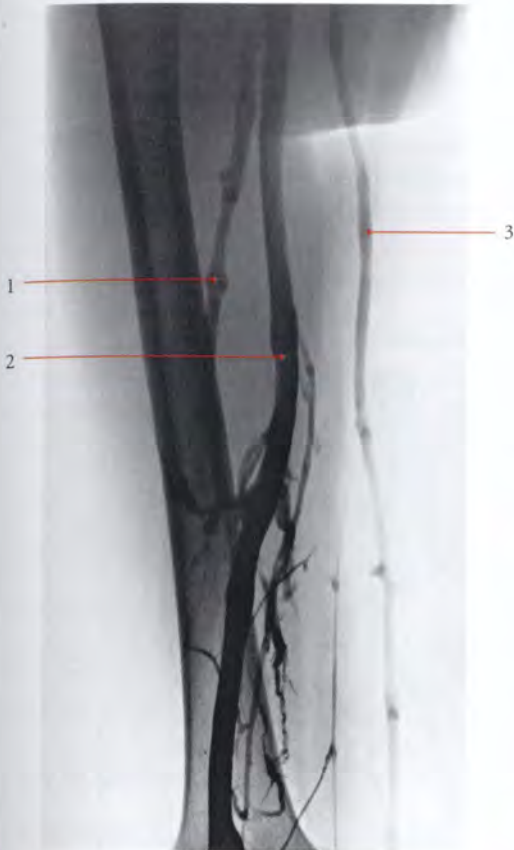

FIG. 5.21. Phlébographie des veines de la cuisse

1. valvules veineuses (v. saphène accessoire)
2. v. fémorale
3. v. grande saphène



## C | TOPOGRAPHIE (fig. 5.22)

### 1 | Les veines profondes

Elles sont situées sous le fascia profond. Elles accompagnent les gros vaisseaux.

### 2 | Les veines superficielles

Elles sont situées sous le fascia superficiel et sous la peau. Ces veines se drainent dans les veines profondes par des *veines perforantes*. Au niveau des membres inférieurs, seuls le 1/10 du sang est drainé par les veines superficielles. D'où la possibilité des éveinages pour varices.

### 3 | Les veines viscérales

Elles sont destinées aux viscères.

## D | DISTRIBUTION GÉNÉRALE

### 1 | Origine des veines

Les veines naissent :

- soit des capillaires veineux ;
- soit des vaisseaux sinusoides ; ce sont des espaces sanguins intraparenchymateux de certains viscères (foie, rate) ;
- soit des lacunes caverneuses des corps érectiles : ce sont des espaces veineux tapissés par un endothélium dont les cloisons contiennent des fibres musculaires lisses.

### 2 | Terminaison des veines

Les veines se regroupent selon deux voies principales, la petite et la grande circulation veineuse (fig. 5.23).

#### a) La petite circulation veineuse

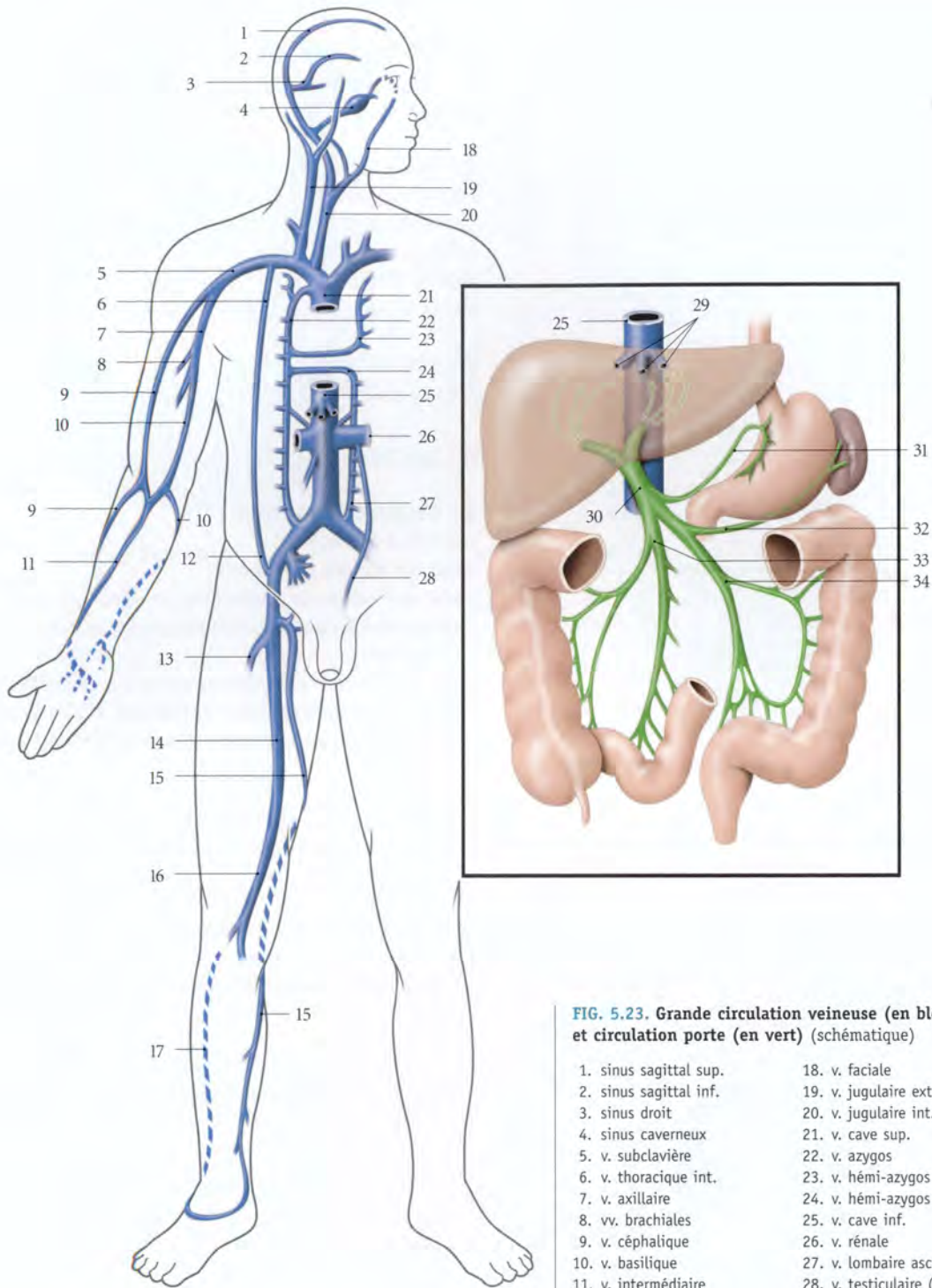
Constituée des quatre veines pulmonaires, elle draine du sang oxygéné venant des poumons dans l'atrium gauche.

#### b) La grande circulation veineuse

Elle est constituée de deux systèmes qui aboutissent dans l'atrium droit.

FIG. 5.22. Topographie des veines

1. valvule
2. gaine vasculaire
3. artère
4. veine
5. couche musculaire
6. fascia profond
7. fascia superficiel
8. valve ostiale
9. v. superficielle
10. anastomose
11. v. profonde



**FIG. 5.23. Grande circulation veineuse (en bleu) et circulation porte (en vert) (schématique)**

- |                                      |                                |
|--------------------------------------|--------------------------------|
| 1. sinus sagittal sup.               | 18. v. faciale                 |
| 2. sinus sagittal inf.               | 19. v. jugulaire ext.          |
| 3. sinus droit                       | 20. v. jugulaire int.          |
| 4. sinus caverneux                   | 21. v. cave sup.               |
| 5. v. subclavière                    | 22. v. azygos                  |
| 6. v. thoracique int.                | 23. v. hémi-azygos accessoire  |
| 7. v. axillaire                      | 24. v. hémi-azygos             |
| 8. vv. brachiales                    | 25. v. cave inf.               |
| 9. v. céphalique                     | 26. v. rénale                  |
| 10. v. basilique                     | 27. v. lombaire ascendante     |
| 11. v. intermédiaire de l'avant-bras | 28. v. testiculaire (ovarique) |
| 12. v. épigastrique profonde         | 29. vv. hépatiques             |
| 13. v. fémorale profonde             | 30. v. porte                   |
| 14. v. fémorale                      | 31. v. gastrique droite        |
| 15. v. grande saphène                | 32. v. splénique               |
| 16. v. poplitée                      | 33. v. mésentérique sup.       |
| 17. v. petite saphène                | 34. v. mésentérique inf.       |

- **Le système cave supérieur**

La veine cave supérieure est constituée par la réunion des veines brachio-céphaliques droite et gauche qui drainent :

- la tête et le cou par les veines vertébrales, les veines jugulaires internes, externes et antérieures ;
- les membres supérieurs par les veines subclavières.

La veine cave supérieure possède une seule veine affluente, la *veine azygos*, qui draine la paroi du tronc.

- **Le système cave inférieur**

La veine cave inférieure est constituée par la réunion des veines iliaques communes qui drainent le membre inférieur, par les veines iliaques externes ; et les organes du petit bassin, par les veines iliaques internes.

La veine cave inférieure possède de nombreuses veines affluentes ; les veines rénales : surrénale droite, testiculaire ou ovarique droite, phréniques inférieures, et hépatiques.

Les veines hépatiques drainent le foie qui reçoit la veine porte. Celle-ci draine toutes les veines des viscères digestifs et la rate.

## E | ANASTOMOSES

### 1 | Les anastomoses veino-veineuses

Elles s'effectuent soit par inosculation, soit par canal d'union, soit par convergence. Elles constituent parfois un réseau ou plexus veineux.

### 2 | Les anastomoses artério-veineuses

Ce sont des canaux de dérivation entre une artériole et une veinule. C'est un système d'autorégulation qui peut permettre, dans certains cas, la circulation du sang dans les deux sens. Elles court-circuitent les capillaires.

### 3 | Les anastomoses veino-lymphatiques

Les veines constituent la voie de drainage finale de vaisseaux lymphatiques.

Dans les insuffisances de la circulation veineuse, il y a toujours production accrue de lymphes, donc d'œdèmes.

## F | ANATOMIE FONCTIONNELLE

### 1 | Les contraintes à la circulation veineuse

La contrainte gravitaire se traduit, lors du passage du décubitus à la station debout, par un apport de 500 cc de sang dans les veines du membre inférieur.

Les compressions externe et interne (pression abdominale, utérus gravide, tumeur abdominale) peuvent compromettre le retour veineux.

### 2 | La veine, organe statique

La capacité du système veineux est de 4 700 ml, contre 800 ml pour les artères.

Cette réserve vasculaire est 100 à 200 fois plus extensible que le système artériel.

Ce rôle de réserve est imparti surtout aux veines splanchniques.

### 3 | La veine, organe dynamique

La pression veineuse décroît progressivement des capillaires aux veines caves où elle est même négative.

Cette négativité explique la facilité d'embolie gazeuse lorsqu'il y a effraction des grosses veines.

Le drainage du sang vers le cœur relève de plusieurs mécanismes associés.

#### a) Rôle des valvules

Elles s'opposent au reflux. Elles maintiennent la direction centripète du courant sanguin. Elles protègent les capillaires des poussées hypertensives rétrogrades plus importantes dans les petites veines que dans les grosses.

#### b) Rôle de la motricité propre de la veine

Ce rôle est faible pour les veines superficielles, mais important pour les veines splanchniques, qui se vidant de moitié en 20 secondes.

#### c) Rôle des artères

Il relève des artères contiguës comprises dans la même gaine fibreuse. Les battements artériels, transmis à la veine, lui donnent une contraction passive favorable au retour veineux.

#### d) Rôle du cœur

La force propulsive du cœur (ou vis a tergo) est efficace puisque l'on estime à 35 mm de Hg environ la pression au niveau des artérioles précapillaires.

La force aspirante du cœur (ou vis a fronte) est favorisée par les pressions intrathoraciques et abdominales. La fin de la systole et l'inspiration sont les facteurs essentiels de l'aspiration du sang.

**e) Rôle des muscles**

La contraction musculaire (*exemple* : « la pompe musculaire du mollet ») et l'écrasement de la plante des pieds (en particulier l'important réseau veineux plantaire) favorisent la propulsion du sang en amont (fig. 5.24).

L'immobilisation prolongée ralentit la circulation veineuse et favorise les thromboses veineuses.

**G | VASCULARISATION ET INNERVATION****1 | Vascularisation**

Elle est semblable à celle des artères, par diffusion du sang circulant et par des vasa-vasorum pour les grosses veines.

**2 | Innervation**

Elle est plus riche au niveau des veines viscérales et elle est identique à celles des artères pour les veines périphériques.

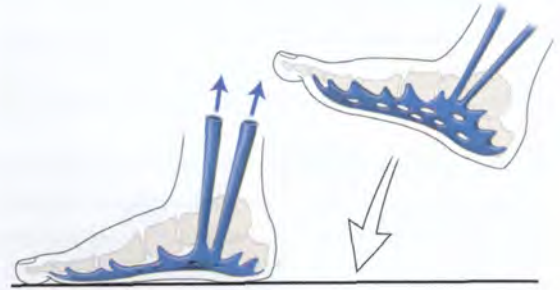


FIG. 5.24. Écrasement du réseau veineux plantaire au cours de la marche

**5.5 VAISSEAUX ET NŒUDS LYMPHATIQUES**

Le système lymphatique, étroitement uni aux vaisseaux sanguins, comprend :

- les *vaisseaux* et *nœuds lymphatiques* ou *lymphonœuds* ;
- la *rate*<sup>7</sup>, le *thymus*<sup>7</sup>, les *tonsilles*<sup>8</sup> et les follicules lymphatiques situés dans la paroi des voies aérifères et du conduit digestif.

**A | VAISSEAUX LYMPHATIQUES**

Ils véhiculent la *lymphe*, sérosité jaune clair, constituée essentiellement de sérum et de lymphocytes. Seul le conduit thoracique draine le *chyle*.

Les vaisseaux lymphatiques sont absents dans le système nerveux central, les muscles squelettiques (mais pas le conjonctif qui les recouvre), la moelle osseuse, le cartilage hyalin, les phanères.

C'est la voie privilégiée du drainage des cellules cancéreuses.

**1 | Origine**

Ils naissent dans le tissu conjonctif, par des capillaires lymphatiques disposés en réseau serré et terminés en

cul-de-sac. La paroi des capillaires est formée de cellules endothéliales reposant sur une mince membrane basale discontinue, voire absente (fig. 5.25).

**2 | Structure****a) La tunique interne** (ou intima)

Elle est constituée d'un endothélium et d'une membrane basale mince. Elle forme des replis pairs, les valvules.

**b) La tunique moyenne** (ou média)

Elle est musculaire et son épaisseur croît avec son calibre.

**c) La tunique externe** (ou adventice)

Elle est conjonctive et très mince.

**3 | Forme**

Cylindriques, ils prennent un aspect noueux avec des renflements en regard des valvules.

**4 | Situation**

On distingue :

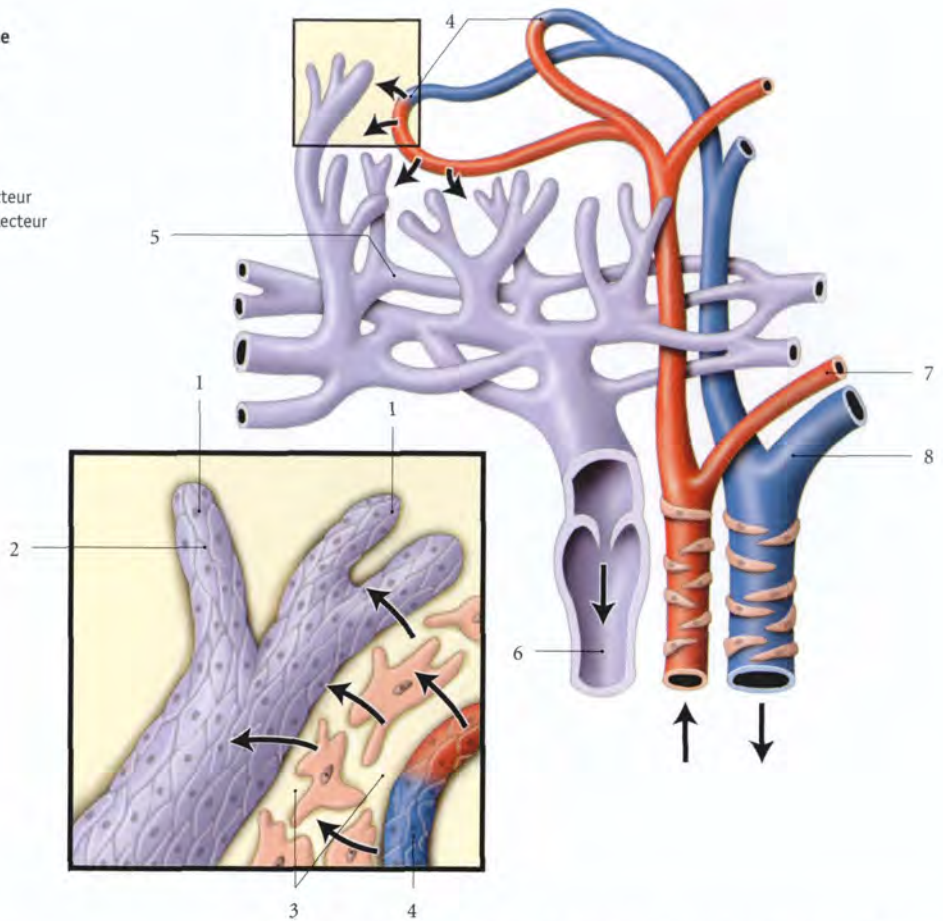
- les vaisseaux lymphatiques superficiels, sous-cutanés ;
- les vaisseaux lymphatiques profonds, sous-fasciaux ;
- les vaisseaux lymphatiques viscéraux.

7. Voir Tome 3.

8. Ancien. : amygdales.

**FIG. 5.25. Vaisseaux et circulation lymphatique à l'origine**

1. capillaires lymphatiques
2. cellules endothéliales
3. liquide interstitiel
4. capillaire sanguin
5. plexus lymphatique collecteur
6. vaisseau lymphatique collecteur
7. capillaire artériel
8. capillaire veineux



## 5 | Anastomoses

Les vaisseaux lymphatiques sont peu anastomosés les uns avec les autres. Ils font relais dans les nœuds lymphatiques. Puis de nœuds en nœuds, ils se terminent dans deux troncs principaux.

## B | NŒUDS<sup>9</sup> LYMPHATIQUES OU LYMPHONŒUDS

Les nœuds lymphatiques se présentent sous forme de renflements échelonnés le long des vaisseaux lymphatiques (fig. 5.26).

### 1 | Situation

Ils sont, soit isolés, soit groupés en *lymphocentres*. Les lymphocentres sont :

- soit superficiels, au niveau de la racine des membres et au niveau du cou (*exemple* : lymphocentre axillaire...);

- soit profonds, le long des veines en général et des gros troncs artériels.

La connaissance de leur topographie permet leur palpation.

### 2 | Forme et couleur

Ils sont de forme ovoïde le plus souvent et de couleur grisâtre. Elle peut être noirâtres dans certaines régions (poumon de fumeur).

### 3 | Volume et nombre

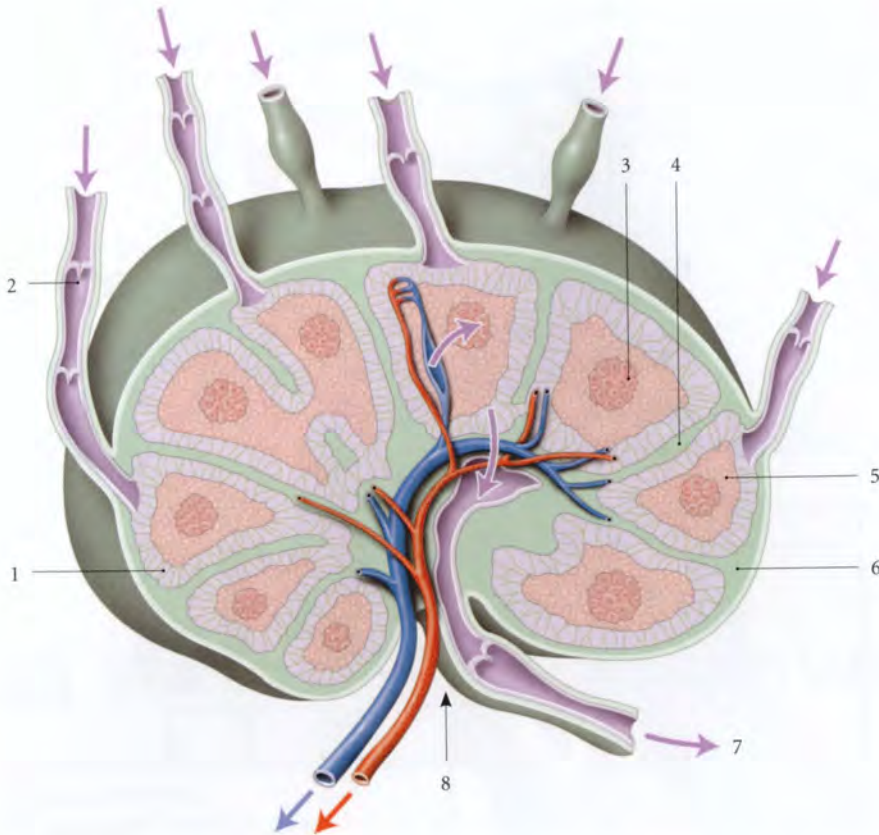
Très variables, ils sont plus développés chez l'enfant.

Les nœuds lymphatiques diminuent de volume lors de malnutrition ou après irradiation. Ils s'hypertrophient en cas d'inflammation ou de maladie maligne.

### 4 | Structure

Le lymphonœud est constitué d'une capsule fibreuse, superficielle, de laquelle partent des septums qui le

9. Le terme ganglion, utilisé encore en synonyme, doit être réservé exclusivement aux structures nerveuses.



**FIG. 5.26. Coupe d'un nœud lymphatique**

1. sinus lymphatique
2. vaisseau afférent lymphatique
3. centre germinal du follicule
4. trabécule conjonctive
5. zone marginale du follicule
6. capsule
7. vaisseau efférent lymphatique
8. hile

cloisonnent. Entre les septums, le tissu lymphatique s'organise :

- en follicules dans le cortex ;
- en cordons dans la médulla.

Un lymphonœud reçoit sur sa surface convexe les vaisseaux lymphatiques afférents.

De son hile s'échappent un à deux vaisseaux lymphatiques efférents et une veine.

Dans le hile pénètre l'artère du nœud accompagnée de neurofibres sympathiques amyéliniques à destinée vasomotrice.

Leur exérèse ou lymphadenectomie permet la stadification d'un cancer ; c'est un élément d'évaluation du pronostic et de décision de traitement complémentaire.

## C | VAISSEUX COLLECTEURS TERMINAUX

(fig. 5.27)

### 1 | Le conduit thoracique

#### a) Origine

Il naît de la *citerne du chyle* qui draine :

- l'abdomen, par les troncs intestinaux collectant les chylifères ;
- les membres inférieurs, par les troncs lombaires.

#### b) Trajet et terminaison

Après un trajet thoracique, il se termine dans le confluent veineux jugulo-subclavier gauche.

#### c) Troncs affluents

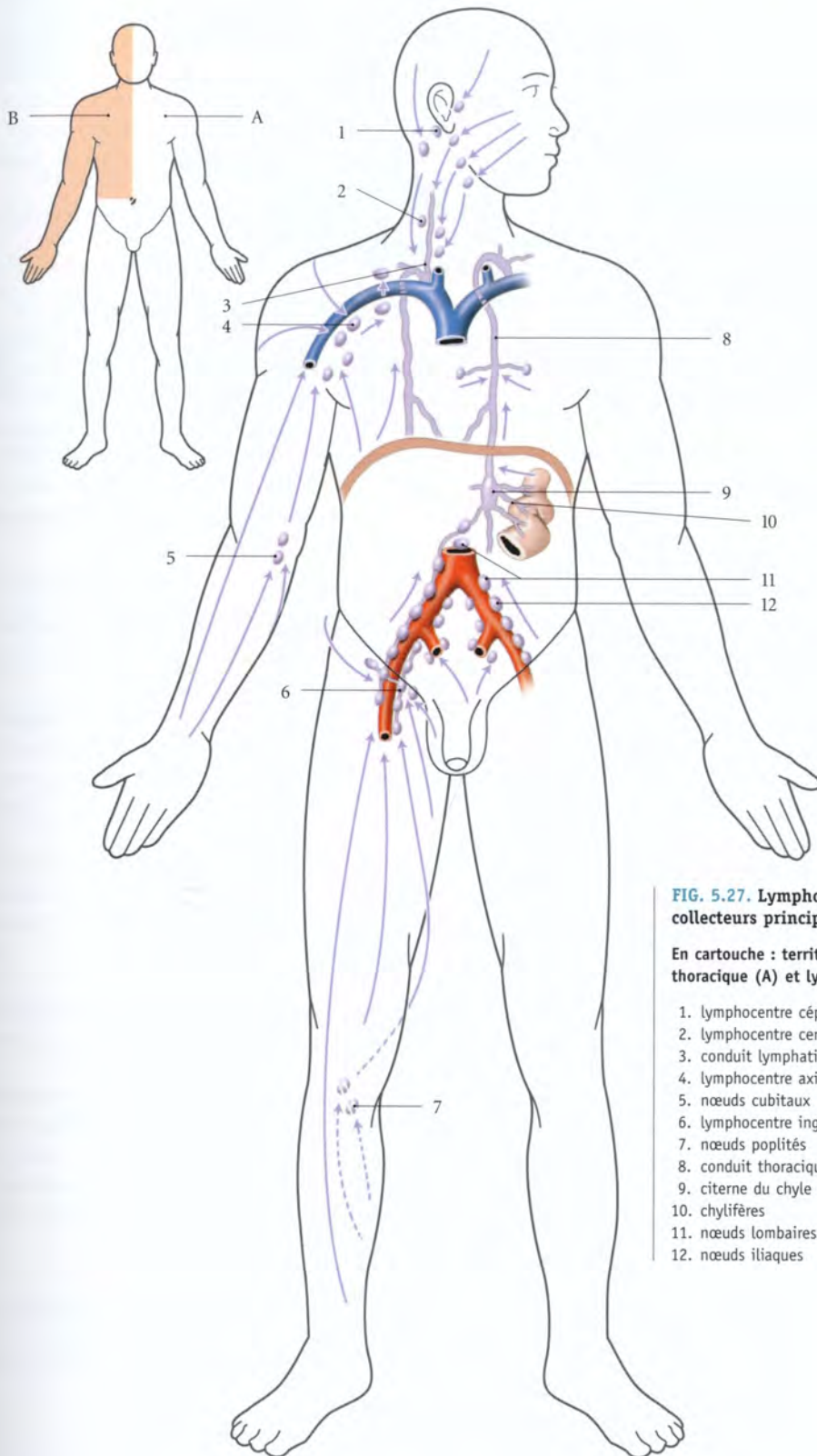
Le conduit thoracique reçoit :

- les troncs jugulaires qui drainent la moitié gauche de la tête et du cou ;
- le tronc subclavier gauche qui draine le membre supérieur gauche ;
- le tronc broncho-médiastinal gauche et les vaisseaux lymphatiques intercostaux qui drainent la moitié gauche du thorax (paroi et viscères).

### 2 | Le conduit lymphatique droit

Long d'un centimètre environ, il se draine dans le confluent veineux jugulo-subclavier droit. Il reçoit<sup>10</sup> :

10. Lorsque le conduit lymphatique droit est absent, ses troncs d'origine se drainent directement dans le confluent veineux jugulo-subclavier droit.



**FIG. 5.27. Lymphocentres et vaisseaux collecteurs principaux (schématique)**

**En cartouche : territoires des conduits thoracique (A) et lymphatique droit (B)**

1. lymphocentre céphalique
2. lymphocentre cervical
3. conduit lymphatique droit
4. lymphocentre axillaire
5. nœuds cubitaux
6. lymphocentre inguinal
7. nœuds poplités
8. conduit thoracique
9. citerne du chyle
10. chylifères
11. nœuds lombaires
12. nœuds iliaques

- le tronc jugulaire droit qui draine la moitié droite de la tête et du cou;
- le tronc subclavier droit qui draine le membre supérieur droit;
- le tronc broncho-médiastinal droit qui draine la moitié droite du thorax (parois et viscères).

## D | ANATOMIE FONCTIONNELLE

Le liquide interstitiel pénètre dans le capillaire lymphatique grâce à la pression que le liquide exerce sur les cellules endothéliales. Celles-ci se déplacent vers l'intérieur à la manière d'une valvule.

Le collecteur initial est donc une pompe dont le fonctionnement dépend de la pression tissulaire.

La pression hydrostatique tissulaire est négative à l'état basal. Lorsqu'elle dépasse la pression atmosphérique, il se produit un œdème.

### 1 | La circulation lymphatique

Les conduits lymphatiques déversent environ trois litres de lymphé par 24 heures dans les veines.

- Elle est assurée par la contractilité des vaisseaux. Ainsi, le conduit thoracique se contracte quatre fois par minute : les valvules empêchant la lymphé de refluer.
- Ce drainage est favorisé par les mouvements du corps (rôle des contractions musculaires); et par l'augmentation des pressions dans les tissus (rôle des massages).
- Cette circulation est ralentie au niveau des nœuds lymphatiques.

### 2 | Rôle des nœuds lymphatiques

Comme tous les organes lymphoïdes, ils participent aux réactions immunitaires de l'organisme en présence des germes et des protéines étrangères.

Ils exercent une fonction de filtration et d'épuration de la lymphé.

Ce sont des barrières contre les germes, les cellules cancéreuses et les corps étrangers.

# 6

## Système tégumentaire

Le système tégumentaire ou tégument commun est l'ensemble des tissus recouvrant le corps qu'il protège de son environnement. Sa richesse en corpuscules nerveux en fait l'organe du tact. Il comprend : la **peau**, les **annexes cutanées** et la **toile sous-cutanée** ou fascia superficiel. Son étude est importante pour le diagnostic de nombreuses maladies.

### 6.1 ORGANOGÉNÈSE

Le système tégumentaire dérive de l'épiblaste, ectoderme recouvrant l'embryon, et du mésenchyme sous-épiblastique, d'origine mésodermique.

#### A | ÉPIBLASTE

De l'épiblaste dérivent l'épiderme et les annexes cutanées (fig. 6.1).

##### 1 | L'épiderme

Dès la 5<sup>e</sup> semaine du développement, l'épiblaste se différencie en périoderme, stratum intermédiaire et stratum basal.

a) **Le périoderme** desquame à la fin de la vie fœtale. Les chutes de périoderme et de lanugo participent à la formation du *vernix caseosa* qui enduit la peau des fœtus.

b) **Le stratum intermédiaire** se différencie en stratum cornéum, lucidum et granulosum.

c) **Le stratum basal** se plisse au cours de la 12<sup>e</sup> semaine et donne les follicules pileux, les glandes sébacées et sudoripares.

Les premiers poils fins, ou *lanugo*, seront remplacés pendant la période périnatale par des poils plus épais.

##### 2 | Les mélanocytes

Ils dérivent des mélanoblastes provenant des crêtes neurales ; ils se placent dans le stratum basal.

##### 3 | L'ongle

Il commence son développement dès la 10<sup>e</sup> semaine à partir de l'épiblaste de la face dorsale des doigts et des orteils.

Les sillons unguéaux latéraux et proximal limitent la *zone unguéale*.

Les cellules du sillon proximal prolifèrent au-dessus de la zone unguéale et forment l'*aire unguéale*. Celle-ci se kératinise et forme l'ongle.

Les ongles atteignent l'extrémité des doigts vers la 32<sup>e</sup> semaine et celle des orteils vers la 36<sup>e</sup> semaine.

##### 4 | Les glandes mammaires<sup>1</sup>

Elles apparaissent dès la 6<sup>e</sup> semaine sous la forme d'invasions de l'épiblaste dans le mésenchyme sous-épiblastique, le long des *crêtes mammaires* unissant la racine des bourgeons des membres.

#### B | MÉSENCHYME SOUS-ÉPIBLASTIQUE

Il donne le derme, les vaisseaux et les muscles.

Le mésenchyme se différencie dès la 11<sup>e</sup> semaine en fibres collagènes et élastiques. Sous le stratum basal se forment les papilles dermiques dans lesquelles se développent les vaisseaux. Les muscles arrecteurs des poils et les cellules myoépithéliales des glandes sudoripares se différencient dès la 12<sup>e</sup> semaine.

1. Voir Tome 3.

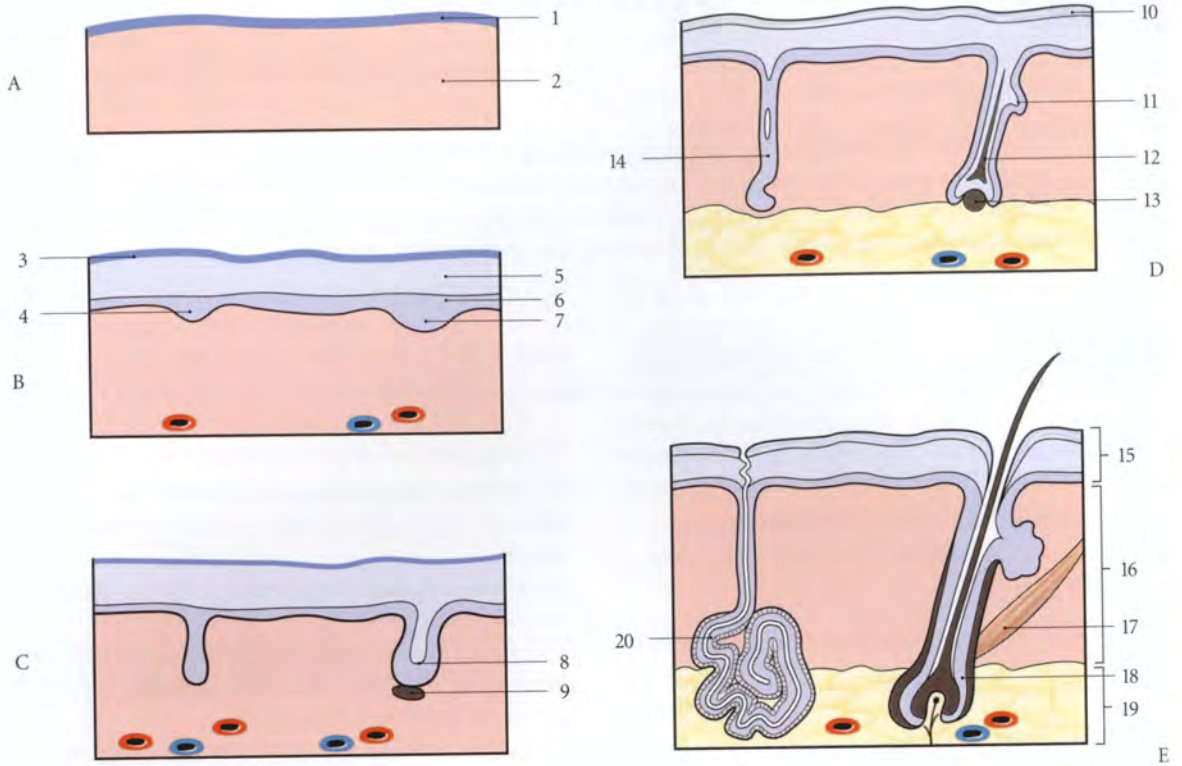


FIG. 6.1. Développement de la peau

- A. 5 semaines
- B. 12 semaines
- C. 14 semaines
- D. 16 semaines
- E. 18 semaines

- 1. épiblaste
- 2. mésoderme
- 3. périderme

- 4. bourgeon sudorifère
- 5. stratum intermédiaire
- 6. stratum basal
- 7. bourgeon pileux
- 8. bulbe pileux
- 9. papille dermique
- 10. stratum cornéum
- 11. ébauche de glande sébacée
- 12. poil

- 13. papille du poil
- 14. formation du conduit excréteur
- 15. épiderme
- 16. derme
- 17. m. arrecteur
- 18. bourse du poil
- 19. toile sous-cutanée
- 20. glande sudorifère

## 6.2 PEAU

La peau est la partie membraneuse du système tégumentaire recouvrant la majeure partie de la surface du corps.

### A | CARACTÈRES PHYSIQUES

#### 1 | Superficie

Elle est de 1,8 m<sup>2</sup> environ pour un sujet adulte. Elle est fonction de la taille et du poids du sujet (fig. 6.2). L'estimation rapide de la *surface corporelle* de l'adulte repose sur la « règle des neuf ». Ainsi :

- la surface d'un membre supérieur est de 9 % ;
- celle de la tête et du cou, 9 % ;
- celle d'un membre inférieur, 18 % ;
- celle de chaque héli-tronc ventral et dorsal, 18 % ;
- celle du périnée, 1 % ;
- chez l'enfant, les chiffres sont identiques sauf pour la tête et le cou (19 %), et un membre (13 %).

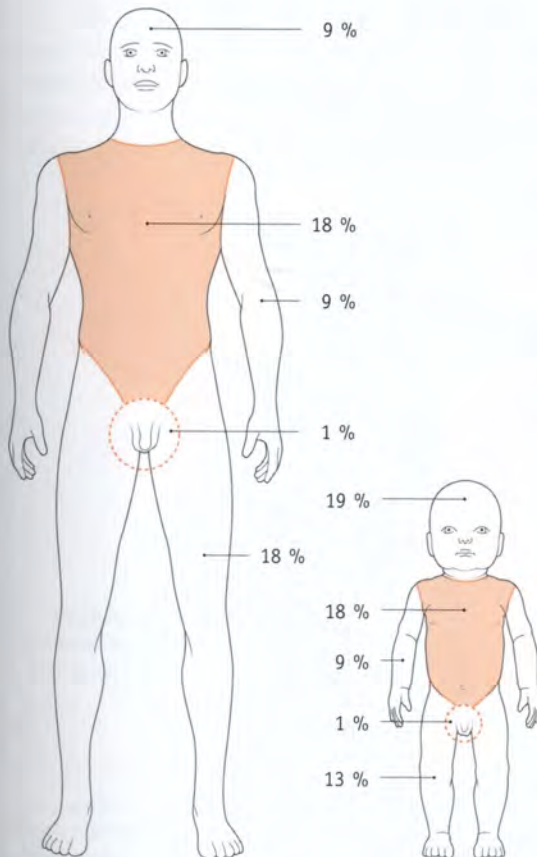


FIG. 6.2. « Règle des neuf »

Une destruction cutanée inférieure à 10 % est de pronostic bénin.

Le pronostic vital est engagé si elle est supérieure à 10 % chez l'enfant et 20 % chez l'adulte.

#### 2 | Épaisseur

Elle est en moyenne de 1 à 2 mm.

Elle est plus mince chez la femme, le vieillard, au niveau des paupières, des organes génitaux, des régions ventrales. Elle est plus épaisse au niveau des régions plantaires et dorsales.

#### 3 | Poids

Il est d'environ 2 700 g, voire plus de 6 kg si l'on inclut le pannicule adipeux (soit environ 15 % du poids du corps).

#### 4 | Température

Variante selon les régions, elle est comprise entre 32° à 36°, les orteils étant les régions les plus froides.

#### 5 | Élasticité

Elle est importante et permet les plasties chirurgicales. Elle diminue avec l'âge.

6 | La charge électrique de sa surface cutanée est négative.

### B | ANATOMIE DE SURFACE

#### 1 | Coloration

Variante selon les races, elle présente dans toutes les races :

- des régions plus pigmentées après la puberté : aréole des seins, organes génitaux ;
- des régions moins pigmentées : régions palmaires et plantaires.

Cette coloration est modifiée par certaines maladies : anémie, ictère, maladie d'Addison, etc.

#### 2 | Morphologie

La surface de la peau présente des pores, des sillons et des crêtes.

- Des *pores pileux* émergent les poils et les sécrétions des glandes sébacées.
- Des *pores sudorifères* s'écoule la sueur.
- Les *sillons* sont apparents et transversaux au niveau des plis de flexion; des sillons discrets et de directions diverses quadrillent la peau.
- Les *crêtes* sont apparentes ou discrètes. Au niveau des régions palmaires et plantaires, elles constituent les *dermatoglyphes* qui sont un élément d'identification des individus.

Régis par un système génétique, les dermatoglyphes sont utilisés en anthropologie et par les services judiciaires; ils permettent l'orientation d'un diagnostic génétique.

## C | STRUCTURE

### 1 | L'épiderme

C'est un épithélium pavimenteux pluristratifié épais de 0,04 à 0,4 mm.

Il comprend de la superficie vers la profondeur cinq couches : cornée, claire, granulaire, épineuse et basale<sup>2</sup>.

Les couches cornée et granulaire sont absentes au niveau des lèvres buccales et génitales.

La couche basale contient les mélanocytes, responsables de la coloration cutanée.

On note environ 2 000 mélanocytes par mm<sup>2</sup> sur le visage et les avant-bras, et 1 000 ailleurs.

Le mélanome malin est une tumeur cutanée invasive dérivant des mélanocytes. Il est favorisé par l'irradiation de ces cellules.

Dans la brûlure de 1<sup>er</sup> degré, tels les coups de soleil, les couches superficielles sont détruites. Elle est caractérisée par l'érythème. La cicatrisation part du stratum basale. Elle est totale et s'achève par une desquamation cutanée.

Dans la brûlure du 2<sup>e</sup> degré, la couche basale de l'épiderme est atteinte. Elle est caractérisée par des phlyctènes<sup>3</sup>.

La régénération cutanée centrifuge est souvent rapide; la réparation part de l'épithélium des annexes cutanées. Elle se traduit par une cicatrice indélébile mais non rétractile (fig. 6.3).

### 2 | Le derme (fig. 6.4)

Sous-jacent à l'épiderme, il repose sur la toile sous-cutanée et contient les glandes cutanées, les corpuscules nerveux terminaux, les capillaires, des muscles cutanés, les follicules pileux et les rétinaculum cutanés.

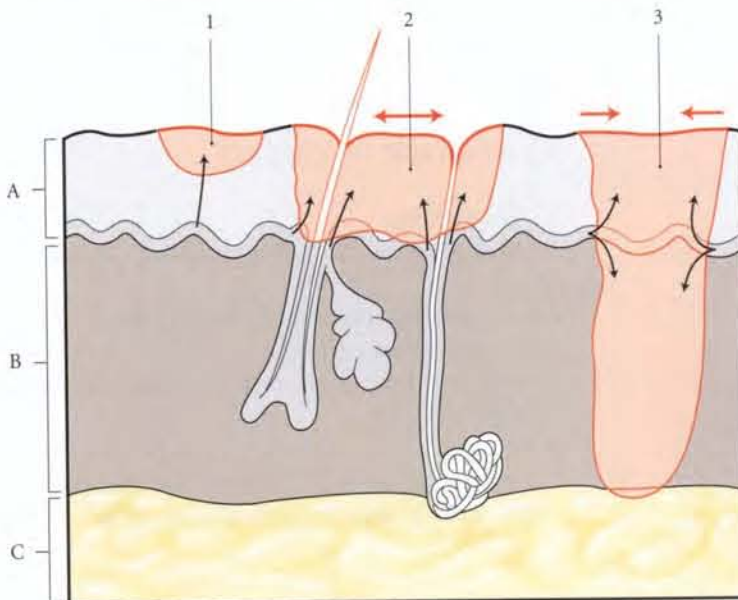


FIG. 6.3. Lésions des brûlures cutanées (sens de la régénération)

- A. épiderme  
B. derme  
C. toile sous-cutanée
1. 1<sup>er</sup> degré  
2. 2<sup>e</sup> degré  
3. 3<sup>e</sup> degré

2. Syn. : stratum cornéum, lucidum, granulosum, spinosum et basale.

3. Vésicules remplies de sérosité claire.

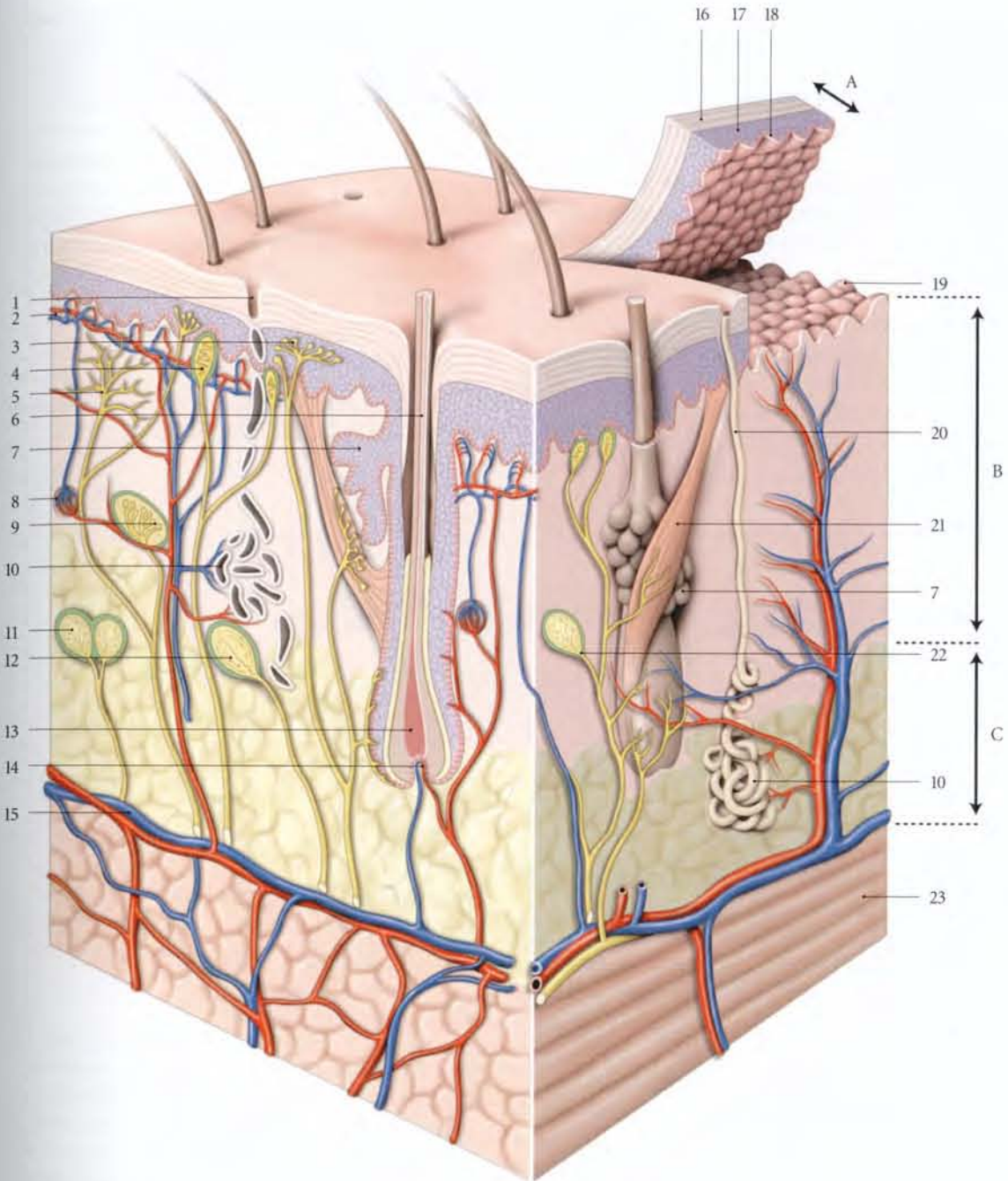


FIG. 6.4. Peau (vue tridimensionnelle schématique)

A. épiderme

B. derme

C. toile sous-cutanée

1. pore sudorifère
2. réseau vasculaire sous-papillaire
3. épithéliocyte tactile
4. corpuscule tactile ovoïde
5. terminaison nerveuse libre

6. corps du poil
7. glande sébacée
8. glomus cutané
9. corpuscule tactile
10. glande sudorifère
11. corpuscule bulboïde
12. corpuscule lamelleux
13. bulbe du poil
14. papille du poil

15. réseau vasculaire dermique
16. couche cornée
17. couche granuleuse
18. couche basale
19. papille du derme
20. conduit sudorifère
21. m. arrecteur
22. corpuscule génital
23. m. sous-cutané

Les *rétinaculum cutané* ou *ligaments cutanés* sont des tractus fibreux qui solidarissent le derme à la toile sous-cutanée.

Le derme, épais de 0,5 à 2,5 mm, comprend deux couches, les stratum papillaire et réticulaire.

**a) Le stratum papillaire** présente de nombreuses papilles en direction du stratum basal auquel il est étroitement uni. Il est constitué d'un tissu conjonctif délicat.

**b) Le stratum réticulaire**, plus épais, est constitué d'un tissu conjonctif dense contenant de nombreuses fibres collagènes et élastiques.

Les fibres du conjonctif ont, dans de nombreuses régions cutanées, une direction prédominante. Pen-

dant la mobilisation de la peau, elles induisent des plis, ou lignes de force cutanées (lignes de Langer). Les incisions cutanées, dans ces lignes de force, donnent de meilleures cicatrisations cutanées (fig. 6.5).

Dans la brûlure de 3<sup>e</sup> degré, tout le derme est atteint. Elle est caractérisée par la formation d'escarres. La régénération cutanée centripète est lente et incertaine. Elle part du stratum basal et se termine par une cicatrice rétractile.

## D | VASCULARISATION (fig. 6.6)

Les vaisseaux, très nombreux, sont situés dans le derme; l'épiderme est dépourvu de vaisseaux.

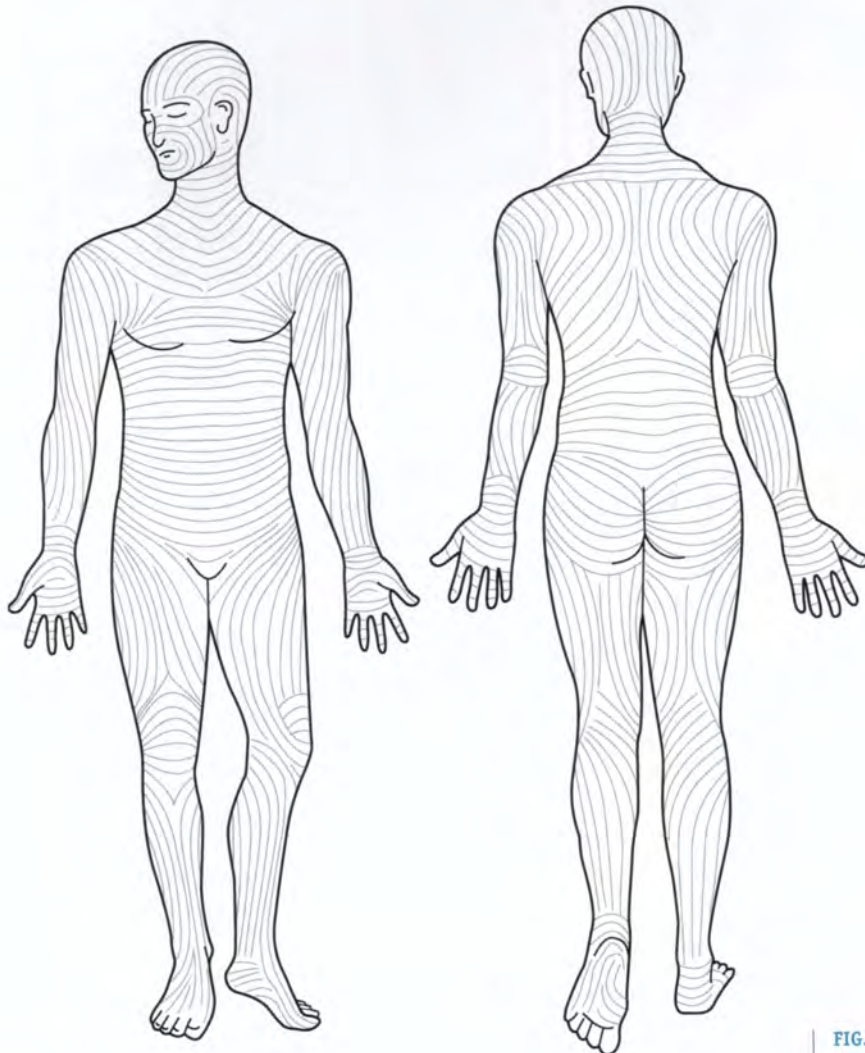
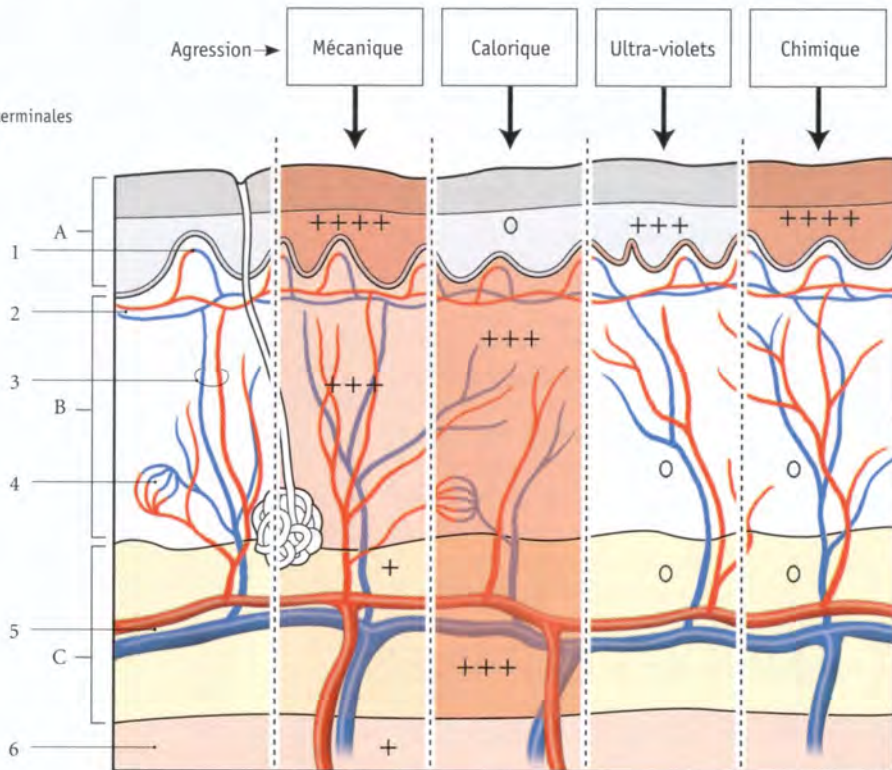


FIG. 6.5. Lignes de force cutanées (de Langer) (d'après H.T. Cox)

**FIG. 6.6. Vascularisation de la peau.**  
**Rôle (+) des couches cutanées contre des agressions**

- A. épiderme  
 B. derme  
 C. toile sous-cutanée

1. artérioles et veinules terminales  
 2. réseau sous-papillaire  
 3. rameaux verticaux  
 4. glomus cutané  
 5. réseau dermique  
 6. m. sous-cutané



L'arrêt prolongé de cette circulation cutanée, en particulier par la compression, entraîne la formation des escarres.

### 1 | Les artères

Elles forment un réseau artériel dermique d'où partent des rameaux verticaux vers la surface pour former le *réseau artériel sous-papillaire*.

Du réseau artériel sous-papillaire naissent les artérioles terminales destinées aux papilles dermiques.

### 2 | Les veines

Elles ont la même disposition que les artères avec un réseau veineux dermique et un réseau veineux sous-papillaire.

### 3 | Les anastomoses artério-veineuses

Il existe de nombreuses anastomoses simples entre les artérioles terminales du réseau sous-papillaire.

Dans la partie moyenne du derme de certaines régions se trouvent des *glomus cutanés*. Ce sont des pelotons d'anastomoses artério-veineuses contenant des myoépithéliocytes qui règlent le débit de ces dérivations. Les glomus assurent l'adaptation de la circulation à la température extérieure.

### 4 | Les vaisseaux lymphatiques

Ils naissent dans les papilles dermiques pour constituer sous le derme un réseau difficile à isoler.

## E | INNERVATION

Elle est assurée par les rameaux cutanés des nerfs spinaux et de certains nerfs crâniens. Les nerfs constituent deux plexus, sous-épidermique et dermique.

Le derme est riche en terminaisons nerveuses, en particulier, les *corpuscules du tact non capsulés* et *capsulés*. L'épiderme ne contient que des *terminaisons nerveuses libres*. Les neurofibres sensibles assurent la perception de la *sensibilité nociceptive* et *protopathique*. Les neuro-

fibres sympathiques contrôlent la vasomotricité, la sudation et l'horripilation (ou pilo-érection). Un territoire cutané innervé par un nerf spinal constitue un *dermatome* (voir Tome 5).

## F | ANATOMIE FONCTIONNELLE

La peau est un organe aux fonctions diverses.

- 1 | C'est un **organe sensoriel**, grâce à sa richesse en récepteurs tactiles, thermiques et algiques.
- 2 | C'est un **organe protecteur**. La peau isole l'organisme du milieu extérieur grâce à sa résistance, son élasticité et ses sécrétions (sueur, sébum, cellules kératinisées et provitamine D). La résistance mécanique relève surtout du stratum cornéum et du derme. La protection contre le rayonnement solaire est assurée par les mélanocytes.

3 | C'est un **organe thermo-régulateur** grâce à la présence d'une part, de nombreux récepteurs nerveux recueillant les stimulus barométriques et thermiques, et d'autre part, d'une vascularisation dense; la thermolyse a lieu surtout au niveau de la peau par convection, radiation ou évaporation.

4 | C'est un **organe épurateur**, en particulier du CO<sub>2</sub> et de l'urée; la quantité d'eau éliminée par perspiration et transpiration est légèrement supérieure à celle du poumon; soit 500 à 700 g par jour.

5 | C'est un **organe d'absorption** d'eau et de gaz, à l'exception de l'oxyde de carbone; cette fonction est mise à profit en thérapeutique.

6 | C'est un **organe métabolique**. La peau participe à la synthèse de certaines vitamines (A, B, C, D) et elle intervient dans les mécanismes d'immuno-allergie.

## 6.3 ANNEXES CUTANÉES

### A | POILS

Un poil est une tige constituée de cellules cornées kératinisées et mortes.

#### 1 | Forme

Raide ou frisé, le poil présente :

- une partie cachée dans la peau, la *racine*;
- une partie libre, visible, le *scapus*;
- une extrémité libre, l'*apex*;
- et une extrémité profonde, renflée, le *bulbe*.

#### 2 | La couleur, la longueur et le diamètre

Ces caractéristiques varient selon les sujets et les races.

La couleur dépend de la quantité et de la qualité de mélanine du poil.

#### 3 | Nombre

On dénombre sur le visage 600 poils par cm<sup>2</sup> et sur le cuir chevelu environ 100 000 cheveux chez l'adulte. Les individus roux en présentent moins.

#### 4 | Topographie

Les poils sont disséminés sur tout le corps sauf au niveau des régions palmaires et plantaires, à la face dor-

sale des phalanges distales, du mamelon, des faces vestibulaires des grandes lèvres, des petites lèvres, du prépuce, et du gland pénien ou clitoridien (fig. 6.7).

a) *Les poils ambosexuels* qui apparaissent à la puberté dans les deux sexes sont localisés dans les régions axillaire et pubienne.

b) *Les poils masculins* sont électivement localisés sur la face (barbe), les régions sternale et anale, la ligne médiane abdominale, le dos et les épaules.

L'hypertrichose, ou développement exagéré des poils, est souvent d'origine raciale (*exemple* : méditerranéenne).

L'hirsutisme, ou hypertrichose d'aspect masculin chez la femme, est d'origine hormonale.

#### 5 | Structure

a) *Le poil* (fig. 6.8)

Le poil comporte trois couches : la médulla, le cortex et la cuticule du poil.

- *La médulla* est présente dans les gros poils. Elle est constituée de deux rangées de cellules cubiques

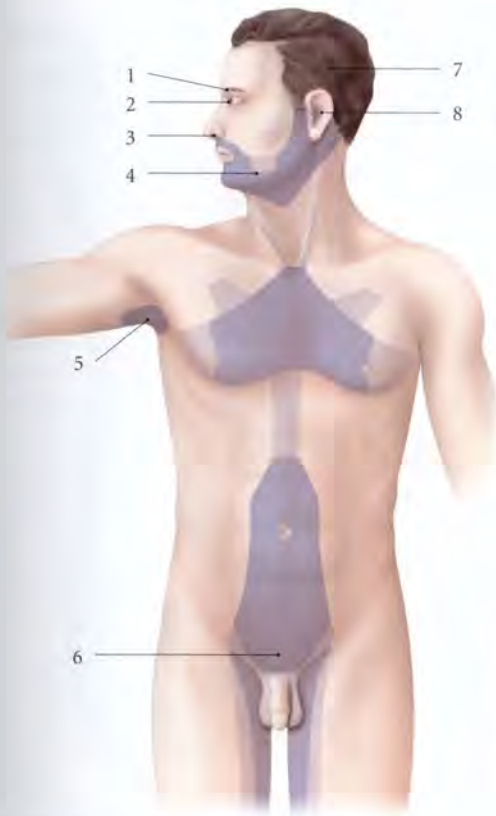

FIG. 6.7. Pilosité masculine

- |              |                    |
|--------------|--------------------|
| 1. sourcil   | 5. pois axillaires |
| 2. cils      | 6. poils pubiens   |
| 3. vibrisses | 7. cheveux         |
| 4. barbe     | 8. poils du tragus |

qui se kératinisent progressivement, et d'espaces remplis d'air.

- **Le cortex** entoure la médulla. Il est constitué de *squamocytes*. En s'éloignant du bulbe, ces cellules deviennent fusiformes et se kératinisent. Elles contiennent des granules de mélanine dans les poils sombres et de l'air dans les poils clairs.
- **La cuticule** est formée de cellules qui se kératinisent pour devenir de petites lamelles cornées, imbriquées comme des tuiles avec leur bord libre dirigé vers la surface cutanée.
- **La cavité du bulbe du poil** renferme la papille du poil.

#### b) Le follicule du poil

Il enveloppe la racine du poil. Dans le follicule pileux s'ouvre le conduit de la glande sébacée. Il est constitué de plusieurs couches concentriques.

- La gaine épithéliale radulaire interne est une structure transitoire qui comprend trois couches :

- la gaine de la cuticule;
- la gaine épithéliale granulifère<sup>4</sup>;
- la couche épithéliale pâle.

- La gaine épithéliale radulaire externe est en continuité avec l'épiderme.
- La membrane basale (ou vitrée) sépare cette dernière de la gaine radulaire dermique, conjonctive.

#### c) Le muscle arrecteur du poil

C'est un muscle lisse qui s'insère sur la gaine radulaire dermique du poil sur la couche papillaire du derme. Il redresse le poil et déprime la peau, en lui donnant un aspect granuleux ou « peau en chair de poule ».

## 6 | Vaisseaux et nerfs

a) **Les vaisseaux** sont situés dans la papille du poil et dans la gaine radulaire dermique entourant le follicule du poil.

La perte de flux sanguin entraîne la mort du follicule pileux et la chute du poil.

b) **Les terminaisons nerveuses** du follicule pileux sont situées dans la gaine radulaire dermique du follicule. Elles participent à la sensibilité tactile de la peau.

## 7 | Anatomie fonctionnelle

#### a) Mobilisation du poil

La contraction du muscle arrecteur redresse le poil et favorise son ascension pour être éliminé lorsqu'il est mort.

#### b) Durée de vie

Variable, elle est influencée par des facteurs hormonaux et climatiques.

La durée de vie des cheveux est longue (3 à 5 ans) et celle des sourcils courte (3 à 5 mois).

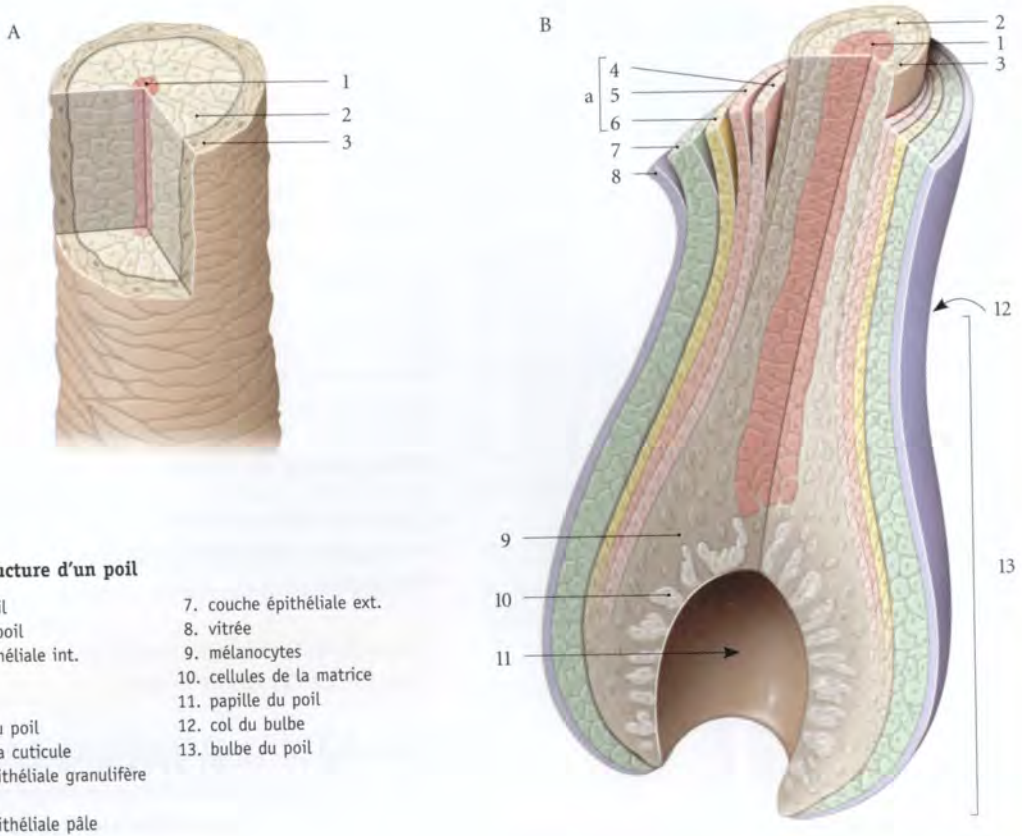
Certaines maladies ou thérapeutiques entraînent la chute totale et momentanée des poils.

#### c) Vitesse de croissance

Variable selon les régions, elle est en moyenne chez l'adulte plus importante au niveau des cheveux, des poils pubiens et axillaires (1,4 à 2,8 mm par semaine), qu'au niveau des jambes.

d) **Le renouvellement du poil** est constant.

4. Ancien : couche de Huxley.



**FIG. 6.8. Structure d'un poil**

- |   |                            |
|---|----------------------------|
| A. tige du poil                           | 7. couche épithéliale ext. |
| B. racine du poil                         | 8. vitrée                  |
| a. gaine épithéliale int.                 | 9. mélanocytes             |
| 1. médulla                                | 10. cellules de la matrice |
| 2. cortex                                 | 11. papille du poil        |
| 3. cuticule du poil                       | 12. col du bulbe           |
| 4. gaine de la cuticule                   | 13. bulbe du poil          |
| 5. couche épithéliale granuleuse (Huxley) |                            |
| 6. couche épithéliale pâle                |                            |

## B | GLANDES CUTANÉES

### 1 | Les glandes sébacées

Ce sont des glandes acineuses disséminées sur toute la peau. Elles sont formées d'un à trois saccules. La plupart des glandes sont appendues latéralement au follicule pileux et s'ouvrent près du pore pileux dans la gaine épithéliale radulaire externe.

Elles sécrètent le sébum qui est un lubrifiant.

L'infection staphylococcique des glandes sébacées donne un furoncle.

### 2 | Les glandes sudorifères

Elles sont localisées sur toute la peau, à l'exception de la conque, des mamelons, du gland pénien, du gland clitoridien et des petites lèvres. On en distingue deux types.

#### a) Les glandes sudorifères mérocrines (ou eccrines)

Ce sont des glandes tubulées et pelotonnées dans leur partie profonde. Leurs sécrétions, essentiellement aqueuses, forment la sueur.

L'évaporation de la sueur refroidit la surface de la peau.

#### b) Les glandes sudorifères apocrines

Plus grandes que les précédentes, elles sont localisées dans la fosse axillaire, l'aréole mammaire et la marge de l'anus.

Elles sécrètent un liquide plus visqueux.

Les sécrétions des glandes sudorifères, inodores, deviennent odorantes par la contamination des bactéries cutanées.

Leur infection saphylococcique donne une *hidrosadénite*.

### 3 | Les glandes mammaires (voir Tome 3)

### 4 | Vascularisation et innervation

Les glandes cutanées sont vascularisées et innervées par des rameaux sympathiques appartenant aux vaisseaux et nerfs cutanés.

## C | ONGLES (fig. 6.9)

L'ongle est une lame cornée et élastique recouvrant l'extrémité de la face dorsale de la phalange distale des doigts et des orteils.

Il présente deux parties, l'une visible, le *corps*, et l'autre cachée, la *racine*.

### 1 | Morphologie

a) **Le corps.** Légèrement translucide, il permet d'apercevoir la couleur rose des vaisseaux de la matrice, sauf près de la racine où il présente :

- la **lunule**, zone semi-lunaire blanchâtre située près de la racine ;
- l'**hyponychium**<sup>5</sup>, repli corné adhérent à la face inférieure de l'ongle près du bord libre ;
- des bords latéraux et postérieur, recouverts par un repli cutané, le **vallum**.

b) **La racine.** Elle est située dans le sinus de l'ongle, formé par un repli épithélial. Elle est recouverte par le vallum postérieur, dont le bord libre forme un liséré de kératine, l'**éponychium**.

### 2 | Structure (fig. 6.10)

a) **L'ongle** correspond à la couche cornée de l'épiderme.

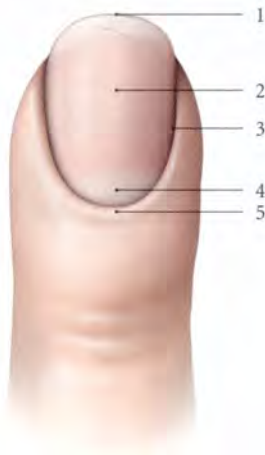

FIG. 6.9. Ongle (vue dorsale)

- |                   |                 |
|-------------------|-----------------|
| 1. bord libre     | 4. lunule       |
| 2. dos de l'ongle | 5. vallum post. |
| 3. vallum latéral |                 |

5. Ancien. : cuticule.  
6. Ancien. : lit de l'ongle.

b) **Le lectule**<sup>6</sup> est la surface épidermique adhérente. C'est une surface plissée avec des crêtes et des sillons dermiques.

Il présente deux parties, distale et proximale, fonctionnellement différentes.

- La **partie distale** correspond à la couche épineuse de l'épiderme. Elle est composée de plusieurs couches de cellules aplaties, claires, pourvues de noyaux rétractés.

Elle ne participe pas à la formation de l'ongle.

- La partie proximale ou **matrice de l'ongle** est située sous la racine et la lunule de l'ongle. Elle correspond à la couche basale de l'épiderme et se continue sans démarcation avec ses voisines.

Elle produit l'ongle et la prolifération cellulaire se fait vers l'extrémité distale.

La transparence de l'ongle et la richesse vasculaire du lectule donnent une information sur l'oxygénation du sang dermique.

### 3 | Croissance de l'ongle

Elle est ininterrompue de la vie fœtale jusqu'à la mort. Elle est plus rapide au niveau des doigts (1 à 2 mm par semaine) qu'au niveau des orteils (0,25 mm par semaine). Elle est plus importante l'été que l'hiver. La croissance s'effectue à partir de la matrice de l'ongle.

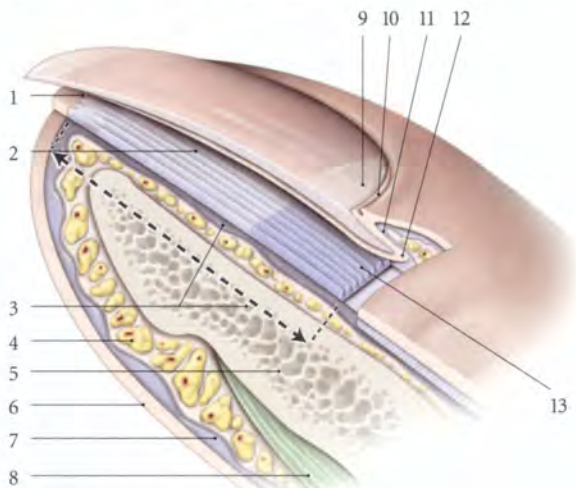


FIG. 6.10. Ongle (coupe longitudinale d'une phalange distale)

- |                     |  |
|---------------------|--|
| 1. hyponychium      | 8. tendon du m. fléchisseur            |
| 2. couche épineuse  | 9. lunule                              |
| 3. lectule          | 10. éponychium                         |
| 4. derme            | 11. racine de l'ongle                  |
| 5. phalange distale | 12. sinus de l'ongle                   |
| 6. couche cornée    | 13. matrice de l'ongle (couche basale) |
| 7. couche basale    |  |

## D | BOURSE SYNOVIALE SOUS-CUTANÉE

Formation sacculaire remplie de liquide synovial située sous la peau en regard de certaines articulations (coude, genou). Elle facilite le glissement de la peau au cours des mouvements.

## 6.4 TOILE SOUS-CUTANÉE

La toile sous-cutanée ou fascia superficiel est un tissu conjonctif lâche interposé entre la peau et le fascia profond.

Elle est absente au niveau des paupières, du pénis, du scrotum, du mamelon et de l'aréole. Dans certaines régions, elle se charge de lobules graisseux et devient le *pannicule adipeux*.

Dans d'autres régions, elle est plus identifiable car plus riche en fibres collagènes et élastiques dans sa partie profonde.

Elle contient les vaisseaux et les nerfs superficiels, les glandes sudoripares, les follicules pileux et les muscles peauciers.

- C'est le lieu de l'injection sous-cutanée (fig. 6.11).
- C'est dans la toile sous-cutanée que se localisent les œdèmes et les hématomes sous-cutanés.
- Le surpoids chez la femme se traduit surtout par une augmentation de la graisse sous-cutanée.
- La toile sous-cutanée peut être le siège d'une infection nécrosante, ou *facélie nécrosante*. Cette infection rarissime est grave.

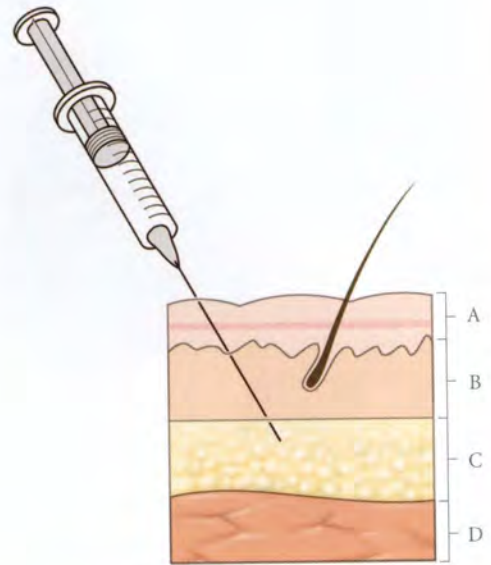


FIG. 6.11. Injection sous-cutanée

A. épiderme  
B. derme

C. toile sous-cutanée  
D. m. sous-cutané

Système nerveux périphérique, voir Tome 5.

# ORGANO- GÉNÈSE DES MEMBRES

- Bourgeons des membres 101
  - Développement des os des membres 102
  - Développement des muscles des membres 104
- Développement de l'innervation des membres 105
  - Développement des vaisseaux des membres 107

# 7

## Développement des membres

Les bourgeons des membres apparaissent au cours de la 4<sup>e</sup> semaine du développement sur les parois latérales de l'embryon ; ceux des membres supérieurs précèdent de deux jours ceux des membres inférieurs.

Les malformations majeures des membres sont rares ; par contre, les malformations partielles et mineures sont plus fréquentes. Elles relèvent soit de facteurs génétiques, soit de facteurs d'environnement (agents tératogènes, malposition du fœtus *in utero*...).

### 7.1 BOURGEONS DES MEMBRES

#### A | CONSTITUTION

Chaque bourgeon est constitué de mésenchyme recouvert d'ectoderme. Aplati transversalement, il présente :

- deux faces, médiale et latérale ;
- deux bords, *pré-axial* et *post-axial*. Le pouce et l'hallux se développent sur le bord pré-axial ;
- une extrémité, constituée par un épaississement de l'ectoderme, *la crête ectodermique apicale*. Celle-ci induit le développement et la transformation du mésenchyme (fig. 7.1).

L'absence de bourgeon se traduit à la naissance par une amélie<sup>1</sup>.

#### B | ÉVOLUTION

##### 1 | Au cours de la 5<sup>e</sup> semaine

a) *Les plis des membres*, coude, genou, poignet et cheville se dessinent. Le coude croît en direction caudale et le genou en direction crâniale.

b) *Les lames primitives* des mains et des pieds présentent les sillons digitaux.

1. Absence totale de membre.

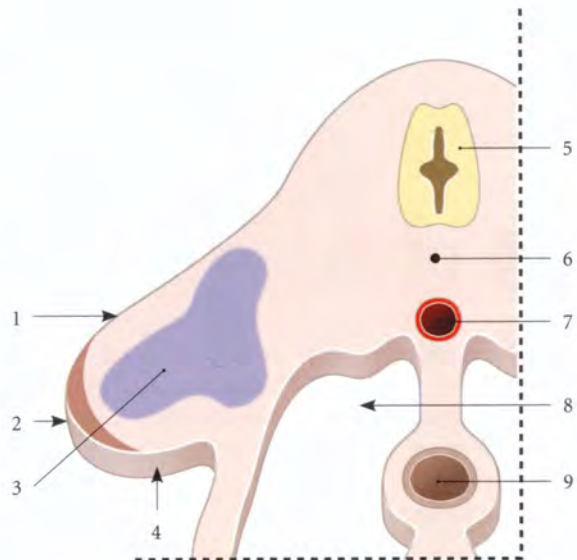


FIG. 7.1. Coupe transversale partielle d'un bourgeon des membres

1. face latérale
2. crête ectodermique apicale
3. centre de chondrification
4. face médiale
5. tube neural
6. notochorde
7. aorte primitive
8. cœlome interne
9. intestin primitif

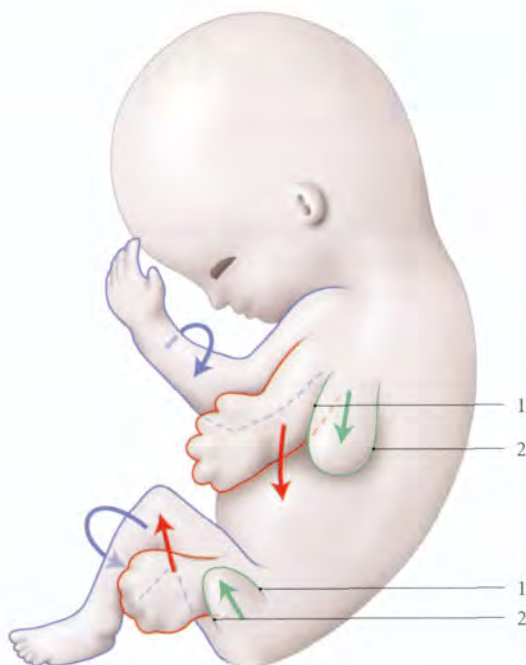
Ces sillons digitaux, en se résorbant, isolent les doigts.

La persistance à la naissance de ces sillons donne une syndactylie ou doigts palmés.  
Le développement partiel d'un bourgeon se traduit par une méromélie<sup>2</sup>.

**2 | Au cours de la 7<sup>e</sup> semaine** (fig. 7.2), les rotations axiales des membres se produisent.

**a) Le membre supérieur** subit une rotation latérale de 90°, le bord pré-axial devenant latéral.

**b) Le membre inférieur** subit une rotation médiale de 90°, le bord pré-axial devenant médial. À cette rotation qui s'achève après la naissance, s'associent une adduction et une extension.



**FIG. 7.2.** Embryon de 7 semaines environ

- en rouge : évolution des membres
- les flèches bleues indiquent le sens du développement et de la rotation

1. bord pré-axial
2. bord post-axial

2. Absence partielle d'un membre.

## 7.2 DÉVELOPPEMENT DES OS<sup>3</sup>

Dans le mésenchyme des bourgeons des membres apparaissent, pendant la 6<sup>e</sup> semaine, des **centres de chondrification**. Ces centres s'entourent de périchondre et définissent les matrices cartilagineuses de chaque os. Seule la clavicule présente une ossification intramembraneuse (fig. 7.3).

### A | FORMATION DES OS

#### 1 | La ceinture des membres

À la base de chaque bourgeon existent deux centres de chondrification, ventral et dorsal.

Des centres ventraux naissent :

- pour le membre supérieur, le processus coracoïde et le tubercule supraglénoidal ;
  - pour le membre inférieur, le pubis et l'ischium.
- Des centres dorsaux naissent :
- pour le membre supérieur, le reste de la scapula ;
  - pour le membre inférieur, l'ilium.

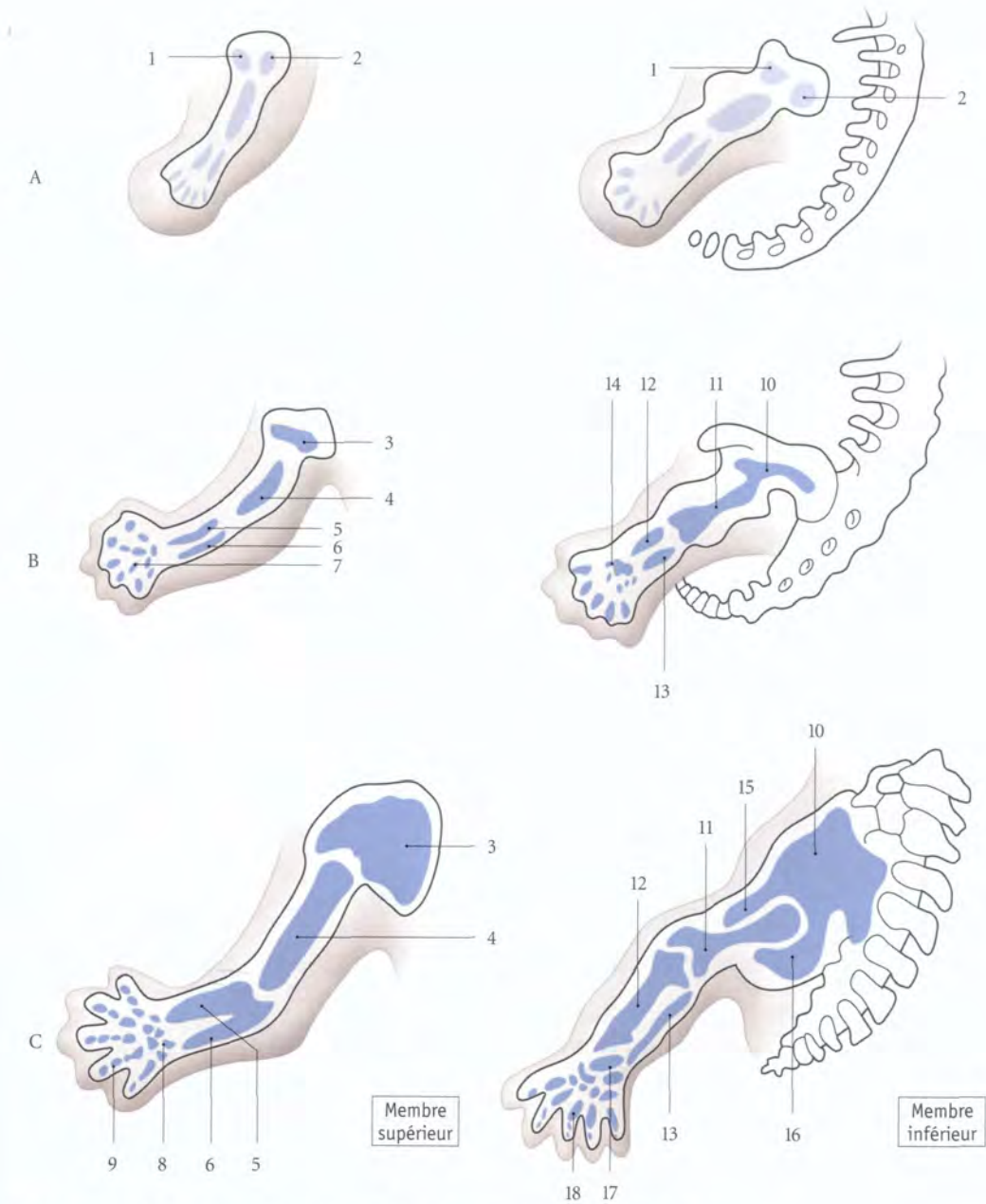
#### 2 | La partie libre des membres

Dans la région axiale des bourgeons des membres se développent les centres de chondrification qui séparent les masses musculaires ventrale et dorsale.

### B | LES POINTS D'OSSIFICATION

Dans les matrices cartilagineuses, apparaissent les points d'ossification primaires, puis les points d'ossification secondaires (voir chaque os).

3. Pour la formation des articulations, voir Chapitre 3.



**FIG. 7.3.** Formation des matrices cartilagineuses des os des membres (coupe longitudinale)

- A. 5 semaines
- B. 6 semaines
- C. 7-8 semaines

- 1. centre de chondrification ventral
- 2. centre de chondrification dorsal
- 3. scapula
- 4. humérus

- 5. radius
- 6. ulna
- 7. main
- 8. carpe
- 9. métacarpe et doigts
- 10. ilium
- 11. fémur

- 12. tibia
- 13. fibula
- 14. pied
- 15. pubis
- 16. ischium
- 17. tarse
- 18. métatarse et orteils

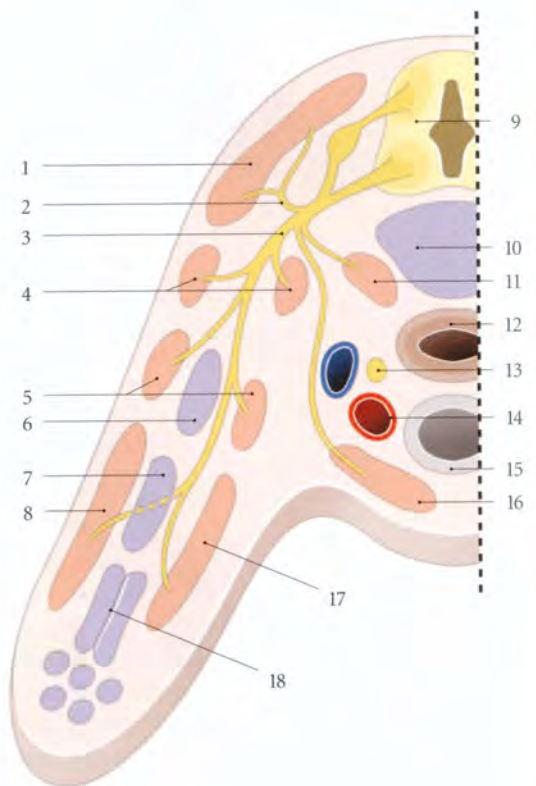
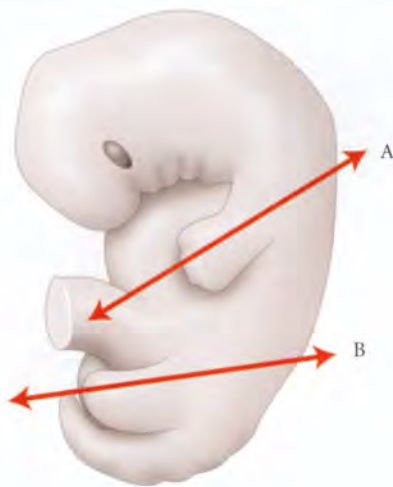
## 7.3 DÉVELOPPEMENT DES MUSCLES

Les muscles des membres dérivent du mésoderme somatique qui forme, dans chaque bourgeon des membres, deux condensations, les masses myogènes ventrale et dorsale, dont les cellules se différencient en myoblastes.

**La masse myogène ventrale** donne les muscles fléchisseurs et pronateurs du membre supérieur, et les muscles fléchisseurs et adducteurs du membre inférieur.

**La masse myogène dorsale** donne les muscles extenseurs et supinateurs du membre supérieur, et les muscles extenseurs et abducteurs du membre inférieur. Quelques muscles, en migrant de leur site d'origine, peuvent acquérir d'autres fonctions.

Chez l'embryon de 8 semaines de développement, presque tous les muscles squelettiques sont présents.



**FIG. 7.4.** Coupe transversale selon A, au niveau du membre supérieur

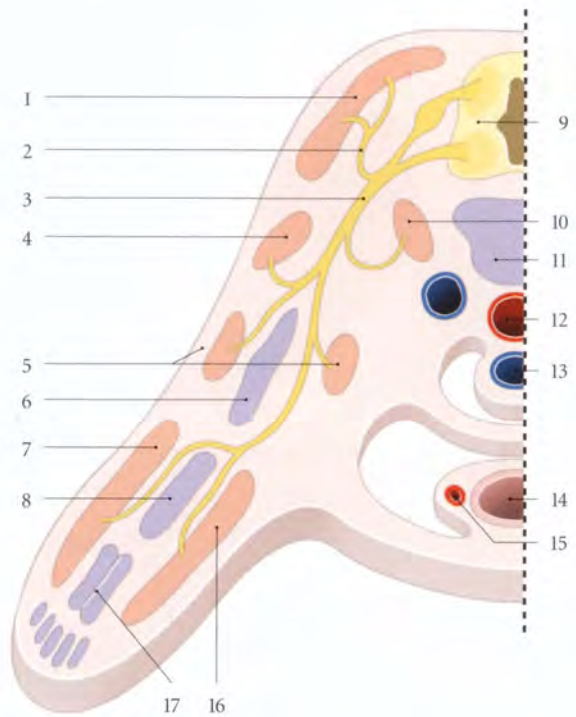
Embryon de 6 semaines environ

1. m. épaxial
2. r. dorsal du n. spinal
3. r. ventral du n. spinal
4. mm. scalènes
5. mm. de l'épaule
6. scapula
7. humérus
8. mm. extenseurs
9. moelle spinale
10. disque intervertébral primitif
11. mm. prévertébraux
12. œsophage
13. n. vague
14. a. carotide commune
15. trachée
16. m. infrahyoïdien
17. mm. fléchisseurs
18. radius et ulna

**FIG. 7.5.** Coupe transversale selon B, au niveau du membre inférieur

Embryon de 6 semaines environ

1. m. épaxial
2. r. dorsal du n. spinal
3. r. ventral du n. spinal
4. m. carré des lombes
5. mm. de la ceinture pelvienne
6. os coxal
7. mm. extenseurs
8. fémur
9. moelle spinale lombo-sacrée
10. mm. prévertébraux
11. disque intervertébral lombo-sacral
12. aorte
13. v. iliaque commune droite
14. vessie
15. a. ombilicale droite
16. mm. fléchisseurs
17. tibia et fibula



## 7.4 DÉVELOPPEMENT DE L'INNERVATION

L'innervation des membres, complexe et très précoce, débute avec la formation du bourgeon des membres. Les connexions précoces entre les nerfs et les condensations myoblastiques seraient indispensables à la différenciation fonctionnelle des muscles.

### A | INNERVATION MUSCULAIRE

Pendant la 5<sup>e</sup> semaine du développement, les nerfs croissent dans les bourgeons des membres à partir des plexus formés par les nerfs spinaux voisins.

La division de la masse musculaire primitive par les os en deux groupes musculaires, entraîne de même la division des nerfs en deux *branches*, *ventrale* et *dorsale*, qui restent indépendantes (fig. 7.4 et 7.5).

La migration des ébauches musculaires entraîne dans leur migration leur innervation. Les muscles conservent, à quelques rares exceptions près, leur innervation originelle.

### B | INNERVATION CUTANÉE (fig. 7.6)

Chez l'embryon, l'innervation radulaire cutanée se distribue sur les parois du tronc en bandes segmentaires ou *dermatomes*. Au fur et à mesure que les bourgeons des membres se développent, les dermatomes qui les recouvrent s'allongent.

**1 | Classiquement**, les dermatomes axiaux sont repoussés vers l'apex du bourgeon des membres. Les dermatomes préaxiaux et postaxiaux s'étirent vers l'apex du bourgeon des membres et perdent progressivement leur continuité dorsale avec ceux du tronc.

**2 | Pour J.J. Keegan et F.D. Garrett**, les dermatomes des membres gardent leur continuité dorsale avec ceux du tronc. La rotation plus complexe des membres inférieurs serait responsable de la torsion des dermatomes (fig. 7.7).

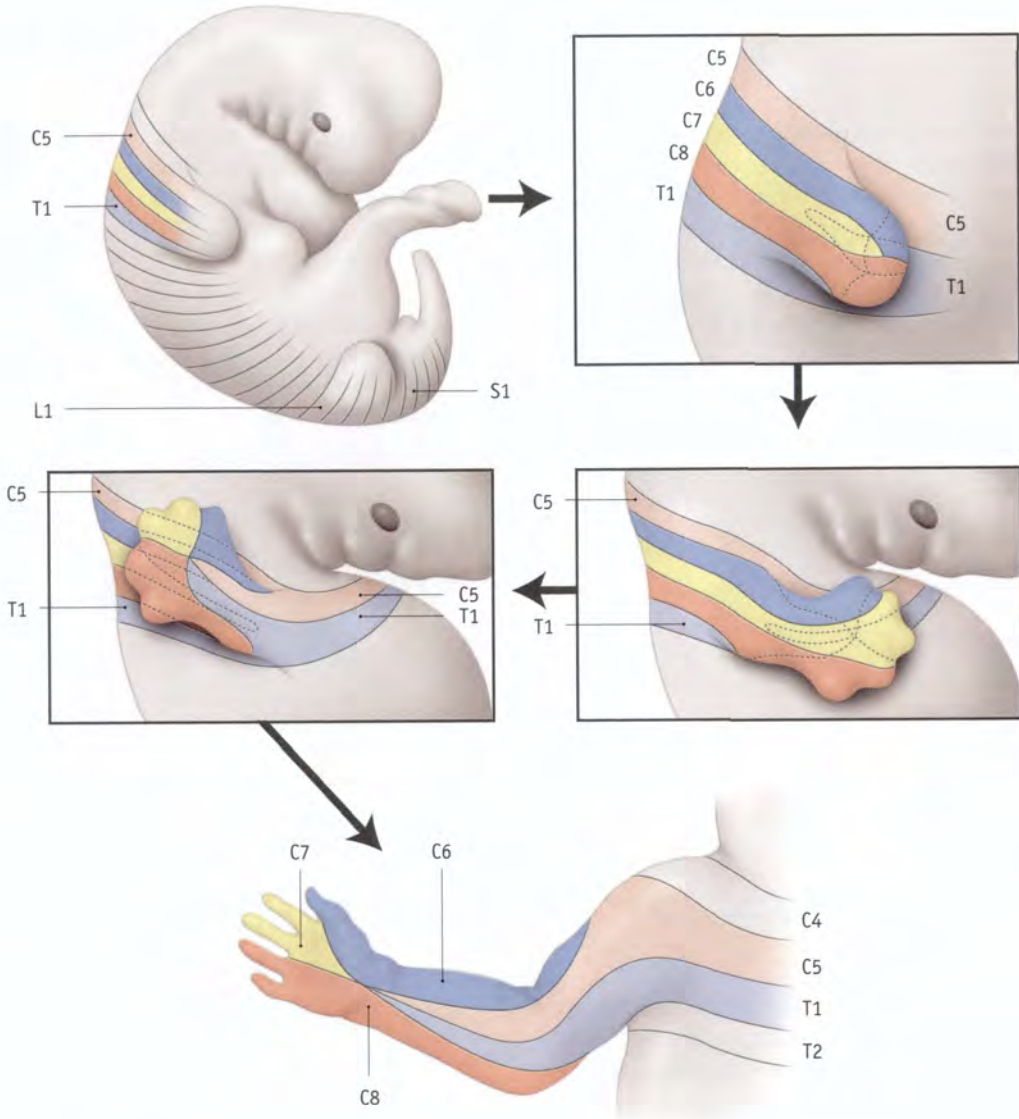


FIG. 7.6. Développement des dermatomes du membre supérieur (selon la conception de Keegan et Garrett)

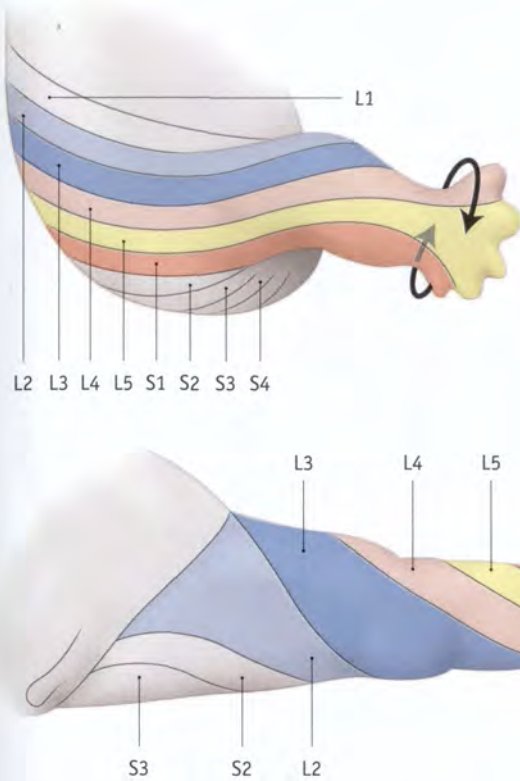


FIG. 7.7. Développement des dermatomes du membre inférieur (selon la conception de Keegan et Garrett)

## 7.5 DÉVELOPPEMENT DES VAISSEAUX

Les vaisseaux des membres dérivent du mésoderme somatique.

Ils apparaissent chez l'embryon de 5 semaines de développement, dès la formation des bourgeons des membres.

Ils sont indispensables à la poursuite de leur développement.

La complexité de cette organogénèse rend compte de l'extrême variabilité du réseau vasculaire des membres (fig. 7.8).

### A | DÉVELOPPEMENT DES ARTÈRES DES MEMBRES

Chaque bourgeon des membres présente dès le début de leur développement une *artère axiale* qui se termine par un *plexus digital*.

**1 | Les artères du membre supérieur** (fig. 7.9)  
L'artère axiale du membre supérieur provient de la branche latérale de la 7<sup>e</sup> artère segmentaire cervicale.

#### a) Stade initial

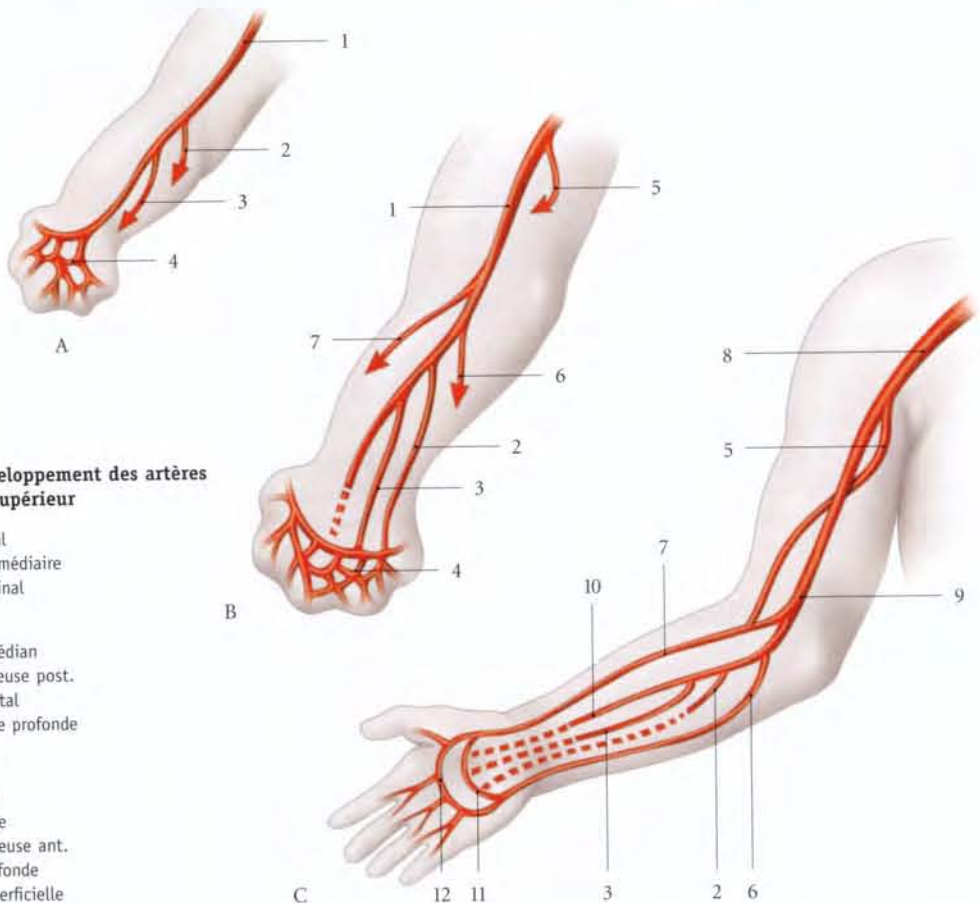
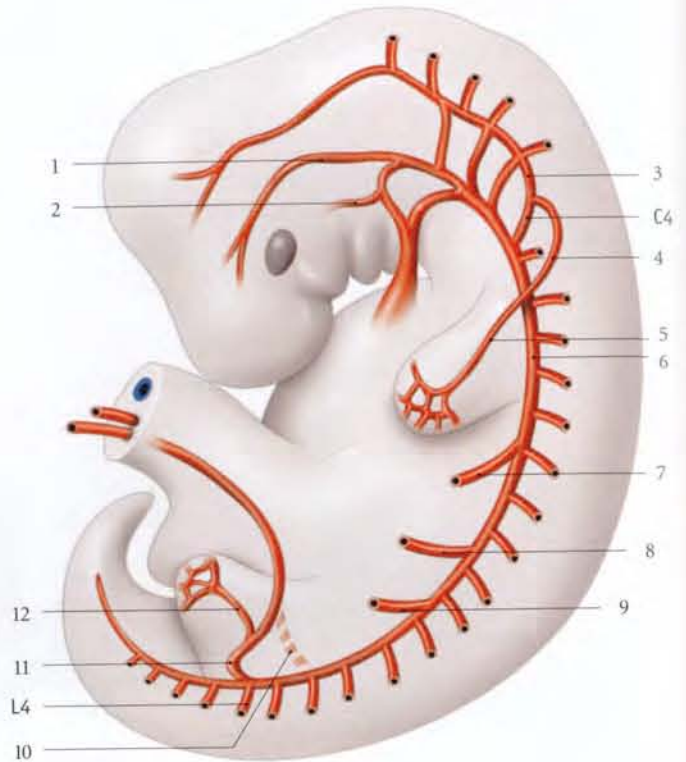
- L'*artère axiale* donne deux branches collatérales : l'artère du nerf médian et l'artère interosseuse postérieure.
  - Elles naissent du bord post-axial de la partie distale de l'artère axiale.
  - Et elles s'anastomosent avec le plexus digital.
- Du *plexus artériel digital*, s'identifie l'arcade palmaire profonde.

#### b) Stade intermédiaire

- Du bord post-axial de l'artère axiale naissent successivement :
  - de sa partie moyenne, l'artère radiale et l'artère ulnaire qui rejoignent le plexus digital ;
  - de sa partie proximale, l'artère brachiale profonde qui rejoint la partie proximale de l'artère radiale.
- Simultanément, l'extrémité distale de l'artère axiale disparaît ; le flux sanguin principal emprunte alors l'artère du nerf médian.

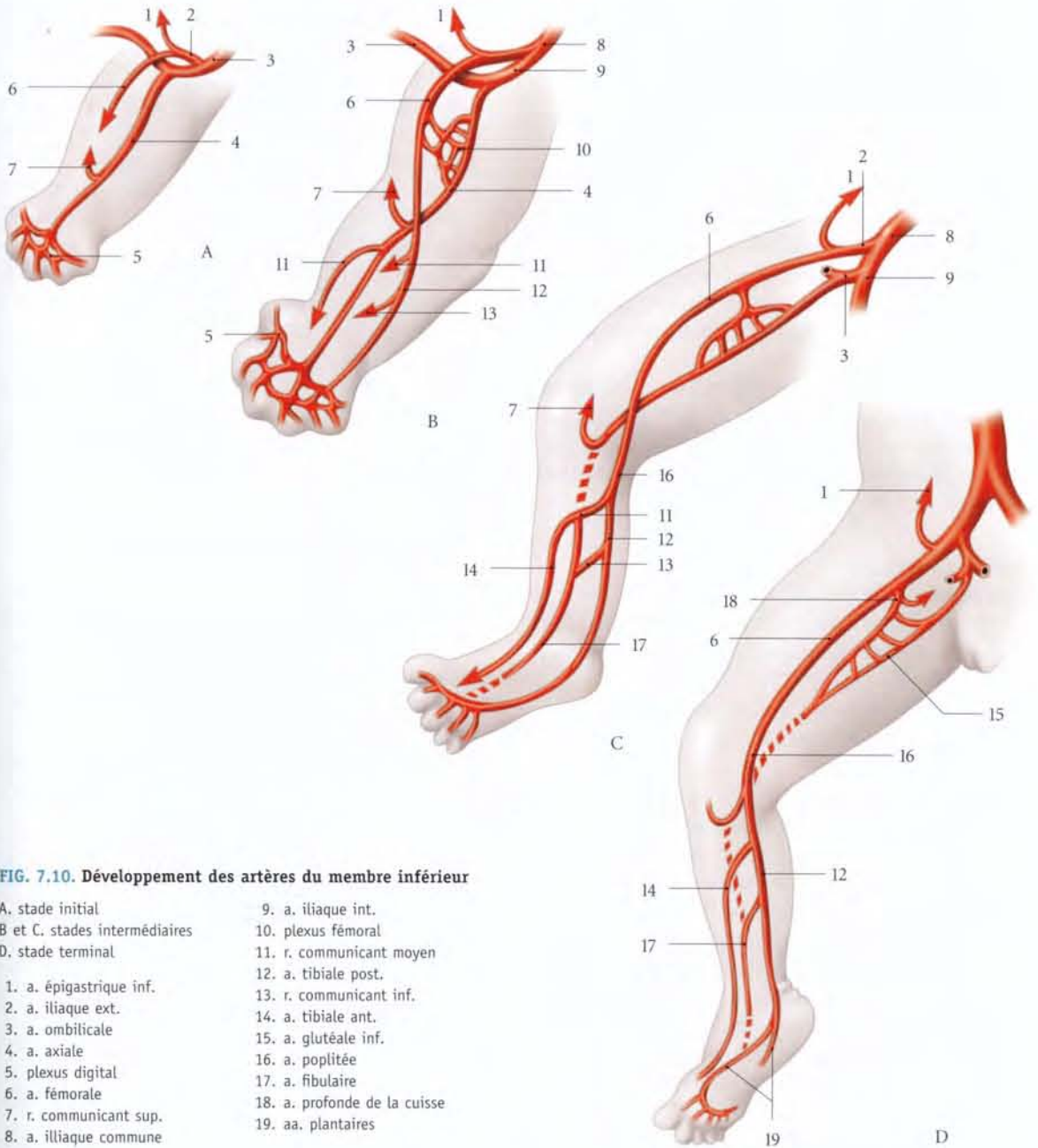
**FIG. 7.8. Origine des artères des membres**

1. a. carotide int. gauche
2. a. carotide ext. gauche
3. a. vertébrale gauche
4. a. subclavière gauche
5. a. axiale du membre sup. gauche
6. aorte
7. a. coélique
8. a. mésentérique sup.
9. a. mésentérique inf.
10. r. crânial de l'a. ombilicale
11. r. caudal de l'a. ombilicale
12. a. axiale du membre inf. gauche



**FIG. 7.9. Développement des artères du membre supérieur**

- A. stade initial
- B. stade intermédiaire
- C. stade terminal
1. a. axiale
2. a. du n. médian
3. a. interosseuse post.
4. plexus digital
5. a. brachiale profonde
6. a. ulnaire
7. a. radiale
8. a. axillaire
9. a. brachiale
10. a. interosseuse ant.
11. arcade profonde
12. arcade superficielle



**FIG. 7.10. Développement des artères du membre inférieur**

A. stade initial  
 B et C. stades intermédiaires  
 D. stade terminal

- |                         |                              |
|-------------------------|------------------------------|
| 1. a. épigastrique inf. | 9. a. iliaque int.           |
| 2. a. iliaque ext.      | 10. plexus fémoral           |
| 3. a. ombilicale        | 11. r. communicant moyen     |
| 4. a. axiale            | 12. a. tibiale post.         |
| 5. plexus digital       | 13. r. communicant inf.      |
| 6. a. fémorale          | 14. a. tibiale ant.          |
| 7. r. communicant sup.  | 15. a. glutéale inf.         |
| 8. a. iliaque commune   | 16. a. poplitée              |
|                         | 17. a. fibulaire             |
|                         | 18. a. profonde de la cuisse |
|                         | 19. aa. plantaires           |

**c) Stade terminal**

On observe l'atrophie de la partie distale de l'artère interosseuse postérieure et de l'artère du nerf médian.

**a) Stade initial**

• **De l'artère ombilicale** naît l'artère iliaque externe, en amont de l'origine de l'artère axiale. L'artère iliaque externe donne l'artère épigastrique inférieure et

**2 | Les artères du membre inférieur**

(fig. 7.10)

L'artère axiale du membre inférieur naît de la racine caudale de l'artère *ombilicale*<sup>4</sup>, suit le nerf sciatique et se termine par un plexus digital.

4. L'artère ombilicale est constituée initialement de deux racines :
- une racine crâniale (ou ventrale), temporaire, qui naît en amont de la 4<sup>e</sup> artère intersegmentaire lombaire ;
  - une racine caudale (ou dorsale), permanente, qui naît en aval de la 4<sup>e</sup> artère intersegmentaire lombaire.

se prolonge par l'artère fémorale qui croit le long du bord préaxial du bourgeon du membre.

- **L'artère axiale** donne dans sa partie moyenne le rameau communicant supérieur.

#### b) Stade intermédiaire

- **L'artère fémorale** croise, au niveau du genou, l'artère axiale, pour suivre le bord post-axial de la jambe et rejoindre le plexus digital :
  - au niveau de la cuisse, elle développe un plexus fémoral qui s'anastomose avec l'artère axiale<sup>5</sup> ;
  - au niveau du croisement, l'artère fémorale devient artère poplitée ;
  - au niveau de la jambe, elle devient artère tibiale postérieure.
- **L'artère axiale** donne une branche perforante pré-axiale, qui devient artère tibiale antérieure et artère dorsale du pied.

#### c) Stade terminal

- **Au niveau de la cuisse**
  - L'artère axiale devient artère glutéale inférieure et artère du nerf sciatique ; son extrémité distale s'atrophie.
  - Du plexus fémoral s'isolent les artères fémorale profonde, circonflexes fémorales et du muscle quadriceps.
- **Au niveau de la jambe**
  - L'artère fémorale devient artère tibiale postérieure.
  - L'artère axiale, en aval de l'artère tibiale antérieure, devient artère fibulaire ; en amont, elle s'atrophie.
  - Les artères fibulaire et tibiale postérieure communiquent par les rameaux communicants moyen et inférieur. Entre ces rameaux communicants, l'artère fibulaire disparaît. Les artères tibiale antérieure et fibulaire, grâce à ces rameaux communicants, naissent ainsi de l'artère tibiale postérieure.
- **Au niveau du pied**
  - L'artère tibiale postérieure se termine par l'artère plantaire médiale, qui se continue par l'arcade plantaire.
  - L'artère plantaire latérale ne se forme que secondairement.

#### d) Variations d'évolution

- **L'artère glutéale inférieure** peut demeurer prédominante, avec le diamètre d'une artère iliaque

externe, diamètre qu'elle conserve jusqu'à la fosse poplitée. Dans ces cas, l'artère fémorale se termine à mi-cuisse.

- **Les systèmes fémoral et glutéal inférieur** peuvent avoir un développement équivalent. On observe alors l'existence de deux artères poplitées :
  - l'une, d'origine fémorale, en arrière du muscle poplité, se continuant par l'artère tibiale postérieure ;
  - l'autre, d'origine glutéale inférieure, passant en avant du muscle poplité et se continuant par l'artère tibiale antérieure.
- **L'artère fibulaire peut être une branche :**
  - du système fémoral, par l'intermédiaire de l'artère tibiale postérieure ;
  - ou du système glutéal inférieur, par l'intermédiaire de l'artère tibiale antérieure.

## B | DÉVELOPPEMENT DES VEINES (fig. 7.11)

Chaque artère axiale est accompagnée, dès sa formation, d'un réseau veineux primitif qui se draine, pour un bourgeon du membre supérieur, dans une *veine pré-cardinale ou cardinale crâniale* ; pour un bourgeon du membre inférieur, dans une *veine post-cardinale ou cardinale caudale*.

Au fur et à mesure que les bourgeons se développent, chaque réseau veineux primitif se dissocie en trois réseaux, axial et marginaux.

### 1 | Le réseau veineux axial

Il longe l'artère axiale. Il donne les veines profondes des membres.

### 2 | Le réseau veineux marginal pré-axial

Situé près du bord pré-axial du bourgeon du membre, il donne :

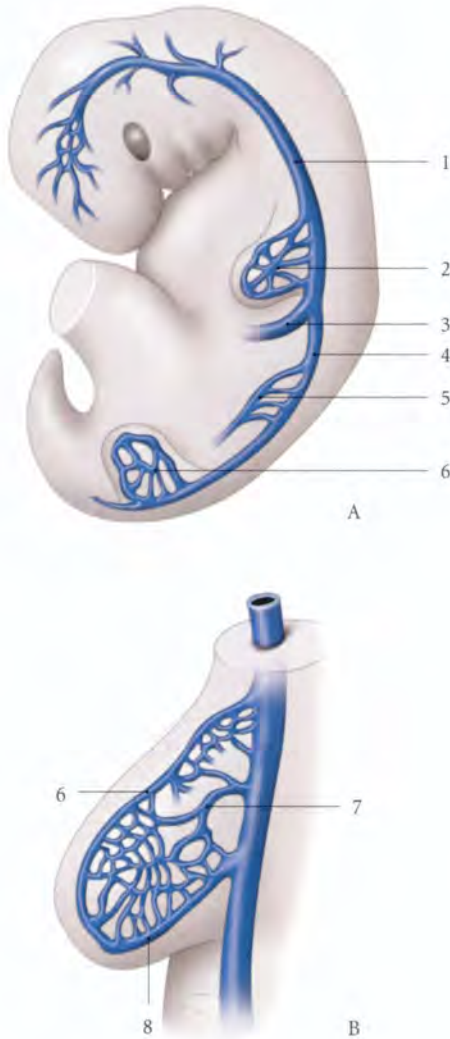
- au niveau du membre supérieur, la veine céphalique ;
- au niveau du membre inférieur, la grande veine saphène.

### 3 | Le réseau veineux marginal post-axial

Situé le long du bord post-axial, il donne :

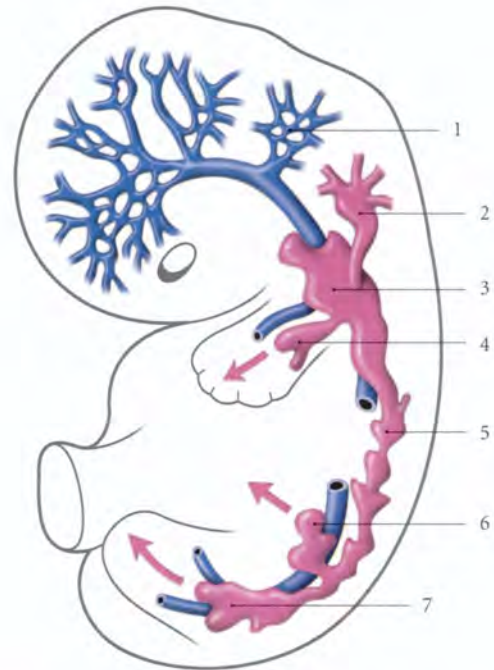
- au niveau du membre supérieur, la veine basilique ;
- au niveau du membre inférieur, la petite veine saphène.

5. Plus tard, le plexus fémoral s'anastomose avec l'artère obturatrice, branche de l'artère iliaque interne.



**FIG. 7.11. Développement des veines des membres (A)**  
(embryon de 4 semaines)

- B. évolution du réseau veineux primitif**
1. v. précardinale gauche
  2. réseau veineux primitif
  3. v. cardinale commune gauche
  4. v. post-cardinale gauche
  5. v. subcardinale gauche
  6. v. marginale préaxiale
  7. v. axiale
  8. v. marginale postaxiale



**FIG. 7.12. Développement des lymphatiques des membres**  
(embryon de 6 semaines)

1. plexus veineux cérébral post.
2. sac lymphatique cervical superficiel
3. sac jugulaire
4. sac subclavier
5. conduit thoracique primitif
6. sac rétropéritonéal
7. sac iliaque

## C | DÉVELOPPEMENT DES LYMPHATIQUES

(fig. 7.12)

Les vaisseaux et nœuds lymphatiques des membres apparaissent à la fin de la 6<sup>e</sup> semaine du développement. Ils dérivent des sacs lymphatiques jugulaires et iliaques (voir Chapitre 5).

Les vaisseaux lymphatiques naissent des sacs subclaviers et iliaques pour s'étendre le long des veines principales des membres.

Les sacs subclaviers sont remplacés par les nœuds lymphatiques subclavier et axillaire; les sacs iliaques, par les nœuds iliaques et inguinaux.

# MEMBRE SUPÉRIEUR (OU MEMBRE THORACIQUE)

- Ostéologie du membre supérieur 115
- Arthrologie du membre supérieur 151
  - Myologie du membre supérieur 205
- Vaisseaux du membre supérieur 257
  - Nerfs du membre supérieur 293
- Régions du membre supérieur 325

# 8

## Ostéologie du membre supérieur

Le squelette de la ceinture de chaque membre supérieur est formé de la clavicule et de la scapula. Le squelette de la partie libre est constitué de l'humérus, du radius, de l'ulna, des os du carpe et des os de la main.

### 8.1 CLAVICULE

La clavicule est un os long et ventral de la ceinture scapulaire. Sous-cutanée, elle est tendue transversalement en arc-boutant entre le sternum et la scapula (fig. 8.1).

Sa fracture est très fréquente et siège souvent au niveau de son tiers moyen.

La clavicule, incurvée en S italique<sup>1</sup>, comprend un corps et deux extrémités, sternale et acromiale.

#### A | LE CORPS

Plus aplati latéralement, il présente deux faces et deux bords.

##### 1 | La face supérieure (fig. 8.2)

a) **Sur son tiers latéral** s'insèrent le *muscle deltoïde* en avant, et le *muscle trapèze* en arrière.

b) **Sur le tiers médial** se fixe le *muscle sterno-cléido-mastoïdien*.

##### 2 | La face inférieure (fig. 8.3)

a) **Sa partie médiale** présente l'empreinte rugueuse du ligament costo-claviculaire.

b) **Sa partie moyenne** est creusée du sillon du muscle subclavier dans lequel se fixe ce muscle, et s'ouvre le foramen nourricier. Elle répond aux vaisseaux subclaviers et au plexus brachial.

Ce paquet vasculo-nerveux peut être blessé par un fragment de fracture ou comprimé par un cal exubérant (fig. 8.4).

c) **Sa partie latérale** présente :

- en arrière le *tubercule conoïde*;
- en avant la *ligne trapézoïde*;
- sur ces structures s'insèrent les ligaments conoïde et trapézoïde.

##### 3 | Le bord antérieur

a) **Sur ses deux tiers médiaux**, convexes et épais, s'insère le *muscle grand pectoral*.

b) **Son tiers latéral**, concave et mince, présente le *tubercule deltoïdien* et donne insertion au *muscle deltoïde*.

##### 4 | Le bord postérieur

a) **Les deux tiers médiaux** concaves présentent l'insertion du *muscle sterno-cléido-hyoïdien*, près de l'extrémité sternale.

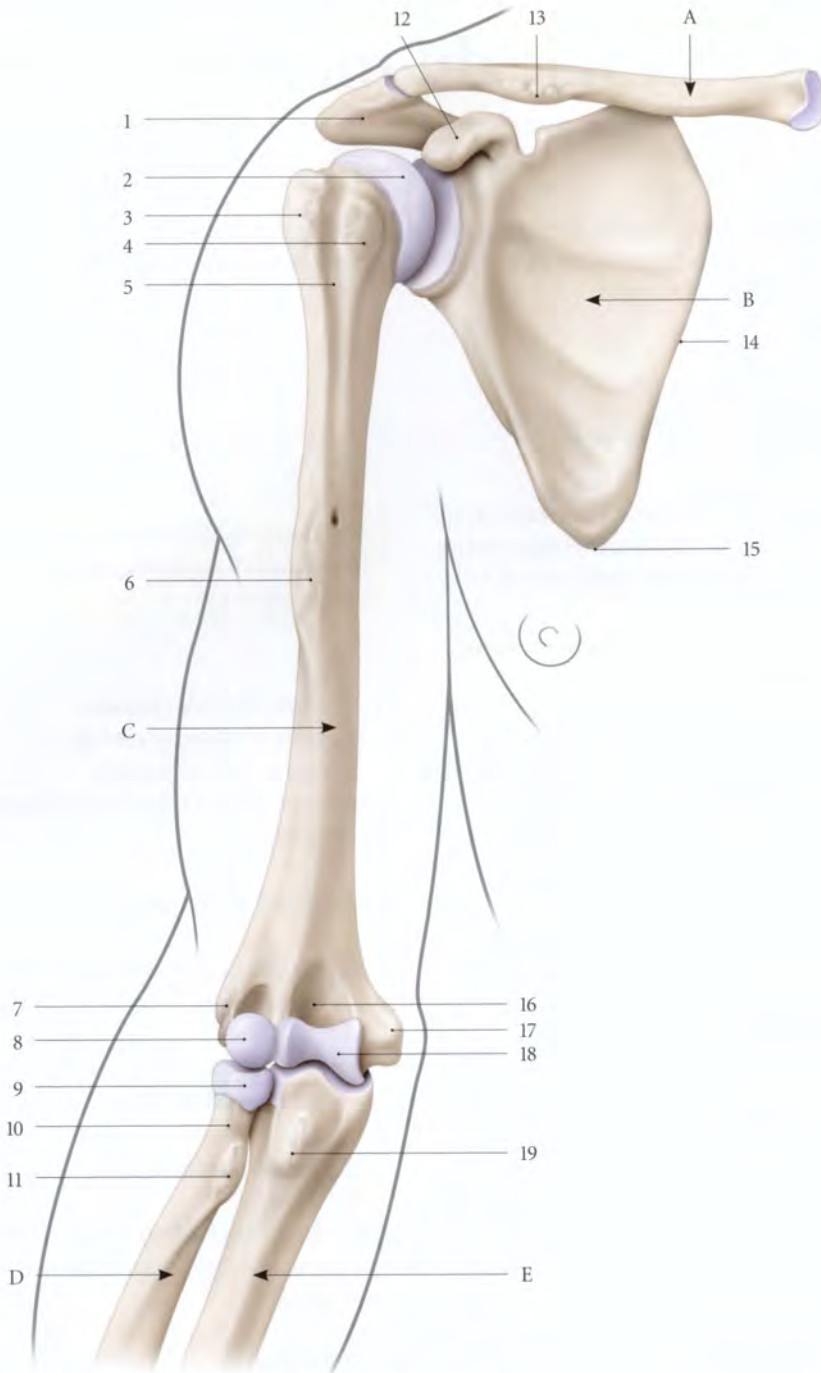
b) **Le tiers latéral**, convexe, donne insertion au *muscle trapèze*.

#### B | L'EXTRÉMITÉ STERNALE (fig. 8.5)

Volumineuse, elle porte sur sa face inféro-antérieure la **surface articulaire sternale**.

Triangulaire et convexe verticalement, elle répond au sternum et au premier cartilage costal par l'intermédiaire d'un disque articulaire.

1. Ou incliné à droite.



**FIG. 8.1.** Os de la moitié proximale du membre supérieur (vue antérieure)

A. clavicule  
B. scapula  
C. humérus  
D. radius  
E. ulna

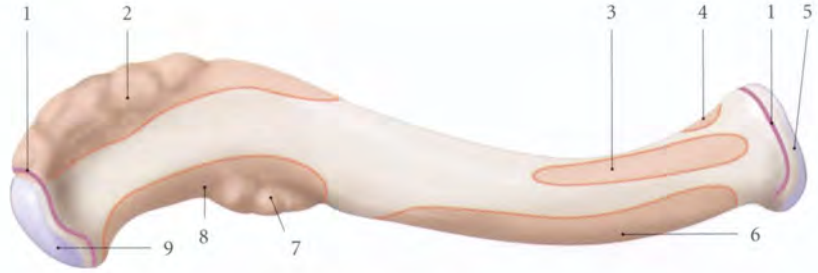1. acromion  
2. tête humérale  
3. tubercule majeur

4. tubercule mineur  
5. sillon intertuberculaire  
6. tubérosité deltoïdienne  
7. épicondyle latéral  
8. capitulum  
9. tête du radius  
10. col du radius  
11. tubérosité radiale

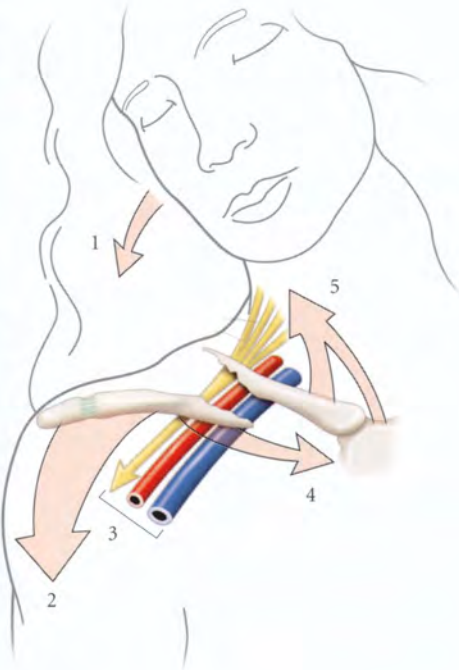
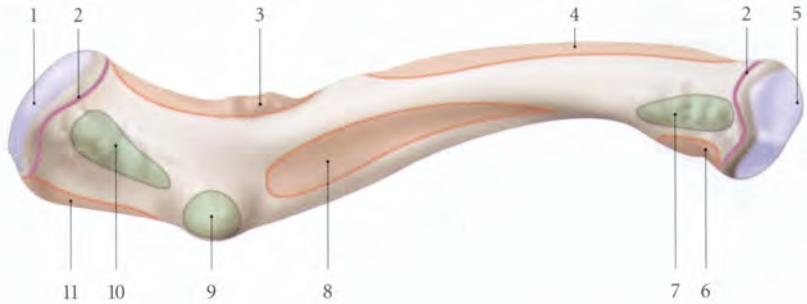
12. processus coracoïde  
13. tubercule conoïde  
14. bord médial  
15. angle inf.  
16. fosse coronoïde  
17. épicondyle médial  
18. trochlée humérale  
19. tubérosité ulnaire

**FIG. 8.2. Clavicule : face supérieure**

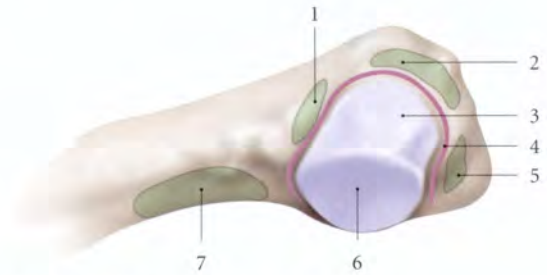
1. insertion de la capsule articulaire
2. m. trapèze
3. m. sterno-cléido-mastoïdien
4. m. sterno-cléido-hyoïdien
5. surface articulaire sternale
6. m. grand pectoral
7. tubercule deltoïdien
8. m. deltoïde
9. surface articulaire acromiale

**FIG. 8.3. Clavicule : face inférieure**

1. surface articulaire acromiale
2. insertion de la capsule articulaire
3. m. deltoïde
4. m. grand pectoral
5. surface articulaire sternale
6. m. sterno-cléido-hyoïdien
7. lig. costo-claviculaire
8. sillon et m. subclaviers
9. tubercule et lig. conoïdes
10. ligne et lig. trapézoïdes
11. m. trapèze

**FIG. 8.4. Fracture de la clavicule (déplacements et rapports dangereux)**

1. inclinaison de la tête
2. m. deltoïde
3. plexus brachial, a. et v. subclavières
4. m. grand pectoral
5. m. sterno-cléido-mastoïdien

**FIG. 8.5. Extrémité sternale de la clavicule (vue inféro-médiale)**

1. lig. sterno-claviculaire ant.
2. lig. interclaviculaire
3. surface articulaire sternale
4. capsule articulaire
5. lig. sterno-claviculaire post.
6. surface articulaire costale
7. lig. costo-claviculaire

Au-dessus et en arrière se trouve l'empreinte du ligament interclaviculaire.

## C | L'EXTRÉMITÉ ACROMIALE

Aplatie, elle repose sur l'acromion par l'intermédiaire de la **surface articulaire acromiale**. Ovale, elle regarde en bas et latéralement.

## D | STRUCTURE

La clavicule est constituée d'os compact, superficiellement, d'os spongieux, en profondeur, et d'une ébauche de canal médullaire dans le tiers moyen.

## E | OSSIFICATION

C'est le premier os à commencer l'ossification (30<sup>e</sup> jour *in utero*) et le dernier à la terminer (25 ans).

- Les deux points d'ossification primaires latéraux fusionnent rapidement (fig. 8.6).
- Le point secondaire est médial.

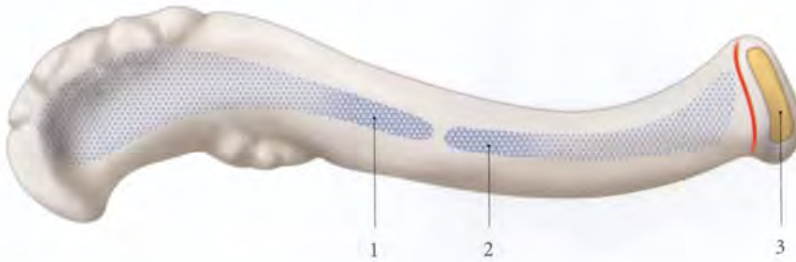


FIG. 8.6. Ossification de la clavicle

En rouge : ligne épiphysaire

1. point d'ossification primaire latéral
2. point d'ossification primaire médial
3. point d'ossification secondaire

## 8.2 SCAPULA<sup>2</sup>

La scapula est un os plat et dorsal de la ceinture scapulaire. Elle est amarrée par des muscles à la paroi thoracique postérieure, en regard de la 2<sup>e</sup> à la 7<sup>e</sup> côte (fig. 8.7).

Protégée par des muscles, la scapula est rarement fracturée. La fracture est souvent provoquée par un choc direct ou par une chute sur le bras étendu.

La scapula<sup>2</sup> est formée d'un corps triangulaire duquel se détachent l'*épine de la scapula* et le *processus coracoïde*. Elle présente :

- deux faces, costale et postérieure ;
- trois bords, supérieur, médial et latéral ;
- trois angles, supérieur, inférieur et latéral.

### A | FACES

#### 1 | La face costale (ou antérieure) (fig. 8.8)

Excavée, elle constitue la *fosse subscapulaire*. Elle est parcourue par deux ou trois crêtes obliques vers l'angle latéral.

Elle donne insertion :

- au *muscle subscapulaire*, sur sa plus grande surface ;
- et au *muscle dentelé antérieur*, le long du bord médial.

2. Ancien. : omoplate.

## F | PALPATION

La clavicle est un repère anatomo-clinique important. Elle peut être palpée sur toute sa longueur. L'interligne acromio-claviculaire est perceptible. La ligne médio-claviculaire qui passe par son milieu se confond parfois avec la ligne mammaire.

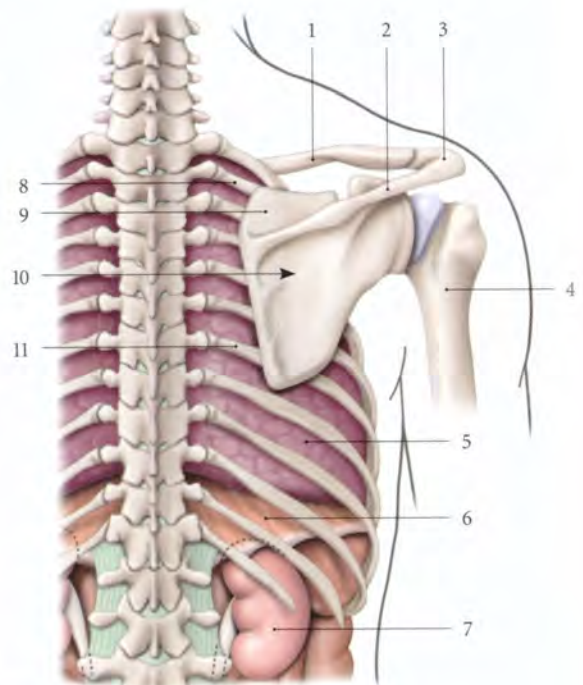


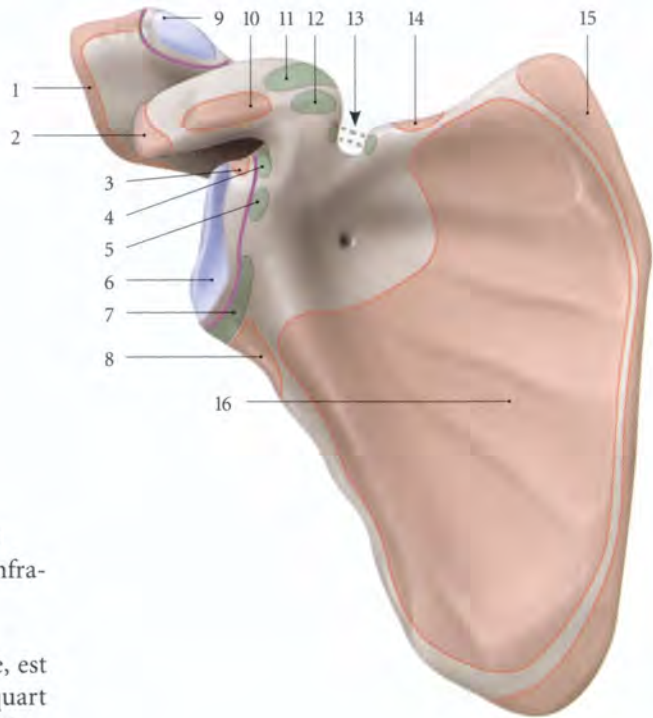
FIG. 8.7. Scapula en place (vue postérieure)

- |                        |                          |
|------------------------|--------------------------|
| 1. clavicle            | 7. rein                  |
| 2. épine de la scapula | 8. 2 <sup>e</sup> côte   |
| 3. acromion            | 9. fosse supra-épineuse  |
| 4. humérus             | 10. fosse infra-épineuse |
| 5. poumon              | 11. 7 <sup>e</sup> côte  |
| 6. diaphragme          |                          |

FIG. 8.8. Scapula : face costale

## En violet : capsule articulaire

1. m. deltoïde
2. mm. court biceps et coraco-brachial
3. m. biceps brachial (long chef)
4. lig. gléno-huméral sup.
5. lig. gléno-huméral moyen
6. cavité glénoïdale
7. lig. gléno-huméral inf.
8. m. triceps brachial (long chef)
9. surface articulaire claviculaire
10. m. petit pectoral
11. lig. trapézoïde
12. lig. conoïde
13. incisure scapulaire (et lig. transverse de la scapula)
14. m. omo-hyoïdien
15. m. dentelé ant.
16. m. subscapulaire



## 2 | La face postérieure (ou dorsale) (fig. 8.9)

Elle est divisée en deux fosses, supra-épineuse et infra-épineuse, par l'épine de la scapula.

a) **L'épine de la scapula**, aplatie et triangulaire, est implantée perpendiculairement au niveau du quart supérieur de la face postérieure. Elle se termine latéralement par l'acromion.

- Son bord latéral délimite avec le col de la scapula, **l'échancrure spino-glénoïdale**, traversée par l'artère et le nerf suprascapulaires.
- Son bord postérieur est épais avec un renflement, **le tubercule du trapèze**. Il donne insertion :
  - sur sa lèvre supérieure et sur le tubercule, au **muscle trapèze**;
  - sur sa lèvre inférieure, au **muscle deltoïde**.
- **L'acromion** est un volumineux processus projeté en avant, au-dessus de la cavité glénoïdale. Aplati, il présente :
  - une face supérieure, convexe et rugueuse ;
  - une face inférieure, concave et lisse ;
  - un bord médial, portant la **surface articulaire claviculaire** ;
  - un bord latéral, qui prolonge le bord postérieur de l'épine de la scapula en formant un angle droit saillant, **l'angle acromial**<sup>3</sup>. Sur ce bord s'insère le **muscle deltoïde**.

L'acromion est un point de repère anatomoclinique.

b) **La fosse supra-épineuse** donne insertion au muscle supra-épineux.

c) **La fosse infra-épineuse** présente, le long du bord axillaire, une crête qui limite :

- une aire médiale, où s'insère le **muscle infra-épineux** ;
- une aire latérale, où s'attachent les **muscles, petit et grand ronds**.

## B | BORDS

### 1 | Le bord supérieur

Il est mince et séparé du processus coracoïde par l'**incisure scapulaire**.

Près de celle-ci s'insère le **muscle omo-hyoïdien**.

Sur les bords de l'incisure scapulaire s'insère le **ligament transverse de la scapula**.

Dans cette incisure passent l'artère et le nerf suprascapulaires, séparés par le ligament transverse de la scapula.

### 2 | Le bord médial

Il forme au niveau de l'épine de la scapula un angle obtus saillant. Sur son versant postérieur, s'insèrent le **muscle élévateur** de la scapula au-dessus de l'épine, et les **muscles petit et grand rhomboïdes** au-dessous de l'épine.

3. Syn. : métacromion.

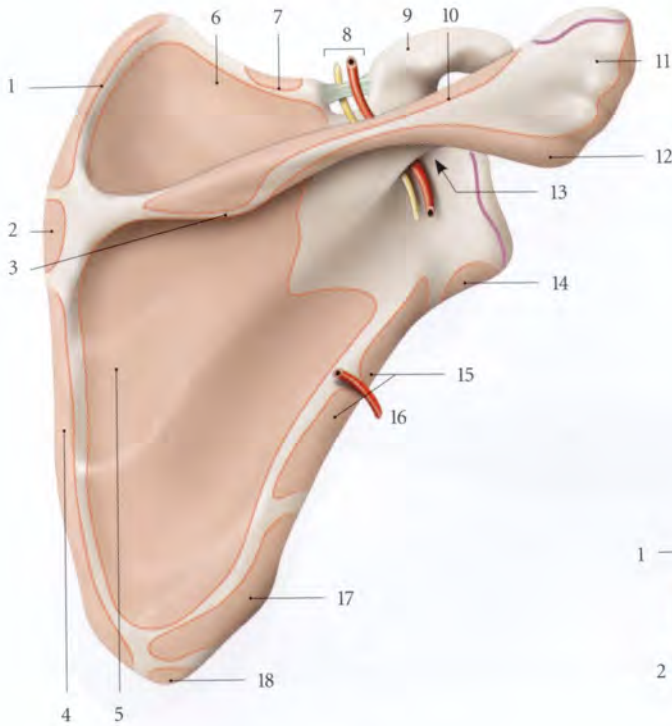


FIG. 8.9. Scapula : face postérieure

En violet : capsule articulaire

- |                               |                                  |
|-------------------------------|----------------------------------|
| 1. m. élévateur de la scapula | 10. m. trapèze                   |
| 2. m. petit rhomboïde         | 11. acromion                     |
| 3. tubercule du trapèze       | 12. m. deltoïde                  |
| 4. m. grand rhomboïde         | 13. échancrure spino-glénoïdale  |
| 5. m. infra-épineux           | 14. m. triceps                   |
| 6. m. supra-épineux           | 15. m. petit rond                |
| 7. m. omo-hyoïdien            | 16. a. circonflexe de la scapula |
| 8. a. et n. supra-scapulaires | 17. m. grand rond                |
| 9. processus coracoïde        | 18. m. grand dorsal              |

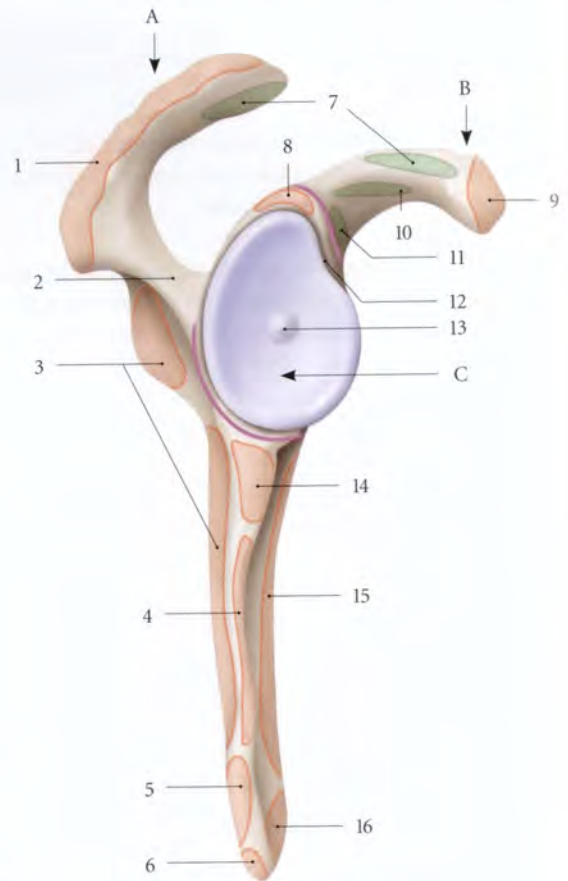


FIG. 8.10. Scapula : vue latérale

En violet : capsule articulaire

- |                         |  |
|-------------------------|--|
| A. acromion             | 8. m. biceps brachial (long chef)                      |
| B. processus coracoïde  | 9. mm. biceps brachial (court chef) et coraco-brachial |
| C. cavité glénoïdale    | 10. lig. coraco-huméral                                |
| 1. m. deltoïde          | 11. lig. gléno-huméral sup.                            |
| 2. épine de la scapula  | 12. incisure glénoïdale                                |
| 3. m. infra-épineux     | 13. tubercule glénoïdal                                |
| 4. m. petit rond        | 14. m. triceps brachial (long chef)                    |
| 5. m. grand rond        | 15. m. subscapulaire                                   |
| 6. m. grand dorsal      | 16. m. dentelé antérieur                               |
| 7. lig. coraco-acromial |  |

### 3 | Le bord latéral

Mince, il s'épaissit au niveau du col de la scapula.

## C | ANGLES

### 1 | L'angle supérieur

Il est presque droit.

### 2 | L'angle inférieur

Il est arrondi et donne parfois insertion, sur sa face postérieure, au muscle grand dorsal.

### 3 | L'angle latéral (fig. 8.10)

Il présente le processus coracoïde et la cavité glénoïdale portée par le col de la scapula.

En rapport avec le membre supérieur, cet angle est le plus exposé aux traumatismes.

a) **Le processus coracoïde**, en forme de doigt demi-fléchi, est orienté en avant et latéralement.

- Sur son apex s'insèrent les *muscles coraco-brachial et court chef du biceps brachial*.
- Sa base s'implante sur la face supérieure du col de la scapula.

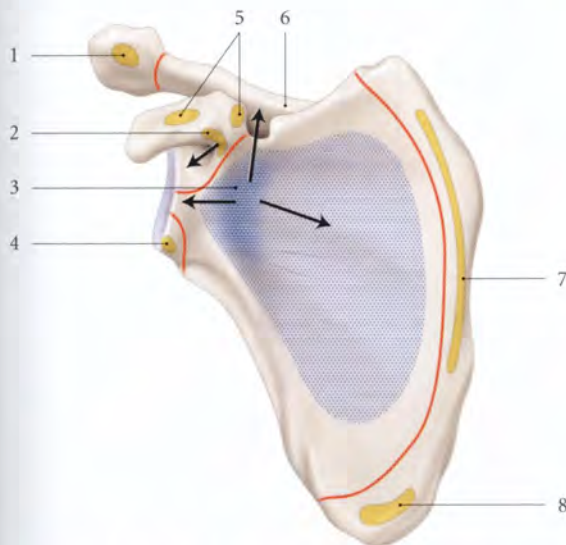
- Sur son bord médial, se fixent *le muscle petit pectoral*, en avant, et les ligaments trapézoïde et conoïde, en arrière.
- Sur son bord latéral, s'insèrent les ligaments coraco-huméral et acromio-coracoïdien.

**b) La cavité glénoïdale**, orientée en avant et latéralement, s'articule avec la tête humérale. Ovale, à grosse extrémité inférieure, elle est légèrement excavée avec, en son centre, le **tubercule glénoïdal**. Son bord antérieur est légèrement échancré par l'**incisure glénoïdale**.

**c) Le col de la scapula**, épais, présente les **tubercules supraglénoïdal et infraglénoïdal**, qui donnent insertion respectivement aux *chefs longs du biceps brachial et du triceps brachial*.

## D | STRUCTURE

La scapula est constituée d'os compact, sauf au niveau du processus coracoïde, de l'épine de la scapula et de l'angle latéral où l'os compact recouvre de l'os spongieux.



**FIG. 8.11.** Ossification de la scapula : vue antérieure

En bleu : point d'ossification primaire  
 En jaune : points d'ossification secondaire  
 En rouge : ligne épiphysaire

1. point acromial
2. point glénoïdal sup.
3. point du corps de la scapula
4. point glénoïdal inf.
5. points coracoïdiens
6. épine de la scapula
7. point du bord médial
8. point de l'angle inf.

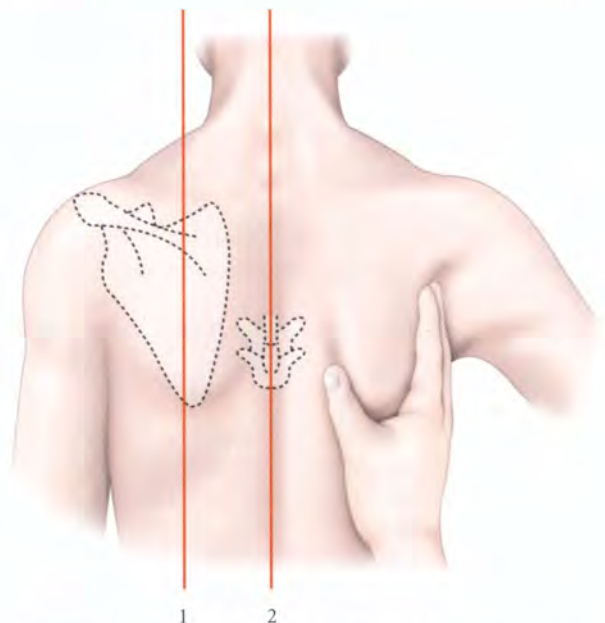
## E | OSSIFICATION (fig. 8.11)

**a) Le point d'ossification primaire** est destiné au corps (2<sup>e</sup> mois *in utero*).

**b) Les points secondaires** sont destinés à l'acromion, au processus coracoïde, à la cavité glénoïdale, au bord médial et à l'angle inférieur.

## F | PALPATION (fig. 8.12)

- **L'épine de la scapula** est saillante sous la peau. L'angle inférieur est facilement palpable entre le pouce et l'index. Il permet de définir la ligne scapulaire.
- **L'acromion** est identifiable en palpant dans le sens médio-latéral l'épine de la scapula. Il surplombe l'articulation de l'épaule.
- **Le processus coracoïde** peut être palpé à 2 cm au-dessous du tiers latéral de la clavicule, dans la fosse infraclaviculaire. Il constitue un repère de l'articulation de l'épaule.



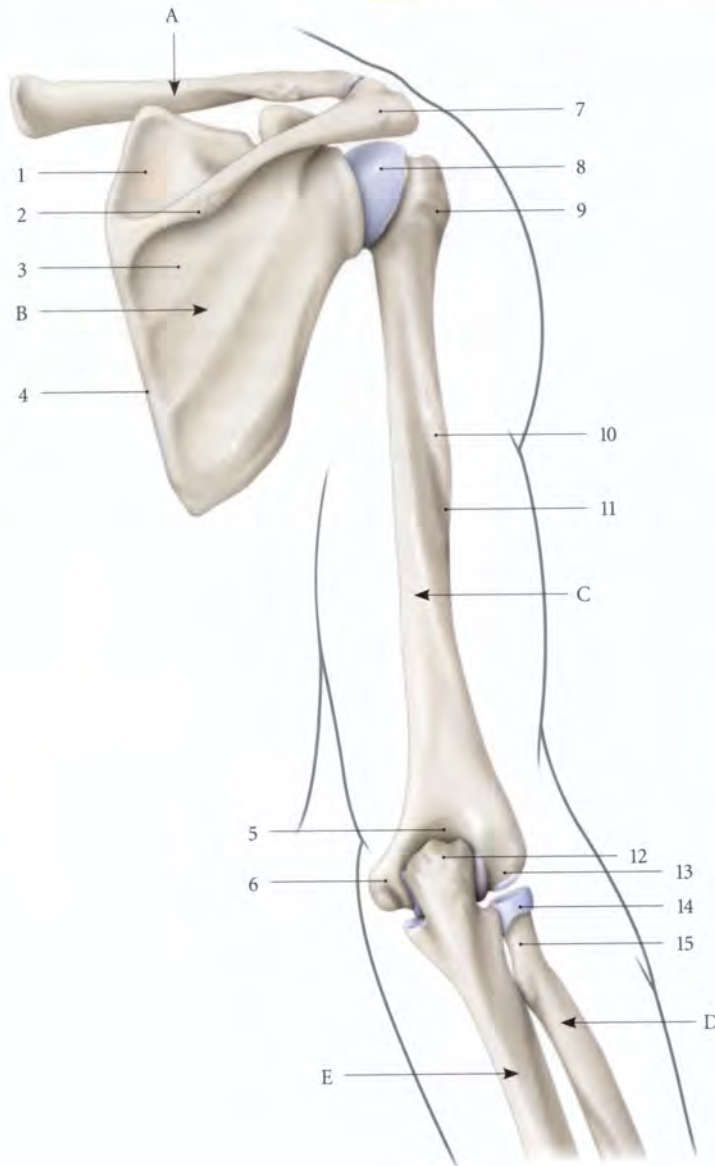
**FIG. 8.12.** Anatomie de surface et palpation de la scapula

1. ligne scapulaire
2. ligne médiane post.

## 8.3 HUMÉRUS

L'humérus est l'os du bras. C'est un os long qui s'articule avec : la scapula, en haut, le radius et l'ulna, en bas (fig. 8.13).

Les fractures de l'humérus sont fréquentes et très variées. Elles peuvent léser les nerfs radial, axillaire et ulnaire.



**FIG. 8.13.** Os de la moitié proximale du membre supérieur (vue postérieure)

A. clavicule  
B. scapula  
C. humérus  
D. radius  
E. ulna

1. fosse supra-épineuse  
2. épine de la scapula

3. fosse infra-épineuse  
4. bord médial  
5. fosse olécranienne  
6. épicondyle médial  
7. acromion  
8. tête humérale  
9. tubercule majeur

10. tubérosité deltoïdienne  
11. sillon du n. radial  
12. olécrane  
13. épicondyle latéral  
14. tête radiale  
15. col du radius

L'humérus présente une diaphyse et deux épiphyses, proximale et distale.

## A | DIAPHYSE (OU CORPS)

Prismatique triangulaire, elle s'arrondit en haut et possède :

- trois faces, antéro-médiale, antéro-latérale et postérieure ;
- trois bords, antérieur, latéral et médial (fig. 8.14).

### 1 | La face antéro-médiale (fig. 8.15)

- Son quart supérieur présente la **crête du tubercule mineur** qui prolonge ce tubercule ; elle donne insertion aux *muscles grand dorsal* latéralement et *grand rond*, médialement.
- Sa partie moyenne porte le *foramen nourricier* et l'insertion du *muscle coraco-brachial*.
- Sur sa moitié inférieure, s'insère le *muscle brachial*.

### 2 | La face antéro-latérale

- Sa partie moyenne présente la **tubérosité deltoïdienne** sur laquelle se fixe le *muscle deltoïde*.
- Sur sa moitié inférieure s'insère le *muscle brachial*.

### 3 | La face postérieure (fig. 8.16)

- Sa partie moyenne est creusée par le **sillon du nerf radial** (ou sillon spiral). Oblique en bas et latéralement, il est parcouru par le nerf radial et les vaisseaux brachiaux profonds.

D'où la lésion fréquente du nerf radial dans les fractures du tiers moyen de la diaphyse (fig. 8.17).

- Au-dessus de ce sillon s'insère le chef latéral du *muscle triceps brachial*.
- Au-dessous de ce sillon s'insère le chef médial du *muscle triceps brachial*.

### 4 | Le bord antérieur

- Son quart supérieur, ou **crête du tubercule majeur**, prolonge la lèvre latérale du sillon intertuberculaire et donne insertion au *muscle grand pectoral*.
- Son quart moyen correspond au bord antérieur de la tubérosité deltoïdienne.
- Sur sa moitié inférieure s'insère le *muscle brachial*.

### 5 | Le bord latéral

- Il se prolonge en bas par la **crête supracondyloire latérale**.
- Il donne insertion au septum intermusculaire latéral. Sur son tiers inférieur s'insèrent en avant et, de haut en bas, les *muscles brachio-radial* et *long extenseur radial du carpe*.

### 6 | Le bord médial

- Il se prolonge en bas par la **crête supracondyloire médiale**.
- Il donne insertion au septum intermusculaire médial.

Sur ce bord existe parfois le **processus supracondyloire**, à 5 cm au-dessus de l'épicondyle médial ; il peut léser le nerf ulnaire situé en arrière.

## B | ÉPIPHYSE PROXIMALE

Volumineuse, elle comprend le col chirurgical, la tête humérale, le col anatomique, les tubercules majeur et mineur, et le sillon intertuberculaire.

### 1 | Le col chirurgical

Union de l'épiphyse proximale et de la diaphyse, sa face postérieure est en contact avec le nerf axillaire et les vaisseaux circonflexes postérieurs.

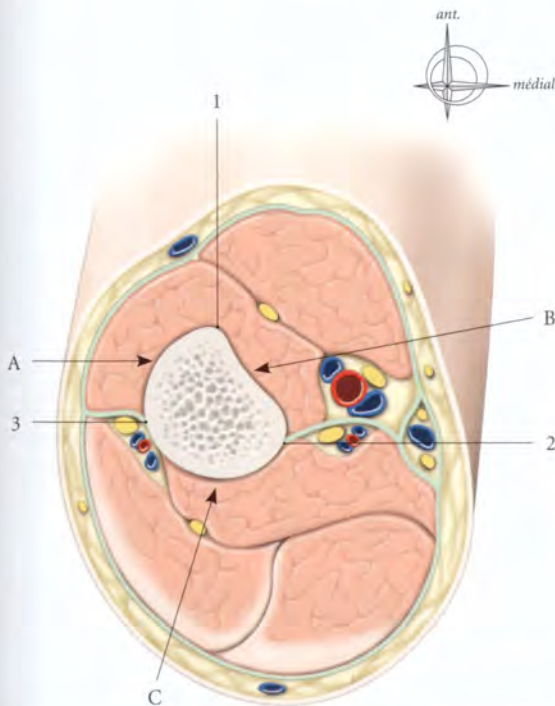
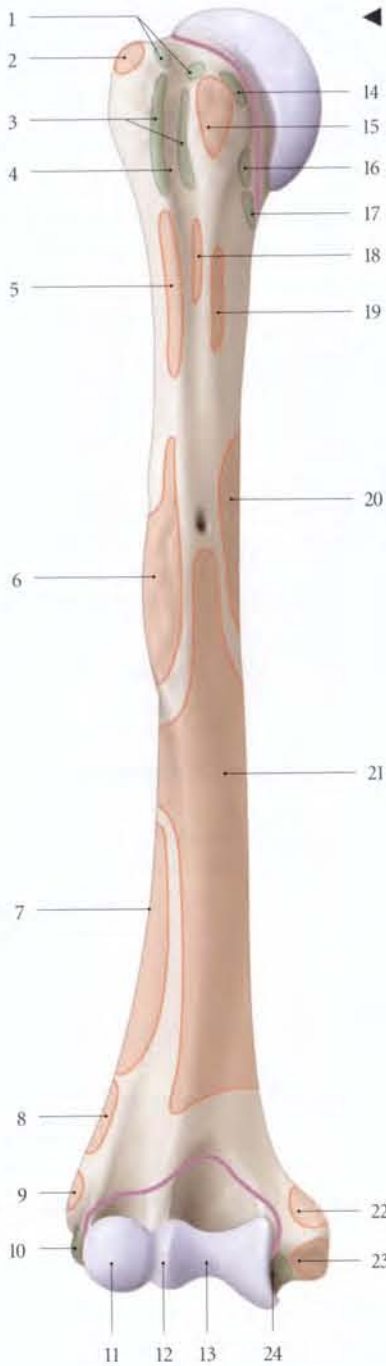


FIG. 8.14. Coupe transversale du bras (tiers moyen)

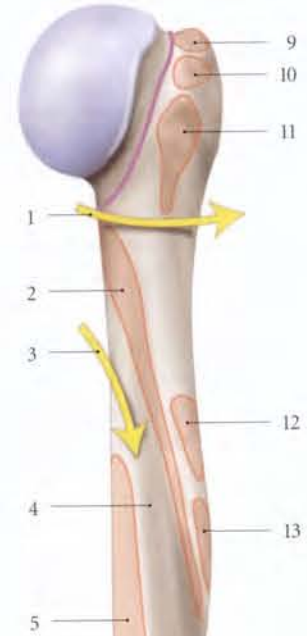
- |                         |                 |
|-------------------------|-----------------|
| A. face antéro-latérale | 1. bord ant.    |
| B. face antéro-médiale  | 2. bord médial  |
| C. face postérieure     | 3. bord latéral |



**FIG. 8.15. Humérus (vue antérieure)**

**En violet : capsule articulaire**

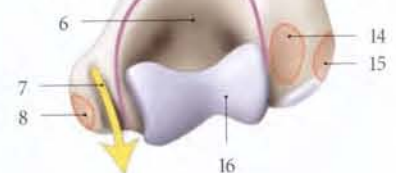1. lig. coraco-huméral
2. m. supra-épineux
3. lig. huméral transverse
4. sillon intertuberculaire
5. crête du tubercule majeur et m. grand pectoral
6. tubérosité deltoïdienne et m. deltoïde
7. m. brachio-radial
8. m. long extenseur radial du carpe
9. mm. court extenseur radial du carpe et supinateur
10. lig. collatéral radial du coude
11. capitulum
12. zone capitulo-trochléaire
13. trochlée
14. lig. gléno-huméral sup.
15. m. subscapulaire
16. lig. gléno-huméral moyen
17. lig. gléno-huméral inf.
18. crête du tubercule mineur et m. grand dorsal
19. m. grand rond
20. m. coraco-brachial
21. m. brachial
22. m. rond pronateur
23. tendon commun des mm. fléchisseurs
24. lig. collatéral ulnaire du coude



**FIG. 8.16. Humérus : face postérieure**

**En violet : capsule articulaire**

1. n. axillaire
2. chef latéral du m. triceps brachial
3. n. radial
4. sillon du n. radial (spiral)
5. chef médial du m. triceps brachial
6. fosse olécraniennne
7. sillon du n. ulnaire
8. m. fléchisseur ulnaire du carpe
9. m. supra-épineux
10. m. infra-épineux
11. m. petit rond
12. m. deltoïde
13. m. brachial ant.
14. m. anconé
15. mm. extenseur ulnaire du carpe, extenseurs des doigts et du 5<sup>e</sup> doigt
16. trochlée



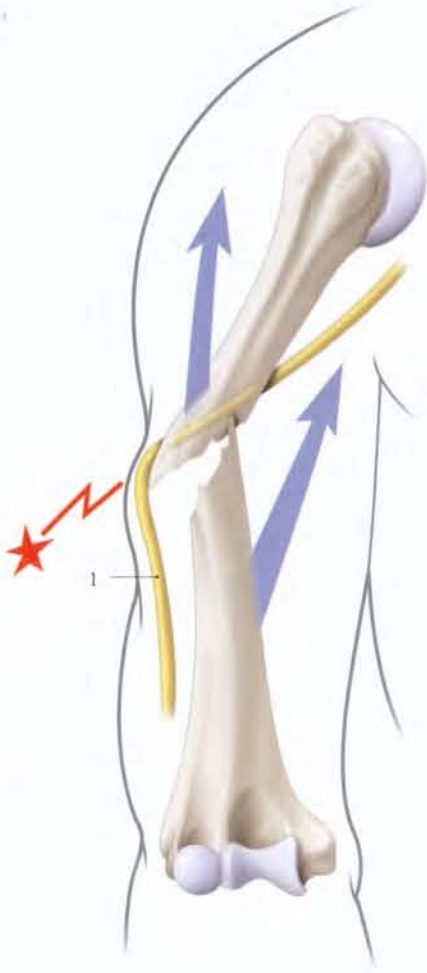

FIG. 8.17. Fracture de la diaphyse et risque de lésion du nerf radial (1)

D'où la lésion possible du nerf axillaire et des vaisseaux circonflexes dans les fractures du col chirurgical (fig. 8.18).

## 2 | La tête humérale (fig. 8.19)

- Saillie articulaire, elle correspond au tiers d'une sphère de 30 mm de rayon.
- Elle regarde médialement, en haut et légèrement en arrière.
- Son axe d'orientation forme :
  - avec l'horizontale, un angle de  $45^\circ$ ;
  - avec l'axe de la diaphyse un angle de  $130^\circ$ , l'**angle d'inclinaison**;

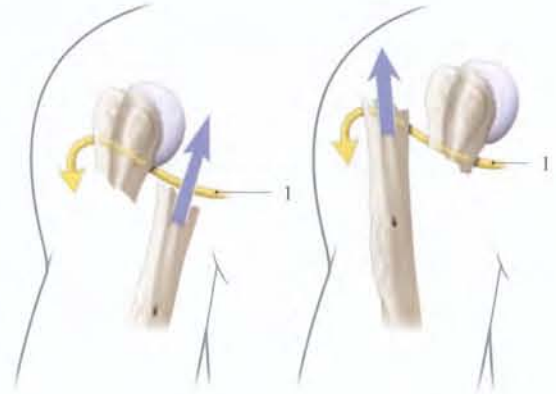


FIG. 8.18. Fracture du col chirurgical et risque de lésion du nerf axillaire (1)

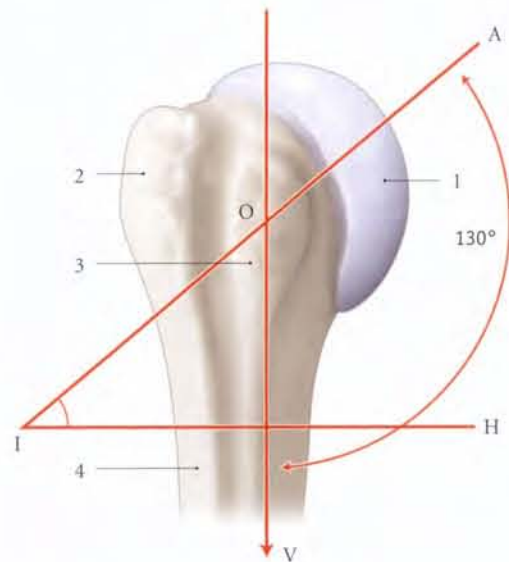


FIG. 8.19. Orientation de la tête humérale

- A. axe de la tête
  - H. horizontale
  - V. axe de la diaphyse
  - 1. tête humérale
  - 2. tubercule majeur
  - 3. tubercule mineur
  - 4. diaphyse
- AOV = angle d'inclinaison  
AIH = angle d'orientation de la tête humérale

– avec le grand axe de l'épiphyse distale, un angle ouvert médialement et en arrière de  $20^\circ$ , l'**angle de déclinaison**<sup>4</sup> (fig. 8.20).

4. L'angle de déclinaison, ou de rotation, ou de torsion est plus réduit chez la femme et l'enfant. Chez l'animal il est de  $90^\circ$ .

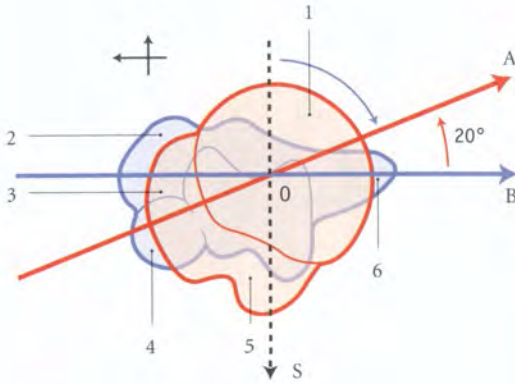


FIG. 8.20. Diagramme montrant l'angle de déclinaison AOB

A. axe de la tête  
B. axe interépicondyalaire  
S. axe sagittal

1. tête
  2. épicondyle latéral
  3. tubercule majeur
  4. capitulum
  5. tubercule mineur
  6. épicondyle médial
- AOB = angle de déclinaison

### 3 | Le col anatomique

Discret rétrécissement, il sépare la tête humérale des tubercules. Il est situé dans un plan faisant avec l'horizontale un angle de  $40^\circ$  ouvert latéralement. Il donne insertion :

- à la capsule articulaire ;
- et, en avant, aux ligaments gléno-huméraux.

### 4 | Le tubercule majeur (fig. 8.21)

Grosse saillie latérale, il se prolonge en bas et en avant par la *crête du tubercule majeur*. Il donne insertion :

- sur sa face supérieure, au *muscle supra-épineux* et au faisceau latéral du ligament coraco-huméral ;
- sur sa face postérieure, aux *muscles infra-épineux* et *petit rond*.

### 5 | Le tubercule mineur

Petite saillie antérieure, il se prolonge en bas par la *crête du tubercule mineur*. Il donne insertion au *muscle subscapulaire* et, sur son bord supérieur, au faisceau médial du ligament coraco-huméral.

### 6 | Le sillon intertuberculaire

Sur ses lèvres s'insère le *ligament huméral transverse*. Il est parcouru par :

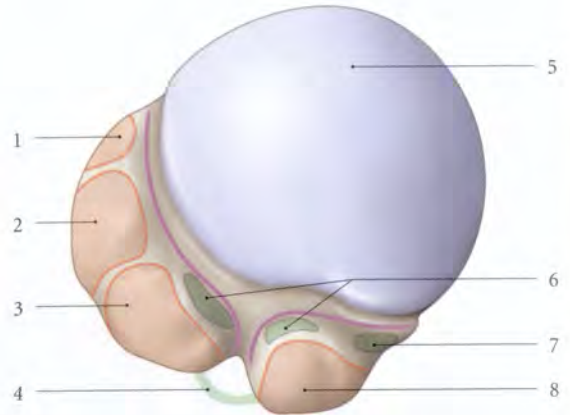


FIG. 8.21. Épiphyse proximale (vue supérieure)

En violet : capsule articulaire

1. m. petit rond
2. m. infra-épineux
3. m. supra-épineux
4. lig. huméral transverse
5. tête humérale
6. lig. coraco-huméral
7. lig. gléno-huméral sup.
8. m. subscapulaire

- le long chef du biceps brachial entouré d'une gaine synoviale ;
- des rameaux artériels vasculaires et nerveux.

## C | ÉPIPHYSE DISTALE

Aplatie d'avant en arrière et recourbée légèrement en avant, elle présente : le condyle huméral, les épicondyles médial et latéral.

### 1 | Le condyle huméral

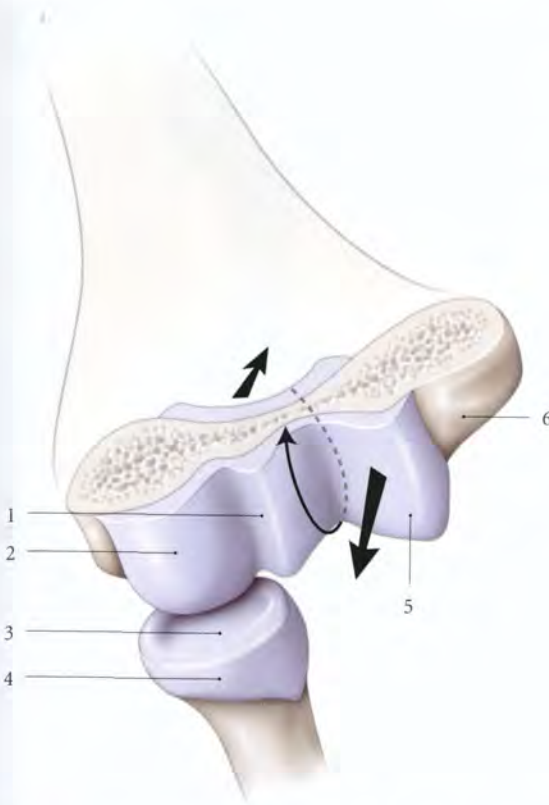
Saillie articulaire, il comprend le capitulum, la trochlée et la zone capitulo-trochléaire (fig. 8.22).

a) **Le capitulum huméral** est une saillie semi-sphérique, antérieure et latérale.

Il répond à la fossette articulaire radiale et est surmonté par la *fosse radiale*.

b) **La trochlée humérale**, en forme de poulie, s'enroule autour du bord inférieur de l'épiphyse.

- Elle présente deux versants, médial et latéral, séparés par une gorge à trajet spiroïde :
  - en avant, le versant médial est le plus large et le plus saillant ;



**FIG. 8.22. Coupe transversale de l'épiphyse distale.**  
Correspondance des surfaces articulaires (flèches rouges)

1. zone capitulo-trochléaire
2. capitulum
3. fossette articulaire radiale
4. circonférence articulaire radiale
5. trochlée
6. épicondyle médial

- en arrière, le versant latéral est plus large.
- Elle répond à l'incisure trochléaire de l'ulna.
- Elle est surmontée :
  - en avant, par la *fosse coronoïdienne*;
  - en arrière, par la *fosse olécraniennne*.

Sur le pourtour des fosses s'insère la capsule articulaire.

c) **La zone capitulo-trochléaire**<sup>5</sup> correspond à la surface inclinée de la trochlée en regard du capitulum. Elle répond au bord médial de la fossette articulaire radiale.

## 2 | L'épicondyle médial

Il est très saillant.

5. Ancien. : zone conoïde.

a) **Sur sa face antérieure**, s'insèrent :

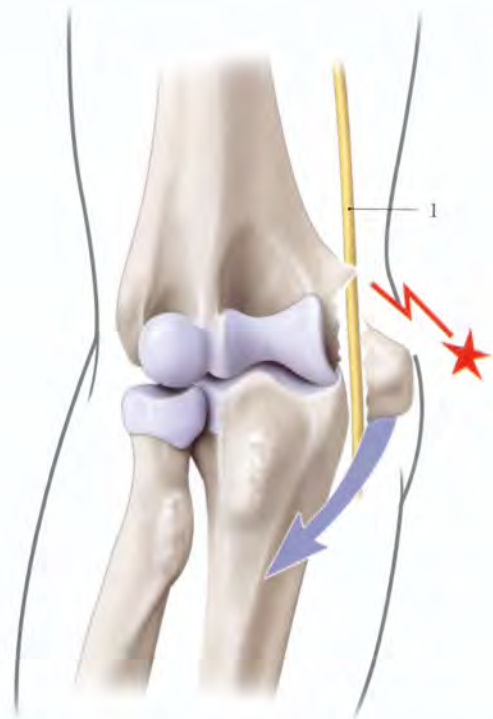
- le ligament collatéral ulnaire du coude, près de la trochlée;
- les muscles pronateur et fléchisseurs (*rond pronateur, fléchisseur radial du carpe, long palmaire, fléchisseur ulnaire du carpe et fléchisseur superficiel des doigts*).

b) **Sur sa face postérieure** se trouve un sillon vertical, le sillon du nerf ulnaire.

D'où la lésion possible du nerf ulnaire dans les fractures de l'épiphyse distale (fig. 8.23).

## 3 | L'épicondyle latéral

Il est moins saillant et sous-cutané.



**FIG. 8.23. Fracture de l'épicondyle médial et risque de lésion du nerf ulnaire (1)**

a) **Sur ses faces antérieure et latérale**, s'insèrent :

- les muscles supinateur et extenseurs (*court extenseur radial du carpe, supinateur, extenseur des doigts, extenseur du petit doigt et extenseur ulnaire du carpe*);
- et le ligament collatéral radial du coude, près du capitulum.

b) **Sur sa face postérieure**, se fixe le muscle *anconé*.

## D | STRUCTURE

La diaphyse est constituée d'un canal médullaire entouré d'os compact épais.

Les épiphyses sont formées d'os spongieux recouvert d'une mince couche d'os compact.

## E | OSSIFICATION (fig. 8.24)

a) **Le point d'ossification primaire** est diaphysaire (40<sup>e</sup> jour *in utero*).

b) **Les sept points secondaires** sont destinés aux épiphyses, à la tête, aux petit et grand tubercules, aux épicondyles médial et latéral, au capitulum et à la trochlée.

Le retard de soudure de l'épicondyle médial peut être confondu avec une fracture.

## F | PALPATION

- **Le tubercule majeur** peut être palpé. Il correspond au point le plus saillant de la face latérale de l'épaule.
- **Le tubercule mineur** est identifiable à travers le muscle deltoïde sous le processus coracoïde, juste latéral.
- **Les épicondyles** sont des saillies évidentes sur la face postérieure du coude ; leur palpation est facile.  
Les crêtes supracondylaires se palpent de bas en haut, à partir des épicondyles.

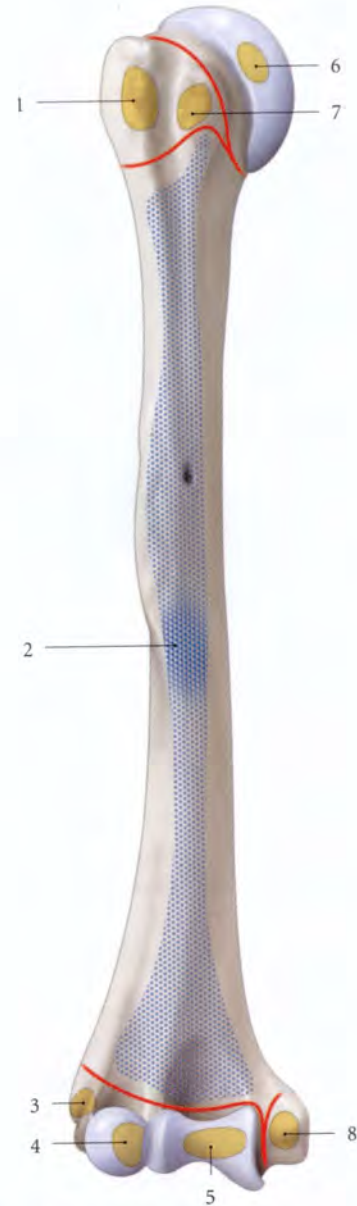


FIG. 8.24. Ossification de l'humérus

Pointillé bleu : point d'ossification primaire

En jaune : point d'ossification secondaire

En rouge : ligne épiphysaire

- |                       |                      |
|-----------------------|----------------------|
| 1. tubercule majeur   | 5. trochlée          |
| 2. diaphyse           | 6. tête              |
| 3. épicondyle latéral | 7. tubercule mineur  |
| 4. capitulum          | 8. épicondyle médial |

## 8.4 RADIUS

Le radius est l'os latéral de l'avant-bras. C'est un os long qui s'articule avec : l'humérus, en haut, le carpe, en bas et l'ulna, médialement (fig. 8.25).

Ses fractures sont graves, car elles peuvent compromettre les mouvements de l'avant-bras.

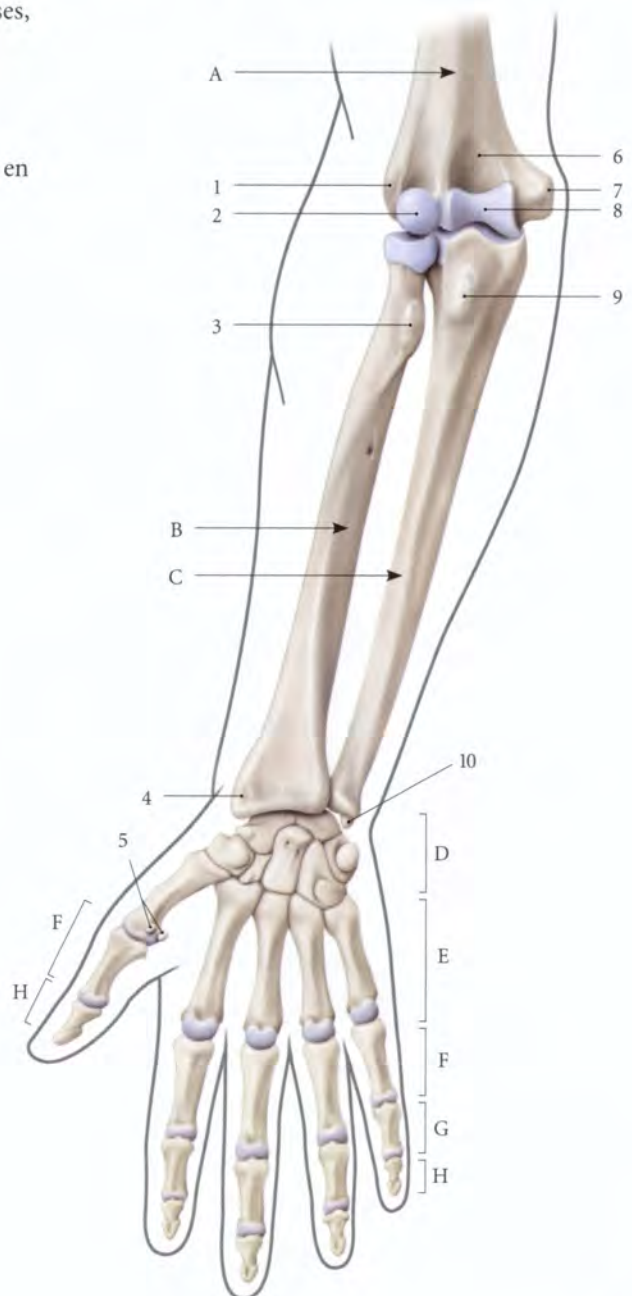
Le radius présente une diaphyse et deux épiphyses, proximale et distale.

### A | DIAPHYSE (OU CORPS)

Prismatique triangulaire, elle est plus volumineuse en bas et possède :

- une courbure antérieure et médiale<sup>6</sup>;
- trois faces, antérieure, postérieure et latérale;
- trois bords, antérieur, postérieur et interosseux (fig. 8.26).

6. Cette courbure, dite « courbure pronatrice », est indispensable au mouvement de pronation.



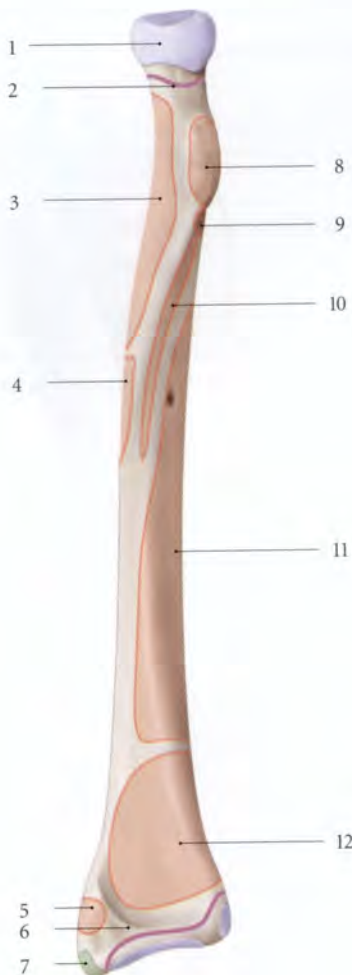
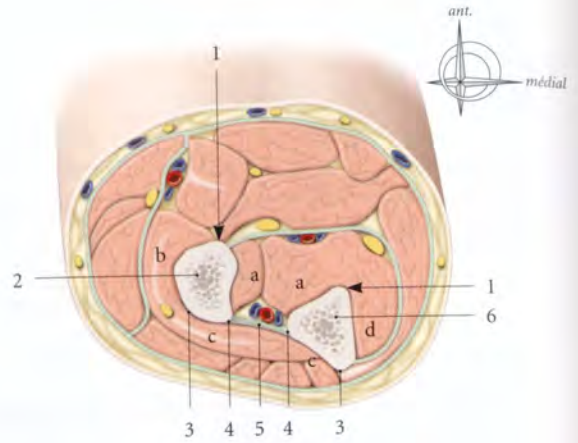
**FIG. 8.25. Os de la moitié distale du membre supérieur (vue antérieure)**

- A. épiphyse inférieure de l'humérus
- B. radius
- C. ulna
- D. carpe
- E. métacarpe
- F. phalanges proximales
- G. phalanges moyennes
- H. phalanges distales

- 1. épicondyle latéral
- 2. capitulum
- 3. tubérosité radiale
- 4. processus styloïde radial
- 5. os sésamoïdes du pouce
- 6. fosse coronoïde
- 7. épicondyle médial
- 8. trochlée humérale
- 9. tubérosité ulnaire
- 10. processus styloïde ulnaire

**FIG. 8.26. Coupe transversale de l'avant-bras droit**

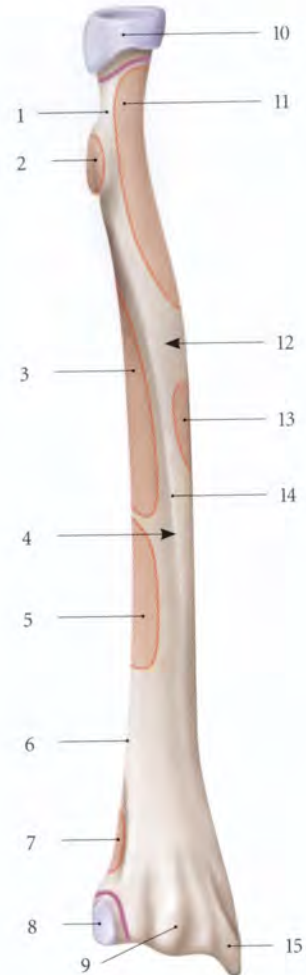
1. bord ant.
2. radius
3. bord post.
4. bord interosseux
5. membrane interosseuse antébrachiale
6. ulna
- a. face ant.
- b. face latérale
- c. face post.
- d. face médiale



**FIG. 8.27. Radius (vue antérieure)**

En violet : capsule articulaire

- |                            |                                 |
|----------------------------|---------------------------------|
| 1. tête                    | 8. tubérosité radiale           |
| 2. col                     | et m. biceps brachial           |
| 3. m. supinateur           | 9. corde oblique                |
| 4. m. rond pronateur       | 10. bord ant. et m. fléchisseur |
| 5. m. brachio-radial       | superficiel des doigts          |
| 6. crête suprastyloïdienne | 11. m. long fléchisseur du I    |
| 7. lig. collatéral radial  | 12. m. carré pronateur          |



**FIG. 8.28. Radius (vue postéro-médiale)**

- |                            |                               |
|----------------------------|-------------------------------|
| 1. col                     | 8. incisure ulnaire           |
| 2. tubérosité radiale      | 9. tubercule dorsal           |
| et m. biceps brachial      | 10. tête                      |
| 3. m. long abducteur du I  | 11. m. supinateur             |
| 4. face post.              | 12. face latérale             |
| 5. m. court extenseur du I | 13. m. rond pronateur         |
| 6. bord interosseux        | 14. bord post.                |
| 7. m. carré pronateur      | 15. processus styloïde radial |

### 1 | La face antérieure (fig. 8.27)

Plane et plus large en bas, elle donne insertion :

- en haut, au *muscle long fléchisseur du pouce* ;
- en bas, au *muscle carré pronateur*.

Dans sa partie moyenne s'ouvre le *foramen nourricier*.

### 2 | La face postérieure

Elle est arrondie et donne insertion (fig. 8.28) :

- en haut, au *muscle long abducteur du pouce* ;
- en bas, au *muscle court extenseur du pouce*.

### 3 | La face latérale

Elle est arrondie et présente :

- en haut, l'insertion du *muscle supinateur* ;
- et dans sa partie moyenne, la **tubérosité pronatrice** pour le *muscle rond pronateur*.

### 4 | Le bord antérieur

Il part de la tubérosité radiale et se dirige obliquement en bas et latéralement, puis verticalement. Le *muscle fléchisseur superficiel des doigts* s'y insère.

### 5 | Le bord postérieur

Mousse et effacé, il donne insertion au septum anté-brachial latéral.

### 6 | Le bord interosseux

Tranchant et concave, il donne insertion à la membrane interosseuse antébrachiale.

## B | ÉPIPHYSE PROXIMALE

Elle comprend : la tête, le col et la tubérosité radiale.

### 1 | La tête (fig. 8.29)

Segment de cylindre imparfait, elle est, sur une coupe horizontale, ovale à grosse extrémité médiale. Elle présente :

#### a) La circonférence articulaire radiale

- Partie périphérique de la tête, elle est moins haute latéralement.
- Elle répond à l'incisure radiale et au ligament annulaire du radius.

#### b) La fossette articulaire radiale

- Face supérieure de la tête, elle est régulièrement excavée.
- Elle répond au capitulum, et par son rebord médial, à la zone capitulo-trochléaire.

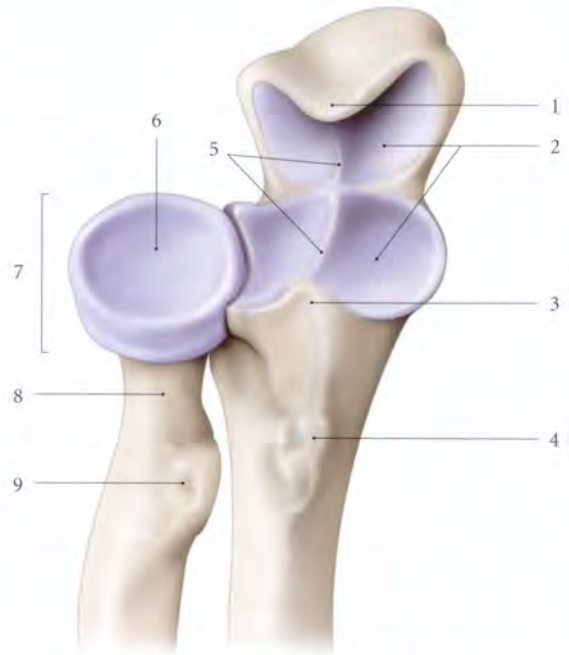


FIG. 8.29. Extrémités proximales du radius et de l'ulna (vue antéro-supérieure)

- |                         |                                 |
|-------------------------|---------------------------------|
| 1. processus olécranien | 6. fossette articulaire radiale |
| 2. incisure trochléaire | 7. tête radiale                 |
| 3. processus coronoïde  | 8. col radial                   |
| 4. tubérosité ulnaire   | 9. tubérosité radiale           |
| 5. crête trochléaire    |                                 |

### 2 | Le col

Portion rétrécie, il donne insertion au *muscle supinateur*, sauf sur sa face médiale.

### 3 | La tubérosité radiale

C'est une saillie antéro-médiale, située sous le col.

- Sa moitié postérieure donne insertion au *muscle biceps brachial*.
- Sa moitié antérieure répond à la *bourse synoviale bicipito-radiale*.

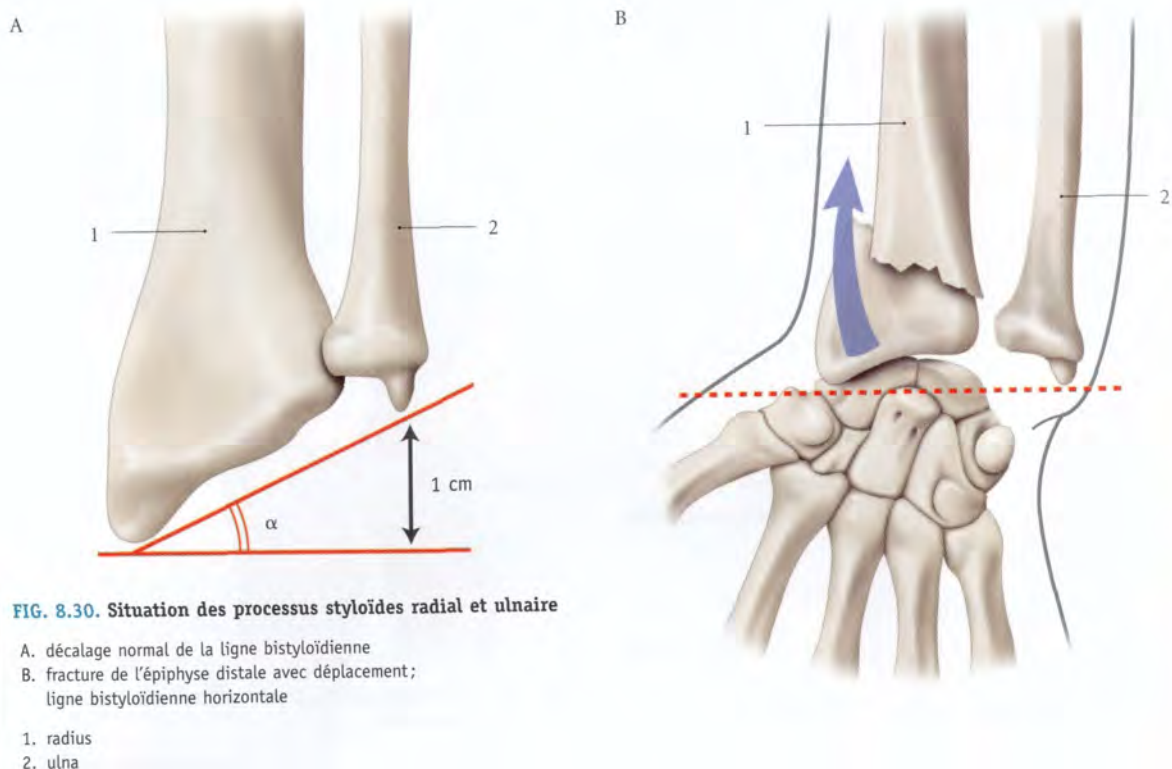
## C | ÉPIPHYSE DISTALE

Volumineuse et quadrangulaire, elle présente cinq faces.

### 1 | La face antérieure

Elle est légèrement excavée et correspond à l'insertion du *muscle carré pronateur*. Celle-ci est limitée latéralement par la *crête suprastyloïdienne*<sup>7</sup>.

7. Ancien. : crête pronatrice de Gérard.



**FIG. 8.30. Situation des processus styloïdes radial et ulnaire**

- A. décalage normal de la ligne bistyloïdienne  
 B. fracture de l'épiphyse distale avec déplacement;  
 ligne bistyloïdienne horizontale
1. radius  
 2. ulna

## 2 | La face latérale

Elle est prolongée en bas par le processus styloïde qui présente deux sillons longitudinaux.

**a) Dans le sillon antérieur**, passent les tendons des muscles long abducteur du pouce et court extenseur du pouce.

Au-dessus du sillon antérieur, s'insère le muscle brachio-radial.

**b) Dans le sillon postérieur**, passe le tendon du muscle long extenseur radial du carpe.

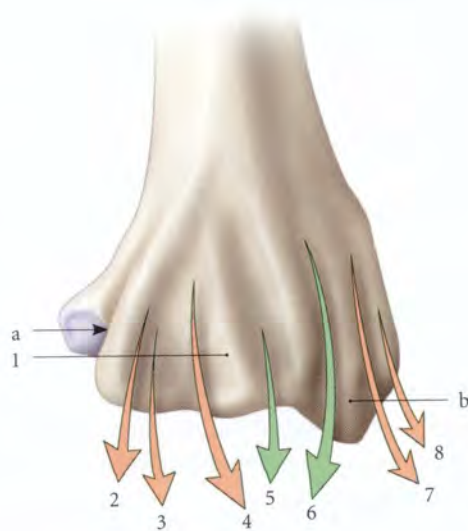
**c) Le processus styloïde radial** est sous-cutané et situé à environ 1 cm au-dessous du processus styloïde ulnaire<sup>8</sup>.

La disparition de ce décalage signe la fracture de l'épiphyse distale (fig. 8.30).

Sur son apex se fixe le ligament collatéral radial du carpe.

## 3 | La face dorsale

Elle présente deux sillons verticaux séparés par le **tubercule dorsal**<sup>9</sup> (fig. 8.31).



**FIG. 8.31. Épiphyse distale du radius (vue postéro-médiale)**

- a. incisure ulnaire  
 b. processus styloïde radial  
 1. tubercule dorsal  
 2. m. extenseur des doigts  
 3. m. extenseur de l'index  
 4. m. long extenseur du pouce  
 5. m. court extenseur radial du carpe  
 6. m. long extenseur radial du carpe  
 7. m. court extenseur de l'hallux  
 8. m. long abducteur de l'hallux

8. La ligne bistyloïdienne fait environ 30° avec l'horizontale.  
 9. Ancien. : tubercule dorsal de Lister.

a) Dans le sillon latéral, passe le tendon du *muscle court extenseur radial du carpe*.

b) Dans le sillon médial, chemine le tendon du *muscle long extenseur du pouce*, et plus médialement les muscles extenseur des doigts et extenseur de l'index.

#### 4 | La face médiale

Elle est triangulaire, et concave sagittalement.

- Sur sa partie supérieure s'insère le *muscle carré pronateur*.
- Sa partie inférieure, l'**incisure ulnaire**, s'articule avec la circonférence articulaire de la tête ulnaire.

#### 5 | La face inférieure

ou surface articulaire carpienne

Elle est triangulaire à sommet latéral (fig. 8.32).

Elle est excavée et divisée en deux parties par une crête mousse sagittale.

- La partie médiale, quadrilatère, répond au lunatum.
- La partie latérale, triangulaire, au scaphoïde.

#### D | STRUCTURE

La diaphyse est constituée d'un canal médullaire entouré d'un os compact épais. Celui-ci descend plus bas sur la face antérieure.

Ce qui explique la direction oblique en bas et en avant des traits de fracture diaphysaire.

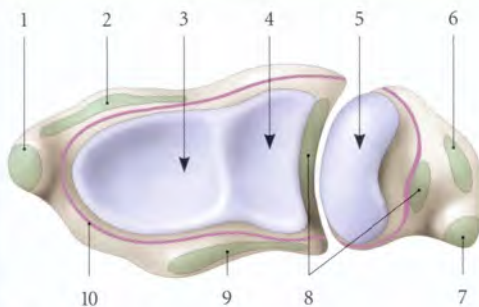


FIG. 8.32. Face inférieure du radius et de l'ulna

1. lig. collatéral radial
2. lig. radio-carpien ant.
3. surface carpienne (→ scaphoïde)
4. surface carpienne (→ lunatum)
5. circonférence articulaire ulnaire
6. lig. ulno-carpien
7. lig. collatéral ulnaire
8. disque articulaire
9. lig. radio-carpien dorsal
10. capsule articulaire

Les épiphyses sont formées d'os spongieux recouvert d'une mince couche d'os compact.

#### E | OSSIFICATION (fig. 8.33)

a) Le **point d'ossification primaire** est destiné à la diaphyse (40<sup>e</sup> jour *in utero*).

b) Et les **trois points secondaires**, à la tubérosité radiale, la tête articulaire et l'épiphyse distale.

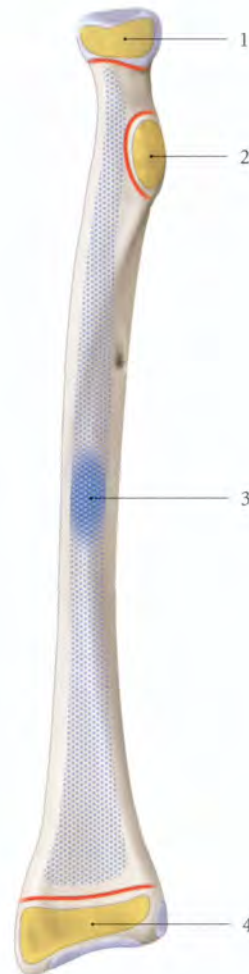


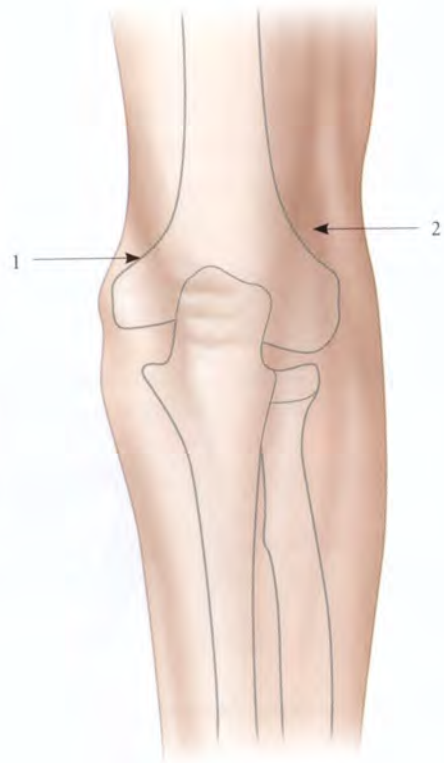
FIG. 8.33. Ossification du radius

Pointillé bleu : point d'ossification primaire  
En jaune : point d'ossification secondaire  
En rouge : ligne épiphysaire

1. tête
2. tubérosité radiale
3. diaphyse
4. épiphyse distale

**F | PALPATION** (fig. 8.34)

- **La tête du radius** peut être palpée, à la face postérieure du coude dans la fossette olécranienne latérale, surtout lorsque le coude est étendu. Elle est mieux repérée pendant la pronation et la supination.
- **Le corps du radius** peut être identifié dans sa moitié inférieure.
- **Le processus styloïde radial** est palpable dans le fond de la tabatière anatomique entre les tendons extenseurs du pouce.

**FIG. 8.34. Face postérieure du coude : anatomie de surface**

1. fossette olécranienne médiale
2. fossette olécranienne latérale

**8.5 ULNA**<sup>10</sup>

L'ulna est l'os médial de l'avant-bras. C'est un os long qui s'articule avec l'humérus, en haut, le radius, latéralement, et le disque de l'articulation radio-ulnaire distale en bas (fig. 8.35).

Ses fractures sont graves car elles peuvent compromettre les mouvements de l'avant-bras.

L'ulna présente une diaphyse et deux épiphyses, proximale et distale.

**A | DIAPHYSE (OU CORPS)**

Prismatique triangulaire, elle s'arrondit et s'incurve en avant près de son épiphyse distale. Elle possède :

- trois faces, antérieure, postérieure et médiale ;
- trois bords, antérieur, postérieur et interosseux.

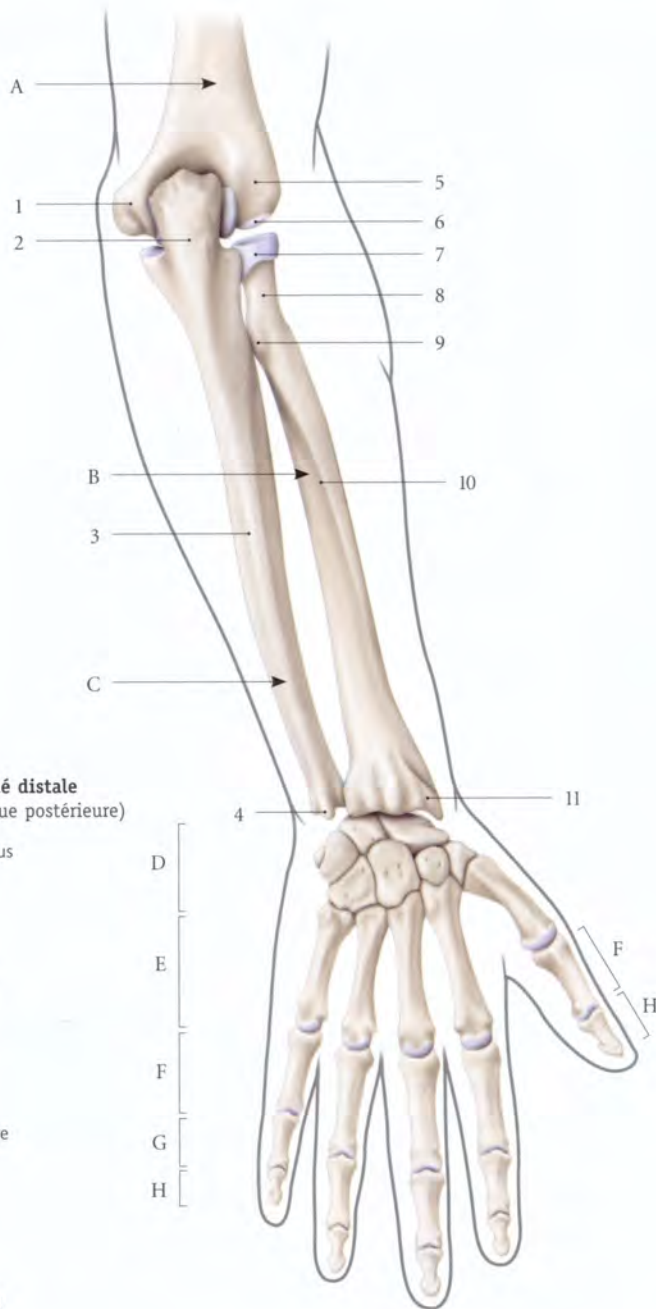
**1 | La face antérieure** (fig. 8.36)

- Sur ses deux tiers supérieurs, excavées longitudinalement, s'insère le *muscle fléchisseur profond des doigts*.
- Dans sa partie moyenne, s'ouvre le foramen nourricier.
- Sur son tiers inférieur, s'insère le *muscle carré pronateur*.

**2 | La face postérieure** (fig. 8.37)

- Sa partie supérieure présente une *surface triangulaire* pour le *muscle anconé*.
- Au-dessous de cette surface une *crête longitudinale*, prolongement de la crête supinatrice, sépare :
  - une partie médiale excavée ;

10. Ancien. : cubitus. Remarque : cubitus = coude en latin ; cubital = relatif au coude.



**FIG. 8.35. Os de la moitié distale du membre supérieur (vue postérieure)**

- A. épiphyse inf. de l'humérus  
 B. radius  
 C. ulna  
 D. carpe  
 E. métacarpe  
 F. phalanges proximales  
 G. phalanges moyennes  
 H. phalanges distales

1. épicondyle médial  
 2. olécrane  
 3. bord post. de l'ulna  
 4. processus styloïde ulnaire  
 5. épicondyle latéral  
 6. capitulum  
 7. tête radiale  
 8. col du radius  
 9. tubérosité radiale  
 10. bord post. du radius  
 11. processus styloïde radial

– une partie latérale, pour l'insertion, de haut en bas, des *muscles long abducteur du pouce, court extenseur du pouce, long extenseur du pouce et extenseur du II.*

### 3 | La face médiale

Sur ses deux tiers supérieurs s'insère le *muscle fléchisseur profond des doigts.*

### 4 | Le bord antérieur

Mousse, il donne insertion :

- en haut, au *muscle fléchisseur profond des doigts*;
- en bas, au *muscle carré pronateur.*

### 5 | Le bord postérieur

- Contourné en S inversé, il se bifurque en haut pour se confondre avec les bords de l'olécrane.

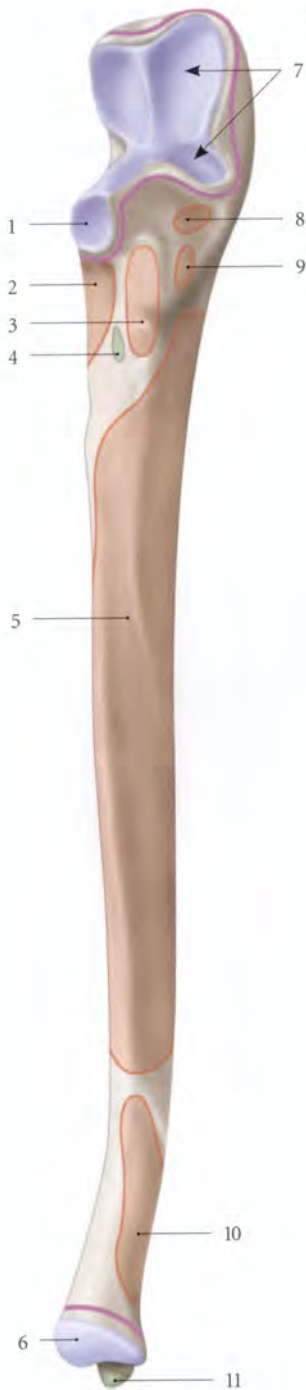


FIG. 8.36. Ulna (vue antéro-latérale)

En violet : capsule articulaire

1. incisure radiale
2. m. supinateur
3. tubérosité ulnaire et m. brachial
4. corde oblique
5. m. fléchisseur profond des doigts
6. tête ulnaire
7. incisure trochléaire
8. m. fléchisseur superficiel des doigts
9. m. rond pronateur
10. m. carré pronateur
11. processus styloïde et disque articulaire

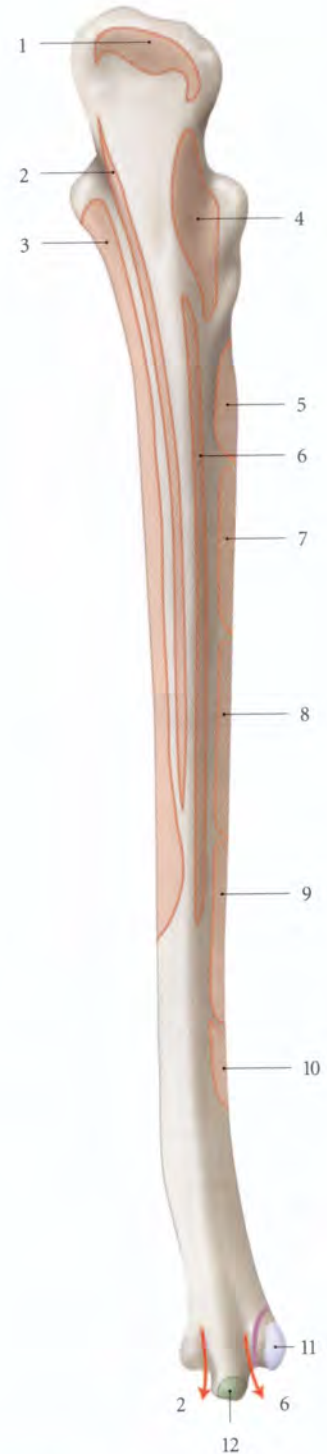


FIG. 8.37. Ulna (vue postérieure)

En violet : capsule articulaire

1. m. triceps brachial
2. m. fléchisseur ulnaire du carpe
3. m. fléchisseur profond des doigts
4. m. anconé
5. m. supinateur
6. m. extenseur ulnaire du carpe
7. m. long abducteur du I
8. m. court extenseur du I
9. m. long extenseur du I
10. m. extenseur du II
11. tête ulnaire
12. lig. collatéral ulnaire du carpe

• Il donne insertion :

- au septum intermusculaire antibrachial médial ;
- au *muscle extenseur ulnaire du carpe*, sur son versant latéral ;
- et au *muscle fléchisseur ulnaire du carpe*, sur son versant médial.

## 6 | Le bord interosseux

Tranchant, il donne insertion à la membrane interosseuse antibrachiale.

## B | ÉPIPHYSE PROXIMALE

Volumineuse, elle comprend l'olécrane et le processus coronoïde, qui circonscrivent l'*incisure trochléaire* (fig. 8.38).

### 1 | L'olécrane

Il forme une saillie verticale qui prolonge en haut le corps (fig. 8.39).

**a) Sa face supérieure**, rugueuse en arrière, donne insertion au muscle triceps.

Elle se prolonge en avant par le processus olécranien.

**b) Sa face postérieure**, lisse, est séparée de la peau par la bourse sous-cutanée olécranienne.

**c) Sa face antérieure**, articulaire, constitue la partie supérieure de l'incisure trochléaire.

**d) Sa face latérale** donne insertion :

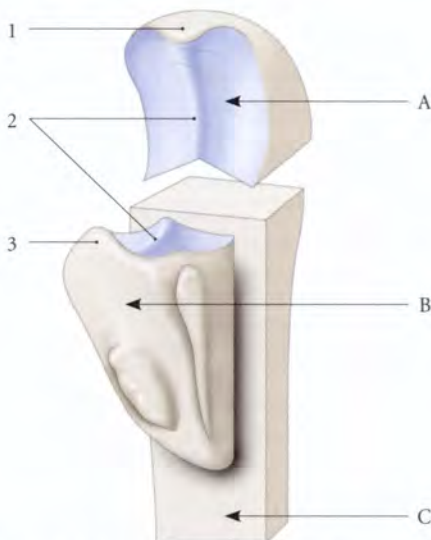
- en avant, au ligament collatéral radial du coude (faisceau postérieur);
- en arrière, au *muscle anconé*.

**e) Sa face médiale** donne insertion :

- en avant, au ligament collatéral ulnaire du coude (faisceau postérieur);
- en arrière, au *muscle fléchisseur ulnaire du carpe*.

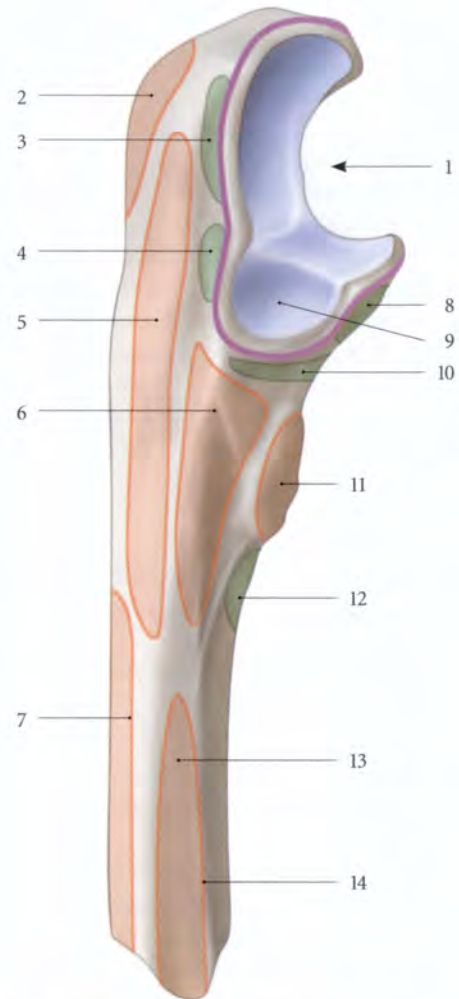
### 2 | Le processus coronoïde (fig. 8.40)

Il forme une saillie horizontale et antérieure.



**FIG. 8.38.** Constitution de l'épiphysse proximale (d'après Brizon et Castaing)

- |                        |                         |
|------------------------|-------------------------|
| A. olécrane            | 1. processus olécranien |
| B. processus coronoïde | 2. crête trochléaire    |
| C. diaphyse            | 3. rostrum coronoïdien  |



**FIG. 8.39.** Épiphysse proximale de l'ulna (vue latérale)

En violet : capsule articulaire

- |   |  |
|---|--|
| 1. incisure ulnaire   | 8. ligg. annulaire et collatéral radial du coude (faisceau ant.) |
| 2. m. triceps brachial  | 9. incisure radiale  |
| 3. lig. collatéral radial du coude (faisceau post.)               | 10. lig. carré   |
| 4. ligg. annulaire et collatéral radial du coude (faisceau moyen) | 11. tubercule ulnaire et m. brachial                             |
| 5. m. anconé  | 12. corde oblique  |
| 6. fosse et mm. supinateurs                                       | 13. m. long abducteur du I                                       |
| 7. m. extenseur ulnaire du carpe                                  | 14. bord interosseux   |

**a) Sa face supérieure**, articulaire, constitue la partie inférieure de l'incisure trochléaire.

Elle se prolonge en avant et en haut par le rostrum coronoïdien.

**b) Sa face antérieure** est marquée par la **tubérosité ulnaire**, sur laquelle s'insère le *muscle brachial* :

- sur le versant médial de la tubérosité s'insèrent les *muscles rond pronateur et fléchisseur superficiel des doigts*;

- sur son versant latéral, se fixe la *corde oblique*;
- au-dessus, s'insère le ligament collatéral ulnaire du coude (faisceau antérieur).

#### c) Sa face latérale présente :

- en haut, l'*incisure radiale* s'articule avec la circonférence articulaire radiale. Elle donne insertion :
  - sur son bord antérieur, aux ligaments annulaire et collatéral radial du coude (faisceau antérieur) ;
  - sur son bord postérieur, aux ligaments annulaire et collatéral radial du coude (faisceau moyen) ;
  - sur son bord inférieur, au ligament carré ;
- en bas, la *fosse supinatrice* limitée en arrière par la crête du *muscle supinateur*. Sur la crête et dans la fosse s'insère le muscle supinateur.

#### d) Sa face médiale présente :

- en avant, le *tubercule coronoïdien*, sur lequel s'attache le ligament collatéral ulnaire du coude (faisceau moyen) ;
- en arrière, l'insertion du *muscle fléchisseur profond des doigts*.

### 3 | L'incisure trochléaire<sup>11</sup>

Cette excavation s'articule avec la trochlée humérale. Elle présente :

- une crête longitudinale mousse, la crête trochléaire. Elle unit le processus olécranien et le rostrum coronoïdien ;
- deux versants latéral et médial ;
- et un sillon transversal dépourvu de cartilage à la jonction des surfaces verticale et horizontale.

## C | ÉPIPHYSE DISTALE

Elle comprend la tête et le processus styloïde ulnaires.

### 1 | La tête ulnaire

Sa partie latérale arrondie, ou *circonférence articulaire ulnaire*, répond à l'incisure ulnaire du radius et au disque articulaire.

### 2 | Le processus styloïde ulnaire

(voir fig. 8.32)

Petite saillie conique et postéro-médiale, il présente :

- sur sa face antérieure, l'insertion du disque articulaire de l'articulation radio-ulnaire distale ;
- sur sa face postérieure, l'insertion du ligament collatéral ulnaire du carpe.

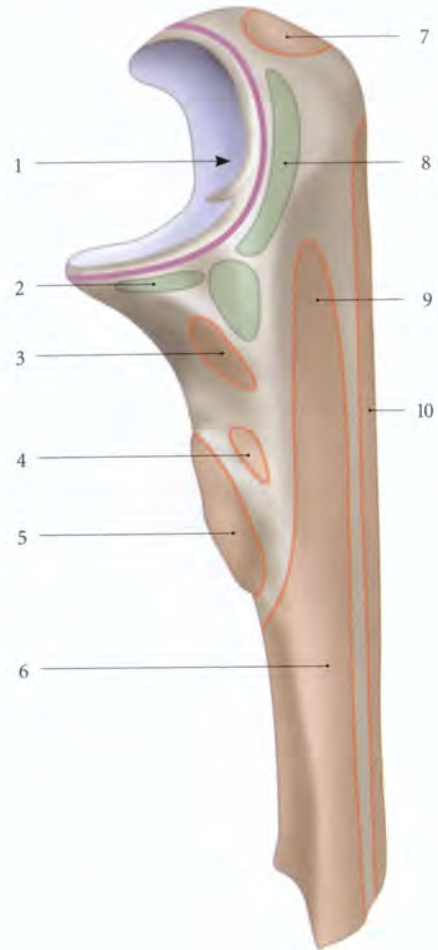


FIG. 8.40. Épiphyse proximale de l'ulna (vue médiale)

En violet : capsule articulaire

1. incisure ulnaire
2. lig. collatéral ulnaire du coude (faisceau ant.)
3. m. fléchisseur superficiel des doigts
4. m. rond pronateur
5. m. brachial
6. m. fléchisseur profond des doigts
7. m. triceps brachial
8. lig. collatéral ulnaire (faisceau post.)
9. lig. collatéral ulnaire (faisceau moyen)
10. m. fléchisseur ulnaire du carpe

## D | STRUCTURE

La diaphyse est constituée d'un canal médullaire entouré d'os compact épais ; les épiphyses, d'os spongieux recouvert d'une mince couche d'os compact.

11. Ancien. : grande cavité sigmoïde.

**E | OSSIFICATION** (fig. 8.41)

a) **Le point d'ossification primaire** est destiné à la diaphyse (2<sup>e</sup> mois *in utero*).

b) **Et les deux points secondaires**, à chaque épiphyse.

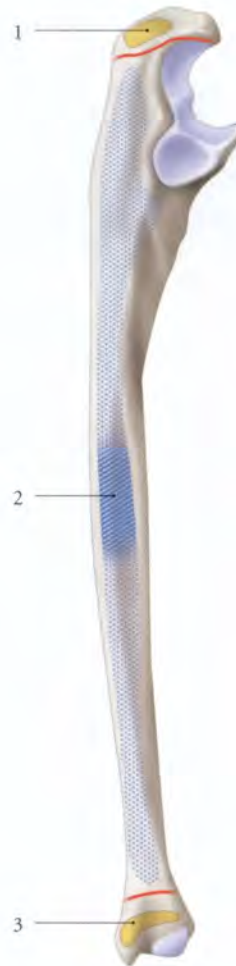
**F | PALPATION**

- **L'olécrane** est une saillie apparente et de palpation facile surtout si le coude est fléchi.
- **La tête ulnaire** forme une saillie arrondie sur le dos du poignet, plus apparente en pronation. Au-dessous de la tête se palpe le processus styloïde ulnaire.
- **Le corps ulnaire** peut être identifié de bas en haut, en partant de la tête ulnaire, surtout si l'avant-bras est en pronation.

FIG. 8.41. Ossification de l'ulna

Pointillé bleu : point d'ossification primaire  
En jaune : point d'ossification secondaire  
En rouge : ligne épiphysaire

1. olécrane
2. diaphyse
3. tête

**8.6 OS DE LA MAIN**

La main est formée de 27 os constants répartis en trois groupes :

- le carpe ;
- le métacarpe ;
- les phalanges.

Elle possède aussi de nombreux osselets inconstants ; les plus fréquents étant les os sésamoïdes.

**A | CARPE EN GÉNÉRAL**

Le carpe est un ensemble articulé de huit os solidement unis qui constitue le squelette du poignet (fig. 8.42).

**1 | Disposition des os du carpe**

Ses os sont groupés en deux rangées, une rangée proximale et une rangée distale.

a) **La rangée proximale** comprend les os scaphoïde, lunatum, triquétrum et pisiforme, situé devant le triquétrum.

b) **La rangée distale** comprend les os trapèze, trapézoïde, capitatum et hamatum.

c) **L'interligne** séparant les deux rangées est sinueuse : concave en haut dans son tiers latéral, et convexe en haut dans ses deux tiers médiaux.

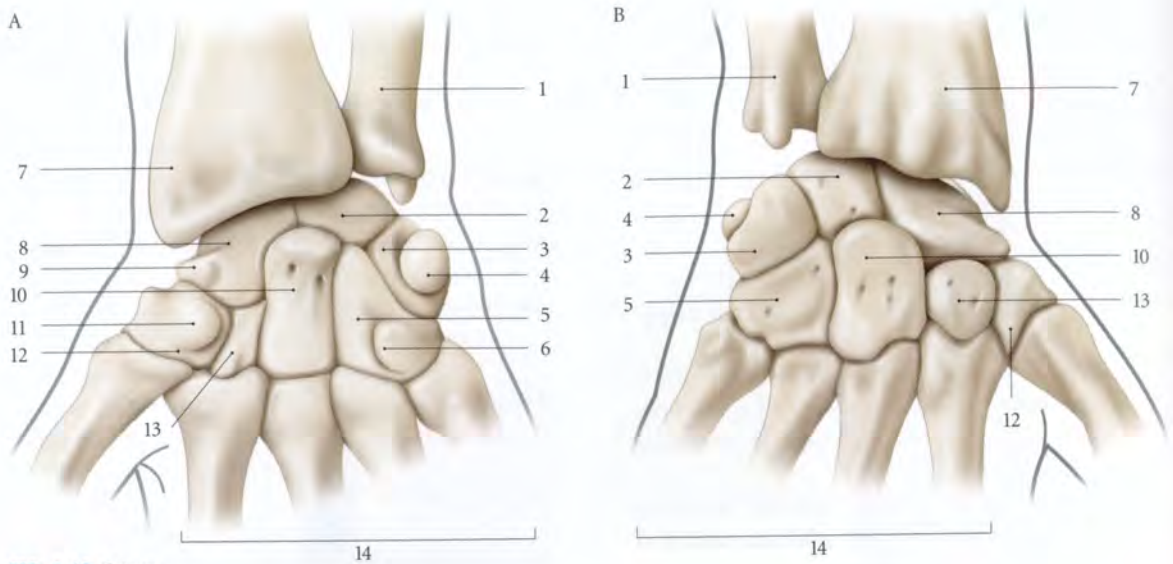


FIG. 8.42. Carpe

A. vue antérieure  
B. vue postérieure

1. ulna  
2. os lunatum  
3. os triquétrum

4. os pisiforme  
5. os hamatum  
6. hamulus de l'os hamatum  
7. radius  
8. os scaphoïde  
9. tubercule du scaphoïde

10. os capitatum  
11. tubercule du trapèze  
12. os trapèze  
13. os trapézoïde  
14. os métacarpiens II à V

## 2 | La face antérieure

Elle est concave et forme le *sillon carpien* (fig. 8.43). Ses bords sont constitués :

- latéralement, par les tubercules du scaphoïde et du trapèze ;
- médialement, par le pisiforme et l'hamulus de l'hamatum.

Sur ses bords s'insère le *réтинaculum des fléchisseurs* qui délimite avec le sillon carpien le *canal carpien*<sup>12</sup>.

## 3 | La face postérieure

Elle est convexe.

## 4 | La face supérieure

Elle est convexe et s'articule avec le radius et le disque articulaire radio-ulnaire.

## 5 | La face inférieure

Elle est irrégulière et s'articule avec la base des métacarpiens.

## 6 | La structure

Chaque os du carpe est constitué d'os spongieux recouvert d'une mince couche d'os compact.

## 7 | L'ossification (fig. 8.44)

Chaque os du carpe procède d'un seul point d'ossification primaire. Le premier à apparaître est celui du capitatum (1<sup>re</sup> année) et le dernier, celui du pisiforme (12<sup>e</sup> année).

L'hamulus de l'hamatum possède un point d'ossification secondaire.

## B | OS DU CARPE (fig. 8.45)

### 1 | L'os scaphoïde

Os latéral de la rangée proximale du carpe, le scaphoïde présente :

#### a) Trois faces articulaires

- La face supérieure, convexe, pour le radius.
- La face inférieure, convexe, pour le trapèze et le trapézoïde.
- La face médiale, plane pour le lunatum et concave pour le capitatum.

#### b) Trois faces non articulaires

- La face latérale marquée d'une saillie, le *tubercule du scaphoïde*, sur lequel s'insère le ligament collatéral latéral du carpe.

12. Voir Chapitre 10.

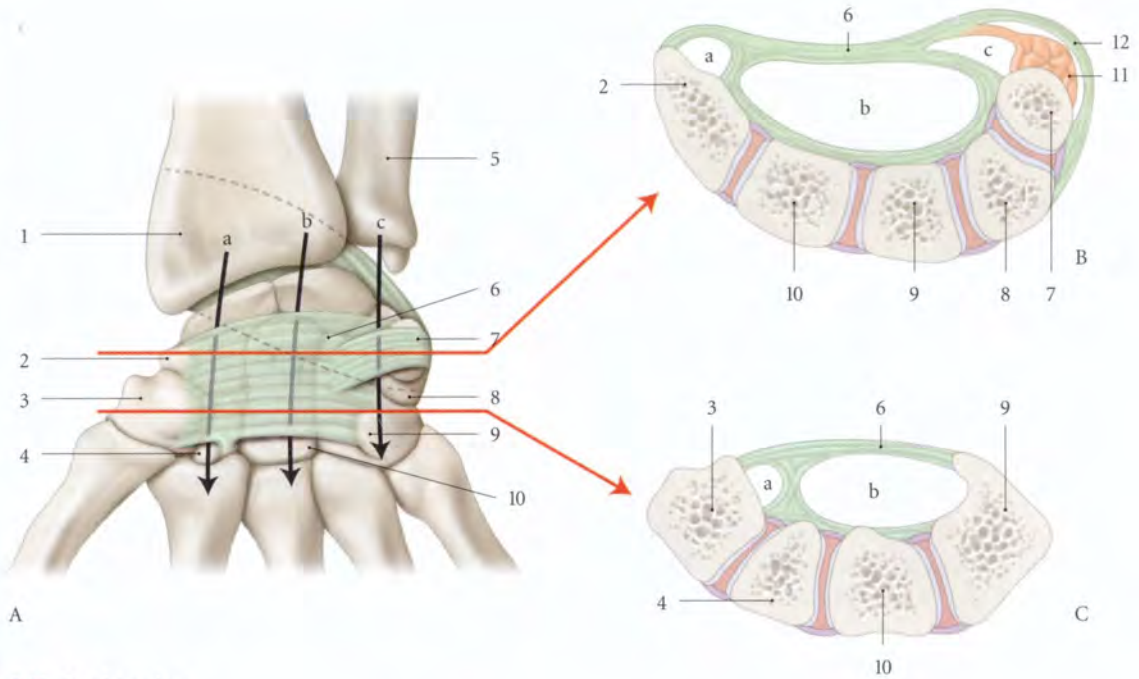


FIG. 8.43. Canal carpien

A. vue antérieure

B et C. coupes transversales du carpe proximal et du carpe distal

a. partie latérale du canal carpien  
b. partie médiale du canal carpien  
c. canal ulnaire

1. radius

2. os scaphoïde

3. os trapèze

4. os trapézoïde

5. ulna

6. rétinaculum des fléchisseurs des doigts

7. os pisiforme

8. os triquétrum

9. hamulus de l'os hamatum

10. os capitatum

11. m. fléchisseur ulnaire du carpe

12. expansion du rétinaculum des extenseurs des doigts

- La face antérieure avec l'insertion du *muscle court abducteur du pouce*.
- La face postérieure.

C'est l'os le plus fracturé du carpe; le trait de fracture siège au-dessus de son tubercule.

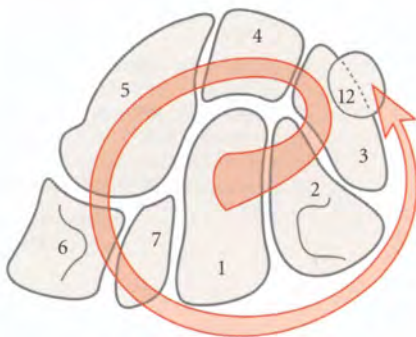


FIG. 8.44. Spirale de l'ossification du carpe (d'après Grant)

En rouge : mois d'apparition des points d'ossification primaire

## 2 | L'os lunatum<sup>13</sup>

En forme de croissant à concavité inférieure, le lunatum coiffe la tête du capitatum et présente :

### a) Quatre faces articulaires

- La face supérieure, convexe, pour le radius.
- La face inférieure, concave, pour le capitatum surtout, et l'hamatum.
- La face latérale, pour le scaphoïde.
- La face médiale, pour le triquétrum.

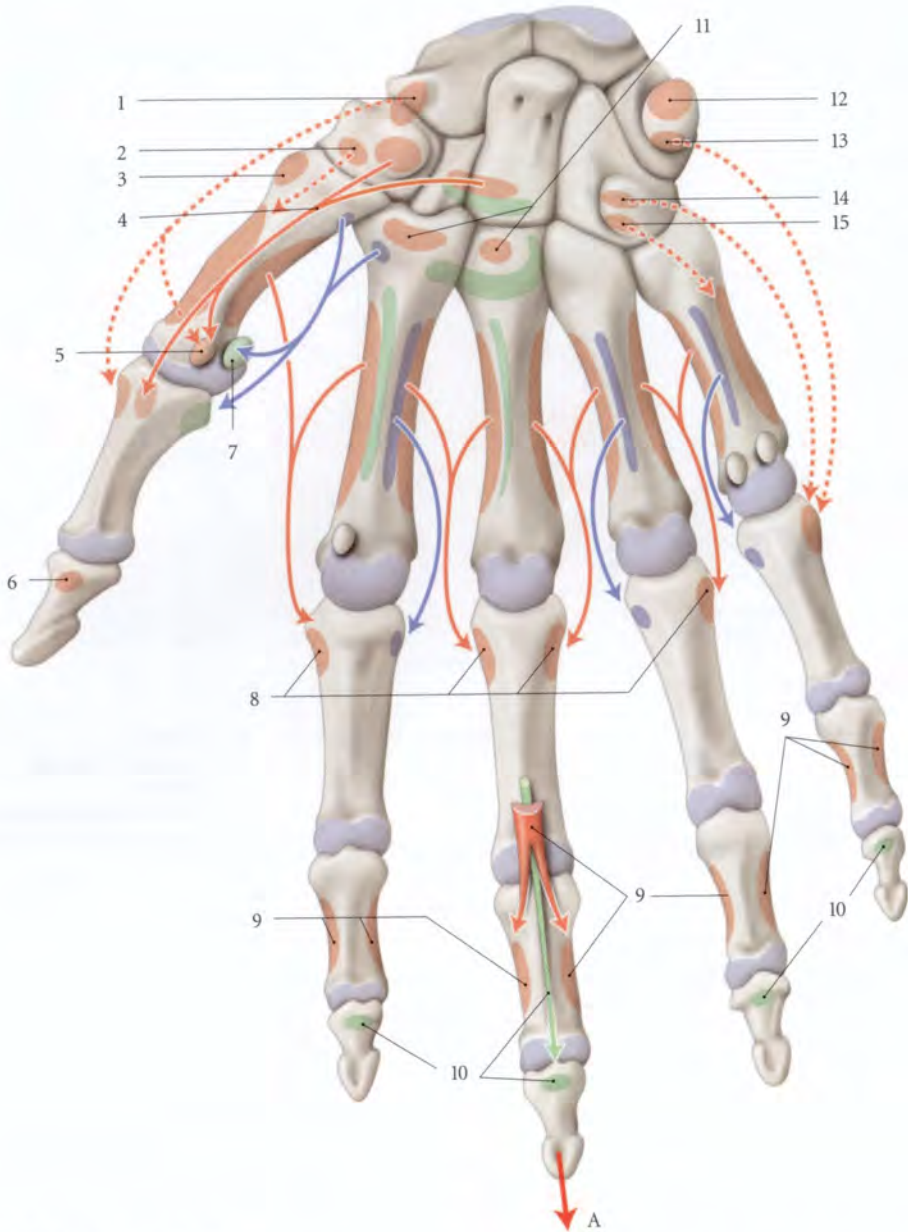
b) Deux faces non articulaires, antérieure et postérieure.

## 3 | L'os triquétrum<sup>14</sup>

Os médial de la rangée proximale du carpe, le triquétrum est pyramidal à sommet inféro-médial et présente :

13. Ancien. : os semi-lunaire.

14. Ancien. : os pyramidal.



**FIG. 8.45. Os de la main (vue palmaire)**

**En bleu : mm. interosseux palmaires**  
**En vert : m. adducteur du I**

A. axe de la main

- 1. m. court abducteur du I
- 2. m. opposant du I
- 3. m. long abducteur du I

- 4. m. court fléchisseur du I
- 5. os sésoïde latéral
- 6. m. long fléchisseur du I
- 7. os sésoïde médial
- 8. mm. interosseux dorsaux
- 9. m. fléchisseur superficiel des doigts

- 10. m. fléchisseur profond des doigts
- 11. m. fléchisseur radial du carpe
- 12. m. fléchisseur ulnaire du carpe
- 13. m. abducteur du V
- 14. m. court fléchisseur du V
- 15. m. opposant du V

#### a) Quatre faces articulaires

- La face supérieure, pour le disque articulaire radio-ulnaire.
- La face inférieure, concave, pour l'hamatum.
- La face latérale, plane, pour le lunatum.
- La face antérieure, arrondie, pour le pisiforme.

#### b) Deux faces non articulaires

- La face médiale, qui donne insertion au ligament collatéral ulnaire du carpe.
- Et la face postérieure, marquée par une saillie transversale, la **crête du triquétrum**.

### 4 | L'os pisiforme

Petit et ovoïde, le pisiforme présente :

a) **Une face postérieure**, possédant une surface articulaire ovale et excavée, pour le triquétrum.

b) **Une face antérieure** convexe, sur laquelle s'insèrent :

- les *muscles fléchisseur ulnaire du carpe et abducteur du petit doigt*;
- le *rétinaculum des fléchisseurs* et le ligament pisihamatum.

### 5 | L'os trapèze

Os latéral de la rangée distale du carpe, le trapèze présente :

#### a) Trois faces articulaires

- La face supérieure, concave, pour le scaphoïde.
- La face inférieure, conformée en selle transversalement, pour le métacarpien I.

- La face médiale, pour le trapézoïde et le métacarpien II.

#### b) Trois faces non articulaires

- La face antérieure, creusée d'un sillon limité latéralement par le **tubercule du trapèze** :
  - dans le sillon glisse le tendon du *muscle fléchisseur radial du carpe*;
  - sur le tubercule s'insèrent les *muscles opposant du pouce et court fléchisseur du pouce*.
- La face postérieure et la face latérale.

### 6 | L'os trapézoïde

Os de la rangée distale du carpe, le trapézoïde présente :

#### a) Quatre faces articulaires

- La face supérieure concave, pour le scaphoïde.
- La face inférieure, conformée en selle sagittalement pour le métacarpien II.
- La face latérale, conformée en selle sagittalement pour le trapèze.
- La face médiale, concave, pour le grand os.

#### b) Deux faces non articulaires

- La face antérieure, qui donne insertion aux *muscles court fléchisseur du pouce et adducteur du pouce*.
- La face postérieure.

### 7 | L'os capitatum<sup>15</sup> (fig. 8.46)

Os le plus volumineux du carpe, le capitatum est allongé verticalement. Il est formé d'une **tête**, d'un **col** et d'un **corps**.

#### a) Quatre faces articulaires

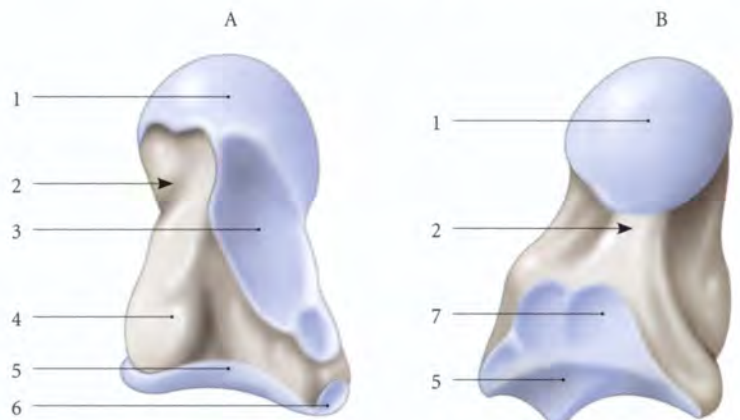
- La face supérieure, convexe, pour le lunatum.
- La face inférieure, pour les métacarpien II, III et IV.

15. Ancien. : grand os.

FIG. 8.46. Os capitatum

A. vue antéro-médiale  
B. vue inféro-latérale

1. tête
2. col
3. surface articulaire pour l'os hamatum
4. tubercule ant.
5. surface articulaire pour le métacarpien III
6. surface articulaire pour le métacarpien IV
7. surface articulaire pour le trapézoïde



- La face latérale, convexe pour le scaphoïde et le trapézoïde.
- La face médiale, pour l'hamatum.

#### b) Deux faces non articulaires

- La face antérieure donnant insertion aux *muscles court fléchisseur du pouce et adducteur du pouce*.
- La face postérieure.

### 8 | L'os hamatum<sup>16</sup> (fig. 8.47)

Os médial de la rangée distale du carpe, l'hamatum est un tronc de pyramide à grande base latérale. Il présente :

#### a) Trois faces articulaires

- La face latérale, pour le capitatum.
- La face supérieure, pour le lunatum et le triquétrum surtout.
- La face inférieure avec deux facettes ; l'une concave pour le métacarpien IV, et l'autre conformée en selle sagittalement, pour le métacarpien V.

#### b) Trois faces non articulaires

- La face antérieure, qui présente un processus, recourbé en crochet, l'**hamulus de l'hamatum**. Sur ce processus s'insèrent les muscles opposant du petit doigt et court fléchisseur du petit doigt.
- La face postérieure et la face latérale, réduite.

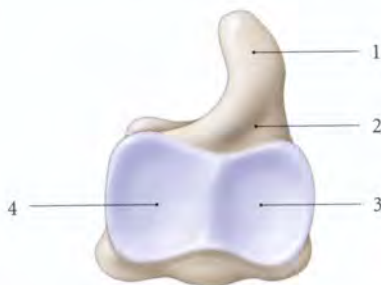


FIG. 8.47. Os hamatum (vue inférieure)

1. hamulus
2. sillon de la branche profonde du n. ulnaire
3. facette art. pour le métacarpien V
4. facette art. pour le métacarpien IV

16. Ancien. : os crochu.

### 9 | Palpation du carpe

- Le **pisiforme** est une saillie facilement palpable sur la face antérieure du poignet, près du bord médial. Au-dessus du pisiforme on palpe le tendon du muscle fléchisseur ulnaire du carpe.
- Le **scaphoïde** peut être pincé entre l'index placé dans la tabatière anatomique et le pouce placé sur son tubercule. Le tubercule du scaphoïde correspond à la saillie antérieure du poignet, près du bord latéral. La palpation de la tabatière anatomique déclenche une douleur vive en cas de fracture du scaphoïde (fig. 8.48).
- Le **tubercule du trapèze** est palpable immédiatement au-dessous du tubercule du scaphoïde.

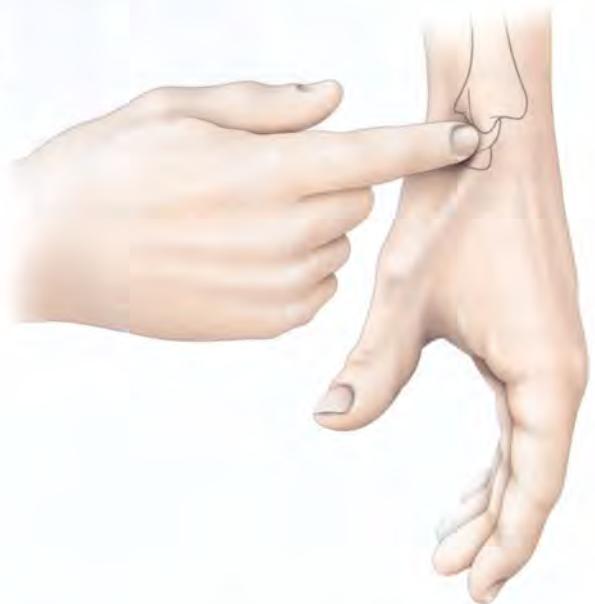

FIG. 8.48. Palpation du scaphoïde dans la tabatière anatomique

## C | MÉTACARPE

Situé entre le carpe et les phalanges proximales, le métacarpe est constitué de cinq métacarpiens numérotés de I à V, en allant du pouce vers le petit doigt (fig. 8.49).

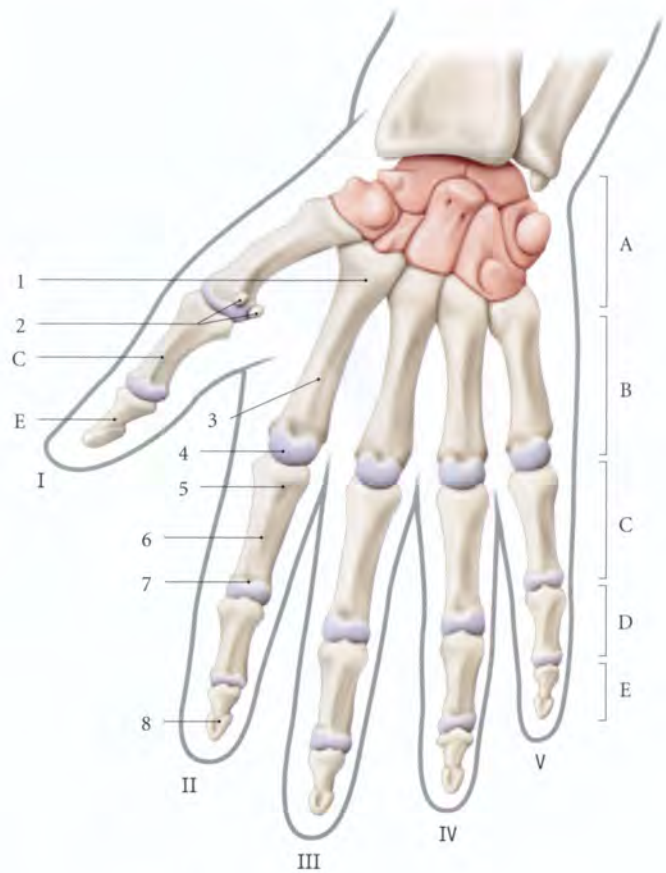
### 1 | Caractères communs

Les métacarpiens sont des os longs, présentant chacun un **corps**, une extrémité proximale ou **base**, et une extrémité distale ou **tête** (fig. 8.50).

FIG. 8.49. Os de la main (vue antérieure)

- A. carpe
- B. métacarpe
- C. phalange proximale
- D. phalange intermédiaire
- E. phalange distale

- 1. base du métacarpien
- 2. os sésamoïdes
- 3. corps du métacarpien
- 4. tête du métacarpien
- 5. base de la phalange
- 6. corps de la phalange
- 7. tête de la phalange
- 8. tubérosité de la phalange distale



**a) Le corps**

Légèrement incurvé en avant, il est prismatique triangulaire avec :

- une face dorsale, lisse, répondant aux tendons des muscles extenseurs des doigts ;
- des faces antéro-médiale et antéro-latérale, donnant insertion aux *muscles interosseux palmaires et dorsaux* ;
- un bord palmaire, concave ;
- deux bords médial et latéral, peu marqués.

**b) La base**

Cuboïde, elle présente :

- deux faces non articulaires, palmaire et dorsale ;
- trois faces articulaires, supérieure pour le carpe, et latérales pour les métacarpiens adjacents.

**c) La tête**

Aplatie transversalement, elle constitue la saillie osseuse du poing. Elle présente :

- *deux faces articulaires convexes en continuité*, les faces inférieure et palmaire. Elles répondent à la base d'une phalange proximale. La surface articulaire palmaire est échancrée en son milieu ;
- *trois faces non articulaires* :
  - la face dorsale, rugueuse ;
  - les faces latérale et médiale qui présentent chacune un tubercule du ligament collatéral métacarpo-phalangien.

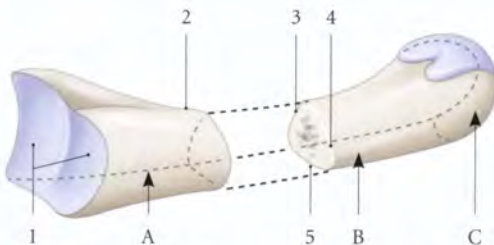


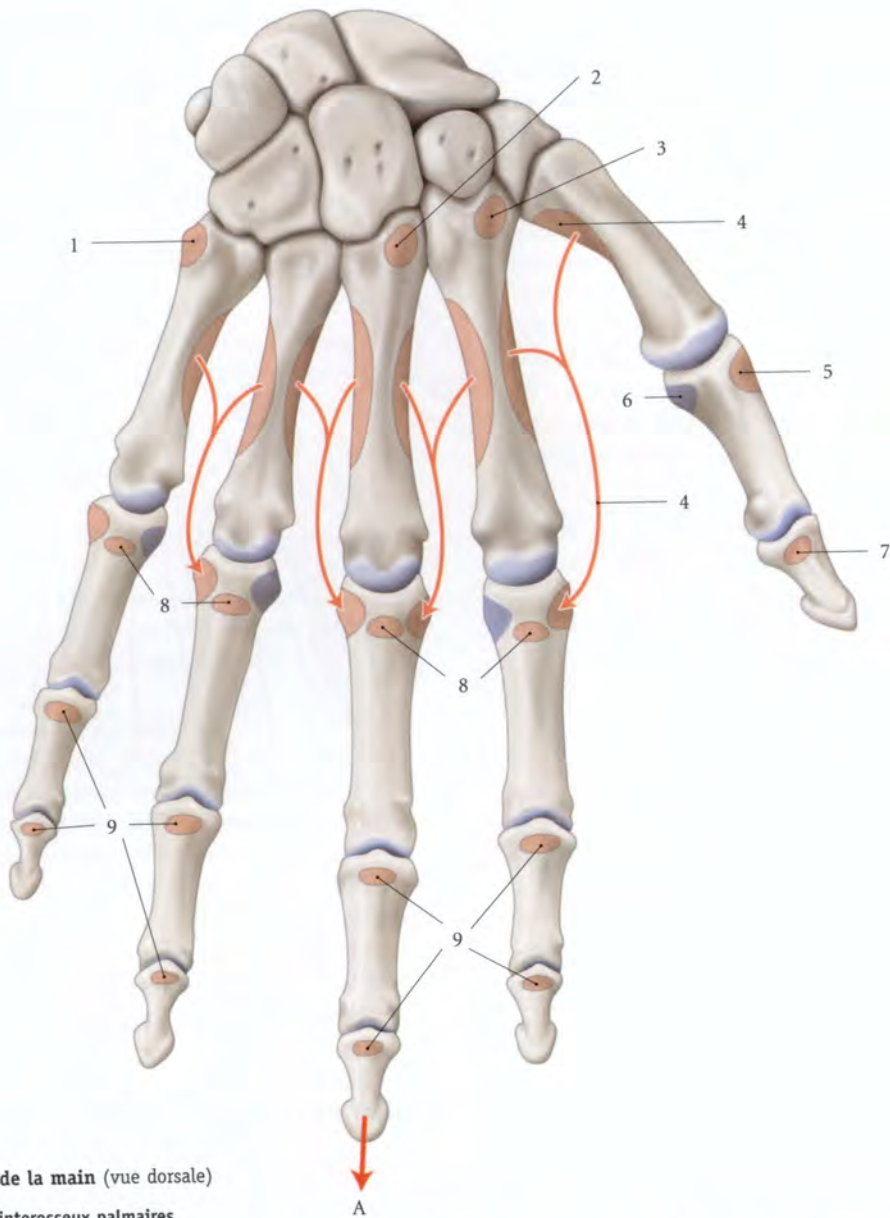
FIG. 8.50. Forme schématique d'un métacarpe

- A. base
- B. corps
- C. tête
- 1. surface articulaire
- 2. bord palmaire
- 3. face antéro-latérale
- 4. face antéro-médiale
- 5. face postérieure

**2 | Caractères différentiels (fig. 8.51)**

**a) Le métacarpien I**

- C'est le plus court et le plus volumineux des métacarpiens (voir fig. 8.53).



**FIG. 8.51. Os de la main (vue dorsale)**

En bleu : mm. interosseux palmaires

A. axe de la main

1. m. extenseur ulnaire du carpe
2. m. court extenseur radial du carpe
3. m. long extenseur radial du carpe

4. m. 1<sup>er</sup> interosseux dorsal

5. m. court extenseur du I
6. m. adducteur du I
7. m. long extenseur du I

8. vinculum long des tendons extenseurs des doigts

9. insertion des tendons extenseurs

- Son corps, aplati d'avant en arrière, donne insertion au *muscle opposant du I* et aux premiers *muscles interosseux palmaire et dorsal*.
- Sa base ne présente qu'une surface articulaire supérieure, conformée en selle sagittalement.

La fracture de la base est fréquente chez les boxeurs (fracture de Bennett).

- Sur sa face latérale s'insère le *muscle long abducteur du I*.

#### b) Le métacarpien II

- C'est le plus long des métacarpiens.
- Sa base bifurquée s'articule avec le trapèze, le trapézoïde et le capitatum :
  - sur sa face palmaire s'insère le *muscle fléchisseur radial du carpe*;

- sur sa face dorsale s'insère le *muscle long extenseur radial du carpe*.
- Sur le bord palmaire du corps s'insère le *muscle adducteur du pouce*.

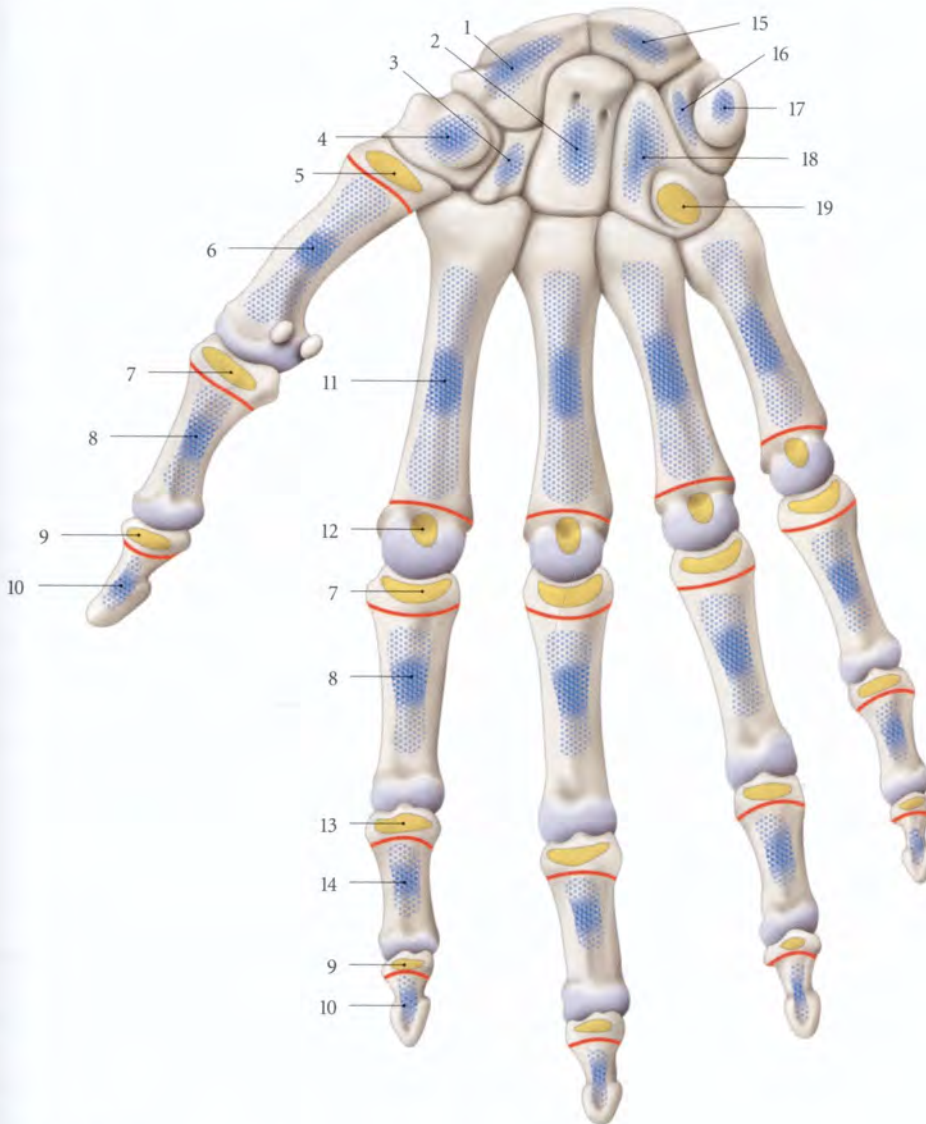
### c) Le métacarpien III

- Sa base s'articule avec le capitatum et les deux métacarpiens adjacents :

- elle présente une saillie dorso-latérale, le *processus styloïde*, sur lequel s'insère le *muscle court extenseur radial du carpe*;

- sur la face palmaire s'insère le *muscle fléchisseur radial du carpe*.

- Sur le bord palmaire du corps s'insère le *muscle adducteur du pouce*.



**FIG. 8.52.** Ossification des os de la main

Pointillé bleu : point d'ossification primaire

En jaune : point d'ossification secondaire

En rouge : ligne épiphysaire

- |                          |                                   |                                  |                          |
|--------------------------|-----------------------------------|----------------------------------|--------------------------|
| 1. scaphoïde             | 6. corps du métacarpien I         | 11. corps du métacarpien II      | 16. triquétrum           |
| 2. capitatum             | 7. base de la phalange proximale  | 12. tête du métacarpien II       | 17. os pisiforme         |
| 3. trapézoïde            | 8. corps de la phalange proximale | 13. base de la phalange moyenne  | 18. hamatum              |
| 4. trapèze               | 9. base de la phalange distale    | 14. corps de la phalange moyenne | 19. hamulus de l'hamatum |
| 5. base du métacarpien I | 10. corps de la phalange distale  | 15. lunatum                      |                          |

**d) Le métacarpien IV**

Il est très grêle. Sa base s'articule avec le capitatum, l'hamatum et les métacarpiens adjacents.

**e) Le métacarpien V**

- Sa base s'articule avec l'hamatum et le métacarpien IV. Sur sa face médiale s'insère le *muscle extenseur ulnaire du carpe*.
- Sur son corps s'insèrent les *muscles opposant du V*, *4<sup>e</sup> interosseux palmaire et dorsal*.

**3 | Structure**

Le corps est constitué d'un canal médullaire réduit entouré d'un os compact épais.

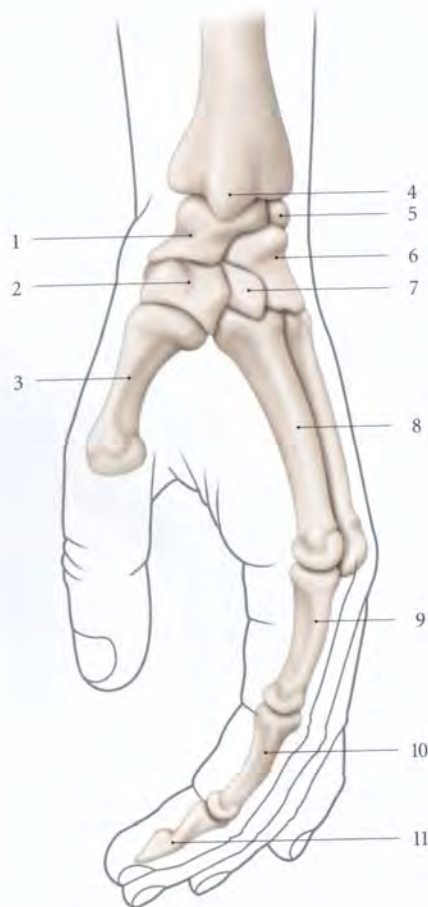
La base et la tête sont formées d'os spongieux recouvert d'os compact. Seule la tête du métacarpien III est formée d'os compact.

**4 | Ossification (fig. 8.52)**

- Le point d'ossification primaire est destiné au corps et la base de chaque métacarpien.
- Et le point secondaire, à la tête.

**5 | Palpation**

Les têtes des métacarpiens, très saillantes lorsque le poing est fermé, sont facilement palpables.



**FIG. 8.53. Os de la main (vue latérale)**

- |                               |                       |
|-------------------------------|-----------------------|
| 1. scaphoïde                  | 7. trapézoïde         |
| 2. trapèze                    | 8. métacarpien II     |
| 3. métacarpien I              | 9. phalange proximale |
| 4. processus styloïde latéral | 10. phalange moyenne  |
| 5. lunatum                    | 11. phalange distale  |
| 6. capitatum                  |                       |

**D | PHALANGES**

Les phalanges constituent le squelette des doigts. Tous les doigts, excepté le pouce, possèdent trois phalanges, **proximale**, **moyenne** et **distale** (fig. 8.53).

Le pouce est formé de deux phalanges, proximale et distale.

Chaque phalange est un os long constitué d'un **corps**, d'une **base** et d'une **tête**.

**1 | Phalange proximale (fig. 8.54)**

**a) Le corps** est semi-cylindrique avec :

- une face dorsale convexe ;
- et une face palmaire, plane et légèrement concave en avant.

**b) La base** présente une cavité glénoïdale s'articulant avec la tête métacarpienne.

- Les bords latéral et médial donnent insertion aux *muscles interosseux* et aux ligaments collatéraux métacarpo-phalangiens.
- Sur la face dorsale s'insère le *muscle extenseur des doigts* (par un vinculum long).

**Cas particuliers**

- **Au niveau du pouce**, la base donne insertion :
  - sur son bord latéral, aux *muscles abducteur et court fléchisseur du pouce* ;
  - sur son bord médial, aux *muscles adducteur du pouce et 1<sup>er</sup> interosseux palmaire* ;
  - sur sa face dorsale, au *muscle court extenseur du pouce*.
- **Au niveau du petit doigt**, la base donne insertion :
  - sur son bord latéral, au *muscle 4<sup>e</sup> interosseux palmaire* ;
  - sur son bord médial, aux *muscles abducteur et court fléchisseur du petit doigt*.

**c) La tête** présente une surface articulaire qui s'étend largement sur la face palmaire. Les faces médiale et

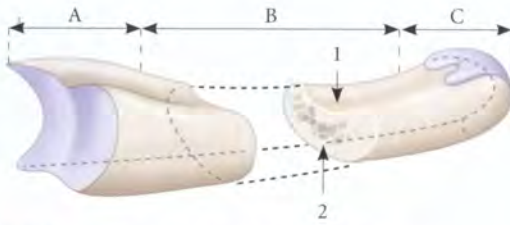


FIG. 8.54. Forme schématique d'une phalange

- A. base  
 B. corps  
 C. tête
1. face palmaire  
 2. face dorsale

latérale portent une fossette surmontée du tubercule d'insertion du ligament collatéral interphalangien (fig. 8.55).

## 2 | Phalange moyenne<sup>17</sup>

Semblable à la phalange proximale, elle donne insertion :

**a) sur la face palmaire du corps**, au *muscle fléchisseur superficiel des doigts*;

**b) sur la face dorsale de la base**, au *muscle extenseur des doigts*.

## 3 | Phalange distale<sup>18</sup>

C'est la plus courte des phalanges. Elle présente :

**a) Un corps** court et aplati.

**b) Une base**, semblable à celle des autres phalanges.

- Sur la face palmaire s'insère le *muscle fléchisseur profond des doigts*.
- Sur la face dorsale s'insère le *muscle extenseur des doigts*.
- Cas particulier du pouce. La base donne insertion :
  - sur sa face palmaire, au *muscle long fléchisseur du pouce*;
  - sur sa face dorsale, au *muscle long extenseur du pouce*.

**c) Une tête**, non articulaire, qui présente sur sa face palmaire une surface rugueuse en forme de fer à cheval, répondant à la pulpe du doigt.

## 4 | Structure

Le corps est constitué d'un minuscule canal médullaire entouré d'un os compact épais.

La base et la tête sont formées d'os spongieux recouvert d'une lame d'os compact.

Seule la tête de la phalange distale est formée d'os compact.

## 5 | Ossification

- Le point d'ossification primaire est destiné au corps et à la tête de chaque phalange.
- Et le point secondaire, à la base.

17. Ancien. : phalangine.

18. Ancien. : phalangette.

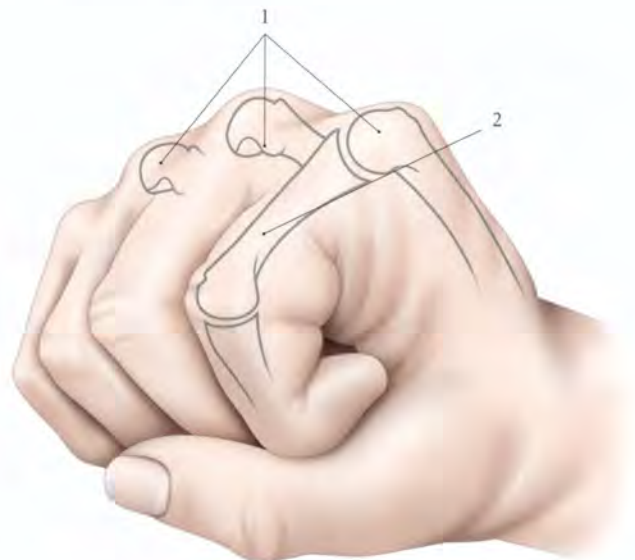


FIG. 8.55. Situation de la tête des métacarpiens (1) et des phalanges proximales (2), poing fermé

## 6 | Palpation

Les têtes des phalanges proximales et moyennes peuvent être palpées lorsque le poing est fermé ; de même que la face dorsale de leur corps (fig. 8.54).

## E | OS SÉSAMOÏDES DE LA MAIN

Les os sésamoïdes sont des osselets situés au niveau de la face palmaire des articulations digitales.

### 1 | Les sésamoïdes du pouce

a) *Les sésamoïdes constants* sont situés au niveau de l'articulation métacarpo-phalangienne et comprennent :

- le **sésamoïde latéral** du pouce. Il donne insertion au *muscle court fléchisseur du pouce* ;

- le **sésamoïde médial** du pouce. Plus volumineux, il donne insertion aux *muscles adducteur du pouce et 1<sup>er</sup> interosseux palmaire*.

Leur présence gêne la réduction des luxations du pouce.

b) *Le sésamoïde inconstant* est situé au niveau de l'articulation interphalangienne.

### 2 | Le sésamoïde de l'index

Inconstant, il est situé au niveau de l'articulation métacarpo-phalangienne de ce doigt.

### 3 | Les sésamoïdes de l'auriculaire

Au nombre de deux, un médial et un latéral, ils sont inconstants et siègent au niveau des articulations métacarpo-phalangiennes. Le sésamoïde médial donne insertion au *muscle abducteur du 5<sup>e</sup> doigt*.

# 9

## Arthrologie du membre supérieur

### 9.1 ARTICULATIONS DE LA CEINTURE DU MEMBRE SUPÉRIEUR

Les articulations de la ceinture du membre supérieur sont au nombre de deux :

- l'articulation sterno-claviculaire ;
- l'articulation acromio-claviculaire.

À cette étude doit être associée celle de trois ligaments scapulaires qui sont des ligaments interosseux de la région :

- le ligament coraco-acromial ;
- le ligament transverse supérieur de la scapula ;
- le ligament transverse inférieur de la scapula.

Les luxations sterno-claviculaires, moins fréquentes que les luxations acromio-claviculaires, entraînent par contre une gêne fonctionnelle plus sérieuse.

#### A | ANATOMIE DESCRIPTIVE

##### 1 | Articulation sterno-claviculaire (fig. 9.1)

L'articulation sterno-claviculaire unit l'extrémité médiale de la clavicule, le manubrium sternal et le premier cartilage costal.

C'est une articulation *synoviale en selle*.

##### a) Surfaces articulaires

Elles sont recouvertes de cartilage hyalin.

##### • L'incisure claviculaire

Elle est située sur le bord supérieur du manubrium sternal.

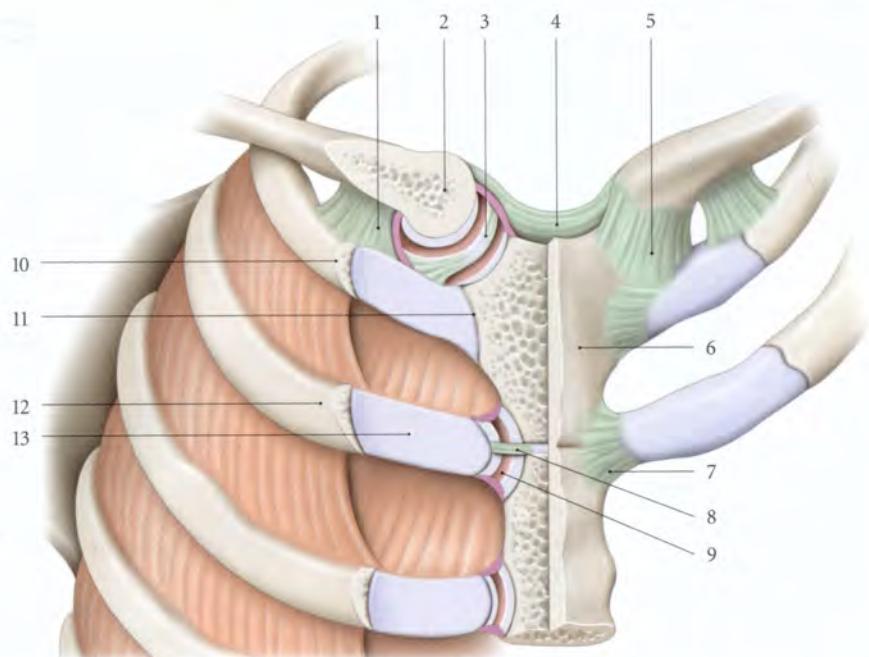
C'est une selle concave dans le sens frontal.

##### • La surface articulaire sternale (fig. 9.2)

Elle est située à la partie inféro-antérieure de la face médiale de l'extrémité sternale de la clavicule ; elle

FIG. 9.1. Articulations sterno-claviculaire et sterno-costale

1. lig. costo-claviculaire
2. clavicule
3. disque articulaire (art. sterno-claviculaire)
4. lig. interclaviculaire
5. lig. sterno-claviculaire ant.
6. manubrium sternal
7. lig. sterno-costal radié
8. lig. sterno-costal intra-articulaire
9. art. sterno-costale
10. 1<sup>er</sup> os costal
11. synchondrose sterno-costale
12. 2<sup>e</sup> os costal
13. 2<sup>e</sup> cartilage costal



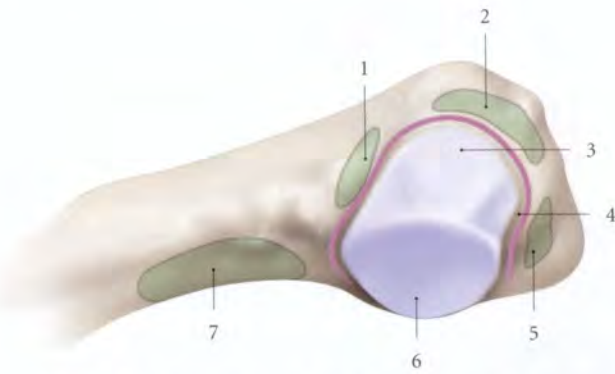


FIG. 9.2. Extrémité sternale de la clavicule (vue inféro-médiale)

- |                                  |                                   |
|----------------------------------|-----------------------------------|
| 1. lig. sterno-claviculaire ant. | 5. lig. sterno-claviculaire post. |
| 2. lig. interclaviculaire        | 6. surface articulaire costale    |
| 3. surface articulaire sternale  | 7. lig. costo-claviculaire        |
| 4. capsule articulaire           |                                   |

s'étend sur sa face inférieure (surface articulaire costale).

C'est une selle concave dans le sens sagittal.

- **Le premier cartilage costal**
- **Le disque articulaire**

Il s'interpose entre la clavicule et les autres surfaces articulaires. Sa présence supprime pratiquement les courbures antéro-postérieures des surfaces articulaires. Épais, il s'attache :

- sur la capsule solidement ;
- au-dessus de la surface articulaire sternale de la clavicule ;
- sur le premier cartilage costal faiblement.

#### b) Capsule articulaire

- **La membrane fibreuse**, mince, s'insère sur le pourtour des surfaces articulaires.
- **La membrane synoviale** délimite une cavité articulaire divisée en deux parties par le disque articulaire. Parfois perforée, elle permet la communication des deux cavités articulaires.

#### c) Ligaments

- **Les ligaments sterno-claviculaires antérieur et postérieur**

Ils sont constitués de fibres obliques en bas et médialement qui se fixent sur le pourtour des surfaces articulaires sternale et claviculaire, et sur le premier cartilage costal.

Le ligament postérieur est le plus résistant.

- **Le ligament interclaviculaire**

Il s'étend d'une clavicule à l'autre et passe au-dessus de l'incisure jugulaire du sternum, en s'y insérant<sup>1</sup>.

1. Ses fibres profondes sterno-claviculaires constituent ce que l'on nommait autrefois le ligament sterno-claviculaire supérieur.

- **Le ligament costo-claviculaire**

Très puissant, il est tendu de la face inférieure de la clavicule au bord supérieur du premier cartilage costal et de la partie voisine du premier os costal.

#### d) Vaisseaux et nerfs

- **Les artères** sont des rameaux de l'artère thoracique interne.
- **Les nerfs** proviennent des nerfs supraclaviculaires médiaux.

## 2 | Articulation acromio-claviculaire

L'articulation acromio-claviculaire unit le bord médial de l'acromion à l'extrémité latérale de la clavicule (fig. 9.3 et 9.4).

C'est une articulation synoviale plane.

#### a) Surfaces articulaires

Elles sont recouvertes de fibro-cartilage.

- **La surface acromiale de la clavicule**  
Elle est ovale et regarde en bas et latéralement.
- **La surface claviculaire de l'acromion**  
Analogue à la précédente, elle est inversement orientée.

L'orientation des surfaces articulaires explique le déplacement de la clavicule vers le haut dans les luxations acromio-claviculaires. Cette ascension est réduite par la pression d'un doigt ; la clavicule remontant quand la pression cesse, c'est la « mobilité en touche de piano ».

- **Le disque articulaire**

Il existe une fois sur trois.

#### b) Capsule articulaire

- **La membrane fibreuse**, résistante, s'insère sur le pourtour des surfaces articulaires.

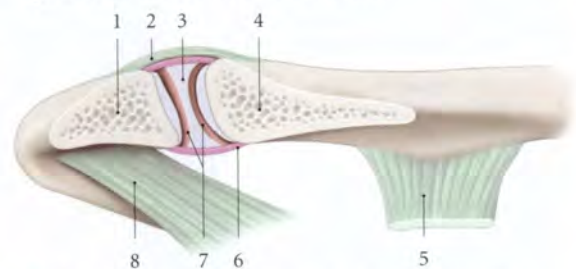
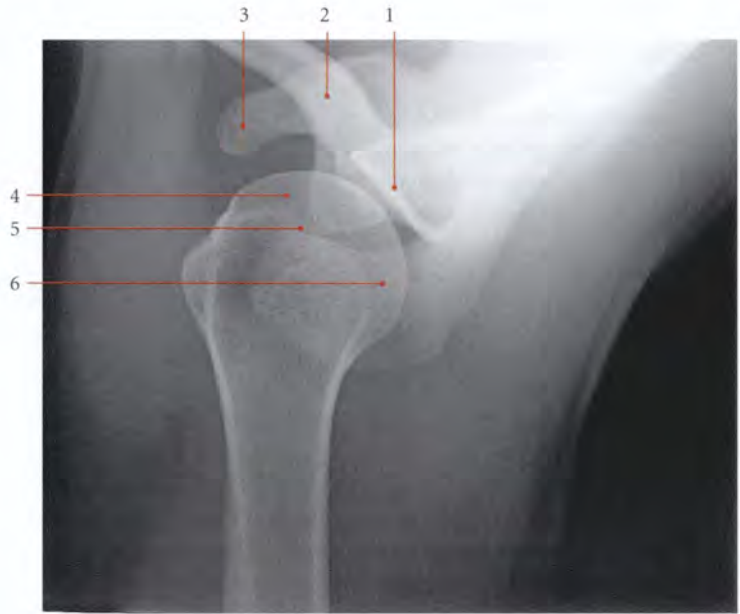

FIG. 9.3. Articulation acromio-claviculaire (coupe frontale)

- |                              |                         |
|------------------------------|-------------------------|
| 1. acromion                  | 5. ligament conoïde     |
| 2. lig. acromio-claviculaire | 6. capsule articulaire  |
| 3. disque articulaire        | 7. cavité articulaire   |
| 4. clavicule                 | 8. lig. coraco-acromial |

**FIG. 9.4. Articulation acromio-claviculaire**  
(radiographie, vue supérieure)

1. cavité glénoïdale
2. clavicule
3. processus coracoïde
4. tête humérale
5. art. acromio-claviculaire
6. acromion



- La membrane synoviale tapisse la face profonde de la membrane fibreuse.

**c) Ligaments (fig. 9.5)**

• **Le ligament acromio-claviculaire**

Très résistant, il renforce la face supérieure de la capsule.

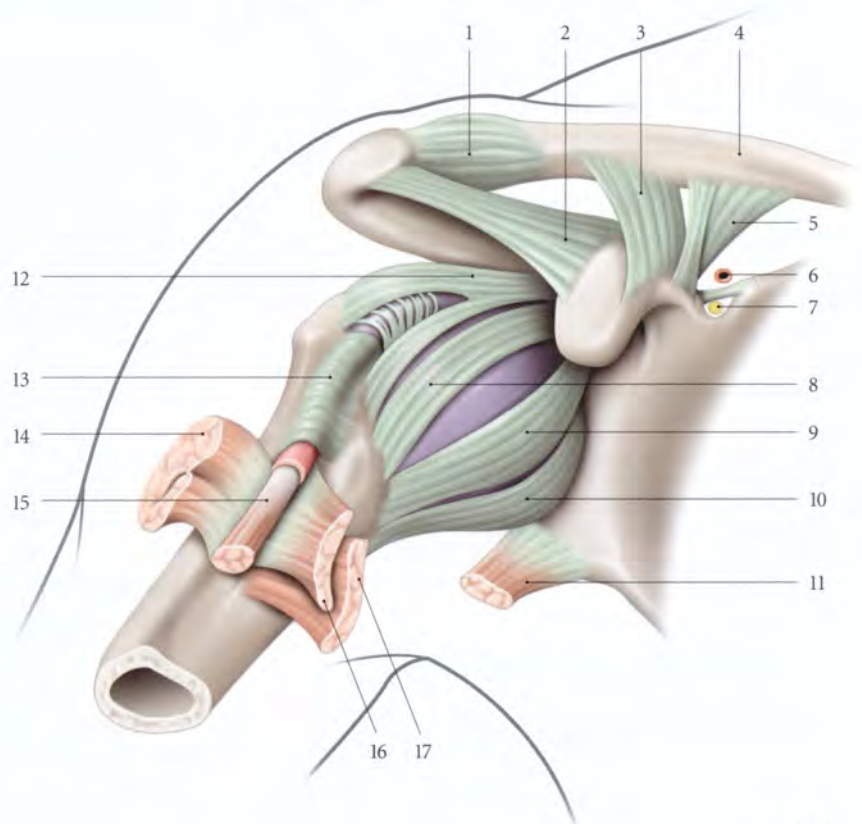
• **Le ligament coraco-claviculaire<sup>2</sup>**

Il se compose de deux faisceaux épais, les ligaments trapézoïde et conoïde. Ils sont séparés par une bourse séreuse ou du tissu cellulo-graisseux.

2. Les ligaments coraco-claviculaires médial et latéral, parfois décrits, sont des épaissements du fascia clavi-pectoral.

**FIG. 9.5. Articulations scapulo-humérale et acromio-claviculaire**  
(vue antérieure)

1. lig. acromio-claviculaire
2. lig. coraco-acromial
3. lig. trapézoïde
4. clavicule
5. lig. conoïde
6. a. suprascapulaire
7. n. suprascapulaire
8. lig. gléno-huméral sup.
9. lig. gléno-huméral moyen
10. lig. gléno-huméral inf.
11. m. triceps brachial (long chef)
12. lig. coraco-huméral
13. lig. huméral transverse
14. m. grand pectoral
15. tendon du long chef du biceps entouré de sa gaine synoviale
16. m. grand dorsal
17. m. grand rond



- **Le ligament conoïde**, faisceau postéro-médial, est triangulaire.  
Son sommet se fixe sur la partie postérieure du bord médial du processus coracoïde.  
Sa base s'insère sur le tubercule conoïde.
- **Le ligament trapézoïde**, faisceau antéro-latéral, est trapézoïdal.  
Il naît sur la partie moyenne de la face supérieure et du bord médial de la portion horizontale du processus coracoïde.  
Il se porte obliquement pour s'insérer sur la ligne trapézoïde.

Le déplacement de la clavicle dans la luxation acromico-claviculaire dépend de l'état du ligament coraco-claviculaire.

#### d) Vaisseaux et nerfs

- **Les artères** sont des rameaux des artères thoraco-acromiale et suprascapulaire.
- **Les nerfs** proviennent des nerfs supraclaviculaires latéraux.

### 3 | Ligaments scapulaires

#### a) Ligament coraco-acromial

Triangulaire, il est tendu du sommet de l'acromion au bord latéral du processus coracoïde. Son bord antérieur se continue avec le fascia de la face profonde du muscle deltoïde et son bord postérieur avec le fascia du muscle supra-épineux.

Il est séparé de l'articulation scapulo-humérale par la **bourse subacromiale**.

#### b) Ligament transverse supérieur de la scapula (fig. 9.6)

Il est tendu entre les bords de l'incisure scapulaire ; il sépare le nerf et les vaisseaux suprascapulaires.

#### c) Ligament transverse inférieur de la scapula

Inconstant, il forme une arcade tendue du bord latéral de l'épine de la scapula au rebord postérieur de la cavité glénoïdale ; sous celle-ci glissent les vaisseaux et le nerf suprascapulaires.

## B | ANATOMIE FONCTIONNELLE

La clavicle et la scapula, étroitement solidaires, ont chacune des déplacements induits ou amplifiés par les mouvements de l'autre.

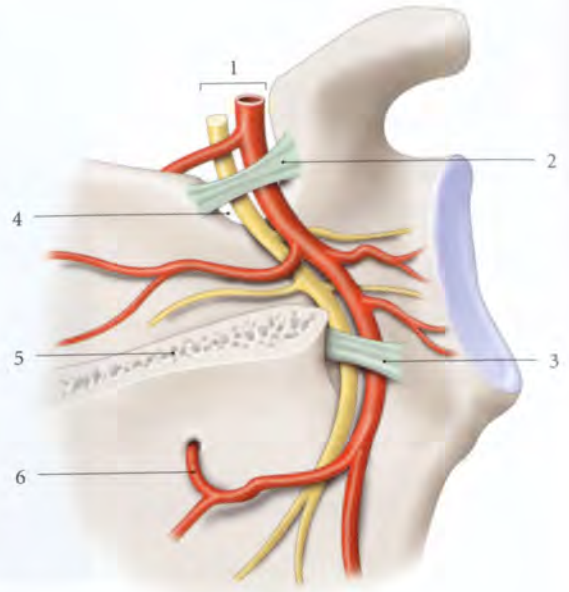


FIG. 9.6. Ligaments scapulaires (d'après G. Paturet)

- |                                       |                                   |
|---------------------------------------|-----------------------------------|
| 1. a. et n. suprascapulaires          | 4. incisure de la scapula         |
| 2. lig. transverse sup. de la scapula | 5. épine de la scapula sectionnée |
| 3. lig. transverse inf. de la scapula | 6. a. nourricière de la scapula   |

### 1 | Articulation sterno-claviculaire

La présence du disque articulaire transforme cette articulation en selle en une articulation sphéroïde à **trois degrés de liberté**.

#### a) Centre des mouvements (fig. 9.7)

Il est situé dans l'extrémité sternale de la clavicle, au-dessus du ligament costo-claviculaire.

Il est défini par le rayon de courbure de l'incisure claviculaire du sternum.

#### b) Mouvements (fig. 9.8)

L'articulation sterno-claviculaire est le siège de mouvements de faible amplitude. En raison de la situation du centre des mouvements, l'extrémité acromiale de la clavicle se déplace simultanément, mais en sens inverse, avec un déplacement plus important.

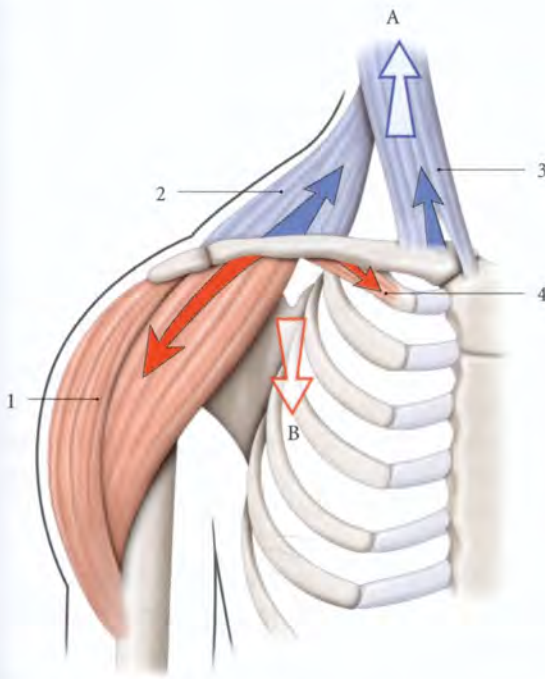
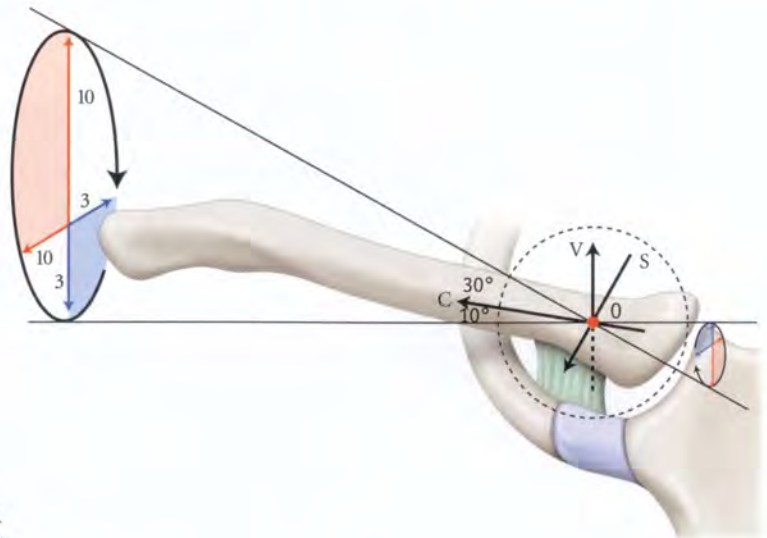
#### • L'élévation-abaissement (fig. 9.9)

Ces mouvements, situés dans le plan frontal, se traduisent par une élévation ou un abaissement de l'épaule :

- l'axe des mouvements est sagittal ;
- l'amplitude des mouvements de l'extrémité acromiale est :

**FIG. 9.7. Mouvement de l'articulation sterno-claviculaire**

- (→ Déplacement en cm)  
 C. axe de la clavicule  
 O. centre du mouvement  
 S. axe sagittal  
 V. axe vertical


**FIG. 9.8. Muscles éleveurs (A) et abaisseurs (B) (vue antérieure)**

1. m. deltoïde
2. m. trapèze
3. m. sterno-cléido-mastoïdien
4. m. subclavier

- pour l'élévation de : 10 cm ou 30°,
- et pour l'abaissement de : 3 cm ou 10°;
- les muscles moteurs :

- les muscles éleveurs sont : les *muscles trapèze* (faisceau supérieur) et *sterno-cléido-mastoïdien*,
- les muscles abaisseurs sont : les *muscles deltoïde* (faisceau antérieur) et *subclavier*.

#### • L'antépulsion-rétropulsion (fig. 9.10)

Les mouvements d'antépulsion et rétropulsion s'effectuent dans le plan horizontal :

- l'axe des mouvements est vertical;
- l'amplitude des mouvements de l'extrémité acromiale est :

- pour l'antépulsion de 30°,
- et pour la rétropulsion de 10°;

- les muscles moteurs :

- les muscles antépulseurs sont : les *muscles grand pectoral* et *deltoïde* (faisceau antérieur),
- les muscles rétropulseurs sont : les *muscles trapèze* (faisceau supérieur) et *sterno-cléido-mastoïdien*.

#### • La rotation

- L'axe du mouvement est transversal, légèrement oblique en bas et médialement ; il est confondu avec l'axe longitudinal de la clavicule.
- L'amplitude est limitée.

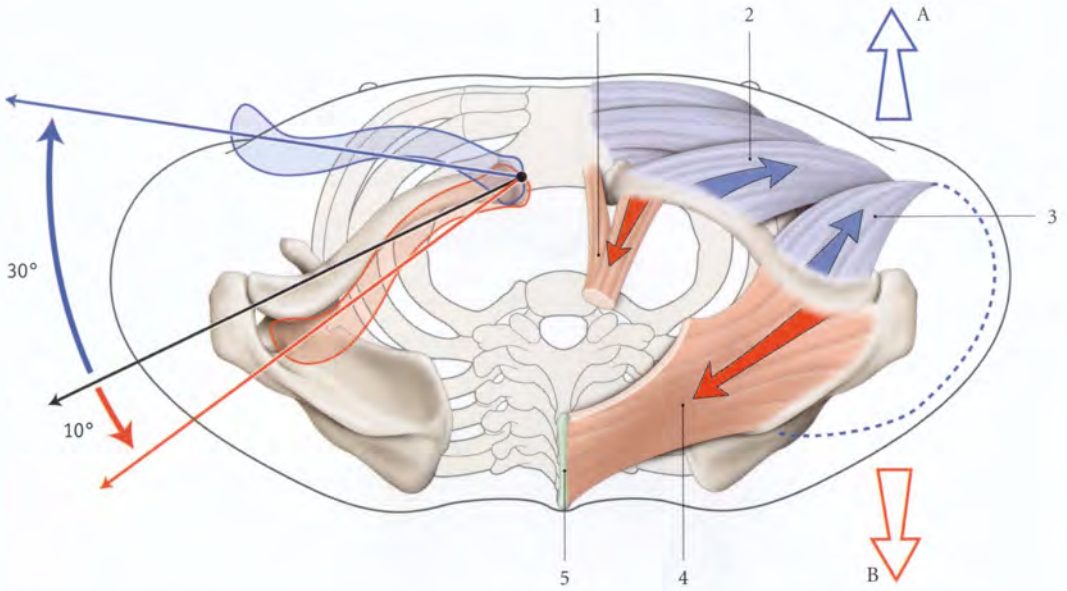


FIG. 9.9. Antépulsion (A) et rétropulsion (B) (vue supérieure du thorax)

- 1. m. sterno-cléido-mastoïdien
- 2. m. grand pectoral
- 3. m. deltoïde (faisceau ant.)
- 4. m. trapèze
- 5. lig. interépineux

• La circumduction

L'association des mouvements précédents fait décrire à la clavicule deux cônes dont les sommets correspondent aux centres des mouvements.

2 | Articulation acromio-claviculaire

Elle est le siège de **mouvements de glissement** de faible amplitude.

Ils amortissent les mouvements de l'articulation sterno-claviculaire transmis à la scapula en modifiant l'angulation scapulo-claviculaire :

- cette angulation est normalement de 60° dans le plan horizontal et de 70° dans le plan frontal (fig. 9.11) ;
- l'ouverture et la fermeture de ces angles est contrôlée par les ligaments conoïde et trapézoïde.

3 | Mouvements de la scapula

La scapula participe à tous les mouvements de la ceinture du membre supérieur et de l'épaule par la présence de deux espaces de tissu celluleux disposés de part et d'autre du muscle dentelé antérieur :

- la *syssarçose serrato-scapulaire* est comprise entre le muscle *subscapulaire* et le muscle *dentelé antérieur*.

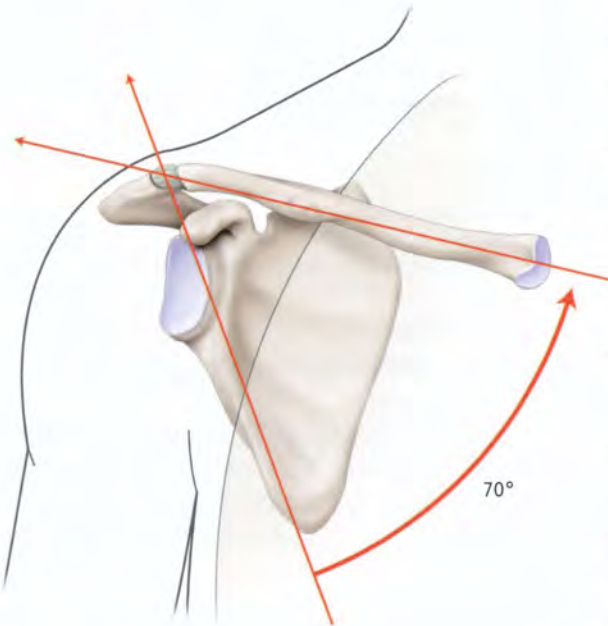


FIG. 9.10. Angle scapulo-claviculaire dans le plan frontal

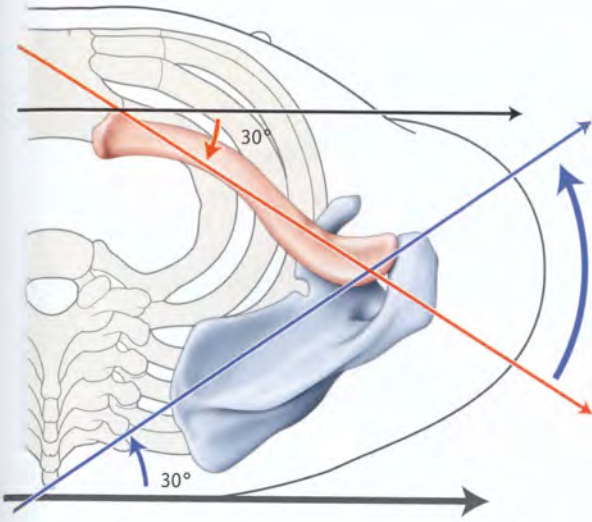


FIG. 9.11. Angle scapulo-claviculaire dans le plan horizontal

Elle se continue en avant avec la fosse axillaire (fig. 9.12);

- la *sys sarcose serrato-thoracique* est comprise entre le *muscle dentelé antérieur* et la paroi thoracique. Elle se prolonge en arrière entre le *muscle rhomboïde* et le *muscle dentelé postéro-supérieur*.

La scapula se déplace comme une articulation à trois degrés de liberté.

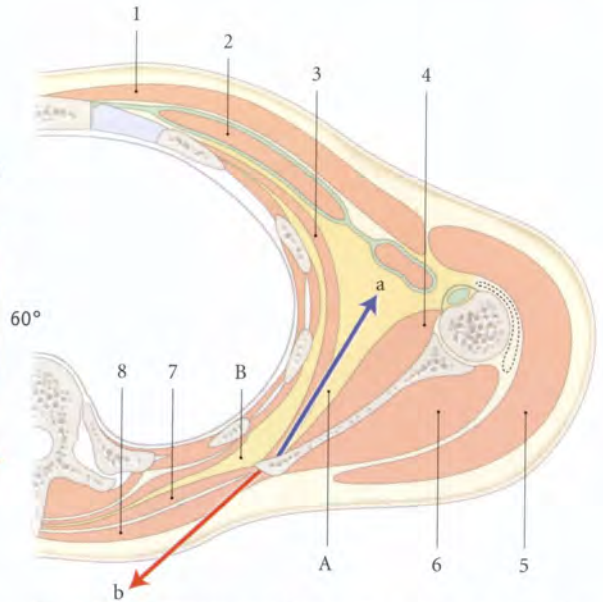


FIG. 9.12. Sys sarcoses scapulo-thoraciques (coupe horizontale)

- |                                   |                     |
|-----------------------------------|---------------------|
| A. sys sarcose serrato-scapulaire | 3. m. dentelé ant.  |
| B. sys sarcose serrato-thoracique | 4. m. subscapulaire |
| a. abduction                      | 5. m. deltoïde      |
| b. adduction                      | 6. m. infra-épineux |
| 1. m. grand pectoral              | 7. m. rhomboïde     |
| 2. m. petit pectoral              | 8. m. trapèze       |

#### a) Abduction-adduction (fig. 9.13)

##### • L'axe fonctionnel

La scapula glisse transversalement selon un axe arciforme qui suit le thorax en s'en éloignant en avant.

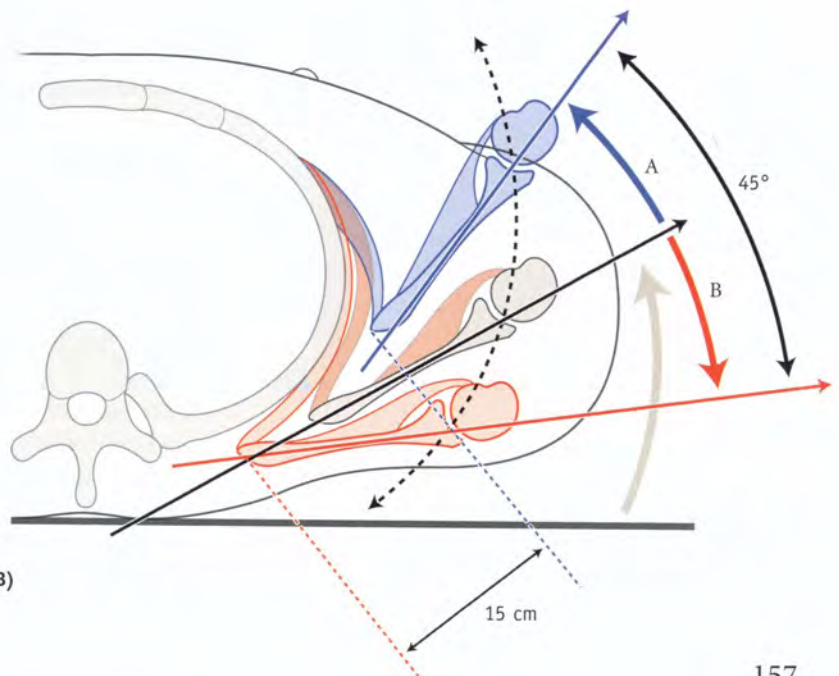
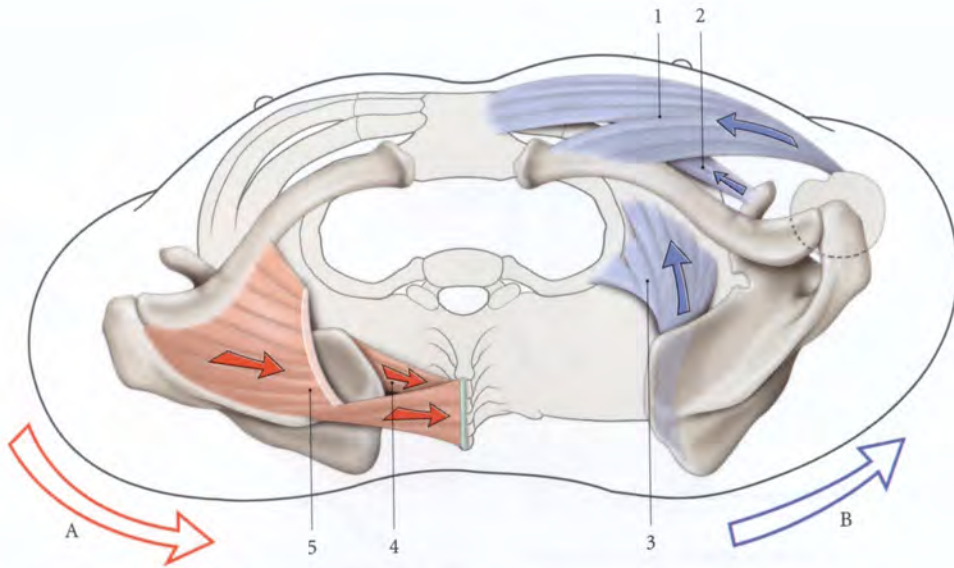
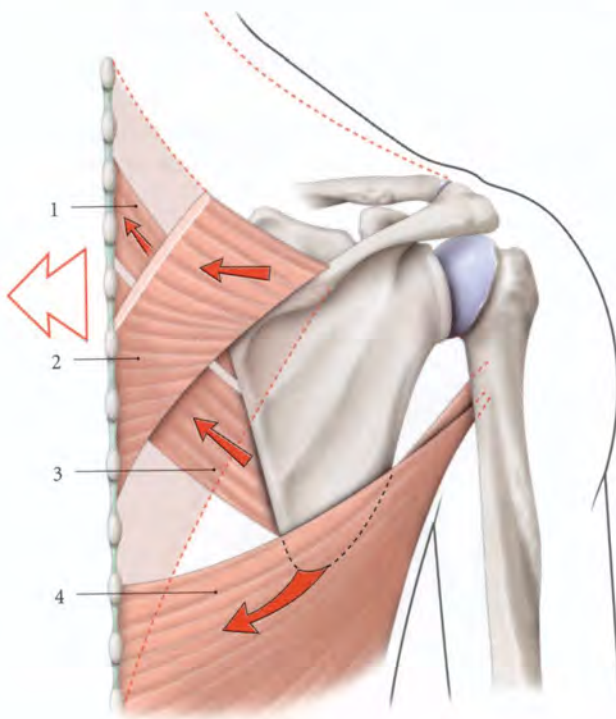


FIG. 9.13. Abduction (A) et adduction (B) de la scapula



**FIG. 9.14.** Muscles adducteurs (A) et abducteurs (B) de la scapula (vue supérieure du thorax)

- |                      |                         |               |
|----------------------|-------------------------|---------------|
| 1. m. grand pectoral | 3. m. dentelé antérieur | 5. m. trapèze |
| 2. m. petit pectoral | 4. m. rhomboïde         |               |



**FIG. 9.15.** Muscles adducteurs (vue postérieure)

- |                                |                       |
|--------------------------------|-----------------------|
| 1. m. petit rhomboïde          | 3. m. grand rhomboïde |
| 2. m. trapèze (faisceau moyen) | 4. m. grand dorsal    |

– Dans l'*abduction*, la scapula se rapproche du plan sagittal. L'angle scapulo-claviculaire horizontal se ferme.

– Dans l'*adduction*, la scapula se frontalise. L'angle scapulo-claviculaire horizontal s'ouvre.

• **L'amplitude du mouvement**

Elle est d'environ 45° entre les positions extrêmes de la scapula, soit un déplacement de 15 cm.

• **Les muscles moteurs** (fig. 9.14 et 9.15)

– Les muscles abducteurs sont : le *muscle dentelé antérieur* et accessoirement les *muscles grand et petit pectoraux*.

– Les muscles adducteurs sont : les *muscles trapèze* (faisceau moyen), *grand dorsal*, *grand et petit rhomboïdes*.

**b) Élévation-abaissement** (fig. 9.16)

• **L'axe des mouvements** : il est vertical.

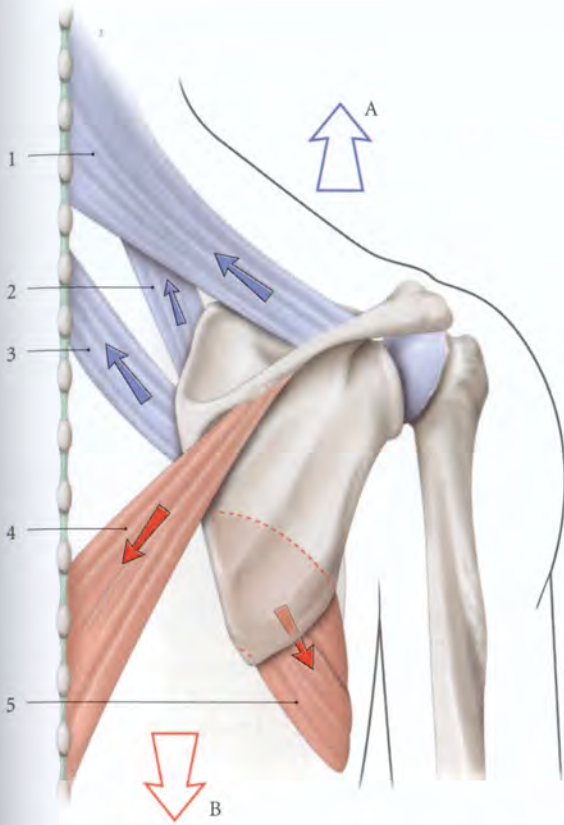
• **L'amplitude des mouvements**

L'amplitude globale du déplacement est de 10 à 12 cm.

• **Les muscles moteurs**

– Les muscles élévateurs sont les *muscles trapèze* (faisceau supérieur), *élévateur de la scapula*, *omohyoïdien* et *petit rhomboïde*.

– Les muscles abaisseurs sont les *muscles trapèze* (faisceau inférieur), *dentelé antérieur* et *grand dorsal*.



**FIG. 9.16.** Muscles élévateurs (A) et abaisseurs (B) de la scapula (vue postérieure)

- |                               |                               |
|-------------------------------|-------------------------------|
| 1. m. trapèze (faisceau sup.) | 4. m. trapèze (faisceau inf.) |
| 2. m. élévateur de la scapula | 5. m. dentelé ant.            |
| 3. m. petit rhomboïde         |                               |

### c) Rotations

#### • Le centre des mouvements

Il se situe légèrement au-dessous du milieu de l'épine de la scapula (fig. 9.17).

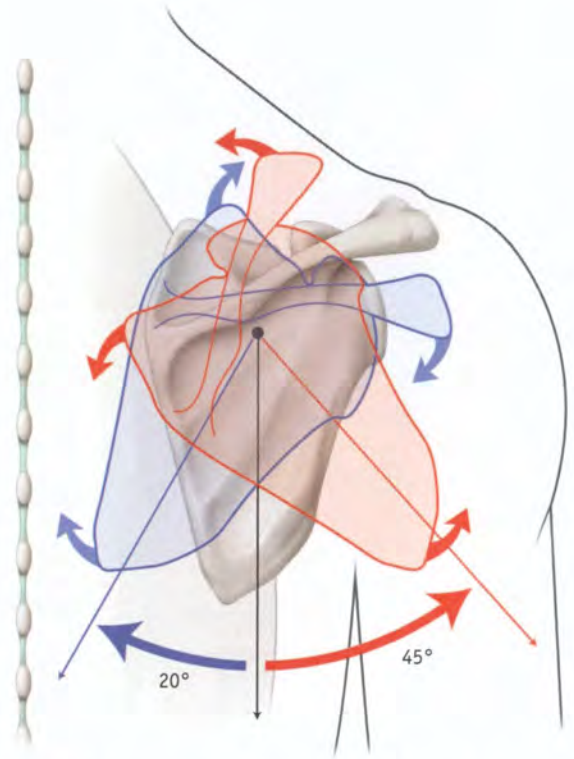
#### • L'axe des mouvements

Il est sagittal et perpendiculaire au plan scapulaire.

#### • Les mouvements et leurs amplitudes

Les rotations sont définies par les déplacements de l'angle inférieur de la scapula.

– Au cours de la *rotation latérale*, l'angle inférieur de la scapula bascule latéralement; l'angle latéral se



**FIG. 9.17.** Rotations latérale (en rouge) et médiale (en bleu) de la scapula

déplace vers le haut et l'angle supérieur médialement. L'amplitude est de 45°.

– Au cours de la *rotation médiale*, l'angle inférieur bascule médialement; l'angle latéral se déplace en bas et l'angle supérieur latéralement. L'amplitude est de 20°.

#### • Les muscles moteurs

– Les muscles rotateurs latéraux sont : les *muscles dentelé antérieur* (faisceau inférieur) et *trapèze* (faisceau supérieur) (fig. 9.18).

– Les muscles rotateurs médiaux sont : les *muscles petit pectoral, grand et petit rhomboïdes* (fig. 9.19).

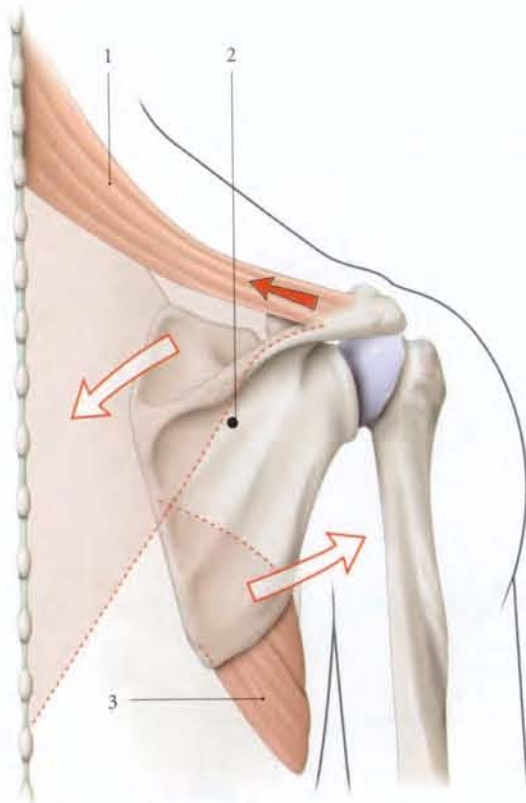


FIG. 9.18. Muscles rotateurs latéraux de la scapula

1. m. trapèze (faisceau sup.)
2. centre du mouvement
3. m. dentelé ant.

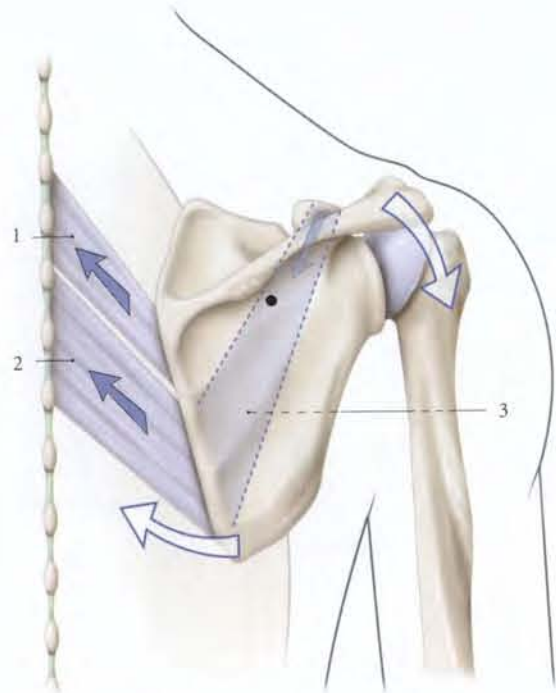


FIG. 9.19. Muscles rotateurs médiaux de la scapula

1. m. petit rhomboïde
2. m. grand rhomboïde
3. m. petit pectoral

## 9.2 ARTICULATION SCAPULO-HUMÉRALE

L'articulation scapulo-humérale<sup>3</sup> unit l'humérus à la scapula. C'est une articulation *synoviale sphéroïde extrêmement mobile* (fig. 9.20).

Elle est très fréquemment le siège de luxations traumatiques (rugby, hockey...).

Celles-ci représentent plus de la moitié de toutes les luxations.

La périarthrite scapulo-humérale est due à une combinaison de processus pathologiques intéressant les tissus péri-articulaires et la capsule articulaire. Cette affection douloureuse s'accompagne de troubles fonctionnels.

### A | ANATOMIE DESCRIPTIVE

#### 1 | Surfaces articulaires

Elles sont recouvertes de cartilage hyalin.

##### a) Cavité glénoïdale (fig. 9.21)

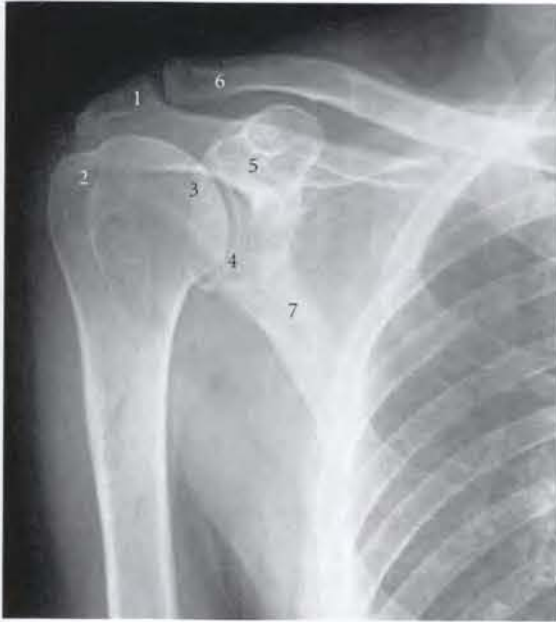Ovale, à grosse extrémité inférieure, elle regarde latéralement, en avant et légèrement en haut.

Peu excavée, elle présente en son centre le **tubercule glénoïdal**. Cette irrégularité est effacée par le cartilage.

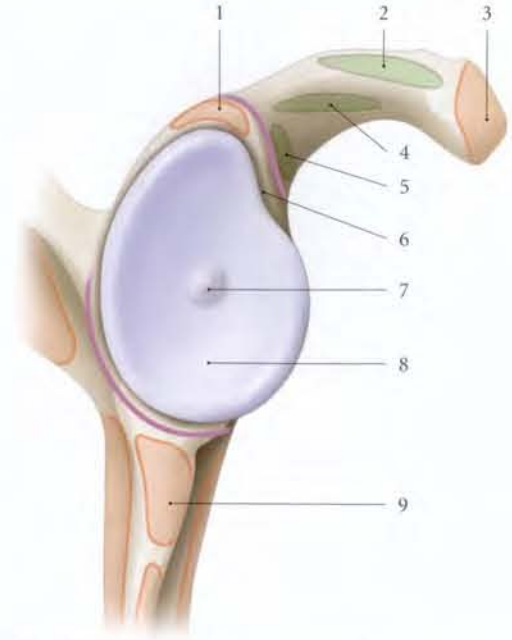
##### b) Bourrelet glénoïdal

C'est un fibro-cartilage, triangulaire à la coupe dont la base s'insère sur le pourtour de la cavité glénoïdale. Il en augmente la surface et la profondeur.

3. Ou de la tête humérale.

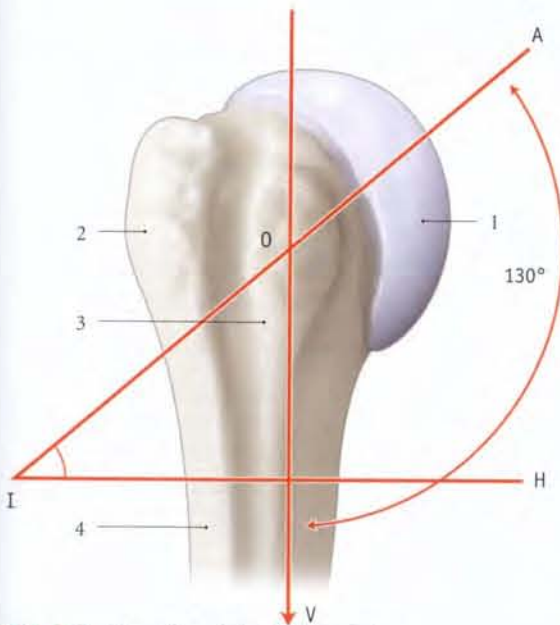

**FIG. 9.20. Articulation scapulo-humérale (radiographie de face)**

- |                      |                        |
|----------------------|------------------------|
| 1. acromion          | 5. processus coracoïde |
| 2. tubercule majeur  | 6. clavicule           |
| 3. tête humérale     | 7. scapula             |
| 4. cavité glénoïdale |                        |


**FIG. 9.21. Angle latéral de la scapula (vue latérale)**

**En violet : capsule articulaire**

- |  |                                    |
|--|------------------------------------|
| 1. m. biceps brachial (long chef)                      | 5. lig. gléno-huméral sup.         |
| 2. lig. coraco-acromial                                | 6. incisure glénoïdale             |
| 3. mm. biceps brachial (chef court) et coraco-brachial | 7. tubercule glénoïdal             |
| 4. lig. coraco-huméral                                 | 8. cavité glénoïdale               |
|  | 9. m. triceps brachial (long chef) |


**FIG. 9.22. Orientation de la tête humérale**

- |                       |
|-----------------------|
| A. axe de la tête     |
| H. horizontale        |
| V. axe de la diaphyse |
| 1. tête humérale      |
| 2. tubercule majeur   |
| 3. tubercule mineur   |
| 4. diaphyse           |

La congruence des surfaces articulaires est cependant imparfaite, d'où la fréquence des luxations.

### c) Tête humérale

Elle correspond au tiers d'une sphère de 30 mm de rayon. Elle regarde médialement, en haut et en arrière (fig. 9.22 et 9.23).

Son **axe d'orientation** fait :

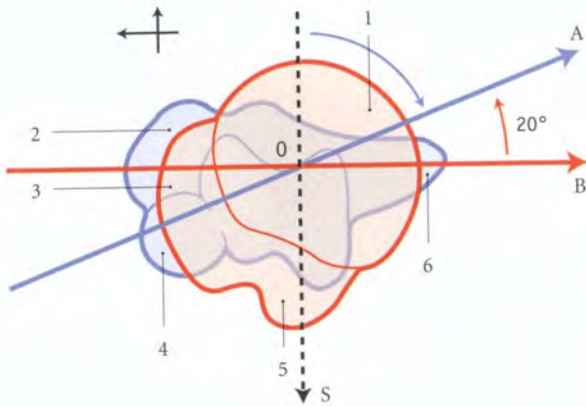
- avec l'horizontale un angle de 45°;
- avec l'axe diaphysaire un angle d'inclinaison de 130°;
- avec l'axe transversal de l'épiphyse inférieure, un angle de déclinaison de 20°.

## 2 | Capsule articulaire (fig. 9.24)

### a) Membrane fibreuse

Elle est lâche et fragile, mais renforcée par les tendons des muscles périarticulaires<sup>4</sup> et par des ligaments. Elle s'attache :

4. Ils sont dénommés parfois « coiffe des rotateurs ».



**FIG. 9.23.** Diagramme montrant l'angle de déclinaison AOB (vue supérieure)

- |                           |                      |
|---------------------------|----------------------|
| A. axe de la tête         | 3. tubercule majeur  |
| B. axe interépicondyloire | 4. capitulum         |
| S. axe sagittal           | 5. tubercule mineur  |
| 1. tête                   | 6. épicondyle médial |
| 2. épicondyle latéral     |                      |

- sur le pourtour du bourrelet glénoïdal et la partie adjacente du col de la scapula; elle est repoussée jusqu'à la base du processus coracoïde pour recouvrir le tendon du chef long du biceps qui reste en dehors de la cavité synoviale;
- sur le col anatomique en s'éloignant de la tête médialement. Elle présente à ce niveau des **freins capsulaires** qui rejoignent la surface cartilagineuse.

### b) Membrane synoviale

Elle présente :

- des prolongements constants : pour le tendon du chef long du biceps brachial et sous le tendon du muscle subscapulaire;
- des prolongements inconstants : au niveau de l'incisure glénoïdale et à travers le ligament coraco-huméral;
- des **plis synoviaux**, contre les freins capsulaires.

**c) La rétraction capsulaire** est responsable de l'épaule bloquée au cours de la périarthrite scapulo-humérale.

## 3 | Ligaments (fig. 9.25 et 9.26)

### a) Ligament coraco-huméral

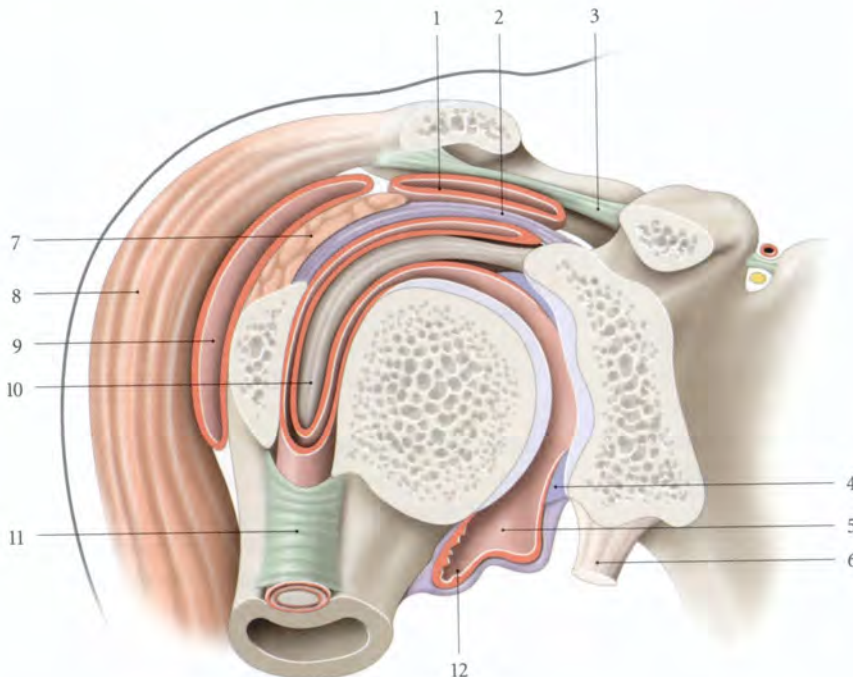
Épais et très résistant, il renforce la face supérieure de la capsule articulaire.

Il unit le bord latéral du processus coracoïde aux tubercules majeur et mineur de l'humérus.

Faible suspenseur de l'humérus, il est le frein principal de la flexion-extension.

### b) Ligaments gléno-huméraux

Ils renforcent en avant la capsule. Ils sont au nombre de trois, supérieur, moyen et inférieur.

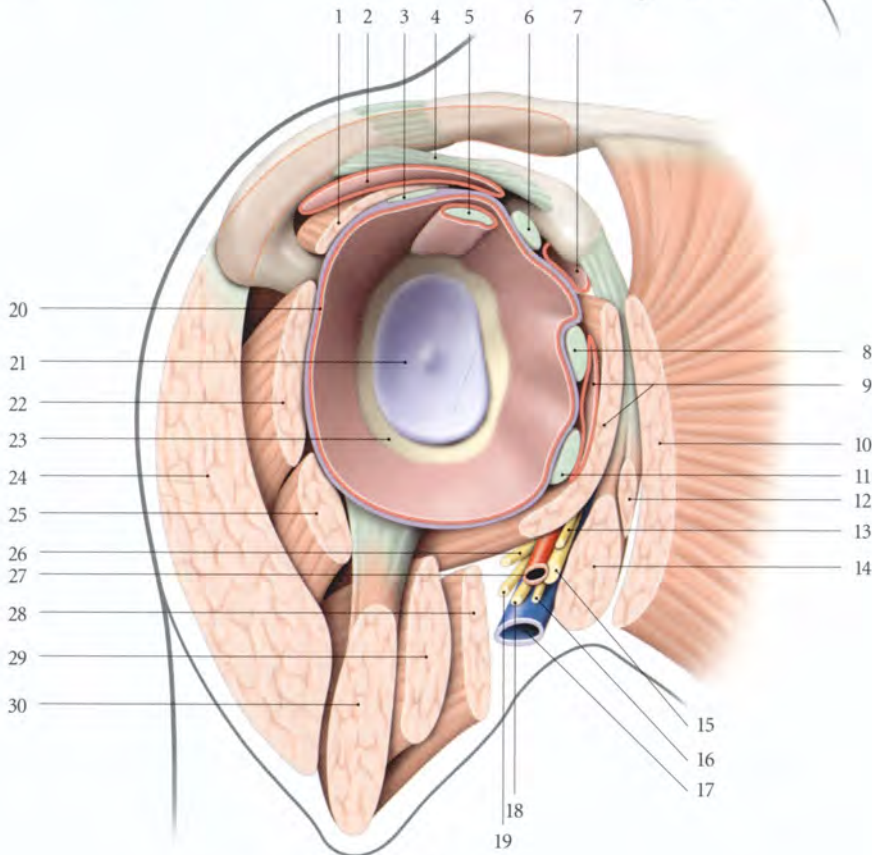
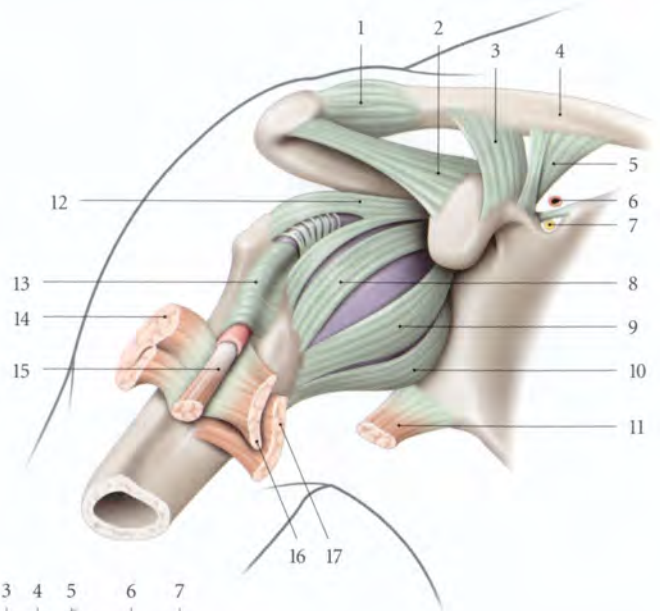


**FIG. 9.24.** Articulation scapulo-humérale (coupe frontale schématisique)

1. bourse subacromiale
2. capsule articulaire
3. lig. coraco-acromial
4. bourrelet glénoïdal
5. cavité articulaire
6. chef long du m. triceps
7. m. supra-épineux
8. m. deltoïde
9. bourse subdeltoïdienne
10. tendon du long chef du biceps brachial entouré d'une gaine synoviale
11. lig. huméral transverse
12. capsule articulaire et plis synoviaux

**FIG. 9.25. Articulations scapulo-humérale et acromio-claviculaire (vue antérieure)**

1. lig. acromio-claviculaire
2. lig. coraco-acromial
3. lig. trapézoïde
4. clavicule
5. lig. conoïde
6. a. suprascapulaire
7. n. suprascapulaire
8. lig. gléno-huméral sup.
9. lig. gléno-huméral moyen
10. lig. gléno-huméral inf.
11. m. triceps brachial (long chef)
12. lig. coraco-huméral
13. lig. huméral transverse
14. m. grand pectoral
15. tendon du long chef du biceps entouré de sa gaine synoviale
16. m. grand dorsal
17. m. grand rond



**FIG. 9.26. Cavités glénoïdale et synoviale et leur environnement (vue latérale d'une coupe sagittale, sans la tête humérale)**

- |                                    |                                     |                                      |                            |
|------------------------------------|-------------------------------------|--------------------------------------|----------------------------|
| 1. m. supra-épineux                | 9. m. et bourse subscapulaires      | 16. n. cutané médial de l'avant-bras | 23. bourrelet glénoïdal    |
| 2. bourse subacromiale             | 10. m. grand pectoral               | 17. v. axillaire                     | 24. m. deltoïde            |
| 3. lig. coraco-huméral             | 11. lig. gléno-huméral inf.         | 18. n. ulnaire                       | 25. m. petit rond          |
| 4. lig. coraco-acromial            | 12. m. biceps brachial (chef court) | 19. n. radial                        | 26. n. axillaire           |
| 5. chef long du m. biceps brachial | 13. n. musculo-cutané               | 20. capsule ouverte                  | 27. a. axillaire           |
| 6. lig. gléno-huméral sup.         | 14. m. coraco-brachial              | 21. cavité glénoïdale                | 28. m. grand dorsal        |
| 7. bourse subcoracoïdienne         | 15. n. médian                       | 22. m. infra-épineux                 | 29. m. grand rond          |
| 8. lig. gléno-huméral moyen        |                                     |                                      | 30. m. triceps (long chef) |

- **Le ligament gléno-huméral supérieur**

- Il naît au niveau du pôle supérieur de la cavité glénoïdale.
- Il se dirige transversalement vers le tubercule mineur.

- **Le ligament gléno-huméral moyen**

- Il naît au-dessous du précédent et se dirige obliquement en s'élargissant jusqu'à la moitié inférieure du tubercule mineur.
- Il limite avec le ligament supérieur une zone faible de la capsule mais comblée par le tendon du muscle subscapulaire.

- **Le ligament gléno-huméral inférieur**

- Le plus résistant des trois, il naît de la face antérieure du bourrelet glénoïdal et de la partie avoisinante du col de la scapula.
- Il est oblique en bas et latéralement.
- Il se fixe à la face antéro-médiale du col chirurgical.
- C'est le frein principal de l'abduction et des rotations, surtout médiale.

Il limite avec le ligament moyen le point faible de la capsule, emprunté par la tête humérale dans les luxations antérieures.

**c) Ligament coraco-glénoïdien**

C'est un faisceau isolé du ligament coraco-huméral qui se fixe à la partie postéro-supérieure du bourrelet glénoïdal.

**d) Ligament huméral transverse**

C'est une bandelette fibreuse tendue en pont entre les lèvres du sillon intertuberculaire de l'humérus.

#### 4 | Vaisseaux et nerfs

**a) Les artères** sont des rameaux des artères suprascapulaire, circonflexes humérales antérieure et postérieure.

**b) Les lymphatiques** de la face antérieure se drainent dans les nœuds axillaires et ceux de la face postérieure, dans les nœuds cervicaux.

**c) Les nerfs** sont des rameaux des nerfs suprascapulaire, axillaire et pectoral latéral.

#### 5 | Bourses synoviales péri-articulaires

(fig. 9.27 et 9.28)

Outre les prolongements de la membrane synoviale, plusieurs bourses séreuses favorisent le glissement des structures péri-articulaires :

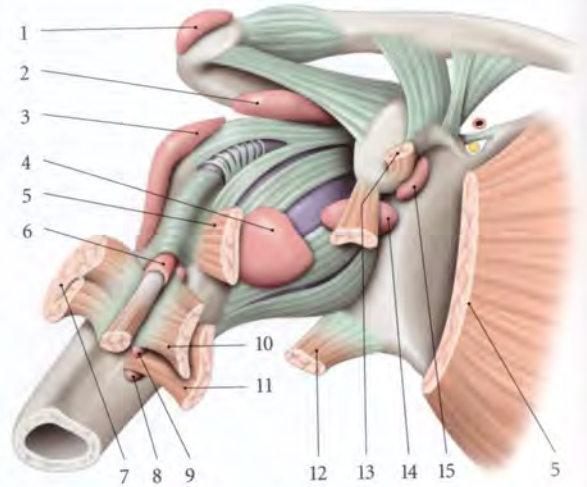


FIG. 9.27. Bourses de l'épaule (vue antérieure)

- |   |  |
|---|--|
| 1. bourse sous-cutanée acromiale            | 9. bourse subtendineuse du m. grand dorsal |
| 2. bourse subacromiale                      | 10. m. grand rond                          |
| 3. bourse subdeltôïdienne                   | 11. m. grand dorsal                        |
| 4. bourse subtendineuse du m. subscapulaire | 12. chef long du m. triceps brachial       |
| 5. m. subscapulaire                         | 13. m. petit pectoral                      |
| 6. gaine synoviale intertuberculaire        | 14. bourse du m. coraco-brachial           |
| 7. m. grand pectoral                        | 15. bourse subcoracoïdienne                |
| 8. bourse subtendineuse du m. grand rond    |  |

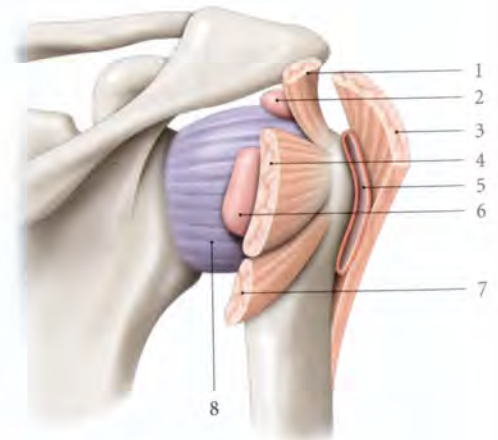


FIG. 9.28. Bourses de l'épaule (vue postérieure)

- |                           |   |
|---------------------------|---|
| 1. m. supra-épineux       | 6. bourse subtendineuse du m. infra-épineux |
| 2. bourse subacromiale    | 7. m. petit rond                            |
| 3. m. deltoïde            | 8. capsule articulaire                      |
| 4. m. infra-épineux       |   |
| 5. bourse subdeltôïdienne |   |

- la bourse subacromiale;
- la bourse subdeltôïdienne qui communique souvent avec la précédente;
- la bourse subcoracoïdienne;
- la bourse du muscle coraco-brachial;
- les bourses des muscles grand rond et grand dorsal.

La bursite subacromiale associée à des dépôts calcifiés dans les tendons de l'épaule, en particulier du muscle supra-épineux, est une cause de l'épaule douloureuse aiguë.

## B | ANATOMIE FONCTIONNELLE

L'articulation scapulo-humérale est une articulation à **trois degrés de liberté**.

L'étude des mouvements suppose la scapula fixe afin d'éliminer les mouvements associés de la ceinture du membre supérieur.

Lors du bilan articulaire, le clinicien, placé derrière le patient, maintient l'angle inférieur de la scapula d'une main et fait exécuter les mouvements de l'autre main (manœuvre de Desault) (fig. 9.29).

La mobilité de l'articulation de l'épaule s'apprécie par la mesure des amplitudes articulaires et la réalisation d'un certain nombre de gestes : porter la main à la ceinture, à la bouche, à la nuque, derrière le dos.

### 1 | Centre des mouvements

Situé dans la tête humérale, il est défini par son rayon de courbure.

### 2 | Flexion-extension<sup>5</sup>

#### a) Axe des mouvements

Il est horizontal, oblique en avant et latéralement, selon l'axe de la scapula (fig. 9.30).

Il fait avec le plan frontal un angle de 30°<sup>6</sup>.

Aussi, dans la flexion, le bras se porte-t-il en avant et médialement, et dans l'extension, en arrière et latéralement.

**b) Amplitude des mouvements** (fig. 9.31, 9.32 et 9.33)

- La flexion a une amplitude de 50°.

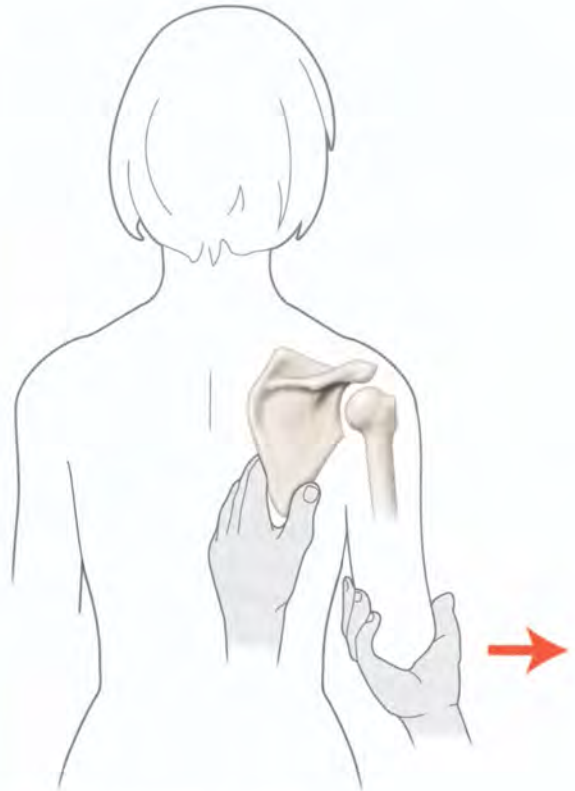


FIG. 9.29. Manœuvre de Desault

Lorsque la scapula est libre, son glissement porte le bras en avant jusqu'à 160° et l'inclinaison rachidienne l'amène à la verticale 180°.

- L'extension a une amplitude de 25°.

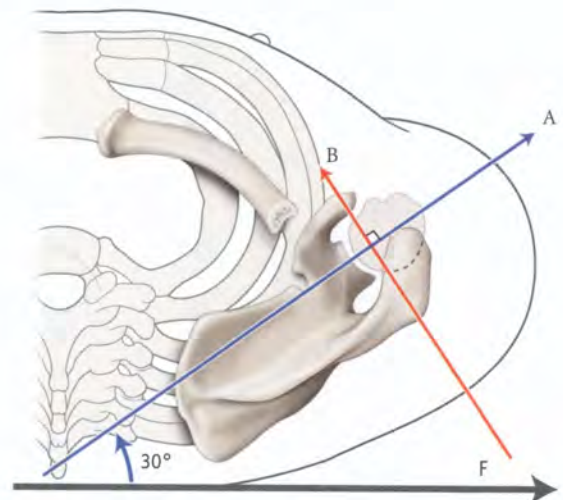


FIG. 9.30. Axes de flexion-extension (A) et d'abduction-adduction (B). F : plan frontal

5. Parfois dénommée antépulsion-rétropulsion.

6. En position de fonction, il fait environ 45°.

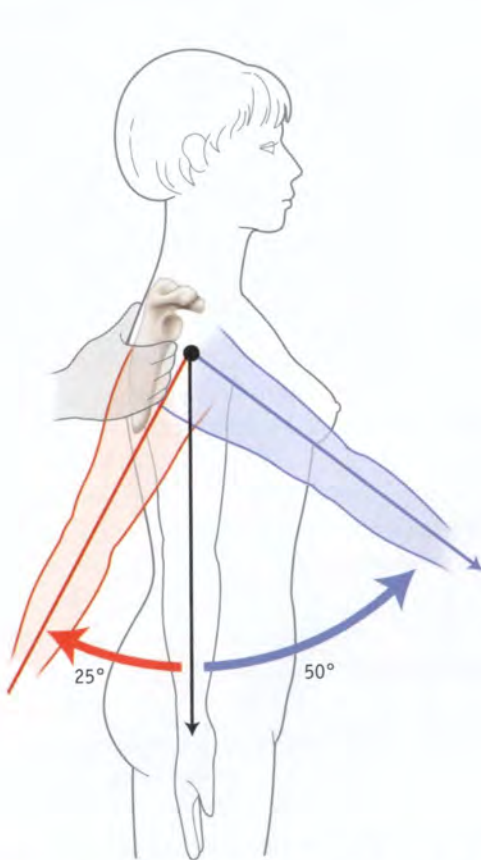


FIG. 9.31. Flexion (en bleu) et extension (en rouge) du bras (scapula fixe)

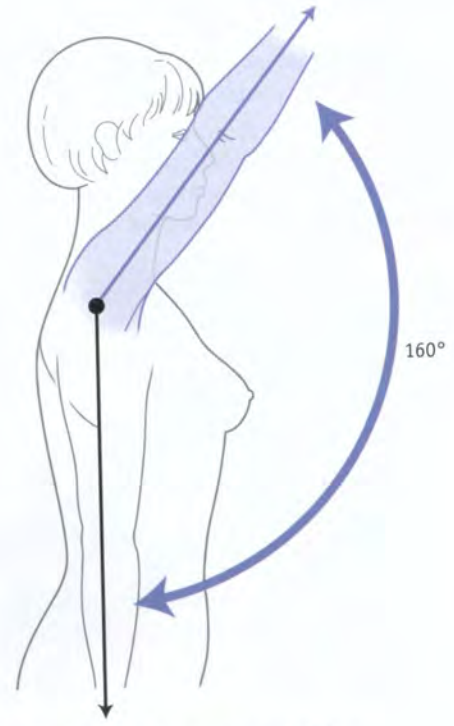
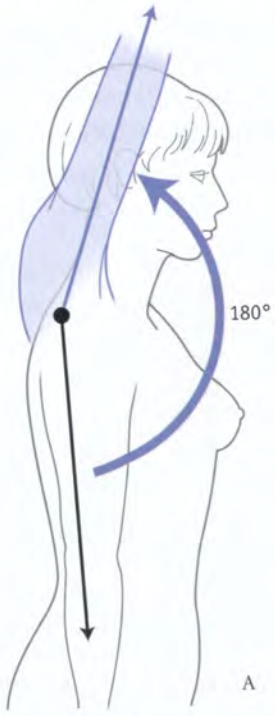
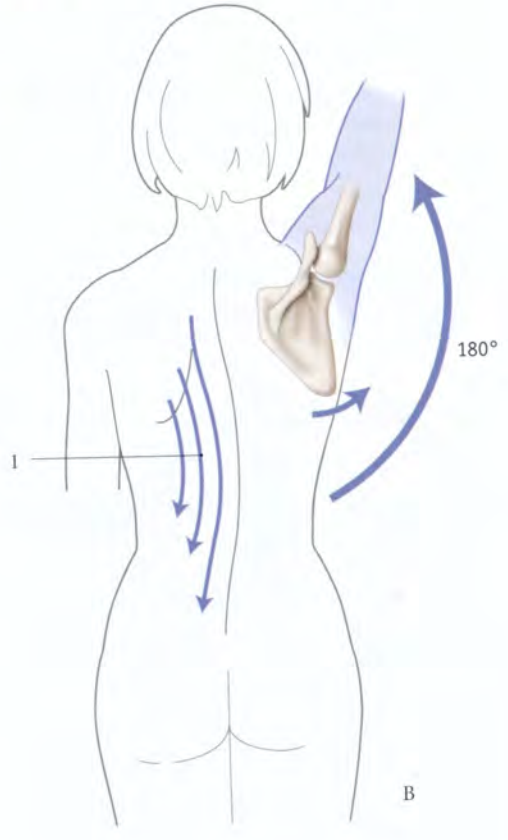


FIG. 9.32. Flexion du bras avec scapula libre



A



B

FIG. 9.33. Flexion du bras avec inclinaison du rachis

A. vue latérale

B. vue dorsale

1. mm. extenseurs du rachis

c) **Muscles moteurs** (fig. 9.34)

• **Les muscles fléchisseurs**

- Les muscles fléchisseurs principaux sont : les *muscles grand pectoral* (faisceau claviculaire) et *deltoïde* (faisceau claviculaire).
- Le muscle fléchisseur accessoire est le *muscle coraco-brachial*.

• **Les muscles extenseurs**

- Les muscles extenseurs principaux sont : les *muscles grand dorsal* et *deltoïde* (faisceau épineux).
- Les muscles extenseurs accessoires sont : les *muscles triceps brachial* (chef long) et *grand rond*.

### 3 | Abduction-adduction

Les mouvements d'abduction-adduction s'effectuent dans le plan de la scapula.

a) **Axe des mouvements**

Il est perpendiculaire à l'axe de flexion-extension.

b) **Amplitude des mouvements**

• **L'abduction** (fig. 9.35)

- Son amplitude est de 90°.

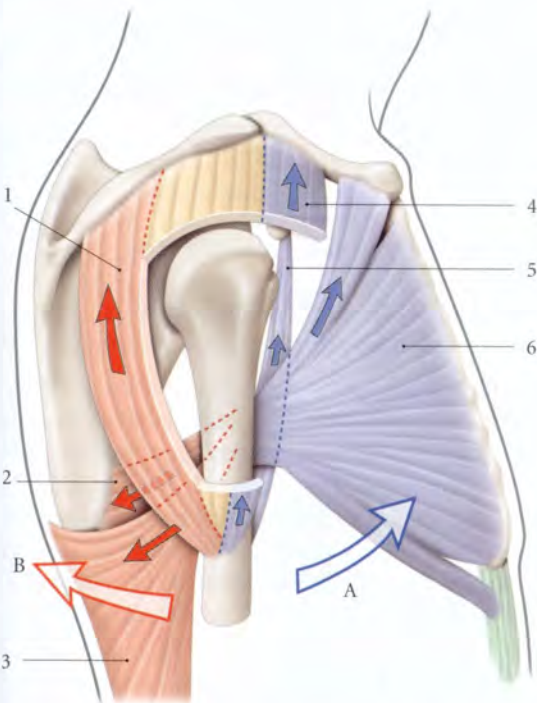


FIG. 9.34. Muscles fléchisseurs (A) et extenseurs (B)

- |                                 |                                |
|---------------------------------|--------------------------------|
| 1. m. deltoïde (faisceau post.) | 4. m. deltoïde (faisceau ant.) |
| 2. m. grand rond                | 5. m. coraco-brachial          |
| 3. m. grand dorsal              | 6. m. grand pectoral           |

- Le mouvement est arrêté par la butée du tubercule majeur sur la voûte acromio-coracoïdienne.
- L'espace de glissement subacromial et une légère rotation latérale permettent au mouvement de se poursuivre jusqu'à l'élévation :
  - au-delà de 90° interviennent surtout les mouvements scapulaires, jusqu'à 160°,
  - puis l'inclinaison rachidienne jusqu'à 180°.

L'épaule pseudo-paralysée caractérisée par la perte de l'abduction active signe la rupture des muscles périarticulaires.

• **L'adduction**

- Son amplitude est de 10° (exemple : serrer un objet contre le thorax).
- Elle est limitée par la présence du tronc.
- L'adduction associée à une légère flexion ou extension peut atteindre 30°.

c) **Muscles moteurs**

- **Les muscles abducteurs** sont : le *muscle deltoïde*, mobilisateur de l'articulation et le *muscle supra-épineux* stabilisateur (fig. 9.36).

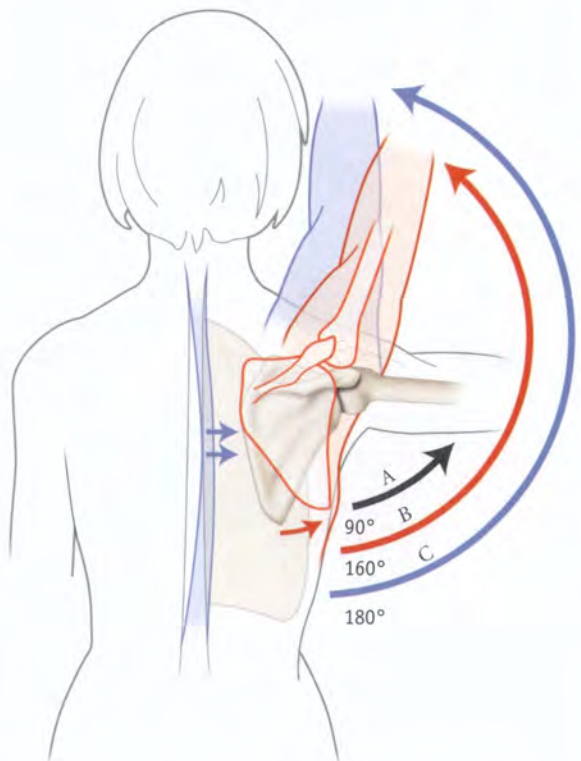


FIG. 9.35. Mouvements d'abduction habituelle (A) avec ou sans participation de la scapula (B) et du rachis (C)

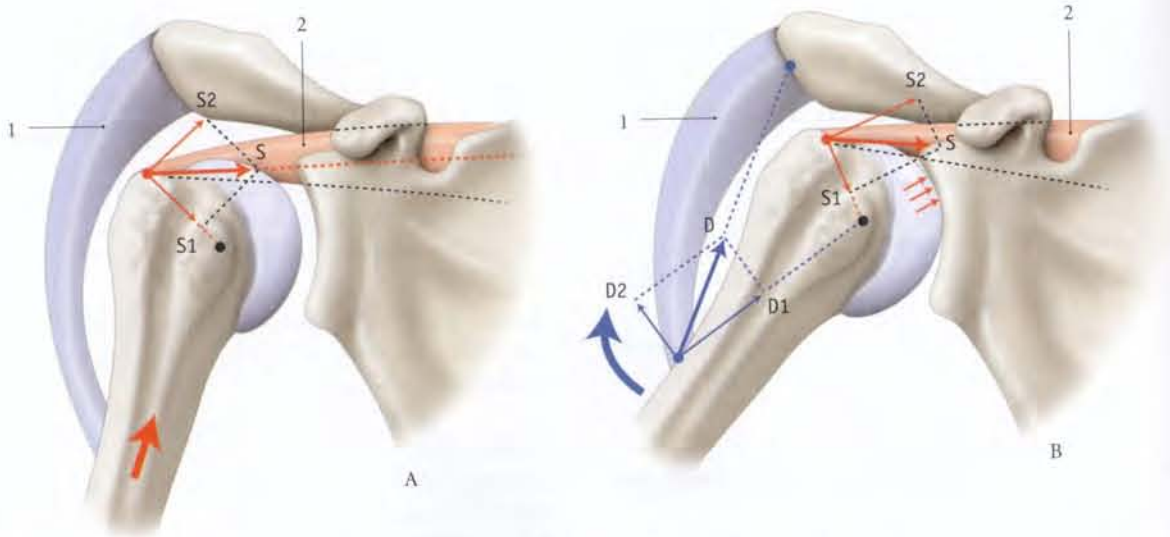


FIG. 9.36. Rôle biomécanique des muscles supra-épineux et deltoïde dans l'abduction du bras

A. début de l'abduction  
B. fin de l'abduction

1. m. deltoïde  
2. m. supra-épineux

S et D. forces musculaires et leurs composantes

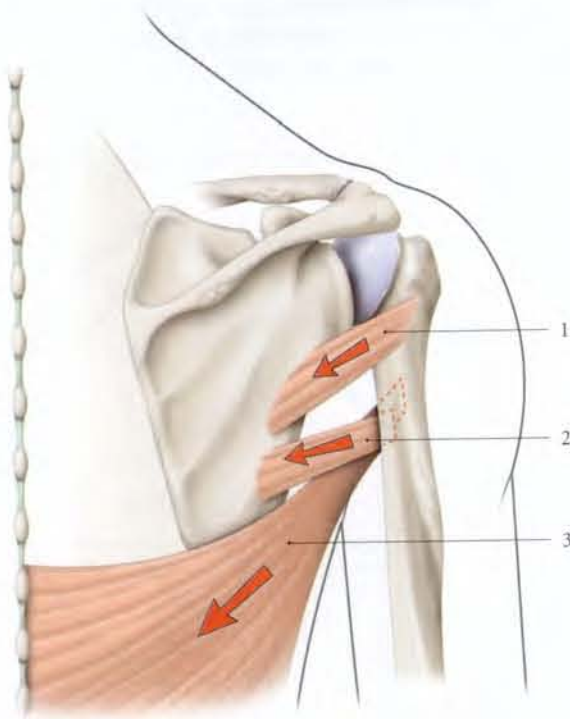

FIG. 9.37. Muscles adducteurs (vue postérieure)

1. m. petit rond  
2. m. grand rond  
3. m. grand dorsal

- L'abduction commence par la contraction du faisceau acromial du *muscle deltoïde* et surtout du *muscle supra-épineux* qui entraîne une légère ascension de la tête humérale et qui la fixe contre la glène. L'abduction extrême à 180° associe la contraction des muscles extenseurs du rachis du côté controlatéral.
- Puis, s'associe une contraction de l'ensemble du *muscle deltoïde*.

La rupture du tendon de muscle supra-épineux rend impossible l'abduction du bras. Les efforts du malade pour effectuer ce mouvement se traduisent par une élévation caractéristique de l'épaule.

- **Les muscles adducteurs** (fig. 9.37 et 9.38)
  - Les muscles adducteurs principaux sont : les *muscles grand dorsal, grand pectoral et grand rond*.
  - Les muscles adducteurs accessoires sont : les *muscles petit rond, subscapulaire, coraco-brachial, court chef du biceps brachial et long chef du triceps brachial*.

#### 4 | Rotations latérale et médiale

##### a) Axe des mouvements

Il est vertical.

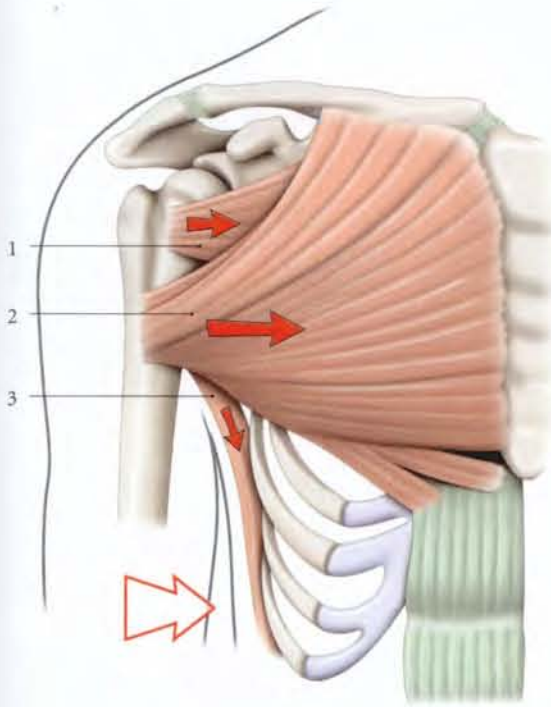


FIG. 9.38. Muscles adducteurs (vue antérieure)

- |                      |                    |
|----------------------|--------------------|
| 1. m. subscapulaire  | 3. m. grand dorsal |
| 2. m. grand pectoral |                    |

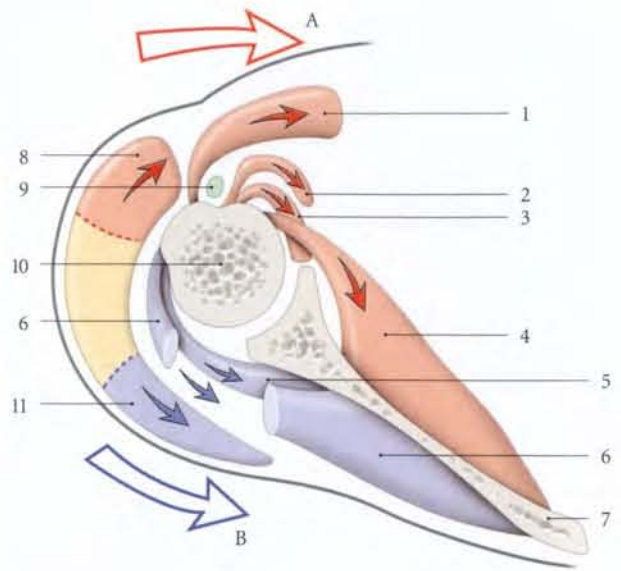


FIG. 9.39. Muscles rotateurs médiaux (A) et latéraux (B) (coupe transversale de l'articulation scapulo-humérale gauche)

- |                      |  |
|----------------------|--|
| 1. m. grand pectoral | 7. scapula                             |
| 2. m. grand dorsal   | 8. m. deltoïde (faisceau claviculaire) |
| 3. m. grand rond     | 9. long chef du biceps brachial        |
| 4. m. subscapulaire  | 10. humérus                            |
| 5. m. petit rond     | 11. m. deltoïde (faisceau épineux)     |
| 6. m. infra-épineux  |  |

### b) Amplitude des mouvements

La mesure s'effectue bras collé au corps, coude fléchi à  $90^\circ$ ; l'angle fait par l'avant-bras avec le plan sagittal indique l'amplitude articulaire :

- la rotation latérale est de  $35^\circ$ ;
- la rotation médiale est de  $95^\circ$  (la rotation médiale extrême est obtenue en plaçant l'avant-bras derrière le dos).

### c) Muscles moteurs (fig. 9.39 et 9.40)

#### • Les muscles rotateurs latéraux

- Les muscles rotateurs latéraux principaux sont : les *muscles infra-épineux* et *petit rond*.
- Le muscle rotateur latéral accessoire est le *muscle deltoïde* (faisceau épineux).

#### • Les muscles rotateurs médiaux

- Le muscle rotateur médial principal est le *muscle subscapulaire*.
- Les muscles rotateurs médiaux accessoires sont : les *muscles deltoïde* (faisceau claviculaire), *grand pectoral*, *grand dorsal* et *grand rond*.

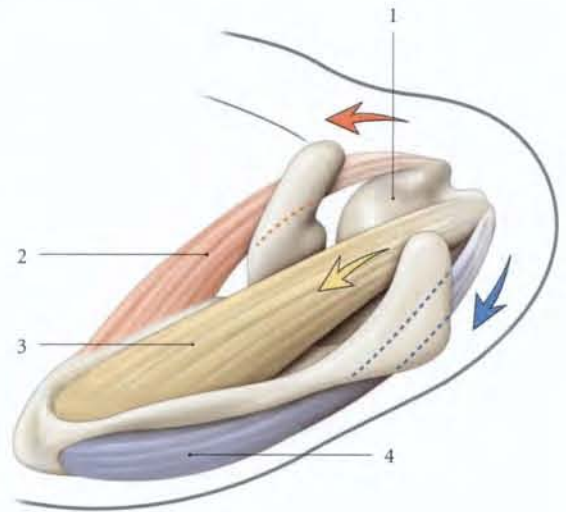
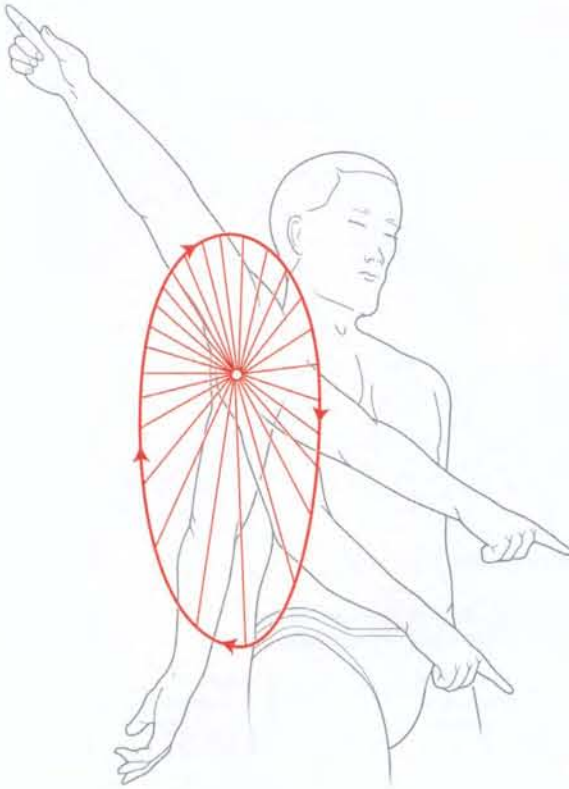


FIG. 9.40. Muscles rotateurs (« coiffe » des rotateurs) (vue supérieure)

- |                                |                     |
|--------------------------------|---------------------|
| 1. extrémité sup. de l'humérus | 3. m. supra-épineux |
| 2. m. subscapulaire            | 4. m. infra-épineux |



### 5 | Circumduction (fig. 9.41)

Au cours de la circumduction, le membre supérieur décrit un cône irrégulier dont le sommet est l'articulation scapulo-humérale et dont l'axe est dans le plan de la scapula.

### 6 | Position de fonction

La position de fonction associe une abduction, une flexion et une légère rotation latérale.

FIG. 9.41. Circumduction de l'articulation scapulo-humérale

## 9.3 ARTICULATION DU COUDE

L'articulation du coude unit l'extrémité distale de l'humérus et les extrémités proximales de l'ulna et du radius.

Articulation complexe, elle est composée, du point de vue morphologique, de trois articulations synoviales ayant la même cavité articulaire :

- l'articulation huméro-ulnaire de type **ginglyme** ;
- l'articulation huméro-radiale de type **sphéroïde** ;
- l'articulation radio-ulnaire proximale de type **trochoïde**.

Du point de vue fonctionnel, seules les articulations huméro-ulnaire et huméro-radiale interviennent dans les mouvements du coude (fig. 9.42).

Les luxations du coude sont les plus fréquentes chez l'adolescent. Ulna et radius étant solidaires, elles sont essentiellement huméro-ulnaires. Elles sont consécutives à une chute sur la paume de la main, le coude étant en extension.

### A | ANATOMIE DESCRIPTIVE

#### 1 | Surfaces articulaires

Elles sont recouvertes de cartilage hyalin.

##### a) Surfaces du condyle huméral

- **La trochlée humérale** (fig. 9.43)

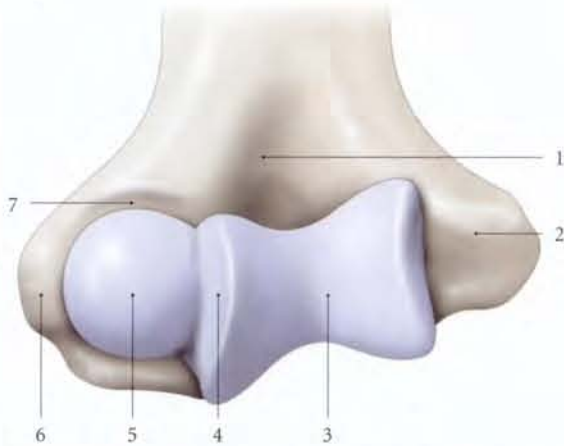
Elle s'articule avec l'**incisure trochléaire** de l'ulna. En forme de poulie, elle s'enroule autour du bord inférieur de l'épiphysse distale de l'humérus.

Elle présente deux versants, médial et latéral, séparés par une gorge à trajet spiroïde; le versant médial est plus large et plus saillant que le versant latéral, en avant.

- **Le capitulum de l'humérus**

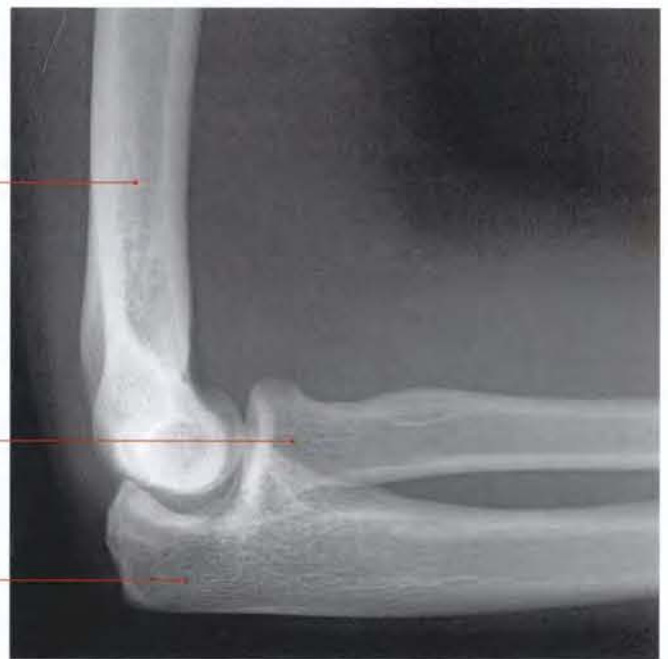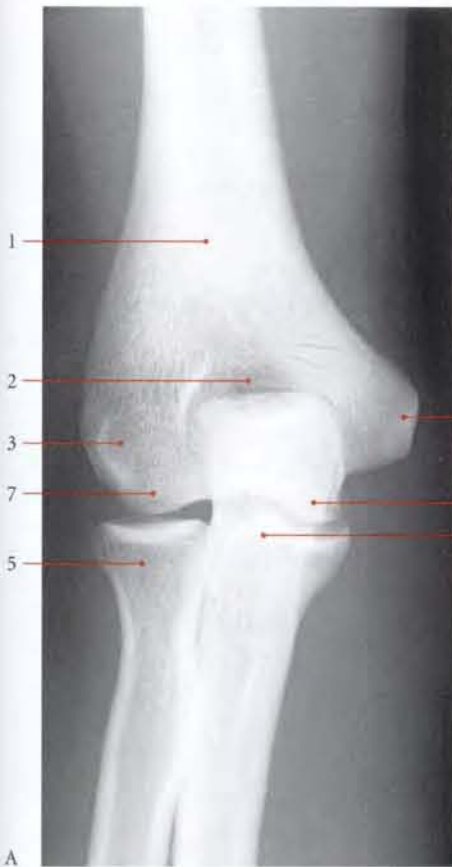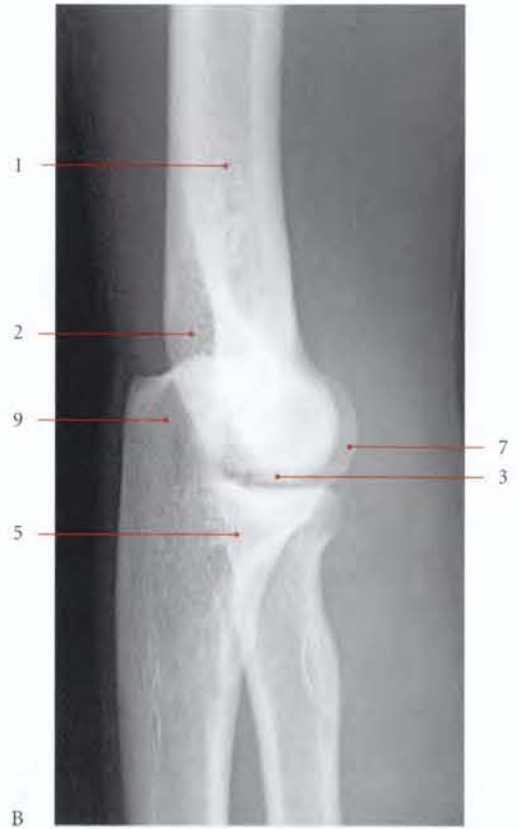Saillie antérieure et arrondie, il est situé latéralement à la trochlée.

Il s'articule avec la **fossette radiale** au cours de la flexion complète de l'avant-bras.



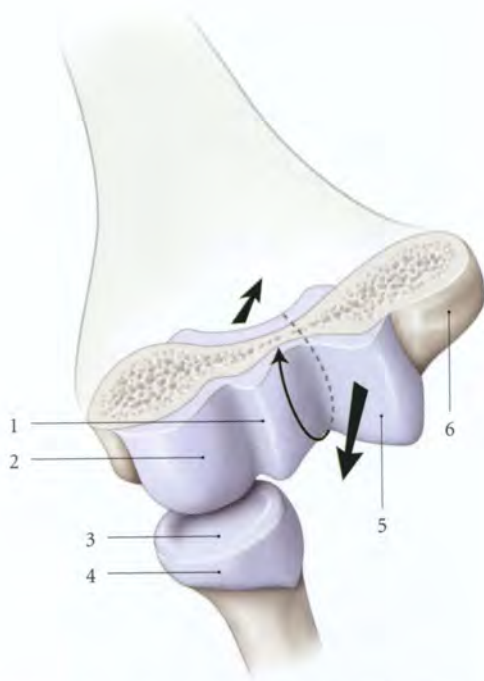
**FIG. 9.43. Épiphyse distale de l'humérus (vue inférieure)**

- |                              |                       |
|------------------------------|-----------------------|
| 1. fosse coronoïdienne       | 5. capitulum          |
| 2. épicondyle médial         | 6. épicondyle latéral |
| 3. trochlée                  | 7. fosse radiale      |
| 4. zone capitulo-trochléaire |                       |



**FIG. 9.42. Articulation du coude (radiographies)**

- |                                    |                        |                        |
|------------------------------------|------------------------|------------------------|
| A. cliché de face                  | 2. fosse olécraniennne | 6. processus coronoïde |
| B. cliché de profil (coude étendu) | 3. épicondyle latéral  | 7. capitulum           |
| C. cliché de profil (coude fléchi) | 4. épicondyle médial   | 8. trochlée            |
| 1. humérus                         | 5. tête radiale        | 9. olécrane            |



**FIG. 9.44.** Coupe transversale de l'épiphyse distale. Correspondance et orientation des surfaces articulaires

- |                                 |                                      |
|---------------------------------|--------------------------------------|
| 1. zone capitulo-trochléaire    | 4. circonférence articulaire radiale |
| 2. capitulum                    | 5. trochlée                          |
| 3. fossette articulaire radiale | 6. épicondyle médial                 |

• **La zone capitulo-trochléaire** (fig. 9.44)

Surface de la trochlée en regard du capitulum, elle s'articule avec le rebord médial de la fossette articulaire radiale.

**b) Surfaces de l'extrémité proximale de l'ulna**

• **L'incisure trochléaire**

Grande échancrure concave en avant, elle est formée par les surfaces articulaires antérieure de l'olécrane et supérieure du processus coronoïde.

Elle présente une crête sagittale mousse qui la divise en deux versants.

Elle s'articule avec la trochlée humérale.

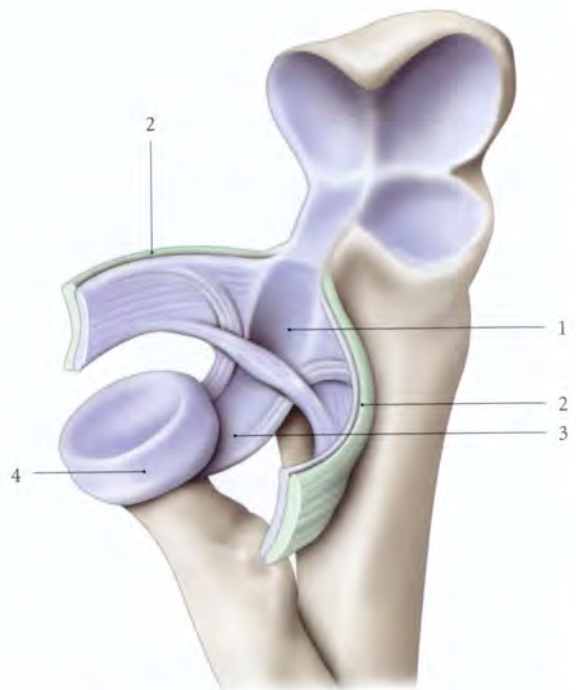
• **L'incisure radiale**

Elle est située sur la face latérale du processus coronoïde.

Concave sagittalement, elle présente un arc de 60°. Elle s'articule avec la circonférence articulaire de la tête radiale.

**c) Tête radiale**

C'est un segment de cylindre imparfait : sur une coupe horizontale, elle est ovale à grosse extrémité médiale.



**FIG. 9.45.** Articulation radio-ulnaire proximale ouverte avec écartement des surfaces articulaires

- |                             |                 |
|-----------------------------|-----------------|
| 1. incisure radiale         | 3. lig. carré   |
| 2. lig. annulaire du radius | 4. tête radiale |

• **La circonférence articulaire**

Partie périphérique de la tête, elle est moins haute latéralement.

Elle répond au ligament annulaire du radius et à l'incisure radiale de l'ulna<sup>7</sup>.

• **La fossette articulaire radiale**

Face supérieure de la tête, elle est régulièrement excavée.

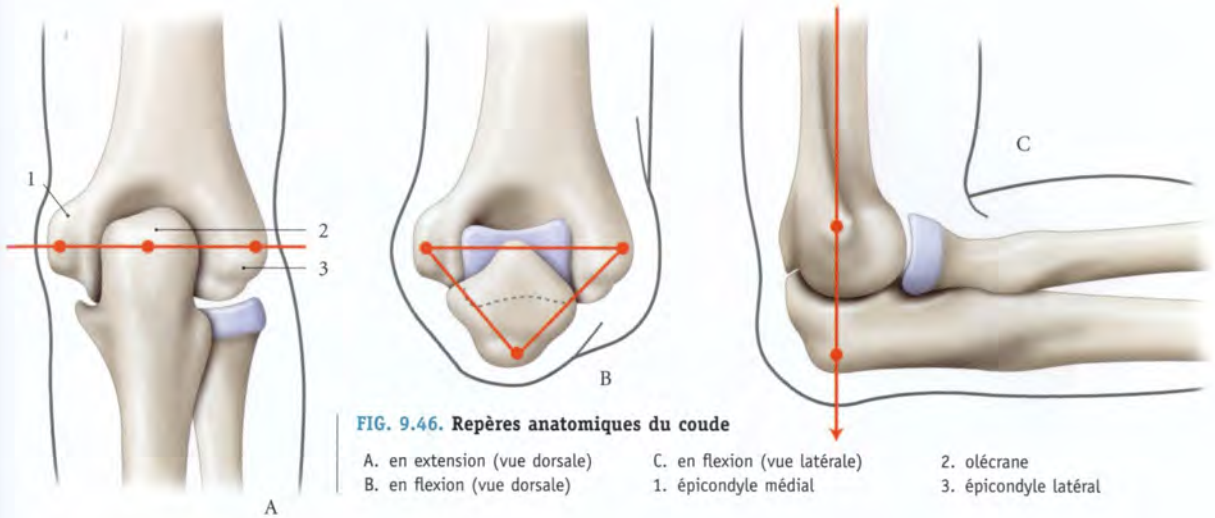
Elle répond au capitulum. Son rebord médial s'articule avec la zone capitulo-trochléaire.

**d) Ligament annulaire du radius** (fig. 9.45)

Ligament arciforme d'un centimètre de hauteur, il est tendu entre les bords antérieur et postérieur de l'incisure radiale et encercle la tête du radius.

Sa face interne, recouverte de cartilage, répond à la circonférence articulaire de la tête radiale.

7. Voir art. radio-ulnaire proximale.



### e) Repères anatomiques du coude (fig. 9.46)

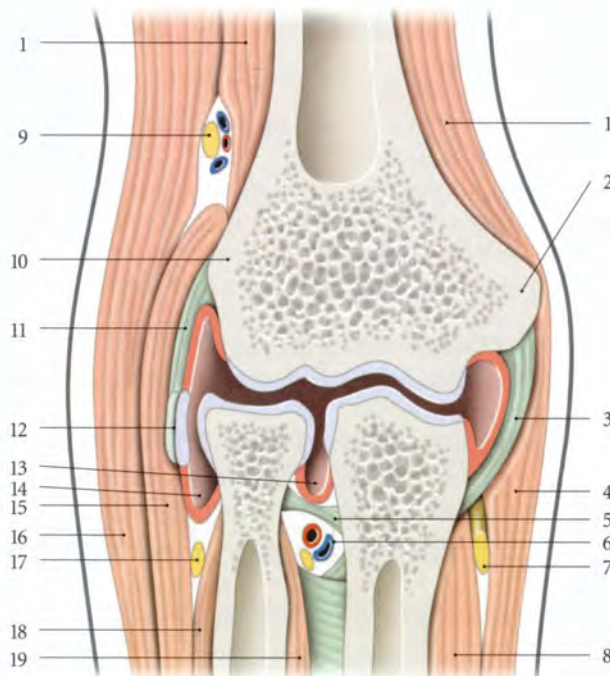
- En extension, les épicondyles et l'olécrane sont sur la même horizontale.
- En flexion, ces trois repères forment un triangle isocèle en vue dorsale. De profil, l'olécrane est à la verticale des épicondyles.

## 2 | Capsule articulaire (fig. 9.47)

### a) Membrane fibreuse

Elle s'insère :

- sur l'*humérus*, au-dessus des fosses coronoïdienne, radiale et olécranienne, et au niveau des épicondyles à proximité du cartilage articulaire ;
- sur le *col du radius*, à distance du cartilage ;
- sur les *bords du ligament annulaire* ;
- sur l'*ulna*, au niveau du pourtour cartilagineux des incisures trochléaire et radiale.



**FIG. 9.47. Coupe frontale de l'articulation du coude droit**

1. m. brachial
2. épicondyle médial
3. lig. collatéral ulnaire
4. m. fléchisseur ulnaire du carpe
5. lig. carré et récessus sacciforme
6. a. interosseuse commune et n. interosseux antébrachial ant.
7. n. ulnaire
8. m. fléchisseur profond des doigts
9. n. radial et vaisseaux collatéraux radiaux
10. épicondyle latéral
11. lig. collatéral radial
12. lig. annulaire du radius
13. récessus sacciforme
14. récessus annulaire
15. m. supinateur (chef huméral)
16. m. brachio-radial
17. rameau profond du n. radial
18. m. supinateur (chef ulnaire)
19. m. long fléchisseur du pouce

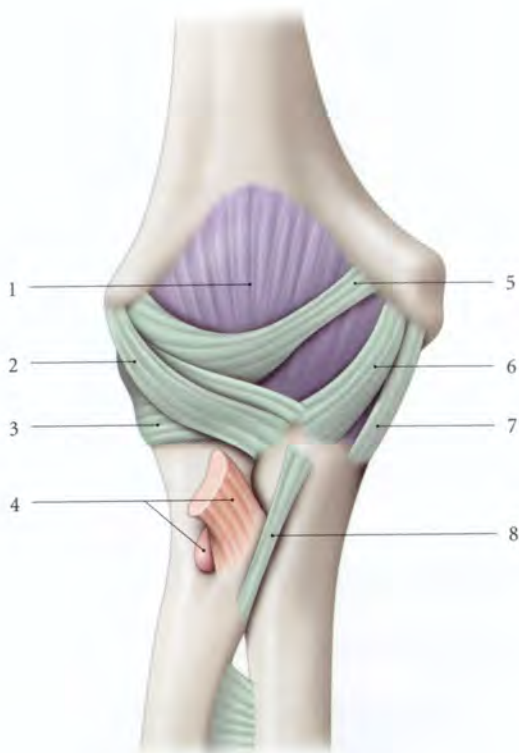


FIG. 9.48. Articulation du coude (vue antérieure)

- |   |   |
|---|---|
| 1. capsule articulaire                    | 5. lig. ant.                                |
| 2. lig. collatéral radial (faisceau ant.) | 6. lig. collatéral ulnaire (faisceau ant.)  |
| 3. lig. annulaire du radius               | 7. lig. collatéral ulnaire (faisceau moyen) |
| 4. m. biceps et bourse bicipito-radiale   | 8. corde oblique                            |

### b) Membrane synoviale

Elle se réfléchit au niveau de ses insertions pour constituer des récessus :

- les *récessus radial, coronoïdien et olécranien*, au niveau des fosses homonymes ;
- le *récessus annulaire*, autour du col radial ;
- et le *récessus sacciforme*, entre le radius et l'ulna.

## 3 | Ligaments

### a) Ligament antérieur (fig. 9.48)

Étalé en éventail, ses insertions se confondent avec celles de la capsule articulaire. Il présente un faisceau plus épais tendu obliquement de la face antérieure de l'épicondyle médial à la face antérieure du ligament annulaire, **le ligament oblique du coude**.

### b) Ligament postérieur (fig. 9.49)

Peu développé, il est constitué de fibres transversales et obliques.

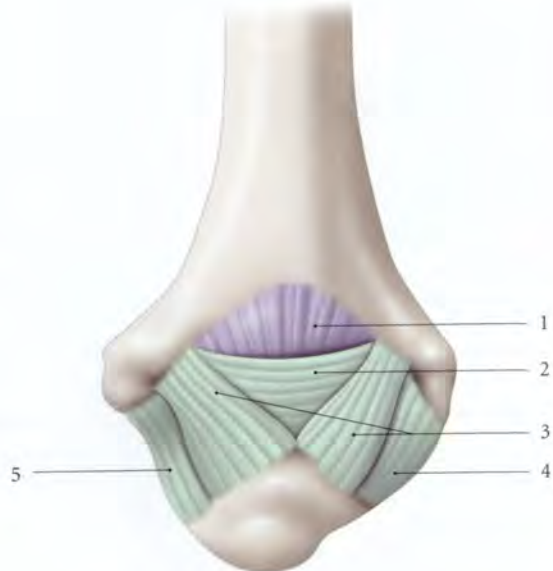


FIG. 9.49. Articulation du coude (vue postérieure, coude fléchi)

- |   |
|---|
| 1. capsule articulaire                      |
| 2. lig. post. (faisceau transversal)        |
| 3. lig. post. (faisceau oblique)            |
| 4. lig. collatéral radial (faisceau post.)  |
| 5. lig. collatéral ulnaire (faisceau post.) |

### c) Le ligament collatéral ulnaire (fig. 9.50)

Il est formé de quatre faisceaux dont trois divergent de l'épicondyle médial :

- *le faisceau antérieur*, peu résistant, est tendu de l'épicondyle médial au bord médial du processus coronoïde ;
- *le faisceau moyen*, très résistant, va de l'épicondyle médial au tubercule coronoïde en débordant sur le bord médial de l'ulna ;
- *le faisceau postérieur*, né de l'épicondyle médial, s'étale en éventail sur le bord médial de l'olécrane ;
- *le faisceau arciforme*<sup>8</sup> est tendu transversalement du tubercule coronoïde à la base de l'olécrane.

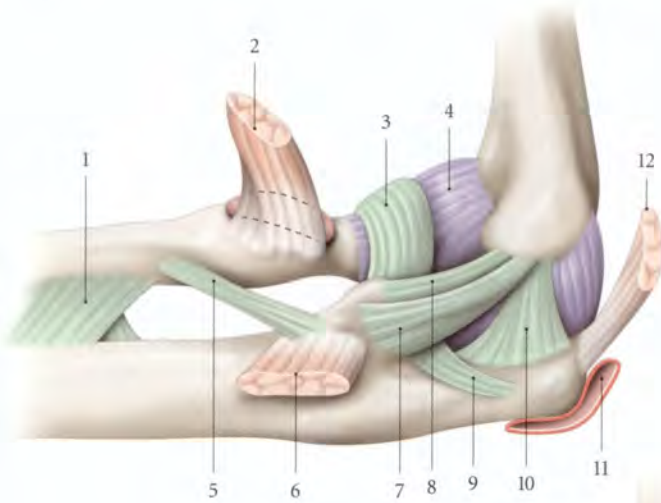
### d) Ligament collatéral radial (fig. 9.51)

Il est constitué de trois faisceaux qui naissent de l'épicondyle latéral :

- *le faisceau antérieur* s'insère sur le bord antérieur de l'incisure radiale en contournant la tête radiale ;
- *le faisceau moyen* se fixe sur le bord postérieur de l'incisure radiale et sur la crête du muscle supinateur ;

Sa rupture permet la luxation du coude.

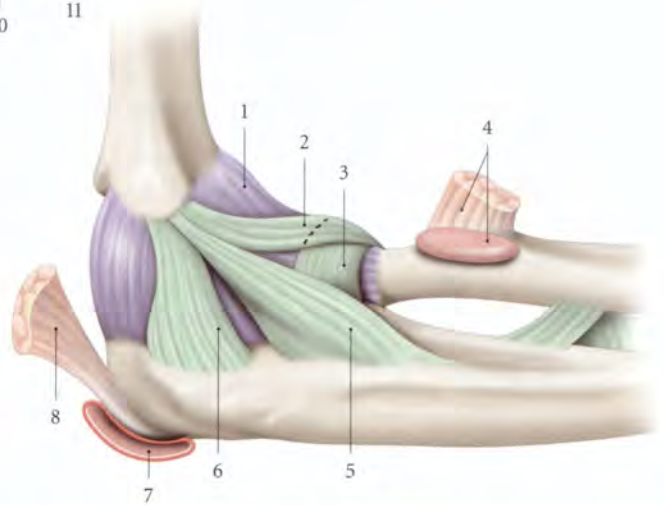
8. Ancien : lig. de Cooper.


**FIG. 9.50. Articulation du coude (vue médiale)**

1. membrane interosseuse antébrachiale
2. tendon du m. biceps brachial
3. lig. annulaire du radius
4. capsule articulaire
5. corde oblique
6. tendon du m. brachial
7. lig. collatéral ulnaire (faisceau moyen)
8. lig. collatéral ulnaire (faisceau ant.)
9. lig. collatéral ulnaire (faisceau arciforme)
10. lig. collatéral ulnaire (faisceau post.)
11. bourse olécranienne sous-cutanée
12. tendon du m. triceps brachial

**FIG. 9.51. Articulation du coude (vue latérale)**

1. capsule articulaire
2. lig. collatéral radial (faisceau ant.)
3. lig. annulaire du radius
4. biceps brachial et bourse bicipito-radiale
5. lig. collatéral radial (faisceau moyen)
6. lig. collatéral radial (faisceau post.)
7. bourse olécranienne sous-cutanée
8. tendon du m. triceps brachial



- le faisceau postérieur s'étale en éventail sur le bord latéral de l'olécrane.

#### e) Ligament carré<sup>9</sup>

C'est une lame fibreuse épaisse, quadrilatère, tendue du col du radius au bord inférieur de l'incisure radiale<sup>10</sup>.

### 4 | Vaisseaux et nerfs

a) **Les artères** naissent du réseau artériel du coude.

b) **Les lymphatiques** se drainent dans les nœuds lymphatiques épicondyliens médiaux et surtout axillaires.

c) **Les nerfs** proviennent :

- pour la face antérieure, des nerfs radial et musculocutané; accessoirement du médian;
- pour la face postérieure, des nerfs radial et ulnaire.

9. Ancien. : lig. carré de Dénucé.

### 5 | Bourses synoviales péri-articulaires

(fig. 9.52)

Favorisant le glissement des tendons, plusieurs bourses synoviales s'observent au niveau du coude :

- à la face antérieure, la *bourse bicipito-radiale*;
- à la face postérieure, les *bourses subtendineuse du muscle triceps brachial, intratendineuse de l'olécrane et sous-cutanée olécranienne*.

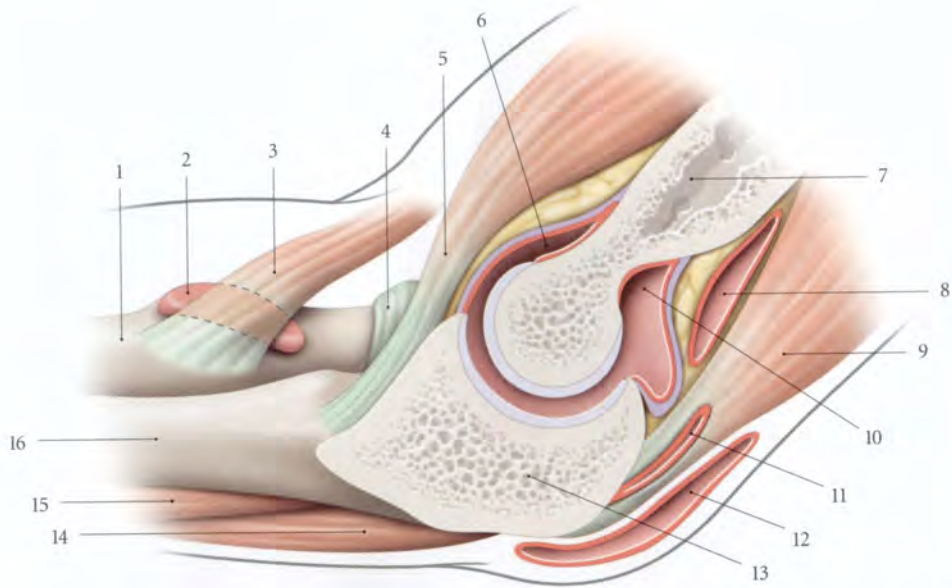
Leur inflammation réalise la bursite<sup>11</sup> de l'olécrane. Elle peut être d'origine traumatique ou associée à une arthrite.

### B | ANATOMIE FONCTIONNELLE

L'articulation du coude est une articulation à deux degrés de liberté.

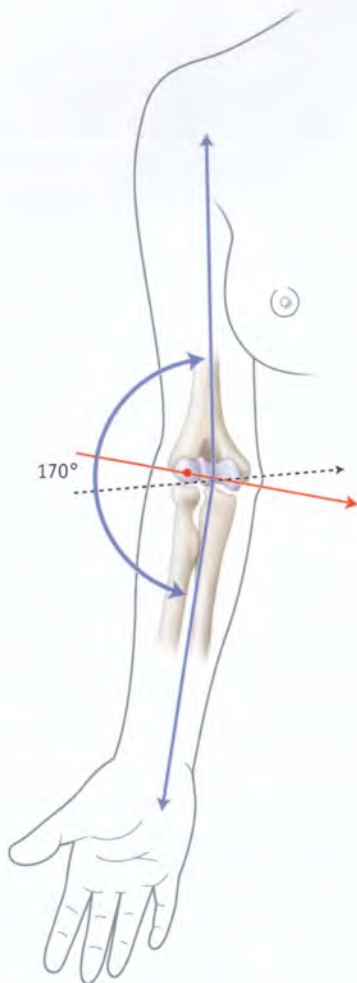
10. Voir art. radio-ulnaire proximale.

11. Syn. désuet : hygroma du coude.



**FIG. 9.52. Bourses synoviales du coude** (coupe sagittale de l'articulation huméro-ulnaire)

- |  |   |
|--|---|
| 1. radius                                      | 10. récessus olécrânien                 |
| 2. bourse bicipito-radiale                     | 11. bourse olécrânienne intratendineuse |
| 3. m. biceps brachial                          | 12. bourse olécrânienne sous-cutanée    |
| 4. lig. annulaire radial                       | 13. olécrane                            |
| 5. m. brachial                                 | 14. m. fléchisseur ulnaire du carpe     |
| 6. récessus coronoïdien                        | 15. m. fléchisseur profond des doigts   |
| 7. humérus                                     | 16. ulna                                |
| 8. bourse subtendineuse du m. triceps brachial |   |
| 9. m. triceps brachial                         |   |



**FIG. 9.53. Cubitus valgus physiologique**

Les mouvements se produisent dans les articulations huméro-radiale et huméro-ulnaire<sup>12</sup>.

## 1 | Flexion-extension

### a) Axe des mouvements

Confondu avec l'axe de la trochlée, il est transversal, oblique en bas et médialement.

Il est responsable du **cubitus valgus physiologicus** (fig. 9.53) :

- il est défini par les axes du bras et de l'avant-bras ;
- en extension cet angle, ouvert latéralement, mesure 160 à 170° ;
- au cours du mouvement de flexion, l'avant-bras se porte d'autant plus médialement que l'axe de l'avant-bras est plus oblique (fig. 9.54).

12. Du point de vue fonctionnel, l'articulation radio-ulnaire proximale participe aux mouvements de pronosupination (voir art. radio-ulnaires).

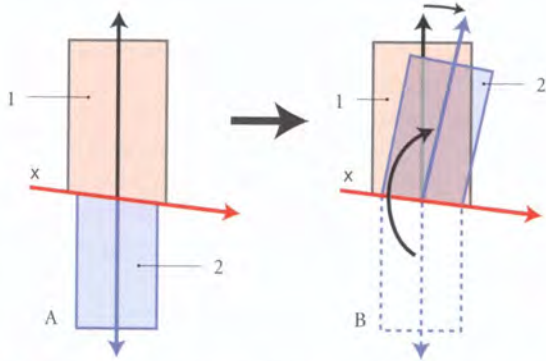


FIG. 9.54. Schémas montrant la position de l'avant-bras (2) et du bras (1) suivant la direction de l'axe transversal du coude (d'après Roud)

- A. avant-bras en extension  
B. avant-bras en flexion

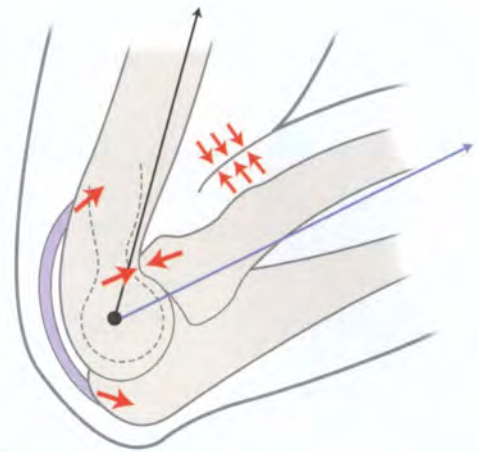


FIG. 9.56. Limites à la flexion

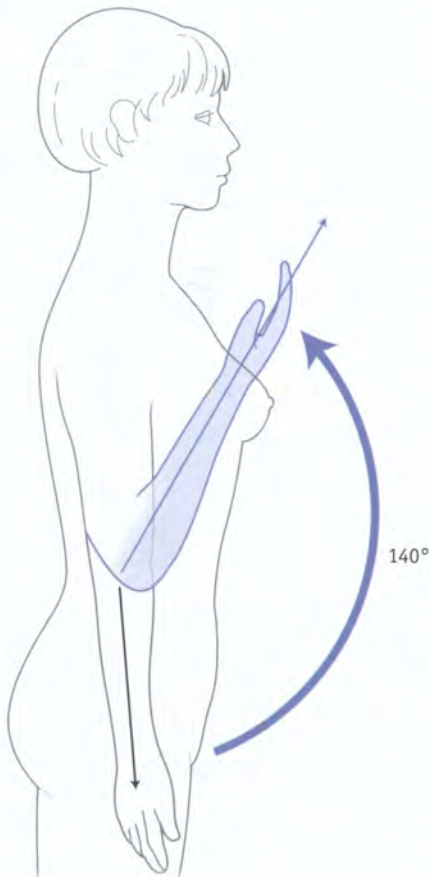


FIG. 9.55. Flexion active de l'avant-bras

### b) Amplitude des mouvements

#### • La flexion (fig. 9.55 et 9.56)

La flexion active est d'environ 140°.

La flexion passive est de 160°. Elle est limitée par :

- le contact des masses musculaires ;
- la butée de la tête radiale dans la fosse radiale et du processus coronoïde dans la fosse coronoïdienne ;
- la tension de la capsule postérieure et des faisceaux postérieurs des ligaments collatéraux radial et ulnaire.

Au cours de la flexion, le radius se déplace dans le sens proximal.

#### • L'extension

Chez la femme et l'enfant, la laxité ligamentaire permet une légère extension de 5 à 10°.

L'extension est bloquée par :

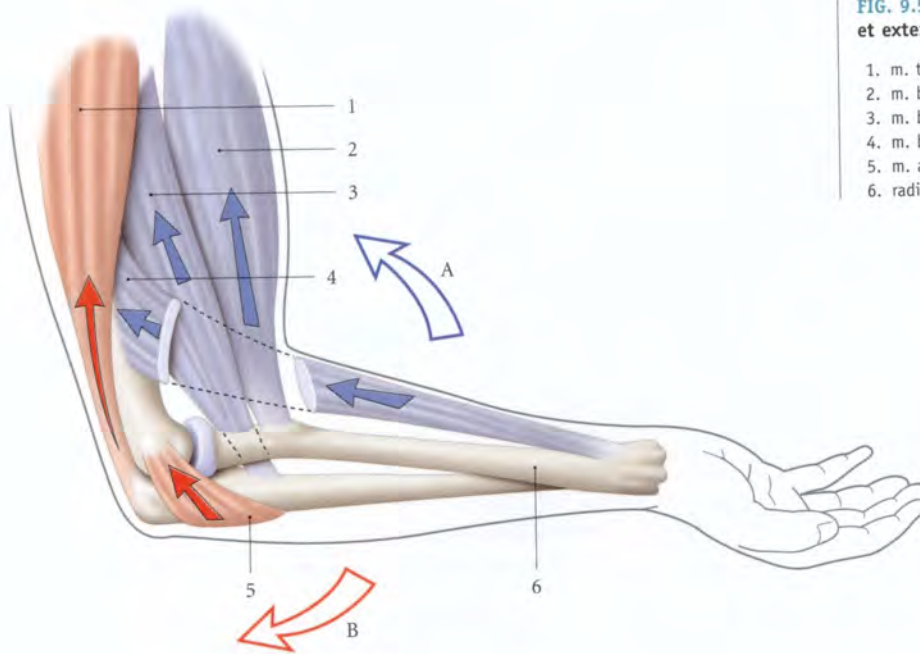
- le contact de l'olécrane dans la fosse olécraniennne ;
- la tension de la capsule antérieure et des faisceaux antérieurs des ligaments collatéraux radial et ulnaire.

### c) Muscles moteurs

#### • Les muscles fléchisseurs (fig. 9.57)

- Les muscles fléchisseurs principaux sont : les muscles *brachial* et *biceps brachial* pour les contraintes antigravitaires :

- le muscle biceps brachial a une efficacité maximale pour une flexion proche de 90°, la main étant en supination ;
- le muscle brachio-radial est essentiellement stabilisateur lorsque l'avant-bras est le segment mobile. Par contre, lorsque l'articulation du poi-



**FIG. 9.57. Muscles fléchisseurs (A) et extenseurs (B)**

1. m. triceps brachial
2. m. biceps brachial
3. m. brachial
4. m. brachio-radial
5. m. anconé
6. radius

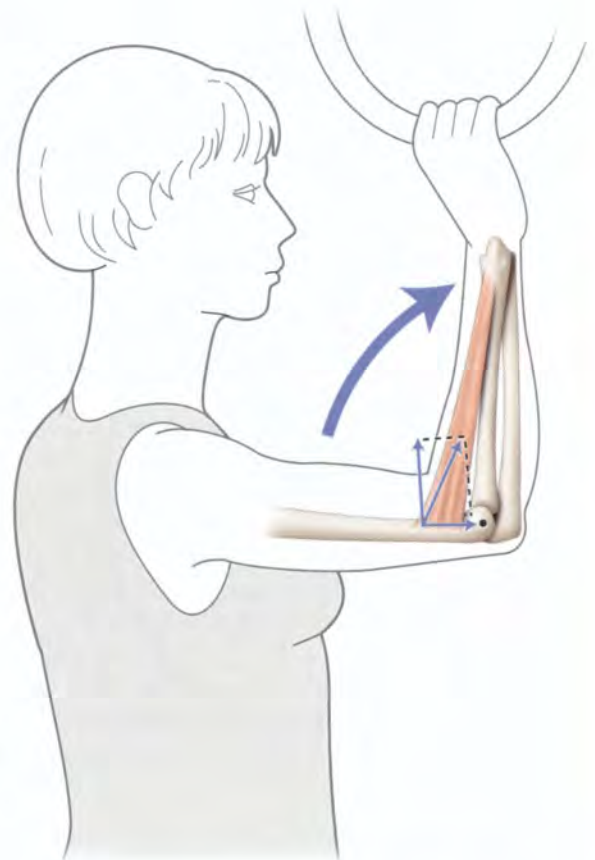
gnet est fixée, sa composante de flexion est plus marquée (fig. 9.58 et 9.59).

- Les muscles fléchisseurs accessoires sont : les muscles *fléchisseur radial du carpe* et *rond pronateur*.

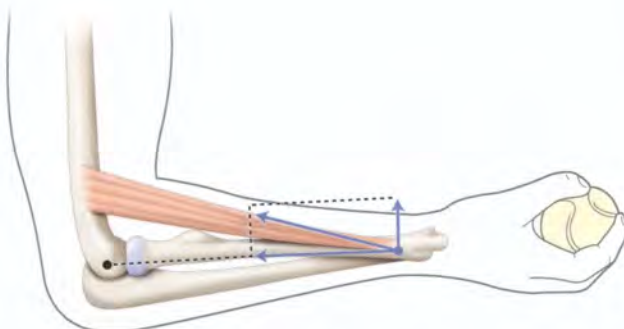
Dans le syndrome de Volkmann, la rétraction du muscle rond pronateur empêche l'extension.

#### • Les muscles extenseurs

- Les muscles extenseurs principaux sont : les muscles *triceps brachial* et *anconé*.



**FIG. 9.59. Rôle fléchisseur du muscle brachio-radial**



**FIG. 9.58. Rôle stabilisateur du muscle brachio-radial**

L'efficacité du muscle triceps brachial dépend de la position du coude. La composante dynamique est maximale en légère flexion ( $30^\circ$ ) puis elle diminue au profit de la composante stabilisatrice.

L'anconé intervient dans la régulation du mouvement et la stabilisation du coude.

- Les *muscles* extenseurs accessoires sont : les *muscles long extenseur du carpe, court extenseur du carpe, extenseur commun des doigts et extenseur ulnaire du carpe.*

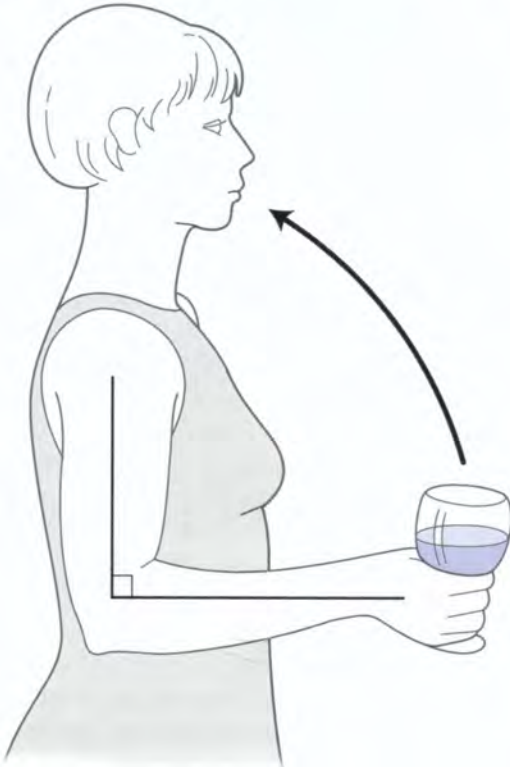

FIG. 9.60. Position de fonction du coude

Ils interviennent lorsque la main et le poignet sont fixés.

## 2 | Mouvements de latéralité

Réduits et passifs, ces mouvements s'observent surtout lorsque le coude est en légère flexion.

Ils sont limités par les ligaments collatéraux.

## 3 | Positions

a) *La position de fonction* est réalisée autour d'une flexion de  $90^\circ$ , l'avant-bras étant en position intermédiaire (pronation légère de  $20^\circ$  environ) (fig. 9.60).

b) *La position de repos* s'accompagne d'une flexion de  $100$  à  $110^\circ$ .

## 9.4 ARTICULATIONS RADIO-ULNAIRES

L'union du radius et de l'ulna est assurée par :

- les **articulations radio-ulnaires proximale et distale** (fig. 9.61);
- la **corde oblique**;
- la **membrane interosseuse antébrachiale**.

La solidarité de l'ulna et du radius explique le déplacement simultané de ces deux os au cours de la chute sur la main, l'avant-bras étant en extension (luxation postérieure du coude).

### A | ANATOMIE DESCRIPTIVE

#### 1 | Articulation radio-ulnaire proximale

Articulation synoviale de type **trochoïde**, elle unit les épiphyses proximales du radius et de l'ulna.

##### a) Surfaces articulaires (fig. 9.62)

Elles sont recouvertes de cartilage hyalin.

- **La circonférence articulaire de la tête radiale**

Partie périphérique de la tête, elle est moins haute latéralement.

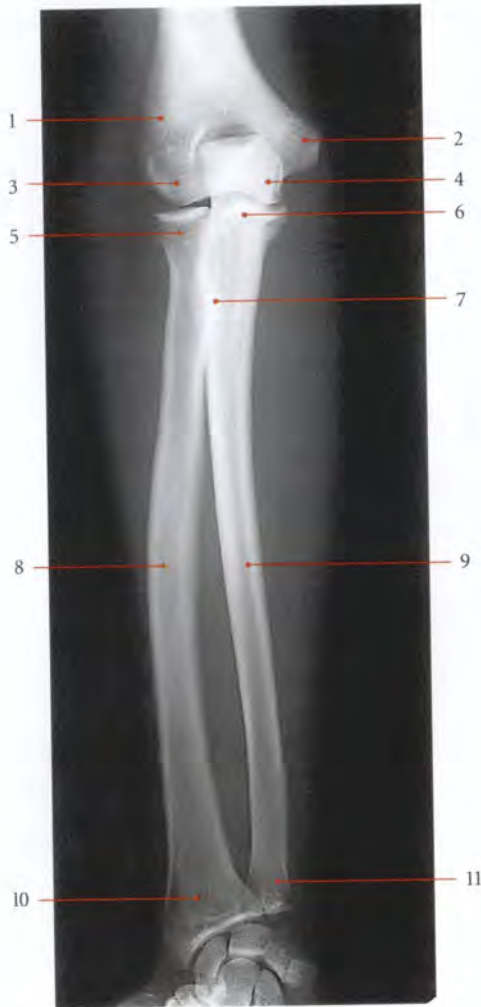

FIG. 9.61. Articulations radio-ulnaires (radiographie)

1. épicondyle latéral
2. épicondyle médial
3. capitulum
4. trochlée
5. tête radiale
6. processus coronoïde
7. tubérosité bicipitale
8. radius
9. ulna
10. processus styloïde radial
11. processus styloïde ulnaire

Sur une coupe horizontale, elle est ovale à grosse extrémité médiale.

Elle répond à l'incisure radiale de l'ulna et au ligament annulaire du radius.

• **L'incisure radiale de l'ulna**

Elle est située sur la face latérale du processus coronoïde.

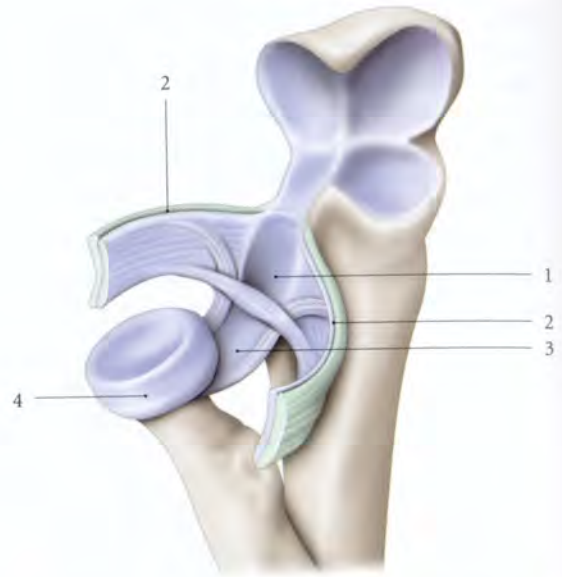


FIG. 9.62. Articulation radio-ulnaire proximale ouverte avec écartement des surfaces articulaires

- |                             |                 |
|-----------------------------|-----------------|
| 1. incisure radiale         | 3. lig. carré   |
| 2. lig. annulaire du radius | 4. tête radiale |

Concave sagittalement, elle présente un arc de  $60^\circ$ . Elle s'articule avec la circonférence articulaire de la tête radiale.

• **La face interne du ligament annulaire**

**b) Capsule articulaire**

• **La membrane fibreuse**

Très mince, elle se fixe au pourtour du col du radius, à distance du cartilage, et à proximité de l'incisure radiale.

• **La membrane synoviale**

Elle est en continuité avec celle de l'articulation du coude. Elle constitue un cul-de-sac radio-ulnaire, le *récessus sacciforme*, au-dessous de l'incisure radiale (voir fig. 9.47).

**c) Ligaments**

• **Le ligament annulaire du radius**

Ligament arciforme d'un centimètre de hauteur, il est tendu entre les bords antérieur et postérieur de l'incisure radiale de l'ulna.

Il circonscrit la tête du radius qu'il maintient solidement en place.

Sa face interne, recouverte de cartilage, répond à la circonférence articulaire de la tête radiale.

Sa face périphérique est renforcée par le faisceau antérieur du ligament collatéral radial.

• **Le ligament carré**<sup>13</sup>

Épais et quadrilatère, il est tendu du bord inférieur de l'incisure radiale à la face médiale du col du radius.

Ses fibres antérieures et postérieures limitent les mouvements de rotation de l'épiphyse proximale du radius.

**d) Vaisseaux et nerfs**

- **Les artères** sont des branches du cercle artériel du coude.
- **Les nerfs** proviennent des nerfs musculo-cutané et radial.

**2 | Articulation radio-ulnaire distale**

Articulation synoviale de type *trochoïde*, elle unit les épiphyses distales du radius et de l'ulna.

**a) Surfaces articulaires** (fig. 9.63 et 9.64)

Elles sont recouvertes de cartilage hyalin.

• **La circonférence articulaire de l'ulna**

Elle est située sur la face latérale de la tête ulnaire.

Convexe et semi-cylindrique, elle se réduit à ses extrémités antérieure et postérieure.

Elle répond à l'incisure ulnaire du radius.

Elle se prolonge sur la face inférieure de la tête par une surface articulaire plane qui répond au disque radio-ulnaire distal.

• **L'incisure ulnaire du radius**

Concave sagittalement, elle est située à la face médiale de l'extrémité distale du radius.

• **Le disque articulaire radio-ulnaire**

Fibro-cartilage horizontal, il sépare les articulations radio-ulnaire distale et radio-carpienne.

Il est triangulaire et s'insère :

- par son sommet, sur la face latérale du processus styloïde ulnaire ;
- par sa base, sur le bord inférieur de l'incisure ulnaire.

Sa portion centrale, plus mince, est parfois déhiscente.

**b) Capsule articulaire**

• **La membrane fibreuse**

Mince, elle s'insère sur le pourtour des surfaces articulaires et sur les bords antérieur et postérieur du disque articulaire.

• **La membrane synoviale**

Ample, elle forme au-dessus de la tête ulnaire un cul-de-sac, le *récessus sacciforme* (fig. 9.65).

La cavité synoviale communique souvent (40 % des cas) avec celle de l'articulation radio-carpienne.

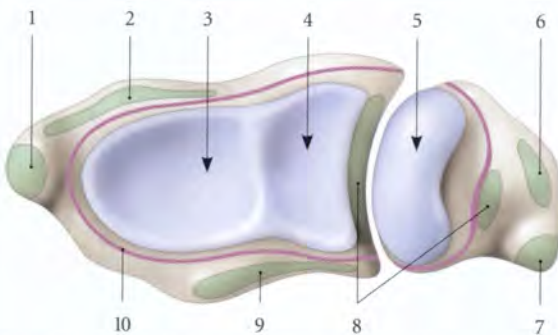
**c) Ligaments**

Simple épaisissements de la capsule articulaire, ils forment les *ligaments radio-ulnaires antérieur et postérieur*.

**d) Vaisseaux et nerfs**

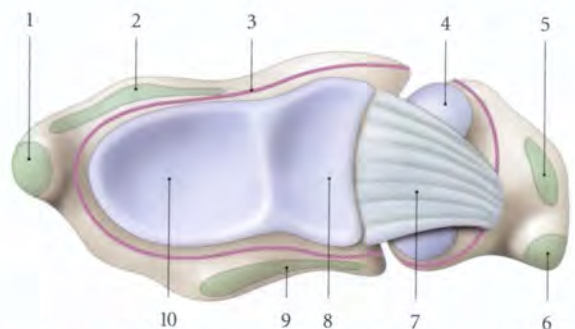
- **Les artères** sont des rameaux des artères interosseuses antérieure et postérieure.

13. Ancien : lig. carré de Dénucé.



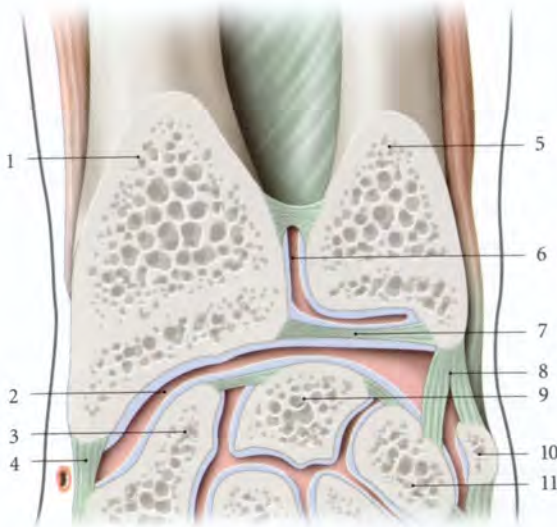
**FIG. 9.63. Face inférieure du radius et de l'ulna**

- |                                    |  |
|------------------------------------|--|
| 1. lig. collatéral radial          | 5. circonférence articulaire ulnaire     |
| 2. lig. radio-carpien ant.         | 6. lig. ulno-carpien                     |
| 3. surface carpienne (→ scaphoïde) | 7. lig. collatéral ulnaire               |
| 4. surface carpienne (→ lunatum)   | 8. disque articulaire                    |
|                                    | 9. lig. radio-carpien dorsal (→ lunatum) |
|                                    | 10. capsule articulaire                  |



**FIG. 9.64. Disque articulaire radio-ulnaire**

- |  |  |
|--|--|
| 1. lig. collatéral radial du carpe     | 7. disque art. radio-ulnaire                 |
| 2. lig. radio-carpien ant.             | 8. surface art. carpienne (lunarienne)       |
| 3. capsule articulaire                 | 9. lig. radio-carpien dorsal (scaphoïdienne) |
| 4. circonférence articulaire de l'ulna | 10. surface art. carpienne (scaphoïdienne)   |
| 5. lig. ulno-carpien ant.              |  |
| 6. lig. collatéral ulnaire du carpe    |  |



**FIG. 9.65.** Coupe frontale de l'articulation radio-ulnaire distale (schématisique)

1. radius
2. art. radio-carpienne
3. scaphoïde
4. lig. collatéral radial du carpe
5. ulna
6. récessus sacciforme
7. disque articulaire
8. lig. collatéral ulnaire du carpe
9. lunatum
10. pisiforme
11. triquétrum

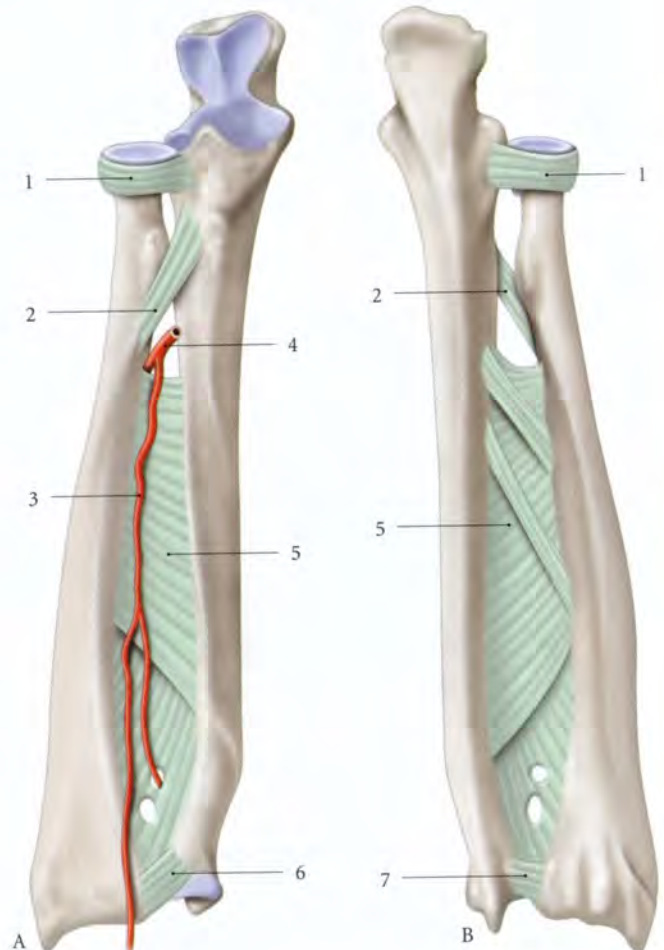
- Les nerfs proviennent des nerfs interosseux antérieur et postérieur.

### 3 | Membrane interosseuse antébrachiale (fig. 9.66)

Cette membrane fibreuse comble l'espace interosseux séparant l'ulna du radius. Elle unit les bords interosseux des deux os. Ses insertions s'arrêtent à 2 cm environ au-dessous de la tubérosité radiale.

Mince dans son tiers inférieur, elle est très résistante dans ses deux tiers supérieurs. Elle est renforcée<sup>14</sup> sur sa face antérieure par des fibres obliques en bas et médialement et, sur sa face postérieure, par des faisceaux fibreux de direction inverse.

14. Ces faisceaux proviendraient de la transformation fibreuse des fibres des muscles profonds de la région.



**FIG. 9.66.** Articulations radio-ulnaires

- A. vue antérieure
- B. vue postérieure

1. lig. annulaire du radius
2. corde oblique
3. a. interosseuse ant.
4. a. interosseuse commune
5. membrane interosseuse antébrachiale
6. lig. radio-ulnaire ant.
7. lig. radio-ulnaire post.

#### 4 | Corde oblique<sup>15</sup>

C'est un ligament puissant, oblique en bas et latéralement, qui s'insère :

- sur le versant inféro-latéral du processus coronoïde ;
- sur le radius, au-dessous de sa tubérosité, en continuité avec l'insertion du muscle long fléchisseur du pouce.

### B | ANATOMIE FONCTIONNELLE

#### 1 | Articulations radio-ulnaires

Les articulations radio-ulnaires, solidaires entre elles, permettent des mouvements de rotation : **la pronation** et **la supination**.

##### a) Définition des mouvements

###### • En position anatomique de référence

– **La pronation** est le mouvement de rotation médiale qui amène le pouce en dedans, la paume de la main regardant alors en arrière.

– **La supination** est le mouvement de rotation latérale qui place le pouce en dehors, la paume de la main regardant en avant.

###### • En position fonctionnelle zéro (fig. 9.67)

– **En pratique**, les mouvements de pronation et de supination doivent être étudiés le coude fléchi à 90° afin d'éliminer toute participation de l'épaule. Le pouce est alors dirigé vers le haut.

La paume de la main regarde vers le bas, en pronation, et vers le haut, en supination.

• **Dans ces mouvements**, la main est solidaire des déplacements des os de l'avant-bras.

##### b) Axes des mouvements et déplacements articulaires

Deux situations fonctionnelles sont à considérer : l'**ulna fixe** et l'**ulna mobile**.

###### • L'ulna fixe (fig. 9.68 et 9.69)

Ceci s'observe lorsque l'avant-bras est en extension.

– **L'axe de rotation** des deux articulations radio-ulnaires joint le centre des têtes radiale et ulnaire. Cet axe passe par le petit doigt.

– **Pendant la pronation**, le radius croise l'ulna en avant, et l'extrémité distale du radius vient se placer en dedans de la tête ulnaire.

Ce croisement est permis par l'existence de la courbure pronatrice du radius.

– **Pendant la supination**, les déplacements sont inverses.

###### • L'ulna mobile (fig. 9.70 et 9.71)

Ceci s'observe au cours des mouvements habituels ; l'avant-bras est fléchi.

– **L'axe du mouvement** passe par la partie médiale de la surface articulaire carpienne du radius, le lunatum, le troisième métacarpien et le médus. Il est alors confondu avec l'axe de la main.

– **Pendant la pronation**, s'observent simultanément :

→ une rotation médiale de la tête radiale sur elle-même, son grand axe se plaçant dans le plan sagittal ;

→ une rotation médiale de l'extrémité distale du radius selon un arc de cercle antérieur autour de la tête ulnaire ;

→ un déplacement dorsal, puis latéral de la tête ulnaire.

– **Pendant la supination**, c'est l'inverse des phénomènes qui se produit.

##### c) Amplitude des mouvements

• **Lorsque le coude est fixé et en extension**, l'amplitude totale est de 180° environ.

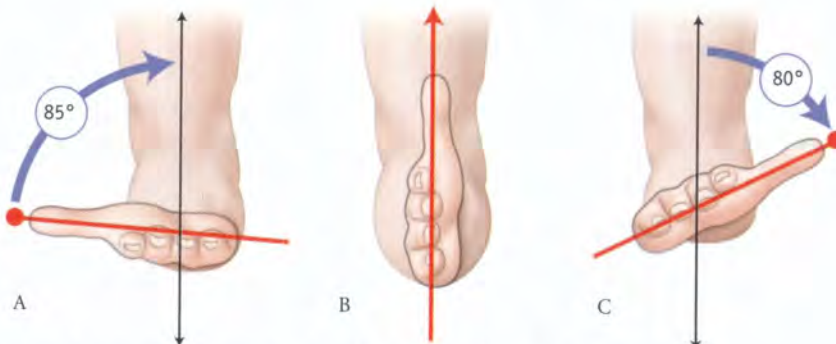


FIG. 9.67. A. supination, B. position fonctionnelle zéro, C. pronation et axes de rotation

15. Ancien : lig. de Weitbrecht. Elle représenterait le reliquat fibreux du faisceau ulnaire du muscle long fléchisseur du pouce.

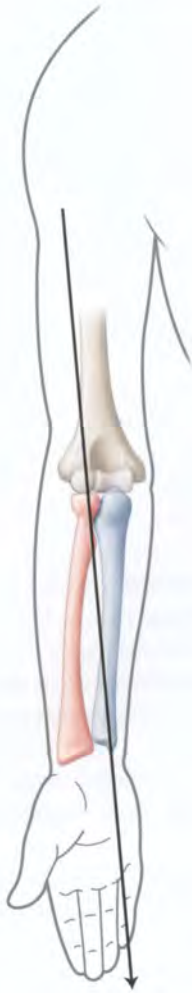

FIG. 9.68. Axe du mouvement (avant-bras en extension)

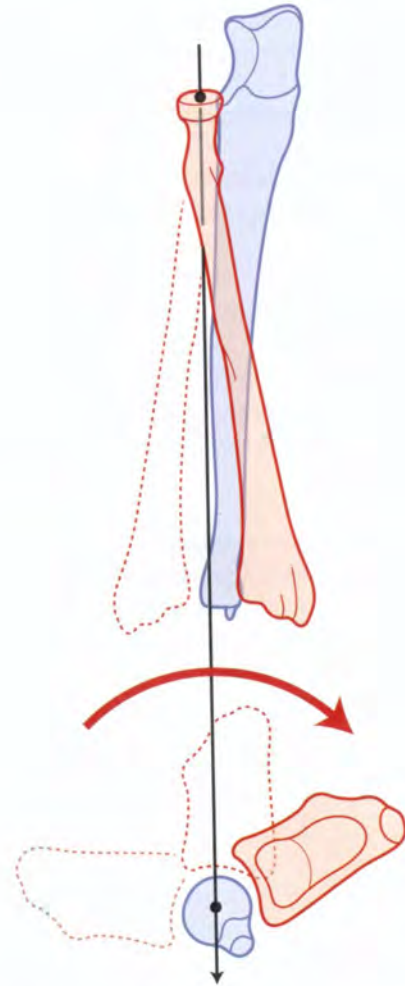


FIG. 9.69. Déplacement de l'épiphyse radiale (avant-bras en extension)

- Lorsque le coude est fixé et fléchi à  $90^\circ$ , en position fonctionnelle zéro, l'amplitude est :
  - pour la pronation de  $80^\circ$ ;
  - pour la supination de  $85^\circ$ .
- Lorsque le coude est libéré et associé aux mouvements du poignet, de l'épaule et du rachis, il réalise une chaîne articulaire dont l'amplitude peut atteindre  $300^\circ$ . Elle permet une libération de la main.

#### d) Muscles moteurs

##### • Les muscles supinateurs (fig. 9.72)

- Les muscles supinateurs principaux sont : les muscles *supinateur* et *biceps brachial*.  
Le muscle *supinateur* enroulé autour du col du radius intervient quelle que soit la position du coude.

Le muscle *biceps brachial* a une efficacité plus grande lorsque le coude est fléchi, avec la main en pronation.

- Le muscle *supinateur* accessoire est le muscle *brachio-radial* lorsque la main est en pronation extrême.
- Les muscles pronateurs (fig. 9.73)
  - Les muscles pronateurs principaux sont : les muscles *rond* et *carré pronateurs*. Le muscle *rond* pronateur s'insère à l'extrémité supérieure de la courbure pronatrice.
  - Les muscles pronateurs accessoires sont : les muscles *fléchisseur radial du carpe* et *anconé* qui interviendrait en favorisant l'extension-abduction de l'ulna, c'est-à-dire son déplacement postéro-latéral.

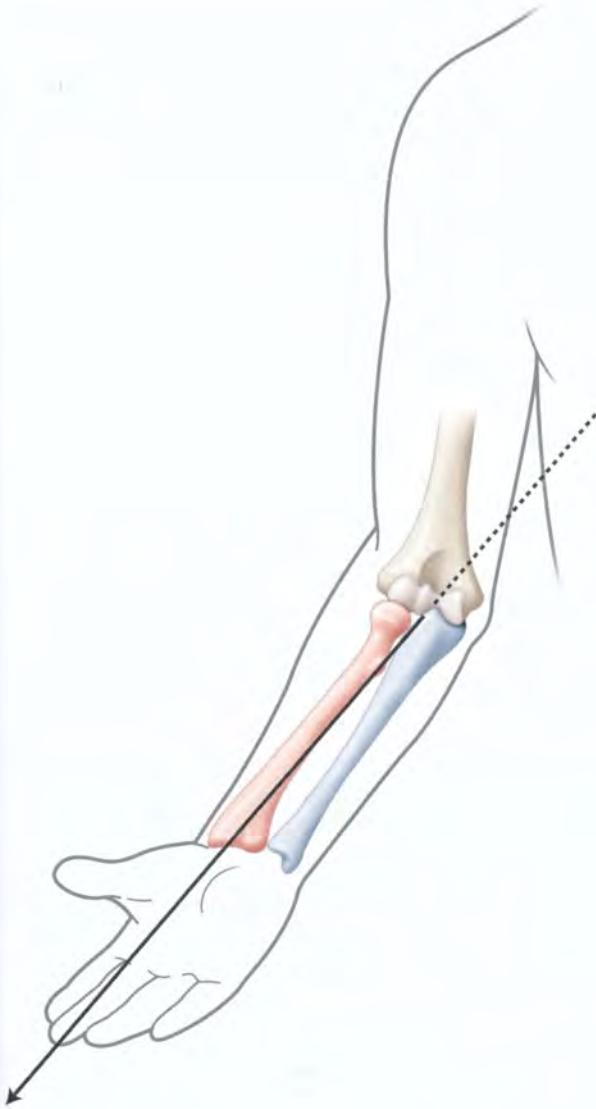

FIG. 9.70. Axe du mouvement (avant-bras fléchi)

Les mouvements répétés de prosupination peuvent provoquer une épicondylite latérale<sup>16</sup>. Elle est caractérisée par un point douloureux au niveau de l'épicondyle latéral.

## 2 | Membrane interosseuse antébrachiale et corde oblique (fig. 9.74)

Elles solidarisent les deux os de l'avant-bras, s'opposent à leur écartement et limitent toute translation verticale des os. Les pressions subies par le carpe sont transmises :

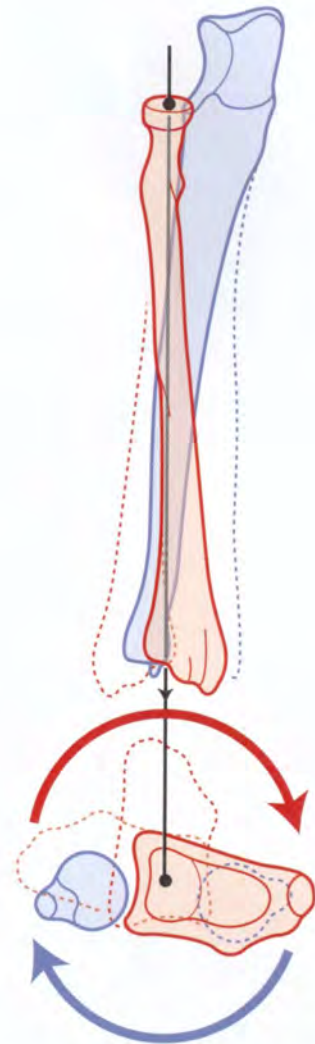


FIG. 9.71. Déplacement des épiphyses (avant-bras fléchi)

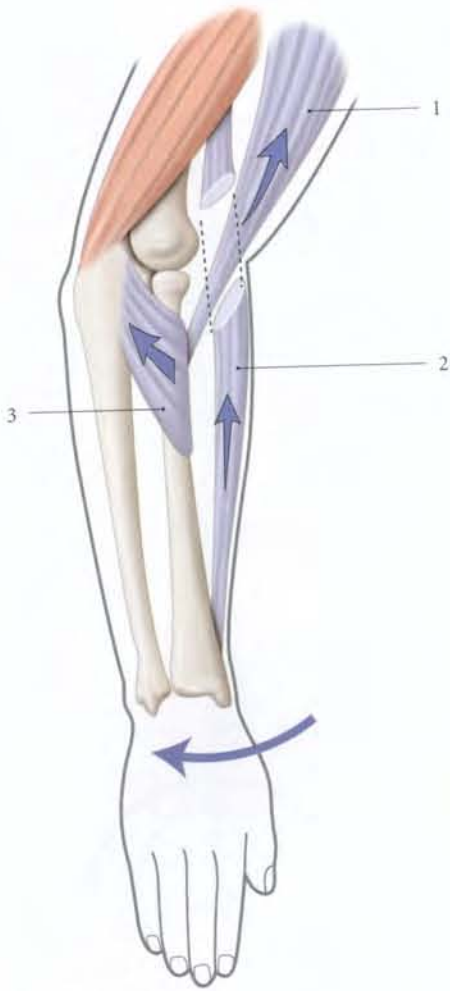
- soit directement au radius, puis dirigées vers l'humérus à travers ces ligaments et l'ulna ;
- soit indirectement à l'ulna par l'intermédiaire de la membrane antébrachiale.

Au cours des mouvements, elles constituent les principaux freins de la supination (avec le ligament carré et le disque articularaire).

## 3 | Positions de repos et de fonction

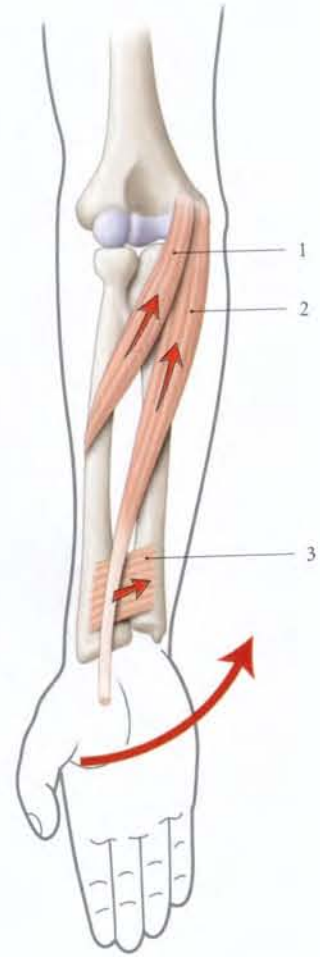Ces deux positions sont confondues et correspondent à la semi-pronation. Il s'agit d'une position intermédiaire, avec le pouce en avant.

16. Tennis elbow en anglais.



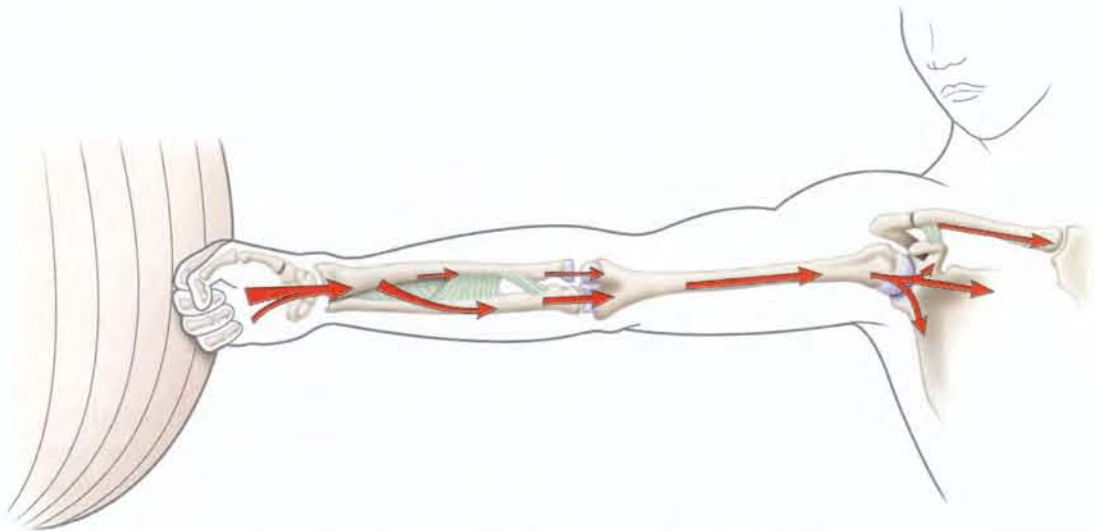
**FIG. 9.72. Muscles supinateurs**

- 1. m. biceps brachial
- 2. m. brachio-radial
- 3. m. supinateur



**FIG. 9.73. Muscles pronateurs**

- 1. m. rond pronateur
- 2. m. fléchisseur radial du carpe
- 3. m. carré pronateur



**FIG. 9.74. Ligne de force des pressions subies par le carpe et transmises à la ceinture du membre supérieur**  
(d'après J. Basmajian)

## 9.5 ARTICULATIONS DU POIGNET <sup>17</sup>

Les mouvements de la main sur l'avant-bras font intervenir de nombreuses articulations solidaires entre elles du point de vue fonctionnel (fig. 9.75).

Ces articulations comprennent :

- l'articulation radio-carpienne ;
- les articulations intercarpiennes.

Les luxations du poignet sans fracture sont rares. Elles intéressent essentiellement le lunatum, et plus rarement le scaphoïde. Les articulations du poignet sont souvent atteintes dans la polyarthrite rhumatoïde.

17. Le squelette du poignet est constitué par le carpe et non uniquement par les os du carpe proximal.

### A | ANATOMIE DESCRIPTIVE

#### 1 | Articulation radio-carpienne

C'est une articulation synoviale de **type ellipsoïde**. Elle unit le carpe à l'avant-bras.

##### a) Surfaces articulaires

Elles sont recouvertes de cartilage hyalin.

##### • La surface articulaire antébrachiale (fig. 9.76)

Elle est formée par la surface articulaire carpienne du radius et le disque articulaire radio-ulnaire.

– **La surface articulaire carpienne du radius** est concave et regarde en bas, en avant et médialement. Elle est divisée par une crête mousse sagittale en deux parties :

- une partie latérale, triangulaire, scaphoïdienne ;
- une partie médiale, quadrilatère, lunarienne.

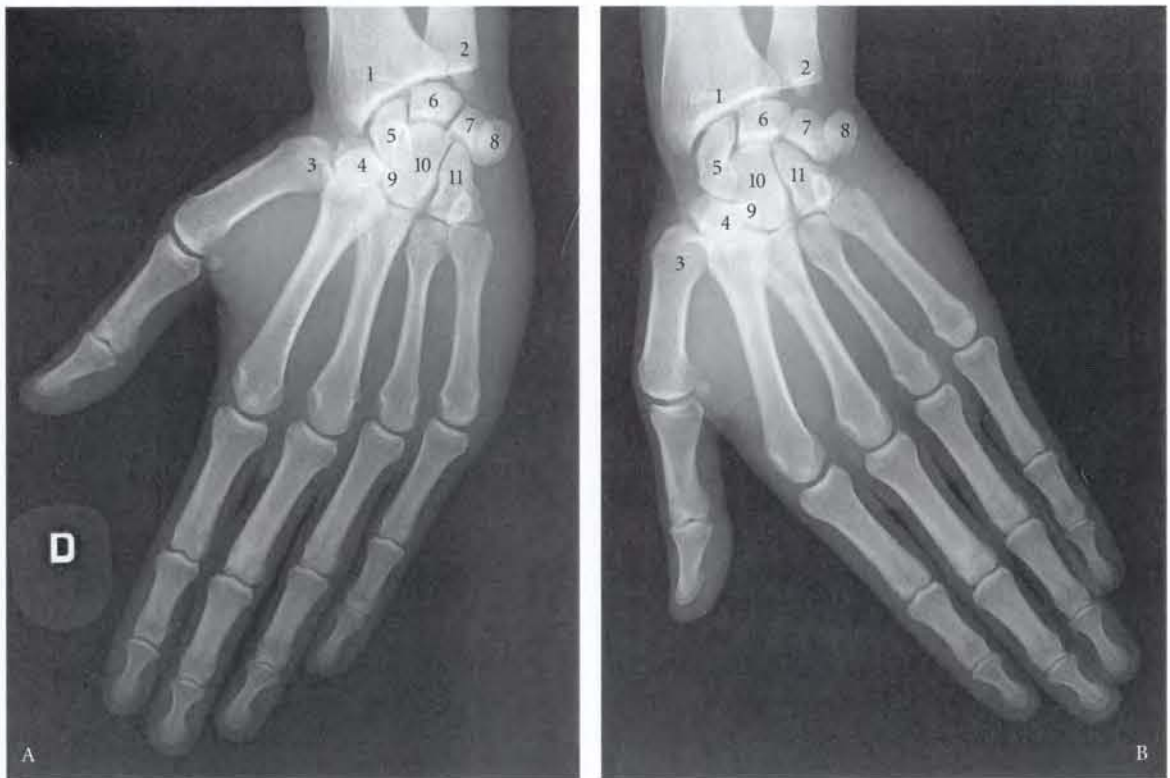


FIG. 9.75. Articulations de la main (radiographies de face)

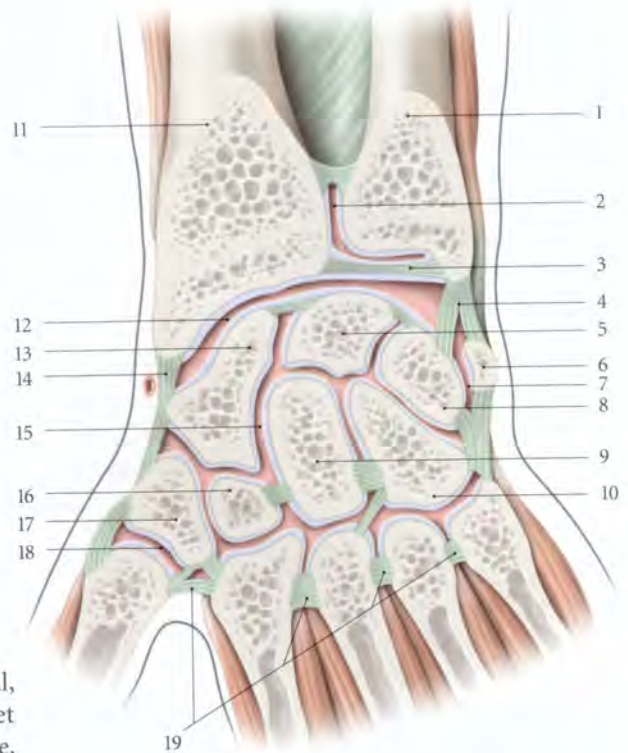
- A. main en abduction  
B. main en adduction  
1. radius  
2. ulna  
3. métacarpien I

4. trapèze  
5. scaphoïde  
6. lunatum  
7. triquétrum  
8. pisiforme

9. trapézoïde  
10. capitatum  
11. hamatum

FIG. 9.76. Coupe frontale du poignet droit (schématique)

1. ulna
2. art. radio-ulnaire distale et récessus sacciforme
3. disque articulaire
4. lig. collatéral ulnaire du carpe
5. lunatum
6. pisiforme
7. art. de l'os pisiforme
8. triquétrum
9. capitatum
10. hamatum
11. radius
12. art. radio-carpienne
13. scaphoïde
14. lig. collatéral radial du carpe
15. art. médio-carpienne
16. trapézoïde
17. trapèze
18. art. carpo-métacarpienne du pouce
19. ligg. métacarpiens interosseux



- **Le disque articulaire radio-ulnaire**, horizontal, sépare les articulations radio-ulnaire distale et radio-carpienne. Sa portion centrale, plus mince, est parfois déhiscente. Il est triangulaire et s'insère :
  - par son sommet, sur la face latérale du processus styloïde ulnaire ;
  - par sa base, sur le bord inférieur de l'incisure ulnaire.

#### • La surface articulaire radiale du carpe

Elle est formée par les surfaces radiales du scaphoïde, du lunatum et du triquétrum, unies par les ligaments interosseux carpiens. Elle constitue une surface articulaire convexe, plus étendue que la surface articulaire antébrachiale.

#### b) Capsule articulaire

##### • La membrane fibreuse

Plus épaisse en avant, elle s'insère sur le pourtour des surfaces articulaires et les bords du disque articulaire.

##### • La membrane synoviale

- Sa face dorsale présente parfois des prolongements synoviaux qui s'insinuent entre les fibres de la membrane fibreuse et de ses ligaments de renforcement.

Ils peuvent être le point de départ de kystes synoviaux. Ces tuméfactions arrondies saillantes, au cours de la flexion, tendent à s'effacer à l'extension.

- La **cavité synoviale** communique souvent (40 %) avec celle de l'articulation radio-ulnaire distale, et très souvent (60 %) avec celle de l'articulation de l'os pisiforme.

#### c) Ligaments (fig. 9.77)

##### • Le ligament radio-carpien palmaire

Très résistant, il s'insère sur le processus styloïde du radius et le bord antérieur de l'épiphyse distale du radius.

Il se dirige médialement et en bas pour s'attacher sur le lunatum et le capitatum.

##### • Le ligament ulno-carpien palmaire

Moins résistant, il s'insère sur le processus styloïde de l'ulna et le disque articulaire.

Il s'étale en éventail et se fixe sur le lunatum, le triquétrum et le capitatum.

##### • Le ligament radio-carpien dorsal (fig. 9.78)

Moins développé que les ligaments palmaires, il est oblique médialement et en bas.

Il naît sur le bord postérieur de l'extrémité distale du radius et se termine sur la face dorsale des os triquétrum, hamatum, lunatum, et accessoirement scaphoïde.

##### • Le ligament collatéral radial du carpe

Triangulaire, il est tendu du sommet du processus styloïde du radius au scaphoïde.

Il limite l'adduction du poignet.

Il est renforcé par la présence du tendon du long abducteur du pouce, véritable ligament latéral actif.

#### • Le ligament collatéral ulnaire du carpe

Plus résistant et allongé, il est tendu du processus styloïde de l'ulna au pisiforme et au triquétrum.

Il limite l'abduction du poignet.

Il est renforcé par la présence du tendon du fléchisseur ulnaire du carpe.

## 2 | Articulations intercarpiennes<sup>18</sup>

Elles sont nombreuses et comprennent : les *articulations intercarpiennes proximales, intercarpiennes distales et médio-carpienne*.

### a) Articulations intercarpiennes proximales

#### • Les articulations lunato-scaphoïdienne et lunato-triquétrale

Ce sont des articulations synoviales **planes**.

Elles sont unies par :

- des *ligaments palmaires et dorsaux transversaux*, les palmaires étant plus solides ;
- des *ligaments interosseux intercarpiens* dont la face supérieure cartilagineuse participe à la surface articulaire radiale du carpe.

#### • L'articulation de l'os pisiforme

C'est une articulation synoviale **ellipsoïde** avec :

- une surface pisiformienne, concave ;
- une surface triquétrale, convexe.
- Sa *capsule articulaire* mince délimite une cavité synoviale indépendante.
- Elle présente **deux ligaments** naissant du pôle inférieur du pisiforme, et se terminant :
  - pour le *ligament pisi-hamatum*, sur l'hamulus de l'os hamatum ;
  - pour le *ligament pisi-métacarpien*, sur le métacarpien V.

### b) Articulations intercarpiennes distales

Elles comprennent trois articulations synoviales **planes** : *trapézo-trapézoïdienne, capitato-trapézoïdienne et capitato-hamatiennne*.

Leurs cavités synoviales sont des prolongements de celle de la médio-carpienne.

Les ligaments sont palmaires, dorsaux et interosseux très résistants.

### c) Articulation médio-carpienne

Elle unit le carpe proximal et le carpe distal, à l'exception de l'os pisiforme. C'est une articulation de type **bicondyalaire**.

#### • Les surfaces articulaires

La conformation générale des surfaces articulaires est sinusoïdale dans le plan frontal.

Elles sont recouvertes d'un cartilage hyalin épais.

- Le *carpe proximal* présente :

- une surface concave, constituée par les faces inférieures du triquétrum et du lunatum, et par la face médiale du scaphoïde ;
- un condyle, la face inférieure du scaphoïde.

- Le *carpe distal* offre une surface inversement conformationnée : le condyle est formé par le capitatum et l'hamatum ; la surface concave, par le trapèze et le trapézoïde.

#### • La capsule articulaire

- La *membrane fibreuse*. Courte et mince, elle se fixe sur le rebord des surfaces cartilagineuses.
- La *membrane synoviale*. Elle envoie parfois des prolongements dorsaux à travers les fibres de la membrane fibreuse et les ligaments dorsaux.

Ils peuvent être également à l'origine de kystes synoviaux.

- La *cavité synoviale* présente de nombreux culs-de-sacs et communique avec les cavités synoviales des os de chaque rangée et avec celle de l'articulation carpo-métacarpienne.

#### • Les ligaments

- Le *ligament radié du carpe*. Il est constitué par l'ensemble des faisceaux ligamentaires qui partent de la face antérieure du capitatum et irradient vers les os du carpe et du métacarpe, à l'exception du lunatum, du trapèze et des métacarpiens I à V.

- Le *ligament médio-carpien dorsal*. Il est long et tendu transversalement. Il s'insère sur le triquétrum et passe sous le ligament radio-carpien dorsal. Il croise l'os hamatum et le capitatum, et se fixe sur le scaphoïde, le trapèze, le trapézoïde, et parfois le capitatum.

- Le *ligament médio-carpien latéral*. Il est tendu du scaphoïde au trapèze.

- Le *ligament médio-carpien médial*. Il joint le triquétrum à l'hamulus de l'os hamatum.

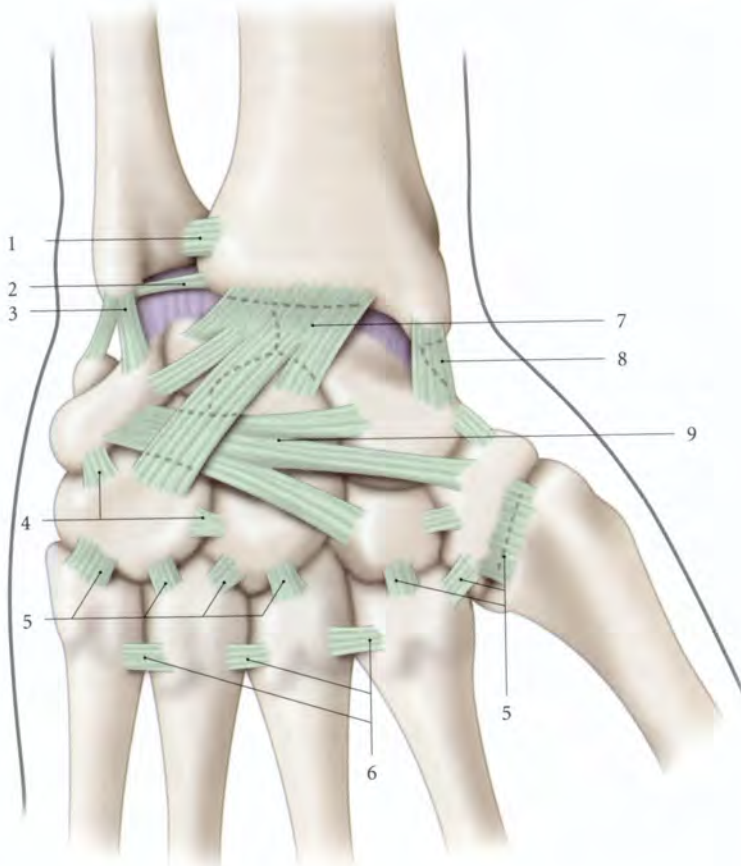
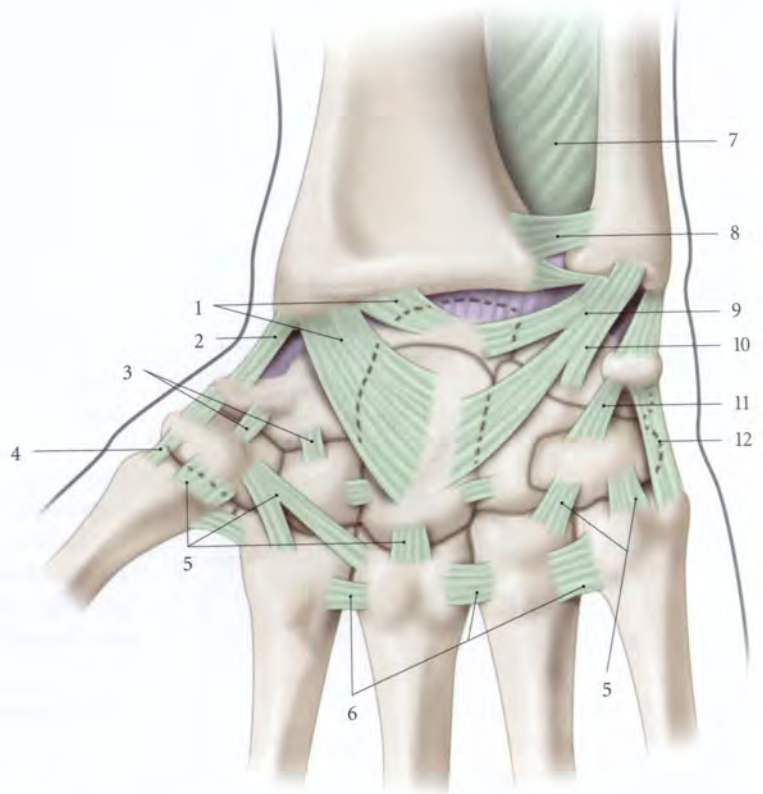
#### • Les vaisseaux et les nerfs

- Les *artères* naissent des réseaux artériels carpiens palmaire et dorsal.

18. Ou art. du carpe.

**FIG. 9.77. Articulation radio-carpienne**  
(vue antérieure)

1. lig. radio-carpien palmaire
2. lig. collatéral radial du carpe
3. ligg. intercarpiens palmaires
4. lig. carpo-métacarpien latéral
5. ligg. carpo-métacarpiens palmaires
6. ligg. intermétacarpiens
7. membrane interosseuse antébrachiale
8. lig. radio-ulnaire ant.
9. lig. ulno-carpien palmaire
10. lig. collatéral ulnaire du carpe
11. lig. pisi-hamatum
12. lig. pisi-métacarpien



**FIG. 9.78. Ligaments du carpe**  
(vue dorsale)

1. lig. radio-ulnaire post.
2. disque articulaire radio-ulnaire
3. lig. collatéral ulnaire du carpe
4. ligg. intercarpiens dorsaux
5. ligg. carpo-métacarpiens dorsaux
6. ligg. métacarpiens dorsaux
7. lig. radio-carpien dorsal
8. lig. collatéral radial du carpe
9. lig. médio-carpien dorsal

– Les nerfs proviennent :

- pour la face palmaire, des nerfs ulnaire et médian ou du nerf interosseux antérieur ;
- pour la face dorsale, des nerfs radial et ulnaire.

## B | ANATOMIE FONCTIONNELLE

Le poignet constitue une chaîne articulaire dont la cohérence est indispensable à l'harmonie fonctionnelle de la main. Cette cohérence est à la fois transversale et longitudinale (fig. 9.79).

- La *cohérence transversale*, plus dynamique, se divise en carpes proximal et distal, qui sont les mobiles du mouvement.
- La *cohérence longitudinale*, plus statique, permet la transmission des contraintes musculaires, en particulier. Elle comprend trois colonnes, latérale, intermédiaire et médiale.

Le poignet présente **trois degrés de liberté**, qui permettent des mouvements de flexion-extension, abduction-adduction et de rotation très limitée.

### 1 | Flexion-extension (fig. 9.80)

Elle se déroule davantage dans l'articulation radio-carpienne.

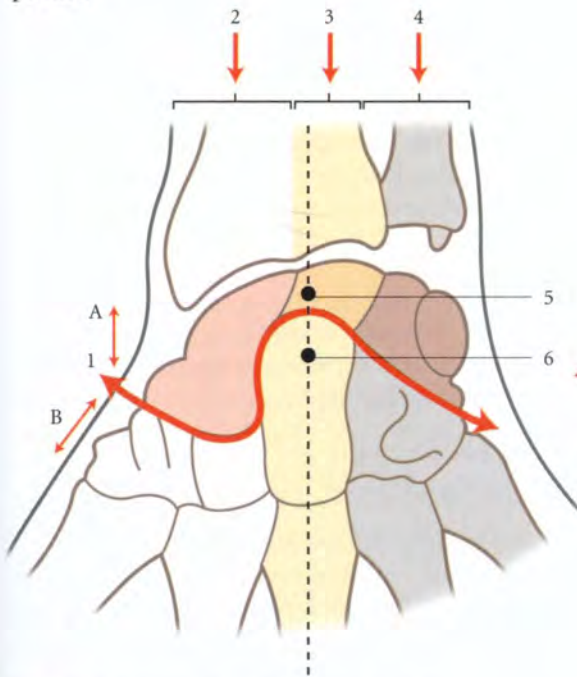


FIG. 9.79. Cohérences fonctionnelles du carpe

- |                          |                                     |
|--------------------------|-------------------------------------|
| A. carpe proximal        | 4. colonne médiale                  |
| B. carpe distal          | 5. centre fonctionnel radio-carpien |
| 1. art. médio-carpienne  | 6. centre fonctionnel médio-carpien |
| 2. colonne latérale      |                                     |
| 3. colonne intermédiaire |                                     |

### a) Axes des mouvements

Au nombre de deux, ils sont transversaux et légèrement obliques.

- L'axe de l'articulation radio-carpienne passe par le lunatum.
- L'axe de l'articulation médio-carpienne passe par la tête du capitatum.

### b) Amplitude des mouvements

#### • La flexion

- Elle atteint 80° environ.
- Seule une amplitude de 45° est utilisée dans les gestes habituels.
- Le mouvement est limité par les muscles extenseurs du poignet, les fléchisseurs des doigts, les ligaments et les formations capsulaires dorsales.

#### • L'extension

- Elle a une amplitude de 50° (et 90° en extension passive).
- Seule une amplitude de 45° est habituellement utilisée.
- Le mouvement est limité par le bord postérieur du radius, les fléchisseurs du poignet, les extenseurs des doigts, les ligaments et les formations capsulaires dorsales.

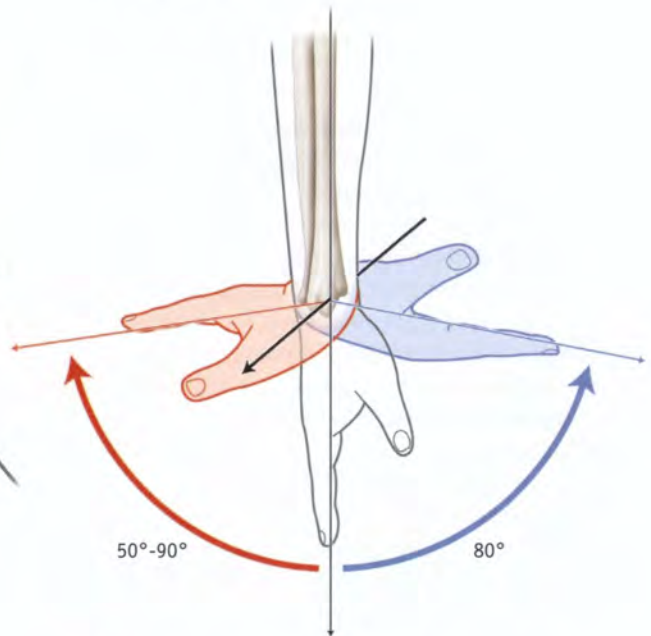


FIG. 9.80. Flexion (en bleu) et extension (en rouge) du poignet

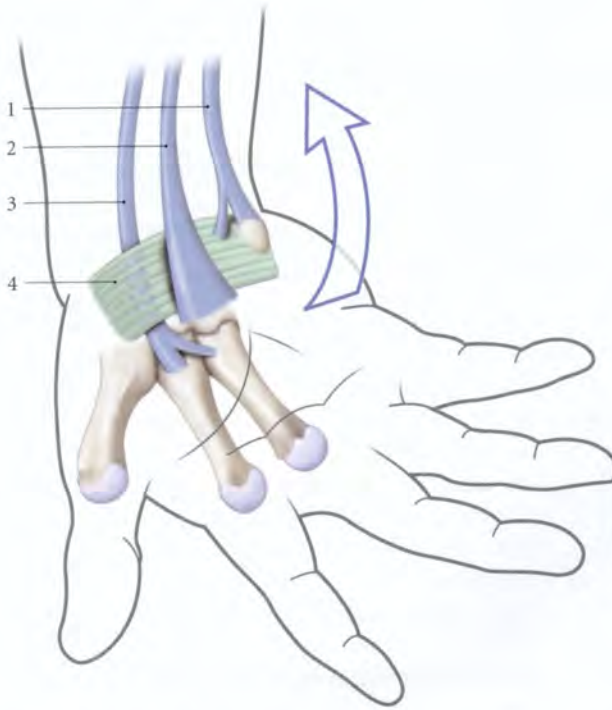

FIG. 9.81. Tendon des muscles fléchisseurs du poignet

1. m. fléchisseur ulnaire du carpe
2. m. long palmaire
3. m. fléchisseur radial du carpe
4. rétinaculum des fléchisseurs

### c) Muscles moteurs

#### • Les muscles fléchisseurs (fig. 9.81)

– Les muscles fléchisseurs principaux sont : les *muscles fléchisseur radial du carpe, fléchisseur ulnaire du carpe et long palmaire*.

– Les muscles fléchisseurs accessoires sont : les *muscles fléchisseur superficiel des doigts fléchisseur profond des doigts et long abducteur du pouce*.

Ils sont synergiques des muscles extenseurs des doigts ; la flexion forcée du poignet s'accompagne d'une extension automatique des doigts.

#### • Les muscles extenseurs (fig. 9.82)

– Les muscles extenseurs principaux sont : les *muscles long et court extenseurs radiaux du carpe, et extenseur ulnaire du carpe*.

– Les muscles extenseurs accessoires sont : les *muscles extenseur des doigts, extenseur du V, extenseur du II et long extenseur du pouce*.

Ils sont synergiques des muscles fléchisseurs des doigts ; l'extension du poignet s'accompagne d'une flexion automatique des doigts.

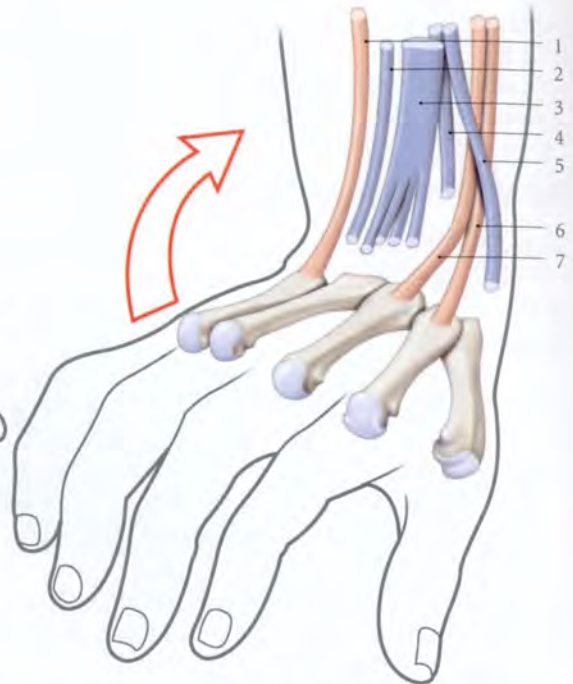


FIG. 9.82. Tendons des muscles extenseurs du poignet

- |                                  |                                       |
|----------------------------------|---------------------------------------|
| 1. m. extenseur ulnaire du carpe | 6. m. long extenseur radial du carpe  |
| 2. m. extenseur du V             | 7. m. court extenseur radial du carpe |
| 3. m. extenseur des doigts       |                                       |
| 4. m. long extenseur du I        |                                       |
| 5. m. court extenseur du I       |                                       |

Les efforts répétés d'extension du poignet peuvent entraîner une épicondylite latérale<sup>19</sup> caractérisée par un point douloureux au niveau de l'insertion des muscles extenseurs du poignet, l'épicondyle latéral.

## 2 | Abduction-adduction

Les mouvements se déroulent davantage dans l'articulation médio-carpienne.

### a) Axe du mouvement

Il est sagittal et passe par la tête du capitatum.

### b) Amplitude des mouvements (fig. 9.83)

• **L'abduction** est d'environ 15° (5° pour la radio-carpienne et 10° pour la médio-carpienne). Elle est rapidement limitée par la butée de l'os scaphoïde sur le processus styloïde du radius.

• **L'adduction** est d'environ 40° (15° pour la radio-carpienne et 25° pour la médio-carpienne).

19. Tennis elbow en anglais.

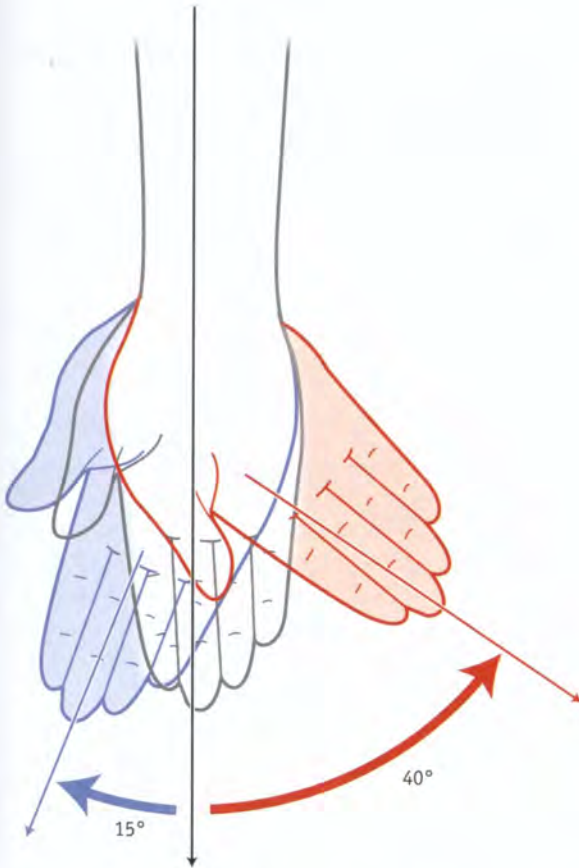


FIG. 9.83. Abduction (en bleu) et adduction (en rouge) du poignet

### c) Muscles moteurs (fig. 9.84)

#### • Les muscles abducteurs

- Les muscles abducteurs principaux sont les *muscles fléchisseur radial du carpe, long et court extenseurs radiaux du carpe*.
- Les muscles abducteurs accessoires sont les *muscles long abducteur du pouce et court extenseur du pouce*.

- Les **muscles adducteurs** sont les *muscles fléchisseur ulnaire du carpe et extenseur ulnaire du carpe*.

### 3 | Rotations

Des rotations légères se produisent dans l'articulation médio-carpienne :

- la rotation latérale, plus importante, est associée à la flexion et à l'adduction ;
- la rotation médiale est associée à l'extension et à l'abduction.

L'axe du mouvement correspond à l'axe vertical du capitatum.

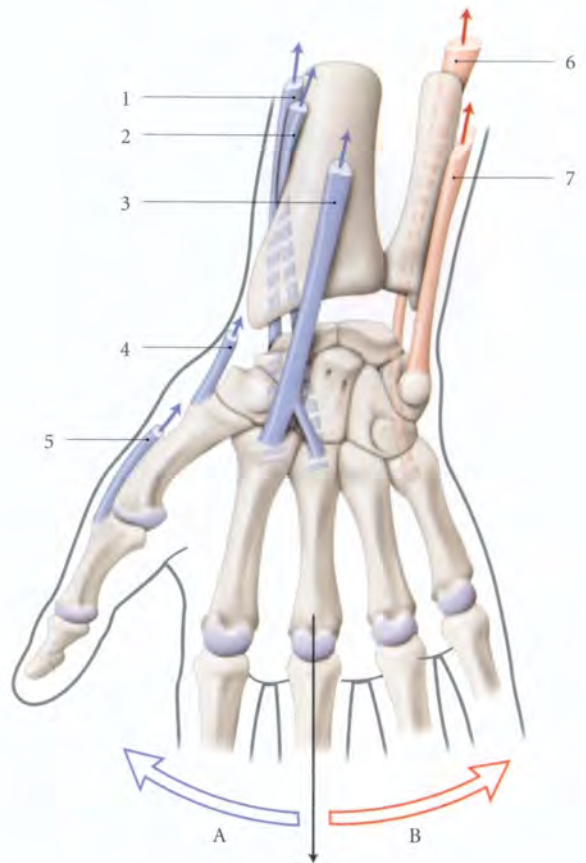


FIG. 9.84. Tendons des muscles abducteurs (A) et adducteurs (B) du poignet (vue antérieure)

1. m. court extenseur radial du carpe
2. m. long extenseur radial du carpe
3. m. fléchisseur radial du carpe
4. m. long abducteur du I
5. m. court extenseur du I
6. m. extenseur ulnaire du carpe
7. m. fléchisseur ulnaire du carpe

En raison de la conformation des surfaces articulaires, chaque rotation s'accompagne d'une descente arciforme. Le mouvement d'ensemble correspond en fait à un mouvement spiroïdal (fig. 9.85).

### 4 | Circumduction

Au cours de ce mouvement, la main décrit un cône irrégulier dont l'axe est dévié du côté ulnaire, l'adduction étant plus importante que l'abduction.

### 5 | Positions (fig. 9.86)

La **position de repos** associe une légère flexion et une légère adduction.

En **position de fonction**, le poignet est en légère extension, sans aucune inclinaison.

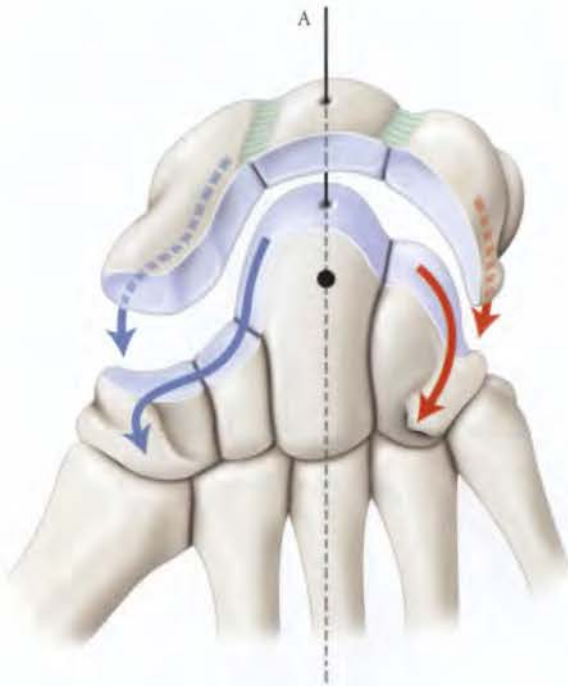


FIG. 9.85. Rotations latérale (en rouge) et médiale (en bleu)

En trait plein : surfaces du glissement  
En pointillé : mouvement du carpe proximal

A. axe du mouvement

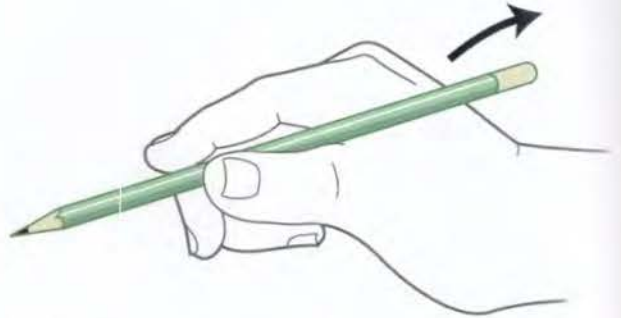


FIG. 9.86. Position de fonction du poignet

## 9.6 ARTICULATIONS CARPO-MÉTACARPIENNES

Les articulations carpo-métacarpiennes unissent la rangée distale des os du carpe et la base des métacarpiens.

Elles interviennent dans la mobilité digitale de façon variable :

- l'articulation carpo-métacarpienne du pouce est très mobile;
- les articulations de l'annulaire et de l'auriculaire sont modérément mobiles;
- celles de l'index et du médus sont pratiquement immobiles.

### A | ARTICULATION CARPO-MÉTACARPIENNE DU POUCE<sup>20</sup>

#### 1 | Anatomie descriptive

Articulation synoviale **en selle**, elle unit l'os trapèze à la base du métacarpien I.

a) *Surfaces articulaires* (fig. 9.87)

- **La surface articulaire inférieure du trapèze**  
Elle a la forme d'une selle concave transversalement.

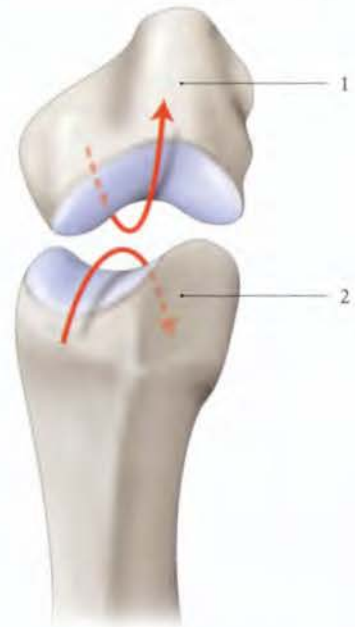

FIG. 9.87. Surfaces articulaires de l'articulation carpo-métacarpienne du pouce

1. trapèze;
2. métacarpien I

20. Ancien. : art. trapèzo-métacarpienne.

- **La surface articulaire supérieure de la base du métacarpien I**  
Elle est de conformation inverse de la précédente.

#### b) Capsule articulaire

- **La membrane fibreuse**  
Très lâche, elle se fixe sur le pourtour des surfaces articulaires.
- **La membrane synoviale**  
Elle délimite une cavité synoviale indépendante des cavités voisines.

#### c) Ligaments

- **Le ligament carpo-métacarpien latéral**  
Il est tendu de la face latérale du trapèze au bord latéral de la base du métacarpien I.
- **Les ligaments carpo-métacarpiens palmaire et dorsal**  
Ils sont dirigés obliquement, des faces du trapèze vers le bord médial de la base du métacarpien I.

Les entorses et luxations traumatiques de l'articulation carpo-métacarpienne du I sont rares, confirmant la solidité des moyens d'union capsulo-ligamentaire. La luxation s'associe souvent à une fracture de la base du métacarpien I (fracture-luxation de Bennett).

#### d) Vaisseaux et nerfs

- **Les artères** naissent de l'artère radiale.
- **Les nerfs** proviennent du nerf radial pour la face dorsale, et du nerf médian pour la face palmaire.

## 2 | Anatomie fonctionnelle

L'articulation carpo-métacarpienne du pouce est une articulation à deux degrés de liberté. Elle permet des mouvements de flexion-extension et d'abduction-adduction.

#### a) Flexion-extension

- **Définition du mouvement** (fig. 9.88)
  - La flexion rapproche le métacarpien I de l'axe de la main et incline le pouce vers la paume de la main.
  - L'extension permet au pouce de se placer dans le plan de la paume.
- **Axe du mouvement**  
Il est transversal<sup>21</sup> et passe à la partie supérieure de l'interligne articulaire.

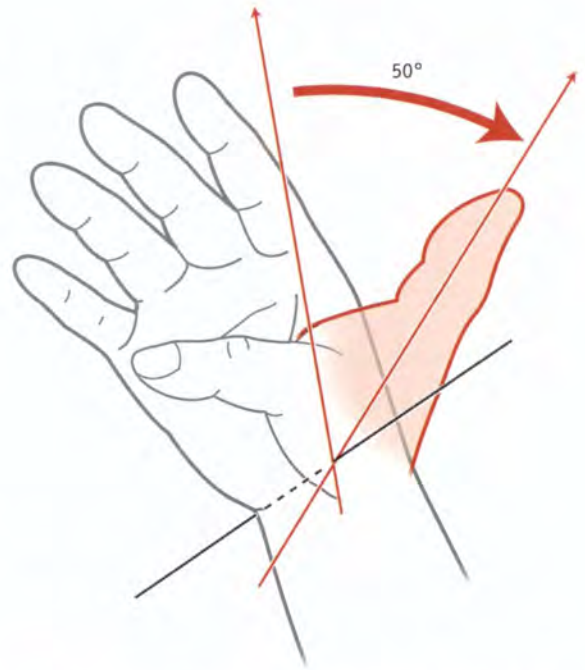
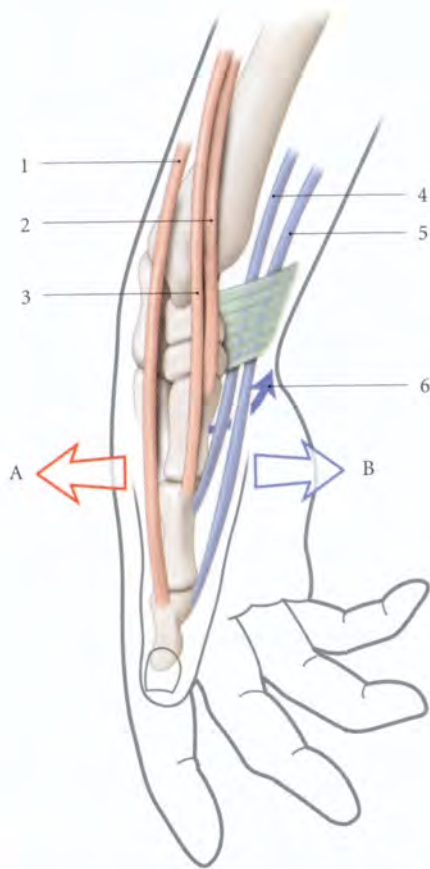


FIG. 9.88. Mouvement de flexion-extension du métacarpien I

- **Amplitude du mouvement**  
Elle est d'environ 50°.
- **Muscles moteurs** (fig. 9.89)
  - Les muscles fléchisseurs sont : les *muscles court fléchisseur du pouce, opposant du pouce et long fléchisseur du pouce*.
  - Les muscles extenseurs sont : les *muscles long abducteur du pouce, court extenseur du pouce et long extenseur du pouce*.
- **Mouvements associés**  
Le scaphoïde est solidaire des mouvements et glisse sur la tête du capitatum.
- **Abduction-adduction**
  - **Définition du mouvement** (fig. 9.90)
    - L'abduction écarte le métacarpien I du II et agrandit le 1<sup>er</sup> espace interosseux.
    - L'adduction rapproche le métacarpien I du II et applique la pulpe du pouce contre la 1<sup>re</sup> phalange de l'index.
  - **Axe du mouvement**  
L'axe est sagittal<sup>22</sup> et passe à la partie supérieure de l'interligne articulaire.
  - **Amplitude du mouvement**  
L'amplitude globale est d'environ 60°.

21. En réalité, il est légèrement oblique médialement, en haut et en arrière.

22. En réalité, il est légèrement oblique médialement, en avant et en bas.



**FIG. 9.89.** Muscles extenseurs (A) et fléchisseurs (B) de l'articulation carpo-métacarpienne du I

- |                               |                              |
|-------------------------------|------------------------------|
| 1. m. long extenseur du pouce | 4. m. court fléchisseur du I |
| 2. m. long abducteur du I     | 5. m. long fléchisseur du I  |
| 3. m. court extenseur du I    | 6. opposant du I             |

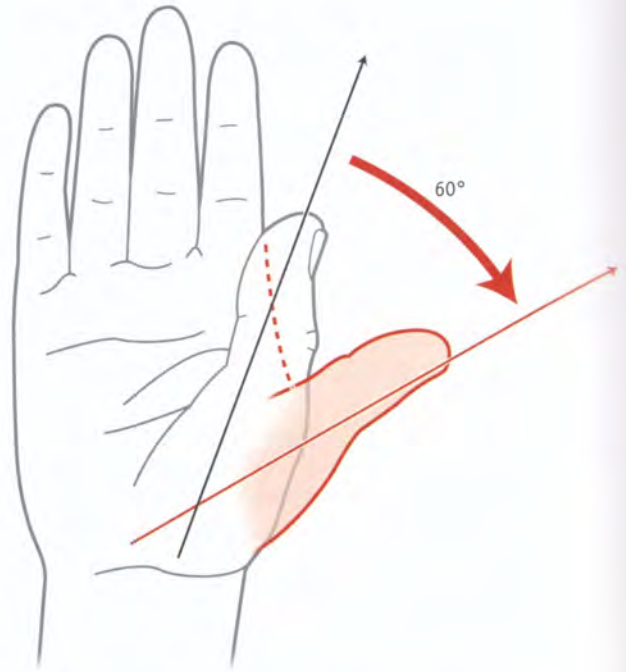
• **Muscles moteurs** (fig. 9.91)

- Les muscles abducteurs sont : les *muscles court abducteur du pouce* et *long abducteur du pouce*.
- Les muscles adducteurs sont : le *muscle adducteur du pouce* et accessoirement le *premier interosseux palmaire*.

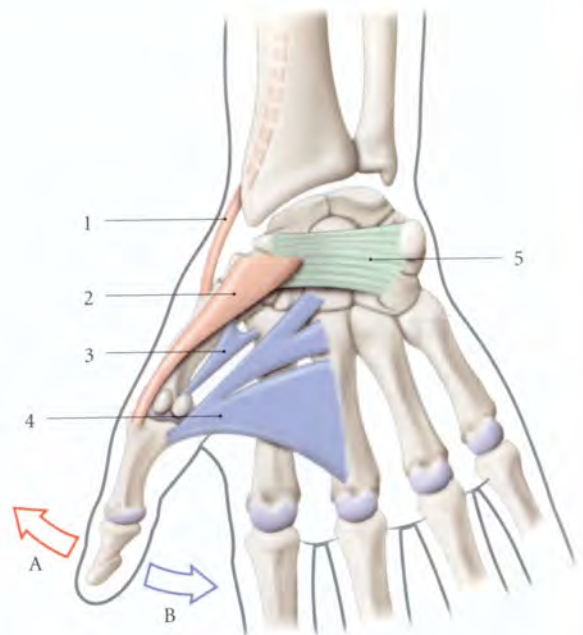
c) **Circumduction et opposition**

• **Définition des mouvements**

- La circumduction résulte de la combinaison des mouvements précédents. Elle permet l'opposition du pouce (fig. 9.92).
- L'opposition est un mouvement complexe par lequel la pulpe du pouce se met en contact avec la pulpe des 2<sup>e</sup>, 3<sup>e</sup>, 4<sup>e</sup> ou 5<sup>e</sup> doigts.



**FIG. 9.90.** Mouvement d'abduction-adduction du métacarpien I



**FIG. 9.91.** Muscles abducteurs (A) et adducteurs (B) du pouce

- |                                   |                                 |
|-----------------------------------|---------------------------------|
| 1. m. long abducteur du I         | 4. m. adducteur du I            |
| 2. m. court abducteur du I        | 5. rétinaculum des fléchisseurs |
| 3. 1 <sup>er</sup> m. interosseux |                                 |

• **Mouvements associés**

Au cours des mouvements de circumduction et d'opposition, interviennent aussi, à des degrés divers, les articulations de la colonne du pouce : radio-scaphoïdienne, scapho-trapézienne, métacarpo-phalangienne et interphalangienne.

• **Muscles moteurs de l'opposition**

- Le mouvement est assuré par les *muscles opposant et court fléchisseur du pouce*.
- La force du mouvement est donnée par les *muscles adducteur du pouce et long fléchisseur du pouce*.

d) **Position de fonction**

Le métacarpien I fait avec le métacarpien II :

- un angle de 40° dans le plan sagittal ;
- un angle de 20° dans le plan frontal.

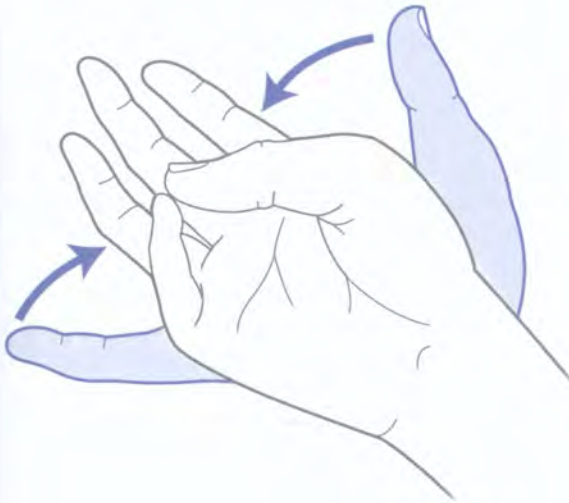


FIG. 9.92. Mouvement d'opposition du pouce

**B | ARTICULATIONS CARPO-MÉTACARPIENNES II À V**

Les quatre derniers métacarpiens sont unis au carpe par un ensemble articulaire complexe auquel doivent être associées les articulations intermétacarpiennes.

**1 | Anatomie descriptive**

a) **Surfaces articulaires (fig. 9.93)**

L'interligne articulaire est irrégulier.

- **Les surfaces articulaires métacarpiennes de la rangée distale du carpe :**
  - la surface du trapèze répond au métacarpien II ;

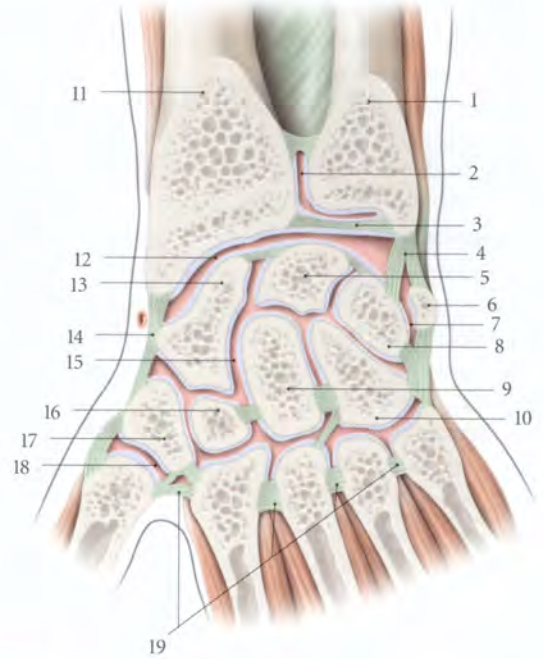


FIG. 9.93. Coupe frontale du poignet droit (schématique)

- |  |                                       |
|--|---------------------------------------|
| 1. ulna  | 11. radius                            |
| 2. art. radio-ulnaire distale et récessus sacciforme | 12. art. radio-carpienne              |
| 3. disque articulaire                                | 13. os scaphoïde                      |
| 4. os lunatum  | 14. lig. collatéral radial du carpe   |
| 5. lig. collatéral ulnaire                           | 15. art. médiocarpienne du carpe      |
| 6. os pisiforme                                      | 16. os trapézoïde                     |
| 7. art. de l'os pisiforme                            | 17. os trapèze                        |
| 8. os triquetrum                                     | 18. art. carpo-métacarpienne du pouce |
| 9. os capitatum                                      | 19. ligg. métacarpiens interosseux    |
| 10. os hamatum                                       |                                       |

- la surface du trapézoïde répond au métacarpien II ;
- l'os capitatum présente trois facettes articulaires pour les métacarpiens II, III, IV ;
- l'os hamatum présente deux facettes articulaires pour les métacarpiens IV et V.

• **Les surfaces articulaires carpiennes des métacarpiens**

Situées sur la face supérieure de la base des métacarpiens, elles répondent pour :

- le métacarpien II, au trapèze, au trapézoïde et au capitatum ;
- le métacarpien III, au capitatum ;
- le métacarpien IV, au capitatum et à l'hamatum ;
- le métacarpien V, à l'hamatum.

- **Les surfaces articulaires intermétacarpiennes**  
Elles sont situées sur les faces latérales ou médiales de la base des métacarpiens.

**b) Capsule articulaire**

- La membrane fibreuse est mince.

- La membrane synoviale

La cavité articulaire communique avec celles des articulations séparant les os de la 2<sup>e</sup> rangée du carpe, et avec celle de l'articulation médio-carpienne.

**c) Ligaments**

- Les ligaments palmaires

Ils sont tendus de la face palmaire des os de la 2<sup>e</sup> rangée du carpe, hormis le trapézoïde, à la face palmaire de la base des métacarpiens. Les plus solides rejoignent le métacarpien III.

- Les ligaments dorsaux

Ils sont tendus de la face dorsale des os de la 2<sup>e</sup> rangée du carpe, à la face dorsale de la base des métacarpiens.

- Le ligament interosseux carpo-métacarpien (fig. 9.94)

En forme de V ou de Y, il est tendu du capitatum et de l'hamatum au métacarpien III.

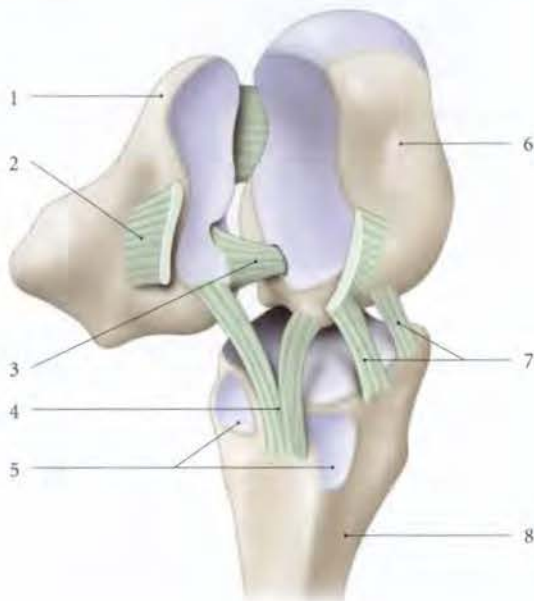
- Les ligaments intermétacarpiens

Ils sont palmaires, dorsaux et interosseux. Ils réunissent les bases des quatre derniers métacarpiens et renforcent la capsule.

**2 | Anatomie fonctionnelle**

Les articulations carpo-métacarpiennes et intermétacarpiennes sont des *articulations planes*.

Celles de l'index et du médium sont pratiquement immobiles. Celles de l'annulaire et de l'auriculaire permettent de faibles mouvements de flexion-extension, d'abduction-adduction et de légère torsion, permettant à la main de se creuser.



**FIG. 9.94. Articulation carpo-métacarpienne du métacarpien III (os écarté et vue dorsale)**

1. hamatum
2. lig. intercarpien dorsal
3. lig. interosseux carpien
4. lig. interosseux carpo-métacarpien
5. surfaces articulaires intermétacarpiennes
6. capitatum
7. ligg. carpo-métacarpiens dorsaux
8. métacarpien III

**9.7** ARTICULATIONS DES DOIGTS

Les articulations des doigts comprennent : les **articulations métacarpo-phalangiennes** et les **articulations interphalangiennes**.

Elles forment une chaîne biarticulaire pour le pouce, et triarticulaire pour les quatre derniers doigts.

La position du segment distal d'une des articulations dépend de celle de son segment proximal.

Elles doivent allier mobilité, précision et stabilité, pour une préhension précise ou de force.

**A | ARTICULATIONS MÉTACARPO-PHALANGIENNES DES DOIGTS II À V**

Ce sont des articulations de type *ellipsoïde*.

Les articulations métacarpo-phalangiennes sont principalement atteintes dans la polyarthrite rhumatoïde chronique. Puis s'y associe l'atteinte des articulations interphalangiennes proximales avec une déviation ulnaire et des déformations des doigts.

## 1 | Anatomie descriptive

### a) Surfaces articulaires (fig. 9.95)

- **La tête métacarpienne**  
Elle est convexe et plus étendue sur la face palmaire. Sa valeur angulaire sagittale est de  $180^\circ$ .
- **La cavité glénoïdale** de la phalange proximale, légèrement excavée, est ovale à grand axe transversal. Sa valeur angulaire sagittale est de  $30^\circ$ .
- **La face profonde du ligament palmaire**<sup>23</sup>  
Sa partie distale encroûtée de cartilage prolonge la cavité glénoïdale.

### b) Capsule articulaire

- **La membrane fibreuse** est mince et lâche.
- **La membrane synoviale** forme deux culs-de-sacs proximaux, palmaire et dorsal.

### c) Ligaments

- **Les ligaments collatéraux, latéral et médial**  
Épais et résistant, chaque ligament s'insère sur le tubercule latéral du métacarpien.  
Puis il s'étale pour se fixer sur la face latérale de la base de la phalange proximale (faisceau dorsal) et sur le ligament palmaire (faisceau palmaire).  
Détendus en extension, ils sont tendus en flexion.
- **Le ligament palmaire**<sup>24</sup>  
Il est épais et résistant.  
Sa face profonde est recouverte de cartilage.  
Sa face superficielle présente un sillon pour les tendons des muscles fléchisseurs des doigts.
- **Le ligament métacarpien transverse profond**  
Bandelette fibreuse transversale, il est fixé solidement aux quatre ligaments palmaires métacarpo-phalangiens.

### d) Vaisseaux et nerfs

- **Les artères** proviennent des artères *digitales* et *métacarpiennes*.

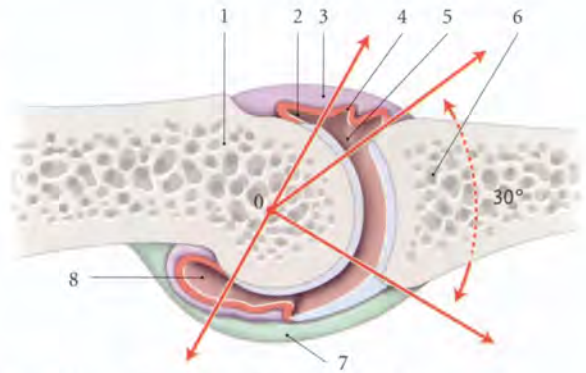


FIG. 9.95. Articulation métacarpo-phalangienne (coupe sagittale)

En rouge : valeurs angulaires

- |   |                                  |
|---|----------------------------------|
| 1. tête métacarpienne                       | 5. cavité synoviale              |
| 2. cul-de-sac synovial dorsal               | 6. base de la phalange proximale |
| 3. membrane fibreuse (capsule articulaire)  | 7. lig. palmaire                 |
| 4. membrane synoviale (capsule articulaire) | 8. cul-de-sac synovial palmaire  |

- **Les nerfs** viennent du nerf médian pour les deuxième et troisième articulations, du nerf ulnaire pour les quatrième et cinquième articulations.

## 2 | Anatomie fonctionnelle

Ce sont des articulations à **trois degrés de liberté**. Elles permettent des mouvements de flexion-extension, d'abduction-adduction et de rotation.

### a) Flexion-extension (fig. 9.96)

Mouvements prédominants, la flexion et l'extension sont très importantes dans la préhension.

#### • L'axe des mouvements

Transversal, il passe par le centre de la tête métacarpienne<sup>25</sup>.

#### • L'amplitude des mouvements

- Flexion :  $90^\circ$ , au niveau de l'index, elle augmente légèrement de l'index au petit doigt.
- Extension :  $30^\circ$  (l'extension passive peut atteindre  $70^\circ$ ).

#### • Les muscles moteurs

- Les muscles fléchisseurs sont : les *muscles fléchisseurs superficiels et profonds des doigts, lombricaux, interosseux et fléchisseur du petit doigt*.
- Les muscles extenseurs sont : les *muscles extenseur commun des doigts, extenseur de l'index et extenseur du petit doigt*.

23. Ancien. : fibro-cartilage glénoïdien.

24. Ancien. : fibro-cartilage glénoïdien.

25. En réalité, il se déplace selon un arc au cours du mouvement.

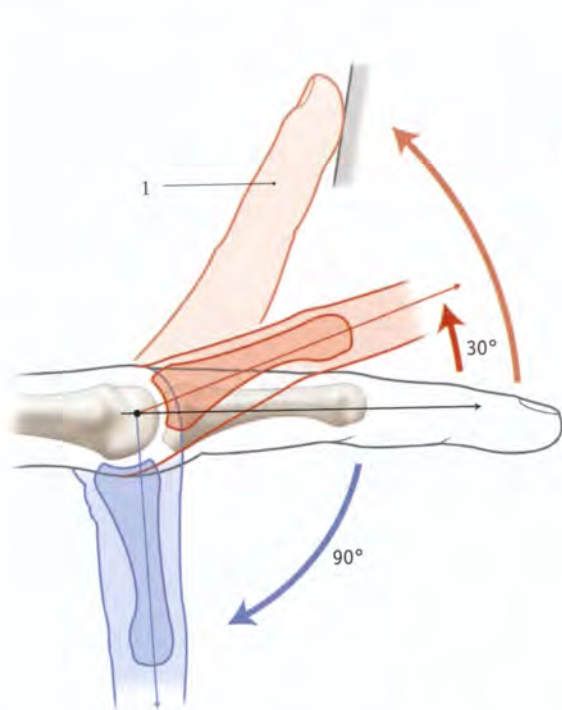


FIG. 9.96. Flexion (en bleu) et extension (en rouge) de l'articulation métacarpo-phalangienne des doigts II à V

1. extension extrême (doigt en appui)

**b) Abduction-adduction (fig. 9.97)**

Ces mouvements ne sont possibles que lorsque les ligaments collatéraux sont détendus, soit en extension, soit en légère flexion.

• **Définition**

- L'abduction est le mouvement qui écarte les doigts de l'axe de la main.
- L'adduction est le mouvement inverse.

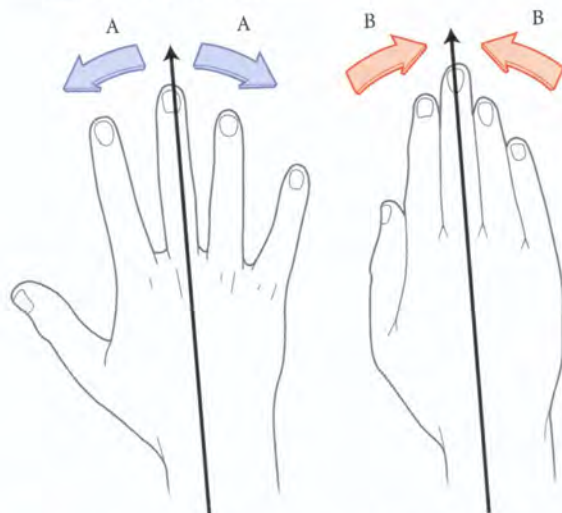


FIG. 9.97. Abduction (A) et adduction (B) des doigts

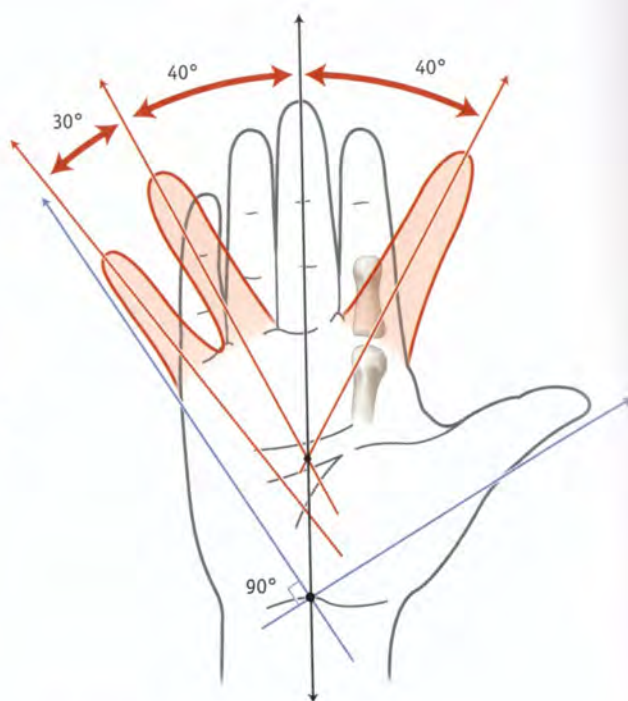


FIG. 9.98. Abduction de l'index

• **L'axe des mouvements**

Il est sagittal.

• **L'amplitude des mouvements (fig. 9.98)**

Elle est de 30 à 40°; elle diminue pour le petit doigt. Lorsque les doigts sont en abduction extrême, les tangentes aux bords ulnaire du doigt V et radial du pouce font un angle de 90°.

• **Les muscles moteurs**

- Les muscles abducteurs sont : les *muscles interosseux dorsaux* et *abducteur du V*.
- Les muscles adducteurs sont : les *muscles interosseux palmaires*.

**c) Rotation**

Ces mouvements réduits s'effectuent autour d'un axe longitudinal confondu avec l'axe du doigt.

**d) Circumduction**

Elle résulte de la combinaison des mouvements précédents.

**B | ARTICULATIONS INTERPHALANGIENNES DES DOIGTS II À V**

Elles unissent les phalanges de la main entre elles. Les quatre derniers doigts possèdent chacun deux articulations interphalangiennes proximale et distale d'organisation similaire.

La polyarthrose des doigts se traduit par une atteinte phalangienne proximale et distale des doigts. Des nodosités se développent sur les faces dorsales des articulations interphalangiennes distales (nodosités d'Heberden) et proximales, moins fréquemment (nodosités de Bouchard).

## 1 | Anatomie descriptive

Ce sont des articulations synoviales de type *ginglyme*.

### a) Surfaces articulaires (fig. 9.99)

#### • La tête de la phalange proximale

En forme de trochlée, elle est plus large ventralement.

#### • La base de la phalange distale

Elle est formée de deux petites cavités glénoïdales séparées par une crête mousse antéro-postérieure correspondant à la gorge de la trochlée.

#### • La face profonde du ligament palmaire<sup>26</sup>

Sa partie distale, encroûtée de cartilage, prolonge les cavités glénoïdales.

### b) Interlignes articulaires (fig. 9.100)

Lorsque le doigt est fléchi, l'interligne de l'articulation interphalangienne proximale est situé à 6 mm de la face dorsale de la phalange proximale.

L'interligne de l'articulation interphalangienne distale est situé à 3 mm de la face dorsale de la phalange moyenne.

### c) Capsule articulaire et ligaments collatéraux

Ils sont identiques à ceux des articulations métacarpo-phalangiennes (voir plus haut).

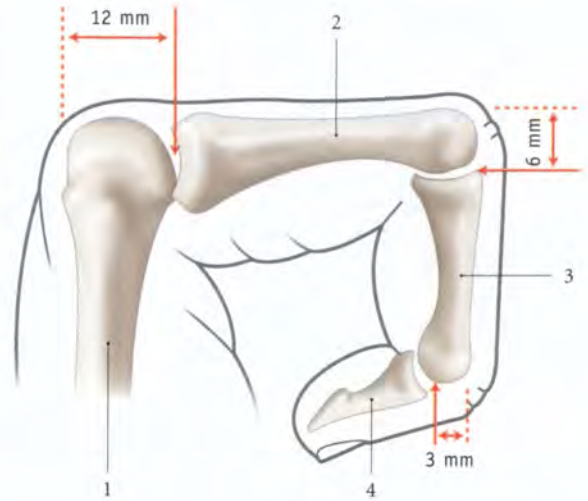


FIG. 9.100. Situation des interlignes articulaires

- |                       |                     |
|-----------------------|---------------------|
| 1. métacarpe          | 3. phalange moyenne |
| 2. phalange proximale | 4. phalange distale |

### d) Vaisseaux et nerfs

- Les artères naissent des artères *digitales propres*.
- Les nerfs proviennent des nerfs *digitaux*.

## 2 | Anatomie fonctionnelle

Ce sont des articulations à un degré de liberté assurant des mouvements de flexion-extension. La flexion permet à la main de se fermer et d'assurer une prise.

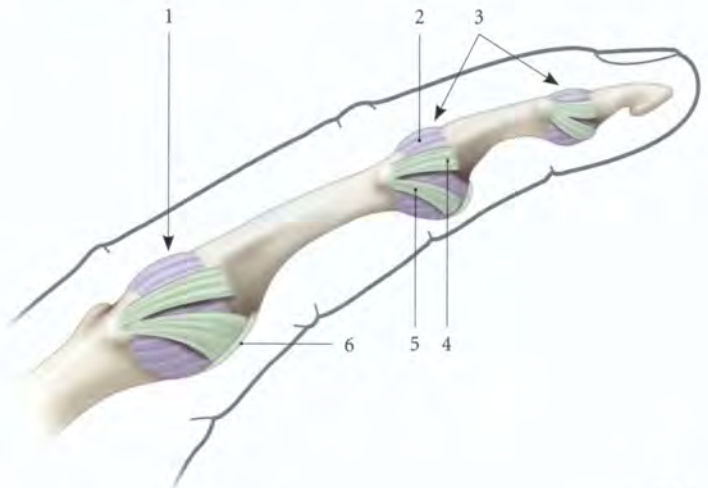
### a) L'axe des mouvements

Il est transversal et légèrement oblique : aussi les axes des doigts convergent-ils en flexion, vers le scaphoïde (fig. 9.101).

26. Ancien. : fibro-cartilage glénoïdien.

FIG. 9.99. Articulations interphalangiennes (vue latérale)

1. art. métacarpo-phalangienne
2. capsule articulaire
3. art. interphalangiennes
4. lig. collatéral (faisceau dorsal)
5. lig. collatéral (faisceau palmaire)
6. lig. palmaire



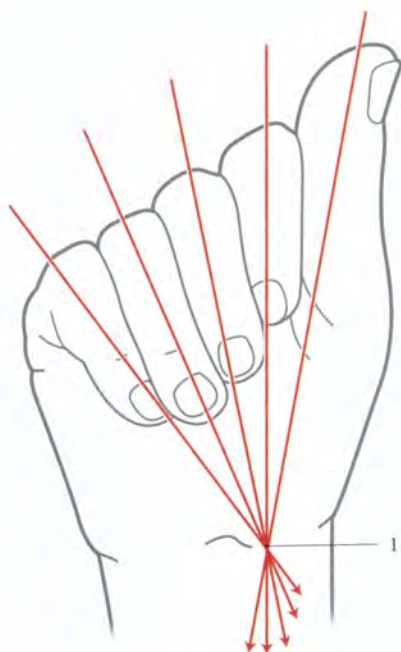


FIG. 9.101. Direction des doigts fléchis

1. tubercule scaphoïdien

**b) L'amplitude des mouvements (fig. 9.102)**

- **La flexion.** Elle est pour les articulations proximales de  $120^\circ$ ; et pour les articulations distales de  $80^\circ$ .
- **L'extension.** Elle est nulle pour l'articulation proximale et pour l'articulation distale de  $5^\circ$ ; elle peut atteindre plus de  $20^\circ$  pour l'extension passive. Les ligaments sont tendus en extension et légèrement détendus en flexion.

**c) Les muscles moteurs**

- Les muscles fléchisseurs sont : les *muscles fléchisseurs superficiel et profond* pour la phalange intermédiaire, le *muscle fléchisseur profond* pour la phalange distale.

- Les muscles extenseurs sont : les *muscles extenseur des doigts, extenseur de l'index et extenseur du petit doigt*.
- Le système fléchisseur-extenseur est stabilisé par les aponévroses dorsales des doigts. Les muscles lombricaux, interosseux palmaires et interosseux dorsaux interviennent également dans l'extension des phalanges intermédiaires et distales.

## C | ARTICULATION MÉTACARPO-PHALANGIENNE DU POUCE

### 1 | Anatomie descriptive

C'est une articulation synoviale de type *ellipsoïde*.

#### a) Surfaces articulaires

##### • La tête du métacarpien I

Convexe et trapézoïdale à petite base dorsale, elle présente :

- une partie phalangienne pour la cavité glénoïdale de la phalange ;
- une partie palmaire présentant deux tubercules, répondant aux os sésamoïdes.

##### • La cavité glénoïdale de la phalange proximale

Elle est concave et ovale à grand axe transversal.

##### • La face profonde du ligament palmaire

Sa partie distale, encroûtée de cartilage, prolonge la cavité glénoïdale.

#### b) Capsule articulaire

- **La membrane fibreuse** adhère par sa face dorsale aux tendons long extenseur et court extenseur du pouce.
- **La membrane synoviale** forme deux culs-de-sac dorsal et palmaire. L'ensemble capsulo-ligamentaire est renforcé par la terminaison des muscles intrinsèques.

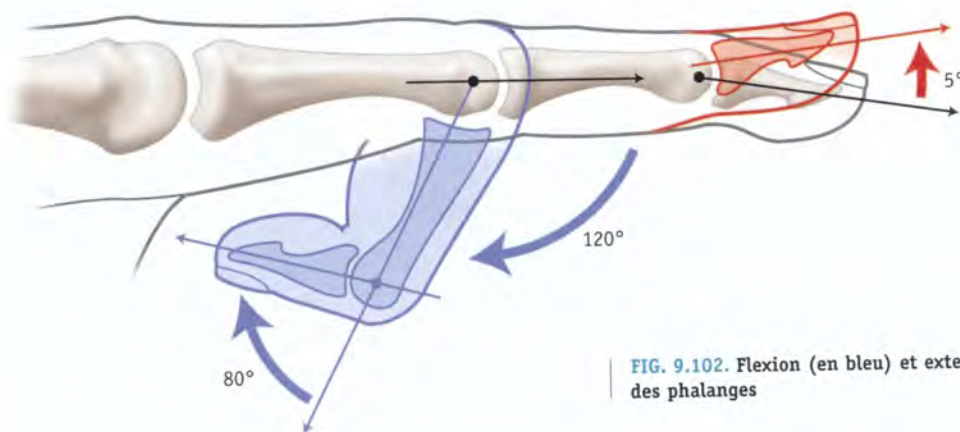


FIG. 9.102. Flexion (en bleu) et extension (en rouge) des phalanges

c) **Ligaments** (fig. 9.103)

• **Les ligaments collatéraux médial et latéral**

Chaque ligament s'insère sur le tubercule médial ou latéral de la tête métacarpienne, puis il s'étale pour se fixer sur la base de la 1<sup>re</sup> phalange, sur le ligament palmaire et les os sésamoïdes.

• **Le ligament palmaire**

Épais et encroûté de cartilage sur sa face profonde, il contient les os sésamoïdes médial et latéral du pouce.

d) **Vaisseaux et nerfs**

- **Les artères** naissent de l'artère principale du pouce ou de ses rameaux.
- **Les nerfs** proviennent du nerf médian et du nerf radial.

## 2 | Anatomie fonctionnelle

C'est une articulation à deux degrés de liberté; elle permet des mouvements de flexion-extension et d'abduction-adduction.

a) **Flexion-extension** (fig. 9.104)

• **Amplitude des mouvements**

- La flexion rapproche le pouce de la paume de la main. Son amplitude varie de 50° à 75°.
- L'extension reste inférieure à 10° et le plus souvent elle est nulle, même passivement.

• **Les muscles moteurs**

- Les muscles fléchisseurs sont : les *muscles long et court fléchisseurs du pouce* et *1<sup>er</sup> interosseux palmaire*.

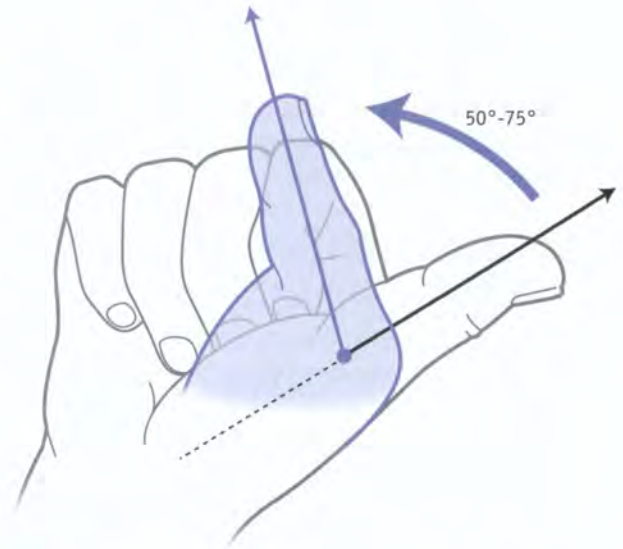


FIG. 9.104. Flexion de l'articulation métacarpo-phalangienne du pouce

- Les muscles extenseurs sont : les *muscles long et court extenseurs du pouce*.

b) **Abduction-adduction**

• **L'amplitude du mouvement**

Elle est faible comparée à celle des autres doigts. Elle est compensée par la mobilité de l'articulation trapézo-métacarpienne.

• **Les muscles moteurs**

- Les muscles abducteurs sont : les *muscles long et court abducteurs du pouce*.

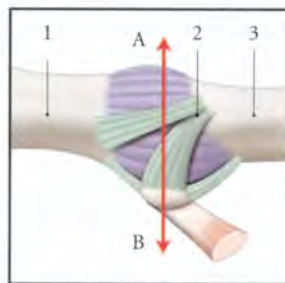
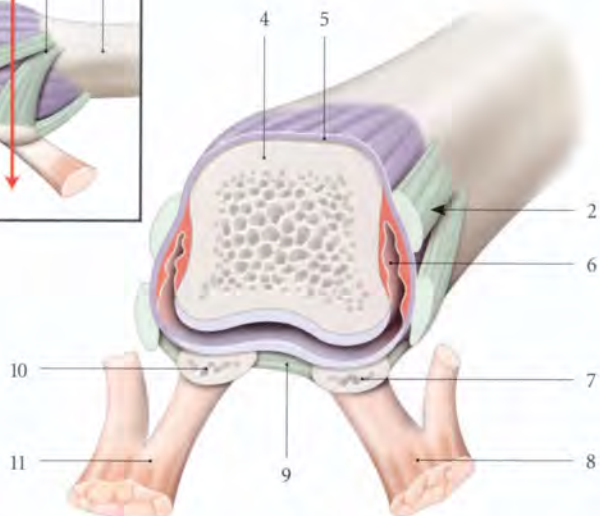


FIG. 9.103. Articulation métacarpo-phalangienne du pouce (coupe transversale selon AB)

1. phalange proximale I
2. lig. collatéral
3. métacarpien I
4. tête du métacarpien I
5. capsule articulaire
6. cul-de-sac synovial dorsal
7. os sésamoïde latéral
8. m. court fléchisseur du I
9. lig. palmaire
10. os sésamoïde médial
11. m. adducteur du I



– Le muscle adducteur est le *muscle adducteur du pouce*.

### c) Rotations

De faibles mouvements de rotation passifs s'observent lorsque l'on serre un objet.

## D | ARTICULATION INTERPHALANGIENNE DU POUCE

Elle est construite sur le même modèle que les articulations interphalangiennes des autres doigts. C'est une articulation synoviale de type **ginglyme**. Elle permet :

- des **mouvements de flexion-extension** (fig. 9.105) :
  - l'amplitude de la flexion est de 70 à 80°,
  - l'amplitude de l'extension active est de 10°; l'extension passive étant de 30°;
- un **mouvement de rotation** peut s'associer à la flexion au cours du mouvement d'opposition.

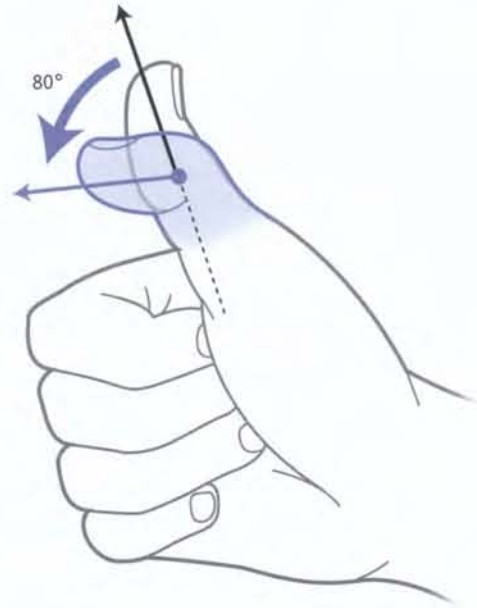


FIG. 9.105. Flexion de l'articulation interphalangienne du pouce

# 10 Myologie du membre supérieur

## 10.1 MUSCLES DU DOS ET MEMBRE SUPÉRIEUR

Certains muscles du dos naissent du rachis et se terminent soit sur la ceinture du membre supérieur, soit sur l'humérus. Ils comprennent un **groupe superficiel**, les muscles trapèze et grand dorsal, et un **groupe profond**, les muscles élévateur de la scapula, petit rhomboïde et grand rhomboïde. Ces muscles sont recouverts par les fascias superficiel et profond du dos.

### A | FASCIA PROFOND DU DOS (fig. 10.1)

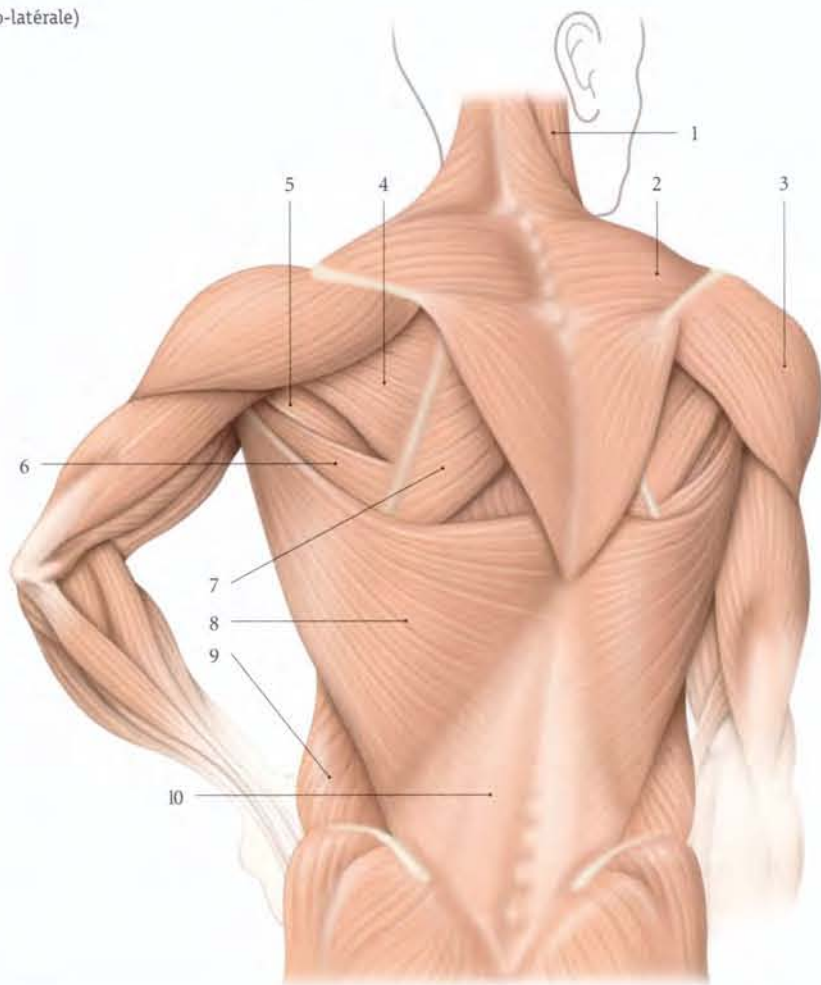
Le fascia profond du dos recouvre les muscles *trapèze* et *grand dorsal*.

Il se continue avec en haut, le *fascia nuchal*, et latéralement, les *fascias deltoïdien*, *axillaire* et *abdominal*.

Il s'insère sur le *ligament supra-épineux*, les *processus épineux des vertèbres*, l'*épine de la scapula* et la *crête iliaque*.

FIG. 10.1. Muscles du dos (vue postéro-latérale)

1. m. sterno-cléido-mastoïdien
2. m. trapèze
3. m. deltoïde
4. m. infra-épineux
5. m. petit rond
6. m. grand rond
7. m. grand rhomboïde
8. m. grand dorsal
9. m. oblique ext.
10. fascia thoraco-lombaire



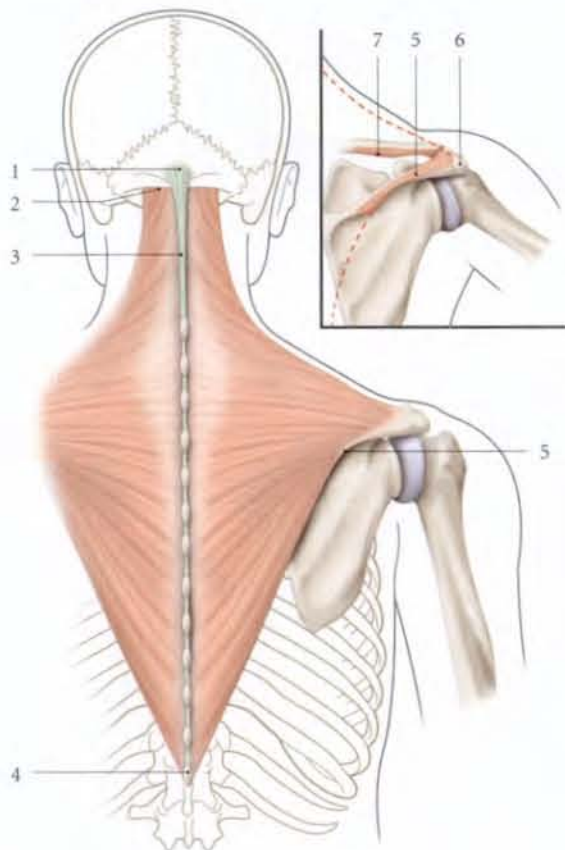
**B | MUSCLE TRAPÈZE** (fig. 10.2)**1 | Origine tendineuse :**

- sur la protubérance occipitale externe;
- sur le tiers médial de la ligne nucale supérieure;
- sur le ligament nocal;
- sur les processus épineux des vertèbres C7 à T12<sup>1</sup> et les ligaments interépineux correspondants.

**2 | Ventre :** large et triangulaire, il est constitué de trois faisceaux, supérieur, moyen et inférieur.

**3 | Terminaison**

- **Le faisceau supérieur**, oblique en bas, s'insère sur la face supérieure du tiers latéral de la clavicule.
- **Le faisceau moyen**, transversal, se fixe sur le bord médial de l'acromion.

**FIG. 10.2. Muscle trapèze**

- |                                 |                        |
|---------------------------------|------------------------|
| 1. protubérance occipitale ext. | 5. épine de la scapula |
| 2. ligne nucale sup.            | 6. acromion            |
| 3. lig. nocal.                  | 7. clavicule           |
| 4. processus épineux de T12     |                        |

- **Le faisceau inférieur**, oblique en haut, se fixe sur le versant supérieur du bord postérieur de l'épine de la scapula.

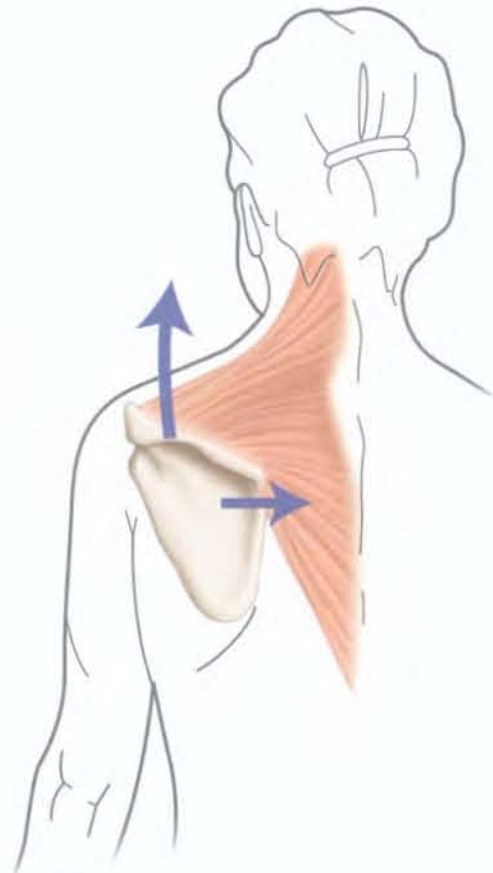
**4 | Innervation :** le nerf accessoire (XI).

**5 | Action**

**a) Fonctions principales** (fig. 10.3)

Lorsque le point fixe est rachidien, il est :

- adducteur et fixateur de la scapula contre le thorax contrôlant ainsi la scapula durant les mouvements du membre supérieur;
- et élévateur de la ceinture scapulaire (hausser les épaules).

**FIG. 10.3. Action principale du muscle trapèze**

1. Souvent sur les 10 ou 11 premières vertèbres thoraciques.

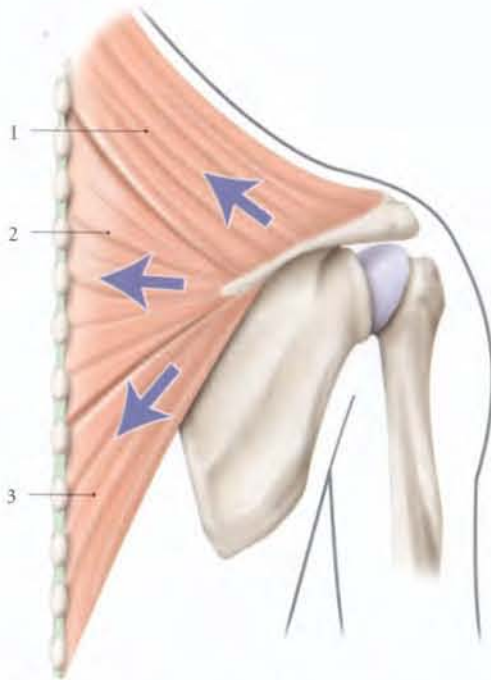


FIG. 10.4. Action des faisceaux du muscle trapèze

1. faisceau sup.
2. faisceau moyen
3. faisceau inf.

**b) Fonctions complémentaires** (fig. 10.4 et 10.5)

- **Lorsque le point fixe est rachidien :**
  - par son faisceau supérieur, il est élévateur et rotateur latéral de la scapula ;
  - par son faisceau moyen, il est adducteur de la scapula ;
  - par son faisceau inférieur, il est abaisseur de la scapula.

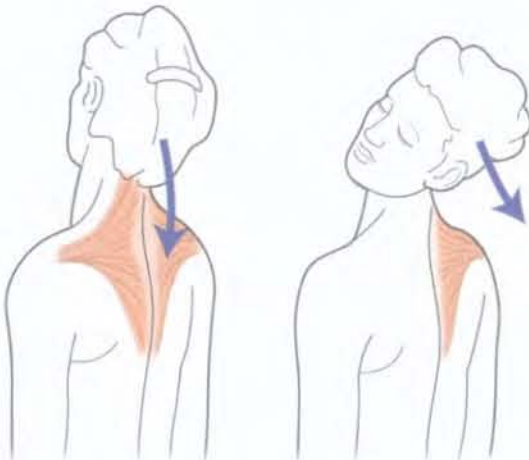


FIG. 10.5. Action complémentaire du muscle trapèze

- **Lorsque le point fixe est scapulaire :**
  - sa contraction unilatérale entraîne une inclinaison homolatérale de la tête et sa rotation controlatérale, la face regardant le côté opposé vers le haut ;
  - la contraction bilatérale produit une extension de la tête.

Tous ces nombreux mouvements du muscle trapèze se font en synergie avec les muscles élévateur de la scapula, rhomboïde et dentelé antérieur.

## C | MUSCLE GRAND DORSAL

### 1 | Origine (fig. 10.6)

a) Par une lame tendineuse résistante, l'*aponévrose thoraco-lombaire*, il s'insère sur :

- les processus épineux T7 à L5 et les ligaments inter-épineux correspondants ;

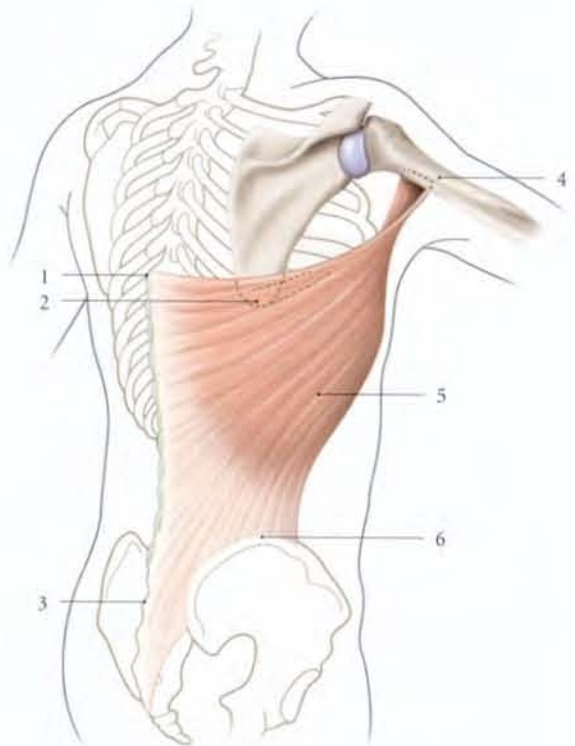


FIG. 10.6. Muscle grand dorsal (vue postéro-latérale)

- |                             |                    |
|-----------------------------|--------------------|
| 1. processus épineux de T7  | 4. humérus         |
| 2. angle inf. de la scapula | 5. m. grand dorsal |
| 3. crête sacrale            | 6. crête iliaque   |

- la crête sacrale médiane;
- le tiers postérieur de la lèvre externe de la crête iliaque (inconstant).

**b)** Par *des languettes musculaires*, sur les 3 ou 4 dernières côtes et sur l'angle inférieur de la scapula.

**2 | Ventre :** triangulaire, ses faisceaux musculaires convergent vers le creux de l'aisselle.

**3 | Terminaison :** par un tendon aplati qui contourne le muscle grand rond avant de se fixer sur la crête du tubercule mineur de l'humérus. Sa terminaison est séparée de celle du muscle grand rond par une bourse synoviale (fig. 10.7).

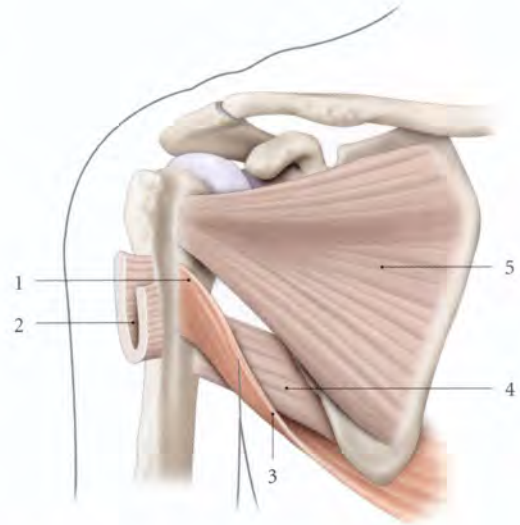
**4 | Innervation :** le nerf thoraco-dorsal (fig. 10.8).

## 5 | Action

**a)** Adducteur et rotateur médial du bras.

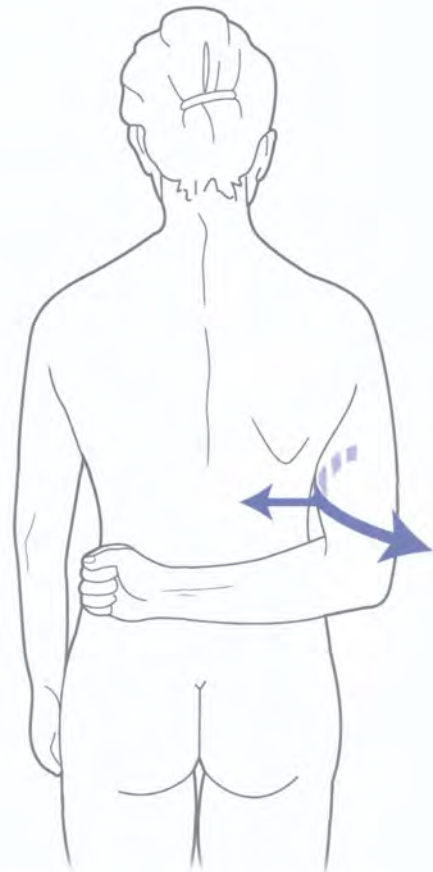
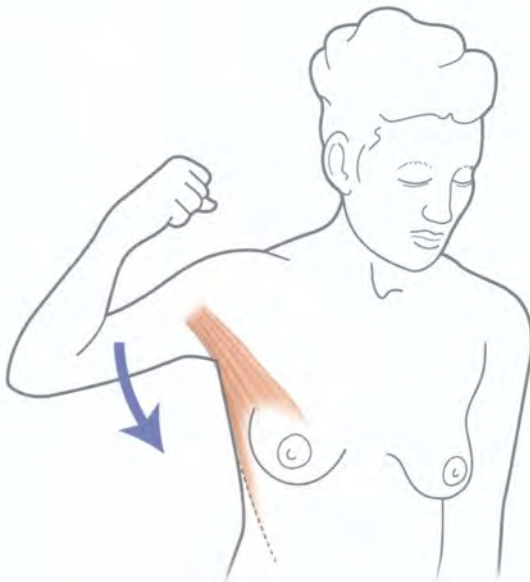
**b)** Adducteur et abaisseur de la scapula.

**c)** Lorsque le point fixe est situé sur l'humérus, il est *élévateur homolatéral du bassin* et participe en synergie avec d'autres muscles du tronc à l'action de grimper à la force des bras.



**FIG. 10.7.** Terminaison du muscle grand dorsal (vue antérieure)

1. crête du tubercule mineur
2. tendon du m. grand pectoral
3. torsion du tendon du m. grand dorsal
4. m. grand rond
5. m. subscapulaire



**FIG. 10.8.** Action du muscle grand dorsal

## D | MUSCLE ÉLEVATEUR DE LA SCAPULA<sup>2</sup>

**1 | Origine :** par quatre tendons sur les tubercules postérieurs des processus transverses des vertèbres cervicales C1 à C4.

**2 | Ventre :** allongé, il se dirige obliquement en bas et latéralement.

**3 | Terminaison :** sur le bord médial de la scapula ; au-dessus de l'épine scapulaire.

**4 | Innervation :** le nerf dorsal de la scapula et le nerf spinal C3.

**5 | Action :** élévateur et rotateur médial de la scapula (fig. 10.9).

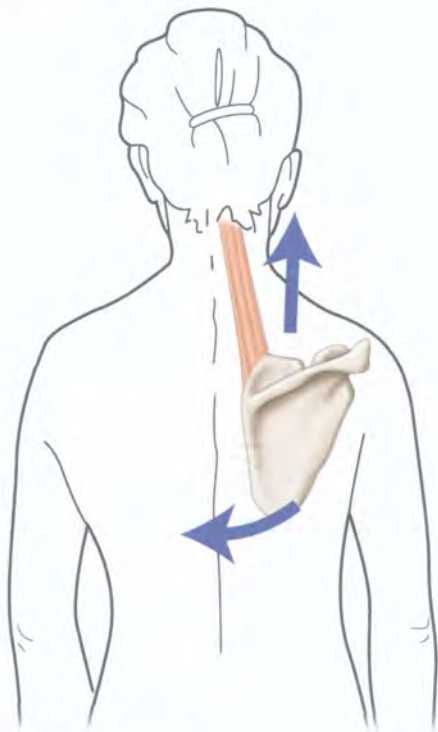


FIG. 10.9. Action du muscle élévateur de la scapula

## E | MUSCLES RHOMBOÏDES (fig. 10.10)

### 1 | Muscle petit rhomboïde

**a) Origine :** sur les processus épineux des vertèbres C7 et T1 et le ligament interépineux correspondant.

2. Ancien. : m. angulaire de l'omoplate.

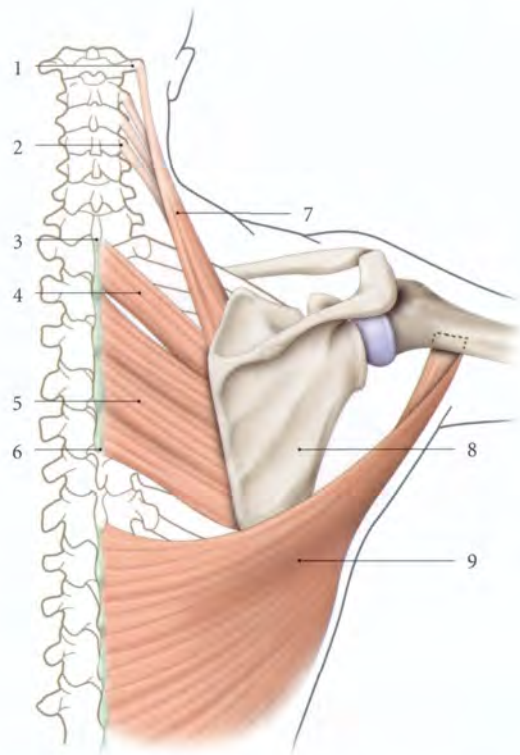


FIG. 10.10. Muscles du cou et du dos (vue postérieure)

- |                               |                               |
|-------------------------------|-------------------------------|
| 1. processus transverse de C1 | 6. processus épineux de T5    |
| 2. processus transverse de C4 | 7. m. élévateur de la scapula |
| 3. processus épineux de C7    | 8. scapula                    |
| 4. m. petit rhomboïde         | 9. m. grand dorsal            |
| 5. m. grand rhomboïde         |                               |

**b) Ventre :** il se dirige obliquement en bas et latéralement.

**c) Terminaison :** sur le bord médial de la scapula au niveau de l'épine scapulaire.

### 2 | Muscle grand rhomboïde

**a) Origine :** sur les processus épineux des vertèbres thoraciques T2 à T5, et sur les ligaments interépineux correspondants.

**b) Ventre :** mince et quadrilatère, il est oblique en bas et latéralement.

**c) Terminaison :** le bord médial de la scapula au-dessous de l'épine scapulaire.

**3 | Innervation des muscles rhomboïdes :** le nerf dorsal de la scapula.

#### 4 | Action des muscles rhomboïdes

(fig. 10.11)

- a) Adducteurs et éleveurs de la scapula.
- b) Fixateurs de la scapula contre le thorax.

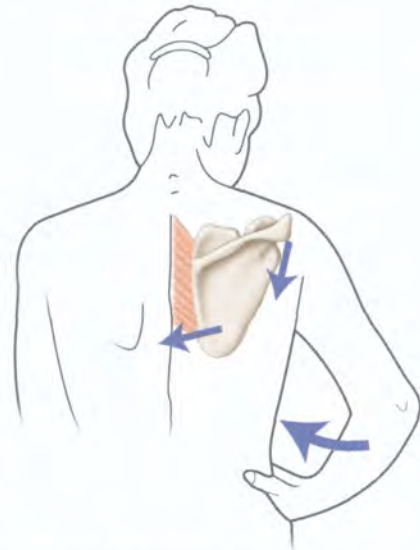


FIG. 10.11. Action des muscles rhomboïdes

## 10.2 MUSCLES DU THORAX ET MEMBRE SUPÉRIEUR

Certains muscles du thorax se terminent sur la ceinture du membre supérieur ou sur l'humérus. Ils comprennent : les muscles grand pectoral, petit pectoral, sub-clavier et dentelé antérieur<sup>3</sup>.

À ces muscles sont associés les fascias pectoral, clavi-pectoral, axillaire et du muscle dentelé antérieur.

### A | MUSCLE GRAND PECTORAL (fig. 10.12)

#### 1 | Origine musculaire sur :

- les deux tiers médiaux du bord antérieur de la clavicule (*faisceau claviculaire*);
- la face antérieure du manubrium sternal, du corps du sternum, des cartilages costaux 2 à 6 et la partie adjacente des 5<sup>e</sup> et 6<sup>e</sup> os costaux (*faisceau sterno-costal*);
- la gaine du muscle droit de l'abdomen (*faisceau abdominal*).

**2 | Ventre :** épais et triangulaire, il est constitué de trois faisceaux, *claviculaire*, *sterno-costal* et *abdominal*, qui convergent latéralement.

#### 3 | Terminaison

- Le tendon comporte deux plans en forme de U :

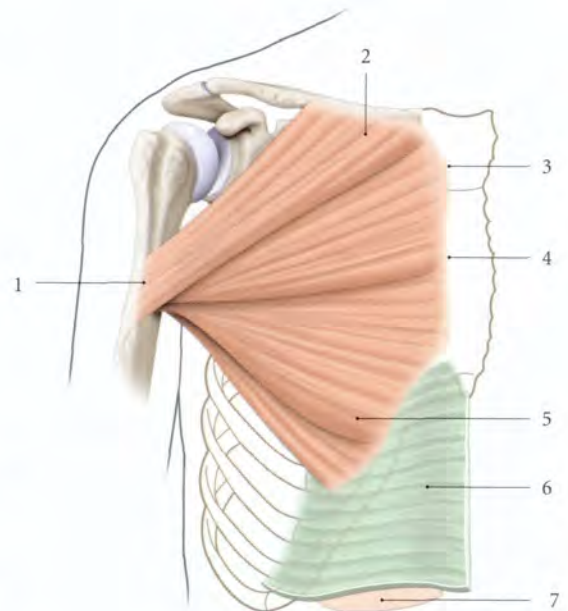
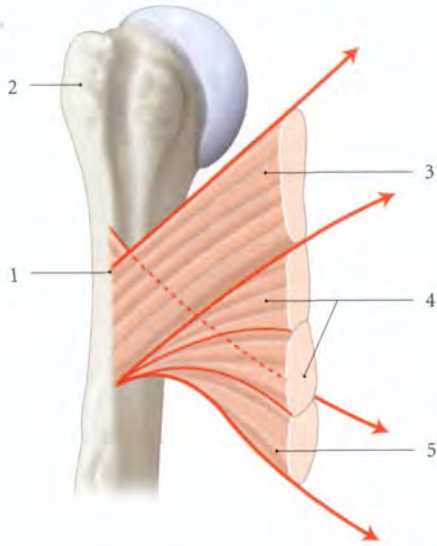


FIG. 10.12. Muscle grand pectoral

- |                              |                          |
|------------------------------|--------------------------|
| 1. crête du tubercule majeur | 5. faisceau abdominal    |
| 2. clavicule                 | 6. gaine rectusienne     |
| 3. manubrium                 | 7. m. droit de l'abdomen |
| 4. corps du sternum          |                          |

3. M. sternal ; voir Tome 3.



**FIG. 10.13. Terminaison du muscle grand pectoral (vue antérieure)**

1. crête du tubercule majeur
2. tubercule majeur
3. faisceau claviculaire
4. faisceau sterno-costal
5. faisceau abdominal

- l'un, antérieur, formé par la portion claviculaire et sterno-costale supérieure ;
- l'autre, postérieur, formé par les parties sterno-costale inférieure et abdominale (fig. 10.13).

- Il s'insère sur la crête du tubercule majeur de l'humérus.
- Il est séparé du tendon du grand dorsal par une bourse synoviale.

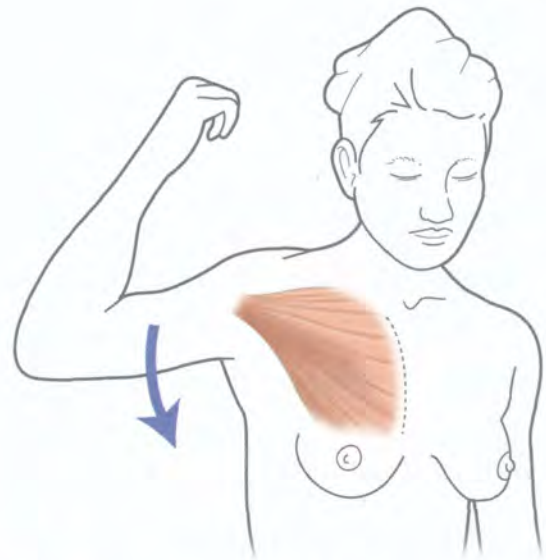
**4 | Innervation :** les nerfs pectoraux latéral et médial.

**5 | Action (fig. 10.14)**

- Il est adducteur puissant et rotateur médial du bras.
- Il est élévateur du tronc lorsqu'il prend son point fixe sur l'humérus (muscle des grimpeurs).
- Il fait avancer l'épaule et creuse la fosse supraclaviculaire.

## B | MUSCLE PETIT PECTORAL

**1 | Origine :** tendineuse, sur les côtes 3 à 5, près de la jonction ostéo-cartilagineuse (fig. 10.15).

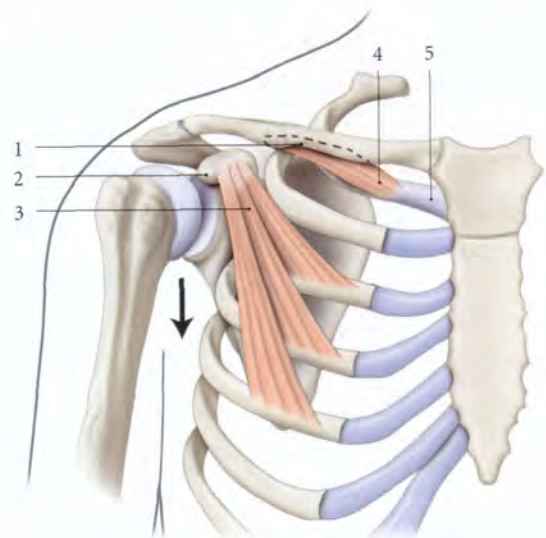


**FIG. 10.14. Action du muscle grand pectoral**

**2 | Ventre :** il est aplati et triangulaire à sommet supéro-latéral.

**3 | Terminaison :** le bord médial de la portion horizontale du processus coracoïde de la scapula.

**4 | Innervation :** le nerf pectoral médial.



**FIG. 10.15. Muscles petit pectoral (3) et subclavier (4) (vue antérieure)**

Flèche noire : action principale

1. clavicule
2. processus coracoïde
5. 1<sup>er</sup> cartilage costal

**5 | Action**

- Abaisseur de l'épaule et de la scapula.
- Inspirateur accessoire lorsqu'il prend son point fixe sur la scapula.

**C | MUSCLE SUBCLAVIER<sup>4</sup>**

**1 | Origine :** tendineuse, au niveau de la jonction ostéo-cartilagineuse de la 1<sup>re</sup> côte.

**2 | Ventre :** fusiforme et caché sous la clavicule.

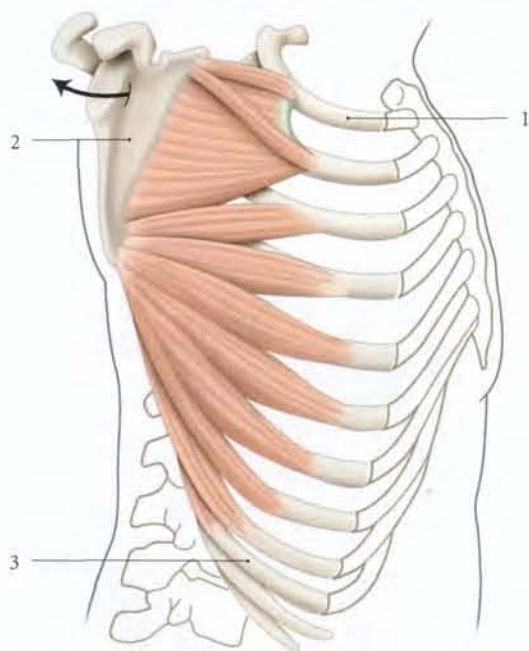
**3 | Terminaison :** sur la partie moyenne de la face inférieure de la clavicule.

**4 | Innervation :** le nerf subclavier.

**5 | Action :** limitée, abaisseur de la clavicule.

**D | MUSCLE DENTELÉ ANTÉRIEUR<sup>5</sup>**

**1 | Origine :** par des digitations musculaires, sur les faces externes des côtes 1 à 10 (fig. 10.16).



**FIG. 10.16.** Muscle dentelé antérieur (vue latérale avec translation latérale de la scapula)

1. 1<sup>re</sup> côte
2. scapula
3. 10<sup>e</sup> côte

4. Ancien. : m. sous-clavier.

**2 | Ventre et terminaison :** large et rayonné en avant, le ventre est composé de trois faisceaux : supérieur, moyen et inférieur.

*a) Le faisceau supérieur* se détache des deux premières côtes et d'une arcade fibreuse réunissant ces deux os. Il se porte en haut et en arrière, vers l'angle supérieur de la scapula.

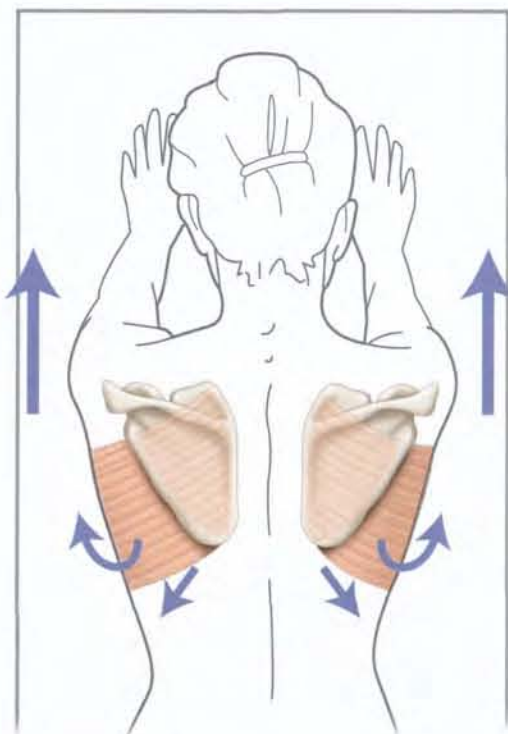
*b) Le faisceau moyen* naît des 2<sup>e</sup>, 3<sup>e</sup> et 4<sup>e</sup> côtes et se fixe au bord médial de la scapula.

*c) Le faisceau inférieur*, le plus puissant, naît des côtes 5 à 10, et se porte vers l'angle inférieur de la scapula.

**3 | Innervation :** le nerf thoracique long.

**4 | Action<sup>6</sup>** (fig. 10.17)

- Fixateur de la scapula contre le thorax, en synergie surtout avec le *muscle trapèze*.



**FIG. 10.17.** Action du muscle dentelé antérieur

5. Ancien. : m. grand dentelé.

6. Le muscle dentelé antérieur n'est pas inspirateur, comme l'ont montré les études électromyographiques.

- Abducteur, abaisseur et rotateur latéral de la scapula.

La paralysie du dentelé antérieur entraîne un décollement net du bord médial de la scapula (scapula alata), lorsque **le sujet** place ses mains à la hauteur de ses épaules contre un mur et pousse de tout son poids sur ses mains. Normalement le bord médial de l'omoplate doit rester collé au thorax.

**E | FASCIAS**

**1 | Fascia pectoral (fig. 10.18)**

Mince, il enveloppe le muscle grand pectoral et se continue avec le **fascia deltoïdien**, latéralement, et la gaine rectusienne enveloppant les muscles *droits de l'abdomen*, en bas.

Il s'insère sur la clavicule et le sternum.

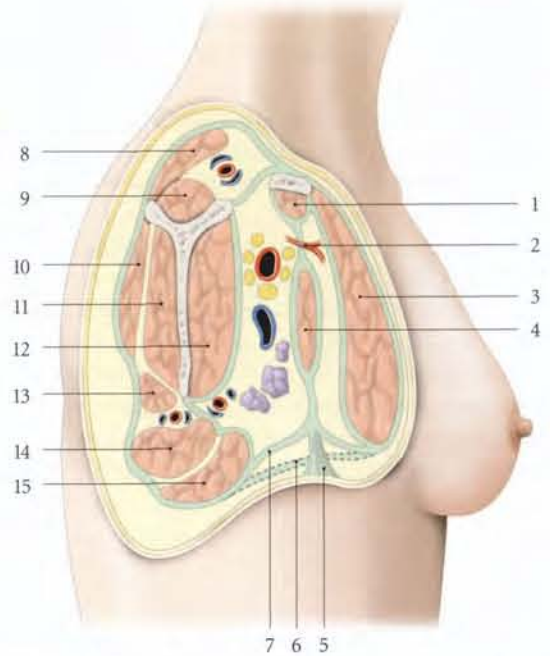
**2 | Fascia clavi-pectoral**

Fascia solide, il s'insère sur la face inférieure de la clavicule (fig. 10.19).

Il enveloppe successivement les muscles subclavier et petit pectoral.

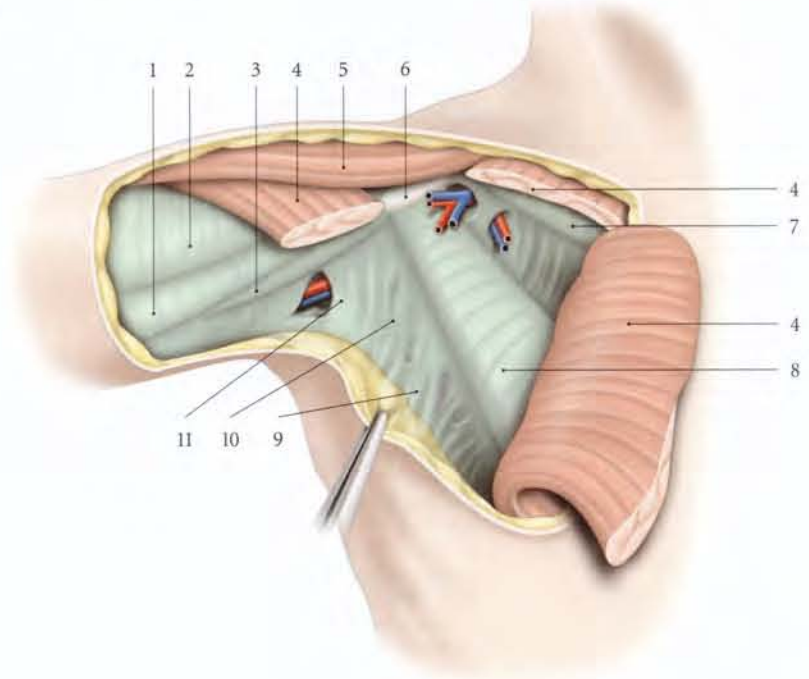
Il se fixe par des lames conjonctives à la peau constituant le **ligament suspenseur de l'aisselle**.

Il se continue en bas, avec le fascia axillaire et latéralement, avec le **ligament coraco-claviculaire** et le fascia des muscles biceps et coraco-brachial.



**FIG. 10.18. Fascias axillaires : coupe sagittale schématisée de la fosse axillaire droite (vue latérale)**

- |   |                      |
|---|----------------------|
| 1. m. subclavier  | 8. m. trapèze        |
| 2. r. pectoral artériel                                 | 9. m. supra-épineux  |
| 3. m. grand pectoral                                    | 10. m. deltoïde      |
| 4. m. petit pectoral enveloppé du fascia clavi-pectoral | 11. m. infra-épineux |
| 5. lig. suspenseur de l'aisselle                        | 12. m. subscapulaire |
| 6. fascia axillaire accessoire                          | 13. m. petit rond    |
| 7. fascia axillaire                                     | 14. m. grand rond    |
|   | 15. m. grand dorsal  |



**FIG. 10.19. Paroi antérieure de la fosse axillaire (vue antérieure)**

1. chef court du biceps brachial
2. chef long du biceps brachial
3. m. coraco-brachial
4. m. grand pectoral
5. m. deltoïde
6. processus coracoïde
7. m. subclavier
8. m. petit pectoral
9. lig. suspenseur de l'aisselle
10. fascia clavi-pectoral
11. arc axillaire

### 3 | Fascia axillaire (fig. 10.20)

C'est une lame quadrilatère qui ferme la base de la fosse axillaire.

- Il se continue avec le fascia clavi-pectoral, en avant, et le fascia du muscle subscapulaire, en arrière, en passant au-dessus des muscles grand rond et grand dorsal.
- Latéralement, il s'insère sur le bord axillaire de la scapula et sur le fascia du muscle coraco-brachial. Entre ces deux insertions il présente un bord libre arciforme, l'**arc axillaire**, qui cerne le pédicule vasculo-nerveux axillaire.

*Variations* : des arcs musculaires inconstants peuvent être solidaires du fascia axillaire et croiser en avant le pédicule vasculo-nerveux axillaire.

– L'arc musculaire pectoral se détache du bord inférieur ou de la face postérieure du muscle grand pectoral. Il se termine soit sur le processus coracoïde ou le muscle coraco-brachial, soit sur le fascia brachial.

– L'arc musculaire du grand dorsal est tendu du muscle grand dorsal au tendon du grand pectoral.

- Médialement, il est séparé du fascia du *muscle dentelé antérieur* par une lame de tissu cellulo-graisseux.

### 4 | Fascia du muscle dentelé antérieur

Il est mince et recouvre le *muscle dentelé antérieur*.

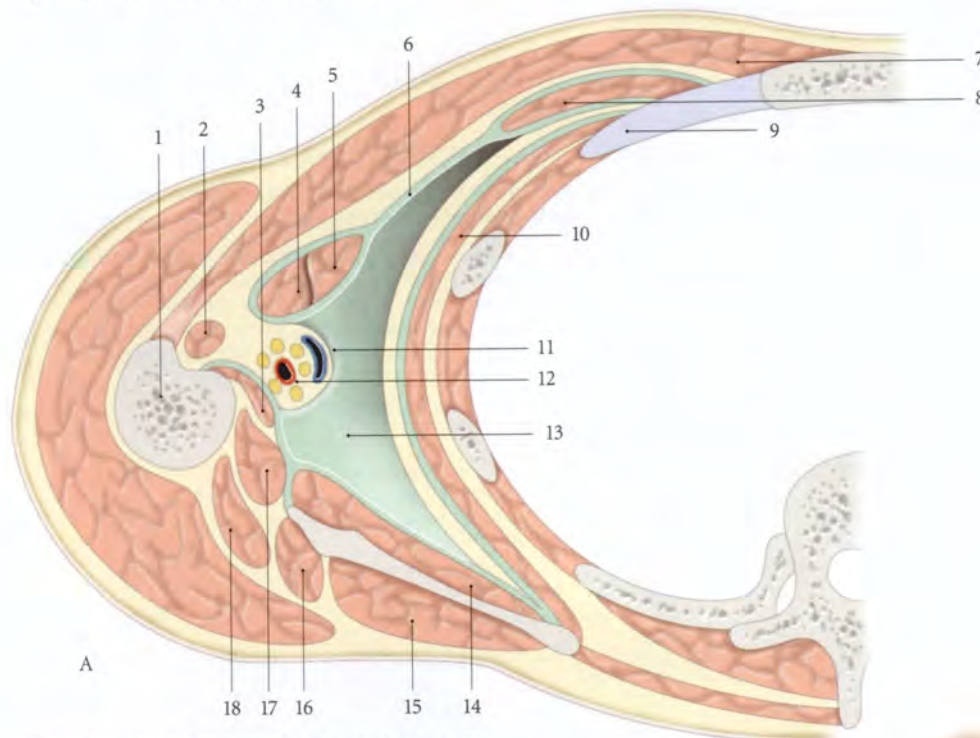


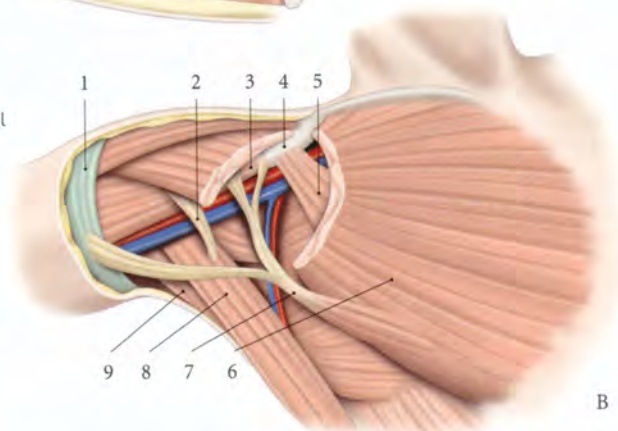
FIG. 10.20. Coupe transversale de la fosse axillaire

#### A. vue supérieure schématique

- |                                    |                                   |
|------------------------------------|-----------------------------------|
| 1. humérus                         | 16. m. petit rond                 |
| 2. chef long du biceps brachial    | 17. m. grand rond                 |
| 3. m. grand dorsal                 | 18. chef long du triceps brachial |
| 4. chef court du biceps brachial   |                                   |
| 5. m. coraco-brachial              |                                   |
| 6. fascia clavi-pectoral           |                                   |
| 7. m. grand pectoral               |                                   |
| 8. m. petit pectoral               |                                   |
| 9. 3 <sup>e</sup> cartilage costal |                                   |
| 10. m. dentelé ant. et son fascia  |                                   |
| 11. arc axillaire                  |                                   |
| 12. a., v. et plexus axillaires    |                                   |
| 13. fascia axillaire               |                                   |
| 14. m. subscapulaire               |                                   |
| 15. m. infra-épineux               |                                   |

#### B. variations de l'arc axillaire

- |                                     |
|-------------------------------------|
| 1. fascia brachial                  |
| 2. arc musculaire du grand pectoral |
| 3. m. coraco-brachial               |
| 4. acromion                         |
| 5. m. petit pectoral                |
| 6. m. grand pectoral réséqué        |
| 7. arc musculaire pectoral          |
| 8. m. grand dorsal                  |
| 9. m. grand rond                    |



## 10.3 MUSCLES DE L'ÉPAULE

Les muscles de l'épaule naissent de la ceinture du membre supérieur et se terminent sur l'humérus. Ils comprennent six muscles : les muscles déltoïde, supra-épineux, infra-épineux, petit rond, grand rond et subscapulaire.

À ces muscles sont associés des fascias homonymes.

### A | MUSCLE DELTOÏDE

#### 1 | Origine (fig. 10.21 et 10.22)

- Tendineuse, sur le tiers latéral de la clavicule, au niveau du bord antérieur et de la face supérieure, et sur le versant inférieur de l'épine scapulaire.
- Musculaire, sur le bord latéral de l'acromion.

#### 2 | Ventre : épais, en forme de demi-cône, à concavité médiale.

- Il est constitué de trois faisceaux : *claviculaire*, *acromial* et *épineux*, qui convergent en bas. Le faisceau acromial est multipenné.

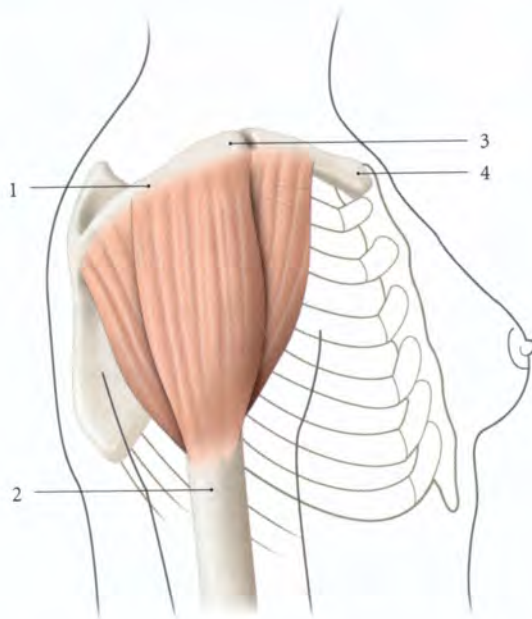


FIG. 10.21. Muscle deltoïde : origine et terminaison (vue latérale)

1. épine de la scapula
2. face latérale de l'humérus
3. acromion
4. clavicule

- Entre le muscle et le tubercule majeur de l'humérus s'interpose la *bourse subdeltoïdienne* (fig. 10.23).

#### 3 | Terminaison : par un tendon sur la tubérosité deltoïdienne de l'humérus.

#### 4 | Innervation : le nerf axillaire.

#### 5 | Action (fig. 10.24)

- Abducteur puissant du bras, surtout son faisceau acromial.
- Le faisceau claviculaire est fléchisseur et rotateur médial du bras.
- Le faisceau épineux est extenseur et rotateur latéral du bras.

### B | MUSCLE SUPRA-ÉPINEUX <sup>7</sup>

#### 1 | Origine (fig. 10.25)

- Sur les deux tiers médiaux de la fosse supra-épineuse.
- Sur la face profonde du fascia supra-épineux.

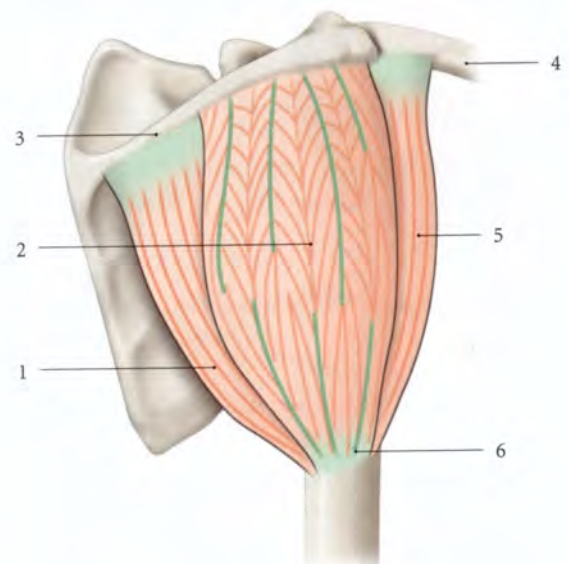
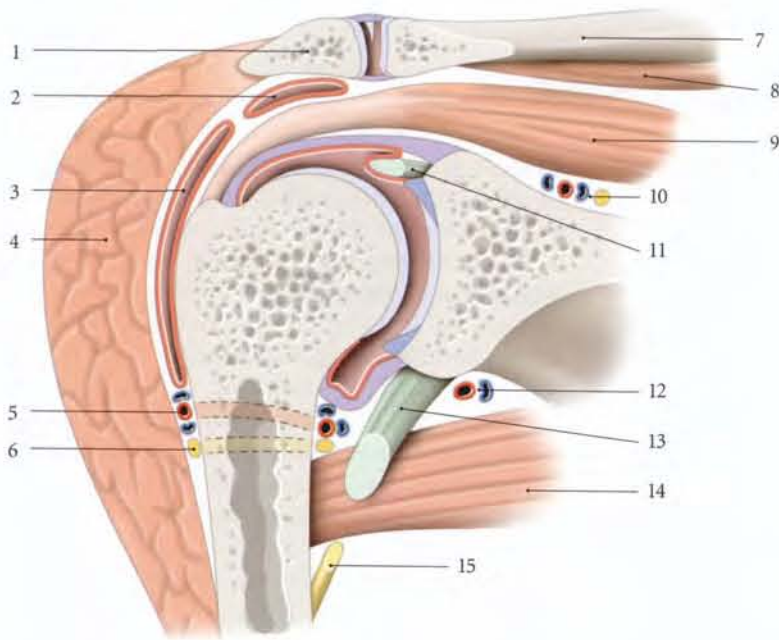


FIG. 10.22. Constitution du muscle deltoïde (vue latérale)

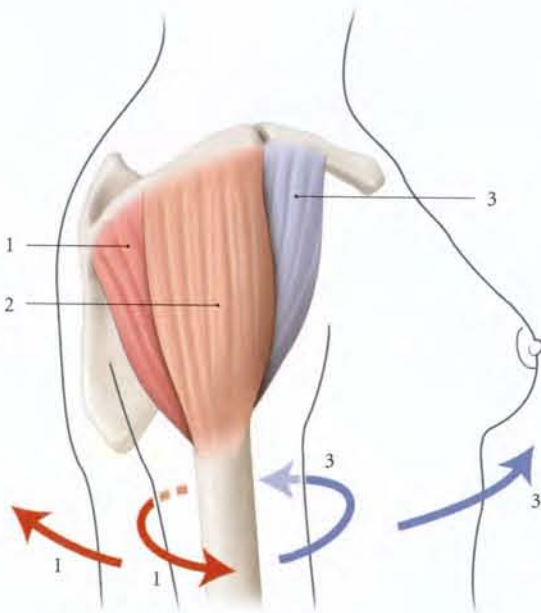
1. faisceau épineux
2. faisceau acromial
3. épine de la scapula
4. clavicule
5. faisceau claviculaire
6. tubérosité deltoïdienne de l'humérus

7. Ancien. : m. sus-épineux.



**FIG. 10.23. Articulatio de l'épaule (coupe frontale)**

1. acromion
2. bourse subacromiale
3. bourse subdeltoïdienne
4. deltoïde (faisceau acromial)
5. a. et vv. circonflexes post. de l'humérus
6. n. axillaire
7. clavicule
8. m. subclavier
9. m. suprascapulaire
10. a., vv. et n. suprascapulaires
11. chef long du m. biceps brachial
12. a. et v. subscapulaires
13. chef long du m. triceps brachial
14. m. grand rond
15. n. radial

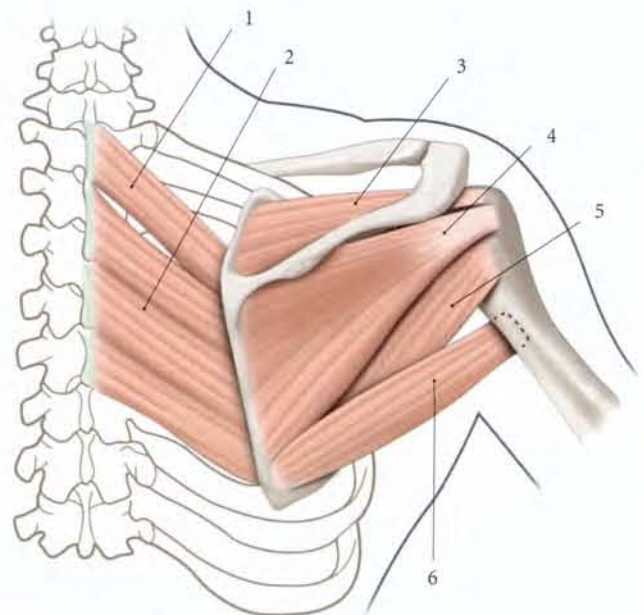


**FIG. 10.24. Action des faisceaux claviculaire et épineux du muscle deltoïde**

1. faisceau épineux
2. faisceau acromial
3. faisceau claviculaire

**2 | Ventre :** épais et triangulaire, il glisse au-dessus de l'épine de la scapula. Le tendon surcroise l'articulation scapulo-humérale en adhérant à sa capsule.

**3 | Terminaison :** sur la facette supérieure du tubercule majeur de l'humérus.



**FIG. 10.25. Muscles de l'épaule (vue postérieure)**

- |                       |                     |
|-----------------------|---------------------|
| 1. m. petit rhomboïde | 4. m. infra-épineux |
| 2. m. grand rhomboïde | 5. m. petit rond    |
| 3. m. supra-épineux   | 6. m. grand rond    |

**4 | Innervation :** le nerf suprascapulaire.

**5 | Action (fig. 10.26)**

Abducteur du bras. Au début du mouvement, il entraîne une légère ascension de la tête humérale; puis, il la maintient contre la cavité glénoïdale (voir Chapitre 9).

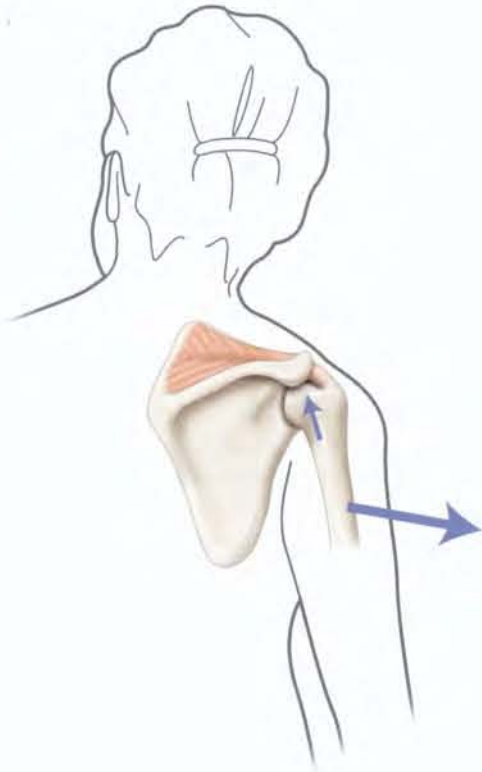


FIG. 10.26. Action du muscle supra-épineux

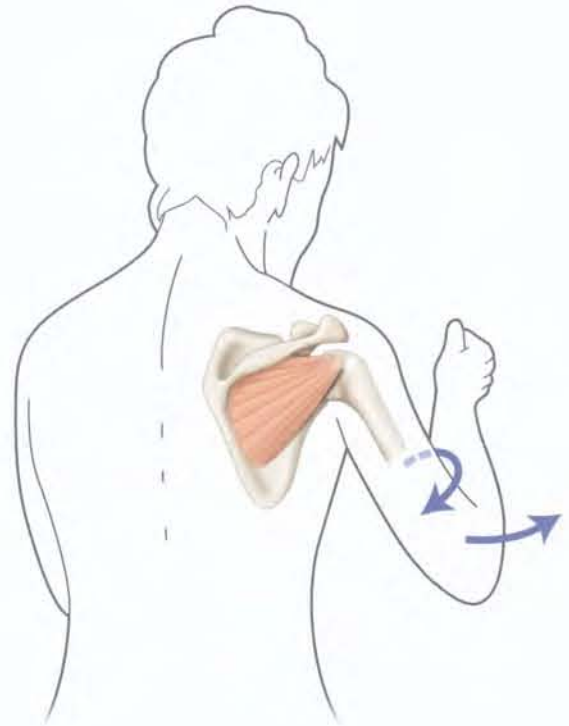


FIG. 10.27. Action du muscle infra-épineux

### C | MUSCLE INFRA-ÉPINEUX

**1 | Origine :** musculaire, sur les trois quarts médiaux de la fosse infra-épineuse et sur la face profonde du fascia infra-épineux.

**2 | Ventre :** large et triangulaire, ses fibres convergent obliquement en haut et latéralement vers un tendon épais qui adhère à la face postéro-supérieure de la capsule de l'articulation scapulo-humérale.

**3 | Terminaison :** sur la facette moyenne de la face postérieure du tubercule majeur de l'humérus.

**4 | Innervation :** le nerf suprascapulaire.

**5 | Action :** abducteur et rotateur latéral du bras (fig. 10.27).

### D | MUSCLE PETIT ROND

**1 | Origine :** musculaire, dans la fosse infra-épineuse, le long de la moitié supérieure du bord latéral de la scapula.

**2 | Ventre :** aplati et allongé, il longe le bord inférieur du muscle infra-épineux.

**3 | Terminaison :** par un tendon, sur la facette inférieure du tubercule majeur de l'humérus.

**4 | Innervation :** le nerf axillaire.

**5 | Action :** rotateur latéral du bras et adducteur accessoire (fig. 10.28).

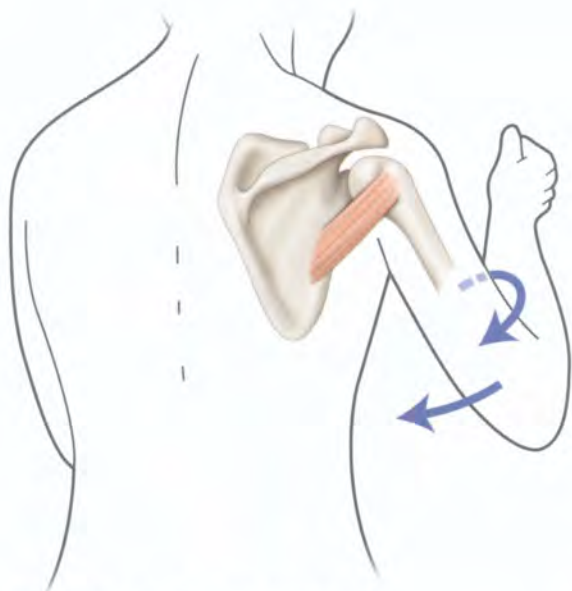


FIG. 10.28. Action du muscle petit rond

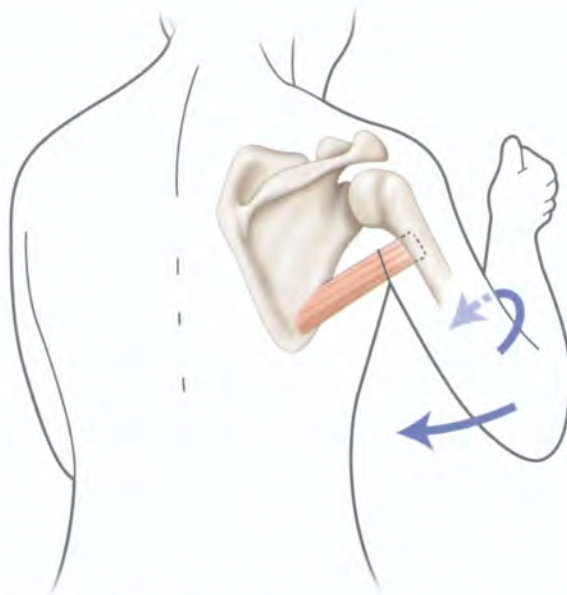


FIG. 10.29. Action du muscle grand rond

## E | MUSCLE GRAND ROND

**1 | Origine :** musculaire, dans la fosse infra-épineuse, le long de la moitié inférieure du bord latéral de la scapula.

**2 | Ventre :** épais et quadrangulaire, il se dirige obliquement en haut et en dehors, séparé du muscle petit rond par un espace, le *triangle scapulo-huméral*.

**3 | Terminaison :** par un large tendon, sur la crête du tubercule mineur de l'humérus, en arrière du muscle grand dorsal dont il est séparé par une *bourse synoviale*.

**4 | Innervation :** le nerf subscapulaire.

**5 | Action (fig. 10.29) :** adducteur et rotateur médial du bras.

## F | MUSCLE SUBSCAPULAIRE

**1 | Origine :** dans la fosse subscapulaire par des fibres musculaires et par des fibres tendineuses sur les crêtes de la fosse.

**2 | Ventre :** épais, multipenné et triangulaire, il se dirige obliquement en haut et latéralement, en adhérant à la capsule de l'articulation scapulo-humérale.

**3 | Terminaison :** par un court tendon, sur le tubercule mineur de l'humérus et la partie adjacente de sa crête.

**4 | Innervation :** le nerf subscapulaire.

**5 | Action :** rotateur médial du bras (fig. 10.30).

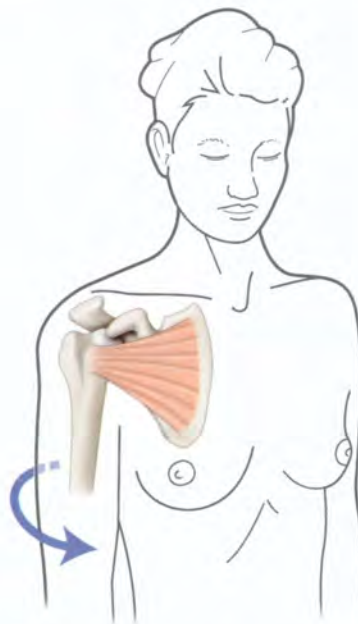


FIG. 10.30. Action du muscle subscapulaire

## 10.4 MUSCLES DU BRAS

Les muscles du bras comprennent deux groupes enveloppés par le fascia brachial :

- un **groupe antérieur**, fléchisseur : les muscles biceps brachial, coraco-brachial et brachial ;
- un **muscle postérieur**, extenseur : le muscle triceps brachial.

### A | FASCIA BRACHIAL

Le fascia brachial est mince, sauf en regard du muscle *triceps*. Il s'insère sur les épicondyles de l'humérus et sur l'olécrane. Il se continue avec les *fascias deltoïdien, axillaire, pectoral, et cubital* qui est tenu (*fig. 10.31*).

De sa face profonde partent des septums intermusculaires brachiaux latéral et médial qui délimitent des loges, les régions antérieures et postérieures du bras.

- Le **septum intermusculaire brachial latéral** s'insère sur le bord latéral de l'humérus, en dessous de la tubérosité deltoïdienne, et sur la crête supracondylo-latérale.
- Le **septum intermusculaire brachial médial**, plus épais, s'insère sur le bord médial de l'humérus, en

dessous de l'insertion du *muscle grand rond*, et sur la crête supracondylo-médiale.

### B | MUSCLE BICEPS BRACHIAL

Le muscle biceps brachial est constitué de deux chefs, long et court (*fig. 10.32*).

#### 1 | Origine (*fig. 10.33*)

a) Le **chef long** naît du *tubercule supraglénoïdal* de la scapula et du *bourrelet glénoïdal*. Il parcourt l'articu-

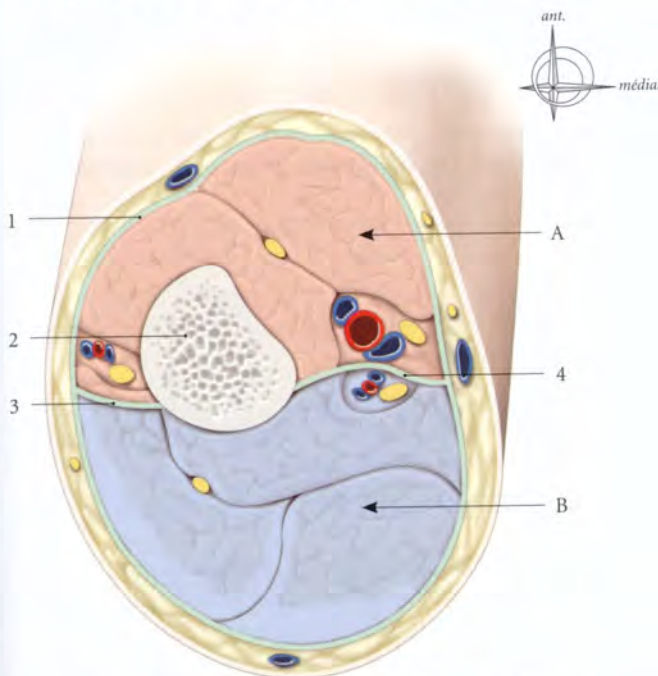


FIG. 10.31. Coupe du tiers proximal du bras (vue inférieure)

- |                       |  |
|-----------------------|--|
| A. région antérieure  | 3. septum intermusculaire brachial latéral |
| B. région postérieure | 4. septum intermusculaire brachial médial  |
| 1. fascia brachial    |  |
| 2. humérus            |  |

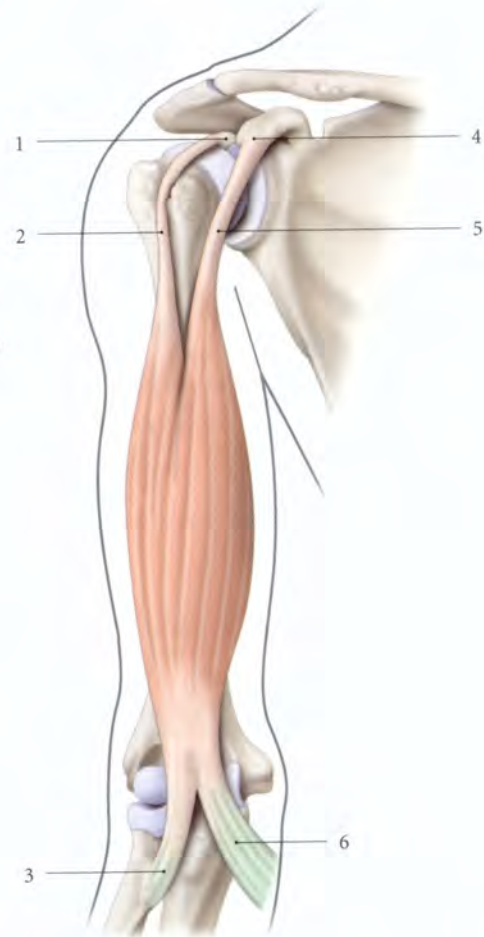
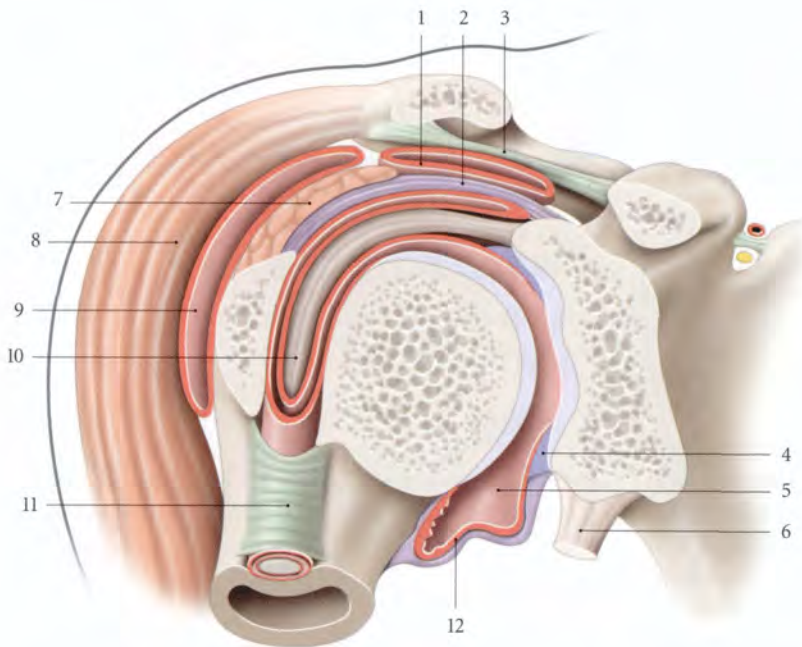


FIG. 10.32. Muscle biceps brachial

- |                             |                            |
|-----------------------------|----------------------------|
| 1. tubercule supraglénoïdal | 4. processus coracoïde     |
| 2. chef long                | 5. chef court              |
| 3. tubérosité du radius     | 6. aponévrose du m. biceps |

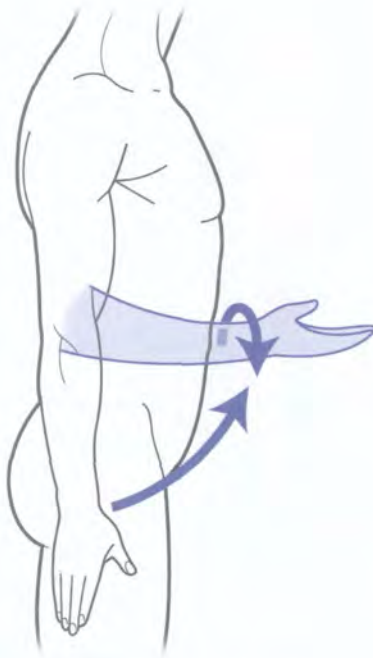


**FIG. 10.33. Articulation scapulo-humérale** (coupe frontale schématisée)

1. bourse subacromiale
2. capsule articulaire
3. lig. coraco-acromial
4. bourrelet glénoïdal
5. cavité articulaire
6. capsule articulaire et plis synoviaux
7. m. supra-épineux
8. m. deltoïde
9. bourse subdeltoïdienne
10. tendon du long chef du biceps brachial entouré d'une gaine synoviale
11. lig. huméral transverse
12. capsule articulaire

lation de l'épaule, au-dessus de tête humérale, et descend dans le sillon intertuberculaire entouré d'une gaine synoviale.

**b) Le chef court** naît de l'apex du *processus coracoïde* de la scapula.



**FIG. 10.34. Action du muscle biceps brachial**

**2 | Ventre :** aux deux chefs fait suite, au tiers moyen du bras, un ventre fusiforme et épais.

### 3 | Terminaison

**a) Le tendon est large et frontal.** Il se tord et devient sagittal avant de s'insérer sur la moitié postérieure de la *tubérosité du radius*.

**b) La bourse bicipito-radiale** s'interpose entre ce tendon et la partie antérieure de la tubérosité du radius.

**c) Du bord médial** du tendon se détache l'*aponévrose bicipitale* qui se perd dans le fascia antébrachial.

**4 | Innervation :** un rameau du nerf musculocutané pour chaque chef.

### 5 | Action (fig. 10.34)

- Fléchisseur de l'avant-bras.
- Supinateur si la main est en pronation.

### 6 | Réflexe bicipital (fig. 10.35)

- **Le sujet** présente l'avant-bras demi-fléchi.
- **L'examineur** saisit le coude par sa face postérieure, le pouce étant placé sur le tendon du biceps brachial. Il percute son pouce.
- **La réponse** est la flexion de l'avant-bras. Ce réflexe explore le nerf musculocutané et le niveau radiculaire C5.

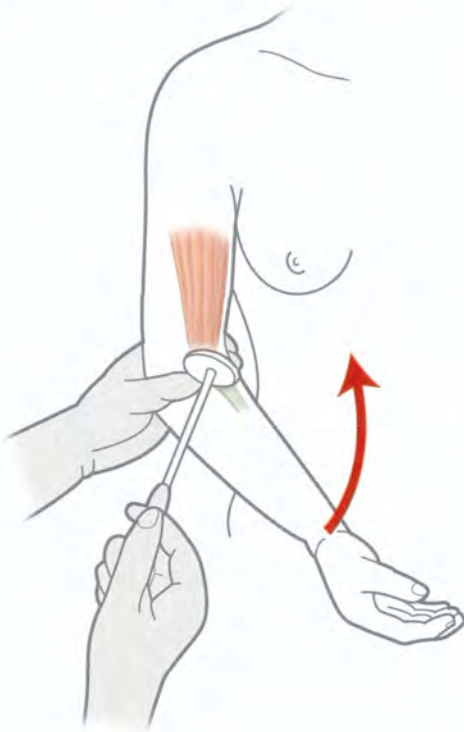


FIG. 10.35. Réflexe bicipital

### C | MUSCLE CORACO-BRACHIAL (fig. 10.36)

**1 | Origine :** sur le versant médial de l'apex du processus coracoïde, par un court tendon fusionné avec le chef court du biceps brachial.

**2 | Ventre :** allongé et aplati, il est traversé par le nerf musculo-cutané.

**3 | Terminaison :** sur le tiers moyen de la face médiale de l'humérus.

**4 | Innervation :** le nerf musculo-cutané.

**5 | Action :** fléchisseur et adducteur du bras (fig. 10.37).

### D | MUSCLE BRACHIAL

**1 | Origine** musculaire sur :

- la moitié inférieure des faces médiale et latérale de l'humérus;

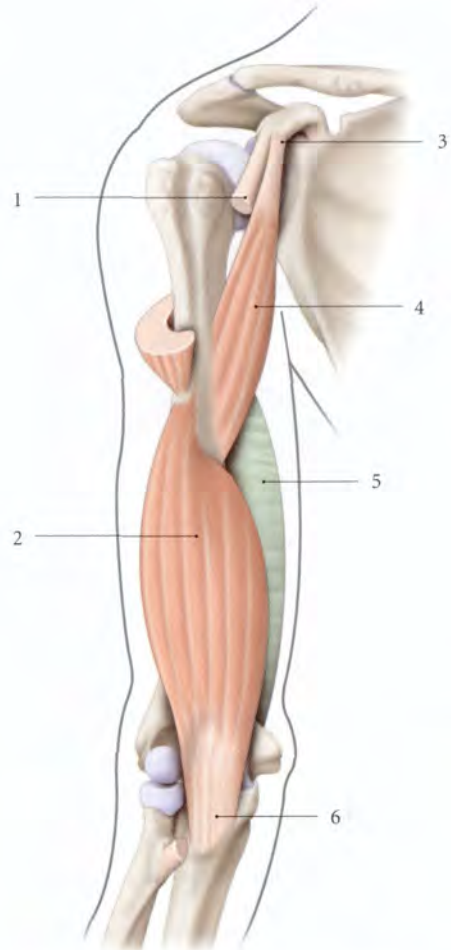


FIG. 10.36. Muscles brachial et coraco-brachial

1. chef court du biceps brachial
2. m. brachial
3. processus coracoïde
4. m. coraco-brachial
5. septum intermusculaire médial
6. tubérosité ulnaire

- les septums intermusculaires médial et latéral du bras.

**2 | Ventre :** épais, il est constitué de fibres verticales qui croisent l'articulation du coude et convergent vers un large tendon aplati, oblique en bas et médialement.

**3 | Terminaison :** sur la partie médiale de la tubérosité ulnaire.

**4 | Innervation :** le nerf musculo-cutané.

**5 | Action :** fléchisseur de l'avant-bras (fig. 10.38).

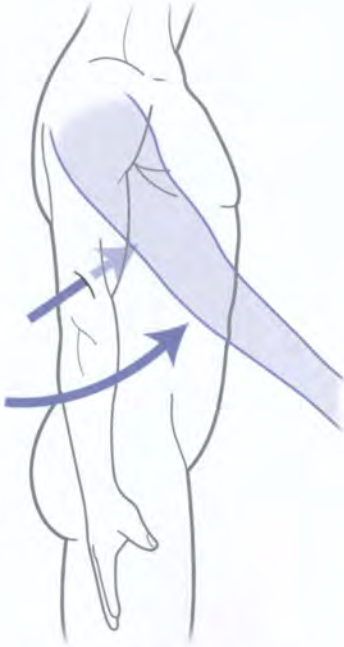

FIG. 10.37. Action du muscle coraco-brachial

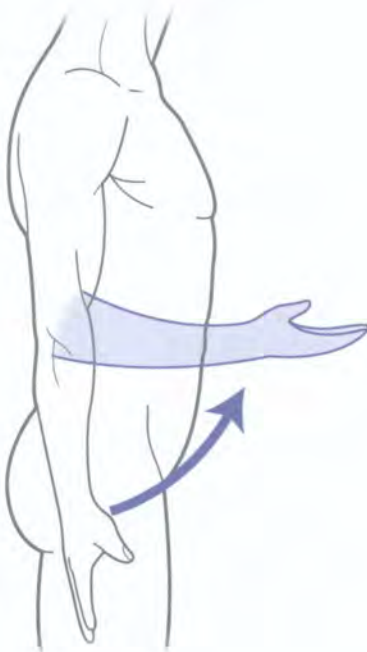


FIG. 10.38. Action du muscle brachial

## E | MUSCLE TRICEPS BRACHIAL

Le muscle *triceps brachial* est constitué de trois chefs : long, latéral et médial.

### 1 | Origine (fig. 10.39)

a) **Le chef long** : par un tendon sur le *tubercule infra-glénoïdal* et le *bouffret glénoïdal*<sup>8</sup>. Ce tendon se tord sur son axe (180° environ) et se divise en deux lames, antérieure et postérieure, dans l'interstice desquelles naissent les fibres musculaires.

b) **Le chef latéral** : par des fibres tendineuses sur la partie latérale de la face postérieure de l'*humérus*, du col chirurgical jusqu'à l'extrémité latérale du sillon du nerf radial qu'il enjambe, et sur le septum intermusculaire latéral.

c) **Le chef médial** : par des fibres musculaires sur le *septum musculaire médial* du bras, et sur la face posté-

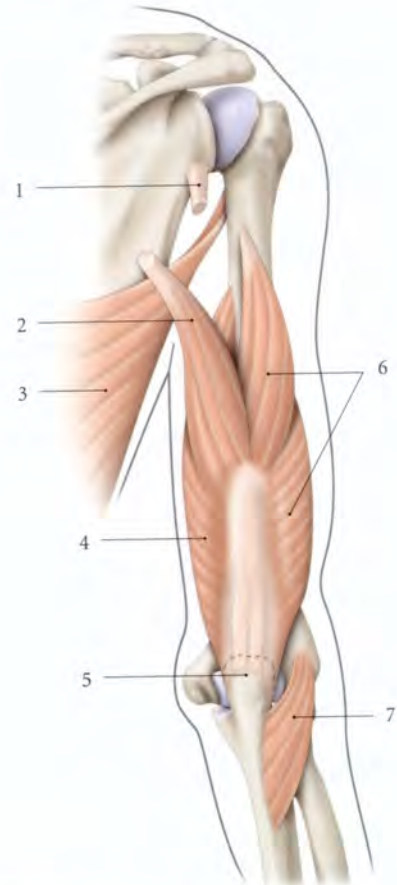


FIG. 10.39. Muscles triceps brachial et anconé

- |                             |                            |
|-----------------------------|----------------------------|
| 1. tubercule infraglénoïdal | 5. olécrane                |
| 2. chef long du triceps     | 6. chef latéral du triceps |
| 3. m. grand dorsal          | 7. m. anconé               |
| 4. chef médial du triceps   |                            |

8. Parfois sur le m. grand dorsal.

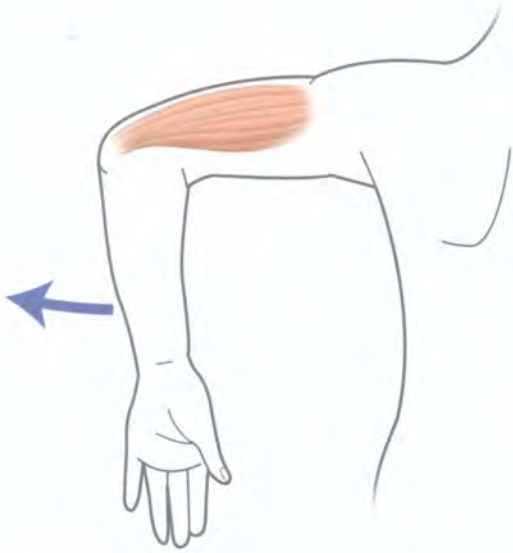


FIG. 10.40. Action du muscle triceps brachial

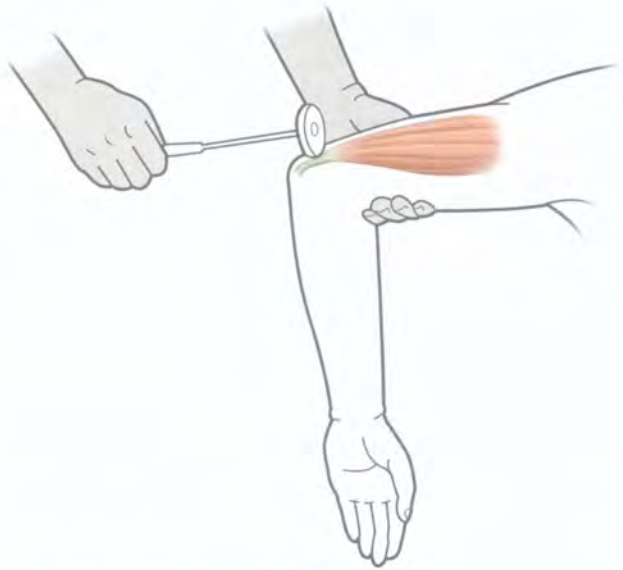


FIG. 10.41. Réflexe tricipital (C7)

rière du corps de l'humérus, en dessous du sillon du nerf radial.

**2 | Ventre :** volumineux, il présente vers le milieu de sa face postérieure un tendon terminal aplati d'avant en arrière.

a) *Les fibres du chef long* se terminent sur la face superficielle de ce tendon.

b) *Les fibres du chef latéral*, obliques en bas et médialement, se fixent à la face profonde et au bord latéral de ce tendon.

c) *Les fibres du chef médial*, obliques en bas et latéralement, se fixent à la face profonde et au bord médial de ce tendon.

### 3 | Terminaison

a) *Par un tendon*, sur la partie postérieure de la face supérieure de l'olécrane.  
Deux expansions fibreuses des bords du tendon se perdent dans le fascia antébrachial.

b) *Par des fibres musculaires* des chefs médial et latéral, sur les faces latérale et médiale de l'olécrane.

**4 | Innervation :** le nerf radial.

**5 | Action :** extenseur de l'avant-bras (fig. 10.40).

### 6 | Réflexe tricipital (fig. 10.41)

- *Le sujet* présente le bras en abduction soutenu par l'examineur, avec l'avant-bras pendant. *L'examineur* percute le tendon du triceps.
- *La réponse* est l'extension de l'avant-bras.
- Ce réflexe explore le nerf radial et le niveau radicaire C7.

## F | ESPACES AXILLAIRES

Les muscles ronds, le long chef du triceps brachial et l'humérus délimitent trois espaces axillaires, latéral, médial et inférieur<sup>9</sup> (fig. 10.42).

### 1 | Espace axillaire latéral

Il est carré et limité :

- latéralement, par le col chirurgical de l'humérus ;
- médialement, par le chef long du triceps ;
- en bas, par le muscle grand rond ;
- en haut, par le muscle petit rond.

Il livre passage au nerf axillaire et aux vaisseaux circulaires postérieurs de l'humérus.

9. Les muscles ronds et l'humérus délimitent le triangle scapulo-huméral qui est subdivisé par le chef du triceps en espaces axillaires latéral et médial.

## 2 | Espace axillaire médial

Il est triangulaire et limité :

- latéralement, par le *long chef du triceps*;
- en bas, par le *muscle grand rond*;
- en haut, par le *muscle petit rond*.

Il livre passage aux vaisseaux circonflexes de la scapula.

## 3 | Espace axillaire inférieur

Il est triangulaire et limité :

- médialement, par le *long chef du triceps*;
- en haut, par les *muscles grand rond et grand dorsal*;
- latéralement, par l'*humérus*.

Il livre passage au *nerf radial* et aux vaisseaux brachiaux profonds.

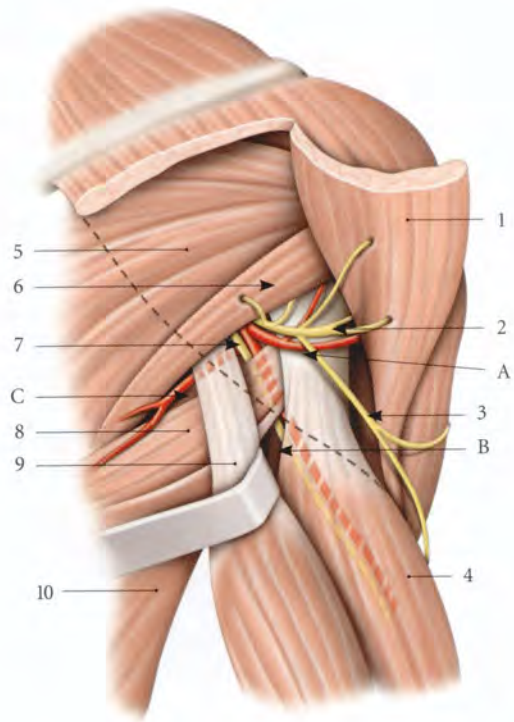


FIG. 10.42. Espaces axillaires

- |   |  |
|---|--|
| A. espace axillaire latéral               | 5. m. infra-épineux                            |
| B. espace axillaire inférieur             | 6. m. petit rond                               |
| C. espace axillaire médial                | 7. n. radial                                   |
| 1. m. déltoïde récliné                    | 8. m. grand rond                               |
| 2. n. axillaire                           | 9. long chef du m. triceps<br>brachial récliné |
| 3. n. cutané lat. sup. du bras            | 10. m. grand dorsal                            |
| 4. chef latéral du m. triceps<br>brachial |  |

## 10.5 MUSCLES DE L'AVANT-BRAS

Les muscles de l'avant-bras comprennent deux groupes enveloppés par le fascia antébrachial :

- un **groupe antérieur**, essentiellement fléchisseur, mais aussi pronateur ou supinateur;
- un **groupe postérieur**, extenseur.

### A | FASCIA ANTÉBRACHIAL

Il est plus épais en arrière et dans ses deux tiers supérieurs. Il est renforcé à la partie supérieure, par les expansions aponévrotiques des tendons des *muscles biceps et triceps brachiaux* (fig. 10.43).

Il s'insère sur l'olécrane et le bord postérieur de l'ulna.

Il se continue avec le fascia cubital, en haut, les rétina-culums des fléchisseurs et des extenseurs, en bas.

De sa face profonde part le septum intermusculaire latéral qui délimite avec la membrane interosseuse antébrachiale des loges, les régions antérieure et postérieure de l'avant-bras.

### 1 | Septum intermusculaire antébrachial latéral

Il se fixe sur le bord postérieur du radius au-dessous de l'insertion du *muscle supinateur*.

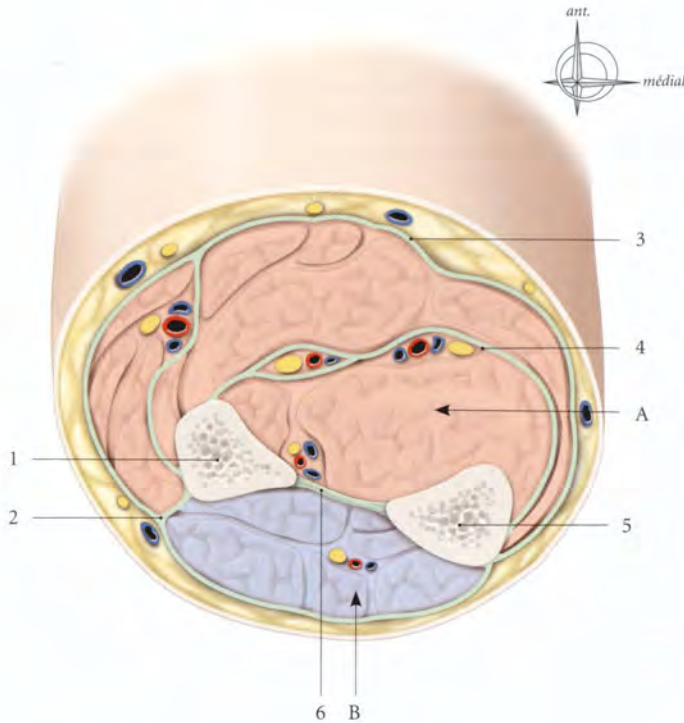
### 2 | Le septum intermusculaire antébrachial antérieur

C'est une lame interposée entre les deux plans des *muscles fléchisseurs*. Mince et celluleux en haut, il est épais et fibreux en bas où il s'insère sur le bord antérieur du radius et le bord postérieur de l'ulna.

### B | MUSCLES ANTÉRIEURS DE L'AVANT-BRAS

Ils sont organisés selon quatre plans qui sont successivement :

- le **plan superficiel** comprenant les *muscles brachioradial, rond pronateur, fléchisseur radial du carpe, long palmaire et fléchisseur ulnaire du carpe*;
- le **plan du muscle fléchisseur superficiel** des doigts;



**FIG. 10.43. Coupe du tiers distal de l'avant-bras (vue inférieure)**

- A. région antérieure
- B. région postérieure
- 1. radius
- 2. septum intermusculaire antébrachial latéral
- 3. fascia antébrachiale
- 4. septum intermusculaire antébrachial ant.
- 5. ulna
- 6. membrane interosseuse

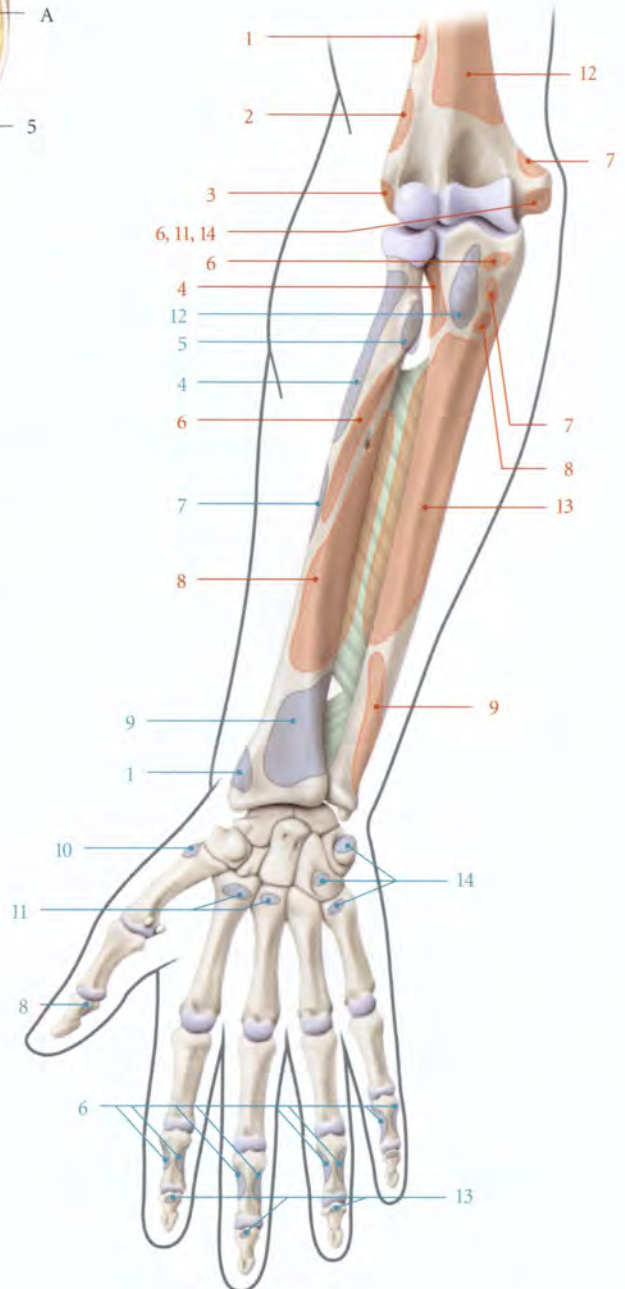
- le plan des muscles **fléchisseur profond** des doigts et **long fléchisseur du pouce**;
- le plan **profond** comprenant les *muscles supinateur* et *carré pronateur*.

Les muscles antérieurs de l'avant-bras sont tendus de l'extrémité distale de l'humérus, du radius et de l'ulna, aux os de la main, à l'exception des muscles supinateurs, rond pronateur et carré pronateur (fig. 10.44).

**FIG. 10.44. Insertions des muscles antérieurs de l'avant-bras**

**En rouge : origines**  
**En bleu : terminaisons**

- 1. m. brachio-radial
- 2. m. long extenseur radial du carpe
- 3. m. court extenseur radial du carpe
- 4. m. supinateur
- 5. m. biceps brachial
- 6. m. fléchisseur superficiel des doigts
- 7. m. rond pronateur
- 8. m. long fléchisseur du pouce
- 9. m. carré pronateur
- 10. m. long abducteur du pouce
- 11. m. fléchisseur radial du carpe
- 12. m. brachial
- 13. m. fléchisseur profond des doigts
- 14. m. fléchisseur ulnaire du carpe



## 1 | Muscle brachio-radial<sup>10</sup> (fig. 10.45)

### a) Origine

- Par des fibres tendineuses, sur le tiers inférieur du bord latéral de l'humérus.
- Par des fibres musculaires, sur le septum intermusculaire latéral du bras.

b) **Ventre** : allongé, il se prolonge par un tendon au tiers inférieur de l'avant-bras.

c) **Terminaison** : sur la face latérale de la base du processus styloïde du radius.

d) **Innervation** : le nerf radial.

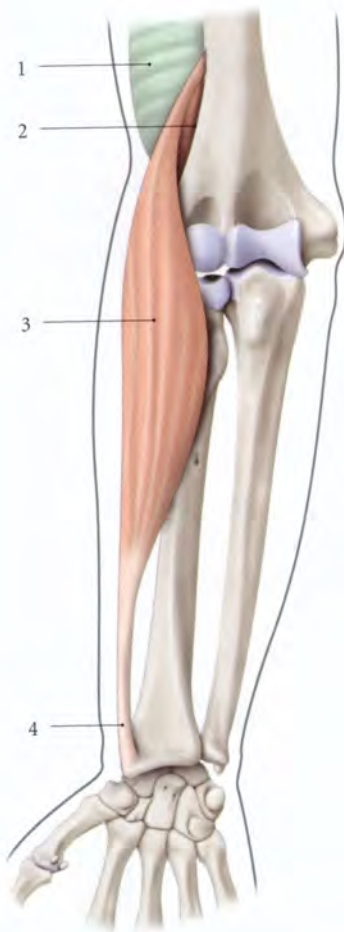


FIG. 10.45. Muscle brachio-radial (vue antérieure)

1. septum intermusculaire brachial latéral
2. bord latéral de l'humérus
3. ventre musculaire
4. processus styloïde du radius

e) **Action** (fig. 10.46)

- Fléchisseur de l'avant-bras lorsque celui-ci est en position fonctionnelle<sup>11</sup>.
- Supinateur lorsque la main est en pronation forcée.

f) **Réflexe brachio-radial**<sup>11</sup> (fig. 10.47)

- **Le sujet** présente l'avant-bras en position fonctionnelle.

**L'examineur** soutient le poignet et percute le tendon du muscle brachio-radial au niveau de la base du processus styloïde du radius.

- **La réponse** est la flexion de l'avant-bras.
- Ce réflexe explore le nerf radial et le niveau radiculaire C6.

## 2 | Muscle rond pronateur

Le muscle rond pronateur est constitué de deux chefs, huméral et ulnaire (fig. 10.48).

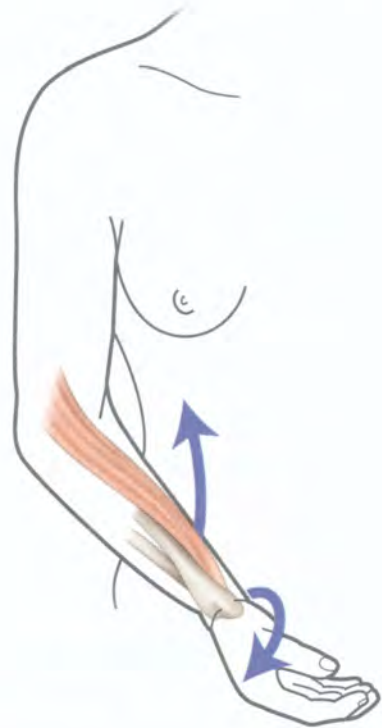


FIG. 10.46. Action du muscle brachio-radial

10. Ancien. : m. long supinateur.

11. Position de l'avant-bras, intermédiaire entre la pronation et la supination.

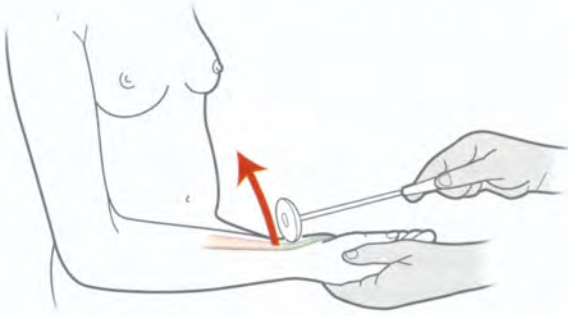


FIG. 10.47. Réflexe brachio-radial (C6)

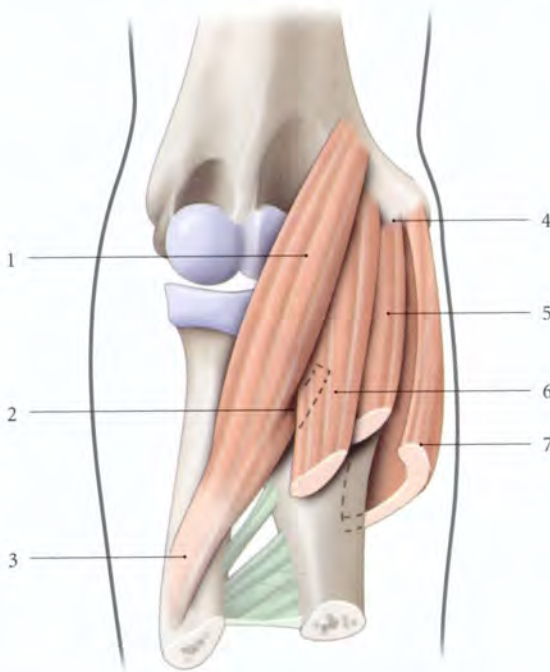


FIG. 10.48. Muscles de l'épicondyle médial de l'humérus

- |                                      |                                    |
|--------------------------------------|------------------------------------|
| 1. chef huméral du m. rond pronateur | 4. épicondyle médial               |
| 2. chef ulnaire du m. rond pronateur | 5. m. long palmaire                |
| 3. face latérale du radius           | 6. m. fléchisseur radial du carpe  |
|                                      | 7. m. fléchisseur ulnaire du carpe |

#### a) Origine

- Le **chef huméral**, volumineux, naît par un tendon de l'épicondyle médial de l'humérus et du fascia antébrachial.
- Le **chef ulnaire**, plus grêle, s'insère sur le *processus coronoïde* de l'ulna.

**b) Ventre :** les chefs fusionnent en un ventre aplati qui se dirige obliquement en bas et latéralement. Entre les deux chefs chemine le nerf médian.

**c) Terminaison :** par un court tendon, sur le tiers moyen de la face latérale du *radius*.

**d) Innervation :** le nerf médian.

**e) Action :** essentiellement pronateur de l'avant-bras (fig. 10.49).

### 3 | Muscle fléchisseur radial du carpe<sup>12</sup>

**a) Origine :** par un tendon sur la face antérieure de l'épicondyle médial de l'humérus et du fascia antébrachial.

**b) Ventre :** fusiforme, il se prolonge à la partie moyenne de l'avant-bras par un tendon qui traverse la partie latérale du canal carpien, isolée par une cloison fibreuse.

**c) Terminaison :** sur la face palmaire de la base des métacarpiens II et III (fig. 10.50).

**d) Innervation :** le nerf médian.

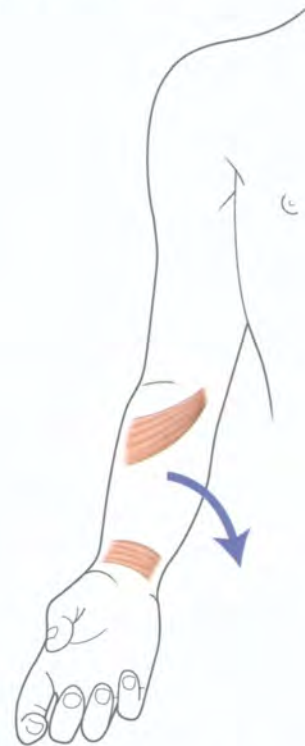
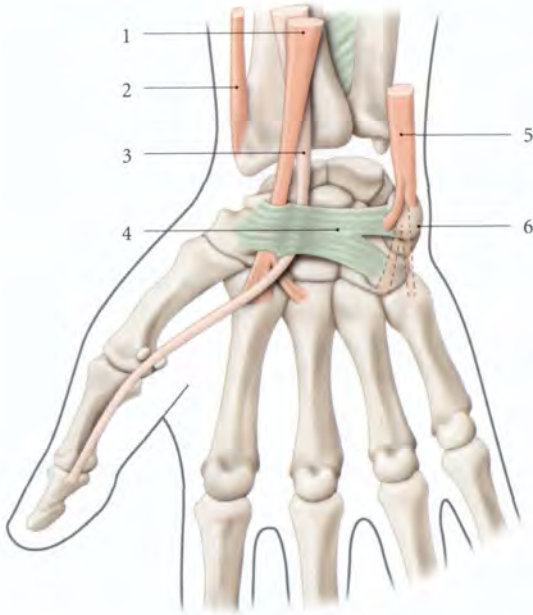


FIG. 10.49. Action des muscles rond et carré pronateurs

12. Ancien. : m. grand palmaire.

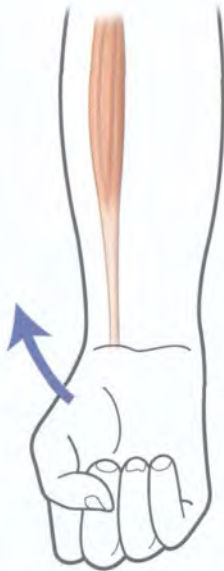

**FIG. 10.50. Terminaisons des muscles superficiels de la loge antérieure de l'avant-bras**

- |                                   |                                    |
|-----------------------------------|------------------------------------|
| 1. m. fléchisseur radial du carpe | 4. rétinaculum des fléchisseurs    |
| 2. m. brachio-radial              | 5. m. fléchisseur ulnaire du carpe |
| 3. m. long fléchisseur du pouce   | 6. os pisiforme                    |

**e) Action (fig. 10.51)**

- Fléchisseur du poignet.
- Accessoirement, abducteur de la main.



**FIG. 10.51 Action du muscle fléchisseur radial du carpe**

#### 4 | Muscle long palmaire<sup>13</sup>

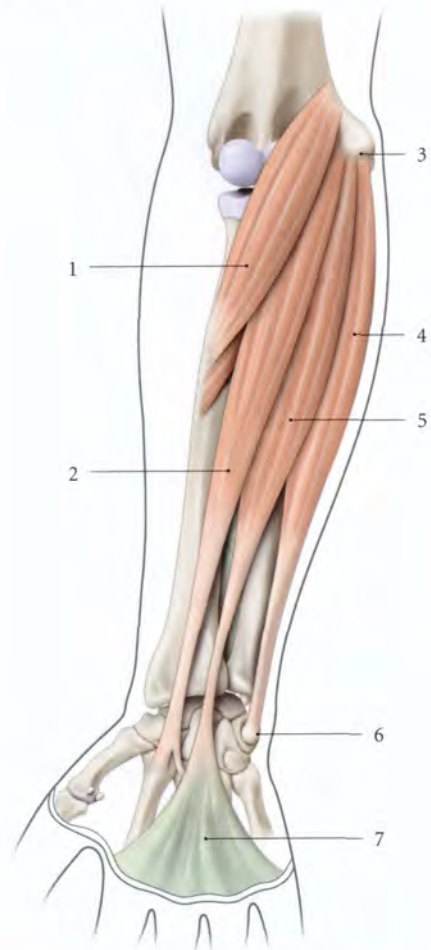**a) Origine :** sur la face antérieure de l'épicondyle médial de l'humérus et sur le fascia antébrachial (fig. 10.52).

**b) Ventre :** grêle, il descend entre les fléchisseurs radial et ulnaire du carpe.

**c) Terminaison :** son tendon grêle s'étale au niveau du carpe et se continue avec l'aponévrose palmaire.

**d) Innervation :** le nerf médian.

**e) Action :** tenseur de l'aponévrose palmaire et fléchisseur de la main.



**FIG. 10.52. Muscles superficiels de l'avant-bras**

- |                                    |                        |
|------------------------------------|------------------------|
| 1. m. rond pronateur               | 5. m. long palmaire    |
| 2. m. fléchisseur radial du carpe  | 6. os pisiforme        |
| 3. épicondyle médial               | 7. aponévrose palmaire |
| 4. m. fléchisseur ulnaire du carpe |                        |

13. Ancien. : m. petit palmaire.

## 5 | Muscle fléchisseur ulnaire du carpe<sup>14</sup>

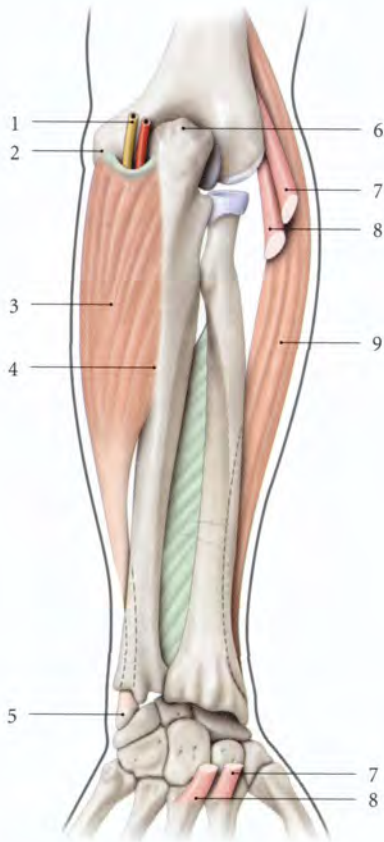
Le muscle fléchisseur ulnaire du carpe est formé de deux chefs, *huméral* et *ulnaire* (fig. 10.53).

### a) Origine tendineuse

- Le **chef huméral** naît du sommet de l'*épicondyle médial* de l'humérus.
- Le **chef ulnaire** naît de l'olécrane et des deux tiers supérieurs du bord postérieur de l'*ulna*.

Les chefs sont unis par une *arcade fibreuse* d'où partent des fibres musculaires.

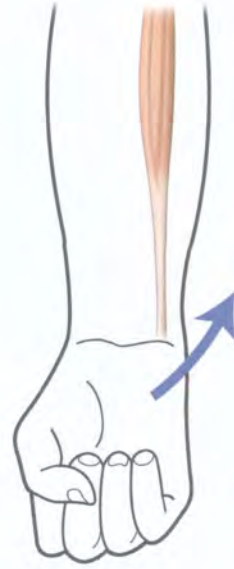**b) Ventre :** allongé, il se prolonge par un tendon au tiers moyen de l'avant-bras.



**FIG. 10.53. Muscles des bords latéral et médial de l'avant-bras (vue postérieure)**

- |   |  |
|---|--|
| 1. n. ulnaire<br>et a. collatérale ulnaire sup. | 6. olécrane                              |
| 2. épicondyle médial                            | 7. m. long extenseur radial<br>du carpe  |
| 3. m. fléchisseur ulnaire du carpe              | 8. m. court extenseur radial<br>du carpe |
| 4. bord post. de l'ulna                         | 9. m. brachio-radial                     |
| 5. os pisiforme                                 |  |

14. Ancien. : m. cubital antérieur.



**FIG. 10.54. Action du muscle fléchisseur ulnaire du carpe**

### c) Terminaison

- Sur l'*os pisiforme* et ses ligaments.
- Accessoirement, sur la base du métacarpien V et sur l'*os hamatum*.

**d) Innervation :** le nerf ulnaire.

**e) Action :** fléchisseur et adducteur de la main (fig. 10.54).

### f) Réflexe ulnaire

- **Le sujet** présente l'avant-bras demi-fléchi et en supination légère. **L'examineur** percute le processus styloïde ulnaire.
- **La réponse** est une flexion des doigts et une adduction discrète de la main.
- Ce réflexe explore le médian et le niveau radiculaire C8.

## 6 | Muscle fléchisseur superficiel des doigts<sup>15</sup>

Le muscle fléchisseur superficiel des doigts est formé de deux chefs, *huméro-ulnaire* et *radial* (fig. 10.55).

15. Ancien. : m. fléchisseur commun superficiel des doigts.

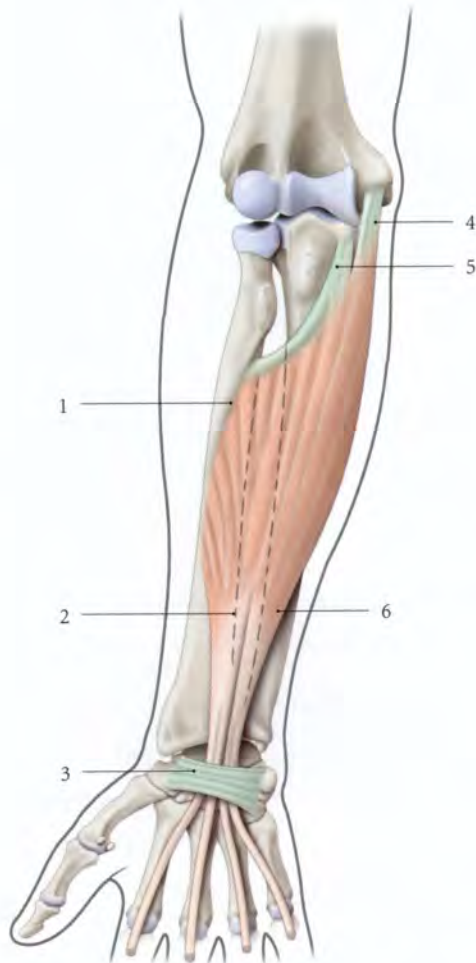


FIG. 10.55. Muscle fléchisseur superficiel des doigts

- |                                 |                                  |
|---------------------------------|----------------------------------|
| 1. bord ant. du radius          | 4. épicondyle médial             |
| 2. chef radial                  | 5. processus coronoïde de l'ulna |
| 3. rétinaculum des fléchisseurs | 6. chef huméro-ulnaire           |

**a) Origine tendineuse**

- Le **chef huméro-ulnaire** naît de l'épicondyle médial de l'humérus et du *processus coronoïde* de l'ulna.
- Le **chef radial** naît de la moitié supérieure du bord antérieur du *radius*.

Les chefs sont unis par une *arcade fibreuse* d'où partent des fibres musculaires.

**b) Ventre :** il est disposé en deux plans.

- Le chef huméro-ulnaire, superficiel, donne les tendons des doigts III et IV.
- Le chef radial, profond, parfois digastrique, donne les tendons des doigts II et V.

**c) Terminaison (fig. 10.56)**

- Les tendons traversent le canal carpien.
- Chaque tendon glisse sous la gaine fibreuse d'un doigt.
- Au niveau de l'articulation métacarpo-phalangienne, chaque tendon se divise en deux languettes, qui contournent le tendon du fléchisseur profond correspondant, et sous ce dernier se fusionnent de nouveau par leur bord axial, avant de se fixer sur la face palmaire de la *phalange intermédiaire*.

**d) Innervation :** le nerf médian.

**e) Action :** fléchisseur des phalanges moyennes des doigts 2 à 5 sur les phalanges proximales, puis de ces dernières sur les métacarpiens et de la main sur l'avant-bras (fig. 10.57).

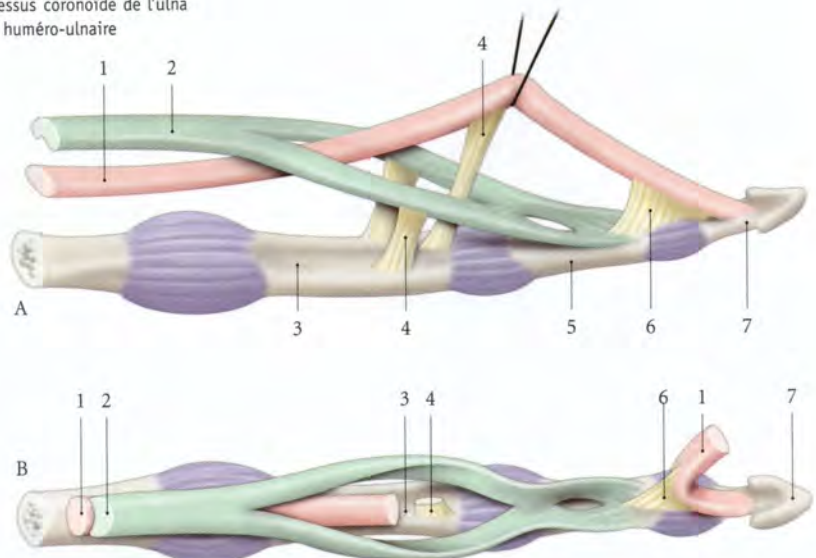


FIG. 10.56. Tendons des muscles fléchisseurs superficiel et profond des doigts

- A. vue latérale  
B. vue supérieure

- |                                       |                       |                           |
|---------------------------------------|-----------------------|---------------------------|
| 1. fléchisseur profond des doigts     | 3. phalange proximale | 5. phalange intermédiaire |
| 2. fléchisseur superficiel des doigts | 4. vinculum long      | 6. vinculum court         |
|                                       |                       | 7. phalange distale       |



FIG. 10.57. Action du muscle fléchisseur superficiel des doigts

## 7 | Muscle fléchisseur profond des doigts<sup>16</sup> (fig. 10.58)

### a) Origine musculaire

- Sur les deux tiers supérieurs des faces antérieure et médiale de l'*ulna* jusqu'à l'olécrane.
- Sur la *membrane interosseuse antébrachiale*.
- Au-dessous de la tubérosité du *radius*.

**b) Ventre :** épais et large, il se continue par quatre tendons qui traversent le canal carpien et divergent à la face palmaire de la main.

### c) Terminaison

- Au niveau de la *phalange proximale*, chaque tendon passe dans un anneau formé par le dédoublement du tendon fléchisseur superficiel correspondant.
- Chaque tendon se fixe sur la face palmaire de la base de la *phalange distale* des doigts 2 à 5.

### d) Innervation

- Le nerf ulnaire pour sa moitié médiale du muscle.
- Le nerf médian pour sa moitié latérale.

**e) Action :** fléchisseur des phalanges distales des doigts 2 à 5 sur les phalanges moyennes, des phalanges moyennes sur les proximales, des phalanges proximales sur les métacarpiens et de la main sur l'avant-bras (fig. 10.59).

## 8 | Muscle long fléchisseur du pouce

### a) Origine musculaire

- Sur les trois quart supérieurs de la face antérieure du *radius*.
- Sur la *membrane interosseuse antébrachiale*.
- Parfois sur le bord latéral du processus coronoïde.

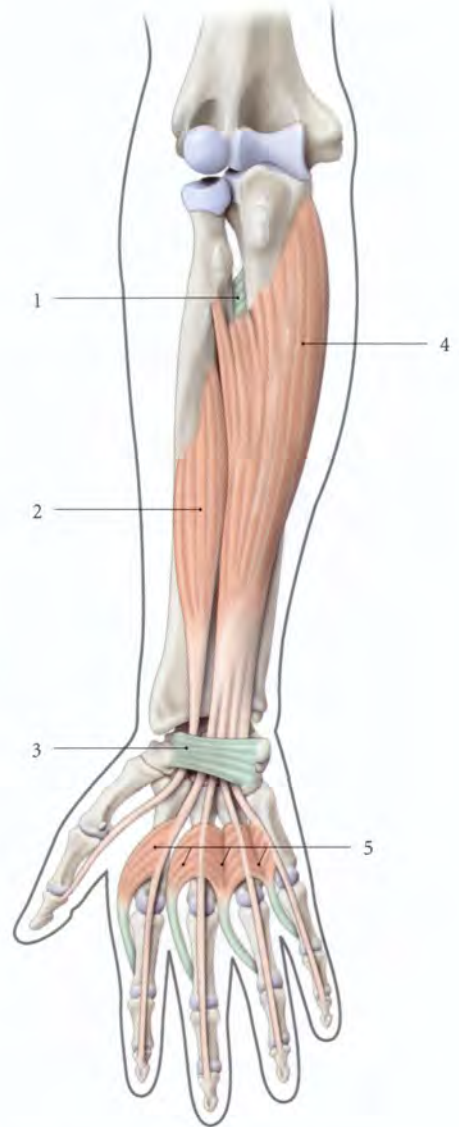


FIG. 10.58. Muscles profonds de la loge antérieure de l'avant-bras

- |                                 |                                      |
|---------------------------------|--------------------------------------|
| 1. membrane interosseuse        | 4. m. fléchisseur profond des doigts |
| 2. m. long fléchisseur du pouce | 5. mm. lombricaux                    |
| 3. rétinaculum des fléchisseurs |                                      |

**b) Ventre :** épais et unipenné, il donne naissance par son bord médial à un tendon qui traverse la partie latérale du canal carpien et l'éminence thénar, entre les chefs du *muscle court fléchisseur* du pouce.

**c) Terminaison :** face palmaire de la base de la *phalange distale* du pouce.

**d) Innervation :** le nerf médian.

16. Ancien. : m. fléchisseur commun profond des doigts.

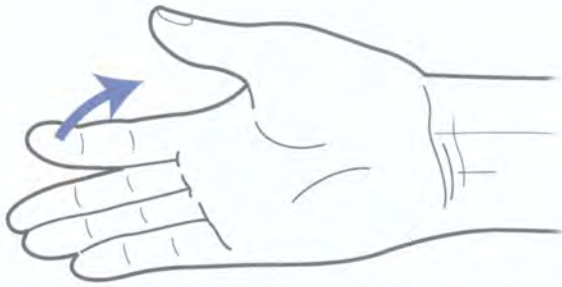

FIG. 10.59. Action principale du muscle fléchisseur profond des doigts

**e) Action (fig. 10.60)**

Fléchisseur de la phalange distale du pouce sur la phalange proximale, puis cette dernière sur le premier métacarpien.

**9 | Muscle supinateur<sup>17</sup>**

Le muscle supinateur est constitué de deux faisceaux, superficiel et profond, séparés par la branche profonde du nerf radial.

**a) Origine (fig. 10.61)**

- Le faisceau superficiel naît sur la partie inférieure de l'épicondyle latéral de l'humérus, sur le ligament collatéral radial (faisceau moyen) et sur la crête du muscle supinateur de l'ulna.
- Le faisceau profond naît dans la fosse supinatrice.

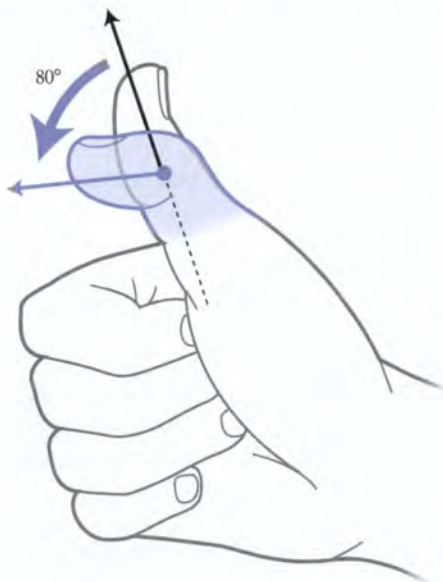


FIG. 10.60. Action principale du muscle long fléchisseur du pouce

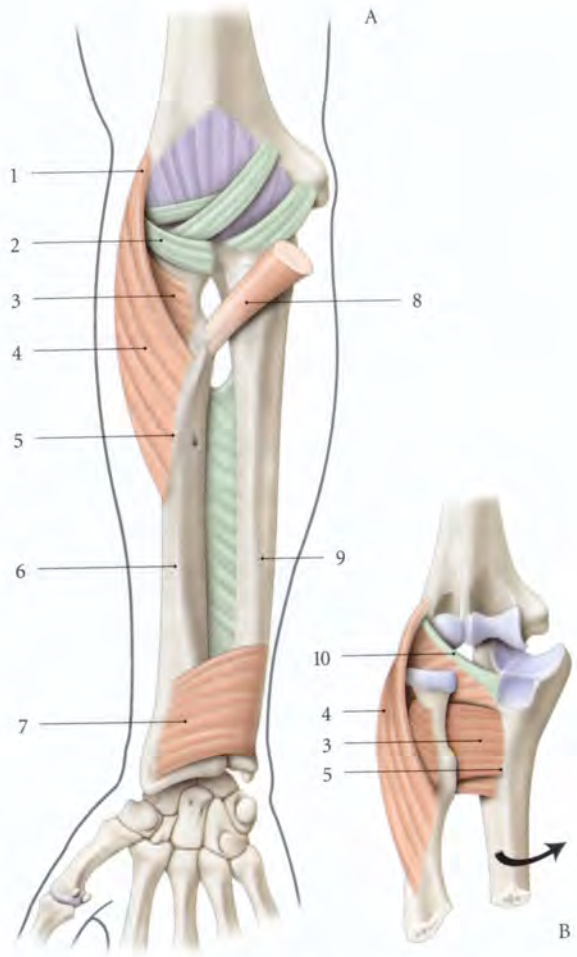


FIG. 10.61. Muscles supinateur et carré pronateur

- |   |                            |
|---|----------------------------|
| A. vue antérieure                                       | 5. crête du m. supinateur  |
| B. vue latérale; les os sont écartés les uns des autres | 6. radius                  |
| 1. épicondyle latéral                                   | 7. m. carré pronateur      |
| 2. lig. annulaire du radius                             | 8. m. biceps brachial      |
| 3. chef profond du m. supinateur                        | 9. ulna                    |
| 4. chef superficiel du m. supinateur                    | 10. lig. collatéral radial |

**b) Ventre :** épais, ses fibres contournent en spirale le tiers supérieur du radius. Il est divisé en deux faisceaux, superficiel et profond, entre lesquels passe la branche profonde du nerf radial.

**c) Terminaison**

- Le faisceau superficiel s'insère sur la partie supérieure oblique du bord antérieur du radius.
- Le faisceau profond se termine sur la face postéro-latérale du col du radius, en arrière de la terminaison du chef superficiel.

17. Ancien. : m. court supinateur.



FIG. 10.62. Action du muscle supinateur

d) **Innervation** : le nerf radial.

e) **Action** : supinateur de l'avant-bras (fig. 10.62).

## 10 | Muscle carré pronateur<sup>18</sup>

a) **Origine** : par des fibres musculaires sur le quart inférieur de la face antérieure de l'ulna.

b) **Ventre** : quadrilatère, il est constitué de fibres transversales.

c) **Terminaison** : sur le quart inférieur du bord médial et de la face antérieure du radius.

d) **Innervation** : le nerf interosseux antérieur, branche du nerf médian.

e) **Action** : pronateur (fig. 10.63).

## C | MUSCLES POSTÉRIEURS DE L'AVANT-BRAS

Ils sont organisés selon deux plans, superficiel et profond.

• Le **plan superficiel** comprend les *muscles long extenseur radial du carpe, court extenseur radial du carpe, extenseur commun des doigts, extenseur du petit doigt, extenseur ulnaire du carpe et anconé*.

18. Ancien. : m. cubito-pronateur.

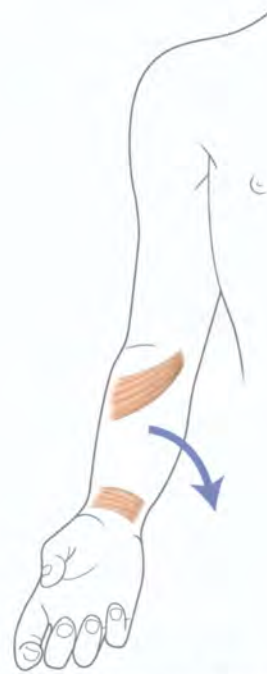

FIG. 10.63. Action des muscles rond et carré pronateurs

• Le **plan profond**, destiné essentiellement au pouce, est formé des *muscles long abducteur du pouce, court extenseur du pouce, long extenseur du pouce et extenseur de l'index*.

Les muscles postérieurs de l'avant-bras sont tendus de l'extrémité distale de l'humérus, du radius et de l'ulna, aux os de la main, à l'exception du muscle anconé (fig. 10.64).

## 1 | Muscle long extenseur radial du carpe<sup>19</sup> (fig. 10.65)

a) **Origine musculaire**

- Sur la *crête supracondylaire latérale* de l'humérus.
- Sur le *septum intermusculaire latéral* du bras.

b) **Ventre** : allongé, il se prolonge par un long tendon qui s'engage sous le rétinaculum des extenseurs et sous les tendons destinés au pouce.

c) **Terminaison** : sur la face dorsale de la *base du métacarpien II*.

d) **Innervation** : le nerf radial.

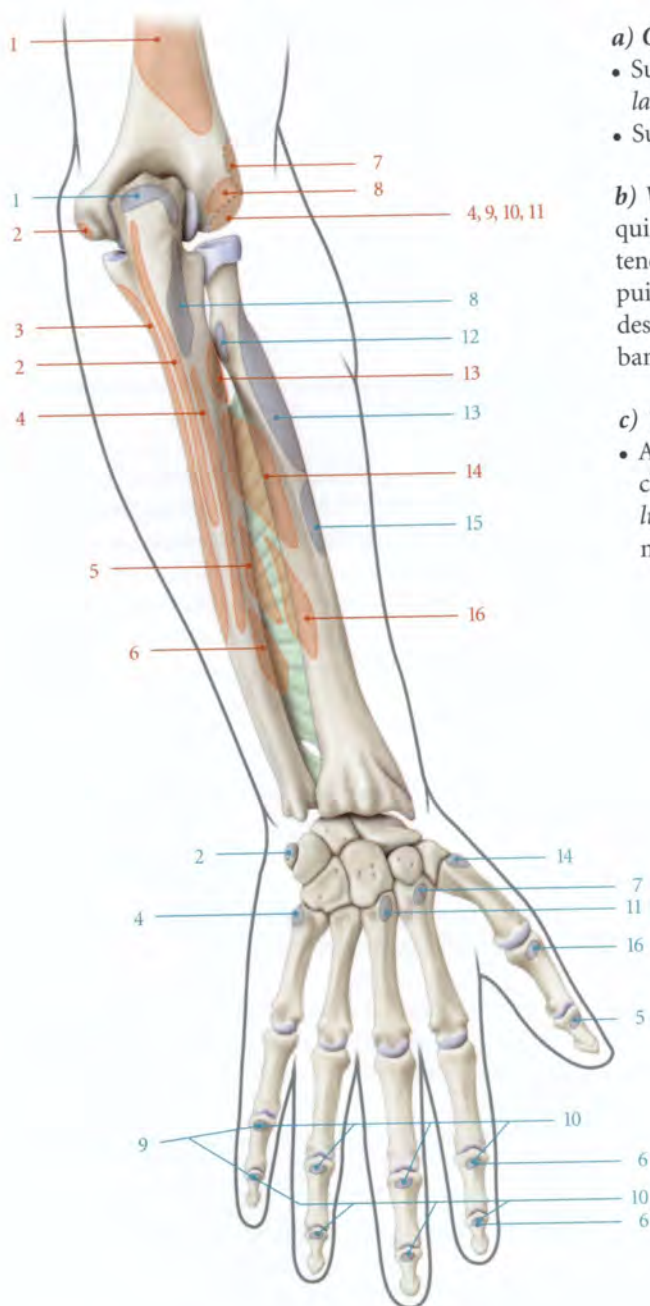
e) **Action** : extenseur et abducteur de la main (fig. 10.66).

19. Ancien. : m. 1<sup>er</sup> radial.

## 2 | Muscle court extenseur radial<sup>20</sup>

a) **Origine** : sur la face antérieure de l'épicondyle latéral de l'humérus.

b) **Ventre** : allongé, il se prolonge par un long tendon qui s'engage sous le rétinaculum des extenseurs et sous les tendons destinés au pouce.



20. Ancien. : m. 2<sup>e</sup> radial.

c) **Terminaison** : face dorsale de la base du métacarpien III.

d) **Innervation** : le nerf radial.

e) **Action** : extenseur et abducteur de la main.

## 3 | Muscle extenseur des doigts

a) **Origine**

- Sur les faces antérieure et inférieure de l'épicondyle latéral de l'humérus.
- Sur le fascia antébrachial.

b) **Ventre** : volumineux, il se prolonge par un tendon qui se divise au tiers inférieur de l'avant-bras en quatre tendons qui passent sous le rétinaculum des extenseurs, puis divergent vers leur doigt respectif. À la face dorsale des métacarpiens, ces tendons sont solidarisés par des bandelettes fibreuses : les *connexions intertendineuses*.

c) **Terminaison** (fig. 10.67)

- Au niveau de l'articulation métacarpo-phalangienne, chaque tendon émet par sa face profonde un *vinculum long* qui s'insère à la base de la phalange proximale.

FIG. 10.64. Insertions des muscles postérieurs de l'avant-bras

En rouge : origines

En bleu : terminaisons

1. m. triceps brachial
2. m. fléchisseur ulnaire du carpe
3. m. fléchisseur profond des doigts
4. m. extenseur ulnaire du carpe
5. m. long extenseur du pouce
6. m. extenseur de l'index
7. m. long extenseur radial du carpe
8. m. anconé
9. m. extenseur du petit doigt
10. m. extenseur des doigts
11. m. court extenseur radial du carpe
12. m. biceps brachial
13. m. supinateur
14. m. long abducteur du pouce
15. m. rond pronateur
16. m. court extenseur du pouce

- Au niveau de la phalange proximale, des expansions tendineuses des *muscles interosseux et lombricaux* s'insèrent sur ses bords.
- Il est recouvert de l'*aponévrose dorsale du doigt* correspondant (voir muscles interosseux de la main).
- Puis, au niveau de la tête de la phalange proximale, il se divise en trois languettes : une moyenne, qui se fixe à la face dorsale de la *phalange moyenne*, et deux

latérales, qui s'insèrent à la face dorsale de la *phalange distale*.

**d) Innervation :** la branche profonde du nerf radial.

**e) Action**

- Extenseur des phalanges distales et moyennes.
- Il participe à l'extension des phalanges proximales, en association avec les *muscles interosseux*, sur les métacarpiens et la main sur l'avant-bras (fig. 10.68).

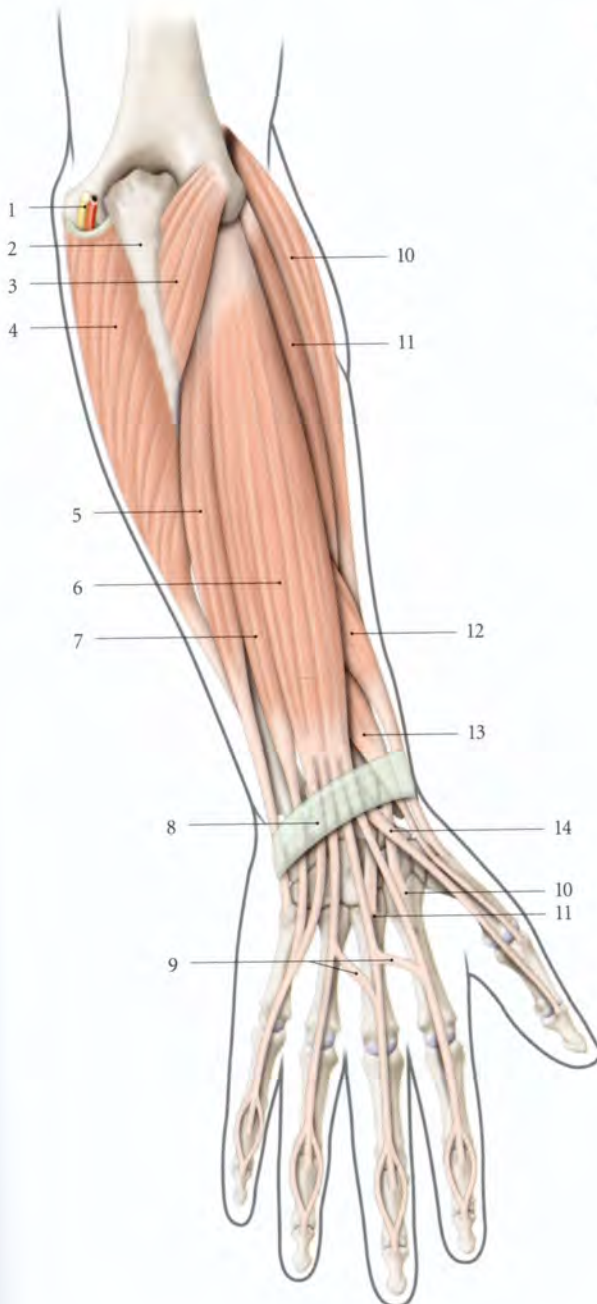
#### 4 | Muscle extenseur du petit doigt

**a) Origine :** sur l'*épicondyle latéral* de l'humérus et le fascia antébrachial.

**b) Ventre :** grêle, son tendon passe sous le rétinaculum des extenseurs.

**c) Terminaison :** il s'unit au voisinage du métacarpien V au tendon de l'*extenseur des doigts* destiné au 5<sup>e</sup> doigt.

**d) Innervation :** la branche profonde du nerf radial.



**FIG. 10.65. Muscles superficiels de la loge postérieure de l'avant-bras**

1. n. ulnaire et a. collatérale ulnaire sup.
2. olécrane
3. m. anconé
4. m. fléchisseur ulnaire du carpe
5. m. extenseur ulnaire du carpe
6. m. extenseur des doigts
7. m. extenseur du petit doigt
8. rétinaculum des extenseurs
9. connexion intertendineuse
10. m. long extenseur radial du carpe
11. m. court extenseur radial du carpe
12. m. long abducteur du pouce
13. m. court extenseur du pouce
14. m. long extenseur du pouce

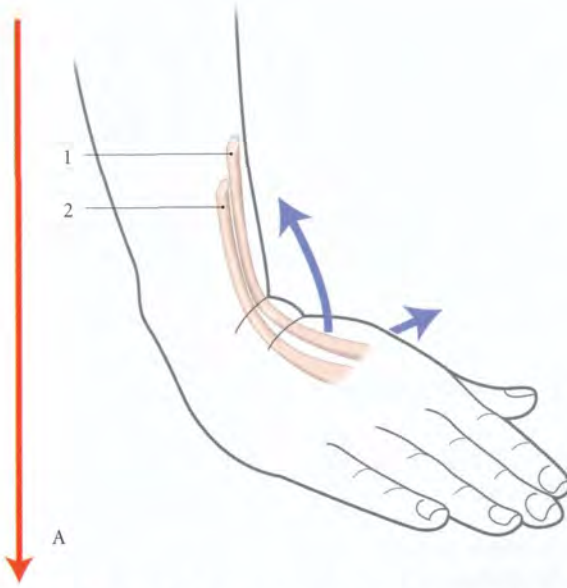

FIG. 10.66. Action des muscles long extenseur radial du carpe (1) et court extenseur radial du carpe (2)

A. axe du corps

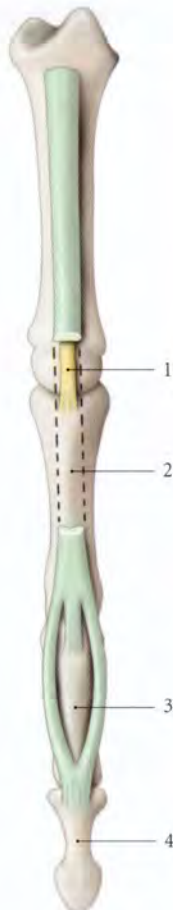


FIG. 10.67. Terminaison d'un tendon du muscle extenseur des doigts

1. vinculum long
2. phalange proximale
3. phalange moyenne
4. phalange distale

e) **Action** : il renforce, pour le dernier doigt, l'action de l'extenseur des doigts.

## 5 | Muscle extenseur ulnaire du carpe<sup>21</sup>

### a) Origine

- Sur la face postéro-inférieure de l'épicondyle latéral de l'humérus.
- Sur le versant latéral du bord postérieur de l'ulna.
- Sur la face profonde du fascia antébrachial.

b) **Ventre** : allongé, il se prolonge par un long tendon qui glisse sous le rétinaculum des extenseurs.

c) **Terminaison** : la face dorsale de la base du métacarpien V.

d) **Innervation** : la branche profonde du nerf radial.

e) **Action** : extenseur et adducteur de la main.

## 6 | Muscle anconé

a) **Origine** : par un tendon, sur la face postérieure de l'épicondyle latéral de l'humérus.

b) **Ventre** : triangulaire, ses fibres musculaires s'étalent vers l'ulna.

### c) Terminaison

- Sur la face latérale et postérieure de l'olécrane.
- Sur le quart supérieur du bord postérieur de l'ulna.

d) **Innervation** : le nerf radial.

e) **Action** : extenseur accessoire de l'avant-bras.

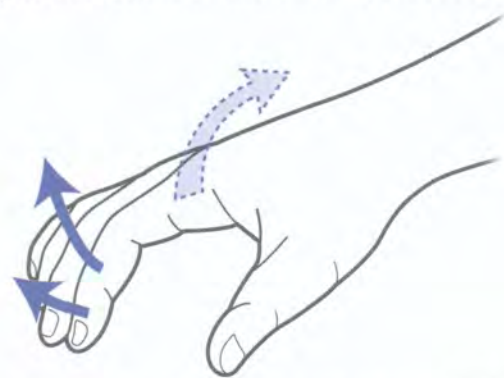


FIG. 10.68. Action principale du muscle extenseur des doigts

21. Ancien : m. cubital postérieur.

## 7 | Muscle long abducteur du pouce

(fig. 10.69)

### a) Origine musculaire

- Sur la face postérieure de l'*ulna*.
- Sur la membrane interosseuse antébrachiale.
- Sur la partie moyenne de la face postérieure du *radius*.

**b) Ventre :** fusiforme, il se prolonge par un long tendon, oblique en bas et latéralement, qui passe sous le rétinaculum des extenseurs.

**c) Terminaison :** sur le versant latéral de la base du *métacarpien I*. Elle donne souvent une expansion fibreuse au muscle court abducteur du pouce.

**d) Innervation :** la branche profonde du nerf radial.

### e) Action (fig. 10.70)

- Abducteur et extenseur du pouce.
- Participe à l'abduction de la main.

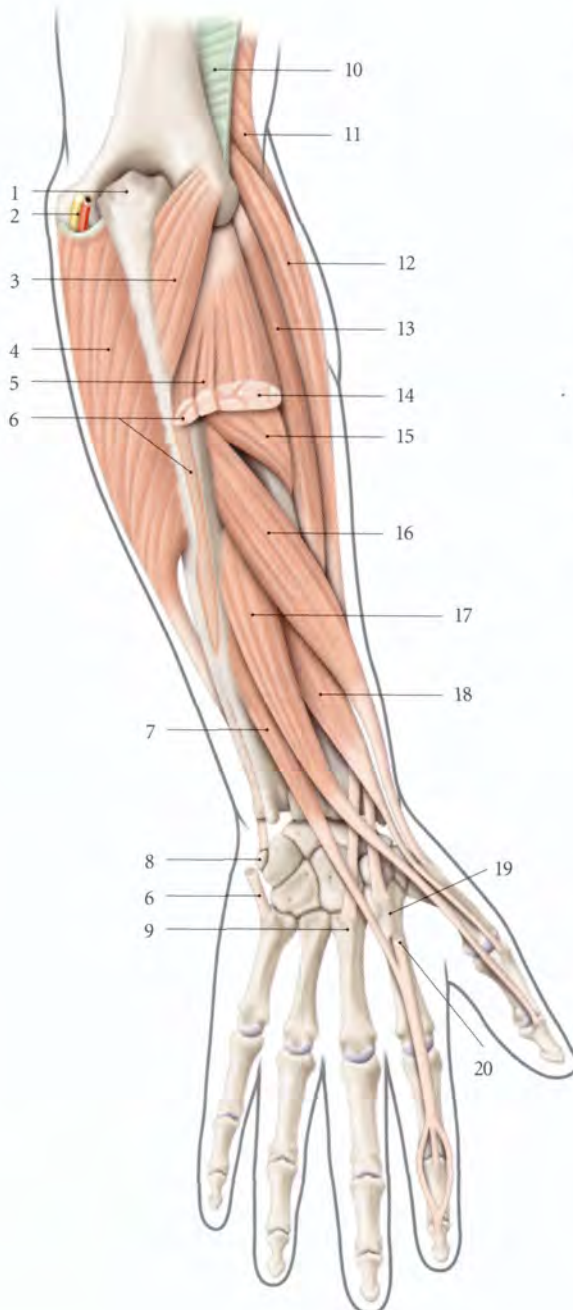
## 8 | Muscle court extenseur du pouce

### a) Origine musculaire

- Sur le tiers moyen de la face postérieure du *radius*.
- Sur la membrane interosseuse antébrachiale.
- Parfois, sur la face postérieure de l'*ulna*.

**b) Ventre :** grêle, il se prolonge par un long tendon, oblique en bas et latéralement, qui passe sous le rétinaculum des extenseurs.

**c) Terminaison :** sur la face dorsale de la base de la *phalange proximale du pouce*.



**FIG. 10.69.** Muscles profonds de la loge postérieure de l'avant-bras

1. olécrane
2. n. ulnaire et a. collatérale ulnaire sup.
3. m. anconé
4. m. fléchisseur ulnaire du carpe
5. m. extenseur du petit doigt
6. m. extenseur ulnaire du carpe
7. m. extenseur de l'index
8. os pisiforme
9. tête du métacarpien III
10. septum intermusculaire brachial latéral
11. m. brachio-radial
12. m. long extenseur radial du carpe
13. m. court extenseur radial du carpe
14. m. extenseur des doigts
15. m. supinateur
16. m. long abducteur du pouce
17. m. long extenseur de l'index
18. m. court extenseur du pouce
19. tête du métacarpien II
20. tendon du m. extenseur des doigts destiné à l'index

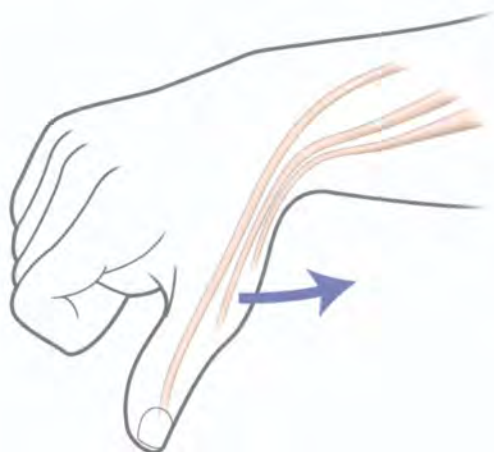


FIG. 10.70. Action du muscle abducteur du pouce

**d) Innervation :** la branche profonde du nerf radial.

**e) Action :** extenseur et abducteur du pouce, puis du premier métacarpien.

### 9 | Muscle long extenseur du pouce

#### a) Origine musculaire

- Sur le tiers moyen de la face postérieure de l'*ulna*.
- Sur la membrane interosseuse antébrachiale.

**b) Ventre :** fusiforme, il se prolonge par un tendon oblique en bas et latéralement, qui passe sous le rétinaculum des extenseurs.

**c) Terminaison :** la face dorsale de la base de la *phalange distale du pouce*.

**d) Innervation :** la branche profonde du nerf radial.

**e) Action :** extenseur de la phalange distale du pouce, puis de la phalange proximale sur le premier métacarpien (fig. 10.71).

### 10 | Muscle extenseur de l'index

#### a) Origine musculaire

- Sur le tiers inférieur de la face postérieure de l'*ulna*.
- Sur la membrane interosseuse antébrachiale.

**b) Ventre :** grêle, il se prolonge par un tendon qui glisse sous le rétinaculum des extenseurs.

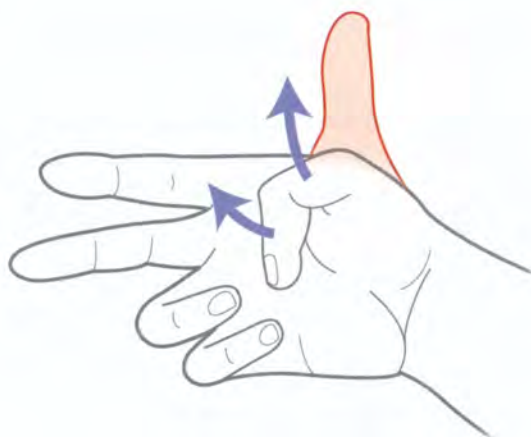


FIG. 10.71. Action du muscle long extenseur du pouce

**c) Terminaison :** au niveau de l'articulation métacarpo-phalangienne de l'index en se fusionnant avec le tendon de l'*extenseur des doigts* destiné à l'index.

**d) Innervation :** la branche profonde du nerf radial.

**e) Action :** renforce, pour l'index, l'action de l'*extenseur commun du doigt*.

## D | TABATIÈRE ANATOMIQUE

La tabatière anatomique est la fossette latérale de la face dorsale du poignet. Elle est plus apparente lors de l'extension du pouce (fig. 10.72 et 10.73).

### 1 | Les limites

**a) Latéralement,** elle est limitée par les tendons des *muscles long abducteur et court extenseur du pouce*.

**b) Médialement,** par le tendon du *muscle long extenseur du pouce*.

**c) Son plancher** est représenté par le *processus styloïde radial, les os scaphoïde et trapèze*.

### 2 | Le contenu

**Elle est traversée** par les tendons des *muscles long et court extenseurs radiaux du carpe* et l'*artère radiale*.

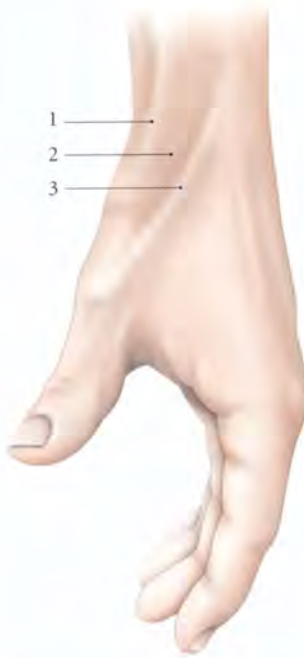

FIG. 10.72. Vue latérale de la main, pouce en abduction

1. saillie des tendons des mm. long abducteur et court extenseur du pouce
2. tabatière anatomique
3. saillie du tendon du m. long extenseur du pouce

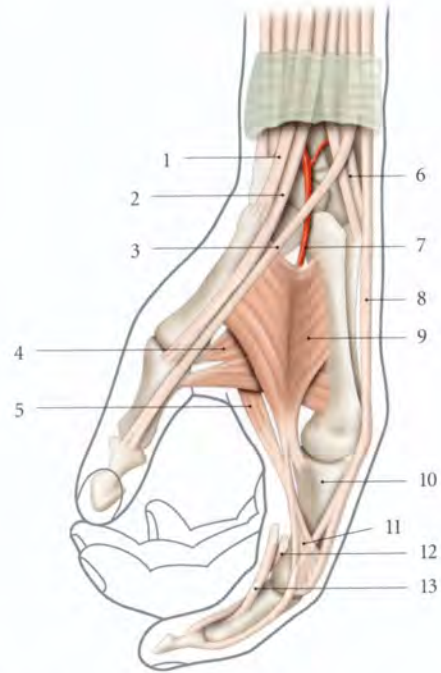


FIG. 10.73. Tendons et muscles de la face dorso-latérale du poignet et de la main (les gaines synoviales ne sont pas représentées)

- |  |  |
|--|--|
| 1. m. long abducteur du I                        | 8. m. extenseur des doigts             |
| 2. m. court extenseur du I                       | 9. m. interosseux dorsal               |
| 3. m. long extenseur du I                        | 10. base de la phalange proximale      |
| 4. m. abducteur du I                             | 11. expansion dorsale                  |
| 5. 1 <sup>er</sup> m. lombrical                  | 12. fléchisseur profond des doigts     |
| 6. mm. long et court extenseurs radiaux du carpe | 13. fléchisseur superficiel des doigts |
| 7. a. radiale                                    |  |

## 10.6 MUSCLES DE LA MAIN

Les muscles de la main, essentiellement palmaires, comprennent trois groupes :

- les muscles de l'**éminence thénar** destinés au pouce;
- les muscles de l'**éminence hypothénar** destinés au petit doigt;
- le **groupe intermédiaire** annexé à tous les doigts.

### A | MUSCLES DE L'ÉMINENCE THÉNAR

Au nombre de quatre, les muscles thénariens comprennent, de la superficie vers la profondeur, les *muscles court abducteur du I, opposant du I, court fléchisseur du I et adducteur du I*.

#### 1 | Muscle court abducteur du pouce (fig. 10.74)

##### a) Origine

Sur le tubercule du *scaphoïde* et la partie latérale du *rétinaculum des fléchisseurs*.

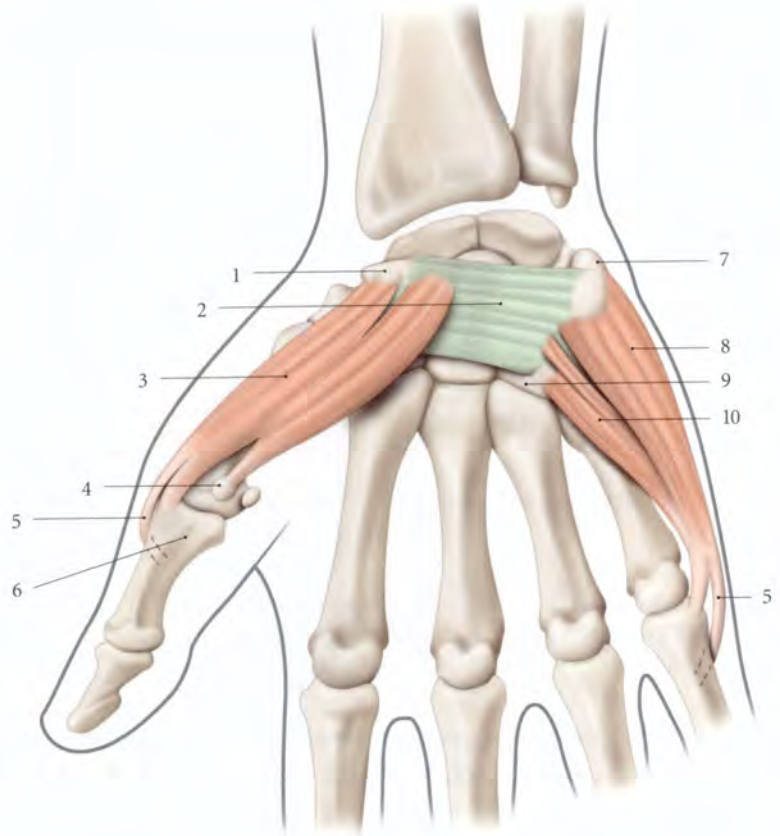
À son origine, il reçoit fréquemment une expansion fibreuse du muscle long abducteur du pouce.

b) **Ventre** : triangulaire, il se dirige obliquement en bas et latéralement.

c) **Terminaison** : sur le bord latéral de la base de la *phalange proximale du pouce* et sur le *sésamoïde latéral*.

**FIG. 10.74. Muscles superficiels de la main**

1. tubercule du scaphoïde
2. rétinaculum des fléchisseurs
3. m. court abducteur du I
4. os séamoïde latéral
5. expansion dorsale
6. base de la phalange proximale
7. os pisiforme
8. m. abducteur du V
9. hamatum
10. m. court fléchisseur du V



Une expansion dorsale rejoint le tendon du muscle long extenseur du pouce.

**d) Innervation :** le nerf médian.

**e) Action :** abducteur puis rotateur médial du pouce (fig. 10.75).

## 2 | Muscle opposant du pouce

Propre à l'homme et à certains singes, le muscle opposant du pouce acquiert chez l'homme un développement optimal (fig. 10.76).

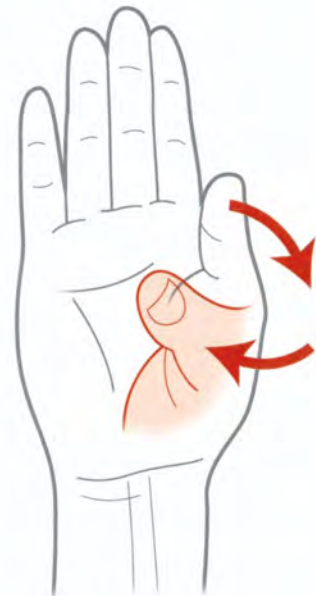**a) Origine :** sur le tubercule de l'os trapèze et le rétinaculum des fléchisseurs.

**b) Ventre :** épais et triangulaire, il se dirige obliquement en bas et latéralement.

**c) Terminaison :** sur le bord latéral du métacarpien I.

**d) Innervation :** le nerf médian.

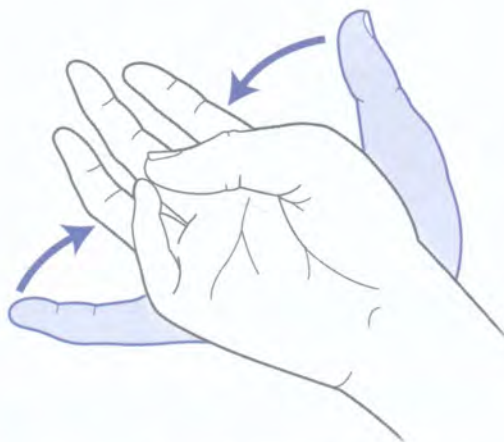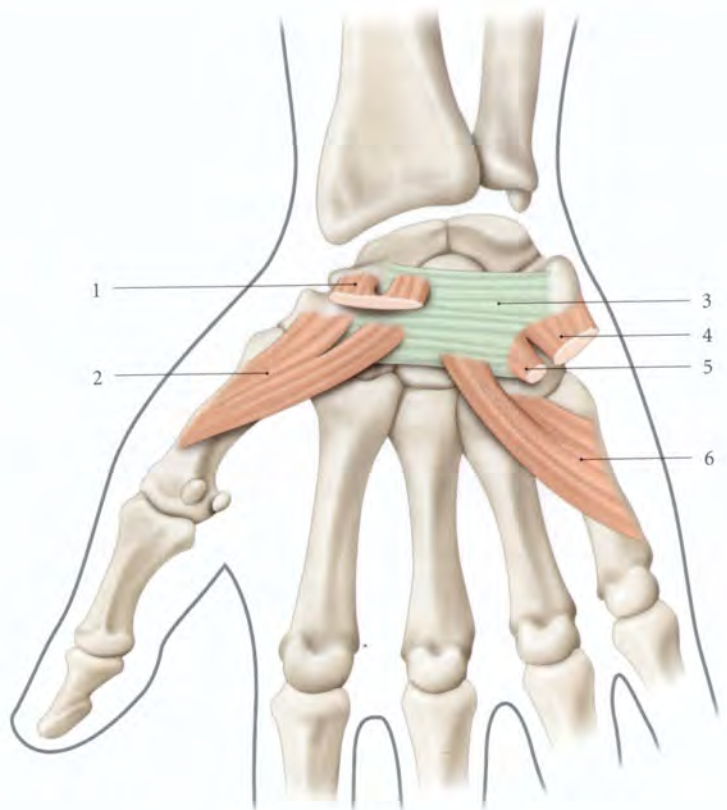
**e) Action :** fléchisseur et rotateur médial du pouce qu'il amène en opposition des autres doigts (fig. 10.77).



**FIG. 10.75. Action du muscle court abducteur du pouce**

**FIG. 10.76. Muscles opposant du pouce et opposant du petit doigt**

1. m. court abducteur du I
2. m. opposant du I
3. rétinaculum des fléchisseurs
4. m. abducteur du V
5. m. court fléchisseur du V
6. m. opposant du V



**FIG. 10.77. Action du muscle opposant du pouce**

### 3 | Muscle court fléchisseur du pouce

Le muscle court fléchisseur du pouce est constitué de deux chefs, *superficiel* et *profond* (fig. 10.78).

#### a) Origine

- **Le chef superficiel** : sur le tubercule du trapèze et le rétinaculum des fléchisseurs.
- **Le chef profond** : sur les os trapézoïde et capitatum.

**b) Ventre** : les deux chefs forment une gouttière à concavité médiale, dans laquelle glisse le tendon du long fléchisseur du pouce.

**c) Terminaison** : sur la partie latérale de la base de la phalange proximale du pouce et sur l'os sésamoïde latéral.

**d) Innervation** : le nerf médian pour le chef superficiel, et le nerf ulnaire pour le chef profond.

**e) Action** : fléchisseur de la phalange proximale du pouce (fig. 10.79).

### 4 | Muscle adducteur du pouce

Le muscle adducteur du pouce est constitué de deux chefs, *oblique* et *transverse*.

#### a) Origine

- **Le chef oblique** : sur les os trapézoïde et capitatum.
- **Le chef transverse** : sur les métacarpiens II et III, et sur la capsule des articulations métacarpo-phalangiennes II et III.

**b) Ventre** : les deux chefs convergent latéralement.

FIG. 10.78. Muscles de l'éminence thénar

1. rétinaculum des fléchisseurs
2. tubercule du trapèze
3. m. court fléchisseur du I (chef superficiel)
4. m. court fléchisseur du I (chef profond)
5. os sésamoïde latéral
6. m. long fléchisseur du I
7. os sésamoïde médial
8. capsule articulaire
9. m. abducteur du V
10. m. court fléchisseur du V
11. m. opposant du V
12. arcade palmaire profonde
13. m. adducteur du I (chef oblique)
14. m. adducteur du I (chef transverse)

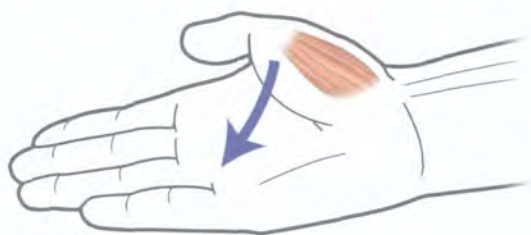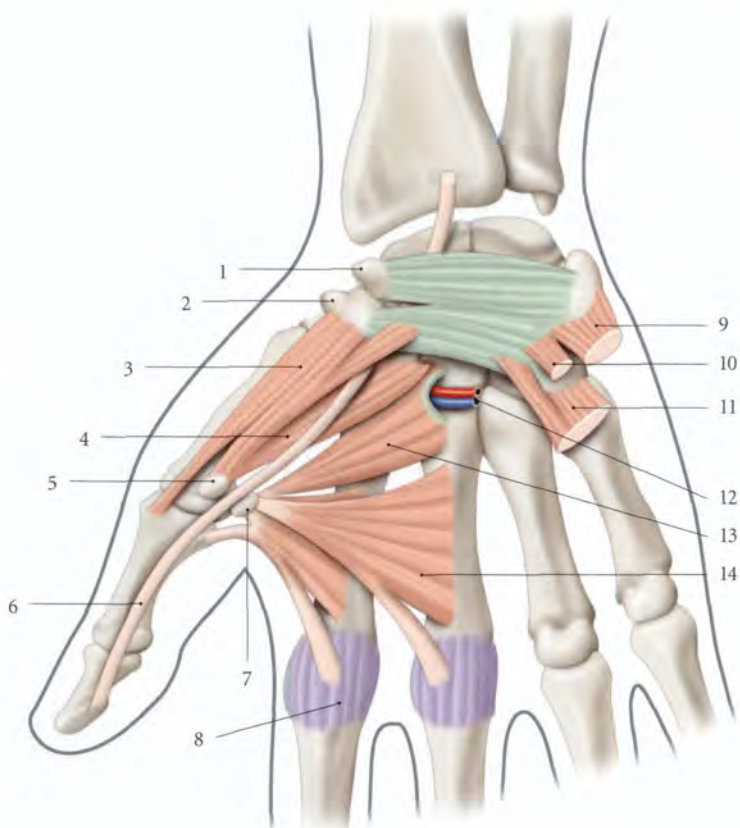


FIG. 10.79. Action du muscle court fléchisseur du pouce

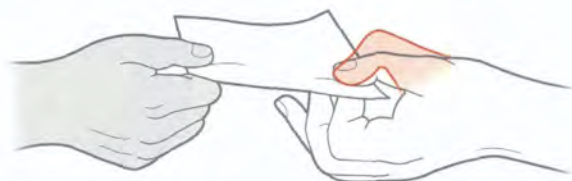


FIG. 10.80. Action du muscle adducteur du pouce (signe du journal de Froment)

c) **Terminaison** : par un court tendon, sur le *sésamoïde médial*, et sur la partie médiale de la base de la phalange proximale du pouce.

d) **Innervation** : le rameau profond du nerf ulnaire.

e) **Action** : adducteur du premier métacarpien.

Lorsque le **muscle est paralysé**, le patient compense en fléchissant son pouce (signe du journal de Froment) (fig. 10.80).

## B | MUSCLES DE L'ÉMINENCE HYPOTHÉNAR

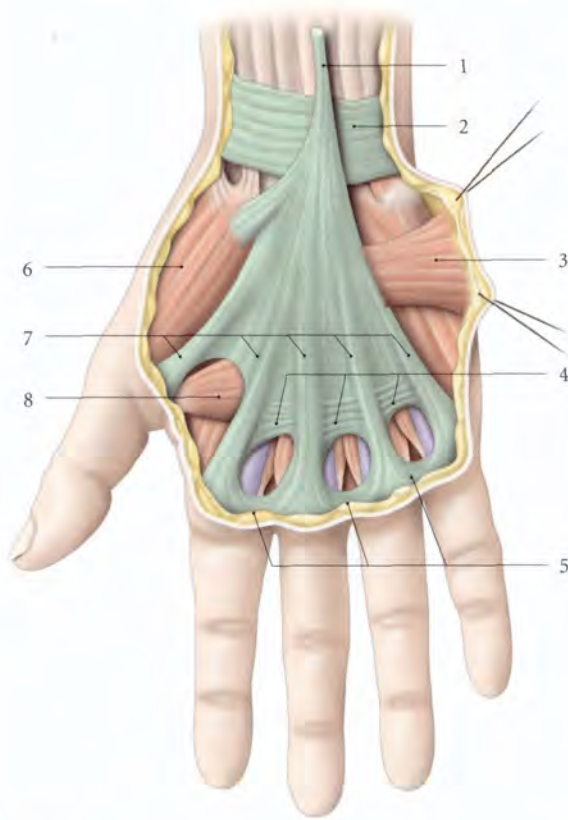
Au nombre de quatre, les muscles hypothénariens comprennent de la superficie vers la profondeur :

- le *muscle court palmaire*;
- les *muscles abducteurs du petit doigt et court fléchisseur du petit doigt*;
- en profondeur le *muscle opposant du petit doigt*.

### 1 | Muscle court palmaire<sup>22</sup>

Petit muscle cutané, le *muscle court palmaire* est constitué de fibres musculaires tendues transversalement (fig. 10.81).

22. Ancien. : m. palmaire cutané.



**FIG. 10.81. Aponévrose palmaire**

- |  |                                |
|--|--------------------------------|
| 1. tendon du m. long palmaire                  | 6. m. court abducteur du pouce |
| 2. rétinaculum des fléchisseurs                | 7. lame prétendineuse          |
| 3. m. court palmaire                           | 8. m. adducteur du pouce       |
| 4. faisceaux transverses                       |                                |
| 5. ligament métacarpien transverse superficiel |                                |

**a) Origine :** sur le bord médial de l'aponévrose palmaire.

**b) Terminaison :** sur la face profonde de la peau de la région hypothénarienne.

**c) Innervation :** le rameau superficiel du nerf ulnaire.

**d) Action :** il tend la peau de l'éminence hypothénar.

## 2 | Muscle abducteur du petit doigt<sup>23</sup>

**a) Origine :** sur le versant inférieur du *pisiforme* et sur le rétinaculum des fléchisseurs.

**b) Ventre :** fusiforme et vertical.

**c) Terminaison :** sur la face abaxiale de la base de la *phalange proximale du petit doigt*<sup>24</sup>. Son tendon envoie une expansion qui rejoint le tendon extenseur des doigts.

**d) Innervation :** le rameau profond du nerf ulnaire.

**e) Action :** abducteur du petit doigt.

## 3 | Muscle court fléchisseur du petit doigt

**a) Origine :** sur l'hamulus de l'*os hamatum* et sur le rétinaculum des fléchisseurs.

**b) Ventre :** grêle et oblique médialement.

**c) Terminaison :** par un tendon commun avec l'*abducteur du petit doigt*.

**d) Innervation :** le rameau profond du nerf ulnaire.

**e) Action :** fléchisseur du petit doigt.

## 4 | Muscle opposant du petit doigt

**a) Origine :** sur l'hamulus de l'*os hamatum* et sur le rétinaculum des fléchisseurs.

**b) Ventre :** triangulaire et oblique médialement.

**c) Terminaison :** sur la face abaxiale du *métacarpien V*.

**d) Innervation :** le rameau profond du nerf ulnaire.

**e) Action :** fléchisseur du petit doigt.

## C | MUSCLES INTERMÉDIAIRES DE LA MAIN

Ces muscles comprennent trois groupes superposés qui sont d'avant en arrière : les *muscles lombricaux*, *interosseux palmaires* et *interosseux dorsaux*.

Chacun de ces groupes est formé de quatre petits muscles numérotés comme les doigts, dans le sens latéro-médial. Tous ces muscles participent, par leur terminaison, à la formation de l'*aponévrose dorsale des doigts*<sup>25</sup> qui recouvre chaque tendon du muscle extenseur des doigts.

23. Ancien. : m. adducteur du petit doigt.

24. Et sur l'os sésamoïde médial, lorsqu'il existe.

25. Ancien. : aponévrose des extenseurs, dossière des interosseux.

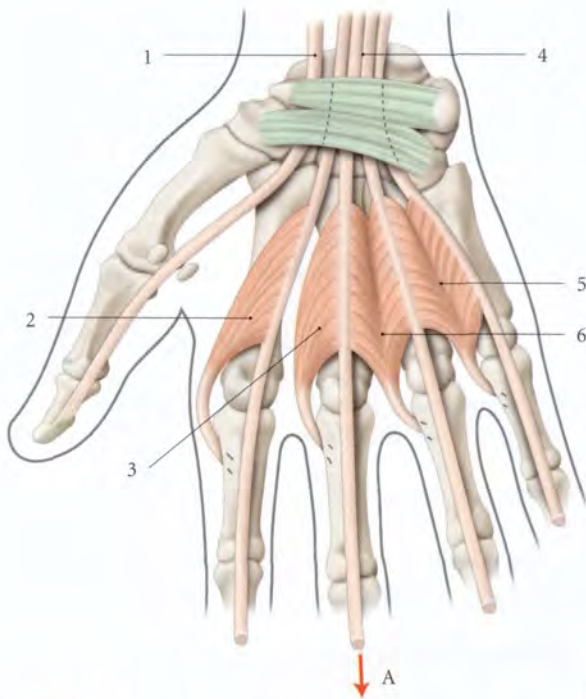


FIG. 10.82. Muscles lombricaux (vue palmaire)

- |                                 |                                      |
|---------------------------------|--------------------------------------|
| A. axe de la main               | 4. m. fléchisseur profond des doigts |
| 1. m. long fléchisseur du pouce | 5. 4 <sup>e</sup> m. lombrical       |
| 2. 1 <sup>er</sup> m. lombrical | 6. 3 <sup>e</sup> m. lombrical       |
| 3. 2 <sup>e</sup> m. lombrical  |                                      |

## 1 | Muscles lombricaux

a) **Origine** : par des fibres musculaires sur les tendons du muscle *fléchisseur profond* (fig. 10.82).

- Les 1<sup>er</sup> et 2<sup>e</sup> lombricaux, sur le bord abaxial des tendons fléchisseurs II et III.
- Les 3<sup>e</sup> et 4<sup>e</sup> lombricaux, sur les bords en regard des tendons fléchisseurs III, IV et V.

b) **Ventre** : grêle et fusiforme.

- Il gagne le côté abaxial de l'articulation métacarpophalangienne correspondante.
- Il passe en avant du ligament métacarpien transverse profond.

c) **Terminaison**

- Les tendons des 1<sup>er</sup> et 2<sup>e</sup> lombricaux s'unissent respectivement aux tendons des 1<sup>er</sup> et 2<sup>e</sup> muscles interosseux dorsaux.
- Les tendons des 3<sup>e</sup> et 4<sup>e</sup> lombricaux s'unissent respectivement aux tendons des 3<sup>e</sup> et 4<sup>e</sup> muscles interosseux palmaires.

d) **Innervation**

- Le nerf médian pour les 1<sup>er</sup> et 2<sup>e</sup> lombricaux.
- Le nerf ulnaire pour les 3<sup>e</sup> et 4<sup>e</sup> lombricaux.

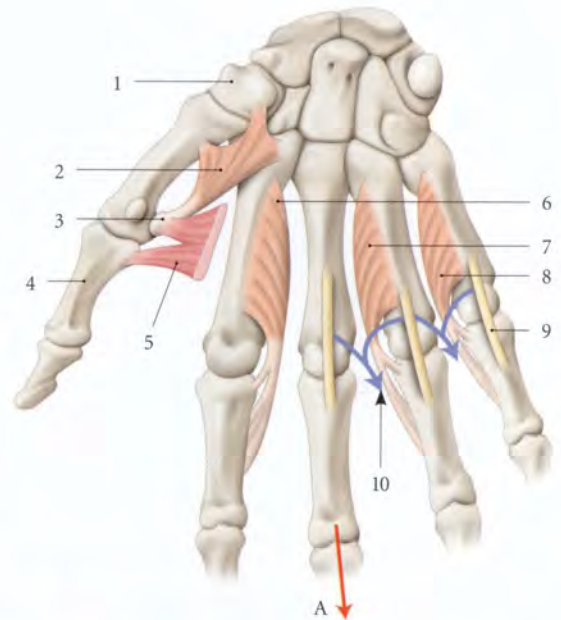


FIG. 10.83. Muscles interosseux palmaires (vue palmaire)

- |  |   |
|--|---|
| A. axe de la main                          | 6. 2 <sup>e</sup> m. interosseux palmaire           |
| 1. os trapèze                              | 7. 3 <sup>e</sup> m. interosseux palmaire           |
| 2. 1 <sup>er</sup> m. interosseux palmaire | 8. 4 <sup>e</sup> m. interosseux palmaire           |
| 3. os sesamoïde médial                     | 9. tendon du m. fléchisseur profond des doigts      |
| 4. phalange proximale                      | 10. 3 <sup>e</sup> et 4 <sup>e</sup> mm. lombricaux |
| 5. m. adducteur du pouce                   |   |

## 2 | Muscles interosseux palmaires (fig. 10.83)

a) **Le 1<sup>er</sup> muscle interosseux palmaire**

Il est indissociable du muscle adducteur du pouce.

• **Origine**

- Sur la moitié supérieure de la face axiale du *métacarpien I*.
- Sur le versant latéral de la base du *métacarpien II*.
- Sur le *trapèze*.

• **Ventre et terminaison**

Son ventre grêle se prolonge par un *tendon* qui fusionne avec celui du *muscle adducteur du pouce*.

b) **Les 2<sup>e</sup>, 3<sup>e</sup> et 4<sup>e</sup> muscles interosseux palmaires**

• **Origine** : sur la face axiale des métacarpiens II, IV et V.

• **Terminaison**

- Par un tendon qui se fixe sur la base de la *phalange proximale*, répondant au métacarpien d'origine.
- Par une expansion tendineuse sur le tendon extenseur du doigt correspondant et dans l'*aponévrose dorsale du doigt*.
- Les tendons divergent de l'axe de la main.

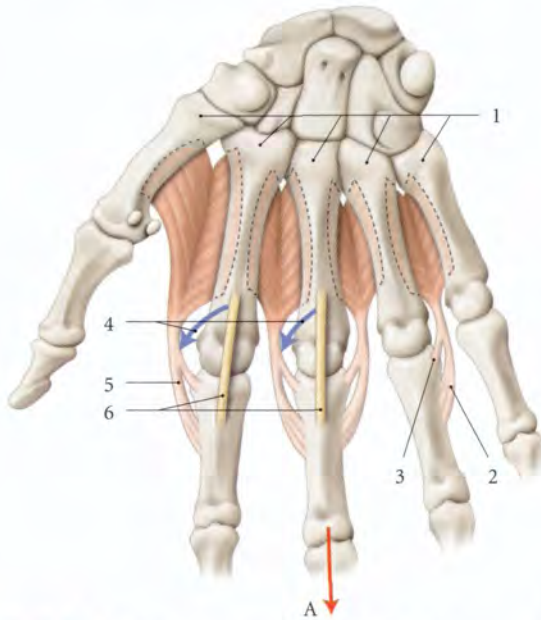
c) **Innervation** : le nerf ulnaire.

### 3 | Muscles interosseux dorsaux de la main (fig. 10.84, 10.85 et 10.86)

a) **Origine** : chaque muscle naît par des fibres musculaires sur les faces interosseuses des *métacarpiens*.

#### b) **Ventre**

- Chaque ventre bipenné passe en arrière du ligament métacarpien transverse profond.



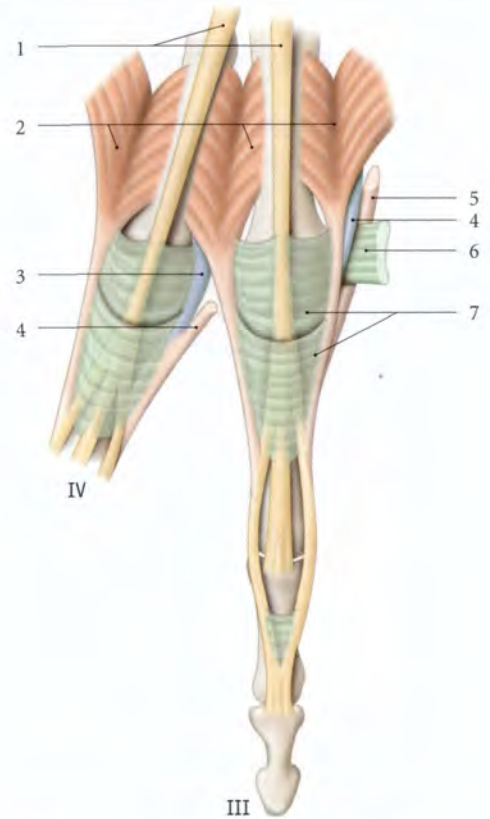
**FIG. 10.84.** Muscles interosseux dorsaux de la main (vue palmaire)

A. axe de la main

1. métacarpiens
2. expansion dorsale du 4<sup>e</sup> m. interosseux dorsal
3. phalange proximale

4. tendons des 1<sup>er</sup> et 2<sup>e</sup> mm. lombricaux
5. expansion dorsale du 1<sup>er</sup> m. interosseux dorsal
6. tendons du m. fléchisseur profond des doigts

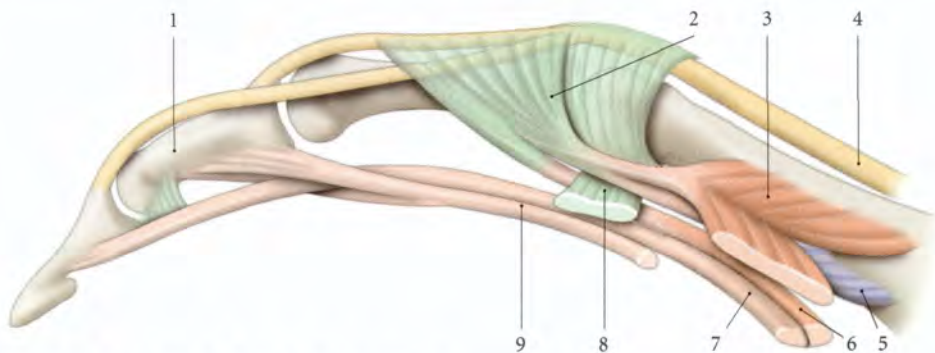
- Il se prolonge au niveau de l'articulation métacarpo-phalangienne par un tendon qui se dirige vers l'axe de la main.



**FIG. 10.85.** Tendons et aponévrose des doigts III et IV (vue dorsale)

1. tendon du m. extenseur commun des doigts
2. m. interosseux dorsal
3. m. interosseux palmaire
4. 3<sup>e</sup> m. lombrical

5. 4<sup>e</sup> m. lombrical
6. lig. métacarpien transverse profond
7. aponévrose dorsale du doigt



**FIG. 10.86.** Tendons et aponévrose du doigt IV (vue latérale)

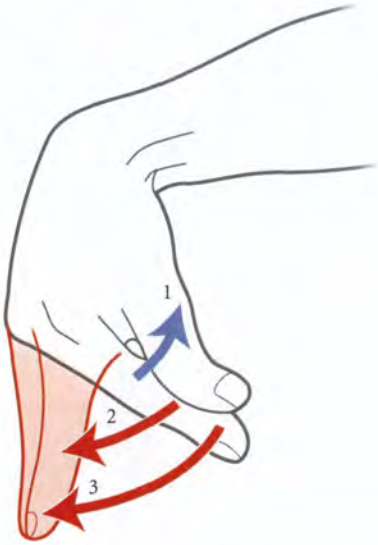
1. phalange intermédiaire
2. aponévrose dorsale du doigt
3. 3<sup>e</sup> m. interosseux dorsal

4. tendon du m. extenseur des doigts
5. 3<sup>e</sup> m. interosseux palmaire
6. 3<sup>e</sup> m. lombrical

7. tendon du m. fléchisseur profond des doigts
8. lig. métacarpien transverse profond
9. tendon du m. fléchisseur superficiel des doigts

**c) Terminaison**

- Chaque tendon se fixe sur la face abaxiale de la base des *phalanges proximales* II, III, IV.
- Chaque tendon présente une large expansion fibreuse qui se fixe sur le tendon de l'extenseur du doigt correspondant et dans l'*aponévrose dorsale du doigt*.
- Les tendons convergent vers l'axe de la main.



**FIG. 10.87.** Actions sagittales des muscles intermédiaires de la main

1. flexion de la phalange proximale
2. extension de la phalange moyenne
3. extension de la phalange distale

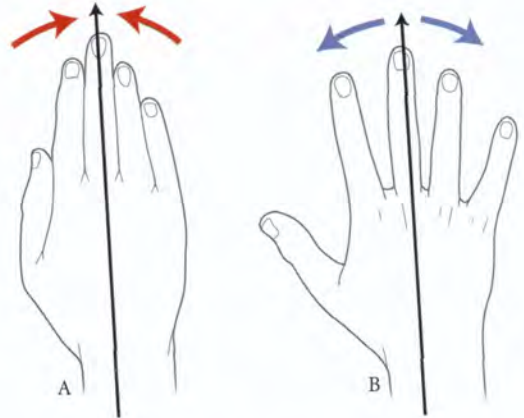
**d) Innervation :** le rameau profond du *nerf ulnaire*.

**4 | Action des muscles intermédiaires**

L'action des lombricaux et des interosseux est complémentaire (fig. 10.87).

**a) Dans le plan sagittal,** les muscles lombricaux et interosseux sont fléchisseurs de la phalange proximale et extenseurs des phalanges moyennes et distales.

**b) Dans le plan frontal,** les *interosseux palmaires* sont adducteurs des doigts (rapprochent les doigts) et les *interosseux dorsaux*, abducteurs des doigts (écartent les doigts) (fig. 10.88).



**FIG. 10.88.** Actions frontales des muscles interosseux palmaires (A) et interosseux dorsaux de la main (B)

## 10.6 STRUCTURES FIBREUSES ET SYNOVIALES DE LA MAIN

Le poignet et la main présentent de nombreuses formations conjonctives, rétinaculum et fascias, qui délimitent avec les os des loges musculaires et des gaines ostéo-fibreuses. Dans ces gaines ostéo-fibreuses, glissent des tendons musculaires entourés de leurs gaines synoviales.

### A | RÉTINACULUMS ET FASCIAS

#### 1 | Rétinaculum des fléchisseurs<sup>26</sup> (fig. 10.89)

Le rétinaculum des fléchisseurs est une lame épaisse et résistante située à la face antérieure du poignet. Il s'insère :

- latéralement, sur les tubercules du scaphoïde et du trapèze;

- médialement, sur l'os pisiforme et l'hamulus de l'os hamatum.

Il transforme la gouttière carpienne en un canal ostéo-fibreux, le **canal carpien** (fig. 10.90).

#### 2 | Le canal carpien

Le canal carpien est ainsi divisé en deux parties par un septum qui se fixe sur le scaphoïde, et le trapézoïde :

- dans la **partie latérale**, passe le muscle *fléchisseur radial du carpe*;
- dans la **partie médiale** passent les muscles *fléchisseurs* et le *nerf médian*.

Sur sa face superficielle, contre l'os pisiforme, se trouve un canal ostéo-fibreux, le **canal ulnaire**, transversé par les vaisseaux et nerf ulnaires.

26. Ancien. : lig. annulaire ant. du carpe.

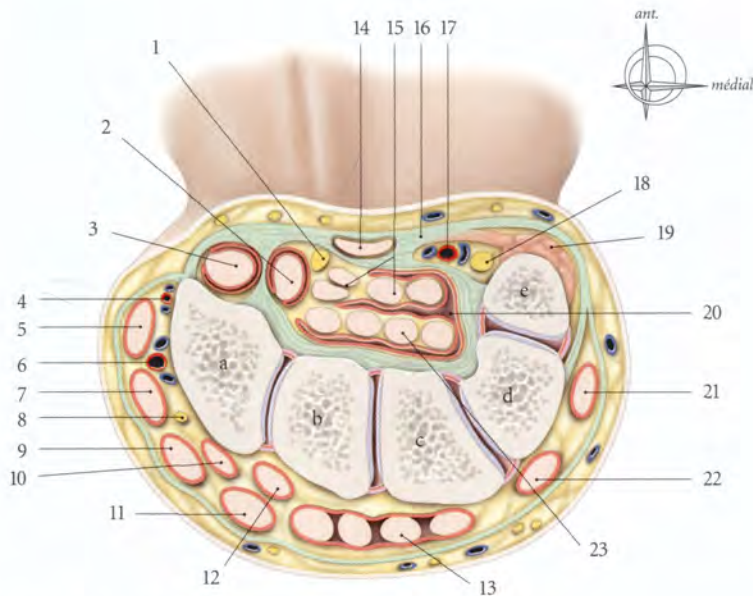


FIG. 10.89. Coupe de la partie proximale du carpe (vue inférieure)

- |   |  |  |
|---|--|--|
| a. scaphoïde                                | 6. a. et vv. radiales                            | 15. tendons du m. fléchisseur superficiel des doigts |
| b. capitatum                                | 7. tendon du m. court extenseur du pouce         | 16. rétinaculum des fléchisseurs                     |
| c. hamatum                                  | 8. r. superficiel du n. radial                   | 17. a. et vv. ulnaires                               |
| d. triquétrum                               | 9. tendon du m. long extenseur du pouce          | 18. n. ulnaire                                       |
| e. os pisiforme                             | 10. tendon du m. long extenseur radial du carpe  | 19. m. fléchisseur ulnaire du carpe                  |
| 1. n. médian                                | 11. tendon du m. extenseur de l'index            | 20. gaine synoviale des doigts                       |
| 2. tendon du m. long fléchisseur du pouce   | 12. tendon du m. court extenseur radial du carpe | 21. tendon du m. extenseur ulnaire du carpe          |
| 3. tendon du m. fléchisseur radial du carpe | 13. tendons du m. extenseur des doigts           | 22. m. extenseur du doigt V                          |
| 4. r. palmaire superficiel                  | 14. tendon du m. long palmaire                   | 23. tendons du m. fléchisseur profond des doigts     |
| 5. tendon du m. long abducteur du pouce     |  |  |

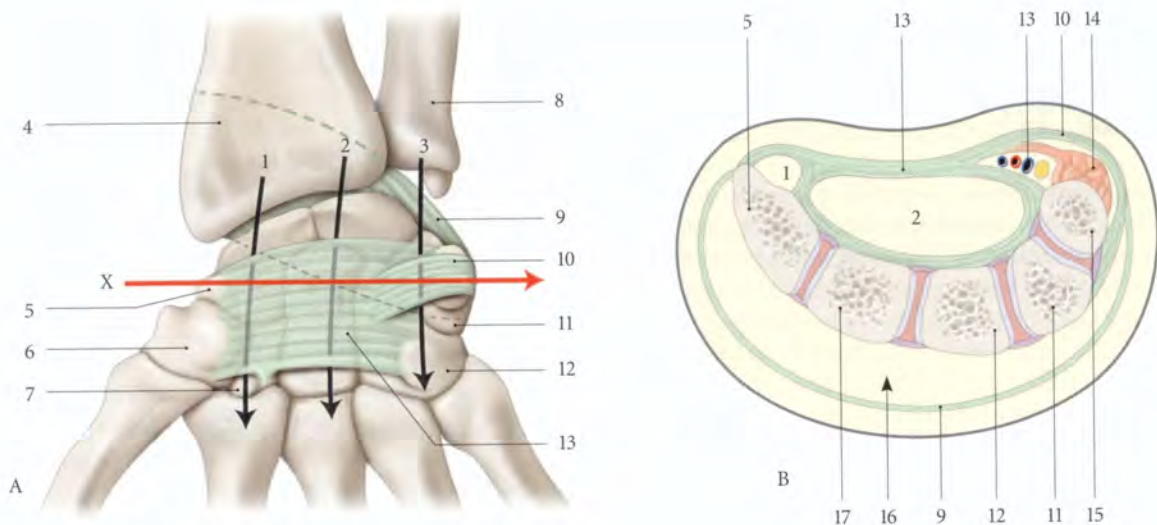


FIG. 10.90. Rétinaculum du poignet

A. vue antérieure

B. coupe transversale du carpe proximale selon X

1. partie latérale du canal carpien

2. partie médiale du canal carpien

3. canal ulnaire

4. radius

5. scaphoïde

6. trapèze

7. trapézoïde

8. ulna

9. rétinaculum des extenseurs

10. expansion du rétinaculum des extenseurs

11. triquétrum

12. hamatum

13. a., v. et n. ulnaires

14. m. fléchisseur ulnaire du carpe et son expansion

15. pisiforme

16. loge des tendons extenseurs de la main

17. capitatum

### 3 | Rétinaculum des extenseurs<sup>27</sup> (fig. 10.91)

Le rétinaculum des extenseurs, situé à la face postérieure du poignet, s'insère :

- latéralement, sur la face latérale du processus styloïde radial ;
- médialement, sur le pisiforme et le triquétrum. Il envoie une expansion en avant sur le rétinaculum des fléchisseurs, délimitant en superficie le **canal ulnaire**<sup>28</sup>.

De sa face profonde se détachent des septums minces qui se fixent sur le radius et l'ulna, délimitant des gouttières ostéofibreuses contenant les tendons des muscles extenseurs de la main et leur gaine synoviale.

### 4 | Fascia palmaire superficiel

Prolongement du fascia superficiel de l'avant-bras, il est tenu sauf :

- au niveau de la face palmaire des doigts, où il est riche en tissu adipeux ;
- au niveau des plis cutanés, où il est uni à la peau par des tractus fibreux ;
- près des plis cutanés digito-palmaires où il est épais et constitue le **ligament métacarpien transverse superficiel**<sup>29</sup>.

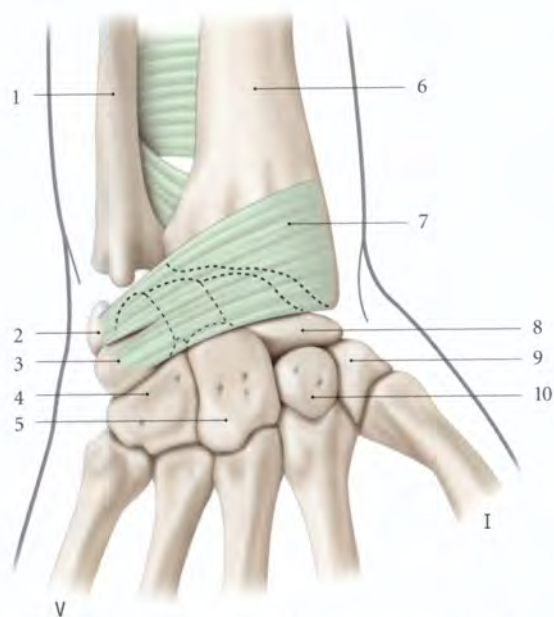


FIG. 10.91. Rétinaculum des extenseurs (vue postérieure)

1. ulna  
2. os pisiforme  
3. triquétrum  
4. hamatum  
5. capitatum

6. radius  
7. rétinaculum des extenseurs  
8. scaphoïde  
9. trapèze  
10. trapézoïde

27. Ancien. : lig. annulaire dorsal du carpe.

28. Ancien. : canal de Guyon.

29. Ancien. : lig. palmant interdigital.

### 5 | Aponévrose palmaire

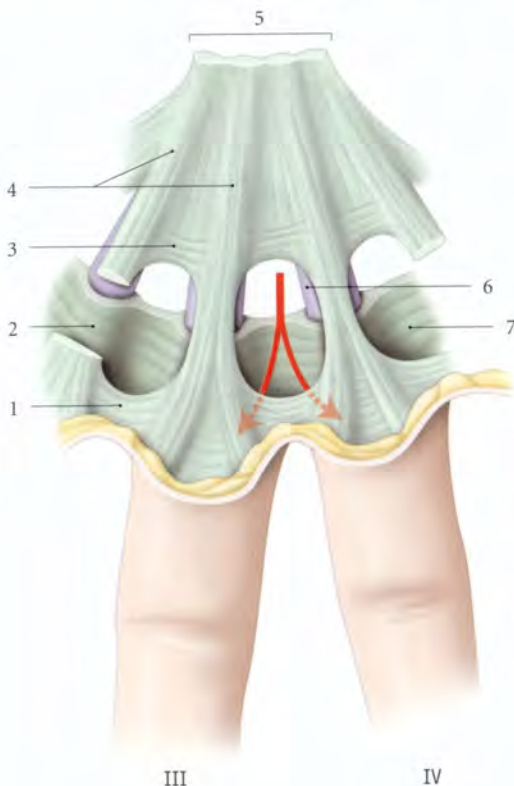
C'est une lame fibreuse résistante et triangulaire, formée de quatre faisceaux longitudinaux épais et divergents, unis par des faisceaux transversaux (voir fig. 10.81 et fig. 10.92).

a) **Son sommet** se continue avec le rétinaculum des fléchisseurs et le tendon du muscle long palmaire.

b) **Ses bords** latéral et médial se continuent avec :

- en superficie, les fascias thénarien et hypothénarien ;
- en profondeur, les septums palmaires latéral et médial qui se fixent respectivement sur le bord palmaire des métacarpiens III et V.

c) **Au niveau de sa base** les faisceaux longitudinaux se prolongent par quatre *lames prétendineuses* qui recouvrent les tendons fléchisseurs des quatre doigts médiaux.



**FIG. 10.92.** Constitution de l'aponévrose palmaire : plan superficiel

Flèche : loge interosseuse

- |  |   |
|--|---|
| 1. lig. métacarpien transverse superficiel | 5. aponévrose palmaire                                  |
| 2. gaine fibreuse des doigts               | 6. tendons des mm. fléchisseurs et leur gaine synoviale |
| 3. faisceaux transversaux                  | 7. lig. métacarpien transverse profond                  |
| 4. faisceaux longitudinaux                 |   |

Au niveau de la tête des métacarpiens, ces lames prétendineuses se terminent chacune :

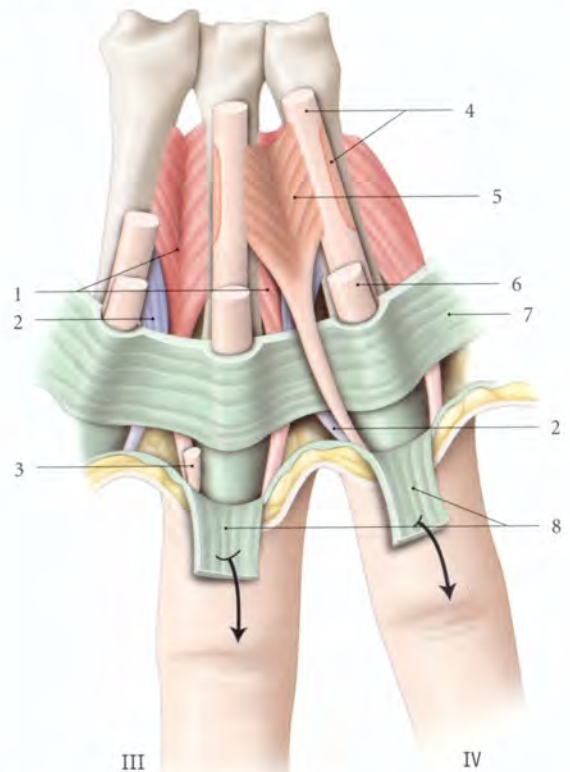
- sur le ligament métacarpien transverse superficiel ;
- sur la gaine fibreuse du doigt correspondant ;
- par des expansions dorsales, sur le ligament métacarpien transverse profond (fig. 10.93).

Des canaux fibreux se constituent ainsi pour les tendons fléchisseurs, les *muscles lombricaux*, les vaisseaux et les nerfs.

La rétraction pathologique de l'aponévrose palmaire constitue la maladie de Dupuytren.

### 6 | Fascia thénarien (fig. 10.94)

Mince, il prolonge l'aponévrose palmaire, recouvre les muscles *thénariens* et se fixe sur le bord latéral du métacarpien I.



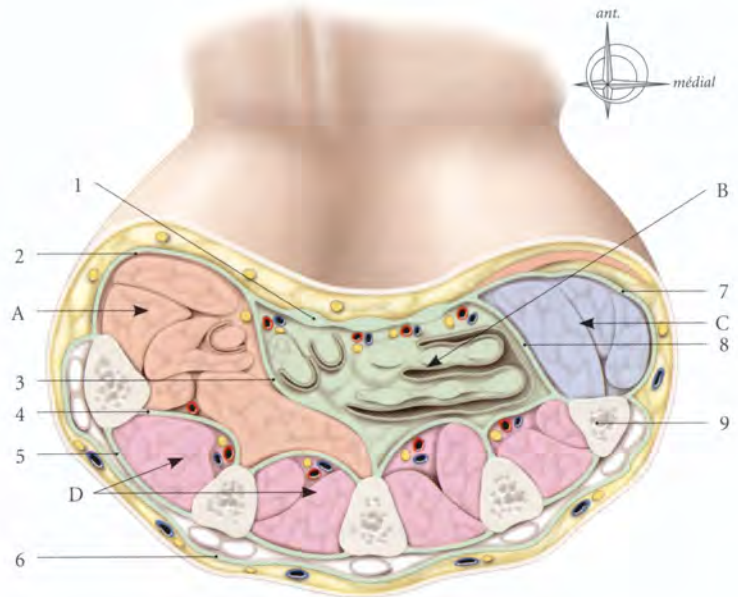
**FIG. 10.93.** Ligaments métacarpiens transverse profonds au niveau des doigts III et IV (vue palmaire)

- |  |  |
|--|--|
| 1. 2 <sup>e</sup> et 3 <sup>e</sup> mm. interosseux dorsaux            | 5. 3 <sup>e</sup> m. lombrical                             |
| 2. 2 <sup>e</sup> et 3 <sup>e</sup> mm. interosseux palmaires          | 6. tendon du m. fléchisseur superficiel des doigts         |
| 3. 2 <sup>e</sup> m. lombrical sectionné                               | 7. lig. métacarpien transverse profond                     |
| 4. tendon du m. fléchisseur profond des doigts et insertion lombricale | 8. lames prétendineuses de l'aponévrose palmaire réclinées |

**FIG. 10.94. Fascias et loges de la main**  
(coupe transversale)

- A. loge thénarienne
- B. loge moyenne
- C. loge hypothénarienne
- D. loges interosseuses

- 1. aponévrose palmaire
- 2. fascia thénarien
- 3. septum palmaire latéral
- 4. fascia interosseux palmaire
- 5. fascia interosseux dorsal
- 6. fascia dorsal
- 7. fascia hypothénarien
- 8. septum palmaire médial
- 9. corps du métacarpien V



## 7 | Fascia hypothénarien

Mince, il prolonge l'aponévrose palmaire, recouvre les *muscles hypothénariens* et se fixe sur le bord médial du métacarpien V.

## 8 | Fascias interosseux palmaire et dorsal

Ils recouvrent les muscles interosseux et se fixent sur les bords des métacarpiens.

Leurs faces profondes sont unies par des septums sagittaux délimitant des canaux ostéofibreux pour chaque muscle interosseux.

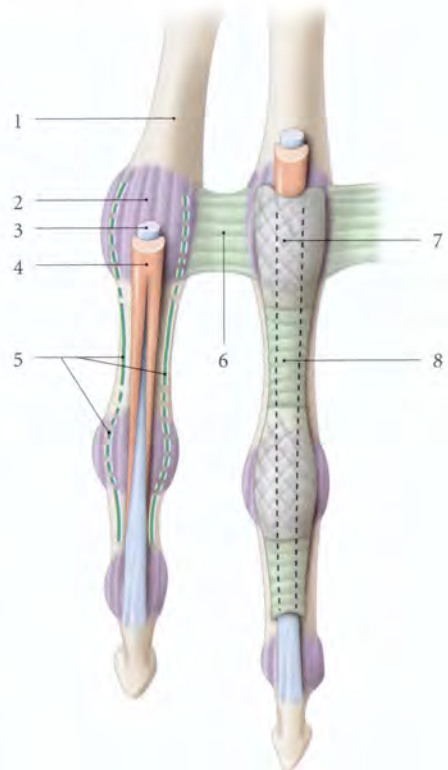
Le bord distal du fascia interosseux palmaire épaissi constitue le **ligament métacarpien transverse profond**. Celui-ci adhère aux capsules des articulations métacarpophalangienne II à V.

## 9 | Fascia dorsal de la main

Mince, il prolonge le rétinaculum des extenseurs, recouvre les tendons extenseurs et se fixe sur le bord médial du métacarpien V, sur le bord latéral du métacarpien I et sur l'aponévrose des extenseurs des doigts.

## 10 | Gains fibreuses des doigts

Ce sont des gouttières fibreuses insérées sur les bords des phalanges. Elles délimitent avec les phalanges des canaux ostéofibreux pour les tendons fléchisseurs et leur gaine synoviale. Elles sont constituées de deux parties, annulaire et cruciforme (*fig. 10.95*).



**FIG. 10.95. Gaine fibreuse des doigts** (schématique)

- 1. os métacarpien
- 2. capsule articulaire
- 3. tendon du m. fléchisseur profond des doigts
- 4. tendon du m. fléchisseur superficiel des doigts
- 5. insertion des gaines fibreuses
- 6. lig. métacarpien transverse profond
- 7. partie cruciforme (gaine fibreuse des doigts)
- 8. partie annulaire (gaine fibreuse des doigts)

a) **Partie annulaire** : située au niveau du corps des phalanges, elle est épaisse et constituée de fibres arciformes.

b) **Partie cruciforme** : située au niveau des articulations interphalangiennes, elle est très mince et constituée de fibres obliques entrecroisées.

## B | GAINES SYNOVIALES (OU VAGINALES SYNOVIALES)

### 1 | Gaines synoviales palmaires

a) **Gaine synoviale commune des muscles fléchisseurs**<sup>30</sup> (fig. 10.96)

Elle est annexée aux tendons des *muscles fléchisseurs superficiel et profond* des doigts.

Elle déborde le bord supérieur du rétinaculum des fléchisseurs et communique souvent avec la gaine syno-

viale du doigt V. Plus étalée dans la paume de la main, elle présente trois culs-de-sac latéraux :

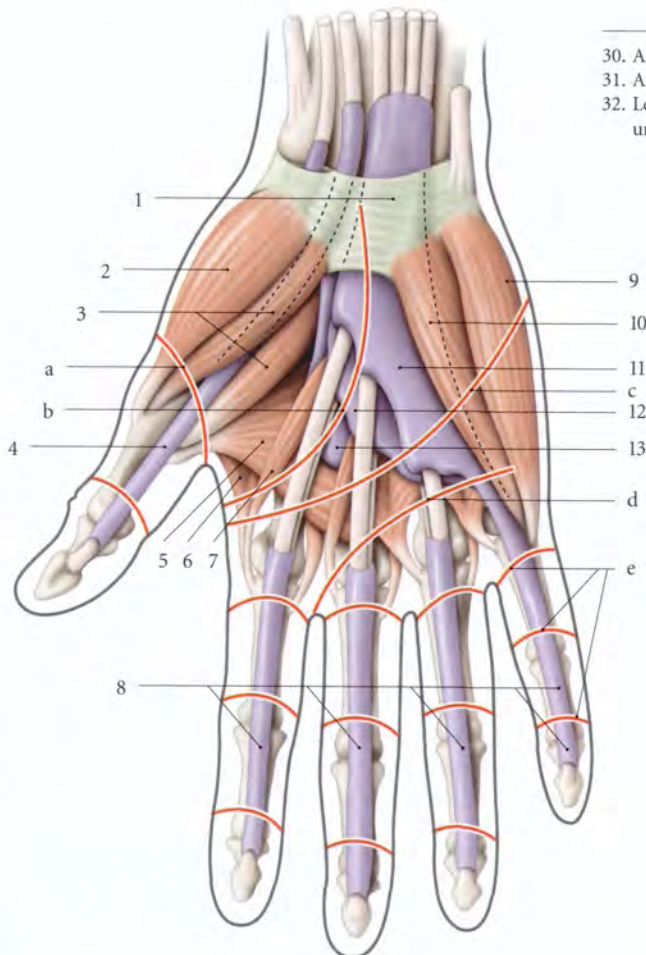
- le **cul-de-sac synovial prétendineux** recouvre les tendons fléchisseurs superficiels IV et V ;
- le **cul-de-sac synovial intertendineux** sépare les deux plans des tendons superficiels et profonds ;
- le **cul-de-sac synovial rétro-tendineux**, sur lequel reposent les tendons fléchisseurs profonds<sup>31</sup> (fig. 10.97).

b) **Gaine synoviale du tendon du muscle long fléchisseur du pouce**<sup>32</sup>

Elle entoure le tendon du muscle long fléchisseur du pouce depuis son insertion phalangienne jusqu'au-dessus du bord supérieur du rétinaculum des fléchisseurs.

c) **Gaine synoviale du tendon du muscle fléchisseur radial du carpe**

Elle enveloppe le tendon du fléchisseur radial du carpe lors de son passage sous le rétinaculum des fléchisseurs.



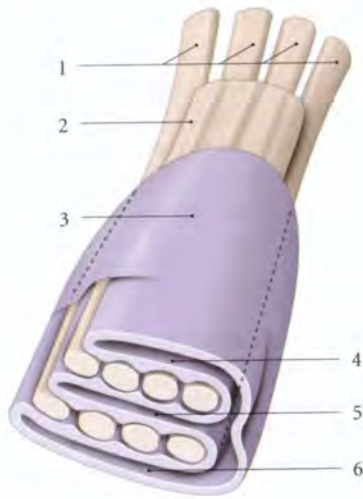
30. Ancien. : gaine synoviale digito-carpienne interne.

31. Ancien. : gaine synoviale digito-carpienne externe.

32. Le cul-de-sac rétro-tendineux s'arrête au tendon III lorsqu'il existe une gaine synoviale du tendon de l'index.

**FIG. 10.96. Gaines synoviales palmaires : anatomie de surface**

- a. pli d'opposition du pouce
- b. pli palmaire sup. (thénarien)
- c. pli palmaire moyen
- d. pli palmaire inf.
- e. pli de flexion des doigts
- 1. rétinaculum des fléchisseurs
- 2. m. court abducteur du I
- 3. m. court fléchisseur du I
- 4. gaine du tendon du m. long fléchisseur du I
- 5. m. adducteur du I
- 6. 1<sup>er</sup> m. interosseux dorsal
- 7. 1<sup>er</sup> m. lombriçal
- 8. gaines synoviales des tendons des doigts
- 9. m. adducteur du V
- 10. m. court fléchisseur du V
- 11. cul-de-sac prétendineux de la gaine synoviale commune des mm. fléchisseurs (GSCF)
- 12. cul-de-sac intertendineux de la GSCF
- 13. cul-de-sac rétro-tendineux de la GSCF



**FIG. 10.97. Gaine synoviale commune des muscles fléchisseurs des doigts** (coupe transversale de la partie proximale)

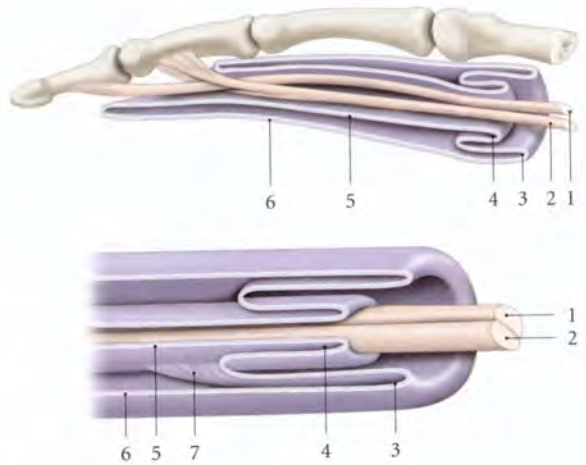
- |   |   |
|---|---|
| 1. tendons du m. fléchisseur profond des doigts     | 3. gaine synoviale commune des mm. fléchisseurs |
| 2. tendons du m. fléchisseur superficiel des doigts | 4. cul-de-sac pré-tendineux                     |
|   | 5. cul-de-sac intertendineux                    |
|   | 6. cul-de-sac rétro-tendineux                   |

#### d) Gains synoviales des tendons des doigts (fig. 10.98)

- **Au nombre de quatre**, elles enveloppent les tendons des quatre doigts médiaux.
- **Elles s'étendent** de la base de la phalange distale jusqu'à 15 mm au-dessus de la tête du métacarpien correspondant.
- **Leurs lames séreuses** interne et externe se continuent l'une l'autre à leur extrémité :
  - l'extrémité distale forme un cul-de-sac synovial annulaire;
  - l'extrémité proximale présente un double cul-de-sac synovial annulaire : *périphérique et péri-tendineux*, plus profond.
 Le cul-de-sac péri-tendineux disparaît au niveau de la face palmaire du tendon, car ses feuillets se fixent sur le tendon, constituant un frein à son déplacement au cours des mouvements des doigts.

**e) L'infection des gaines synoviales palmaires** est une suppuration grave qui peut compromettre la fonction des doigts et de la main.

Outre les signes généraux, elle s'accompagne localement d'œdème, de douleur traçante et d'une position des doigts en crochet irréductible.



**FIG. 10.98. Gaine synoviale des tendons des doigts** (d'après Brizon et Castaing)

- |  |                                       |
|--|---------------------------------------|
| 1. m. fléchisseur profond des doigts     | 4. cul-de-sac synovial péri-tendineux |
| 2. m. fléchisseur superficiel des doigts | 5. lame séreuse int.                  |
| 3. cul-de-sac synovial périphérique      | 6. lame séreuse ext.                  |
|  | 7. frein synovial                     |

#### f) Variations des gaines synoviales palmaires (fig. 10.99)

Dans environ 26 % des cas, la gaine synoviale commune des muscles fléchisseurs communique avec une ou deux gaines synoviales des tendons des doigts.

#### 2 | Gains synoviales dorsales (fig. 10.100)

Sous le rétinaculum des extenseurs, les tendons musculaires sont entourés d'une gaine synoviale. Elles comprennent :

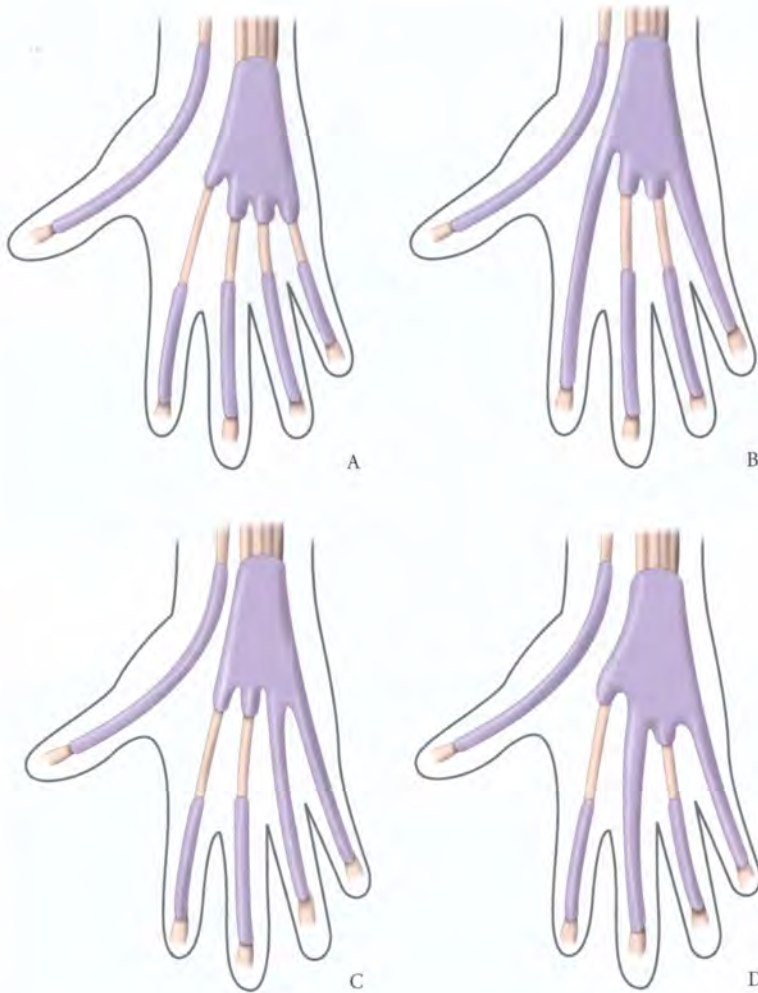
**a) la gaine des tendons des muscles extenseur des doigts et extenseur de l'index;**

**b) la gaine des tendons des muscles extenseurs radiaux du carpe;** distincte pour chaque muscle chez le nouveau-né, elle devient unique chez l'adulte;

**c) la gaine du tendon du muscle extenseur ulnaire du carpe;**

**d) la gaine des tendons des muscles long abducteur et court extenseur du pouce;** commune aux deux tendons dans sa partie supérieure, elle est divisée en deux pour chaque tendon dans sa partie inférieure;

**e) la gaine du tendon du muscle long extenseur du pouce;** longue de plus de 6 cm, elle communique avec la gaine synoviale des tendons des muscles extenseurs radiaux du carpe;



**FIG. 10.99.** Variations de la gaine synoviale commune des muscles fléchisseurs (selon Hollinshead)

A = 17,4 %  
B = 3,5 %  
C = 2,7 %  
D = 2,4 %

f) la gaine du tendon du muscle extenseur du petit doigt.

### C | ESPACES CELLULEUX DE LA MAIN

Certains espaces de la main sont riches en tissu cellulaire. Traversés par des vaisseaux et nerfs, ils facilitent le glissement des muscles et gaines synoviales au cours des mouvements. De ces espaces cellulaires dépend la topographie des phlegmons de la main (fig. 10.101).

#### 1 | L'espace cellulaire hypothénarien

Il est situé entre le plan des *muscles abducteur et court fléchisseur du V*, et le *muscle opposant du V*.

#### 2 | L'espace cellulaire thénarien

Il est compris entre les *muscles abducteur et court fléchisseur du I*.

#### 3 | L'espace cellulaire prétendineux

Il est situé sous l'aponévrose palmaire.

#### 4 | L'espace cellulaire rétro-tendineux

Il est compris entre le cul-de-sac rétro-tendineux de la gaine synoviale et le fascia interosseux palmaire : il se prolonge vers la région dorsale par des lames cellulaires<sup>33</sup> qui entourent les *muscles lombricaux*.

#### 5 | L'espace cellulaire dorsal

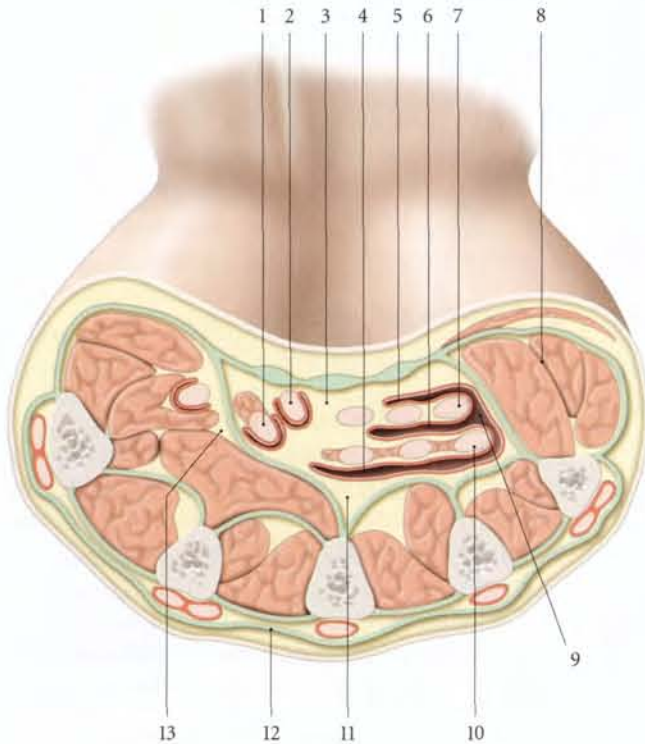
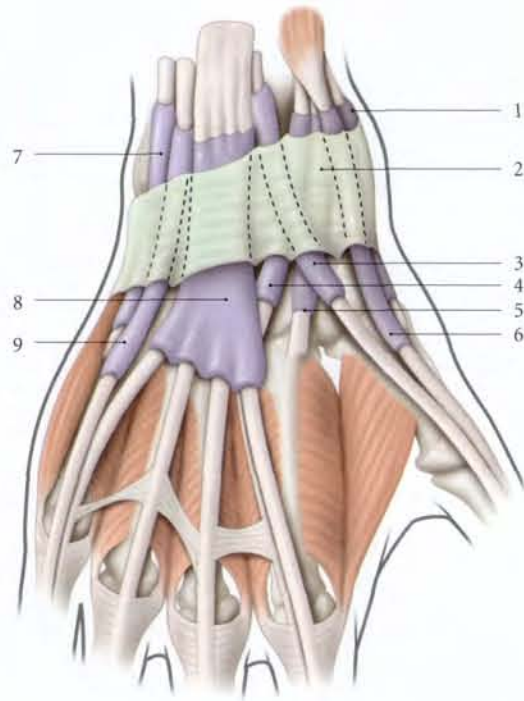
Il est situé entre le fascia interosseux dorsal et le fascia dorsal de la main. Il communique avec les espaces cellulaires thénarien et rétro-tendineux.

Ceci explique l'œdème dorsal des phlegmons de la paume de la main et aussi la propagation de l'infection des panaris à la paume de la main.

33. Ancien. : fusées lombricales de Kanavel.

**FIG. 10.100. Gains synoviales (GS) dorsales de la main**

1. GS du m. long abducteur du I
2. rétinaculum des extenseurs
3. GS du m. long extenseur du I
4. GS du m. court extenseur radial du carpe
5. GS du m. long extenseur radial du carpe
6. GS du m. court extenseur du I
7. GS du m. extenseur ulnaire du carpe
8. GS du m. extenseur commun des doigts
9. GS du m. extenseur du petit doigt

**FIG. 10.101. Gaine synoviale commune des mm. fléchisseurs et espaces cellulux de la main (en jaune)**

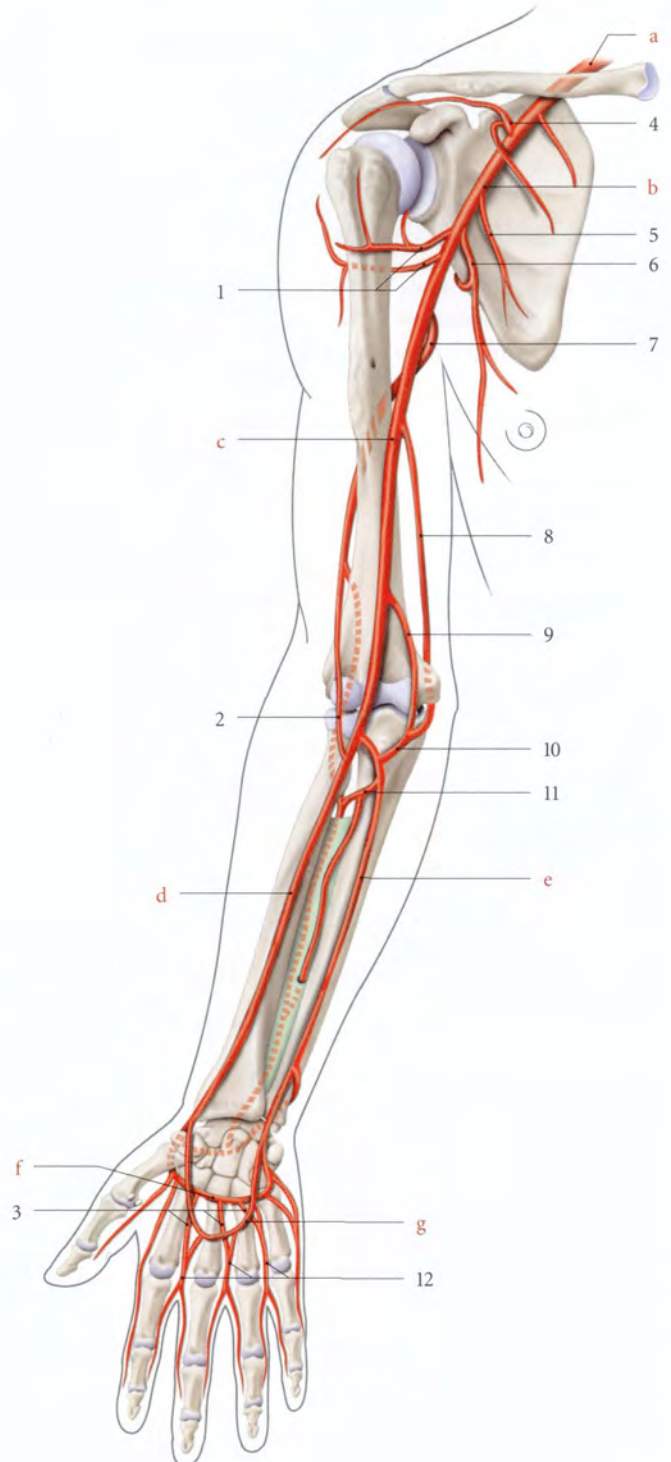
1. tendon du m. fléchisseur profond du II
2. tendon du m. fléchisseur superficiel du II
3. espace prétendineux
4. cul-de-sac rétro-tendineux
5. cul-de-sac prétendineux
6. cul-de-sac intertendineux
7. tendon du m. fléchisseur superficiel du V
8. espace hypothénarien
9. gaine synoviale commune des mm. fléchisseurs
10. tendon du m. fléchisseur profond du V
11. espace rétro-tendineux
12. espace dorsal
13. espace thénarien

## INNERVATION RADICULAIRE DES MUSCLES DU MEMBRE SUPÉRIEUR

	C3	C4	C5	C6	C7	C8	T1
Tronc	Trapèze						
	Élévateur de la scapula			Grand dorsal			
			Rhomboïdes				
			Grand pectoral				
			Petit pectoral				
			Subclavier				
Épaule			Dentelé antérieur				
			Dectoïde				
			Subscapulaire				
			Supra-épineux				
			Infra-épineux				
			Petit rond				
Bras			Grand rond				
			Biceps brachial				
			Coraco-brachial				
			Brachial				
Avant-bras			Triceps brachial				
			Anconé				
			Brachio-radial				
			Long, court extenseurs radiaux				
			Supinateur				
			Rond pronateur				
			Fléchisseur radial du carpe				
			Long palmaire				
			Fléchisseur ulnaire du carpe				
			Fléchisseur supérieur des doigts				
			Fléchisseur profond des doigts				
			Long fléchisseur du I				
			Carré pronateur				
			Extenseur des doigts				
			Extenseur du V				
			Extenseur ulnaire du carpe				
		Long abducteur du I					
		Long extenseur du I					
		Court extenseur du I					
		Long extenseur du V					
Main			Court abducteur du I				
			Opposant du I				
			Court fléchisseur du I				
			Adducteur du I				
			Court palmaire				
			Abducteur du V				
			Court fléchisseur du V				
			Opposant du V				
			Lombriicaux				
			Interosseux				

# 11

## Vaisseaux du membre supérieur



**FIG. 11.1.** Artères principales du membre supérieur (vue antérieure)

- a. a. subclavière
- b. a. axillaire
- c. a. brachiale
- d. a. radiale
- e. a. ulnaire
- f. arcade palmaire profonde
- g. arcade palmaire superficielle
- 1. aa. circonflexes ant. et post. de l'humérus
- 2. a. récurrente radiale
- 3. aa. métacarpiennes palmaires
- 4. a. acromio-thoracique
- 5. a. thoracique latérale
- 6. a. subscapulaire
- 7. a. profonde du bras
- 8. a. collatérale ulnaire sup.
- 9. a. collatérale ulnaire inf.
- 10. a. récurrente ulnaire
- 11. a. interosseuse commune
- 12. aa. digitales communes

## 11.1 ARTÈRE AXILLAIRE

L'artère axillaire est l'artère principale de la région axillaire.

L'artère axillaire est utilisée pour les cathétérismes artériels, type Seldinger, lorsqu'il y a un danger ou une impossibilité à introduire la sonde percutanée par voie fémorale, comme cela est habituel.

### A | ANATOMIE DE SURFACE

La projection cutanée de l'artère axillaire correspond à la partie proximale de la ligne unissant le milieu de la clavicule et le milieu de la fosse cubitale (fig. 11.2).

Elle peut être palpée contre la paroi latérale de la fosse axillaire. Sa compression contre cette paroi assure l'hémostase temporaire d'une hémorragie externe du membre supérieur (fig. 11.3).

### B | TRAJET

#### 1 | Origine<sup>1</sup>

Elle naît au niveau du bord postérieur de la *clavicule*, en prolongeant l'artère subclavière.

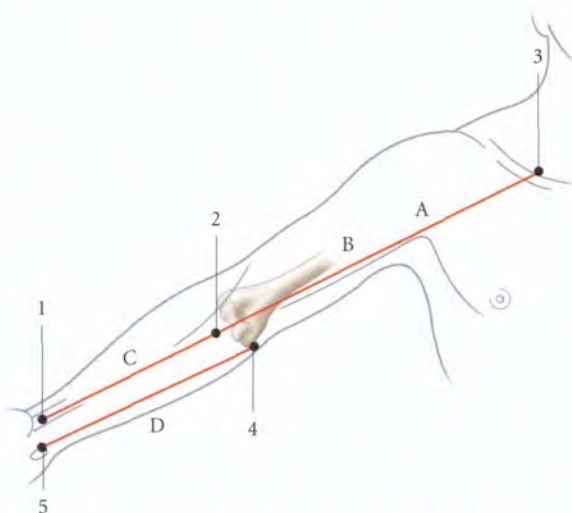


FIG. 11.2. Projection cutanée des artères axillaire (A), brachiale (B), radiale (C) et ulnaire (D)

1. gouttière du pouls
2. milieu de la fosse cubitale
3. clavicule
4. épicondyle médial
5. os pisiforme

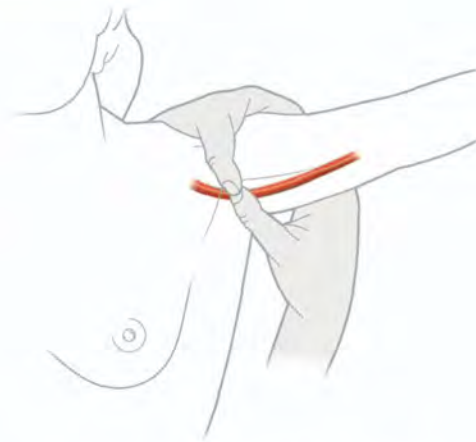


FIG. 11.3. Compression d'hémostase de l'artère axillaire

#### 2 | Direction

Elle varie avec les positions du bras.

- a) *En position anatomique*, l'artère descend obliquement et latéralement avec une légère courbe à concavité inféro-médiale.
- b) *En abduction à 90°*, elle est presque horizontale.
- c) *En abduction plus prononcée*, elle présente un trajet à concavité supéro-médiale (fig. 11.4).

#### 3 | Terminaison<sup>2</sup>

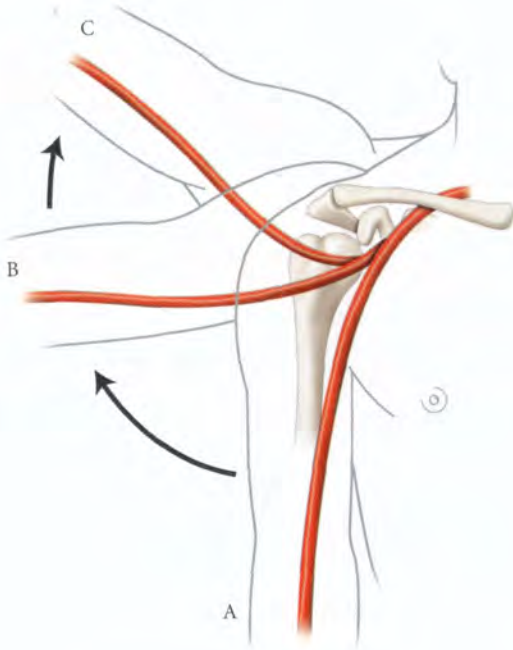
Elle devient artère brachiale en arrière du bord inférieur du *muscle grand pectoral*.

### C | RAPPORTS

L'axe vasculo-nerveux axillaire traverse la fosse axillaire entouré d'une gaine conjonctive, la *gaine axillaire*. Celle-ci est un prolongement de la lame prévertébrale du fascia cervical. L'espace intravaginal axillaire est compartimenté par des septums (fig. 11.5 et 11.6).

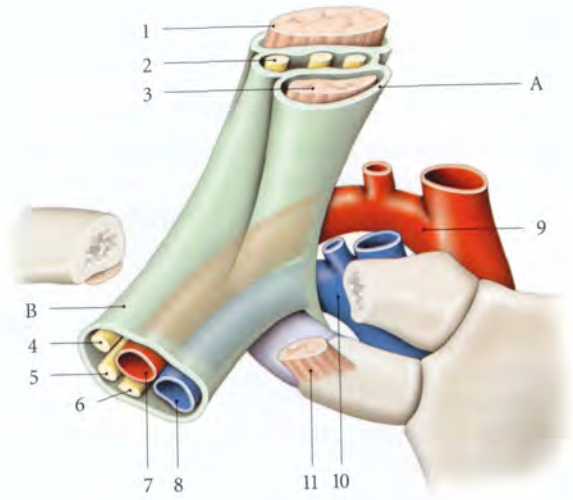
Le muscle satellite de l'artère axillaire est le *muscle coraco-brachial*.

1. L'origine de l'artère axillaire n'est pas fixe si on la considère par rapport à la clavicule dont on connaît la grande mobilité. Il est donc préférable de situer cette origine au niveau du bord latéral de la 1<sup>re</sup> côte, à la sortie du « défilé » interscalénique.
2. La terminaison varie aussi car la limite inférieure du muscle grand pectoral se modifie avec la position du bras.



**FIG. 11.4. Direction de l'artère axillaire**

- A. bras en position anatomique
- B. bras en abduction à 90°
- C. bras en abduction plus prononcée

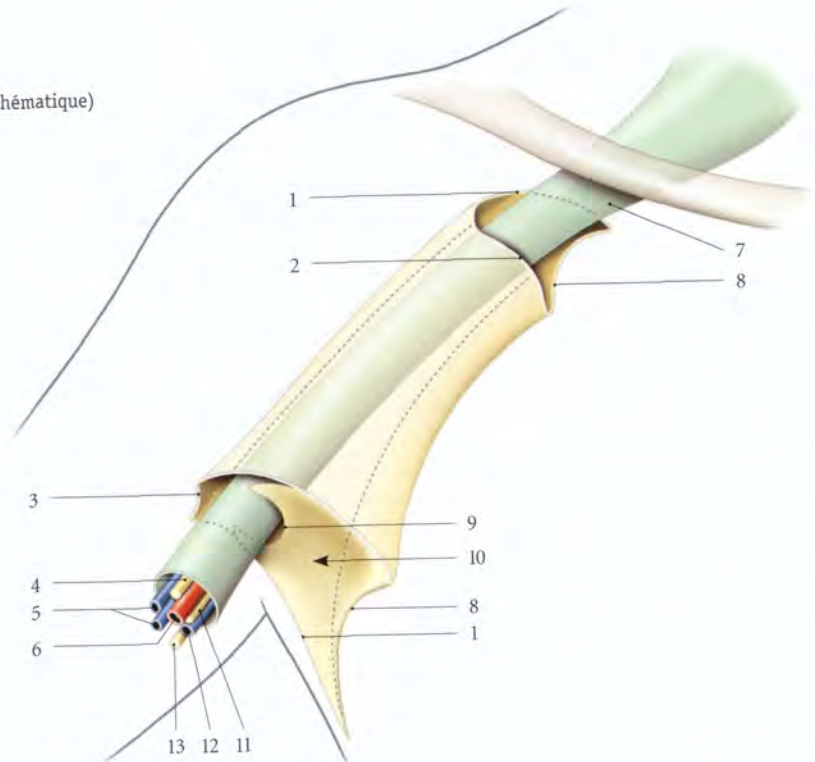


**FIG. 11.5. Gaine axillaire (vue antérieure)**

- |  |                           |
|--|---------------------------|
| A. lame prévertébrale du fascia cervical | 5. faisceau post.         |
| B. gaine axillaire                       | 6. faisceau médial        |
| 1. m. scalène moyen                      | 7. a. axillaire           |
| 2. faisceau du plexus brachial           | 8. v. axillaire           |
| 3. m. scalène ant.                       | 9. a. subclavière droite  |
| 4. faisceau latéral                      | 10. v. subclavière droite |
|  | 11. m. subclavier         |

**FIG. 11.6. Parois de la fosse axillaire (schématique)**

- 1. paroi post.
- 2. paroi ant.
- 3. paroi latérale
- 4. n. médian
- 5. vv. brachiales
- 6. a. brachiale
- 7. gaine axillaire
- 8. paroi médiale
- 9. arc axillaire
- 10. fosse axillaire
- 11. n. cutané médial de l'avant-bras
- 12. v. basilique
- 13. n. ulnaire



## 1 | Rapports pariétaux

a) *Dans l'apex du creux axillaire*, l'artère est en rapport avec :

- *en avant*, la clavicule et le muscle subclavier ;
- *médialement*, la 1<sup>re</sup> côte et la 1<sup>re</sup> digitation du muscle dentelé antérieur ;
- *en arrière*, le bord supérieur de la scapula ;
- *latéralement*, le processus coracoïde.

b) *Dans la fosse axillaire*, elle répond :

- *en avant*, au fascia clavi-pectoral enveloppant le muscle petit pectoral et au muscle grand pectoral plus antérieur ;
- *en arrière*, aux muscles subscapulaire, grand rond et grand dorsal ;
- *médialement*, au muscle dentelé antérieur ;
- *latéralement*, au muscle coraco-brachial et à l'articulation scapulo-humérale.

L'artère peut être comprimée par la tête humérale lors des luxations antéro-médiales de l'épaule.

c) *À la base du creux axillaire*

Elle est cernée médialement par l'arc axillaire.

## 2 | Rapports vasculo-nerveux (fig. 11.7)

a) *À l'apex du creux axillaire*

- Les *faisceaux du plexus brachial* sont latéraux à l'artère axillaire.
- La *veine subclavière* et les nœuds lymphatiques apicaux sont médiaux.

b) *Dans le creux axillaire*

- **Au-dessus du muscle petit pectoral**, l'artère axillaire répond :

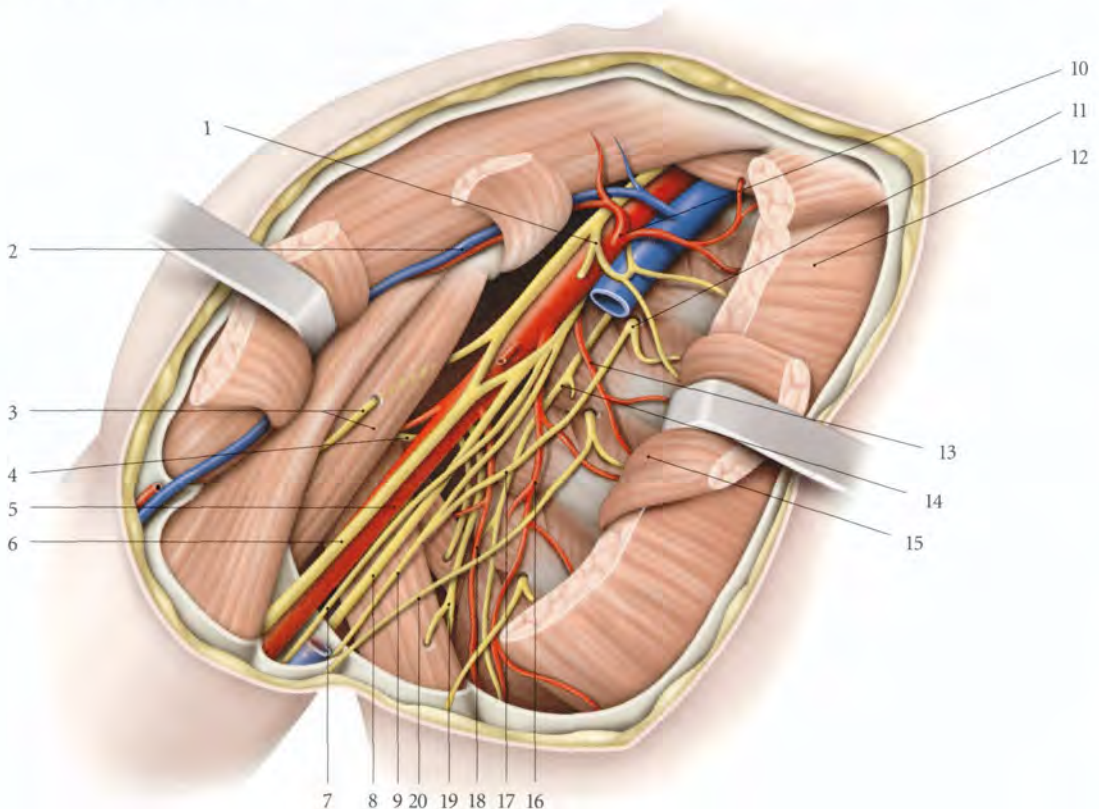
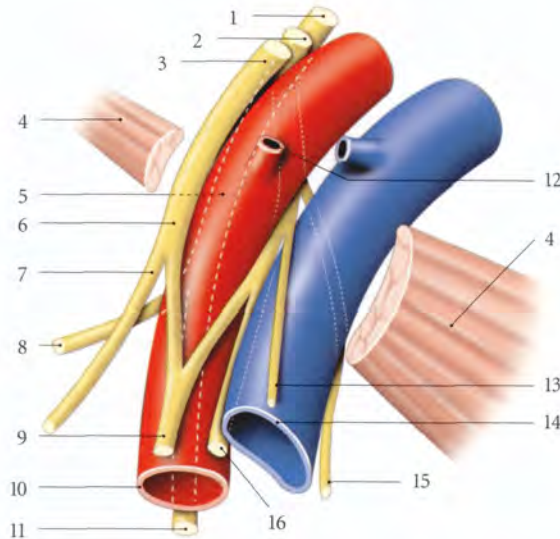


FIG. 11.7. Artères et nerfs de la fosse axillaire

- |  |                                       |                                       |
|--|---------------------------------------|---------------------------------------|
| 1. n. pectoral latéral                   | 8. n. ulnaire                         | 15. m. petit pectoral                 |
| 2. v. céphalique                         | 9. n. cutané médial du bras           | 16. a. thoracique latérale            |
| 3. nn. musculo-cutané et coraco-brachial | 10. a. acromio-thoracique             | 17. n. intercosto-brachial            |
| 4. n. axillaire                          | 11. 2 <sup>e</sup> n. intercostal     | 18. a. subscapulaire                  |
| 5. a. axillaire                          | 12. m. grand pectoral                 | 19. n. du m. grand dorsal             |
| 6. n. médian                             | 13. a. thoracique latérale accessoire | 20. n. intercosto-brachial accessoire |
| 7. n. cutané médial de l'avant-bras      | 14. n. thoracique long                |                                       |

- *en avant*, au nerf pectoral latéral et à la veine céphalique ;
  - *en arrière*, au faisceau médial du plexus brachial ;
  - *médialement*, à la veine axillaire et aux nœuds lymphatiques apicaux ;
  - *latéralement*, aux faisceaux latéral et postérieur du plexus brachial.
- **Derrière le muscle petit pectoral**, l'artère brachiale répond :
    - *en arrière*, au faisceau postérieur du plexus brachial ;
    - *latéralement*, au faisceau latéral du plexus brachial ;
    - *médialement*, au faisceau médial du plexus brachial et à la veine axillaire, aux nœuds lymphatiques axillaires latéraux et centraux.
  - **Au-dessous du muscle petit pectoral** (fig. 11.8), l'artère brachiale répond :
    - *en avant*, au nerf médian ;
    - *en arrière*, aux nerfs radial et axillaire ;
    - *latéralement*, au nerf musculo-cutané ;
    - *médialement*, aux nerfs ulnaire, cutanés médiaux du bras et de l'avant-bras, à la veine axillaire, aux



**FIG. 11.8.** Artère axillaire : rapports vasculo-nerveux schématisques

- |                      |                                      |
|----------------------|--------------------------------------|
| 1. tronc sup.        | 10. a. axillaire                     |
| 2. tronc moyen       | 11. n. radial                        |
| 3. tronc inf.        | 12. a. acromio-thoracique            |
| 4. m. petit pectoral | 13. n. cutané médial de l'avant-bras |
| 5. faisceau post.    | 14. v. axillaire                     |
| 6. faisceau latéral  | 15. n. cutané médial du bras         |
| 7. n. musculo-cutané | 16. n. ulnaire                       |
| 8. n. axillaire      |                                      |
| 9. n. médian         |                                      |

nœuds lymphatiques axillaires latéraux et subscapulaires.

Les rapports étroits de l'artère axillaire avec le plexus axillaire font de celle-ci un repère classique pour la technique d'anesthésie loco-régionale par bloc axillaire.

## D | BRANCHES COLLATÉRALES (fig. 11.9)

### 1 | Artère thoracique supérieure<sup>3</sup>

Elle naît au-dessous de la clavicule et se dirige médialement pour vasculariser les muscles pectoraux et la région infraclaviculaire.

### 2 | Artère thoraco-acromiale<sup>4</sup>

a) Elle naît au-dessus du muscle petit pectoral.

b) Elle traverse le fascia clavi-pectoral et se divise en deux branches, acromiale et thoracique.

- La **branche acromiale** se dirige latéralement et vascularise le muscle deltoïde, les articulations scapulo-humérale et acromio-claviculaire (réseau acromial). L'un de ces rameaux longe le sillon delto-pectoral et accompagne la veine céphalique.

- La **branche thoracique** se dirige médialement et vascularise les muscles pectoraux et la région mammaire.

### 3 | Artère thoracique latérale<sup>5</sup>

a) Elle naît en arrière du muscle petit pectoral.

b) Elle descend le long de la paroi médiale du creux axillaire.

c) Elle vascularise les muscles dentelé antérieur, pectoraux et intercostaux.

Chez la femme, elle est plus volumineuse et contourne le bord inférieur du grand pectoral pour vasculariser le sein (*rameaux mammaires latéraux*).

### 4 | Branches subscapulaires

Elles sont fines et destinées au muscle subscapulaire.

3. Ancien. : a. thoracique suprême.

4. Ancien. : a. acromio-thoracique.

5. Ancien. : a. mammaire externe ou a. thoracique inférieure.

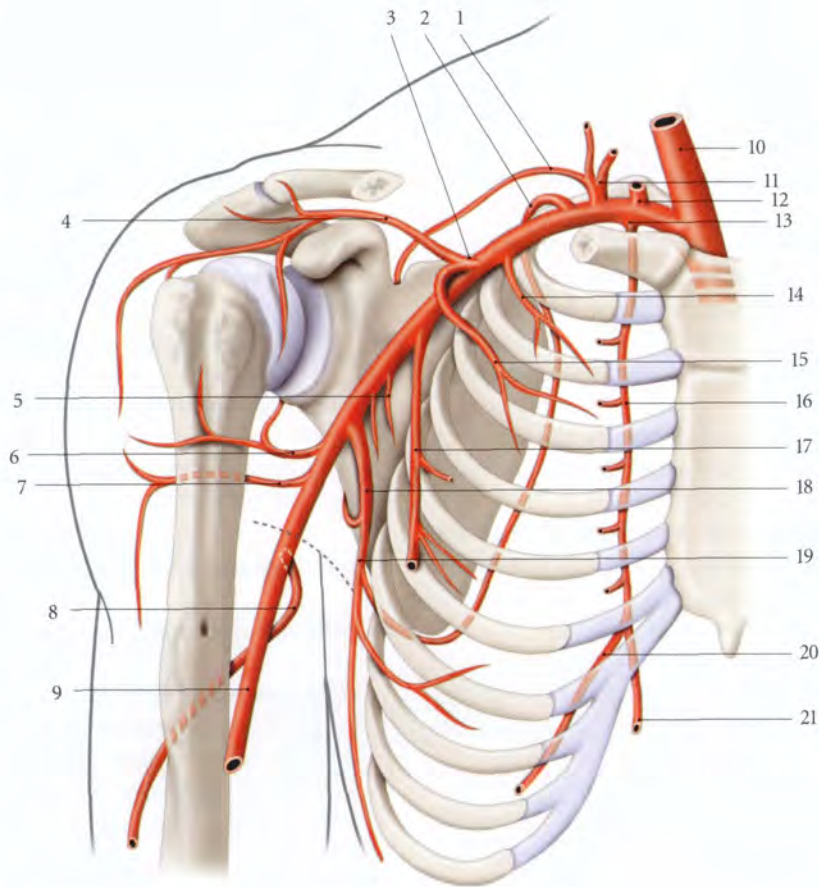


FIG. 11.9. Artère axillaire : branches collatérales (vue antérieure)

- |                                      |                          |                                |
|--------------------------------------|--------------------------|--------------------------------|
| 1. a. suprascapulaire                | 8. a. profonde du bras   | 15. branche pectorale          |
| 2. a. scapulaire dorsale             | 9. a. brachiale          | 16. a. thoracique int.         |
| 3. a. thoraco-acromiale              | 10. a. carotide commune  | 17. a. thoracique latérale     |
| 4. branche acromiale                 | 11. tronc thyro-cervical | 18. a. subscapulaire           |
| 5. rr. scapulaires                   | 12. a. vertébrale        | 19. a. thoraco-dorsale         |
| 6. a. circonflexe ant. de l'humérus  | 13. a. subclavière       | 20. a. musculo-diaphragmatique |
| 7. a. circonflexe post. de l'humérus | 14. a. thoracique sup.   | 21. a. épigastrique sup.       |

## 5 | Artère subscapulaire<sup>6</sup>

a) Elle naît au bord inférieur du muscle subscapulaire.

b) Elle descend médialement et se divise en deux branches, les artères thoraco-dorsale et circonflexe de la scapula.

### • L'artère thoraco-dorsale

Elle descend avec le nerf thoraco-dorsal et vascularise les muscles dentelé antérieur et grand dorsal.

### • L'artère circonflexe de la scapula

– Elle traverse l'espace axillaire médial et contourne le bord axillaire de la scapula pour pénétrer la fosse infra-épineuse et vasculariser les muscles de la région.

– Elle s'anastomose avec les artères suprascapulaire et scapulaire dorsale.

## 6 | Artère circonflexe humérale antérieure

a) Elle naît au bord inférieur du muscle subscapulaire.

b) Elle se dirige latéralement et contourne la face antérieure du col chirurgical de l'humérus en arrière des muscles coraco-brachial et biceps.

6. Ancien. : a. scapulaire inférieure.

c) **Elle vascularise** l'articulation scapulo-humérale et les muscles coraco-brachial, biceps brachial et deltoïde.

## 7 | Artère circonflexe humérale postérieure

a) **Elle naît** au-dessous de son homonyme.

b) **Elle traverse** l'espace axillaire latéral accompagnée du nerf axillaire et gagne la face profonde du muscle deltoïde, en contournant le col chirurgical de l'humérus.

c) **Le plus souvent, elle s'anastomose** avec la circonflexe humérale antérieure.

## E | ANASTOMOSES (fig. 11.10)

### 1 | Les anastomoses scapulaires

Elles s'établissent entre les artères suprascapulaire, scapulaire dorsale<sup>7</sup> et subscapulaire. Elles constituent un cercle périscapulaire de grande importance fonctionnelle.

Ce cercle périscapulaire est préservé si la ligature basse de l'artère axillaire siège au-dessus de l'origine de l'artère subscapulaire.

### 2 | Les anastomoses thoraciques

Elles unissent les artères intercostales et l'artère thoracique interne.

### 3 | Les anastomoses brachiales

Elles unissent le rameau acromial de l'artère thoraco-acromiale et les artères circonflexes humérales. Elles sont grêles et ne peuvent suppléer efficacement à une ligature siégeant juste au-dessus des artères circonflexes humérales.

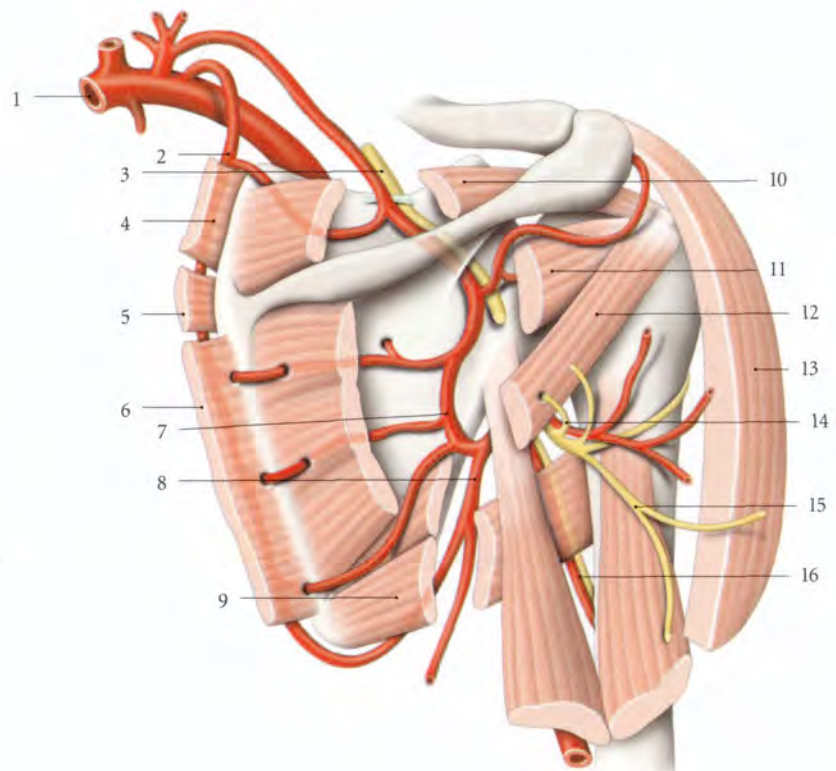
## F | VARIATIONS (fig. 11.11)

Les variations sont nombreuses. Le type habituel décrit ne représente que 10 % des cas.

1. **L'artère thoraco-acromiale** peut être volumineuse (10 %) ou absente (20 %).

FIG. 11.10. Anastomoses scapulaires (vue postérieure)

1. a. subclavière
2. a. scapulaire dorsale
3. a. et n. suprascapulaires
4. m. élévateur de la scapula
5. m. petit rhomboïde
6. m. grand rhomboïde
7. a. circonflexe de la scapula
8. a. thoraco-dorsale
9. m. grand rond
10. m. supra-épineux
11. m. infra-épineux
12. m. petit rond
13. m. deltoïde
14. n. axillaire et a. circonflexe humérale post.
15. n. cutané lat. sup. du bras
16. n. radial et a. profonde du bras

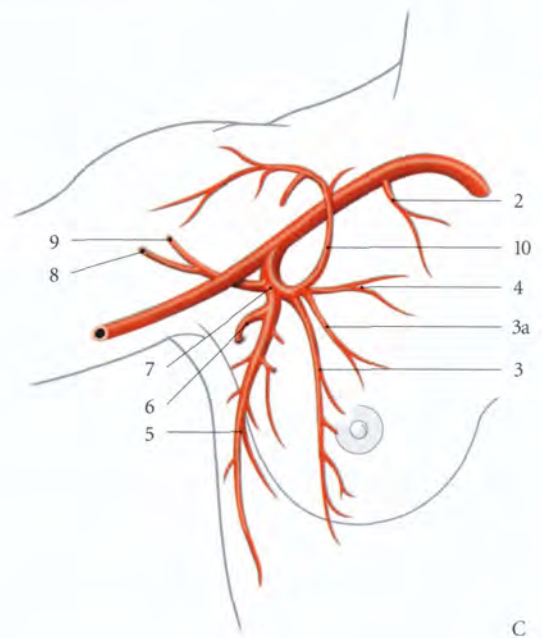
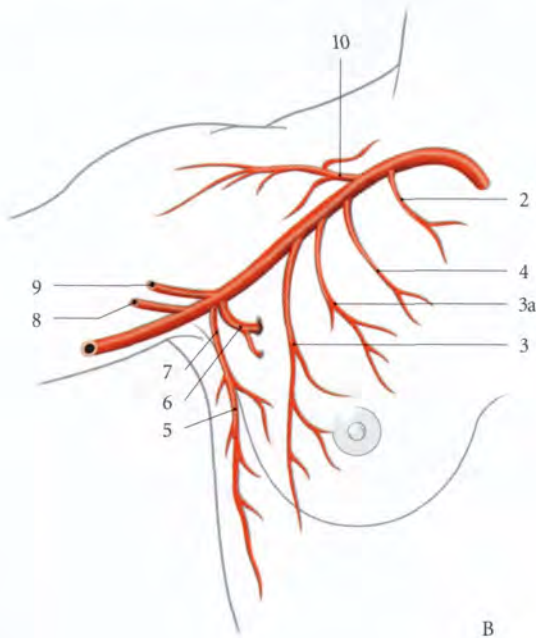
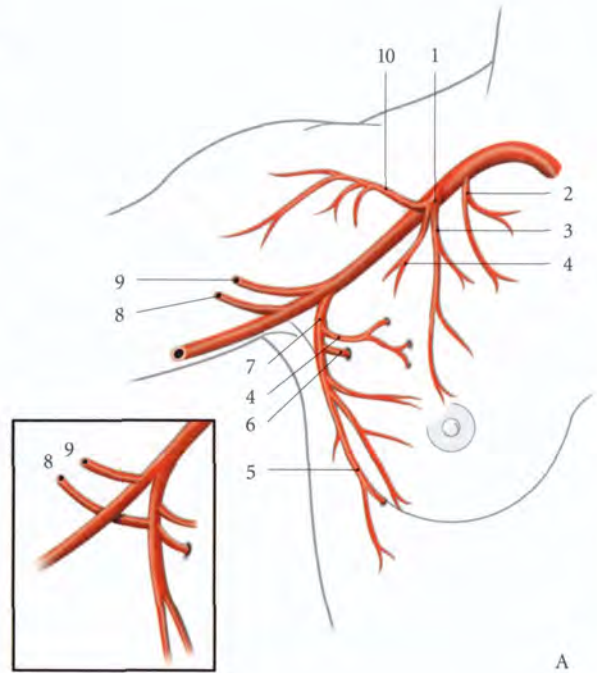


7. Ancien. : a. scapulaire descendante.

2. L'artère thoracique latérale peut être une branche des artères thoraco-acromiale (10 % des cas) ou subscapulaire (10 % des cas).
3. L'artère circonflexe humérale postérieure peut naître de l'artère brachiale profonde (12 % des cas) ou de l'artère subscapulaire (20 % des cas). Les artères circonflexes humérales antérieure et postérieure peuvent naître d'un tronc commun dans 20 % des cas.
4. Toutes les branches peuvent naître d'un tronc commun subscapulaire (2 %).

FIG. 11.11. Branches latérales de l'artère axillaire. Variations

- |   |                                       |
|---|---------------------------------------|
| A. a. thoraco-acromiale volumineuse                   | 3a. a. thoracique latérale accessoire |
| B. absence des aa. thoraco-acromiale et subscapulaire | 4. branche thoracique                 |
| C. absence d'a. thoraco-acromiale                     | 5. a. thoraco-dorsale                 |
| 1. a. acromio-thoracique                              | 6. a. circonflexe de la scapula       |
| 2. a. thoracique sup.                                 | 7. a. subscapulaire                   |
| 3. a. thoracique latérale                             | 8. a. circonflexe humérale ant.       |
|   | 9. a. circonflexe humérale post.      |
|   | 10. branche acromiale                 |



## 11.2 ARTÈRE BRACHIALE

L'artère brachiale<sup>8</sup> est l'artère principale du bras.

- Le pouls brachial, souvent perceptible en cas de collapsus, doit être recherché lorsque le pouls radial n'est plus perçu.
- L'artère brachiale est utilisée :
  - pour la pratique des cathétérismes rétrogrades, notamment pour les artériographies coronariennes ;
  - et comme artère d'alimentation dans certaines voies d'accès vasculaires en vue d'hémodialyse (notamment celles qui utilisent des prothèses reliant artère brachiale et veine axillaire).

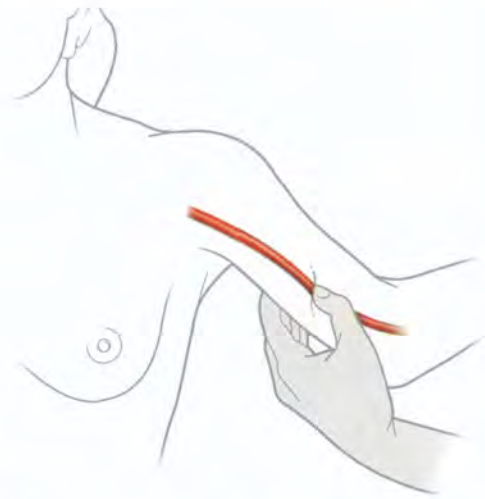

FIG. 11.12. Compression d'hémostase de l'artère brachiale

### A | ANATOMIE DE SURFACE

La projection cutanée de l'artère brachiale correspond à la partie distale de la ligne unissant :

- le milieu de la *clavicule* ;
- le milieu de la *fosse cubitale*.

### B | TRAJET

#### 1 | Origine

Elle fait suite à l'artère axillaire au bord inférieur du muscle grand pectoral.

#### 2 | Direction

a) *Elle descend* dans la région antérieure et médiale du bras, selon un trajet rectiligne.

b) *Elle traverse* le sillon bicipital médial et s'incline latéralement jusqu'à la région antérieure du coude qu'elle parcourt verticalement.

C'est à ce niveau qu'elle est auscultée au cours de la prise de la tension artérielle, mais aussi comprimée pour une hémostase temporaire (fig. 11.12).

#### 3 | Terminaison

Elle se termine, à trois centimètres au-dessous du *pli du coude*, en artère radiale et artère ulnaire.

### C | RAPPORTS

Le muscle satellite de l'artère brachiale est le *biceps brachial* (fig. 11.13).

#### 1 | Rapports musculaires

a) *Au bras*, l'artère brachiale répond :

- *en avant*, au muscle biceps brachial, lorsqu'il est bien développé ;
- *en arrière*, au septum intermusculaire médial recouvrant le chef long du muscle triceps brachial et le vaste médial ; puis, au muscle brachial ;
- *latéralement*, au muscle coraco-brachial, puis au muscle biceps brachial ;
- *médialement*, au fascia brachial.

b) *Dans le sillon bicipital médial*, elle est en rapport avec :

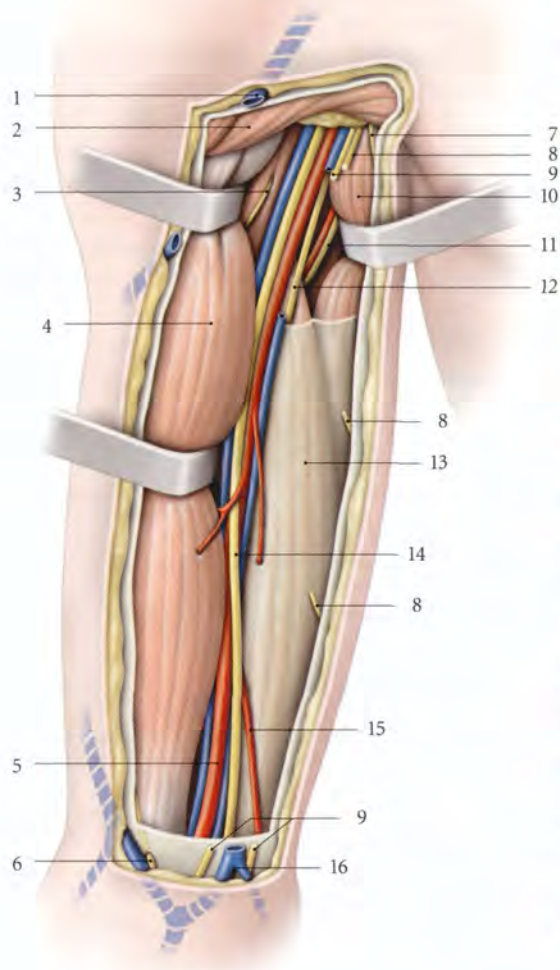
- *en avant*, l'expansion aponévrotique du biceps brachial ;
- *en arrière*, le muscle brachial ;
- *latéralement*, le muscle biceps brachial ;
- *médialement*, le muscle rond pronateur.

#### 2 | Rapports vasculo-nerveux

a) *Dans la même gaine vasculaire* se trouvent :

- les *veines brachiales* latérale et médiale qui longent l'artère ;

8. Ancien. : a. humérale.



**FIG. 11.13. Artère brachiale dans la région brachiale antérieure**

- |   |   |
|---|---|
| 1. v. céphalique  | 9. n. cutané médial de l'avant-bras                             |
| 2. m. grand pectoral  | 10. m. triceps (long chef)                                      |
| 3. n. musculo-cutané et m. coraco-brachial                  | 11. n. radial   |
| 4. m. biceps brachial                                       | 12. n. ulnaire  |
| 5. a. et vv. brachiales                                     | 13. septum intermusculaire médial recouvrant le m. vaste médial |
| 6. n. cutané latéral de l'avant-bras, v. médiane céphalique | 14. n. médian   |
| 7. n. intercosto-brachial accessoire                        | 15. a. collatérale ulnaire inf.                                 |
| 8. n. cutané médial du bras                                 | 16. v. médiane basilique  |

- le **nerf médian**. Situé d'abord le long du bord latéral de l'artère, il la surcroise et gagne son bord médial.

**b) Le nerf radial** situé à la face postérieure de l'artère s'éloigne rapidement vers l'espace axillaire inférieur<sup>9</sup> pour gagner la région postérieure.

**c) Le nerf ulnaire**, d'abord médial s'engage avec l'artère collatérale ulnaire supérieure, dans la loge brachiale postérieure, derrière le septum intermusculaire médial.

**3** | L'artère brachiale peut être contusionnée, embrochée ou rompue lors des traumatismes du bras et du coude (notamment lors des fractures supracondyloïdes de l'humérus). Les lésions nécessitent une chirurgie vasculaire réparatrice immédiate après fixation du foyer de fracture par ostéosynthèse.

## D | BRANCHES COLLATÉRALES (fig. 11.14)

### 1 | L'artère deltoïdienne

- Elle *naît* au-dessous du muscle grand pectoral.
- Elle *chemine* sous le muscle coraco-brachial, pour rejoindre le muscle deltoïde.

### 2 | Les branches musculaires

Elles sont destinées aux muscles voisins.

### 3 | L'artère nourricière de l'humérus

Elle pénètre le foramen nourricier huméral près de la terminaison du muscle coraco-brachial.

### 4 | L'artère brachiale profonde

C'est la plus importante des branches collatérales.

**a) Elle naît** près de l'origine de l'artère brachiale.

**b) Elle s'engage** avec le nerf radial dans l'espace axillaire inférieur. Elle gagne le sillon du nerf radial de la face postérieure de l'humérus, et descend obliquement et latéralement.

**c) Elle se divise** près du bord latéral de l'humérus en deux branches :

- une *branche antérieure*, l'**artère collatérale radiale** qui descend dans le sillon bicipital latéral et s'anastomose avec l'artère récurrente radiale ;
- une *branche postérieure*, l'**artère collatérale moyenne** qui s'anastomose avec l'artère interosseuse récurrente.

**d) Elle irrigue** le muscle triceps brachial.

9. Espace huméro-tricipital.

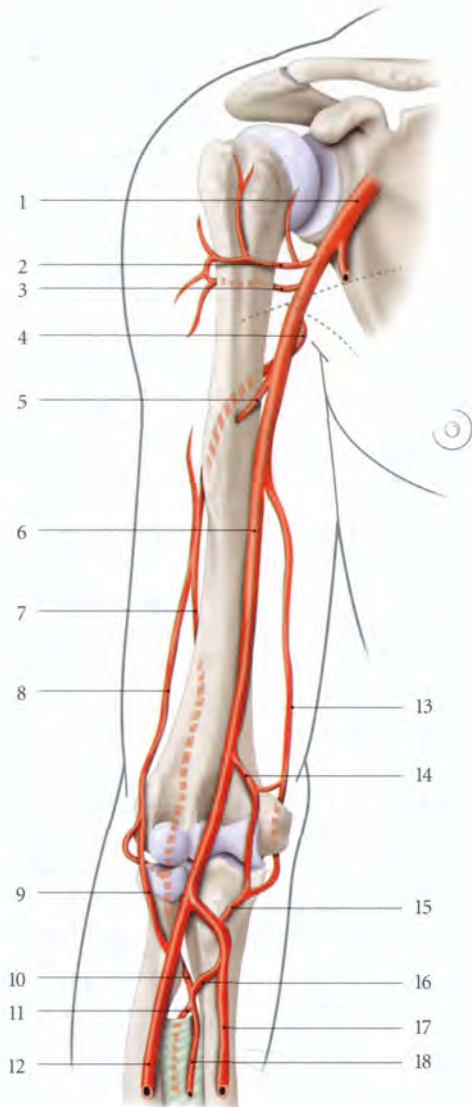


FIG. 11.14. Branches de l'artère brachiale

- |                                      |                                 |
|--------------------------------------|---------------------------------|
| 1. a. axillaire                      | 9. a. récurrente radiale        |
| 2. a. circonflexe ant. de l'humérus  | 10. a. interosseuse récurrente  |
| 3. a. circonflexe post. de l'humérus | 11. a. interosseuse post.       |
| 4. a. profonde du bras               | 12. a. radiale                  |
| 5. a. nourricière de l'humérus       | 13. a. collatérale ulnaire sup. |
| 6. a. brachiale                      | 14. a. collatérale ulnaire inf. |
| 7. a. collatérale moyenne            | 15. a. récurrente ulnaire       |
| 8. a. collatérale radiale            | 16. a. interosseuse commune     |
|                                      | 17. a. ulnaire                  |
|                                      | 18. a. interosseuse ant.        |

## 5 | L'artère collatérale ulnaire supérieure

a) Elle naît au niveau de la partie moyenne du bras.

b) Elle perfore peu après le septum intermusculaire médial et descend avec le nerf ulnaire dans la partie médiale de la loge postérieure du bras.

c) Dans le sillon du nerf ulnaire, elle s'anastomose avec le rameau postérieur de l'artère récurrente ulnaire.

## 6 | L'artère collatérale ulnaire inférieure

a) Elle naît à trois ou quatre centimètres au-dessus du pli du coude.

b) Elle se divise au-dessus de l'épicondyle médial, en deux rameaux, antérieur et postérieur. Ils s'anastomosent respectivement avec le rameau homonyme de l'artère récurrente ulnaire.

## E | ANASTOMOSES

### 1 | Anastomoses brachio-axillaires

Grêles et peu fonctionnelles, elles dépendent essentiellement des artères circonflexes humérales et de l'artère deltoïdienne.

On comprend ainsi que l'interruption ou la ligature de l'artère brachiale juste au-dessous des artères circonflexes soient dangereuses et puissent être responsables d'ischémie aiguë du membre supérieur.

### 2 | Anastomoses musculaires

Nombreuses, elles constituent les véritables voies de suppléances entre les artères axillaire et brachiale.

### 3 | Le réseau périarticulaire du coude

Il est constitué par les anastomoses entre les collatérales des artères brachiale, radiale et ulnaire.

#### a) Le réseau épicondylaire médial

Il est constitué par les rameaux antérieur et postérieur de l'artère récurrente ulnaire, les artères collatérale ulnaire supérieure et collatérale ulnaire inférieure.

#### b) Le réseau épicondylaire latéral

Il est constitué par les artères collatérale moyenne, collatérale radiale, récurrente radiale et interosseuse récurrente.

#### c) L'anastomose supra-olécranienne

Elle unit en arrière les réseaux épicondylaires médial et latéral.

## F | VARIATIONS

### 1 | Artère brachiale (fig. 11.15)

#### a) L'artère brachiale double (13 % des cas)

Le niveau du dédoublement de l'artère est variable.

Dans ce cas on distingue :

- une artère brachiale principale qui se continue au-dessous du pli du coude avec l'artère ulnaire ;
- une artère brachiale accessoire qui se continue avec l'artère radiale.

#### b) L'artère brachiale trifide

Les trois branches sont alors les artères ulnaire, radiale et interosseuse antébrachiale.

#### c) L'artère brachiale superficielle (9 % des cas)

C'est une variation topographique dans laquelle l'artère brachiale surcroise le nerf médian ou l'une de ses racines.

d) L'artère brachiale peut être plus *médiale* et passer derrière le processus condyloïde<sup>10</sup> de l'humérus.

### 2 | L'artère brachiale profonde (fig. 11.16)

Elle peut naître de l'artère circonflexe postérieure de l'humérus (7 % des cas), ou donner l'artère circonflexe postérieure de l'humérus (16 % des cas).

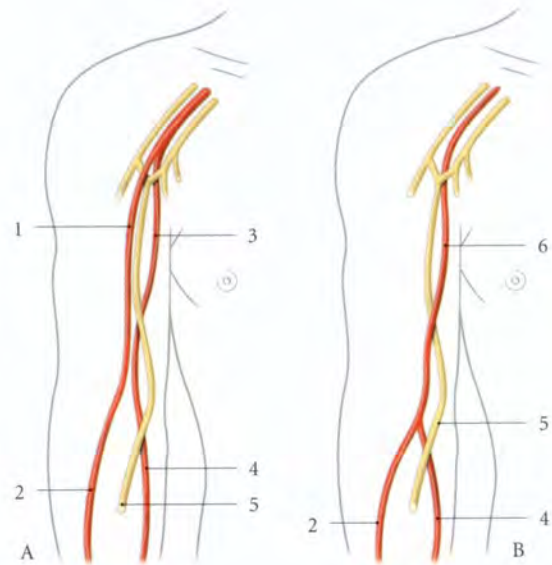


FIG. 11.15. Variations de l'artère brachiale

- |                               |                               |
|-------------------------------|-------------------------------|
| A. a. brachiale double        | 3. a. brachiale               |
| B. a. brachiale superficielle | 4. a. ulnaire                 |
| 1. a. brachiale accessoire    | 5. n. médian                  |
| 2. a. radiale                 | 6. a. brachiale superficielle |

10. Processus osseux inconstant implanté sur le bord médial de l'humérus, au-dessous de l'épicondyle médial. Complété parfois par un ligament, il se transforme alors en un canal ostéo-fibreux : le canal supra-épicondylaïre médial, analogue au canal huméral de nombreux mammifères. L'artère brachiale peut le traverser ainsi que le nerf médian.

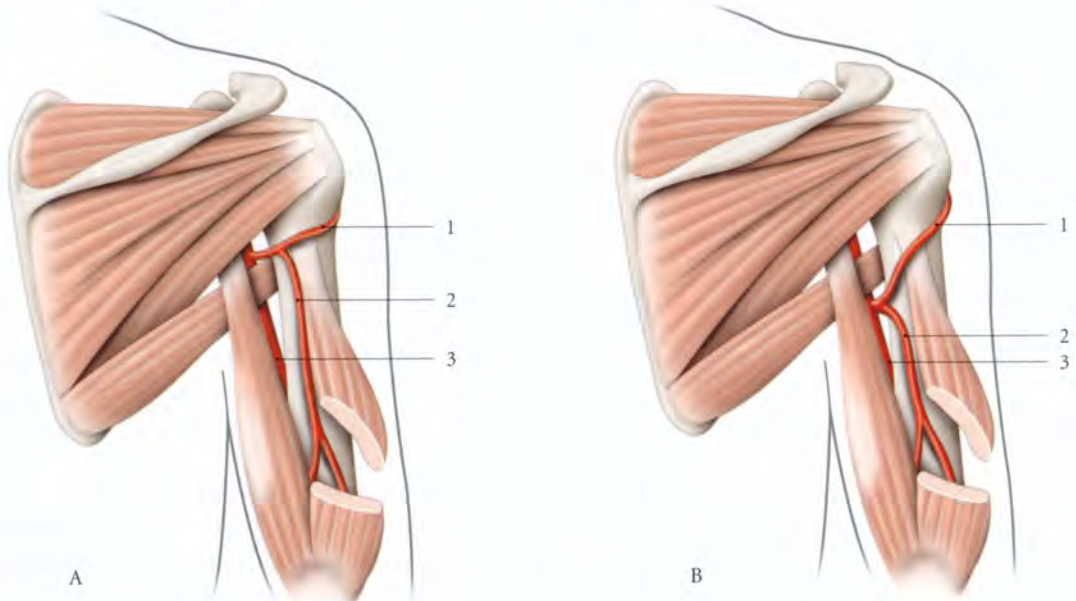


FIG. 11.16. Variations de l'artère profonde du bras, vue postérieure (d'après Lanz-Wachsmuth)

- A. a. profonde du bras (2), branche collatérale de l'a. circonflexe post. de l'humérus (1)  
 B. a. circonflexe post. de l'humérus, branche collatérale de l'a. profonde du bras  
 3. a. brachiale

## 11.3 ARTÈRE RADIALE

L'artère radiale, branche terminale de l'artère brachiale, est l'artère principale latérale de l'avant-bras.

- Elle est utilisée en réanimation pour les prélèvements sanguins artériels en vue de l'étude des gaz du sang et pour la prise continue des pressions artérielles.
- Elle est également utilisée en hémodialyse périodique chronique pour la réalisation des fistules artério-veineuses ou des shunts artério-veineux.

### A | ANATOMIE DE SURFACE

La projection cutanée (fig. 11.17) de l'artère radiale correspond à une ligne unissant le milieu de la fosse cubitale et le milieu de la gouttière du pouls.

### B | TRAJET

#### 1 | Origine

L'artère radiale naît à trois centimètres *au-dessous du pli du coude*, en regard du col du radius.

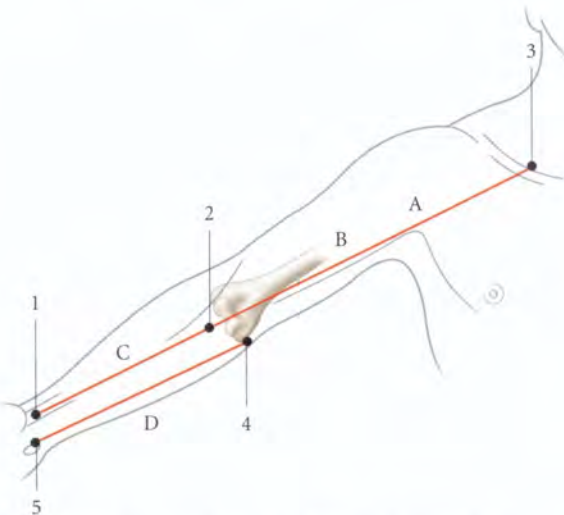


FIG. 11.17. Projection cutanée des artères axillaire (A), brachiale (B), radiale (C) et ulnaire (D)

- |                                |                      |
|--------------------------------|----------------------|
| 1. gouttière du pouls          | 4. épicondyle médial |
| 2. milieu de la fosse cubitale | 5. os pisiforme      |
| 3. clavicule                   |                      |

#### 2 | Direction

Elle descend latéralement dans la région antérieure de l'avant-bras.

Elle contourne le bord latéral du carpe, puis parcourt sa face dorsale et traverse le premier espace intermétacarpien.

#### 3 | Terminaison

Elle se termine dans la paume de la main, en s'anastomosant avec le rameau palmaire profond de l'artère ulnaire pour former l'*arcade palmaire profonde*.

### C | RAPPORTS

Le muscle satellite de l'artère radiale est le *muscle brachio-radial* (fig. 11.18).

#### 1 | Rapports musculaires

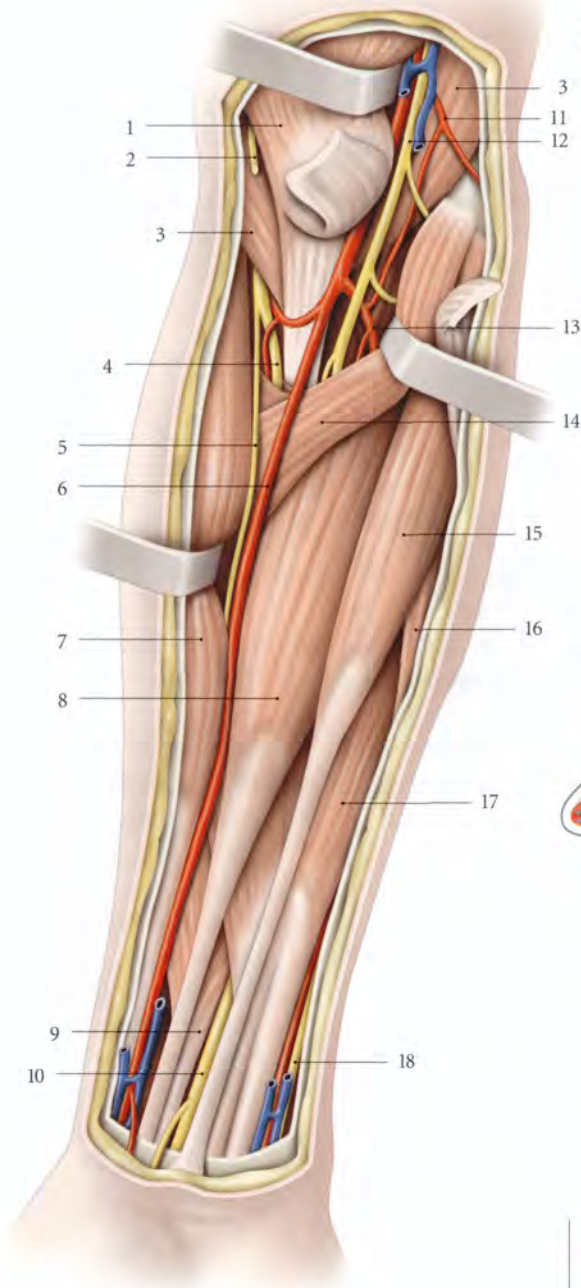
##### a) À l'avant-bras

- Dans sa partie proximale, elle répond :
  - *en avant*, au ventre du muscle brachio-radial ;
  - *en arrière*, successivement au tendon du muscle biceps brachial, aux muscles supinateur, rond pronateur, fléchisseur superficiel des doigts, long fléchisseur du pouce et carré pronateur.
- Dans sa portion distale, l'artère radiale est située dans la *gouttière du pouls* limitée par les tendons des muscles brachio-radial, latéralement et fléchisseur radial du carpe médialement. Elle répond en arrière au muscle carré pronateur.

C'est à ce niveau que l'on palpe le pouls (pouls radial).

##### b) Au poignet (fig. 11.19)

- Elle contourne le ligament collatéral radial du carpe, en passant sous les tendons des muscles long abducteur et court extenseur du pouce, et arrive dans la *tabatière anatomique*.
- Elle passe ensuite entre le trapèze et le tendon du muscle long extenseur du pouce avant de traverser le premier espace intermétacarpien entre les chefs du 1<sup>er</sup> muscle interosseux dorsal.

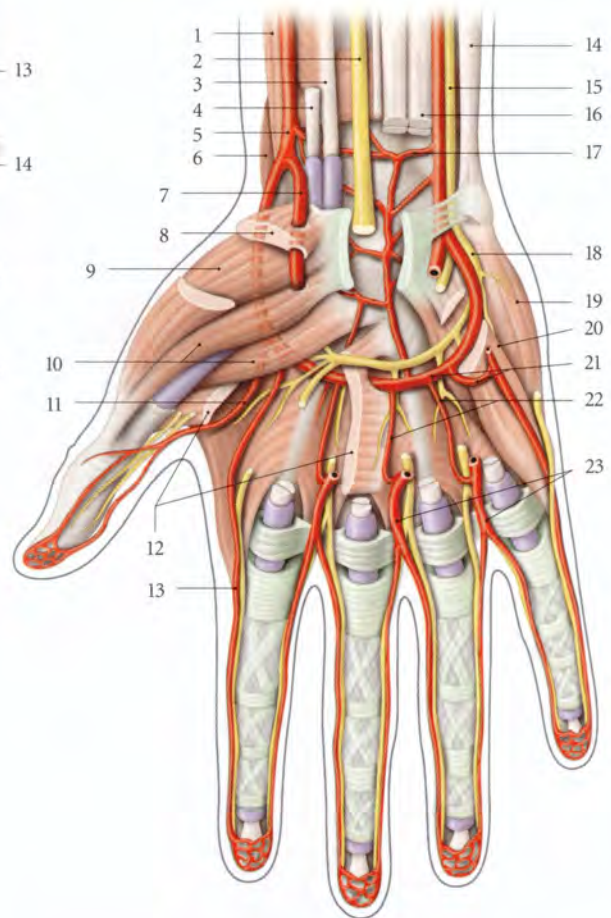


**FIG. 11.18. Artère radiale dans la région antébranchiale antérieure (plan superficiel)**

- |                                      |   |
|--------------------------------------|---|
| 1. m. biceps brachial                | 10. n. médian                             |
| 2. n. musculo-cutané                 | 11. a. collatérale ulnaire inf.           |
| 3. m. brachial                       | 12. a. brachiale, n. médian               |
| 4. n. radial (branche profonde)      | 13. a. ulnaire                            |
| 5. n. radial (branche superficielle) | 14. m. rond pronateur                     |
| 6. a. radiale                        | 15. m. long palmaire                      |
| 7. m. brachio-radial                 | 16. m. fléchisseur ulnaire du carpe       |
| 8. m. fléchisseur radial du carpe    | 17. m. fléchisseur superficiel des doigts |
| 9. m. long fléchisseur du pouce      | 18. a., v. et n. ulnaires                 |

## 2 | Rapports vasculo-nerveux

Le rameau superficiel du nerf radial, situé dans le fascia du muscle brachio-radial, longe latéralement l'artère, accompagnée de ses deux veines.



**FIG. 11.19. Poignet et paume de la main (plan profond)**  
(au poignet, le muscle long palmaire n'est pas représenté)

- |                                     |  |
|-------------------------------------|--|
| 1. m. brachio-radial                | 15. a. et n. ulnaires  |
| 2. n. médian                        | 16. tendons des mm. fléchisseurs superficiel et profond des doigts |
| 3. m. long fléchisseur du I         | 17. r. carpien palmaire ulnaire                                    |
| 4. m. fléchisseur radial du carpe   | 18. r. palmaire profond et branche profonde du n. ulnaire          |
| 5. a. radiale                       | 19. m. abducteur du V  |
| 6. m. long abducteur du I           | 20. m. court fléchisseur du V                                      |
| 7. r. palmaire superficiel          | 21. arcade palmaire profonde                                       |
| 8. m. court abducteur du I          | 22. aa. métacarpiennes palmaires                                   |
| 9. m. opposant du I                 | 23. aa. digitales palmaires communes                               |
| 10. m. court fléchisseur du I       |  |
| 11. a. principale du pouce          |  |
| 12. m. adducteur du I               |  |
| 13. a. radiale de l'index           |  |
| 14. m. fléchisseur ulnaire du carpe |  |

## D | BRANCHES COLLATÉRALES

### 1 | Les branches musculaires

Elles sont destinées aux muscles voisins.

### 2 | L'artère récurrente radiale<sup>11</sup>

- a) Elle naît près de l'origine de l'artère radiale.
- b) Elle remonte vers le sillon bicipital latéral entre :
- latéralement, les muscles long et court extenseurs radiaux du carpe ;
  - médialement, les muscles biceps brachial et brachial.
- c) Elle s'anastomose avec l'artère collatérale radiale, branche de l'artère brachiale profonde.
- d) Elle irrigue les muscles épicondyliens latéraux.

### 3 | Le rameau carpien palmaire<sup>12</sup>

- a) Il naît au bord distal du muscle carré pronateur et se porte transversalement.
- b) Il s'anastomose avec une branche homologue de l'artère ulnaire. L'arcade ainsi formée vascularise les os de la rangée proximale du carpe.

### 4 | Le rameau palmaire superficiel<sup>13</sup>

Il est inconstant.

- a) Il naît en regard du processus styloïde radial.
- b) Il chemine sur le rétinaculum des fléchisseurs puis sur le muscle court abducteur du pouce qu'il traverse parfois.
- c) Il s'anastomose, au milieu de la paume, avec l'artère ulnaire, pour former l'arcade palmaire superficielle.
- d) Il irrigue les muscles de l'éminence thénar.

### 5 | Le rameau carpien dorsal<sup>14</sup>

- a) Il naît dans la tabatière anatomique et se dirige médialement.

b) Il s'anastomose avec une branche homologue de l'artère ulnaire et avec les branches terminales des artères interosseuses antérieure et postérieure pour former :

- le réseau dorsal du carpe ;
- l'arcade dorsale du carpe (voir artères de la main).

### 6 | La première artère métacarpienne dorsale

Elle naît au-dessus du bord supérieur du muscle interosseux dorsal avant que l'artère radiale ne pénètre ce muscle.

Elle se termine par les artères digitales dorsales du pouce et de l'index.

### 7 | Artère principale du pouce (fig. 11.20)

- a) Elle naît après la traversée du premier muscle interosseux dorsal.
- b) Elle chemine dans le premier espace intermétacarpien, en arrière du premier muscle interosseux palmaire et du muscle adducteur du pouce.
- c) Elle se divise en deux artères digitales palmaires du pouce.
- d) Elle donne souvent l'artère radiale de l'index<sup>15</sup>.

### 8 | L'artère radiale de l'index

Elle naît près de l'origine de l'artère principale du pouce dont elle suit le trajet dans le premier espace intermétacarpien, pour suivre le bord latéral de l'index.

## E | ANASTOMOSES

### 1 | Anastomoses proximales

Elles participent à la formation du réseau périarticulaire du coude par l'intermédiaire de l'artère récurrente radiale.

### 2 | Anastomoses distales

- Elles participent au niveau du carpe, à la formation :
  - de l'arcade transversale antérieure du carpe ;
  - du réseau dorsal du carpe.
- Elles réalisent par ailleurs les arcades palmaires superficielle et profonde.

11. Ancien. : a. des épicondyliens de Salmon.

12. Ancien. : a. transverse antérieure du carpe.

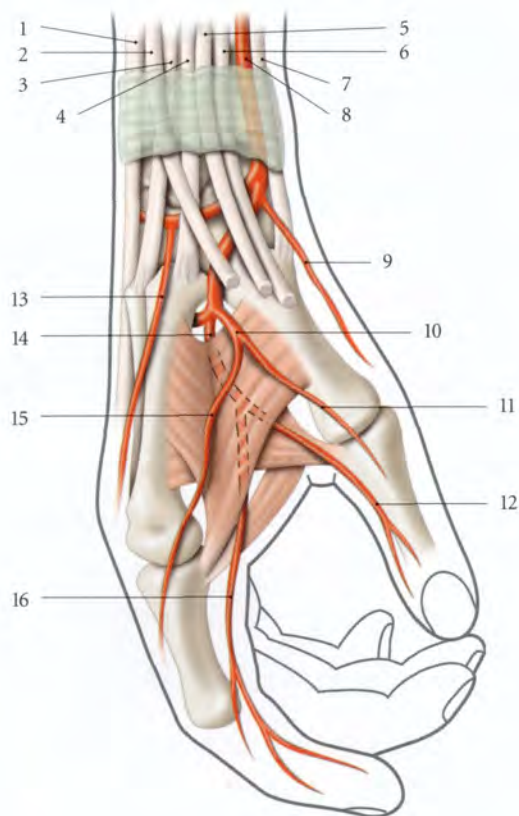
13. Ancien. : a. radio-palmaire.

14. Ancien. : a. radio-dorsale (voir artères de la main).

15. Ancien. : a. dorsale du pouce.

**FIG. 11.20. L'artère radiale dans la tabatière anatomique**  
(vues latérale et dorsale)

1. m. extenseur des doigts
2. m. long extenseur du pouce
3. m. court extenseur radial du carpe
4. m. long extenseur radial du carpe
5. m. court extenseur du pouce
6. m. long abducteur du pouce
7. m. fléchisseur radial du carpe
8. a. radiale
9. a. collatérale dorsale latérale du pouce
10. 1<sup>re</sup> a. métacarpienne dorsale
11. a. digitale dorsale du pouce
12. a. digitale palmaire du pouce
13. 2<sup>e</sup> a. métacarpienne dorsale
14. a. principale du pouce
15. a. digitale dorsale de l'index
16. a. radiale de l'index



### 3 | Anastomoses musculaires

Nombreuses, elles permettent une excellente suppléance entre les artères radiale et ulnaire.

**4 |** La compression de la partie proximale des artères radiale et ulnaire, notamment par un plâtre circulaire trop serré, est responsable du syndrome de Volkmann, caractérisé par une rétraction ischémique définitive des muscles fléchisseurs des doigts.

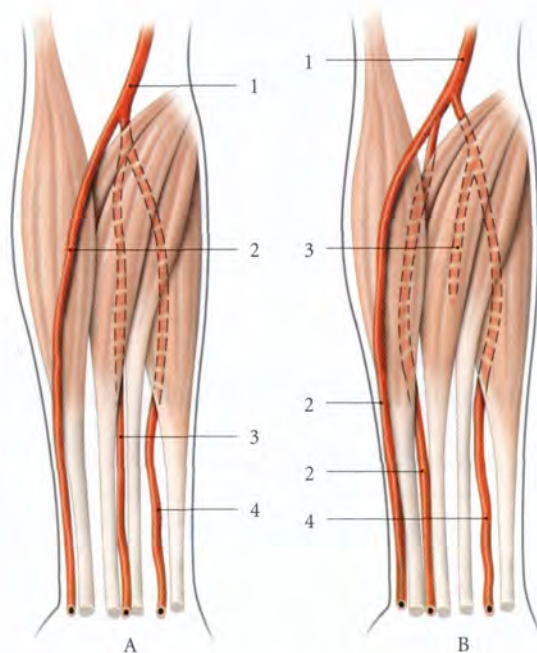
## F | VARIATIONS (fig. 11.21)

### 1 | L'artère radiale

- L'artère radiale peut avoir une origine haute, brachiale (10 % des cas environ).
- Elle peut être hypoplasique, voire absente. La suppléance de l'artère radiale est alors assurée par l'artère ulnaire, l'artère interosseuse ou l'artère du nerf médian (particulièrement développée dans ce cas).
- Dans les cas d'absence segmentaire, l'artère radiale se termine à la face antérieure du poignet.
- Elle peut être superficielle ou double avec une artère radiale superficielle (1 %).

### 2 | L'artère principale du pouce et l'artère radiale de l'index

Elles peuvent naître de l'arcade palmaire profonde, mais aussi de l'arcade palmaire superficielle (voir plus loin).



**FIG. 11.21. Variations de l'artère radiale**

- |                             |                         |
|-----------------------------|-------------------------|
| A. a. radiale superficielle | 2. a. radiale           |
| B. a. radiale double        | 3. a. interosseuse ant. |
| 1. a. brachiale             | 4. a. ulnaire           |

## 11.4 ARTÈRE ULNAIRE

L'artère ulnaire<sup>16</sup>, branche terminale de l'artère brachiale, est l'artère principale médiale de l'avant-bras. Elle est habituellement plus grosse que l'artère radiale.

Ceci explique, malgré son abord chirurgical plus délicat, son utilisation assez fréquente en chirurgie vasculaire en vue d'une hémodialyse.

### A | ANATOMIE DE SURFACE

La projection cutanée de l'artère ulnaire correspond à une ligne unissant :

- le sommet de l'épicondyle médial;
- le bord latéral de l'os pisiforme.

### B | TRAJET

#### 1 | Origine

Elle naît à trois centimètres au-dessous du pli du coude, en regard du col du radius.

#### 2 | Direction

Elle s'écarte presque à angle droit de l'axe artériel brachio-radial.

Elle descend médialement dans la région antérieure de l'avant-bras, puis en avant du bord médial du carpe.

#### 3 | Terminaison

Elle se termine dans la paume de la main en s'anastomosant avec le rameau palmaire superficiel de l'artère radiale, pour former l'arcade palmaire superficielle.

### C | RAPPORTS

Le muscle satellite de l'artère ulnaire est le muscle fléchisseur ulnaire du carpe (fig. 11.22).

#### 1 | Rapports musculaires

##### a) À l'avant-bras

- Au tiers proximal de l'avant-bras, l'artère est très profonde. Elle s'engage sous le muscle rond pronateur puis sous l'arcade du fléchisseur superficiel des doigts.

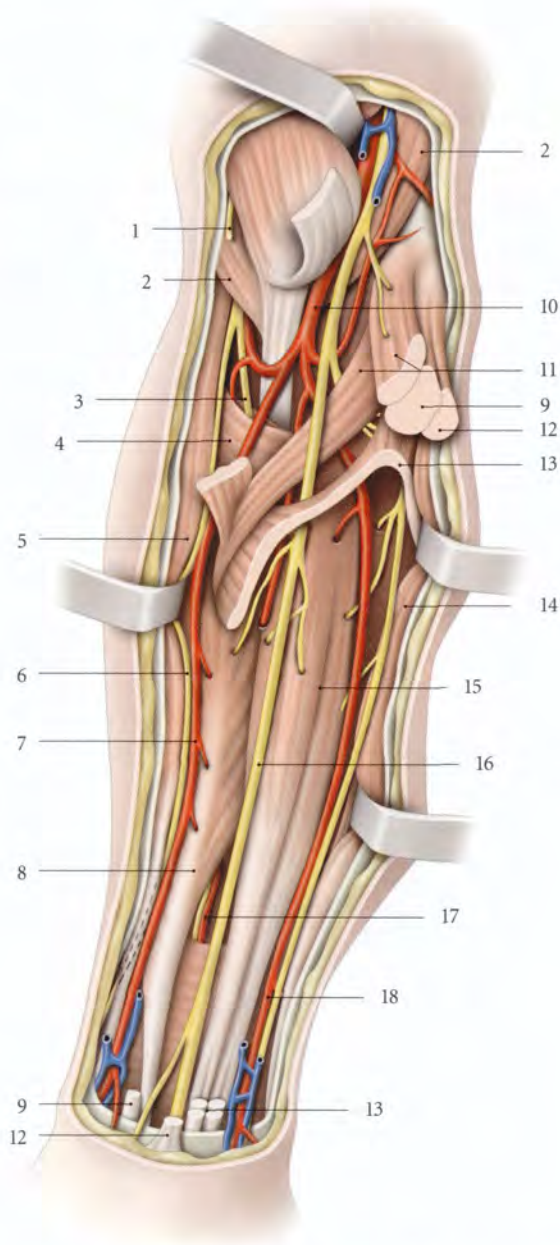


FIG. 11.22. Région antérieure de l'avant-bras (plan profond)

- |                                   |   |
|-----------------------------------|---|
| 1. n. musculo-cutané              | 11. m. rond pronateur                     |
| 2. m. brachial                    | 12. m. long palmaire                      |
| 3. r. profond du n. radial        | 13. m. fléchisseur superficiel des doigts |
| 4. m. supinateur                  | 14. m. fléchisseur ulnaire du carpe       |
| 5. m. brachio-radial              | 15. m. fléchisseur profond des doigts     |
| 6. r. superficiel du n. radial    | 16. n. médian                             |
| 7. a. radiale                     | 17. a. et n. interosseux ant.             |
| 8. m. long fléchisseur du pouce   | 18. a. et n. ulnaires                     |
| 9. m. fléchisseur radial du carpe |   |
| 10. a. brachiale                  |   |

16. Ancien. : a. cubitale.

- Au tiers moyen de l'avant-bras, elle glisse entre le fléchisseur superficiel des doigts en avant et le fléchisseur profond des doigts en arrière. Elle est plaquée contre ce dernier par le septum intermusculaire antébrachial antérieur.

Profonde à ce niveau, elle est cependant d'abord chirurgical plus aisé.

- Au tiers distal de l'avant-bras, l'artère est plus superficielle. Elle chemine en avant du muscle carré pronateur entre les tendons du muscle fléchisseur ulnaire du carpe et du muscle fléchisseur superficiel des doigts. Elle est recouverte par le fascia antébrachial.

#### b) Au poignet (fig. 11.23)

L'artère chemine avec le nerf ulnaire dans le *canal ulnaire*<sup>17</sup> limité par :

- l'os pisiforme et le tendon du muscle fléchisseur ulnaire du carpe, médialement;

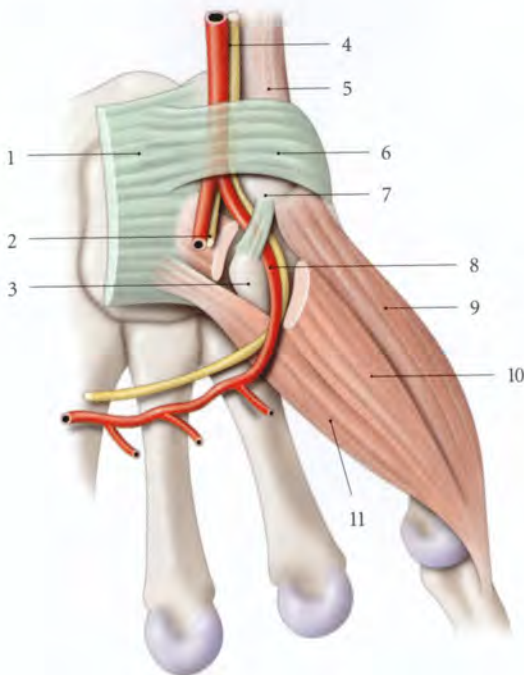


FIG. 11.23. Terminaison de l'artère et du nerf ulnaires

- |  |  |
|--|--|
| 1. rétinaculum des fléchisseurs                      | 6. expansion palmaire du rétinaculum des extenseurs      |
| 2. a. ulnaire et branche superficielle du n. ulnaire | 7. os pisiforme  |
| 3. hamulus de l'hamatum                              | 8. r. palmaire profond et branche profonde du n. ulnaire |
| 4. a. et n. ulnaires                                 | 9. m. abducteur du V                                     |
| 5. tendon du m. fléchisseur ulnaire du carpe         | 10. m. court fléchisseur du V                            |
|  | 11. m. opposant du pouce                                 |

- le rétinaculum des fléchisseurs, en arrière;
- l'expansion palmaire du rétinaculum des extenseurs, en avant et latéralement.

## 2 | Rapports vasculo-nerveux

L'artère ulnaire, longée de ses deux veines, répond :

- dans sa partie supérieure, au *nerf médian* qui la croise en avant;
- dans sa moitié distale, au *nerf ulnaire* qui côtoie son bord médial.

## D | BRANCHES COLLATÉRALES (fig. 11.24)

### 1 | Branches musculaires

Elles sont destinées aux muscles de voisinage.

### 2 | Artère récurrente ulnaire<sup>18</sup>

Elle irrigue les muscles épicondylaires médiaux.

a) Elle naît près de l'origine de l'artère ulnaire.

b) Elle se divise, après un court trajet récurrent et médial, en deux branches, antérieure et postérieure.

- La *branche antérieure* longe le bord médial du muscle brachial et s'anastomose avec l'artère collatérale ulnaire inférieure.
- La *branche postérieure* monte au contact du nerf ulnaire dans le sillon du nerf ulnaire et s'anastomose avec l'artère collatérale ulnaire inférieure.

c) *Variations* : les branches antérieure et postérieure peuvent naître isolément de l'artère ulnaire (40 %).

### 3 | Artère interosseuse commune

Elles est courte et volumineuse.

a) Elle naît un peu au-dessous de l'artère récurrente ulnaire.

b) Elle descend latéralement et se divise au-dessus de la membrane interosseuse antébrachiale en deux branches : les artères interosseuses antérieure et postérieure.

#### • L'artère interosseuse antérieure

- Elle descend, en avant de la membrane interosseuse, entre les muscles long fléchisseur du pouce et fléchisseur commun profond des doigts.
- Elle traverse la partie distale de la membrane interosseuse.

17. Ancien : canal de Guyon.

18. Ancien : a. des épitrochléens de Salmon.

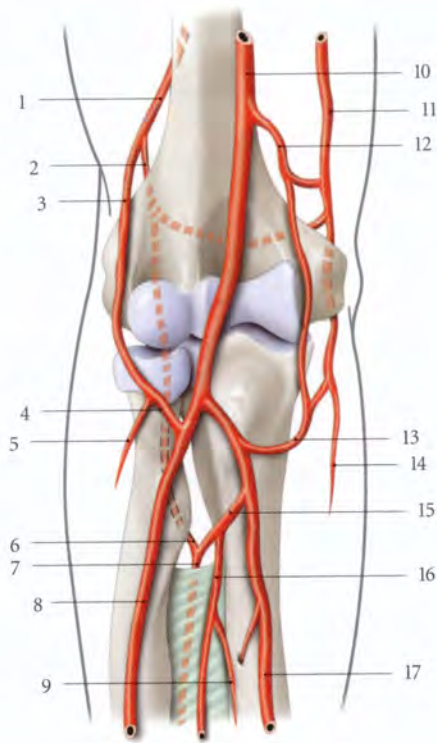


FIG. 11.24. Réseau périarticulaire du coude (vue antérieure)

1. a. profonde du bras
2. a. collatérale moyenne
3. a. collatérale radiale
4. a. récurrente radiale
5. a. de la branche profonde du n. radial
6. a. interosseuse récurrente
7. a. interosseuse post.
8. a. radiale
9. a. du n. médian
10. a. brachiale
11. a. collatérale ulnaire sup.
12. a. collatérale ulnaire inf.
13. a. récurrente ulnaire
14. a. du n. ulnaire
15. a. interosseuse commune
16. a. interosseuse ant.
17. a. ulnaire

- Elle se termine à la face dorsale du carpe en s'anastomosant avec l'artère interosseuse postérieure.
- Elle donne des rameaux aux muscles voisins, à l'artère du nerf médian et aux artères nourricières du radius et de l'ulna.

• **L'artère interosseuse postérieure** (fig. 11.25)

- Elle traverse l'espace interosseux, au-dessus de la membrane interosseuse antébrachiale.
- Dans la loge postérieure de l'avant-bras, elle chemine entre les deux plans musculaires de cette loge, avec la branche profonde du nerf radial.

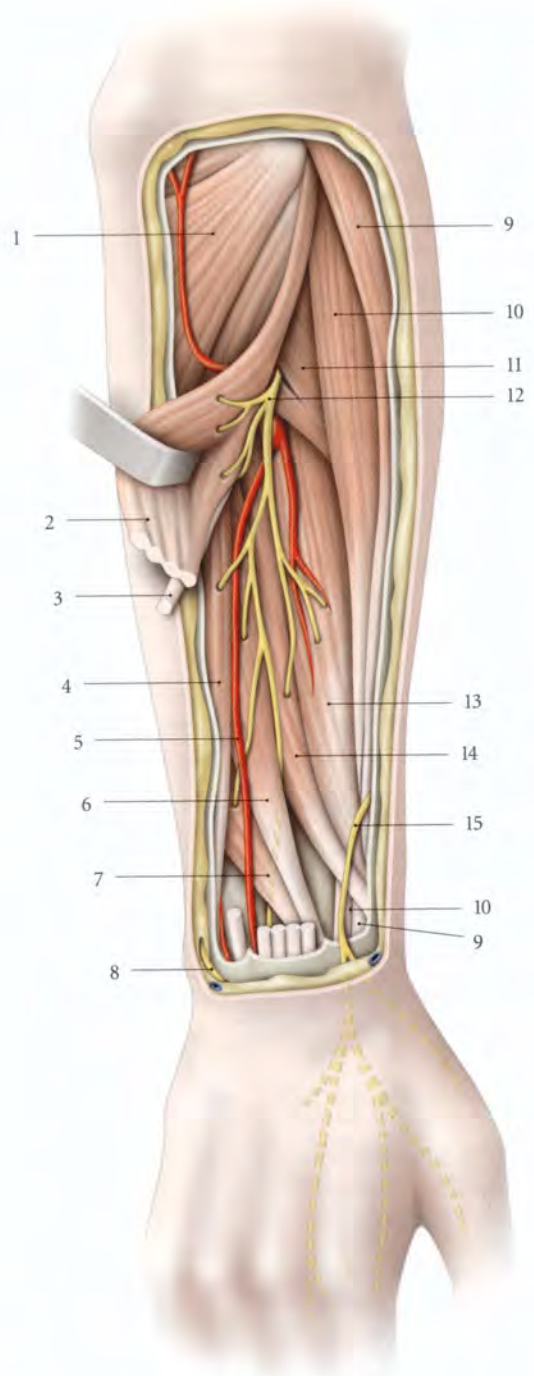


FIG. 11.25. Région antébrachiale postérieure

- |                                  |  |
|----------------------------------|--|
| 1. m. anconé                     | 9. m. long extenseur radial du carpe   |
| 2. m. extenseur des doigts       | 10. m. court extenseur radial du carpe |
| 3. m. extenseur du petit doigt   | 11. m. supinateur                      |
| 4. m. extenseur ulnaire du carpe | 12. r. profond du n. radial            |
| 5. a. interosseuse post.         | 13. m. long abducteur du pouce         |
| 6. m. long extenseur du pouce    | 14. m. court extenseur du pouce        |
| 7. m. extenseur de l'index       | 15. r. superficiel du n. radial        |
| 8. r. dorsal du n. ulnaire       |  |

- Elle s'anastomose alors avec l'interosseuse antérieure et rejoint le réseau dorsal du carpe.
- Elle donne l'*artère récurrente interosseuse* qui passe entre les muscles supinateur et anconé pour s'anastomoser avec l'artère collatérale moyenne de l'artère brachiale profonde.
- Elle irrigue les muscles de la loge postérieure.

#### 4 | Rameau carpien palmaire<sup>19</sup>

Il s'anastomose avec le rameau analogue de l'artère radiale.

#### 5 | Rameau carpien dorsal<sup>20</sup>

Il naît au-dessus de la tête de l'ulna qu'il contourne médialement. Il parvient à la face dorsale du carpe et s'unit à son homologue de l'artère radiale pour former le *réseau dorsal* et l'*arcade dorsale du carpe*.

#### 6 | Rameau palmaire profond<sup>21</sup>

Il naît au-dessous de l'os pisiforme. Accompagné de la branche profonde du nerf ulnaire, il chemine dans l'éminence hypothénar et s'anastomose avec l'artère radiale pour former l'*arcade palmaire profonde*.

## E | ANASTOMOSES

### 1 | Les anastomoses proximales

Elles participent au réseau périarticulaire du coude par l'intermédiaire des artères récurrente ulnaire et interosseuse postérieure.

### 2 | Les anastomoses distales

- **Au niveau du carpe**, elles forment :
  - l'arcade transversale antérieure du carpe ;
  - l'arcade dorsale du carpe.
- **Elles réalisent** par ailleurs les arcades palmaires superficielle et profonde.

### 3 | Anastomoses musculaires (voir p. 272)

Nombreuses, elles permettent une excellente suppléance entre les artères radiale et ulnaire.

## F | VARIATIONS (fig. 11.26 et 11.27)

### 1 | L'artère ulnaire est assez constante.

*a) Son origine peut être haute*, brachiale (10 % des cas environ).

*b) Elle peut être superficielle* (3 %), soit unique, soit associée à une artère ulnaire normale.

*c) Elle peut être hypoplasique ou absente* : dans ce cas la suppléance est assurée par les autres artères antébrachiales.

### 2 | L'artère interosseuse commune

*a) Elle peut naître* de l'artère radiale (0,1 %) ou même de l'artère brachiale.

*b) Les artères interosseuses* antérieure et postérieure peuvent naître isolément.

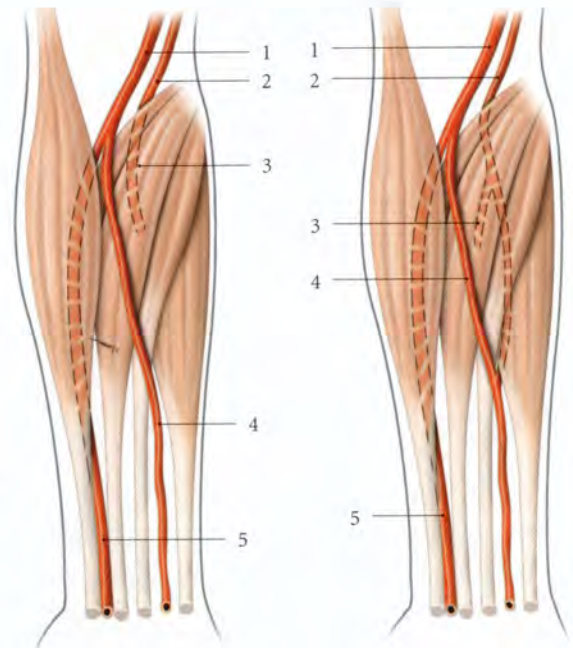


FIG. 11.26. Variations des artères ulnaires superficielles

1. a. brachiale
2. a. brachiale accessoire
3. a. interosseuse commune
4. a. ulnaire
5. a. radiale

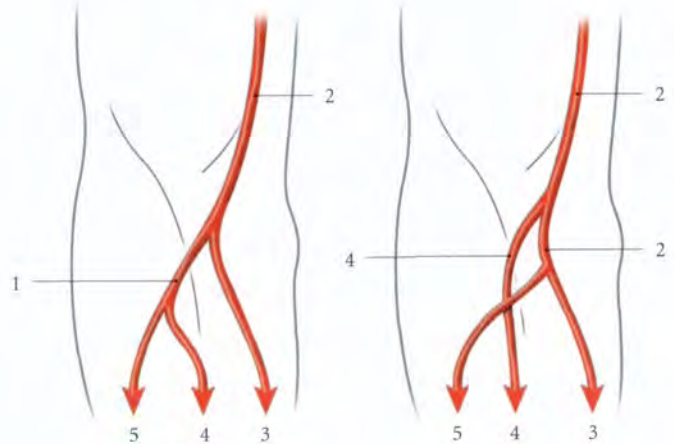
19. Ancien. : a. cubito-transverse.

20. Ancien. : a. cubito-dorsale.

21. Ancien. : a. cubito-palmaire.

FIG. 11.27. Variations d'origine de l'artère interosseuse commune

1. a. brachiale accessoire
2. a. brachiale
3. a. ulnaire
4. a. interosseuse commune
5. a. radiale



## 11.5 ARTÈRES DE LA MAIN

Les artères de la main proviennent des artères radiale et ulnaire qui sont unies par quatre anastomoses, origines des principales artères de la main :

- l'arcade palmaire superficielle;
- l'arcade palmaire profonde;
- l'arcade dorsale du carpe;
- le réseau dorsal du carpe.

### A | ARCADE PALMAIRE SUPERFICIELLE

#### 1 | Constitution (fig. 11.28)

Elle est formée par l'union de l'artère ulnaire et du rameau palmaire superficiel<sup>22</sup> de l'artère radiale.

##### a) L'artère ulnaire

- En émergeant du canal ulnaire, l'artère ulnaire descend entre l'aponévrose palmaire et les muscles de l'éminence hypothénar.
- Elle est accompagnée médialement par la branche superficielle du nerf ulnaire, qui se divise rapidement.
- Elle se porte ensuite en bas et latéralement dans la loge palmaire moyenne.

##### b) Le rameau palmaire superficiel de l'artère radiale

- Il est inconstant et naît en regard du processus styloïde radial.
- Il chemine dans l'éminence thénar au-dessus ou à travers le muscle court abducteur du pouce pour gagner la loge palmaire moyenne.

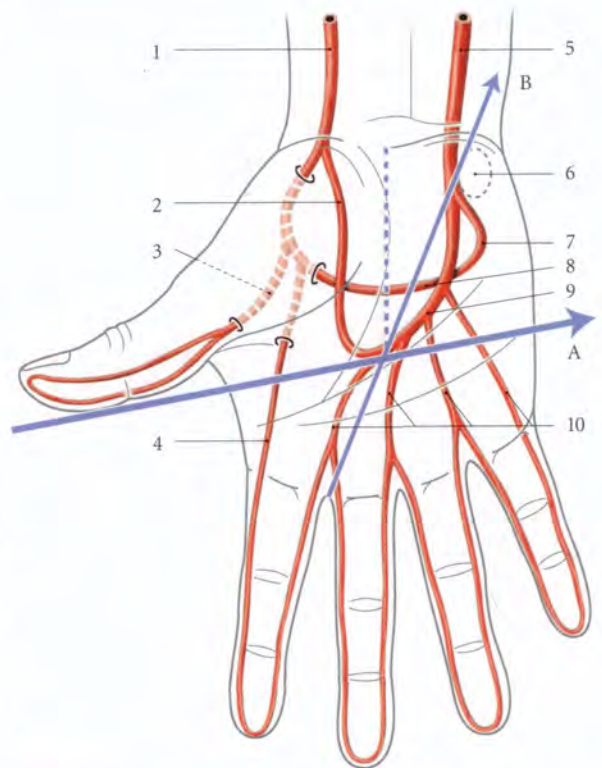


FIG. 11.28. Constitution et anatomie de surface des arcades palmaires

- |  |                                      |
|--|--------------------------------------|
| A. ligne d'abduction forcée du pouce             | 4. a. radiale de l'index             |
| B. ligne pisiforme, deuxième commissure digitale | 5. a. ulnaire                        |
| 1. a. radiale                                    | 6. os pisiforme                      |
| 2. r. palmaire superficiel                       | 7. r. palmaire profond               |
| 3. a. principale du pouce                        | 8. arcade palmaire profonde          |
|  | 9. arcade palmaire superficielle     |
|  | 10. aa. digitales palmaires communes |

22. Ancien : a. radio-palmaire.

## 2 | Anatomie de surface

Cette arcade se projette suivant un angle aigu dont le sommet est situé au-dessus de la deuxième commissure interdigitale. Celui-ci se projette à la jonction de deux lignes :

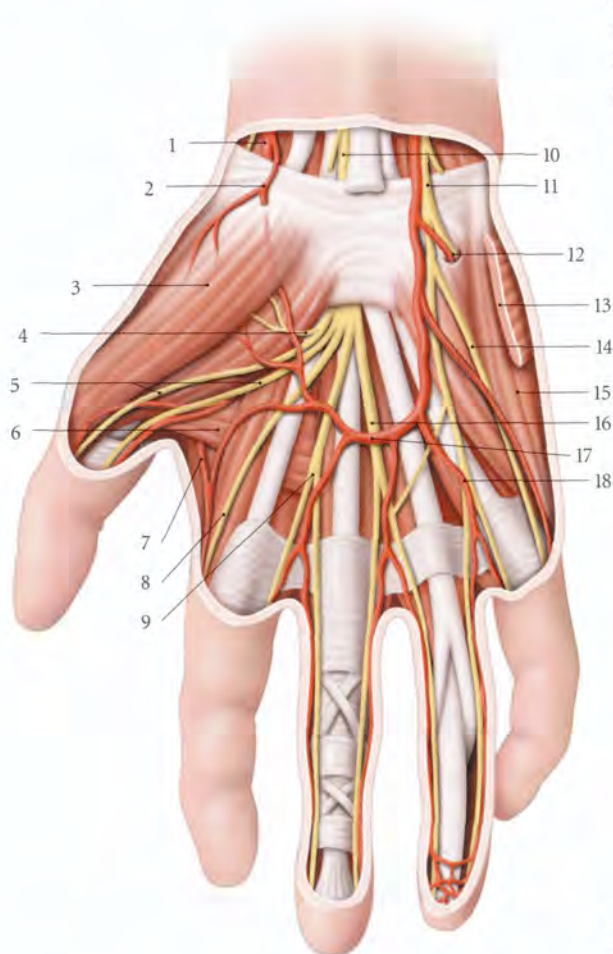
- l'une prolonge le bord ulnaire du pouce, en abduction forcée<sup>23</sup>;
- l'autre est tendue du bord latéral du pisiforme à la commissure index-médius<sup>24</sup>.

En raison de sa situation superficielle, elle est plus accessible aux explorations doppler.

## 3 | Rapports (fig. 11.29)

Elle est située dans la loge palmaire moyenne entre :

- en avant l'aponévrose palmaire ;
- en arrière les tendons des muscles fléchisseurs des doigts et des branches terminales des nerfs médian et ulnaire.



**FIG. 11.29. Arcade palmaire superficielle**  
(plan moyen de la paume de la main)

1. a. radiale
2. r. palmaire superficiel de l'a. radiale
3. m. court abducteur du pouce
4. r. musculaire thénarien
5. nn. digitaux palmaires du I
6. m. adducteur du pouce
7. a. radiale de l'index
8. n. digital palmaire propre latéral du II
9. n. digital palmaire commun du II
10. n. médian
11. a. et n. ulnaires
12. r. palmaire profond
13. m. court palmaire
14. n. digital palmaire propre médial du V
15. m. abducteur du petit doigt
16. n. digital palmaire commun du III
17. arcade palmaire superficielle
18. a. digitale palmaire commune et n. digital palmaire commun du IV

## 4 | Branches collatérales

### a) Les artères digitales palmaires communes

- Au nombre de trois, elles cheminent en avant du plan des nerfs digitaux palmaires.
- Chacune se divise au bord inférieur du ligament transverse superficiel du métacarpe en deux artères digitales palmaires propres qui longent les bords adjacents des doigts II à V.

### b) L'artère digitale palmaire propre médiale du doigt V

Elle irrigue la face médiale du doigt V.

## 5 | Variations (fig. 11.30)

a) **Le rameau palmaire superficiel** peut manquer. L'arcade palmaire superficielle est alors formée uniquement par l'artère ulnaire (37 % des cas).

b) **L'arcade palmaire superficielle** peut manquer et être remplacé par la terminaison :

- soit des artères ulnaire et interosseuse ;
- soit des artères ulnaire et radiale (4,5 %) ;
- soit de l'artère ulnaire et d'artères digitales communes provenant de l'arcade palmaire profonde (12 %).

23. Ancien. : ligne de Boeckel.

24. Ancien. : ligne de Michel.

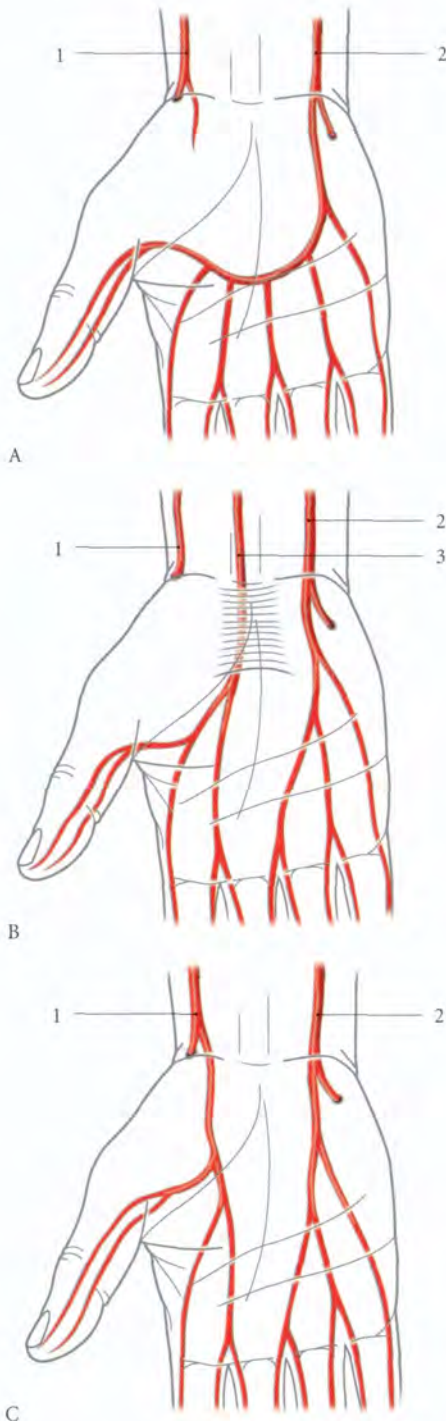


FIG. 11.30. Variations de l'arcade palmaire superficielle

- A. absence de r. palmaire superficiel radial  
 B. absence de r. palmaire superficiel radial et d'arcade palmaire superficielle  
 C. absence d'arcade palmaire superficielle
1. a. radiale  
 2. a. ulnaire  
 3. a. interosseuse ant.

## B | ARCADE PALMAIRE PROFONDE<sup>25</sup>

### 1 | Constitution (fig. 11.31)

Elle est formée par l'union de l'artère radiale et du rameau palmaire profond<sup>26</sup> de l'artère ulnaire.

#### a) L'artère radiale

- En quittant la tabatière anatomique, elle traverse le premier espace interosseux. Elle passe sous l'arcade du premier muscle interosseux palmaire et arrive à la face profonde du muscle adducteur du pouce.
- Elle se dirige médialement, passe sous l'arcade réunissant les deux chefs du muscle adducteur du pouce et rejoint le rameau palmaire profond de l'artère ulnaire.

#### b) Le rameau palmaire profond de l'artère ulnaire constitue le tronc afférent médial de l'arcade.

- Il naît au niveau du pôle inférieur de l'os pisiforme.
- Il chemine entre le muscle abducteur du V et le muscle court fléchisseur du V ; puis il s'incurve latéralement à la surface de l'hamulus de l'hamatum pour passer entre les muscles abducteur et opposant du V.
- Il est satellite de la *branche profonde du nerf ulnaire*.

## 2 | Anatomie de surface

a) *L'arcade palmaire profonde se projette* transversalement à mi-distance entre le pli transverse distal de la main et le pli distal du poignet.

b) *Elle est située* habituellement à un centimètre au-dessus du niveau de l'arcade palmaire superficielle.

## 3 | Rapports

a) *Elle est située* dans la loge palmaire moyenne entre :

- en avant, le muscle abducteur du pouce, par les tendons des muscles fléchisseurs des doigts et les muscles lombricaux ;
- en arrière, la partie proximale des métacarpiens.

b) *Elle est accompagnée* par la branche proximale du nerf ulnaire.

25. L'arcade profonde est habituellement complète, à la différence de l'arcade superficielle, souvent incomplète.

26. Ancien. : a. cubito-palmaire.

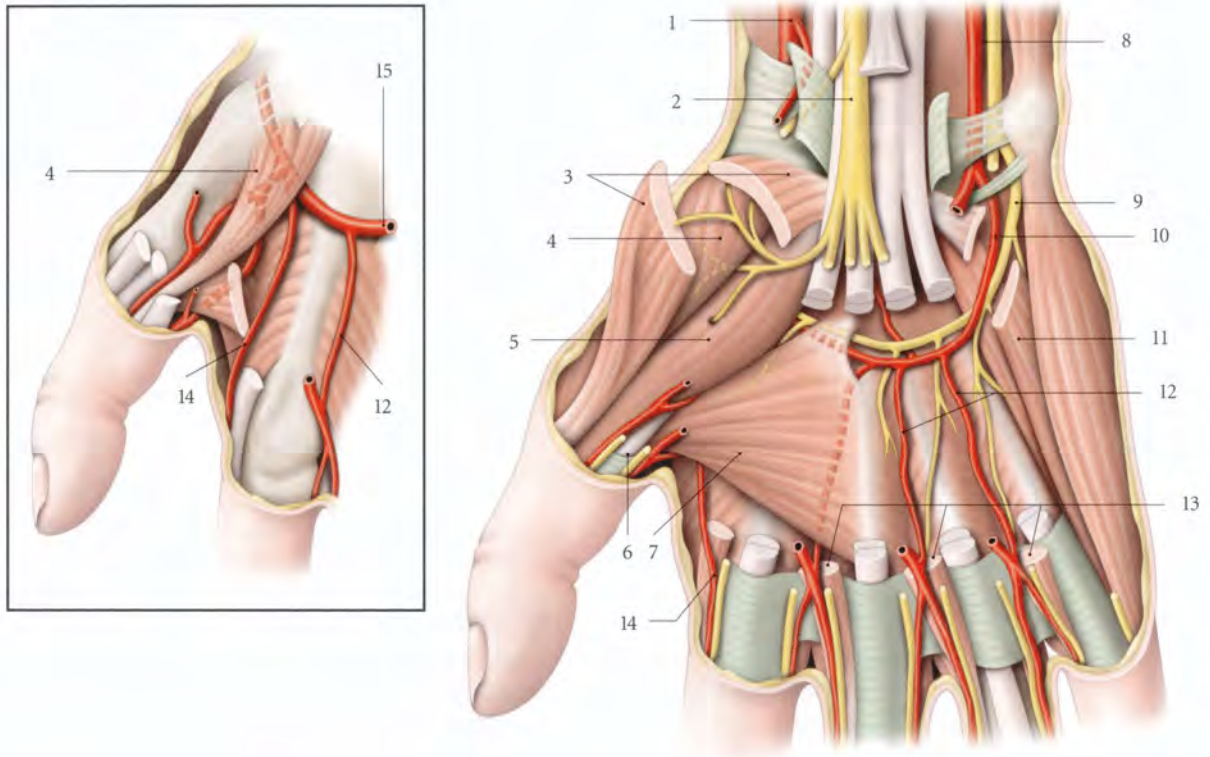


FIG. 11.31. Paume de la main (plan profond)

Cartouche : a. principale du pouce sous le m. opposant du I

- |                                  |   |   |
|----------------------------------|---|---|
| 1. a. radiale                    | 6. tendon du m. long fléchisseur du pouce | 11. m. court fléchisseur du petit doigt |
| 2. n. médian                     | 7. m. adducteur du pouce                  | 12. aa. métacarpiennes palmaires        |
| 3. m. court abducteur du pouce   | 8. a. et n. ulnaires                      | 13. mm. lombricaux                      |
| 4. m. opposant du pouce          | 9. r. profond du n. ulnaire               | 14. a. radiale de l'index               |
| 5. m. court fléchisseur du pouce | 10. r. profond de l'a. ulnaire            | 15. arcade palmaire profonde            |

#### 4 | Branches collatérales de l'arcade palmaire profonde (fig. 11.32)

##### a) Les artères métacarpiennes palmaires

- Au nombre de trois, elles cheminent en avant des muscles interosseux et rejoignent les artères digitales palmaires communes à leur terminaison.
- Elles irriguent les espaces interosseux et les loges palmaires moyenne et thénarienne.

##### b) Les branches perforantes palmaires

Elles traversent l'extrémité supérieure de l'espace intermétacarpien pour s'anastomoser avec les artères métacarpiennes dorsales.

##### c) Les branches récurrentes palmaires

Elles remontent en avant du carpe.

#### 5 | Variations

- Le rameau palmaire profond s'insinue parfois entre les muscles hypothénariens et les tendons fléchisseurs du doigt V (variété distale).
- Le rameau palmaire profond peut être double (13 %).
- L'arcade peut donner l'artère radiale de l'index.

#### C | ARCADE DORSALE DU CARPE (fig. 11.33)

##### 1 | Constitution

Elle est grêle et formée par l'union des rameaux carpiens dorsaux médial et latéral.

##### a) Le rameau carpien dorsal médial

Il naît de l'artère ulnaire au-dessus de la tête de l'ulna. Il contourne médialement l'ulna pour s'unir à son homologue latéral.

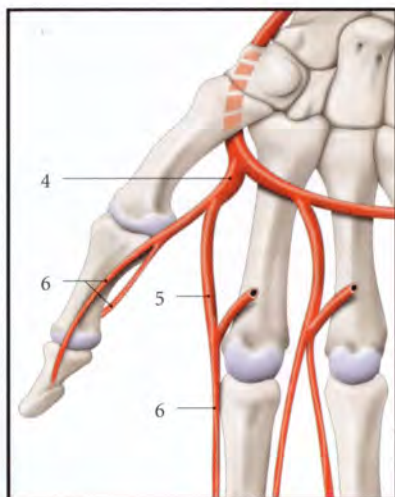
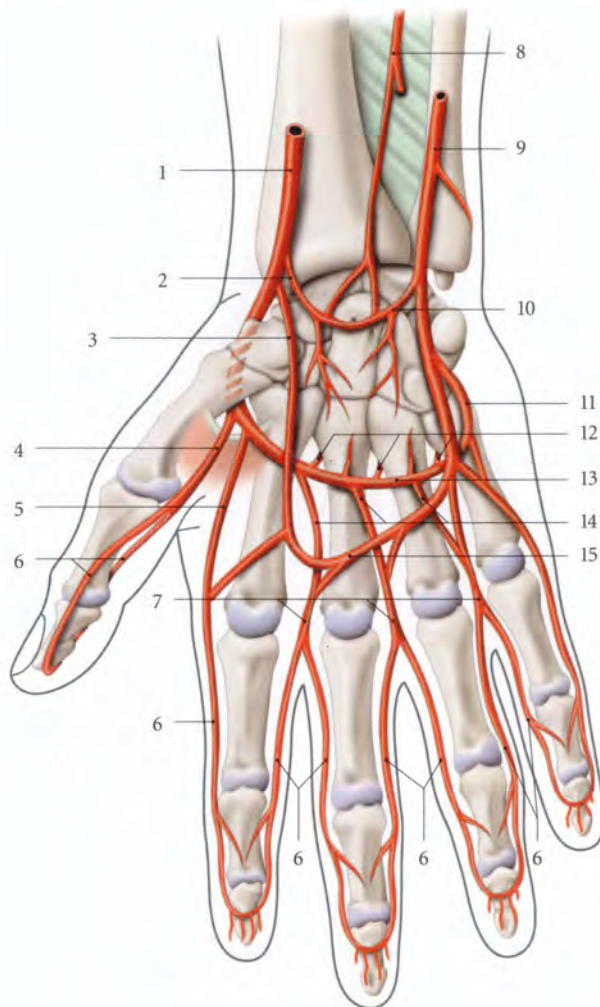


FIG. 11.32. Branches des arcades palmaires

**Cartouche : variation**

1. a. radiale
2. r. carpien palmaire latéral
3. r. palmaire superficiel
4. a. principale du pouce
5. a. radiale de l'index
6. aa. digitales palmaires
7. aa. digitales palmaires communes
8. a. interosseuse ant.
9. a. ulnaire
10. r. carpien palmaire médial
11. r. palmaire profond
12. branches perforantes palmaires
13. arcade palmaire profonde
14. aa. métacarpiennes palmaires
15. arcade palmaire superficielle



**b) Le rameau carpien dorsal latéral**

Il naît de l'artère radiale dans la tabatière anatomique. Il se dirige transversalement pour s'unir à son homologue médial.

**2 | Rapports**

L'arcade dorsale du carpe chemine au contact de la face dorsale du carpe distal. Elle est recouverte par les tendons des muscles extenseurs des doigts.

**3 | Branches collatérales**

**a) Les artères métacarpiennes dorsales II à V<sup>27</sup>**

- Grêles et inconstantes, elles sont au nombre de trois ou quatre.
- Elles se divisent chacune en artères digitales dorsales pour les côtés adjacents des doigts II à V.
- Elles irriguent les phalanges proximales des doigts.

**b) L'artère dorsale médiale du doigt V**

Inconstante, elle naît plus souvent de la 3<sup>e</sup> artère métacarpienne dorsale.

**4 | Variations**

Le rameau carpien dorsal ulnaire peut être absent. Dans ce cas, le rameau postérieur de l'artère interosseuse antérieure devient prédominant.

**D | RÉSEAU DORSAL DU CARPE**

Il est constitué des anastomoses entre les branches terminales de l'artère interosseuse postérieure, du rameau carpien dorsal médial et du rameau carpien dorsal latéral. Il est situé sur les os du carpe.

27. La 1<sup>re</sup> a. métacarpienne dorsale naît à la terminaison de l'a. radiale.

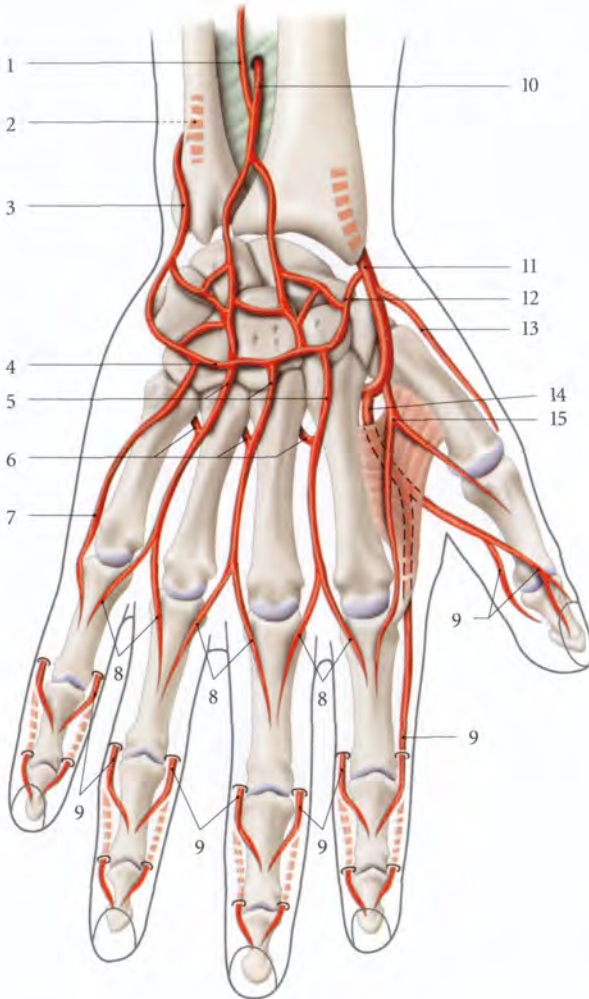


FIG. 11.33. Artères du dos de la main

1. a. interosseuse post.
2. a. ulnaire
3. r. carpien dorsal médial
4. arcade dorsale
5. aa. métacarpiennes dorsales du II au V
6. branches perforantes palmaires
7. a. digitale médiale du V
8. aa. digitales dorsales
9. r. des aa. digitales palmaires
10. a. interosseuse ant.
11. a. radiale
12. r. carpien dorsal latéral
13. a. métacarpienne dorsale du I
14. a. radiale de l'index
15. a. principale du pouce

## 11.6 ARTÈRES DES DOIGTS (fig. 11.34)

Elles naissent des arcades palmaires superficielle et profonde, et de l'arcade dorsale. Chaque doigt possède :

- **deux artères digitales palmaires propres**, latérale et médiale.

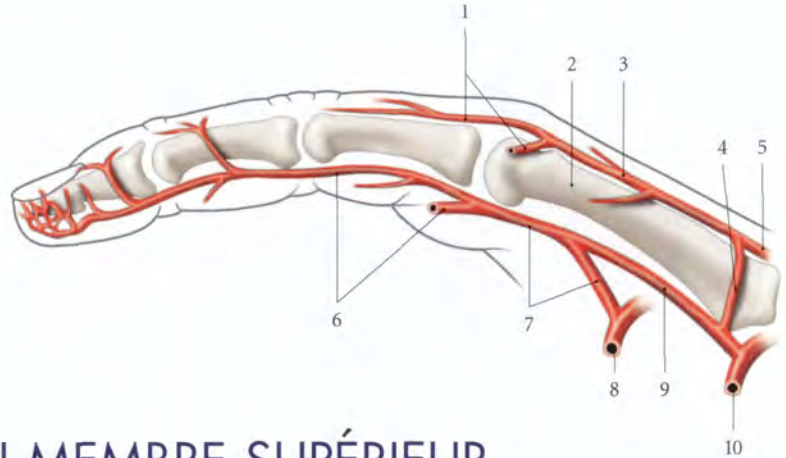
Elles s'anastomosent à la pulpe du doigt. Elles irriguent non seulement les phalanges distale et intermédiaire, mais aussi la face palmaire de la phalange proximale ;

- **deux artères digitales dorsales**, latérale et médiale. Elles irriguent la face dorsale de la phalange proximale.

Les artères digitales et les réseaux capillaires distaux, très souvent atteints par les processus pathologiques, sont facilement explorés par de nombreuses méthodes angéiologiques (doppler, angiographie, pletysmographie, capillaroscopie...). Elles permettent de diagnostiquer les artérites digitales et les syndromes vasomoteurs (maladie de Raynaud notamment) et de déceler certaines « maladies de système » (en particulier la sclérodémie).

FIG. 11.34. Artères des doigts

1. aa. digitales dorsales
2. métacarpien
3. a. métacarpienne dorsale
4. r. perforant
5. arcade dorsale
6. aa. digitales palmaires propres
7. a. digitale palmaire commune
8. arcade palmaire superficielle
9. a. métacarpienne palmaire
10. arcade palmaire profonde



## 11.7 VEINES DU MEMBRE SUPÉRIEUR

Le membre supérieur est drainé par des veines superficielles, sous-cutanées, et profondes, sous-fasciales.

### A | VEINES SUPERFICIELLES

Elles sont nombreuses et extrêmement variables d'un individu à l'autre. Elles ne sont pas satellites des artères.

Elles sont utilisées quotidiennement pour :

- les prélèvements sanguins (prises de sang) ;
- les injections intraveineuses ;
- les transfusions sanguines.

En hémodialyse, c'est le réseau veineux superficiel que l'on cherche à artériéliser par le biais de fistules artério-veineuses chirurgicales.

### 1 | Veines superficielles de la main

#### a) Les veines des doigts (fig. 11.35)

- Chaque *réseau unguéal* est drainé par deux veines digitales dorsales qui s'unissent en une veine métacarpienne dorsale.
- Chaque *réseau pulpaire* se continue par les veines digitales palmaires qui se drainent dans le réseau veineux palmaire, les veines *intercapitales*, les veines métacarpiennes palmaires et l'arcade veineuse superficielle.

#### b) Les veines du dos de la main (fig. 11.36)

- Les *veines métacarpiennes dorsales*<sup>28</sup>, au nombre de trois se drainent dans le réseau veineux dorsal.

28. Ancien. : v. interosseuses dorsales.

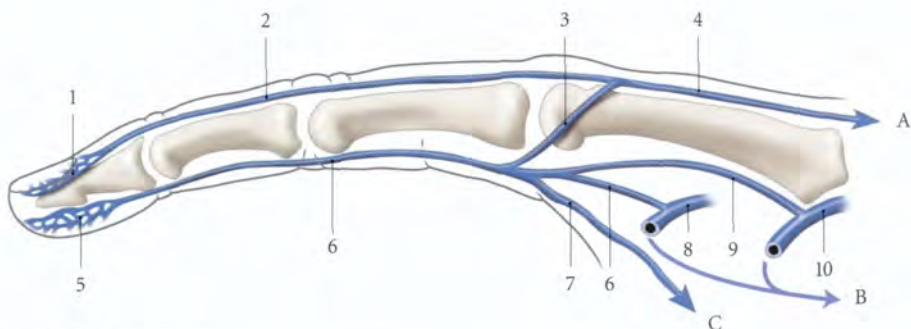
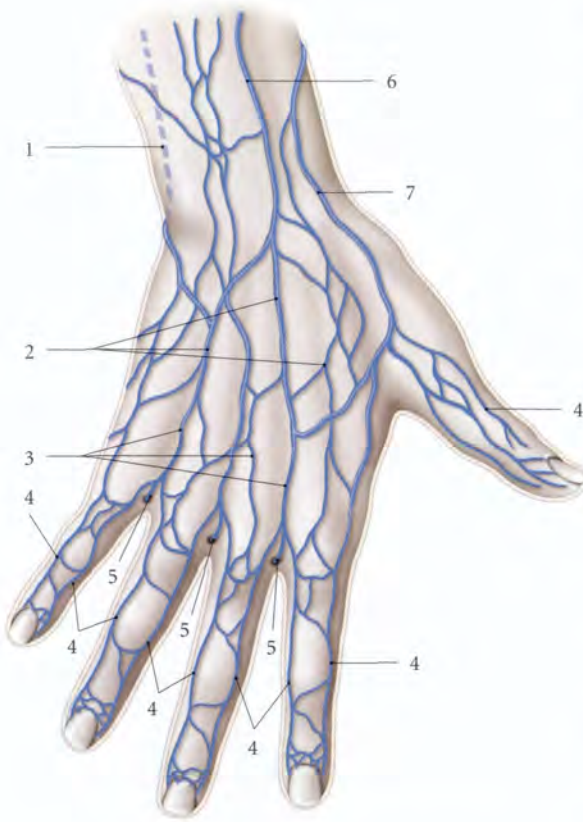


FIG. 11.35. Veines des doigts (schématisique)

- A. vers le réseau veineux dorsal
- B. vers les veines profondes de l'avant-bras
- C. vers les veines superficielles de l'avant-bras

1. réseau unguéal
2. v. digitale dorsale
3. v. intercapitale
4. v. métacarpienne dorsale
5. réseau pulpaire

6. v. digitale palmaire
7. réseau veineux palmaire
8. arcade veineuse palmaire superficielle
9. v. métacarpienne palmaire
10. arcade veineuse palmaire profonde



**FIG. 11.36. Veines superficielles du dos de la main** (d'après Bourgerly)

- |                                     |                             |
|-------------------------------------|-----------------------------|
| 1. v. basilique                     | 4. vv. digitales dorsales   |
| 2. réseau veineux dorsal de la main | 5. vv. intercapitales       |
| 3. vv. métacarpiennes dorsales      | 6. v. céphalique accessoire |
|                                     | 7. v. céphalique            |

- Le **réseau veineux dorsal** de la main, bien développé, se draine dans les veines superficielles de l'avant-bras.

#### c) Le réseau veineux palmaire

Il est formé de veines fines qui se drainent dans les veines superficielles de l'avant-bras.

#### d) Les veines intercapitales<sup>29</sup>

- Elles unissent les veines digitales palmaires et les veines métacarpiennes dorsales.
- Elles passent entre les têtes de deux métacarpiens.

## 2 | Veines superficielles de l'avant-bras et du bras (fig. 11.37 et 11.38)

Sur la face postérieure, elles forment un réseau peu dense à disposition très variable.

Sur la face antérieure, le réseau veineux est plus dense et présente habituellement trois veines principales : *céphalique*, *basilique* et *médiane de l'avant-bras*.

#### a) La veine céphalique

- **Origine** : elle naît à la face dorsale du pouce en drainant le réseau veineux dorsal de la main.
- **Trajet-rapports**
  - *Au poignet*, elle suit l'axe de la « tabatière anatomique ».
  - *À l'avant-bras*<sup>30</sup>, elle contourne son bord latéral au niveau du tiers distal ; puis elle chemine sur sa face antérieure, au-dessus du muscle brachio-radial. Elle est côtoyée par le nerf cutané latéral de l'avant-bras.
  - *Dans la fosse cubitale*, elle suit le sillon bicipital latéral.
  - *Au bras*, elle parcourt sa face latérale et traverse le fascia brachial à sa partie supérieure.
  - *À l'épaule*, après avoir cheminé dans le sillon delto-pectoral, elle traverse le fascia clavi-pectoral au niveau du trigone clavi-pectoral.
- **Terminaison** : elle s'abouche dans la veine axillaire en décrivant une crosse en rapport avec les lymphonœuds infraclaviculaires.
- **Branches affluentes**
  - *Dans la fosse cubitale*, elle reçoit :
    - la veine médiane céphalique<sup>31</sup> ;
    - la veine céphalique accessoire. Celle-ci parcourt la face postérieure du poignet et de l'avant-bras, puis elle contourne le tiers proximal de son bord latéral.
  - *Dans le trigone clavi-pectoral*<sup>32</sup>, elle reçoit la veine thoraco-acromiale.

#### b) La veine basilique

- **Origine** : elle naît à la face dorsale de l'auriculaire en drainant le réseau veineux dorsal de la main.
- **Trajet-rapports**
  - *Au poignet*, elle est dorsale.
  - *À l'avant-bras*<sup>33</sup>, elle contourne son bord médial au niveau du tiers distal ; puis elle chemine sur sa face antérieure au-dessus du muscle fléchisseur ulnaire du carpe. Elle est côtoyée par le nerf cutané médial

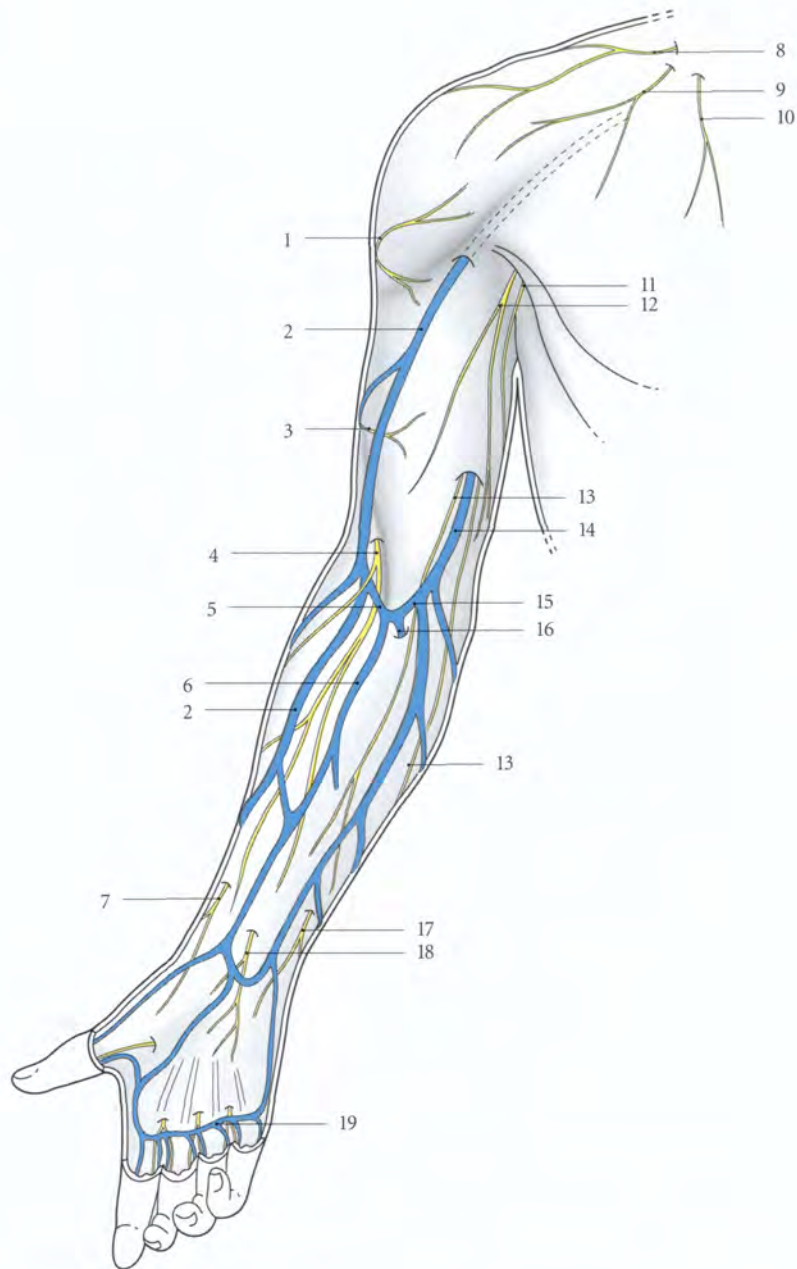
29. Ancien. : v. commissurales ou v. interdigitales.

30. Ce segment veineux est aussi dénommé v. céphalique antébrachiale.

31. Ou v. intermédiaire céphalique.

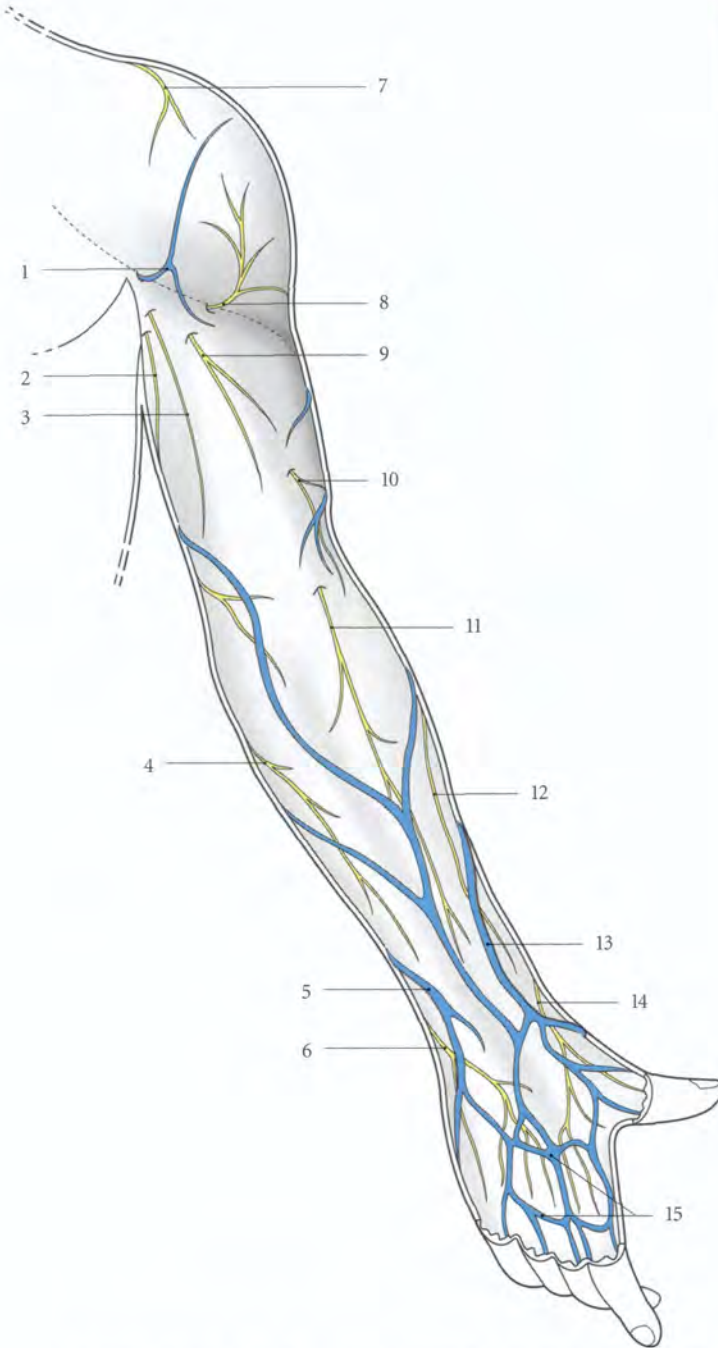
32. Ancien. : fossette de Morenheim.

33. Ce segment veineux est aussi dénommé v. basilique antébrachiale.



**FIG. 11.37. Membre supérieur : veines et nerfs superficiels (vue antérieure)**

- |                                   |                                       |  |
|-----------------------------------|---------------------------------------|--|
| 1. n. cutané lat. sup. du bras    | 8. n. supraclaviculaire lat.          | 15. v. médiane basilique                   |
| 2. v. céphalique                  | 9. n. supraclaviculaire intermédiaire | 16. v. médiane du coude                    |
| 3. n. cutané lat. inf. du bras    | 10. n. supraclaviculaire médial       | 17. r. palmaire ulnaire                    |
| 4. n. cutané lat. de l'avant-bras | 11. n. intercosto-brachial            | 18. r. palmaire du médian                  |
| 5. v. médiane céphalique          | 12. n. cutané médial du bras          | 19. arcade veineuse palmaire superficielle |
| 6. v. médiane antébrachiale       | 13. n. cutané médial de l'avant-bras  |  |
| 7. r. superficiel radial          | 14. v. basilique                      |  |



**FIG. 11.38. Membre supérieur : veines et nerfs superficiels (vue postérieure)**

1. r. superficiel de la v. circonflexe humérale post.
2. n. intercosto-brachial
3. n. cutané médial du bras
4. r. post. du n. cutané médial de l'avant-bras
5. v. basilique
6. r. dorsal du n. ulnaire
7. n. supraclaviculaire lat. (r. post.)
8. n. cutané latéral sup. du bras
9. n. cutané post. du bras
10. n. cutané lat. inf. du bras
11. n. cutané post. de l'avant-bras
12. n. cutané lat. de l'avant-bras (r. post.)
13. v. céphalique
14. branche superficielle du n. radial
15. réseau veineux dorsal de la main

de l'avant-bras et le rameau cutané du nerf ulnaire.

- Dans la fosse cubitale, elle suit le sillon bicipital médial.
- Au bras, elle traverse le fascia brachial dans sa partie moyenne et chemine le long de la face médiale du biceps, au-dessus des vaisseaux brachiaux.

- **Terminaison** : au tiers proximal du bras, elle s'ouvre dans la veine brachiale médiale.

#### • Branches affluentes

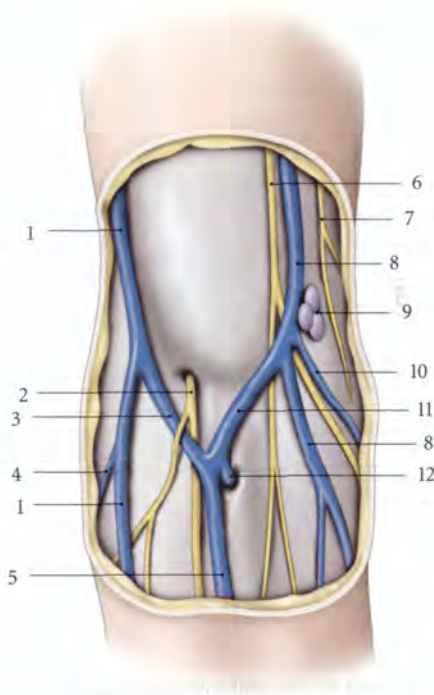
Dans la fosse cubitale, elle reçoit les veines médiane basilique<sup>34</sup> et basilique accessoire.

#### c) La veine antébrachiale<sup>35</sup> (fig. 11.39)

- **Origine** : elle naît à la face antérieure du poignet en drainant le réseau veineux palmaire.

34. Ancien. : v. intermédiaire basilique.

35. Ancien. : v. intermédiaire antébrachiale ou v. médiane de l'avant-bras.



**FIG. 11.39. Veines superficielles dans la fosse cubitale (distribution habituelle)**

- |                                      |   |
|--------------------------------------|---|
| 1. v. céphalique                     | 7. n. cutané médial du bras                 |
| 2. n. cutané latéral de l'avant-bras | 8. v. basilique                             |
| 3. v. médiane céphalique             | 9. nœuds lymphatiques cubitaux superficiels |
| 4. v. céphalique accessoire          | 10. v. basilique accessoire                 |
| 5. v. antébrachiale                  | 11. v. médiane basilique                    |
| 6. n. cutané médial de l'avant-bras  | 12. v. médiane du coude                     |

- **Trajet-rapports :** elle chemine obliquement en regard de l'interstice séparant les muscles épicondylaires latéraux et médiaux.
- **Terminaison :** dans la fosse cubitale, elle se divise en *veine médiane céphalique* et *veine médiane basilique* qui s'abouchent respectivement aux veines céphalique et basilique. La veine médiane basilique s'anastomose avec la veine brachiale médiale par la *veine médiane du coude*<sup>36</sup>.

#### d) Les variations (fig. 11.40)

Au type classique, en M veineux de la fosse cubitale, existent de nombreuses variations représentant environ 50 % des cas.

- **Le type en Y** (plus d'un quart des cas) : la veine céphalique prédominante se divise en deux veines

médianes céphalique et basilique. Les veines basilique et médiane antébrachiale se comportent comme de simples affluents de la veine médiane basilique.

- **Le type en N :** la veine médiane céphalique est peu développée au bras, la veine médiane basilique constitue le jambage oblique du N.
- **Types plus rares :** ils comportent l'absence d'un ou de plusieurs segments veineux.

## B | LES VEINES PROFONDES

Satellites des artères, les veines profondes sont paires sauf pour l'artère axillaire.

- La veine axillaire permet la mise en place de cathéters veineux centraux gagnant la veine cave supérieure (voie axillaire).
- La veine brachiale et la veine axillaire peuvent servir également de veines réceptrices à certains montages prothétiques utilisés en hémodialyse périodique.

### 1 | Les veines profondes de la main

Les arcades veineuses palmaires profondes drainent les veines métacarpiennes palmaires.

### 2 | Les veines profondes de l'avant-bras

Les veines ulnaires et radiales drainent les veines profondes de la main. Ces veines présentent des anastomoses en échelles qui peuvent gêner la dissection chirurgicale de l'artère homonyme.

### 3 | Les veines brachiales

#### a) Les veines brachiales latérale et médiale

- Elles naissent au pli du coude, de la réunion des veines ulnaires et radiales.
- Elles longent l'artère brachiale, échangeant entre elles quelques anastomoses en échelle.
- Elles se terminent en s'unissant en une veine axillaire.
- La veine brachiale médiale draine la veine basilique. Elle est unie à la veine médiane basilique par la veine médiane du coude.

#### b) Variations

- Elles se réunissent fréquemment à la partie moyenne du bras, en une veine brachiale qui longe médialement l'artère brachiale.

36. Ancien. : v. intermédiaire du coude.

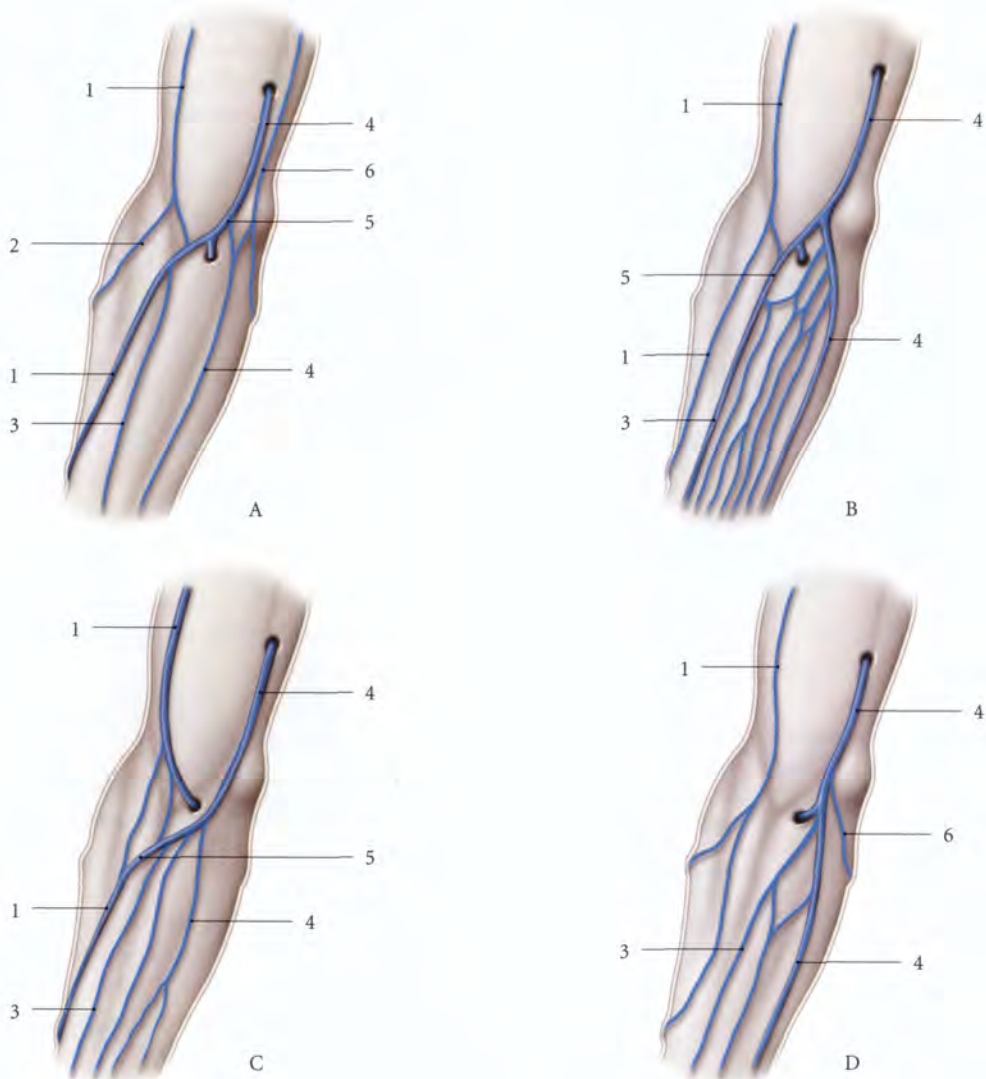


FIG. 11.40. Veines superficielles dans la région antérieure du coude (d'après Lanz-Wachsmuth)

A. distribution habituelle  
B, C, D. variations

1. v. céphalique  
2. v. céphalique accessoire

3. v. antébrachiale  
4. v. basilique

5. v. médiane du coude  
6. v. basilique accessoire

- Souvent la veine brachiale latérale est remplacée par une veine *brachiale accessoire* qui chemine à distance de l'artère brachiale et s'abouche plus haut, dans la veine axillaire.

#### 4 | La veine axillaire

Elle résume toute la circulation veineuse du membre supérieur. Son diamètre dépasse souvent un centimètre. Elle peut être paire ou plus rarement plexiforme à son origine.

##### a) Origine

- Elle naît au niveau du bord inférieur du muscle grand pectoral par la réunion des deux veines brachiales.
- Parfois par réunion de la veine brachiale commune et de la veine basilique.

##### b) Trajet et rapports

Elle longe le bord médial de l'artère axillaire. Elle est séparée de l'artère par le faisceau médial du plexus bra-

chial et le nerf ulnaire. Le nerf cutané médial de l'avant-bras chemine sur sa face antérieure. Le nerf cutané médial du bras croise sa face postérieure pour devenir médial. Les nœuds lymphatiques axillaires latéraux, centraux et apicaux, sont médiaux.

### c) *Terminaison*

Elle se termine au bord antéro-inférieur du muscle subclavier en veine subclavière.

L'empreinte du muscle subclavier et une valvule quasi constante signent également la transition entre les veines axillaire et subclavière.

Les rapports étroits de la veine axillaire avec le muscle subclavier expliquent certaines compressions veineuses positionnelles ainsi que certaines phlébites du membre supérieur (syndromes veineux de la traversée thoraco-brachiale).

Fixée dans la gaine axillaire, elle est maintenue béante.

Ce qui explique le risque emboligène gazeux lors des plaies veineuses à ce niveau.

### d) *Branches affluentes*

Les branches constantes sont : les veines circonflexes, subscapulaires, thoraciques latérales et céphalique.

## C | ANATOMIE FONCTIONNELLE

Toutes les veines du membre supérieur sont valvulées, à l'exception de la veine médiane du coude, et souvent des veines médianes basilique et céphalique.

Il existe également des valvules ostiales, situées à la terminaison des veines basilique et céphalique.

Les deux réseaux, superficiel et profond, fonctionnent en harmonie ; le trop plein d'un des systèmes se draine automatiquement dans l'autre système, par les veines médiane du coude, céphalique et basilique.

Les mouvements de la main mettent en jeu les muscles de façon à faire circuler le sang des veines profondes vers les veines superficielles.

Cette méthode est couramment utilisée pour rendre les veines turgescents, notamment lors des ponctions veineuses au pli du coude.

## 11.8 LYMPHATIQUES DU MEMBRE SUPÉRIEUR

Le drainage lymphatique du membre supérieur s'effectue grâce à des vaisseaux lymphatiques superficiels et profonds qui aboutissent à des nœuds lymphatiques ou lymphonœuds relais, superficiels ou profonds.

L'exérèse ou l'obstruction des vaisseaux ou des nœuds lymphatiques à la racine du membre peut être responsable d'une stase lymphatique ou lymphœdème du membre supérieur.

### b) *Les lymphonœuds infraclaviculaires<sup>37</sup> ou delto-pectoraux*

Ils sont situés dans le trigone delto-pectoral, contre la crosse de la veine céphalique.

Ils correspondent à l'adénopathie parfois notée, lors des vaccinations dans la région deltoïdienne. Ils drainent en effet « la zone habituelle de vaccination ».

## A | LYMPHONŒUDS

### 1 | *Les lymphonœuds superficiels*

#### a) *Les lymphonœud supratrochléaires (1 à 2)*

Ils sont situés au-dessus de l'épicondyle médial, contre la veine basilique.

Ils correspondent à l'adénopathie palpable dans les processus infectieux et inflammatoires de la main et de l'avant-bras.

#### c) *Les lymphonœuds suprascapulaires*

Inconstants, ils siègent habituellement en arrière de l'extrémité latérale de la clavicule.

Ils peuvent être notables après certaines vaccinations effectuées au niveau des fosses supra- ou infra-épineuses.

37. Ancien. : ganglions d'Aubry-Morestin.

## 2 | Les lymphonœuds profonds de l'avant-bras et du bras

Ils sont inconstants et de situation variable.

a) *Les lymphonœuds cubitiaux* sont situés à l'origine de l'artère ulnaire, dans la fosse cubitale.

b) *Les lymphonœuds radiaux* sont localisés le long de l'artère radiale.

c) *Les lymphonœuds interosseux* sont situés à l'origine des artères interosseuses.

d) *Les lymphonœuds brachiaux* sont placés le long de la terminaison des veines brachiales.

## 3 | Les lymphonœuds axillaires<sup>38</sup> (fig. 11.41)

Ils constituent le relais principal des vaisseaux lymphatiques du membre supérieur, de l'épaule, du sein et des plans sous-cutanés du tronc au-dessus de l'ombilic.

L'importance pathologique de ces nœuds est considérable :

- adénites des infections et des lésions inflammatoires du membre supérieur ou du sein ;
- adénopathies axillaires des cancers du sein.

L'exérèse de ces nœuds ou lymphadenectomie axillaire<sup>39</sup> constitue l'une des bases de la chirurgie du cancer du sein.

Au nombre de 20 à 30, ils sont divisés en six groupes : les lymphonœuds paramammaires, subscapulaires, centraux, interpectoraux, latéraux et apicaux.

a) *Les lymphonœuds pectoraux*<sup>40</sup> (ou antérieurs) (4 à 5)

- Ils sont situés le long des vaisseaux thoraciques latéraux.
- Ils reçoivent les lymphatiques des régions mammaires, inframammaires et hypochondriaque.
- Ils se drainent dans les nœuds lymphatiques centraux et apicaux.

b) *Les lymphonœuds subscapulaires* (ou postérieurs) (6 à 7)

- Ils sont situés le long de l'artère subscapulaire.

- Ils reçoivent les vaisseaux lymphatiques des régions scapulaire et lombaire. Ils se drainent dans les nœuds lymphatiques centraux et latéraux.

c) *Les lymphonœuds huméraux ou latéraux* (4 à 6)

- Ils sont situés contre la face médiale de la partie inférieure de la veine axillaire.
- Ils drainent le membre supérieur et se drainent dans les nœuds lymphatiques centraux et apicaux.

d) *Les lymphonœuds centraux* (5 à 10)

- Ils sont situés au centre du creux axillaire et le long de la partie moyenne de la veine axillaire. Ils sont au contact des nerfs intercosto-brachial et thoraco-dorsal.
- Ils reçoivent des vaisseaux lymphatiques venus des nœuds lymphatiques latéraux, subscapulaires et paramammaires.
- Ils se drainent dans les nœuds lymphatiques apicaux.

- Ce sont les nœuds lymphatiques les mieux palpables.

e) *Les lymphonœuds apicaux* (6 à 12)

- Situés dans l'apex de la région axillaire, ils jouxtent le bord médial de la veine axillaire, au-dessus du petit pectoral.
- Ils drainent les nœuds lymphatiques axillaires.
- Ils se drainent dans les nœuds lymphatiques supra-claviculaires.

- Ils représentent la limite des lymphadénectomies axillaires.

f) *Les lymphonœuds interpectoraux*

Inconstants, ils siègent entre les muscles pectoraux.

## B | VAISSEAUX LYMPHATIQUES (fig. 11.42)

### 1 | Les vaisseaux lymphatiques superficiels

Situés dans le tissu cellulaire sous-cutané, ils drainent la peau.

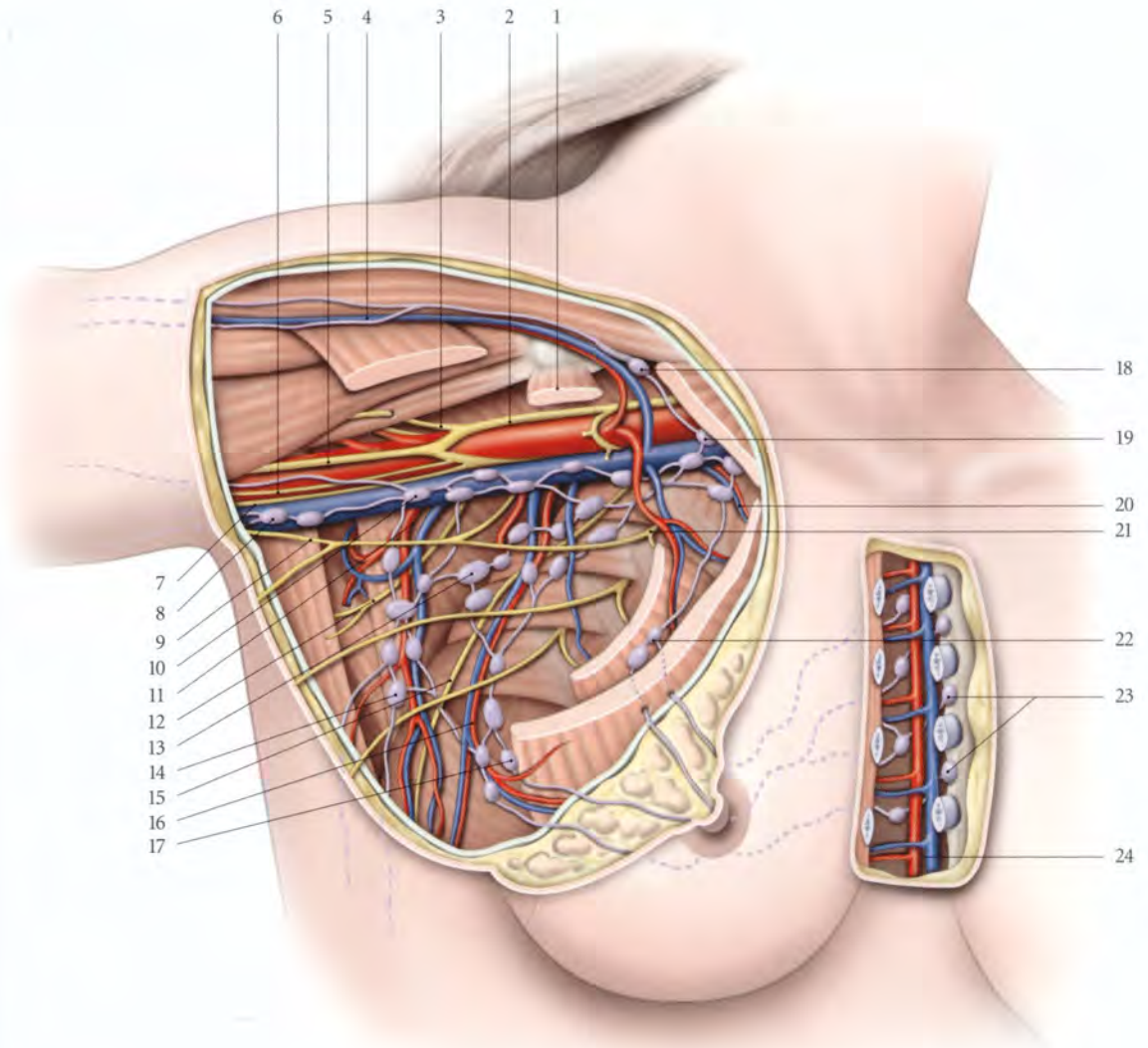
a) *Les vaisseaux lymphatiques superficiels de la main*

Ils naissent d'un riche plexus lymphatique digital qui se draine à la main dans un plexus palmaire et un plexus dorsal.

38. Ou lymphocentre axillaire (voir Tome 3).

39. Improprement appelé curage axillaire.

40. Ancien. : groupes mammaire externe, thoracique latéral, paramammaires.



**FIG. 11.41. Lymphocentre axillaire et lymphatiques du sein**

- |  |                                    |                                    |
|--|------------------------------------|------------------------------------|
| 1. m. petit pectoral                   | 9. n. cutané médial du bras        | 17. lymphonœuds paramammaires      |
| 2. faisceau latéral du plexus brachial | 10. lymphonœuds latéraux           | 18. lymphonœuds infraclaviculaires |
| 3. n. musculo-cutané                   | 11. a. et v. subscapulaires        | 19. lymphonœuds apicaux            |
| 4. v. céphalique                       | 12. n. du m. grand dorsal          | 20. a. et v. thoraciques sup.      |
| 5. n. médian                           | 13. lymphonœuds centraux           | 21. 2 <sup>e</sup> n. intercostal  |
| 6. n. ulnaire                          | 14. lymphonœuds subscapulaires     | 22. lymphonœuds interpectoraux     |
| 7. n. cutané médial de l'avant-bras    | 15. n. thoracique long             | 23. lymphonœuds parasternaux       |
| 8. lymphonœuds brachiaux               | 16. a. et v. thoraciques latérales | 24. a. et v. thoraciques internes  |

**b) Les vaisseaux lymphatiques superficiels de l'avant-bras**

Ils sont longitudinaux et prédominent à la face antérieure où ils se répartissent en trois groupes, antérieur, médial et latéral.

**c) Les vaisseaux lymphatiques superficiels du bras**

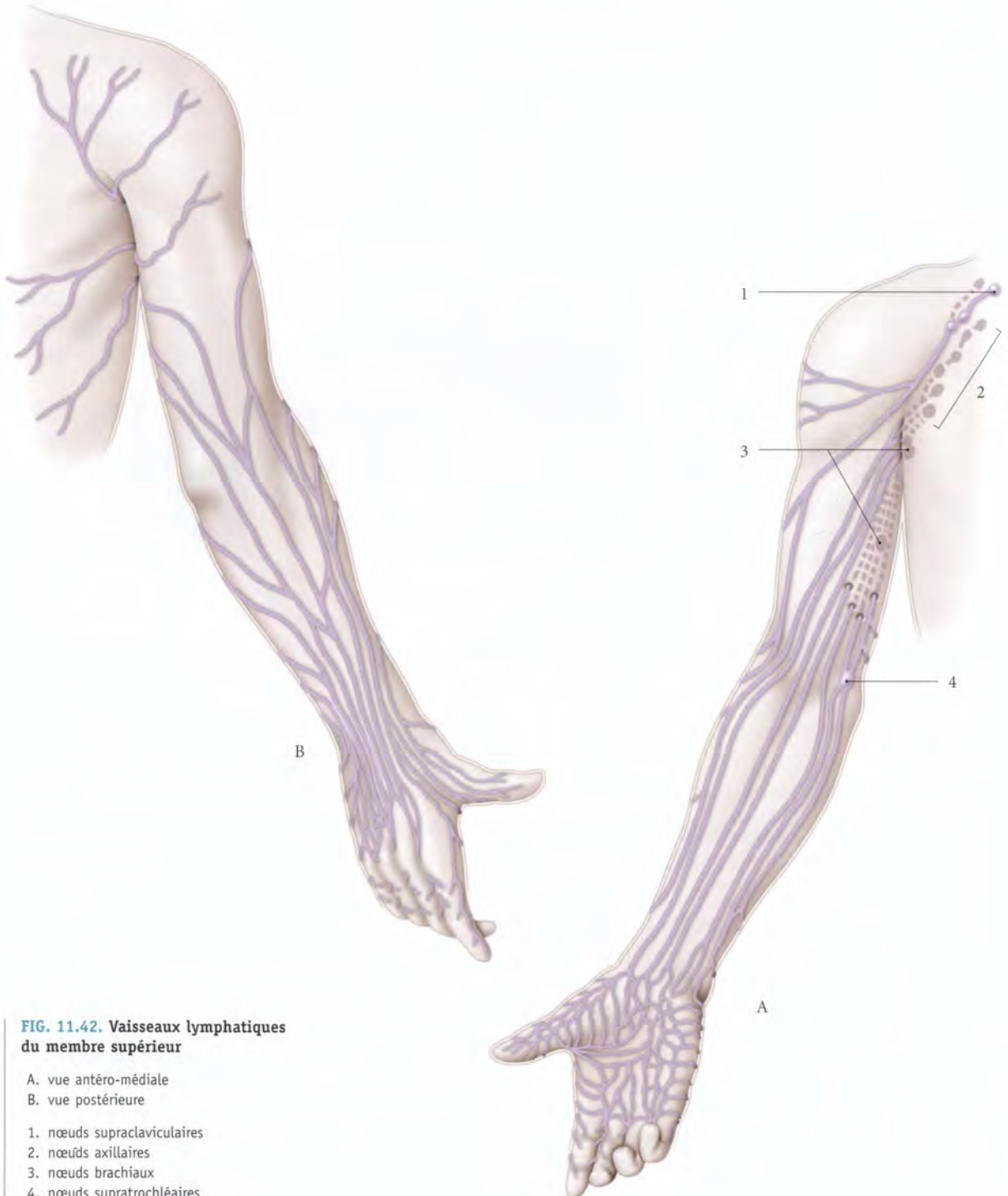
Les vaisseaux dorsaux, peu nombreux, rejoignent obliquement les troncs antérieurs. Les troncs antérieurs suivent les veines céphalique et basilique. Les collecteurs basiliques présentent sur leur trajet les lymphonœuds épicondylaires médiaux.

**d) Les vaisseaux lymphatiques superficiels de l'épaule**

Ils se drainent, soit dans les nœuds lymphatiques axillaires (groupe latéral et subscapulaire), soit dans les nœuds infraclaviculaires.

**2 | Les vaisseaux lymphatiques profonds**

Ils sont satellites des artères et des veines profondes du membre et drainent la lymphe des structures profondes. Des nœuds lymphatiques profonds peuvent s'intercaler sur leur trajet.



**FIG. 11.42. Vaisseaux lymphatiques du membre supérieur**

A. vue antéro-médiale  
B. vue postérieure

1. nœuds supraclaviculaires
2. nœuds axillaires
3. nœuds brachiaux
4. nœuds supratrochléaires

# 12 Nerfs du membre supérieur

## 12.1 PLEXUS BRACHIAL

Le plexus brachial, situé dans les régions cervicale et axillaire, est destiné essentiellement à l'innervation du membre supérieur.

Les lésions traumatiques de ce plexus sont fréquentes. Il peut s'agir de traumatismes du rachis cervical inférieur ou d'atteinte des racines par des hernies discales ou par la cervicarthrose.

En obstétrique, les paralysies radiculaires du plexus brachial relèvent de tractions fortes pour extraire un fœtus, soit en présentation céphalique, soit en siège (par traction des épaules pour extraire une tête dernière) (fig. 12.1).

### A | CONSTITUTION

Le plexus brachial est constitué du mixage des rameaux antérieurs (ou racines) des nerfs spinaux cervicaux (C3 à C8) et thoracique (T1). Ces nerfs d'origine forment les racines du plexus brachial (fig. 12.2).

### 1 | Les troncs

a) *Le tronc supérieur* est formé par l'union des racines cervicales C5 et C6.

b) *Le tronc moyen* est constitué de la racine cervicale C7.

c) *Le tronc inférieur* est formé par l'union des racines cervicale C8 et thoracique T1.

### 2 | Les faisceaux

Chaque tronc donne deux divisions, antérieure et postérieure, qui se regroupent pour constituer les faisceaux.

a) *Le faisceau latéral* est constitué par les divisions antérieures des troncs supérieur et moyen.

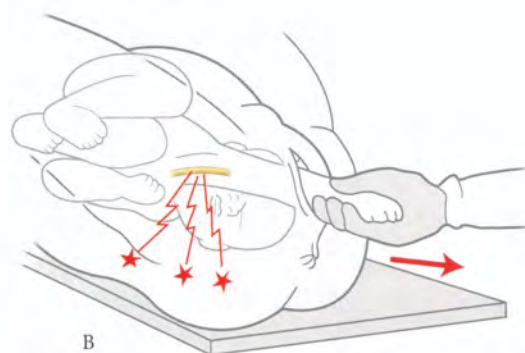
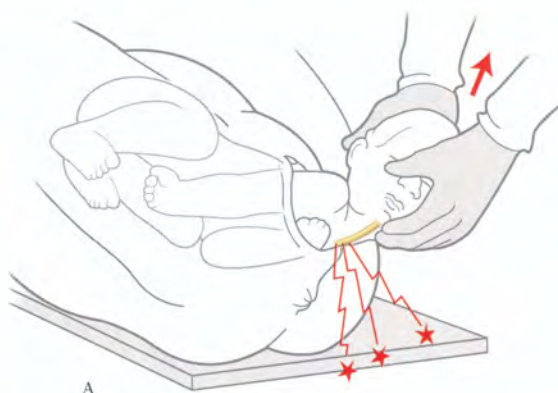


FIG. 12.1. Traumatismes du plexus brachial au cours des manœuvres obstétricales en présence d'une dystocie des épaules

A. dégagement d'une épaule

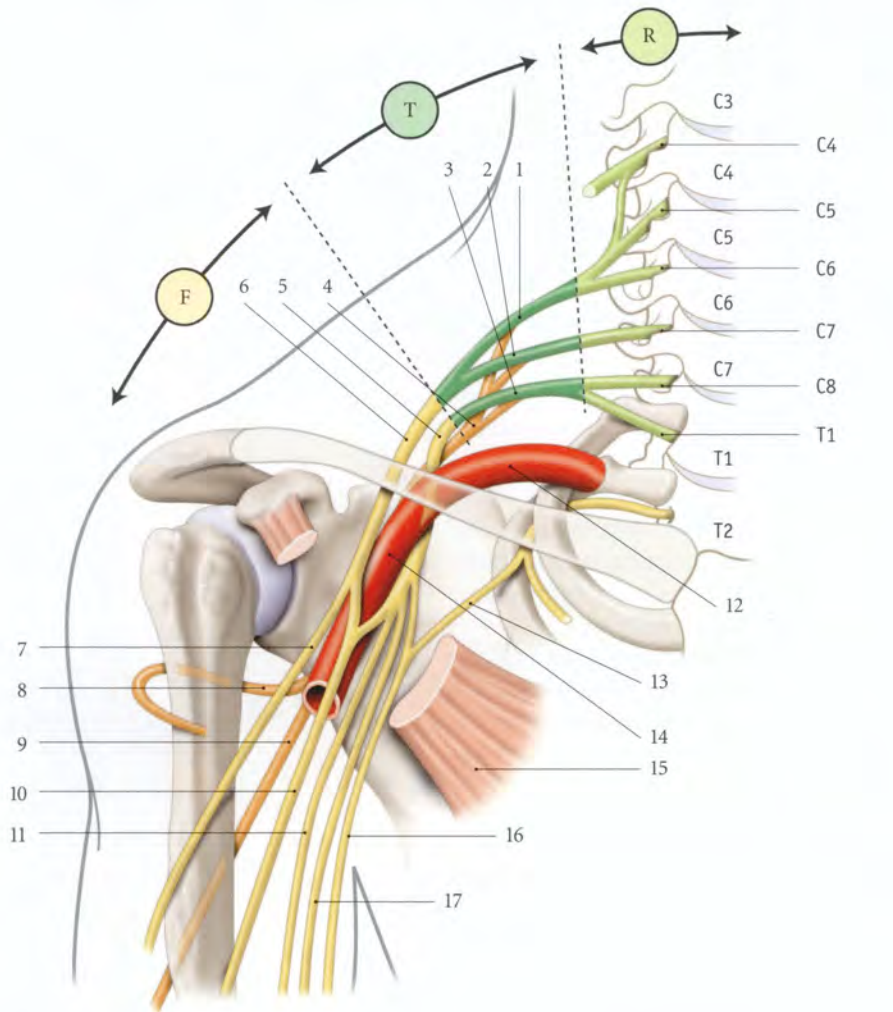
B. abaissement d'un bras

b) *Le faisceau médial* est constitué par la division antérieure du tronc inférieur.

c) *Le faisceau postérieur* est formé par les divisions postérieures des trois troncs.

### B | RAPPORTS

Le plexus brachial a la forme d'un sablier, dont la partie moyenne rétrécie est croisée par la *clavicule* qui



**FIG. 12.2. Constitution du plexus brachial**

- |                   |                      |                                      |
|-------------------|----------------------|--------------------------------------|
| F = faisceau      | 5. faisceau médial   | 12. a. subclavière                   |
| T = tronc         | 6. faisceau latéral  | 13. n. intercosto-brachial           |
| R = racine        | 7. n. musculo-cutané | 14. a. axillaire                     |
| 1. tronc sup.     | 8. n. axillaire      | 15. m. petit pectoral sectionné      |
| 2. tronc moyen    | 9. n. radial         | 16. n. cutané médial du bras         |
| 3. tronc inf.     | 10. n. médian        | 17. n. cutané médial de l'avant-bras |
| 4. faisceau post. | 11. n. ulnaire       |                                      |

détermine une partie supraclaviculaire, cervicale, et une partie infraclaviculaire, axillaire.

- L'existence de côtes cervicales peut être à l'origine de certaines névralgies par compression du plexus brachial (fig. 12.3).
- C'est au niveau du rétrécissement, près de la 1<sup>re</sup> côte, que se réalise le « bloc supraclaviculaire ». L'aiguille est introduite au-dessus du milieu de la clavicule.

Le plexus brachial et les vaisseaux axillaires sont solidaires et entourés d'une gaine conjonctive, la *gaine axillaire* (fig. 12.4). Celle-ci est un prolongement de la lame prévertébrale du fascia cervical.

### 1 | La partie supraclaviculaire

a) **Les nerfs cervicaux C3 à C8** sont situés dans les sillons des processus transverses correspondants. Ils répondent en avant, à l'artère et à la veine vertébrales, et au nerf vertébral.

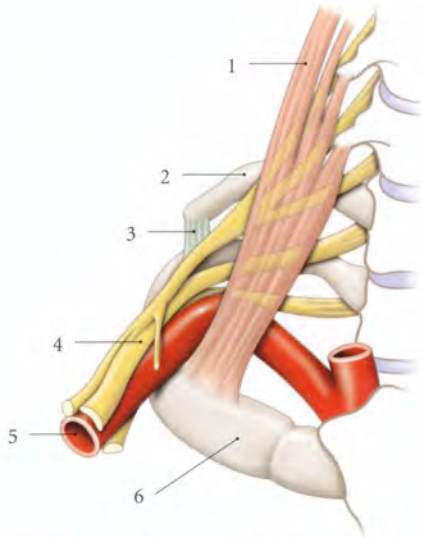


FIG. 12.3. Rapports d'une côte cervicale et du plexus brachial

- |                         |                         |
|-------------------------|-------------------------|
| 1. m. scalène ant.      | 4. plexus brachial      |
| 2. côte cervicale       | 5. a. axillaire         |
| 3. ligament intercostal | 6. 1 <sup>re</sup> côte |

**b) Le nerf thoracique T1** répond en avant au ganglion cervico-thoracique (ou stellaire), qui repose dans la fosse rétropleurale.

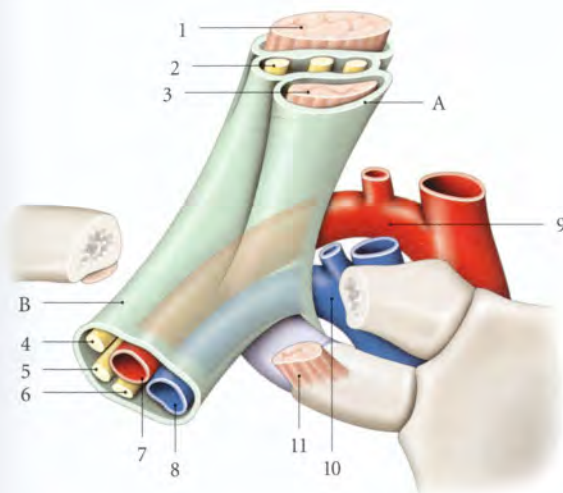


FIG. 12.4. Gaine axillaire (vue antérieure)

- |  |                           |
|--|---------------------------|
| A. lame prévertébrale du fascia cervical | 5. faisceau post.         |
| B. gaine axillaire                       | 6. faisceau médial        |
| 1. m. scalène moyen                      | 7. a. axillaire           |
| 2. faisceau du plexus brachial           | 8. v. axillaire           |
| 3. m. scalène ant.                       | 9. a. subclavière droite  |
| 4. faisceau latéral                      | 10. v. subclavière droite |
|  | 11. m. subclavier         |

**c) Les troncs du plexus cervical** (fig. 12.5)

• **Situation et trajet**

Ils traversent l'espace interscalénique et répondent :

- en avant, au muscle scalène antérieur et au ventre inférieur du muscle omo-hyoïdien ;
- en arrière, aux muscles scalènes moyen et postérieur ;
- en bas, à la coupole pleurale et à la 1<sup>re</sup> côte.

D'où le risque de pneumothorax dans un bloc supraclaviculaire.

• **Rapports vasculo-nerveux**

- L'artère subclavière est située en avant et en bas, sur la 1<sup>re</sup> côte, devant le tronc inférieur.

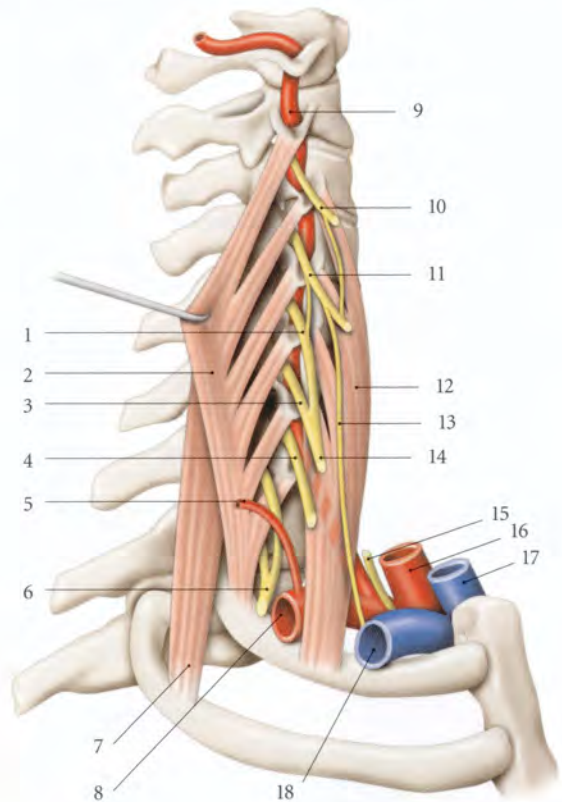


FIG. 12.5. Espace interscalénique (vue latérale droite)

- |                          |                         |
|--------------------------|-------------------------|
| 1. C5                    | 10. C3                  |
| 2. m. scalène moyen      | 11. C4                  |
| 3. C6                    | 12. m. scalène ant.     |
| 4. C7 et tronc moyen     | 13. n. phrénique        |
| 5. a. scapulaire dorsale | 14. tronc sup.          |
| 6. tronc inf.            | 15. n. vague            |
| 7. m. scalène post.      | 16. a. carotide commune |
| 8. a. subclavière        | 17. v. jugulaire int.   |
| 9. a. vertébrale         | 18. v. subclavière      |

- L'artère scapulaire dorsale passe entre les troncs supérieur et moyen.
- Les artères cervicale transverse et suprascapulaire croisent le plexus en avant.
- Les nerfs subclavier et pectoral supérieur descendent en avant du plexus, et le nerf thoracique long, en arrière du plexus brachial.

Le bloc interscalénique qui se réalise en arrière du bord postérieur du muscle sterno-cléido-mastoïdien, au niveau du cartilage cricoïde, n'anesthésie que les troncs supérieur et moyen (fig. 12.6).

## 2 | La partie infraclaviculaire

### a) Dans l'apex du creux axillaire (fig. 12.7)

Les faisceaux du plexus sont étagés. Le faisceau médial est situé entre le faisceau latéral en avant et le faisceau postérieur en arrière. Ils répondent :

- en avant, à la clavicule et au muscle subclavier ;
- en arrière, au bord supérieur de la scapula et au muscle subscapulaire ;
- latéralement, au processus coracoïde ;
- médialement, à l'artère subclavière, au nerf thoracique long et à la première digitation du muscle dentelé antérieur.

### b) En arrière du muscle petit pectoral (fig. 12.8)

- Le faisceau latéral suit la face latérale de l'artère axillaire.
- Le faisceau médial contourne la face postérieure de l'artère et passe entre l'artère et la veine axillaires.
- Le faisceau postérieur longe la face postéro-latérale de l'artère axillaire.

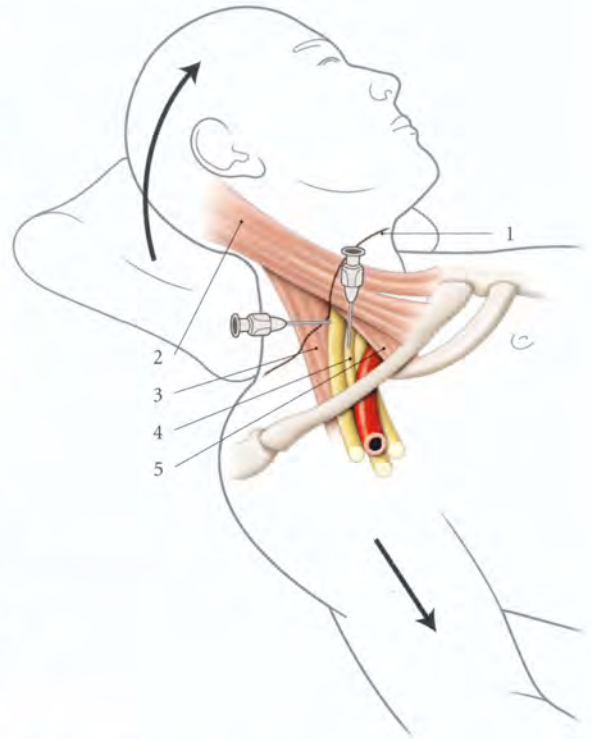


FIG. 12.6. Bloc interscalénique

1. ligne transversale passant par le cartilage cricoïde
2. m. sterno-cléido-mastoïdien
3. m. scalène moyen
4. plexus brachial
5. m. scalène ant.

c) Dans l'anesthésie du « bloc axillaire », le bord inférieur du muscle grand pectoral et l'artère axillaire sont les repères principaux (fig. 12.9).

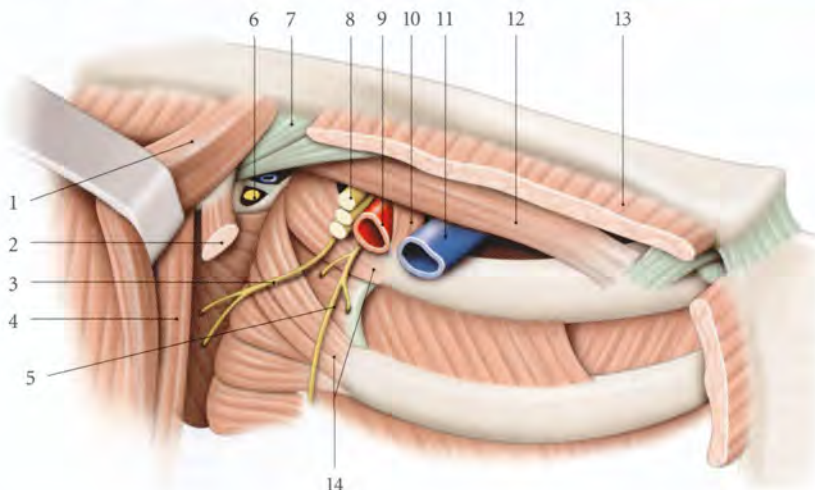
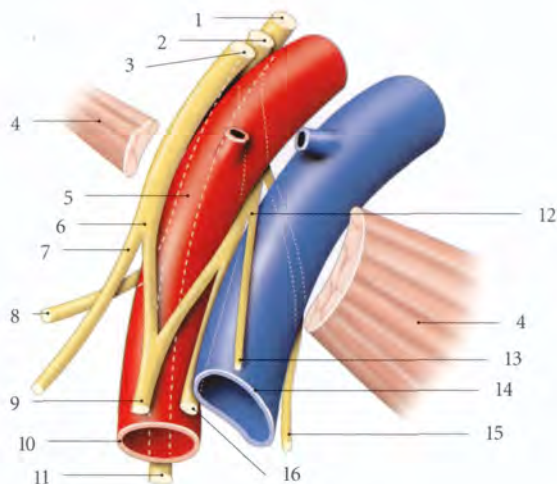


FIG. 12.7. Apex de l'aisselle

1. m. deltoïde récliné
2. m. petit pectoral
3. m. subscapulaire sup.
4. m. coraco-brachial
5. n. thoracique long
6. n. suprascapulaire
7. lig. coraco-claviculaire
8. faisceaux du plexus brachial
9. a. axillaire
10. m. scalène ant.
11. v. axillaire et nœud lymphatique apical
12. m. subclavier
13. m. grand pectoral
14. m. dentelé ant.



**FIG. 12.8. Artère axillaire : rapports vasculo-nerveux schématiques**

- |                      |                                      |
|----------------------|--------------------------------------|
| 1. tronc sup.        | 10. a. axillaire                     |
| 2. tronc moyen       | 11. n. radial                        |
| 3. tronc inf.        | 12. faisceau médial                  |
| 4. m. petit pectoral | 13. n. cutané médial de l'avant-bras |
| 5. faisceau post.    | 14. v. axillaire                     |
| 6. faisceau latéral  | 15. n. cutané médial du bras         |
| 7. n. musculo-cutané | 16. n. ulnaire                       |
| 8. n. axillaire      |                                      |
| 9. n. médian         |                                      |

## C | BRANCHES COLLATÉRALES

### 1 | Branches de la partie supraclaviculaire (fig. 12.10)

#### a) Les rameaux musculaires

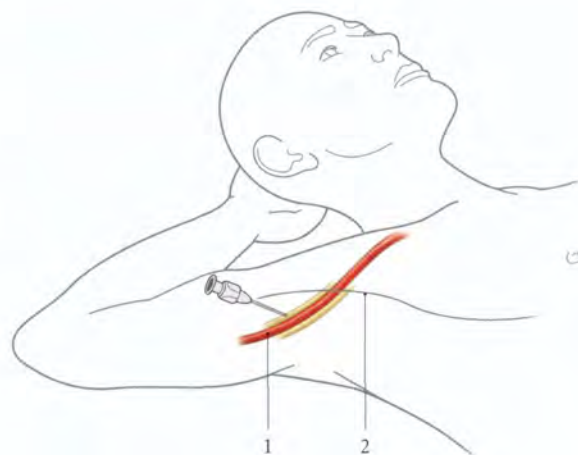
Nés de C5 à C8, ils sont destinés aux muscles scalènes et long du cou.

#### b) Le nerf dorsal de la scapula

- Il naît de C5.
- Il traverse le muscle scalène moyen.
- Il innerve les muscles élévateur de la scapula et rhomboïde.

#### c) Le nerf thoracique long<sup>1</sup>

- Il naît de C5, C6 et C7.
- Il descend derrière le plexus, puis passe entre la 1<sup>re</sup> côte et l'artère axillaire pour parcourir la surface du muscle dentelé antérieur qu'il innerve.



**FIG. 12.9. Bloc axillaire**

1. a. axillaire
2. bord inf. du m. grand pectoral

#### d) Le nerf du subclavier (C5 et C6)

- Il naît du tronc supérieur.
- Il descend sur la face antérieure du muscle scalène antérieur.
- Il innerve le muscle subclavier.

#### e) Le nerf suprascapulaire (C5 et C6)

- Il naît du tronc supérieur.
- Il descend latéralement contre la face profonde du muscle trapèze, traverse l'incisure scapulaire puis l'échancrure spino-glénoïdale.
- Il innerve les muscles supra-épineux et infra-épineux, et les articulations de l'épaule.

### 2 | Branches de la partie infraclaviculaire

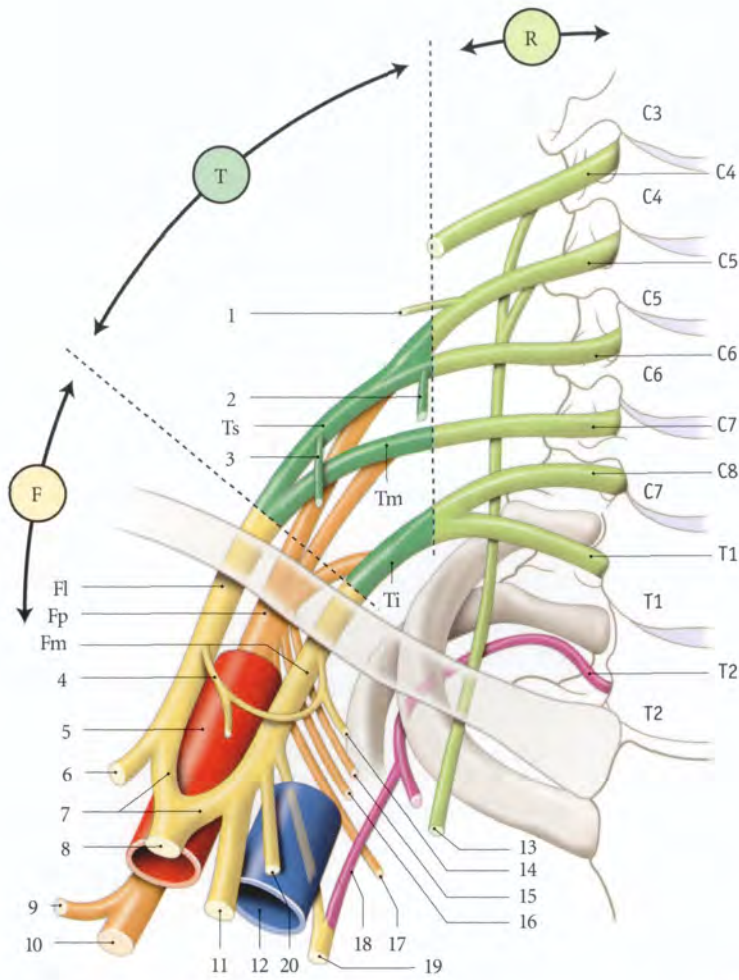
#### a) Les nerfs pectoraux

- Le nerf pectoral médial (C8 et T1)  
Il naît du faisceau médial et innerve les muscles infraclaviculaire et petit pectoral.
- Le nerf pectoral latéral (C5, C6 et C7)  
Il naît du faisceau latéral et innerve le muscle grand pectoral.
- L'anse des pectoraux (fig. 12.11)  
Inconstante (20 % des cas), elle est située devant l'artère axillaire. Elle unit les nerfs pectoraux médial et latéral. Elle donne des branches pour les muscles petit et grand pectoral.

#### b) Les nerfs subscapulaires (C5 et C6)

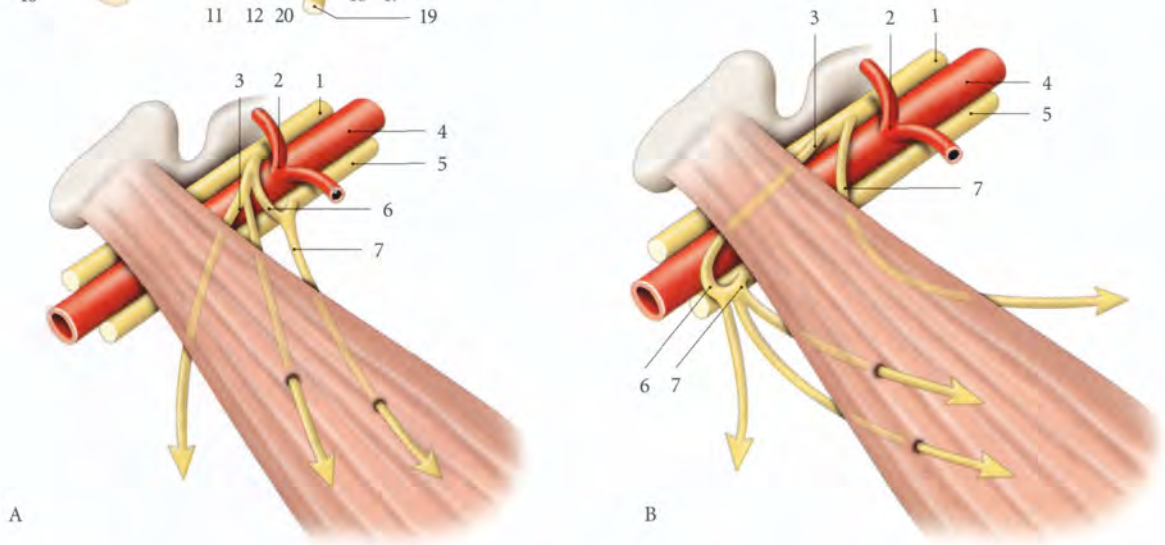
Ils naissent des faisceaux postérieurs et parfois du faisceau latéral.

1. Ancien. : n. respiratoire de Charles Bell.



**FIG. 12.10. Plexus brachial : branches collatérales**

- R = rameaux ventraux des nerfs spinaux
  - T = tronc
  - Ts = tronc sup.
  - Tm = tronc moyen
  - Ti = tronc inf.
  - F = faisceau
  - Fl = faisceau latéral
  - Fp = faisceau post.
  - Fm = faisceau médial
1. n. dorsal de la scapula
  2. n. subclavier
  3. n. suprascapulaire
  4. n. pectoral latéral
  5. a. axillaire
  6. n. musculo-cutané
  7. racines du n. médian
  8. n. médian
  9. n. axillaire
  10. n. radial
  11. n. ulnaire
  12. v. axillaire
  13. n. thoracique long
  14. n. pectoral médial
  15. n. subscapulaire sup.
  16. n. thoraco-dorsal
  17. n. subscapulaire inf.
  18. n. thoraco-brachial
  19. n. cutané médial du bras
  20. n. cutané médial de l'avant-bras



**FIG. 12.11. Rapports des nerfs pectoraux et du muscle petit pectoral (selon Moosman)**

- A. distribution partielle
- B. absence d'anse des pectoraux
- 1. faisceau latéral du plexus brachial
- 2. a. acromio-thoracique
- 3. n. pectoral latéral
- 4. a. axillaire
- 5. faisceau médial
- 6. anse des pectoraux
- 7. n. pectoral médial

• **Le nerf subscapulaire supérieur**

Il innerve la partie supérieure du muscle subscapulaire et l'articulation scapulo-humérale.

• **Le nerf subscapulaire inférieur**

Il innerve la partie inférieure du muscle subscapulaire et le muscle grand rond.

c) **Le nerf thoraco-dorsal (C7 et C8)**

Il naît du faisceau postérieur entre les nerfs subscapulaires et descend avec l'artère subscapulaire contre la paroi postérieure de l'aisselle.

Il innerve le muscle *grand dorsal*.

## D | BRANCHES TERMINALES

Elles naissent derrière le muscle petit pectoral.

a) **Le faisceau latéral donne :**

- le nerf musculo-cutané;
- la racine latérale du nerf médian.

b) **Le faisceau médial donne :**

- la racine médiane du nerf médian;
- le nerf ulnaire;
- le nerf cutané médial de l'avant-bras;
- et le nerf cutané médial du bras.

c) **Le faisceau postérieur donne :**

- le nerf radial;
- et le nerf axillaire.

## E | CONNEXIONS

Le plexus brachial s'anastomose avec :

a) **Le plexus cervical**, par un rameau de C4.

b) **Les ganglions sympathiques cervicaux**, par des rameaux communicants gris.

Cela explique les douleurs radiculaires du plexus brachial dans les atteintes du ganglion cervical inférieur (syndrome de Pancoast-Tobias).

c) **Le nerf phrénique** par un rameau de C5.

## F | FONCTIONS

### 1 | Fonction motrice radiculaire

a) **La racine C5** innerve les muscles de l'épaule (deltôïde, petit rond, supra- et infra-épéneux).

b) **La racine C6** innerve les muscles de la loge antérieure du bras (coraco-brachial, biceps brachial, brachial) et les muscles supinateur et brachio-radial.

Un déficit de C5-C6 ou syndrome radiculaire supérieur (syndrome de Erb-Duchenne) intéresse donc la partie proximale du membre supérieur. Il se traduit par :

- une atrophie des muscles innervés;
- une position du bras qui est collé au corps en rotation médiale et pronation;
- l'atteinte de l'abduction, la rotation latérale et l'antépulsion du bras, la flexion de l'avant-bras et la supination.

c) **La racine C7** innerve les muscles des loges postérieures du bras et de l'avant-bras (triceps brachial, extenseurs de la main et des doigts) et le muscle rond pronateur.

d) **La racine C8** innerve les muscles de la loge antérieure de l'avant-bras et les muscles thénariens.

e) **La racine T1** innerve les muscles hypothénariens et interosseux.

Un déficit de C8-T1 ou syndrome radiculaire inférieur (syndrome de Déjerine-Klumpke) intéresse la partie distale du membre supérieur. Il se traduit par l'atteinte de la flexion de la main et des doigts, du mouvement des doigts et du pouce dans leur ensemble.

### 2 | Fonction sensitive radiculaire

Elle se traduit par hypoesthésie des territoires sensitifs ou des dermatomes correspondants.

## 12.2 NERF MUSCULO-CUTANÉ

Le nerf musculo-cutané est un *nerf mixte*, constituant une branche terminale du faisceau latéral du plexus brachial. Il est constitué de neurofibres provenant des nerfs spinaux C5 et C6.

Les atteintes isolées du nerf musculo-cutané sont rares. Il peut être atteint par les lésions rachidiennes, des plaies d'arme, des compressions...

### A | TRAJET

Le nerf musculo-cutané naît dans le creux axillaire et descend latéralement dans le bras jusqu'au sillon bicipital latéral, où il devient *le nerf cutané latéral de l'avant-bras*.

### B | RAPPORTS

#### 1 | Dans le creux axillaire

##### a) Rapports musculaires (voir fig. 11.7)

Le nerf musculo-cutané axillaire est situé entre :

- *en avant*, le fascia clavi-pectoral, recouvert par le muscle grand pectoral;
- *en arrière*, les muscles sous-scapulaire, grand rond et grand dorsal;
- *latéralement*, le muscle coraco-brachial;
- *médialement*, le muscle dentelé antérieur.

##### b) Rapports vasculo-nerveux

Il suit le bord latéral de l'artère axillaire qui est longé en avant par le nerf médian, et en arrière par le nerf radial.

Il passe devant le nerf axillaire et les vaisseaux circonflexes postérieures de l'humérus.

#### 2 | Au bras (fig. 12.12)

Il perfore le muscle coraco-brachial, il chemine entre les muscles biceps brachial et brachial, puis entre les muscles brachio-radial et biceps.

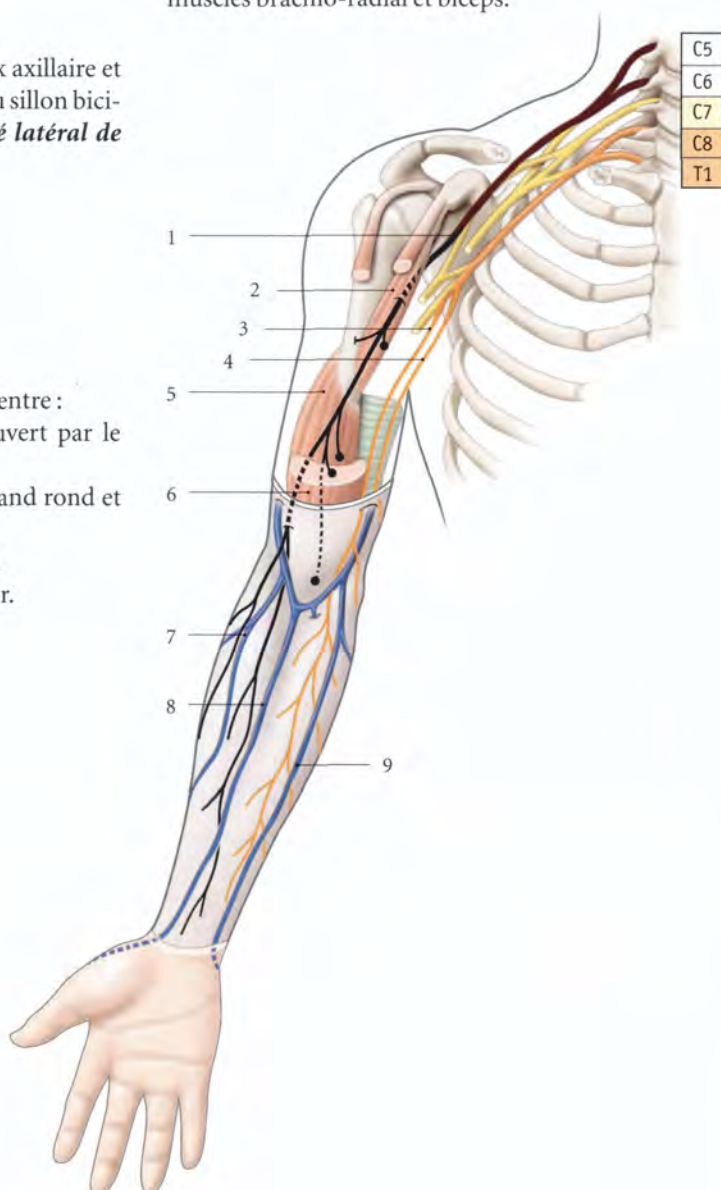


FIG. 12.12. Nerfs musculo-cutané (1), cutané médial de l'avant-bras (3) et cutané médial du bras (4)

2. m. coraco-brachial
5. m. brachial
6. m. biceps brachial
7. v. céphalique
8. v. médiane antébrachiale
9. v. basilique

**3 | Dans le sillon bicipital**

Il traverse le fascia brachial, près du bord latéral du tendon du biceps brachial.

C'est près du bord latéral du tendon du biceps, au niveau du pli du coude que s'effectue l'anesthésie du nerf musculo-cutané (ou bloc du nerf musculo-cutané) (fig. 12.13).

**C | BRANCHES COLLATÉRALES****1 | Le nerf du coraco-brachial**

Souvent au nombre de deux, ils naissent l'un avant la traversée du muscle, et l'autre après.

**2 | Le rameau vasculaire** pour l'artère brachiale.**3 | Le nerf diaphysaire de l'humérus**

Il naît avant sa traversée musculaire et longe l'artère brachiale jusqu'au foramen nourricier.

**4 | Le nerf du biceps**

Il donne un rameau à chaque chef du biceps brachial.

**5 | Le nerf du brachial antérieur****6 | Le rameau articulaire** pour le coude.

Il peut naître du nerf du muscle brachial.

**D | BRANCHE TERMINALE OU NERF CUTANÉ LATÉRAL DE L'AVANT-BRAS<sup>2</sup>**

Elle se divise en deux branches, antérieure et postérieure.

2. Syn. : n. cutané latéral antébrachial.

**1 | La branche antérieure**

Elle passe souvent en arrière de la veine médiane céphalique et descend dans la région antéro-latérale de l'avant-bras.

**2 | La branche postérieure**

Elle passe habituellement en avant de la veine médiane céphalique pour gagner la région postéro-latérale de l'avant-bras.

**3 | Variation :** voir p. 323.**E | CONNEXIONS**

Le nerf musculo-cutané s'anastomose au milieu du bras avec le nerf médian. Cette anastomose est d'autant plus constante que la racine latérale du médian est réduite.

**F | FONCTIONS****1 | Fonction motrice** (fig. 12.14)

a) Le nerf musculo-cutané assure essentiellement la flexion et la supination de l'avant-bras.

b) Sa paralysie se traduit par :

- l'avant-bras en pronation ;
- la disparition du réflexe bicipital (par contre, la flexion est compensée par les muscles brachio-radial et rond pronateur).

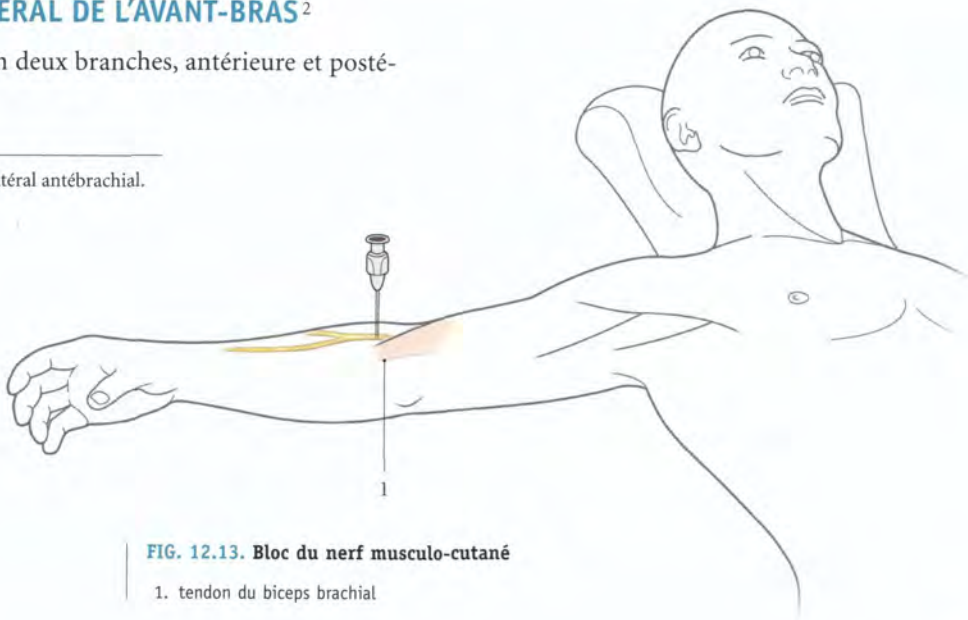


FIG. 12.13. Bloc du nerf musculo-cutané

1. tendon du biceps brachial

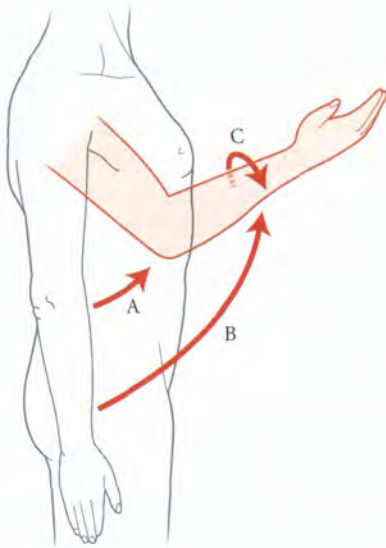


FIG. 12.14. Fonction motrice du nerf musculo-cutané

- A. flexion du bras  
B. flexion de l'avant-bras  
C. supination

## 2 | Fonction sensitive (fig. 12.15)

**a) Son territoire sensitif** concerne la peau de la région latérale de l'avant-bras. Son territoire d'anesthésie dans la paralysie est limité à une bande du bord latéral de l'avant-bras.

**b) Son anesthésie** est assurée par les blocs interscalénique, supraclaviculaires ou axillaire (voir plexus brachial).

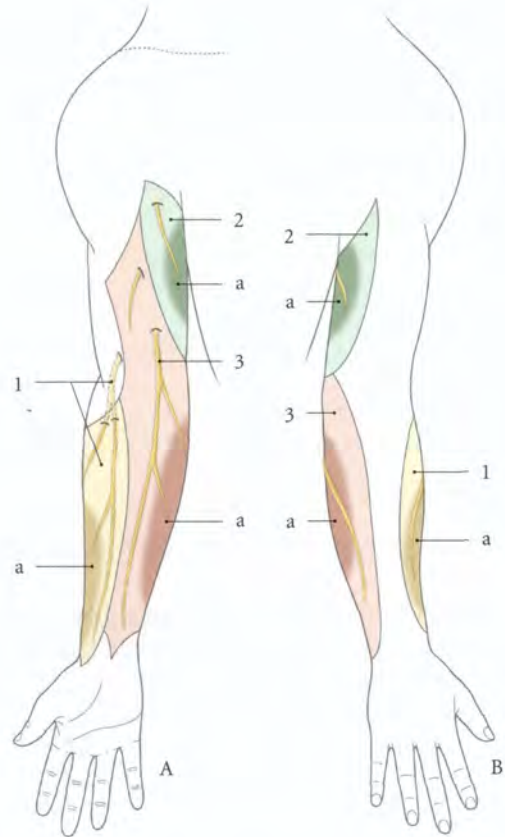


FIG. 12.15. Territoires cutanés

- A. vue antérieure  
B. vue postérieure  
a. zones d'anesthésie dans la paralysie
1. n. musculo-cutané  
2. n. cutané médial du bras  
3. n. cutané médial de l'avant-bras

## 12.3 NERF ULNAIRE

Le nerf ulnaire<sup>3</sup> est un *nerf mixte* constituant la plus importante des branches terminales du faisceau médial du plexus brachial. Il est constitué de neuro-fibres provenant des nerfs spinaux C8 et T1.

Ce nerf peut être lésé par des fractures de la tête humérale ou de l'épiphyse distale humérale. Les compressions du nerf peuvent s'observer pendant le sommeil, l'ivresse ou l'anesthésie.

### A | TRAJET

#### 1 | Origine

Le nerf ulnaire naît dans le creux axillaire.

#### 2 | Direction

Il traverse successivement les régions brachiales antérieure et postérieure, la région postérieure du coude et la région antébrachiale antérieure.

#### 3 | Terminaison

Il se termine au niveau du poignet, au niveau du bord inférieur de l'os pisiforme, en deux branches, superficielle et profonde.

3. Ancien. : n. cubital.

## B | RAPPORTS

### 1 | Dans la région axillaire (voir fig. 11.7)

#### a) Rapports musculaires

Il répond :

- *en avant*, au fascia clavi-pectoral, recouvert par le muscle grand pectoral ;
- *en arrière*, au muscle subscapulaire et aux tendons des muscles grand rond et grand dorsal ;
- *médialement*, au gril costal recouvert par le muscle dentelé antérieur ;
- *latéralement*, au muscle coraco-brachial.

#### b) Rapports vasculo-nerveux

À son origine, le nerf ulnaire s'insinue entre l'artère et la veine axillaire, puis il répond :

- *latéralement*, à l'artère axillaire, aux nerfs médian et radial ;
- *médialement*, à la veine axillaire, aux nerfs cutané médial de l'avant-bras et cutané médial du bras.

### 2 | Au bras (fig. 12.16)

a) *Dans le tiers supérieur*, il est dans la loge brachiale antérieure.

Il répond :

- en arrière, au nerf radial et au nerf du long chef du muscle triceps ;
- en avant et latéralement, au muscle coraco-brachial ;
- médialement, au fascia brachial.
- *Il suit* le bord postérieur de la veine brachiale médiale.
- *Le nerf cutané médial de l'avant-bras et le nerf cutané médial du bras* sont médiaux, sous-fasciaux, puis sous-cutanés.

b) *Dans les deux tiers inférieurs*, il est dans la loge brachiale postérieure.

- Il descend entre le septum intermusculaire médial, en avant, et le muscle vaste médial, en arrière.
- Il est accompagné de l'artère collatérale ulnaire supérieure.

### 3 | Au coude

- Il traverse le sillon du nerf ulnaire, en arrière de l'épicondyle médial, avec l'artère récurrente ulnaire postérieure ;
- puis il s'engage sous l'arcade unissant les chefs huméral et ulnaire du muscle fléchisseur ulnaire du carpe.

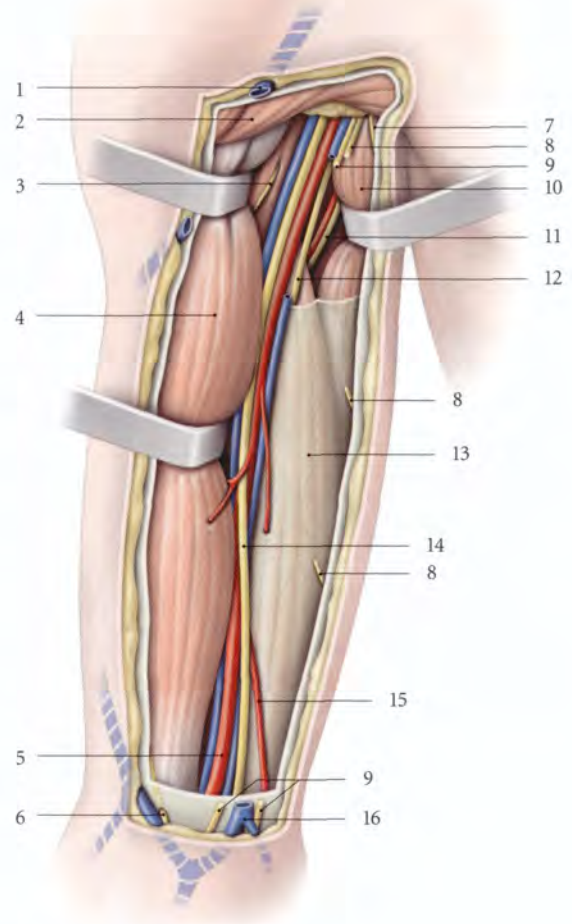
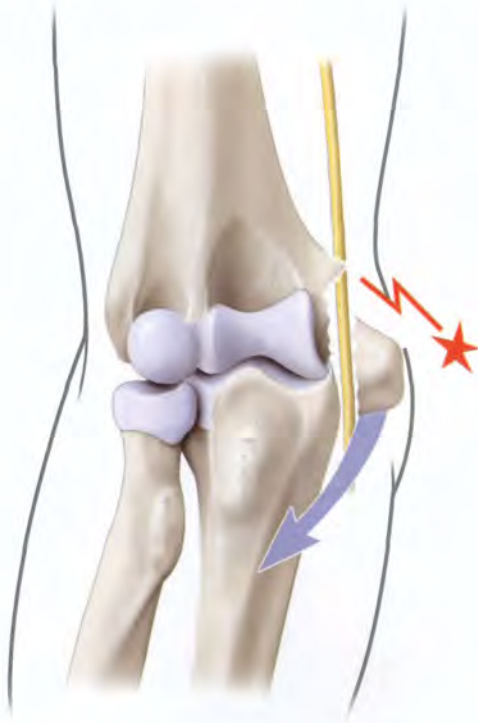


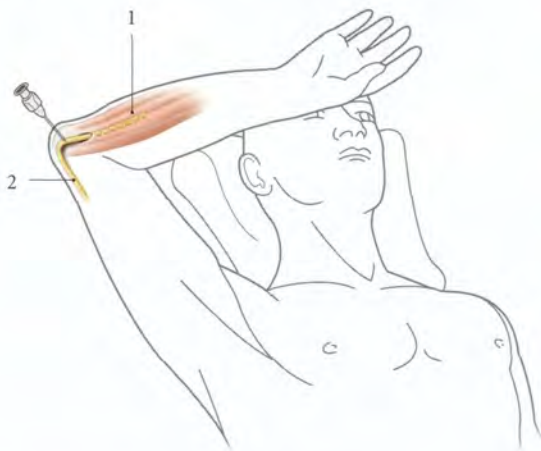FIG. 12.16. Région antérieure du bras

- |   |   |
|---|---|
| 1. v. céphalique  | 9. n. cutané médial de l'avant-bras                             |
| 2. m. grand pectoral  | 10. m. triceps (long chef)                                      |
| 3. n. musculo-cutané et m. coraco-brachial                  | 11. n. radial   |
| 4. m. biceps brachial                                       | 12. n. ulnaire  |
| 5. a. et vv. brachiales                                     | 13. septum intermusculaire médial recouvrant le m. vaste médial |
| 6. n. cutané latéral de l'avant-bras, v. médiane céphalique | 14. n. médian   |
| 7. n. intercosto-brachial accessoire                        | 15. a. collatérale ulnaire inf.                                 |
| 8. n. cutané médial du bras                                 | 16. v. médiane basilique  |

- L'épicondyle médial constitue le repère d'anesthésie du nerf ulnaire au coude (ou bloc du nerf ulnaire au coude). Ses fractures peuvent entraîner des lésions du nerf ulnaire (fig. 12.17 et 12.18).



**FIG. 12.17.** Fracture de l'épicondyle médial et risque de lésion du nerf ulnaire



**FIG. 12.18.** Bloc du nerf ulnaire au coude

1. m. fléchisseur ulnaire du carpe
2. n. ulnaire

#### 4 | À l'avant-bras

##### a) Dans les deux tiers supérieurs

Il repose sur la face médiale, puis la face antérieure du muscle fléchisseur profond des doigts. Il est recouvert par le muscle fléchisseur ulnaire du carpe.

##### b) Dans le tiers inférieur

- Il repose sur le muscle carré pronateur.
- Il répond médialement au tendon du muscle fléchisseur ulnaire du carpe, et latéralement aux tendons des muscles fléchisseurs superficiel et profond des doigts.
- Il est recouvert par le fascia antébrachial.

c) L'artère ulnaire se rapproche du nerf dans la moitié de l'avant-bras pour longer son bord latéral.

#### 5 | Au poignet

a) Il traverse le fascia antébrachial au-dessus du rétinaculum des fléchisseurs pour cheminer dans le canal ulnaire limité par :

- le rétinaculum des fléchisseurs, en arrière ;
- le pisiforme et le tendon du muscle fléchisseur ulnaire du carpe, médialement ;
- une expansion palmaire du rétinaculum des extenseurs, en avant et latéralement.

b) Il est accompagné latéralement par l'artère ulnaire.

c) L'os pisiforme, avec le tendon du muscle fléchisseur ulnaire du carpe et l'artère ulnaire, constituent les repères principaux de l'anesthésie du nerf ulnaire au poignet (ou bloc du nerf ulnaire au poignet).

Le point d'injection est situé sur la ligne transversale passant par le processus styloïde ulnaire (fig. 12.19).

#### C | BRANCHES COLLATÉRALES (fig. 12.20)

##### a) Rameaux articulaires

Ils naissent dans le sillon du nerf ulnaire pour la face postérieure du coude.

##### b) Rameaux musculaires

Ils sont destinés au muscle fléchisseur ulnaire du carpe et à la moitié médiale du muscle fléchisseur profond des doigts.

##### c) Nerf de l'artère ulnaire

##### d) Rameau dorsal du nerf ulnaire

- Il naît au tiers inférieur de l'avant-bras.

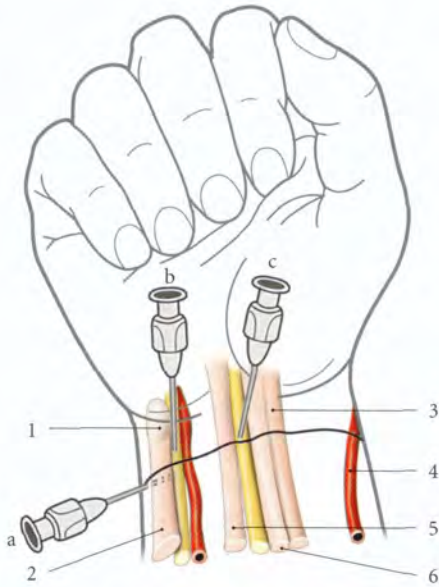


FIG. 12.19. Bloc des nerfs ulnaire (a, b) et médian (c) au poignet

1. os pisiforme
2. m. fléchisseur ulnaire du carpe
3. m. fléchisseur radial du carpe
4. a. radiale
5. m. long palmaire
6. m. long fléchisseur du pouce

- *Il descend* médialement, passe sous le tendon du muscle fléchisseur ulnaire du carpe et gagne la face postérieure du poignet après avoir traversé le fascia antébrachial.
- *Il donne* :
  - les nerfs digitaux dorsaux médial et latéral du doigt V ;
  - les nerfs digitaux dorsaux médial et latéral du doigt IV ;
  - le nerf digital dorsal médial du doigt III.
  - Les nerfs digitaux dorsal latéral du doigt IV et médial du doigt V n'innervent que les phalanges proximales.

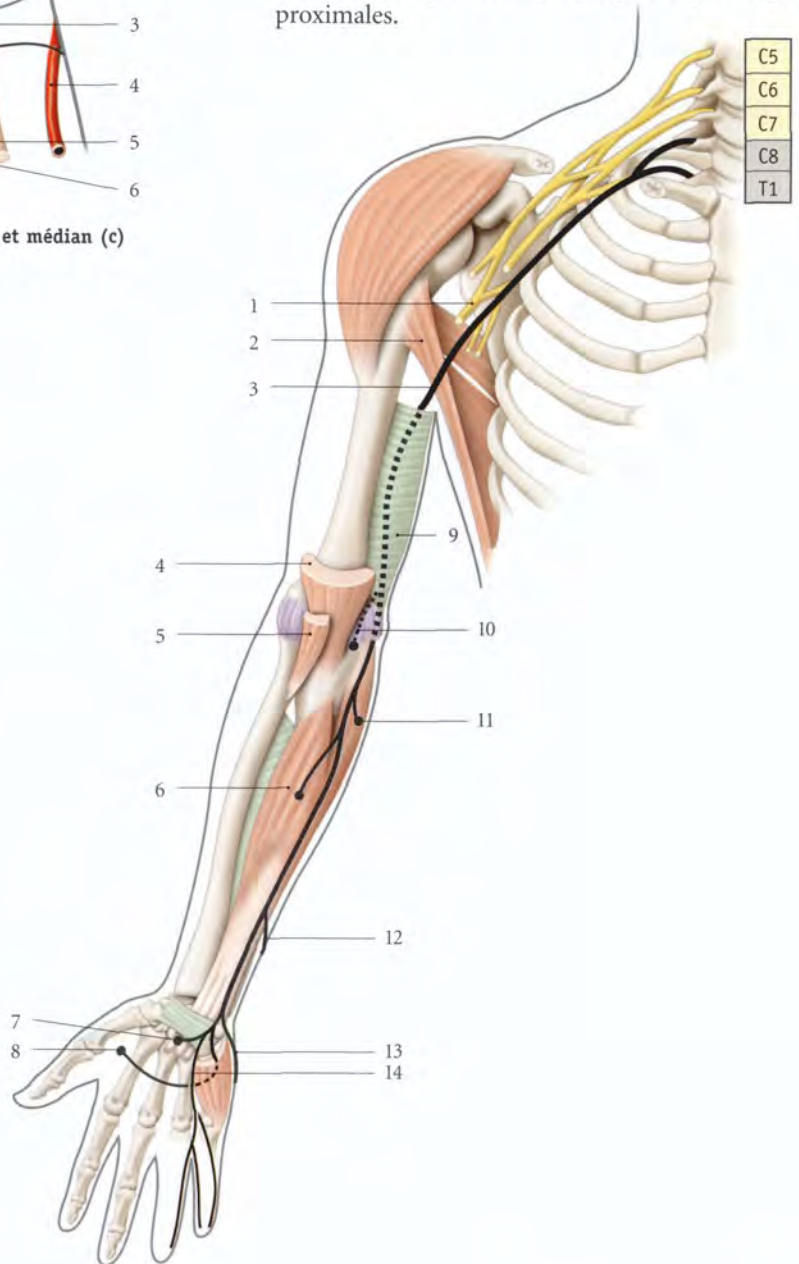


FIG. 12.20. Nerf ulnaire (branches)

1. n. médian
2. m. grand dorsal
3. n. ulnaire
4. m. brachial
5. m. biceps brachial
6. m. fléchisseur profond des doigts
7. n. du m. court palmaire
8. branche profonde
9. septum intermusculaire médial
10. r. artriculaire
11. m. fléchisseur ulnaire du carpe
12. r. dorsal
13. r. palmaire
14. branche superficielle

**e) Rameau palmaire du nerf ulnaire**

Il naît au-dessus du rétinaculum des fléchisseurs pour innerver la peau de l'éminence hypothénar.

**D | BRANCHES TERMINALES****1 | Branche superficielle**

a) Elle descend entre l'aponévrose palmaire et les muscles de l'éminence hypothénar. Elle est accompagnée latéralement par l'artère ulnaire.

b) Elle donne le nerf du court palmaire.

c) Elle se divise en deux nerfs :

- le nerf digital palmaire propre médial du V ;
- le 4<sup>e</sup> nerf digital palmaire commun qui donne les nerfs digitaux palmaires propres latéral du IV et médial du V.

**2 | Branche profonde (fig. 12.21)**

Elle est motrice.

**a) Trajet et rapports**

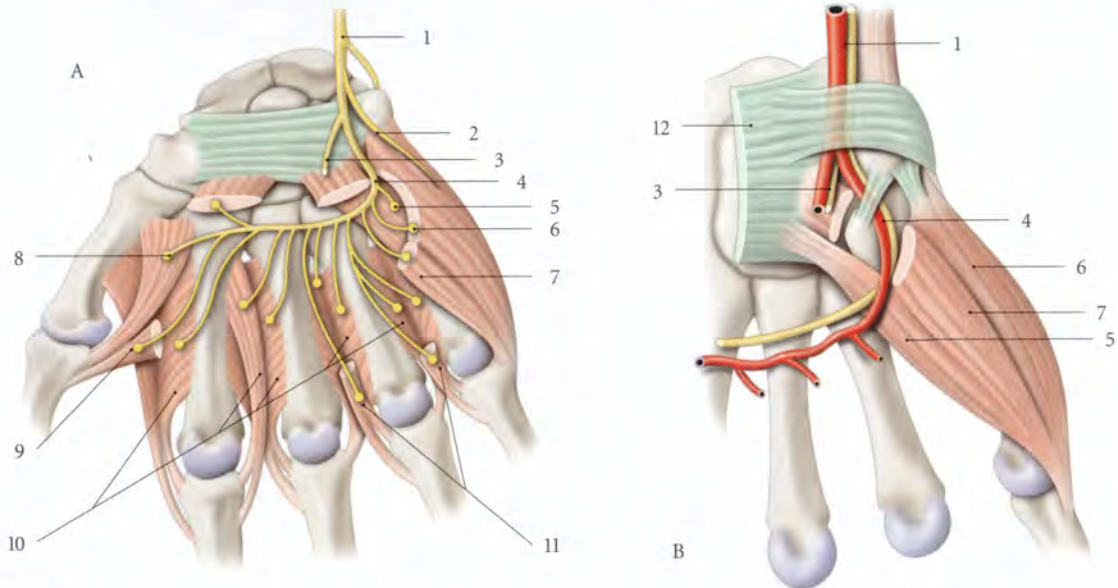
- Elle passe entre les muscles abducteur et court fléchisseur du V.
- Puis elle s'incurve latéralement à la surface de l'hamulus de l'hamatum pour passer entre les muscles abducteur et opposant du V.
- Elle se dirige transversalement au-dessus de la partie proximale des métatarsiens IV et III ; elle est recouverte par les tendons correspondants des muscles fléchisseurs des doigts.
- Enfin, elle traverse les deux chefs du muscle adducteur du pouce pour se terminer.
- Elle est accompagnée par l'arcade palmaire profonde.

**b) Branches collatérales**

Elles sont destinées aux muscles abducteur du V, court fléchisseur du V, opposant du V, 3<sup>e</sup> et 4<sup>e</sup> interosseux, 3<sup>e</sup> et 4<sup>e</sup> lombricaux, et à l'arcade palmaire profonde.

**c) Branches terminales**

Elles sont destinées au muscle adducteur du I, au chef profond du muscle court fléchisseur du I, aux muscles 1<sup>er</sup> et 2<sup>e</sup> interosseux.



**FIG. 12.21. Branche profonde du nerf ulnaire**

A. branches collatérales

B. trajet de la branche profonde

1. a. et n. ulnaires

2. r. palmaire

3. branche superficielle de l'a. et du n. ulnaires

4. branche profonde de l'a. et du n. ulnaires

5. m. opposant du V

6. m. abducteur du V

7. m. court fléchisseur du V

8. m. court fléchisseur du I

9. m. adducteur du I

10. mm. interosseux palmaires et dorsaux

11. mm. lombricaux 3 et 4

12. rétinaculum des fléchisseurs

### 3 | Variation (voir p. 323)

## E | CONNEXIONS

Le nerf ulnaire s'anastomose avec :

1. **Le nerf médian** à l'avant-bras et à la main, grâce au rameau communicant ulnaire du nerf médian.
2. **Le nerf radial** à la main, grâce au rameau communicant ulnaire du nerf radial.
3. **Le nerf cutané médial de l'avant-bras**, au niveau de l'avant-bras.

## F | FONCTIONS

### 1 | Fonction motrice

a) **Le nerf ulnaire** est le nerf du mouvement des doigts (préhension et mouvements latéraux des doigts).

b) **Son déficit** s'accompagne :

- d'une atrophie de l'éminence hypothénar, avec « griffe cubitale » (flexion des 2<sup>e</sup> et 3<sup>e</sup> phalanges des doigts III et IV) (fig. 12.22);
- d'une dépression des espaces intermétacarpiens dorsaux par atrophie des muscles interosseux et 3<sup>e</sup> et 4<sup>e</sup> lombricaux (« signe du gril »).

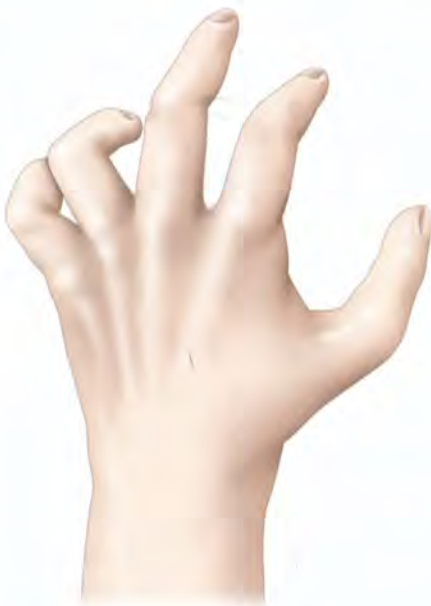

FIG. 12.22. Paralysie ulnaire

### 2 | Fonction sensitive (fig. 12.23)

a) **Le territoire sensitif** concerne :

- **la région palmaire médiale** limitée par une ligne passant par l'axe médian du doigt IV ;
- **la région dorsale médiale** limitée par une ligne passant par le doigt III : à l'exception de la moitié latérale de la phalange proximale, des deux dernières phalanges du doigt III, et de la moitié latérale des deux dernières phalanges du doigt IV.

b) **En cas de lésion**, l'hypoesthésie intéresse le bord médial de la main et le doigt IV ; elle est la plus nette sur l'ensemble du doigt V.

c) **Son anesthésie** est assurée par les blocs supra-claviculaire ou axillaire (voir plexus brachial).

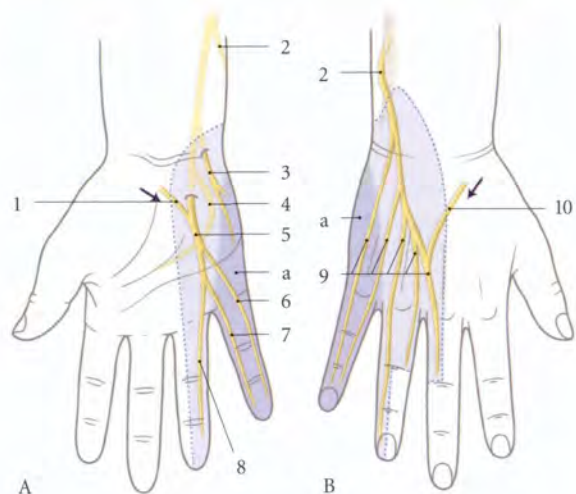


FIG. 12.23. Territoires sensitifs du nerf ulnaire

- A. vue antérieure  
B. vue postérieure  
a. zones d'anesthésie dans la paralysie
1. r. communicant ulnaire du n. médian
  2. r. dorsal du n. ulnaire
  3. r. palmaire du n. ulnaire
  4. branche profonde du n. ulnaire
  5. branche superficielle du n. ulnaire
  6. n. digital palmaire propre médial du V
  7. n. digital palmaire latéral du V
  8. n. digital palmaire propre médial du IV
  9. nn. digitaux dorsaux
  10. r. communicant ulnaire du n. radial

## 12.4 NERF MÉDIAN

Le nerf médian est un *nerf mixte* constituant une branche terminale du plexus brachial. Il est constitué de neurofibres provenant des nerfs spinaux C5, C6, C7, C8 et T1.

Son atteinte peut s'observer sur tout son trajet par des plaies pénétrantes, mais plus souvent après luxation du coude, ou fracture du coude et de l'extrémité supérieure du radius.

### A | TRAJET

#### 1 | Origine

Le nerf médian naît dans le creux axillaire par deux racines, médiale et latérale, formant ainsi en avant de l'artère axillaire un V ouvert en haut. Il descend en obliquant latéralement.

#### 2 | Direction

Il traverse la partie inférieure du creux axillaire, la région antéro-médiale du bras, le sillon bicipital médial, l'axe médian de l'avant-bras et le canal carpien.

#### 3 | Terminaison

Il se termine au bord inférieur du rétinaculum des fléchisseurs.

### B | RAPPORTS

#### 1 | Dans la région axillaire (voir fig. 11.7)

##### a) Rapports musculaires

Il répond :

- *en avant*, au fascia clavi-pectoral, recouvert par le muscle grand pectoral ;
- *en arrière*, au muscle subscapulaire et aux tendons des muscles grand rond et grand dorsal ;
- *médialement*, au gril costal recouvert du muscle dentelé antérieur ;
- *latéralement*, au muscle coraco-brachial.

##### b) Rapports vasculo-nerveux

- *Le nerf médian* est en avant de l'artère axillaire.
- *Le nerf musculo-cutané* longe le bord latéral de l'artère.

- *Les nerfs ulnaire, cutané médial de l'avant-bras et cutané médial du bras* longent le bord médial de l'artère.

#### 2 | Au bras

##### a) Rapports musculaires

Il chemine dans le sillon brachial limité :

- *latéralement* et *en avant*, par le muscle coraco-brachial en haut et le muscle biceps brachial en bas ;
- *médialement*, par le fascia brachial ;
- *en arrière*, par le septum intermusculaire médial, derrière lequel descend le nerf ulnaire.

##### b) Rapports vasculo-nerveux

- *Le nerf médian* situé d'abord sur le bord latéral de l'artère brachiale, la surcroise en X, pour longer son bord médial.
- *Le nerf cutané médial de l'avant-bras* est médial et à distance.

#### 3 | Dans le sillon bicipital médial (fig. 12.24)

a) Il est situé entre :

- *latéralement*, le tendon du muscle biceps brachial ;
- *médialement*, le muscle rond pronateur ;
- *en arrière*, le muscle brachial ;
- *en avant*, l'aponévrose du muscle biceps.

b) *L'artère brachiale* longe le bord latéral du nerf.

c) *Le bord médial du tendon du muscle biceps et l'artère brachiale* constituent les repères principaux de l'anesthésie du nerf médian (ou bloc brachial du nerf médian) (fig. 12.25).

#### 4 | À l'avant-bras

##### a) Rapports musculaires

Il passe successivement :

- entre les deux chefs du muscle rond pronateur ;
- puis entre le muscle fléchisseur superficiel des doigts en avant, auquel il adhère, et l'interstice des muscles fléchisseur profond des doigts et long fléchisseur du pouce, en arrière ;

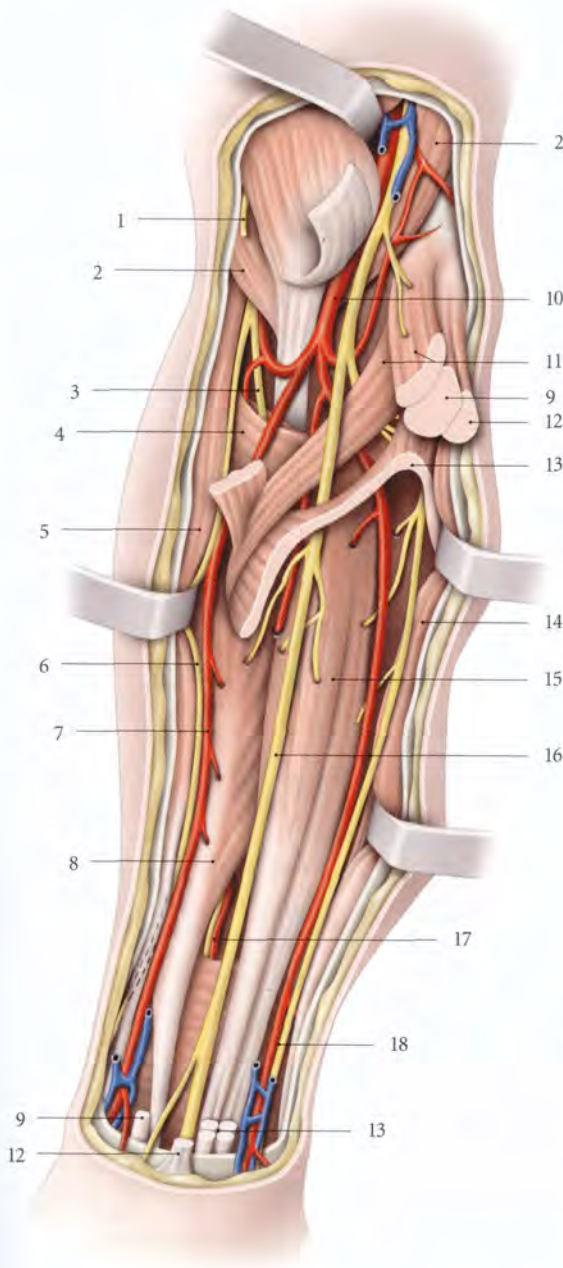


FIG. 12.24 : Région antérieure de l'avant-bras (plan profond)

- |                                   |   |
|-----------------------------------|---|
| 1. n. musculo-cutané              | 11. m. rond pronateur                     |
| 2. m. brachial                    | 12. m. long palmaire                      |
| 3. r. profond du n. radial        | 13. m. fléchisseur superficiel des doigts |
| 4. m. supinateur                  | 14. m. fléchisseur ulnaire du carpe       |
| 5. m. brachio-radial              | 15. m. fléchisseur profond des doigts     |
| 6. r. superficiel du n. radial    | 16. n. médian                             |
| 7. a. radiale                     | 17. a. et n. interosseux ant.             |
| 8. m. long fléchisseur du pouce   | 18. a. et n. ulnaires                     |
| 9. m. fléchisseur radial du carpe |   |
| 10. a. brachiale                  |   |

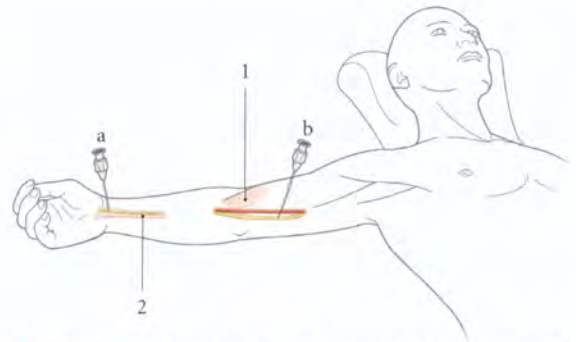


FIG. 12.25. Bloc du nerf médian au poignet (a) et au bras (b)

1. tendon du m. biceps brachial 2. m. long palmaire

À cinq centimètres environ du poignet, il émerge du bord latéral du muscle fléchisseur superficiel des doigts et répond :

- en avant, à la peau ;
- latéralement, aux tendons des muscles long fléchisseur du pouce et fléchisseur radial du carpe ;
- médialement, aux tendons des muscles fléchisseur superficiel des doigts et long palmaire ;
- en arrière, au muscle carré pronateur.

Le bord latéral du tendon du muscle long palmaire au niveau du processus styloïde ulnaire constitue le point d'anesthésie du nerf médian au poignet (ou bloc médian du poignet).

#### b) Rapports vasculo-nerveux

Il surcroise l'origine de l'artère ulnaire puis il répond à distance :

- latéralement, à l'artère radiale et à la branche superficielle du nerf radial recouvertes par le muscle brachio-radial ;
- médialement, à l'artère et au nerf ulnaires recouverts par le muscle fléchisseur ulnaire du carpe.

#### 5 | Au poignet

Le nerf médian est situé dans le canal carpien, entre :

- en avant, le rétinaculum des fléchisseurs ;
- latéralement, le tendon du muscle long fléchisseur du pouce ;
- en arrière et médialement, les tendons du muscle fléchisseur superficiel des doigts.

Le syndrome du canal carpien qui correspond à une compression du nerf médian peut être amélioré par une section du rétinaculum des fléchisseurs.

**C | BRANCHES COLLATÉRALES** (fig. 12.26)

a) *Le nerf diaphysaire de l'humérus*

b) *Le nerf de l'artère brachiale*

c) *Le rameau artriculaire* pour la face antérieure du coude

d) *Le nerf du chef huméral du rond pronateur*

e) *Le nerf des muscles épicondyliens médiaux*

Il innerve le chef ulnaire du rond pronateur, les muscles fléchisseur radial du carpe, long palmaire et fléchisseur superficiel des doigts.

f) *Le nerf interosseux antébrachial antérieur*

- Il descend sur la face antérieure de la membrane interosseuse.
- Il innerve le muscle long fléchisseur du pouce, la partie latérale du muscle fléchisseur profond des doigts, le muscle carré pronateur et les articulations du poignet.
- Il donne les nerfs diaphysaires radial et ulnaire.

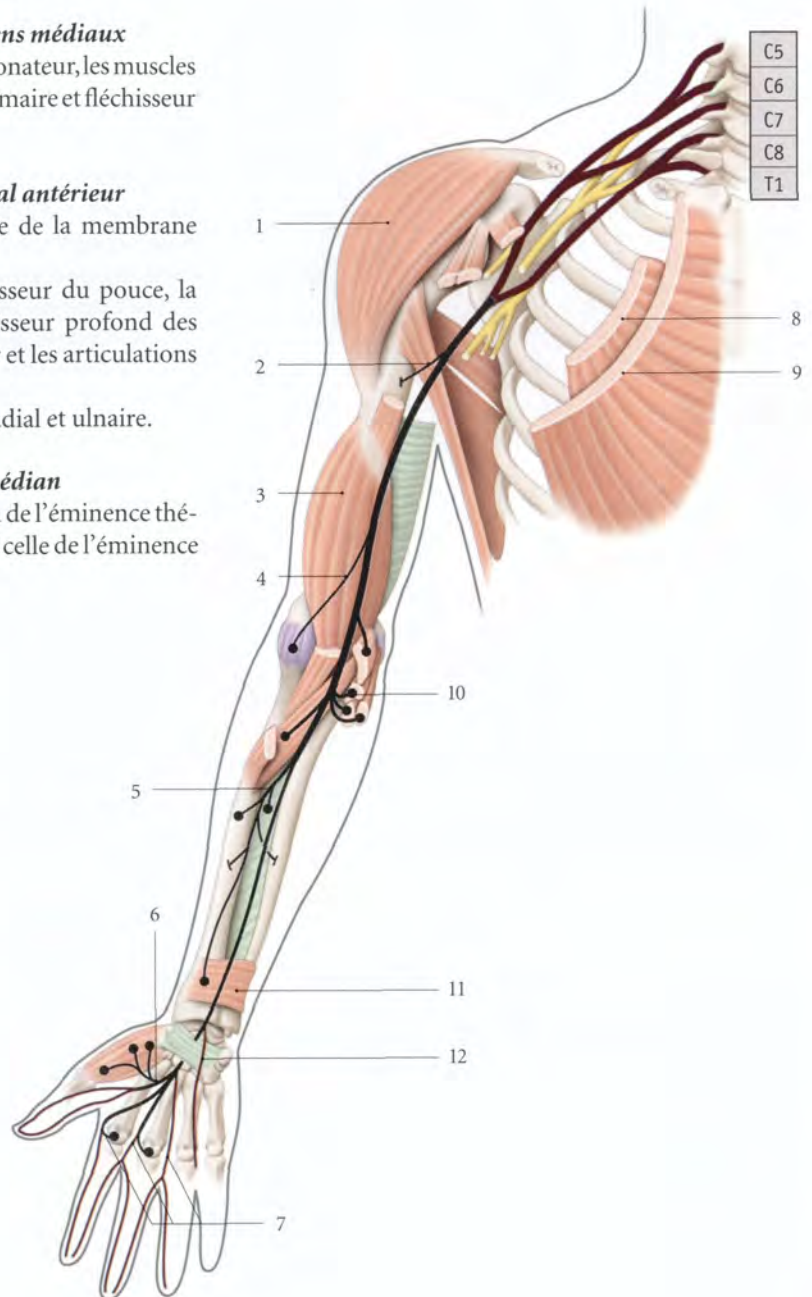
g) *Le rameau palmaire du nerf médian*

Il naît au poignet et innerve la peau de l'éminence thénar et la paume de la main, excepté celle de l'éminence hypothénar.

h) *Le rameau communicant ulnaire du nerf médian* naît dans la paume de la main et rejoint la branche superficielle du nerf ulnaire.

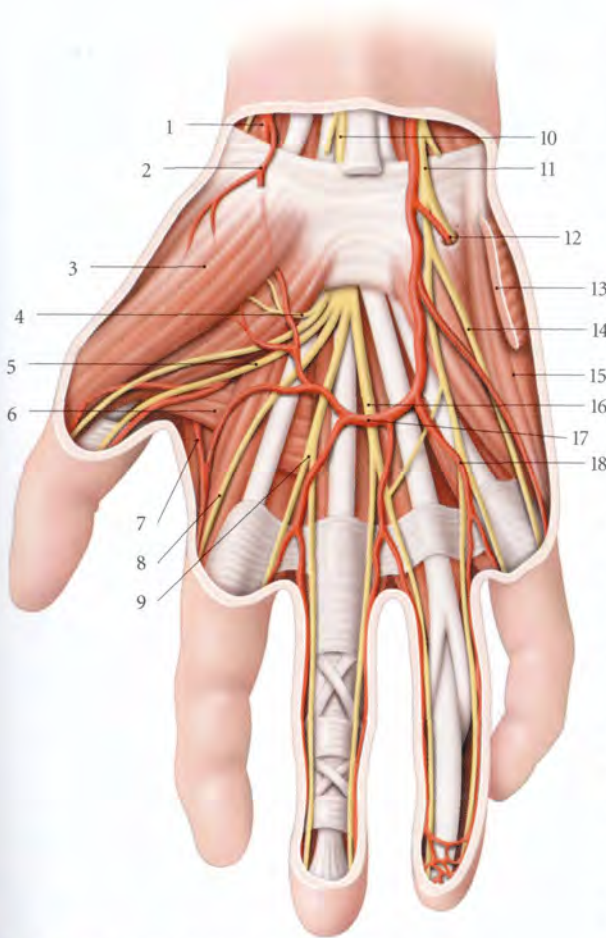
**D | BRANCHES TERMINALES**

Le nerf médian s'épanouit en plusieurs branches dans la *loge palmaire moyenne* (fig. 12.27).



**FIG. 12.26. Nerf médian (branches)**

1. m. deltoïde
2. n. diaphysaire de l'humérus
3. m. brachial
4. r. artriculaire
5. n. interosseux antébrachial ant.
6. r. musculaire thénarien
7. nn. digitaux communs palmaires
8. m. petit palmaire
9. m. grand palmaire
10. rr. musculaires
11. m. carré pronateur
12. r. palmaire



**FIG. 12.27. Arcade palmaire superficielle**  
(plan moyen de la paume de la main)

- |   |  |
|---|--|
| 1. a. radiale                                     | 11. a. et n. ulnaires  |
| 2. r. palmaire superficiel de l'a. radiale        | 12. r. palmaire profond  |
| 3. m. court abducteur du pouce                    | 13. m. court palmaire  |
| 4. r. musculaire thénarien                        | 14. n. digital palmaire propre médial du V                           |
| 5. nn. digitaux palmaires du pouce I              | 15. m. abducteur du petit doigt                                      |
| 6. m. adducteur du pouce                          | 16. n. digital palmaire commun III                                   |
| 7. a. radiale de l'index                          | 17. arcade palmaire superficielle                                    |
| 8. n. digital palmaire propre latéral du doigt II | 18. a. digitale palmaire commune et n. digital palmaire commun du IV |
| 9. n. digital palmaire commun II                  |  |
| 10. n. médian                                     |  |

### 1 | Rameau musculaire thénarien

a) Il se dirige latéralement, près du bord inférieur du rétinaculum des fléchisseurs.

b) Il innerve les muscles court abducteur du pouce, opposant du pouce et court fléchisseur du pouce.

### 2 | Nerfs digitaux palmaires communs I, II et III

Ils se dirigent vers les espaces interdigitaux correspondants.

#### a) Le nerf digital palmaire commun I

Il donne :

- les nerfs digitaux palmaires propres du pouce ;
- le nerf digital palmaire propre latéral du doigt II ;
- le nerf du 1<sup>er</sup> muscle lombriçal.

#### b) Le nerf digital palmaire commun II

Il donne :

- les nerfs digitaux palmaires propres médial du doigt II et latéral du III ;
- le nerf du 2<sup>e</sup> muscle lombriçal.

#### c) Le nerf digital palmaire commun III

Il donne les nerfs digitaux palmaires propres médial du doigt III et latéral du IV.

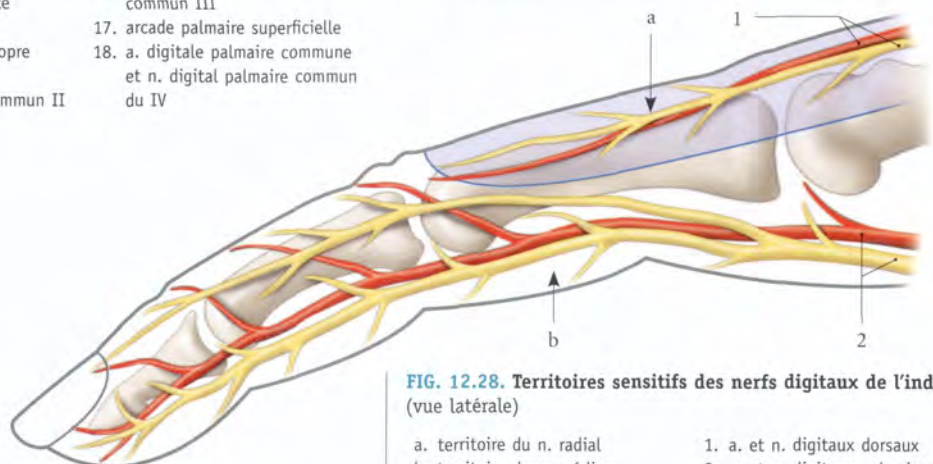
d) Chaque nerf digital du nerf médian donne un rameau pour la face dorsale des phalanges moyenne et distale correspondantes (fig. 12.28).

### 3 | Variation (voir p. 323)

## E | CONNEXIONS

Le nerf médian s'anastomose avec :

a) le nerf musculo-cutané, au bras ;



**FIG. 12.28. Territoires sensitifs des nerfs digitaux de l'index**  
(vue latérale)

- |                            |                                |
|----------------------------|--------------------------------|
| a. territoire du n. radial | 1. a. et n. digitaux dorsaux   |
| b. territoire du n. médian | 2. a. et n. digitaux palmaires |

**b) le nerf ulnaire**, à l'avant-bras et à la main.

Les anastomoses se font avec sa branche superficielle, grâce au rameau communicant ulnaire du médian, et avec sa branche profonde, grâce au rameau musculaire thénarien<sup>4</sup>.

## F | FONCTIONS

Le nerf médian innerve les doigts les plus utiles.

### 1 | Fonction motrice

**a) Le nerf médian** assure essentiellement :

- la flexion et la pronation de la main ;
- la pince pollicidigitale.

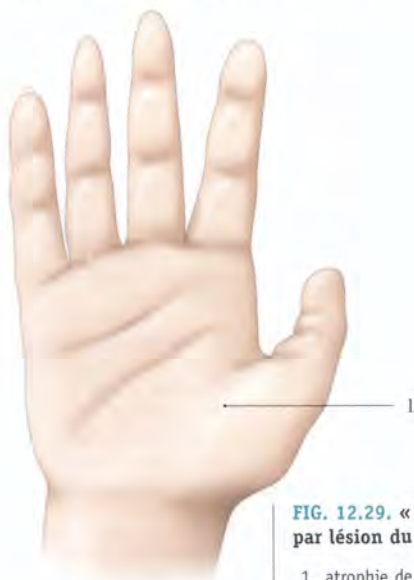
**b) Le déficit global** du nerf médian se traduit par une attitude en « main de singe » avec atrophie de l'éminence thénar, la face palmaire du pouce étant dans le même plan que le reste de la paume, la main se trouvant en légère extension (fig. 12.29).

### 2 | Fonction sensitive (fig. 12.30)

**a) Son territoire sensitif** concerne :

- la partie latérale de la paume de la main : la face palmaire des doigts I, II, III et la moitié latérale du doigt IV ;
- la face dorsale des phalanges distales et moyennes des mêmes doigts.

4. Ancien. : anastomose de Riche et Cannieu.

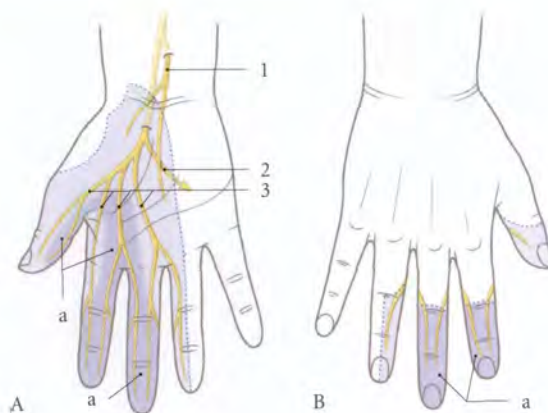


**FIG. 12.29.** « Main de singe » par lésion du nerf médian

1. atrophie de l'éminence thénar

**b) Son anesthésie** est assurée par les blocs interscalénique, ou supraclaviculaire, ou axillaire (voir plexus brachial).

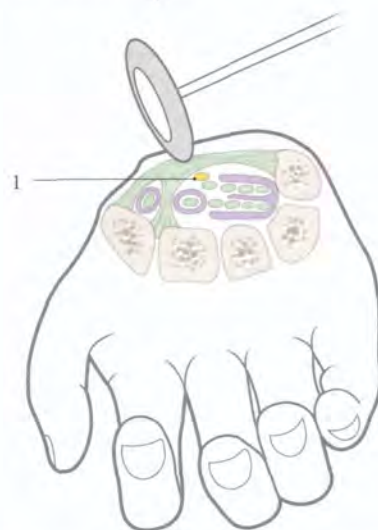
Le signe de Tinel confirme le syndrome du canal carpien. Il consiste dans la percussion de la face antérieure du poignet qui provoque une douleur dysesthésique de type élancement électrique (fig. 12.31).



**FIG. 12.30.** Territoires sensitifs du nerf médian

- A. vue antérieure  
B. vue postérieure

- a. zones d'anesthésie dans la paralysie  
1. r. palmaire  
2. r. communicant ulnaire du n. médian  
3. nn. digitaux palmaires communs



**FIG. 12.31.** Exploration du syndrome du canal carpien (coupe transversale du poignet)

1. n. médian

## 12.5 NERFS CUTANÉS MÉDIAUX DE L'AVANT-BRAS ET DU BRAS

Les nerfs cutanés médiaux de l'avant-bras et du bras sont des *nerfs sensitifs* constituant de petites branches terminales du faisceau médial du plexus brachial. Ils sont constitués de neurofibres provenant des nerfs spinaux C8 et T1<sup>5</sup>.

Leurs atteintes, par des plaies pénétrantes, sont rarement isolées.

Les nerfs cutanés médiaux de l'avant-bras et du bras ne sont anesthésiés que par le bloc axillaire (voir plexus brachial).

### A | NERF CUTANÉ MÉDIAL DE L'AVANT-BRAS<sup>6</sup>

#### 1 | Trajet et rapports (fig. 12.32)

##### a) Dans le creux axillaire

- *Il naît* en arrière du muscle petit pectoral, entre l'artère et la veine axillaire, au-dessus du nerf ulnaire.
- *Il descend* devant la veine axillaire répondant :
  - latéralement à l'artère axillaire, aux nerfs médian et ulnaire ;
  - médialement, au nerf cutané médial du bras.

##### b) Au bras

- *Il chemine* dans le sillon brachial.
- *Il longe* le bord médial de l'artère brachiale, en avant du nerf ulnaire.
- *Au milieu du bras*, il perfore le fascia brachial en compagnie de la veine basilique qu'il côtoie latéralement.

#### 2 | Branches terminales

Il se divise au-dessus de l'épicondyle médial en deux branches, antérieure et postérieure.

a) *La branche antérieure* descend verticalement le long de la veine basilique pour se diviser en rameaux qui descendent dans la face antéro-médiale de l'avant-bras jusqu'au poignet.

b) *La branche postérieure* descend médialement vers la face postéro-médiale de l'avant-bras.

#### 3 | Branches collatérales

Il donne des rameaux cutanés au bras.

#### 4 | Fonction

Son territoire sensitif concerne les régions antéro-médiales et postéro-médiales de l'avant-bras et du poignet.

### B | NERF CUTANÉ MÉDIAL DU BRAS<sup>7</sup>

Il est grêle. Son volume et sa distribution sont inversement proportionnels à ceux du nerf cutané médial de l'avant-bras.

#### 1 | Trajet et rapports

a) *Il naît* un peu au-dessus du nerf cutané médial de l'avant-bras, dans la région axillaire.

b) *Dans le creux axillaire*, il descend derrière la veine axillaire, puis contre sa face médiale.

c) *Au bras*, il descend le long du bord médial de la veine brachiale, puis de la veine basilique jusqu'à la partie moyenne du bras, où il perfore le fascia brachial.

#### 2 | Terminaison

Il se termine à la partie médiale du bras.

#### 3 | Connexion

*Dans le creux axillaire*, il fusionne habituellement avec le nerf intercosto-brachial<sup>8</sup>, branche du deuxième nerf intercostal.

#### 4 | Fonction

Son territoire sensitif concerne la région antéro-médiale et postéro-médiale du bras (fig. 12.33).

5. Principalement de T1 pour le n. cutané médial du bras.

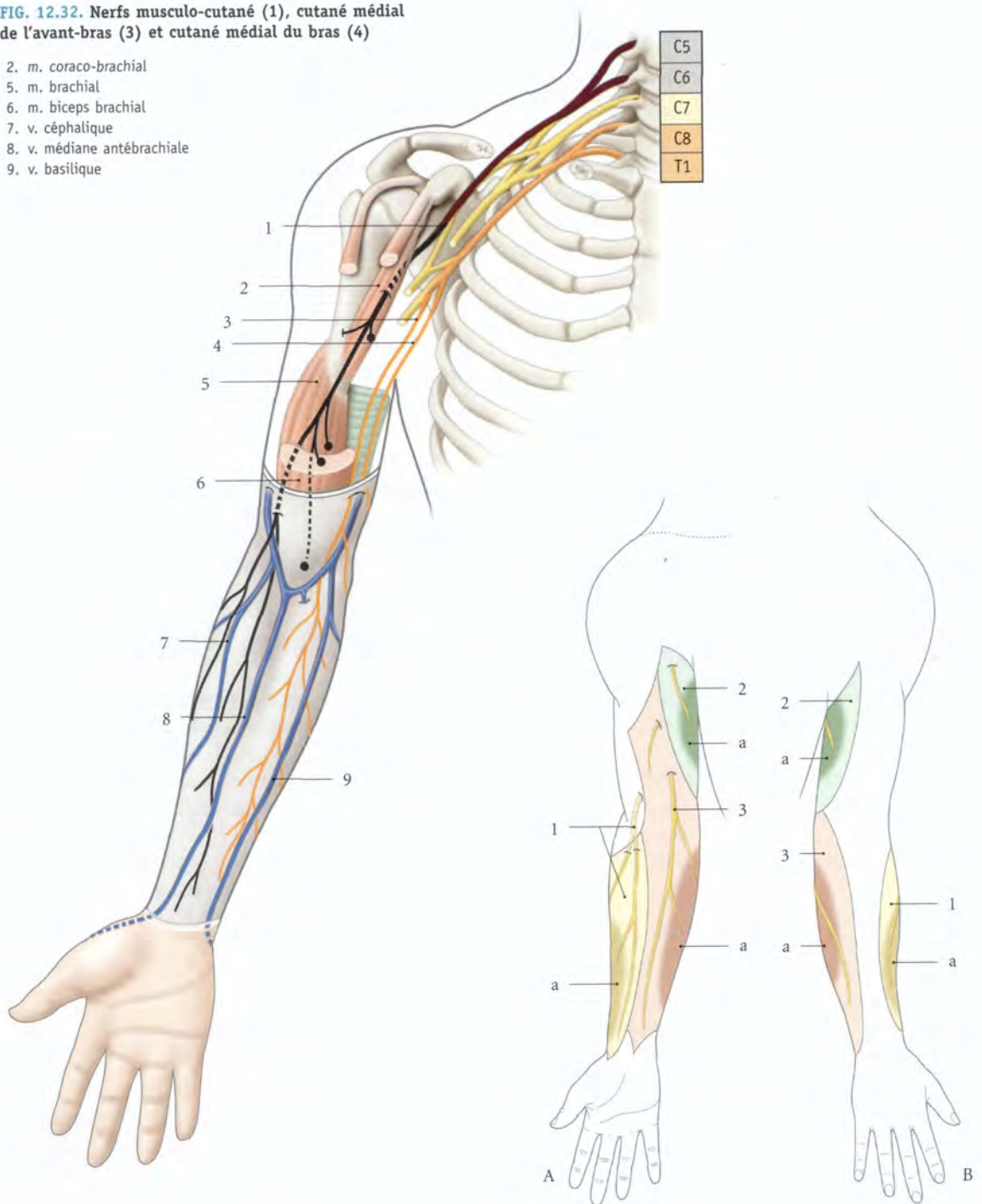
6. Ancien. : n. brachial cutané interne.

7. Ancien. : n. brachial cutané interne accessoire.

8. Ancien. : n. de Hyrtl.

**FIG. 12.32.** Nerfs musculo-cutané (1), cutané médial de l'avant-bras (3) et cutané médial du bras (4)

2. *m. coraco-brachial*
5. *m. brachial*
6. *m. biceps brachial*
7. v. céphalique
8. v. médiane antébrachiale
9. v. basilique



**FIG. 12.33.** Territoires cutanés

- A. vue antérieure
- B. vue postérieure
- a. zones d'anesthésie dans la paralysie
1. n. musculo-cutané
2. n. cutané médial du bras
3. n. cutané médial de l'avant-bras

## 5 | Variations

- Il peut donner un rameau musculaire au muscle axillaire, lorsque celui-ci existe.
- Il peut être double ou absent. Dans ce dernier cas, il est remplacé par le premier nerf intercostobrachial.

## 12.6 NERF RADIAL

Le nerf radial est un *nerf mixte* constituant la branche terminale la plus volumineuse du plexus brachial. Il est constitué de neurofibres provenant des nerfs spinaux C5, C6, C7, C8 et T1.

Sa lésion est la plus fréquente de tous les nerfs périphériques.

Le tronc nerveux lui-même ou ses branches peuvent être intéressés par :

- des traumatismes : luxation de l'épaule, fracture de l'humérus, cal vicieux après fracture, compression par une béquille, ou au cours du sommeil (naturel ou anesthésique), ou en état d'ivresse ;
- des toxiques : alcool, arsenic, plomb.

### A | TRAJET

#### 1 | Origine

Le nerf radial naît dans le creux axillaire, de la division du faisceau postérieur en nerf axillaire et nerf radial (fig. 12.34).

#### 2 | Direction

Il traverse successivement la région postérieure du bras puis le sillon bicipital latéral.

#### 3 | Terminaison

Il se termine en deux branches, profonde et superficielle au niveau de l'interligne articulaire du coude.

### B | RAPPORTS

#### 1 | Dans la région axillaire

Il est placé en arrière de l'artère axillaire et répond :

*a) en avant*, au fascia clavi-pectoral recouvert par le muscle grand pectoral ;

*b) en arrière*, au muscle subscapulaire et aux tendons des muscles grand rond et grand dorsal ;

*c) médialement*, au gril costal recouvert du muscle dentelé antérieur ;

*d) latéralement*, au muscle coraco-brachial.

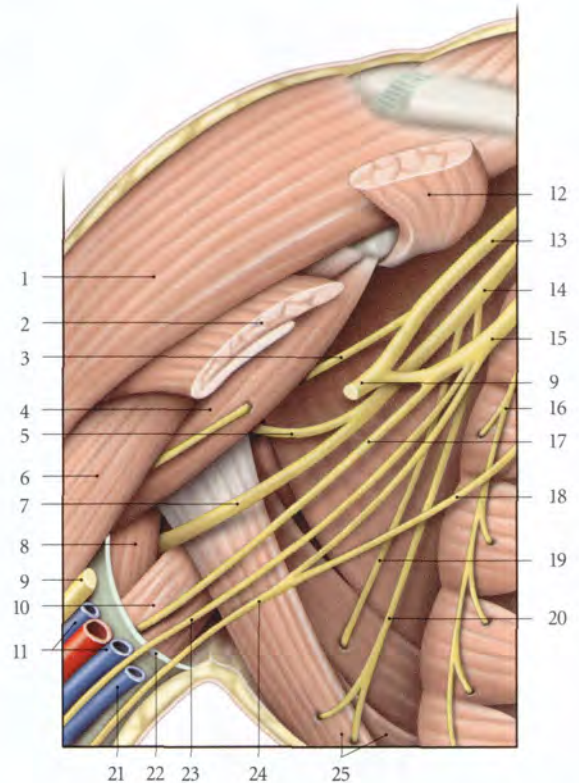


FIG. 12.34. Branches du plexus brachial écartées, sans les vaisseaux du creux axillaire

- |   |  |
|---|--|
| 1. m. deltoïde                          | 14. faisceau post.   |
| 2. m. grand pectoral                    | 15. faisceau médial  |
| 3. n. musculo-cutané                    | 16. n. thoracique long   |
| 4. m. coraco-brachial                   | 17. n. ulnaire   |
| 5. n. axillaire                         | 18. n. intercosto-brachial<br>(branche du 2 <sup>e</sup> n. intercostal) |
| 6. m. biceps brachial (court chef)      | 19. n. du m. grand rond  |
| 7. n. radial                            | 20. n. du m. grand dorsal  |
| 8. m. triceps brachial<br>(chef médial) | 21. v. basilique   |
| 9. n. médian                            | 22. septum intermusculaire médial  |
| 10. m. triceps brachial (long chef)     | 23. n. cutané médial<br>de l'avant-bras                                  |
| 11. a. et v. brachiales                 | 24. n. cutané médial du bras   |
| 12. m. petit pectoral                   | 25. m. grand dorsal  |
| 13. faisceau latéral                    |  |

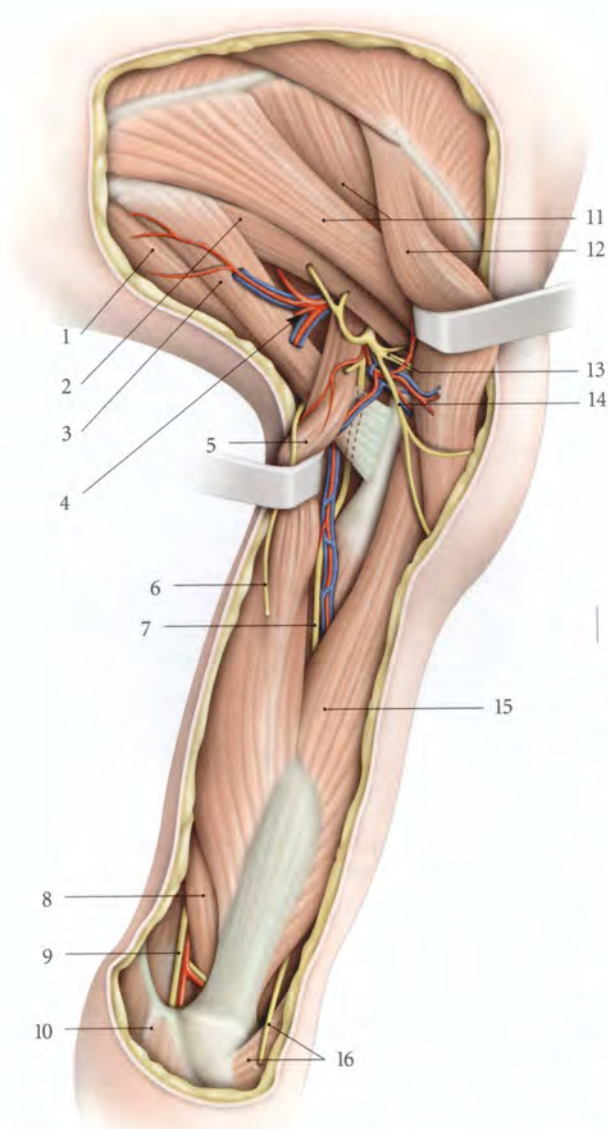
#### 2 | Dans la région postérieure du bras

(fig. 12.35)

Il descend obliquement et latéralement.

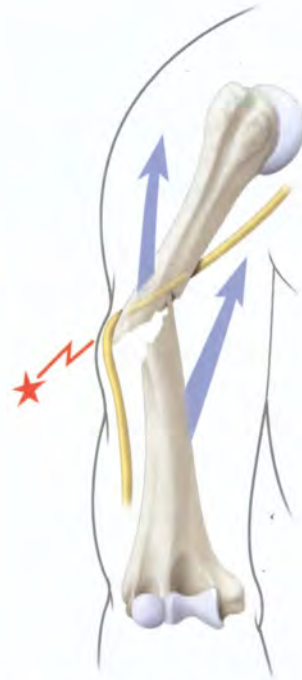*a) Dans l'espace axillaire inférieur, il répond :*

- médialement, au chef long du muscle triceps ;
- en haut, aux muscles grand rond et grand dorsal ;
- latéralement, à l'humérus.



**FIG. 12.35.** Régions postérieures de l'épaule et du bras

- |  |   |
|--|---|
| 1. m. grand dorsal                     | 9. n. ulnaire   |
| 2. m. petit rond                       | 10. m. fléchisseur ulnaire du carpe                           |
| 3. m. grand rond                       | 11. m. infra-épineux  |
| 4. a. et v. circonflexes de la scapula | 12. m. deltoïde   |
| 5. m. triceps (long chef)              | 13. n. axillaire et a. et vv. circonflexes post. de l'humérus |
| 6. r. cutané post. du bras             | 14. n. cutané latéral du bras                                 |
| 7. n. radial                           | 15. m. triceps brachial (chef latéral)                        |
| 8. m. triceps brachial (chef médial)   | 16. m. anconé et son nerf                                     |



**FIG. 12.36.** Fracture de la diaphyse et risque de lésion du nerf radial

**b) À la face postérieure de l'humérus**, il chemine dans le sillon du nerf radial. Il est recouvert par le long chef et le vaste latéral du muscle triceps.

C'est à ce niveau qu'il peut être lésé par une fracture de l'humérus (fig. 12.36).

**c) Il traverse** le septum intermusculaire brachial latéral.

**d) Il est accompagné** durant son trajet par les vaisseaux brachiaux profonds.

### 3 | Dans le sillon bicipital latéral

**a) Il est situé** entre :

- **latéralement**, le muscle brachio-radial ;
- **médialement**, le muscle brachial ;
- **en avant**, l'interstice séparant les muscles biceps et brachio-radial ;
- **en arrière**, les muscles long et court extenseurs du carpe, puis l'épicondyle latéral sur lequel il se divise en ses branches terminales.

**b) Il est accompagné** des artères collatérale radiale et récurrente radiale qui s'anastomosent.

c) Le bord latéral du tendon du muscle biceps brachial, au niveau du pli du coude, constitue le repère principal de l'anesthésie du nerf radial au coude (ou bloc radial du coude) (fig. 12.37).

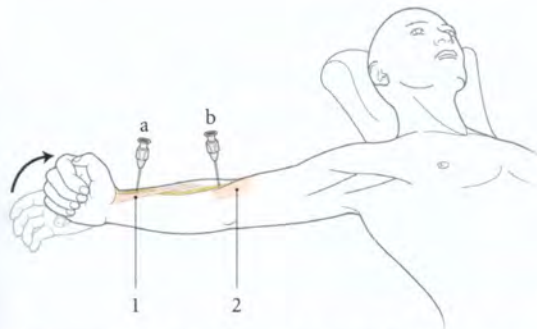


FIG. 12.37. Blocs du nerf radial au poignet (a) et dans le sillon bicipital latéral (b)

1. m. brachio-radial
2. biceps brachial

## C | BRANCHES COLLATÉRALES (fig. 12.38)

### 1 | Le nerf cutané postérieur du bras

Il naît dans le creux axillaire, traverse le fascia brachial pour innerver la peau de la région postérieure du bras.

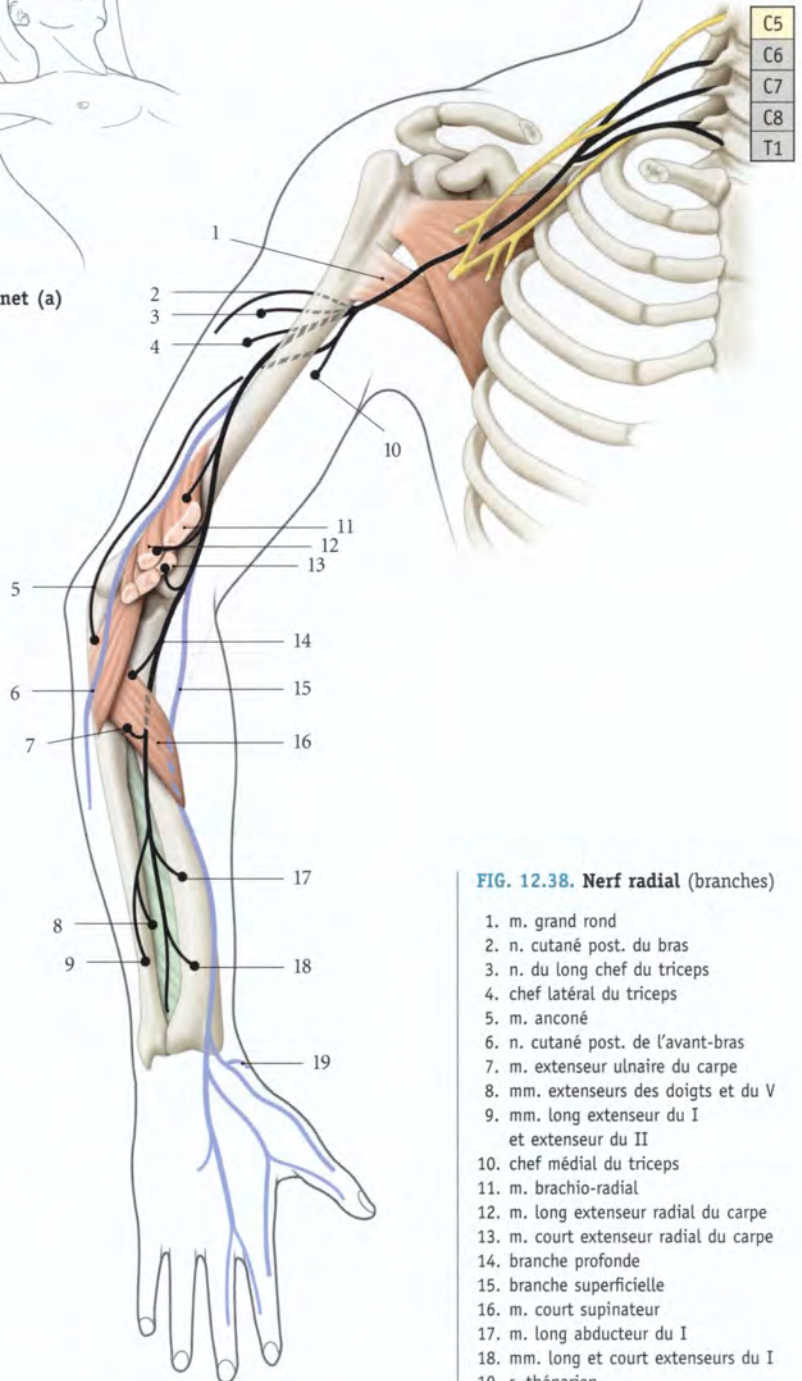


FIG. 12.38. Nerf radial (branches)

1. m. grand rond
2. n. cutané post. du bras
3. n. du long chef du triceps
4. chef latéral du triceps
5. m. anconé
6. n. cutané post. de l'avant-bras
7. m. extenseur ulnaire du carpe
8. mm. extenseurs des doigts et du V
9. mm. long extenseur du I et extenseur du II
10. chef médial du triceps
11. m. brachio-radial
12. m. long extenseur radial du carpe
13. m. court extenseur radial du carpe
14. branche profonde
15. branche superficielle
16. m. court supinateur
17. m. long abducteur du I
18. mm. long et court extenseurs du I
19. r. thénarien

**2 | Le nerf du chef long du triceps**

Il naît dans le creux axillaire et descend contre la face profonde du long chef qu'il innerve.

**3 | Le nerf supérieur du vaste médial<sup>9</sup>**

Il naît à la base du creux axillaire, descend le long du nerf ulnaire, puis sur la face postérieure du vaste médial qu'il innerve.

**4 | Le nerf inférieur du vaste médial<sup>10</sup>**

Il naît à l'extrémité supérieure du sillon du nerf radial, traverse le muscle vaste médial qu'il innerve, pour atteindre et innerver le muscle anconé.

**5 | Le nerf du vaste latéral**

Il naît à la partie supérieure du sillon du nerf radial pour aborder la face profonde du muscle.

**6 | Le nerf cutané latéral inférieur du bras (fig. 12.39)**

Il naît à l'extrémité inférieure du sillon du nerf radial, traverse le septum intermusculaire latéral pour innover la peau du tiers inférieur de la face postéro-latérale du bras.

**7 | Le nerf cutané postérieur de l'avant-bras**

- Il naît à l'extrémité inférieure du sillon du nerf radial.
- Il traverse le fascia brachial entre les muscles triceps et brachio-radial.
- Il innerve la peau de la partie moyenne de la face postérieure de l'avant-bras.

**8 | Le nerf du brachio-radial**

Il naît dans le sillon bicipital et aborde la face profonde du muscle.

**9 | Le nerf du long extenseur radial du carpe**

Il naît dans le sillon bicipital pour innover ce muscle. Il donne aussi des rameaux articulaires pour le coude.

**10 | Le nerf du court extenseur radial du carpe**

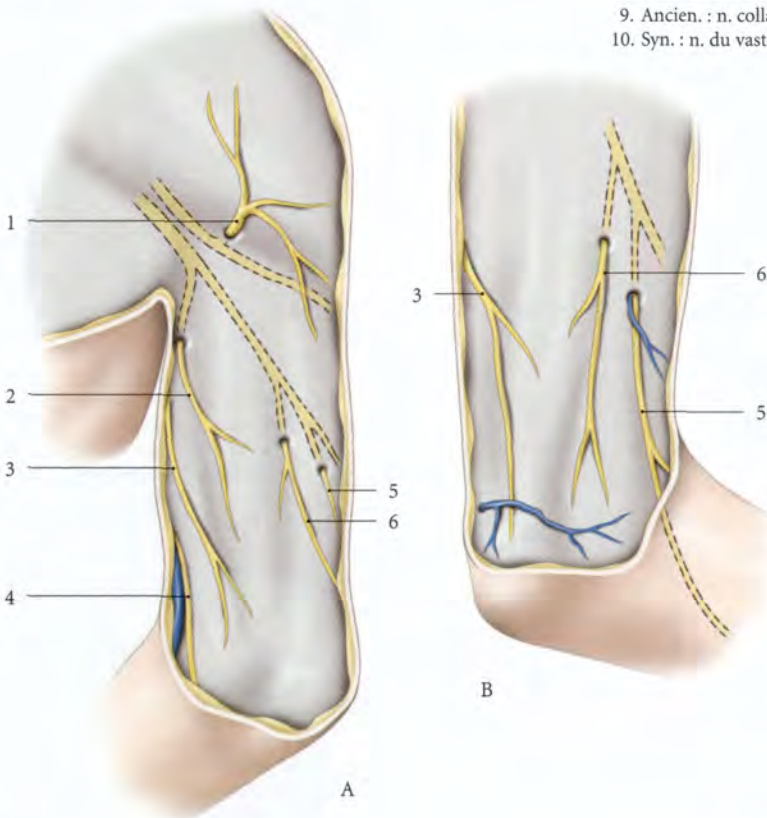
Il naît dans le sillon bicipital pour innover ce muscle.

**D | BRANCHES TERMINALES****1 | Branche superficielle (fig. 12.40)**

Elle est exclusivement *sensitive*.

9. Ancien. : n. collatéral interne.

10. Syn. : n. du vaste médial et de l'anconé.

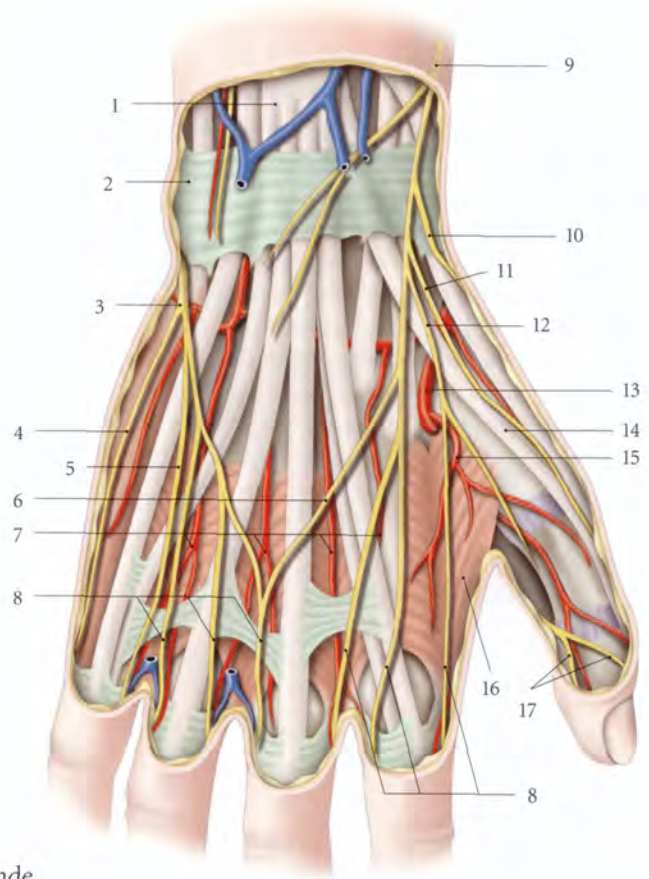


**FIG. 12.39. Nerfs superficiels du bras : vues dorso-médiale (A) et dorso-latérale (B) du bras**

1. n. cutané latéral sup. du bras
2. n. cutané post. du bras
3. n. cutané médial du bras
4. n. cutané médial de l'avant-bras et v. basilique
5. n. cutané post. du bras
6. n. cutané latéral inf. du bras

FIG. 12.40. Dos de la main droite (plan superficiel)

1. m. extenseur des doigts
2. rétinaculum des extenseurs
3. r. dorsal du n. ulnaire
4. n. digital dorsal médial du V
5. n. digital dorsal latéral du V
6. r. communicant ulnaire du n. radial
7. aa. métacarpiennes dorsales
8. nn. digitaux dorsaux du II, du III et du IV
9. r. superficiel du n. radial
10. r. thénarien
11. n. digital dorsal latéral du I
12. n. digital dorsal médial du I
13. a. radiale
14. m. long extenseur du pouce
15. a. principale du pouce
16. m. 1<sup>er</sup> interosseux dorsal
17. nn. digitaux palmaires propres du pouce



### a) Trajet et rapports

- Dans les deux tiers supérieurs de l'avant-bras
  - Elle descend verticalement contre la face profonde du muscle brachio-radial.
  - Elle repose successivement sur les muscles supinateur, rond pronateur, fléchisseur superficiel des doigts et long fléchisseur du pouce.
  - L'artère radiale longe son bord médial.
- Dans le tiers inférieur de l'avant-bras
  - Elle passe sous le tendon du muscle brachio-radial pour gagner la région antébrachiale postérieure.

C'est en arrière du tendon du muscle brachio-radial que s'effectue l'anesthésie de la branche superficielle du nerf radial (ou bloc radial au poignet).

- Elle perfore le fascia antébrachial et se divise en ses branches terminales.

### b) Branches terminales

- Le rameau communicant ulnaire du nerf radial s'anastomose avec le rameau dorsal du nerf ulnaire.
- Le rameau cutané palmaire innerve la peau thénarienne.
- Le nerf digital dorsal latéral du pouce.

- Le nerf digital dorsal latéral de l'index innerve la face dorsale des phalanges proximales de l'index et du pouce.
- Le nerf digital dorsal médial de l'index innerve la moitié de la face dorsale de la phalange proximale du doigt II.
- Le nerf digital dorsal latéral du doigt III innerve la moitié de la face dorsale de la phalange proximale du doigt III.

## 2 | Branche profonde

Elle est essentiellement motrice.

### a) Trajet et rapports

- Elle suit un trajet arciforme en bas, latéralement et en arrière, en traversant le muscle supinateur.
- En émergeant du muscle supinateur, dans la région antébrachiale postérieure, elle se divise en ses branches terminales.

**b) Branches collatérales**

- Le nerf du court extenseur radial du carpe.
- Les nerfs du muscle supinateur.

**c) Branches terminales**

Elles cheminent entre les deux plans musculaires de la loge postérieure et comprennent :

- les **rameaux musculaires** pour les muscles extenseurs des doigts, extenseur du V, extenseur ulnaire du carpe, long extenseur du I, extenseur du II, long abducteur du I et court extenseur du I;
- le **nerf interosseux antébrachial postérieur**. Il passe entre les muscles court et long extenseurs du I et descend derrière la membrane interosseuse antébra-chiale jusqu'à la face dorsale du carpe qu'il innerve.

**3 | Variation** (voir p. 323)**E | CONNEXIONS**

Le nerf radial s'anastomose essentiellement avec le nerf ulnaire à la main.

**F | FONCTIONS****1 | Fonction motrice**

**a) Le nerf radial assure essentiellement l'extension du membre supérieur.** Accessoirement, il est supinateur et abducteur du pouce.

**b) La paralysie radiale** (fig. 12.41) se traduit par :

- une attitude de la main en « col de cygne » et en « fléau ». Lorsque l'avant-bras est maintenu horizontalement, la main tombe en pronation et flexion ;
- une atrophie de la région postérieure de l'avant-bras ;
- une abolition des réflexes tricipital et stylo-radial.

**2 | Fonction sensitive** (fig. 12.42)

**a) Son territoire sensitif concerne :**

- la face postérieure du bras et postéro-latérale du coude ;
- le segment médian de la face postérieure de l'avant-bras ;

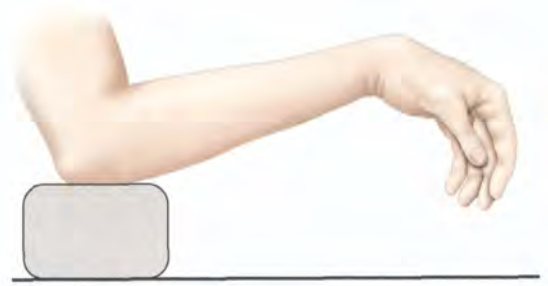


FIG. 12.41. Paralysie radiale

- la partie dorso-latérale de la main limitée par une ligne passant par le médus, à l'exception des deux dernières phalanges de l'index et du médus ;
- une petite zone de la base de l'éminence thénar.

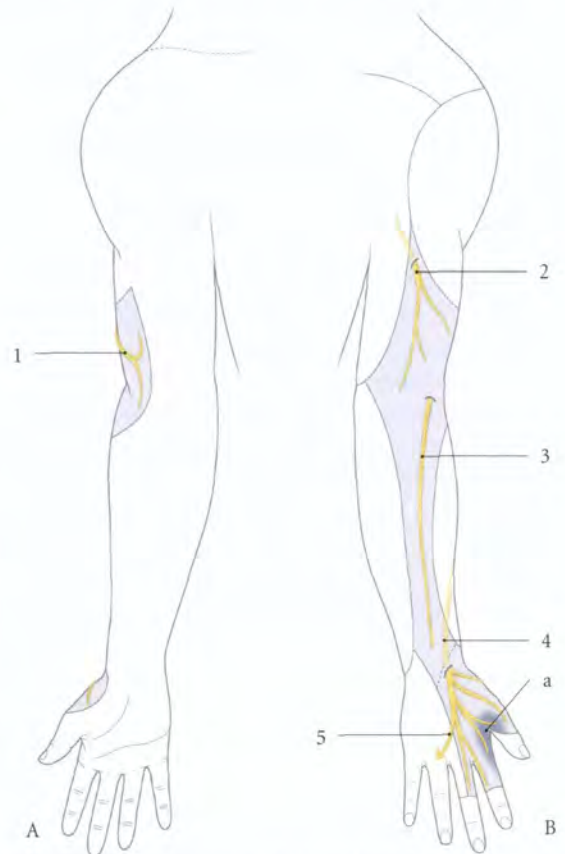


FIG. 12.42. Territoires sensitifs du nerf radial

- |  |  |
|--|--|
| A. vue antérieure                      | 3. n. cutané post. de l'avant-bras     |
| B. vue postérieure                     | 4. branche superficielle du n. radial  |
| a. zone d'anesthésie dans la paralysie | 5. r. communicant ulnaire du n. radial |
| 1. n. cutané latéral inf. du bras      |  |
| 2. n. cutané post. du bras             |  |

**b) En cas d'atteinte**, les troubles sensitifs sont peu importants (en raison du chevauchement des territoires). Ils sont surtout nets sur la moitié latérale de la face dorsale de la main.

**c) Son anesthésie** est assurée par les blocs interscalénique, ou supraclaviculaire, ou axillaire (voir plexus brachial).

## 12.7 NERF AXILLAIRE

Le nerf axillaire est un *nerf mixte*, branche terminale du faisceau postérieur du plexus brachial, destinée à l'épaule. Il est constitué des neurofibres provenant des nerfs spinaux C5 et C6.

Son atteinte isolée est rare. Le plus souvent il s'agit d'une atteinte plus globale du plexus brachial, soit étirement ou compression, soit lésion du rachis cervical.

### A | TRAJET

Le nerf axillaire naît dans le creux axillaire, se dirige latéralement, cravate la face postérieure du col chirurgical de l'humérus et se termine dans la face profonde du muscle deltoïde.

### B | RAPPORTS

1. **Il naît** en avant du muscle subscapulaire, en arrière de l'artère axillaire (fig. 12.43).
2. **Il descend** latéralement en s'éloignant du nerf radial et il traverse l'espace axillaire latéral, au-dessous de la capsule de l'articulation scapulo-humérale.

C'est à ce niveau qu'il est comprimé par des béquilles : d'où l'usage des « cannes anglaises » pour éviter cette compression.

3. **Puis il contourne** le col chirurgical de l'humérus, contre la face profonde du muscle deltoïde.

Il peut être lésé par une fracture de l'humérus ou par une luxation de la tête humérale (fig. 12.44).

L'artère *circonflexe postérieure de l'humérus* côtoie le nerf en-dessous, depuis l'espace axillaire latéral.

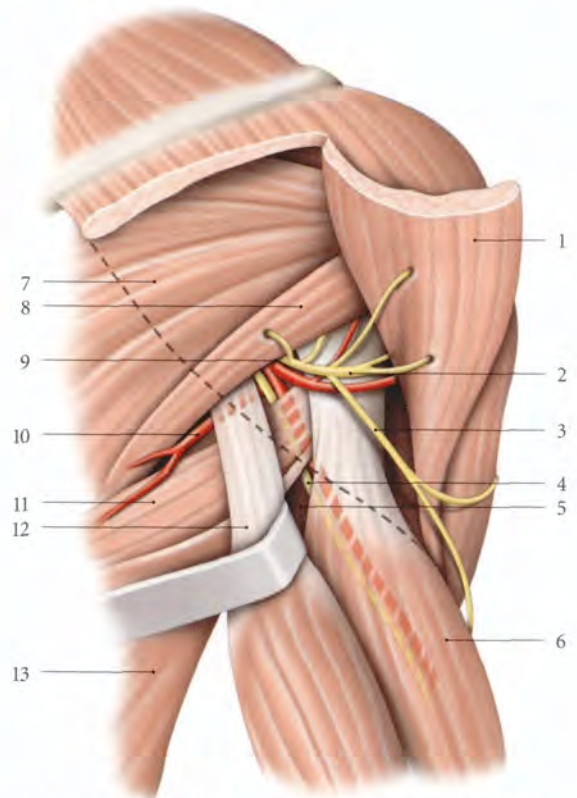


FIG. 12.43. Nerf axillaire dans l'espace axillaire latéral

- |  |   |
|--|---|
| 1. m. deltoïde récliné                 | 8. m. petit rond                                  |
| 2. n. axillaire                        | 9. espace axillaire latéral                       |
| 3. n. cutané latéral sup. du bras      | 10. espace axillaire médial et a. scapulaire inf. |
| 4. n. radial                           | 11. m. grand rond                                 |
| 5. espace axillaire inf.               | 12. long chef du m. triceps brachial récliné      |
| 6. chef latéral du m. triceps brachial | 13. m. grand dorsal                               |
| 7. m. infra-épineux                    |   |

### C | BRANCHES COLLATÉRALES

#### 1. Les rameaux musculaires

Ils sont destinés aux muscles subscapulaire et petit rond.

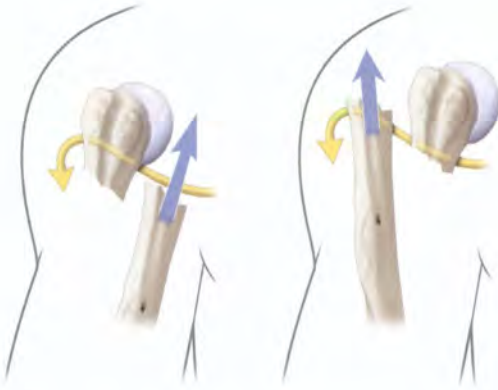


FIG. 12.44. Fracture du col chirurgical et risque de lésion du nerf axillaire

## 2. Les rameaux articulaires

Au nombre de deux, ils sont destinés à l'articulation scapulo-humérale.

## 3. Le nerf cutané latéral supérieur du bras

Il naît à la sortie de l'espace axillaire latéral, contourne le bord postérieur du deltoïde pour traverser le fascia deltoïdien et innervier la peau.

## D | BRANCHES TERMINALES

Le nerf axillaire se termine en rameaux qui abordent la face profonde du muscle deltoïde.

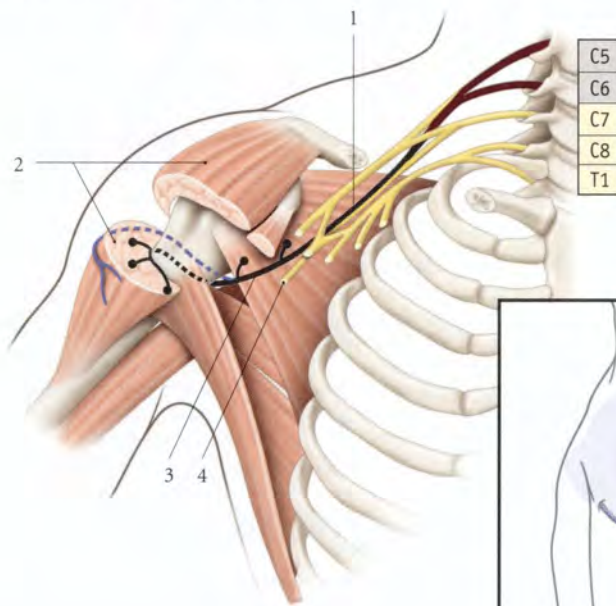
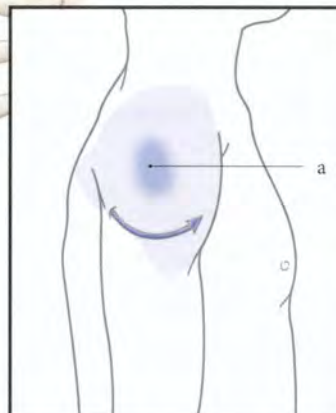


FIG. 12.45. Nerf axillaire et ses branches

Cartouche : territoire sensitif

a. zone d'anesthésie dans la paralysie

1. faisceau post.
2. m. deltoïde
3. n. axillaire
4. n. radial



## E | FONCTIONS

### 1 | Fonction motrice

C'est le nerf de l'abduction du bras. Il entraîne aussi une rotation latérale du bras.

Son atteinte se traduit par l'impossibilité de porter le bras en avant ou en arrière, ou de le mettre à l'horizontale. Il s'y associe une amyotrophie du muscle deltoïde.

### 2 | Fonction sensitive

a) *Son territoire sensitif* correspond à la face externe de l'épaule.

En raison de ces connexions, lorsqu'il est lésé, le déficit sensitif n'existe que sur une surface réduite au centre de ce territoire.

b) *Son anesthésie* est assurée par le bloc interscapulo-claviculaire ou le bloc supraclaviculaire (voir plexus brachial) (fig. 12.45).

## 12.8 VARIATIONS DES NERFS DE LA MAIN

### A | FACE PALMAIRE

Le **nerf ulnaire** peut innervé la face axiale du doigt IV (20 %) ou la face abaxiale du doigt III (4 % des cas). Le **nerf médian** innerve les territoires restants (fig. 12.46).

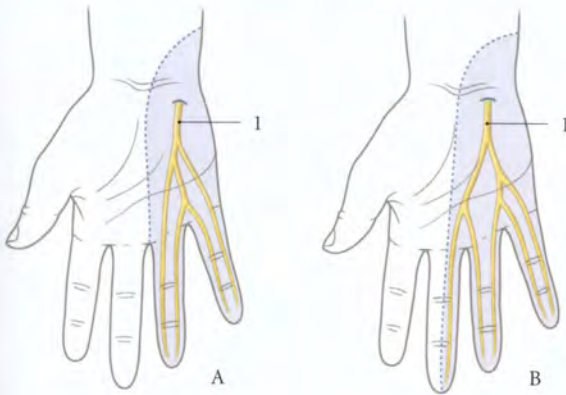


FIG. 12.46. Variations palmaires du nerf ulnaire (1)

### B | DOS DE LA MAIN

Les nerfs du dos de la main présentent une très grande variabilité (fig. 12.47).

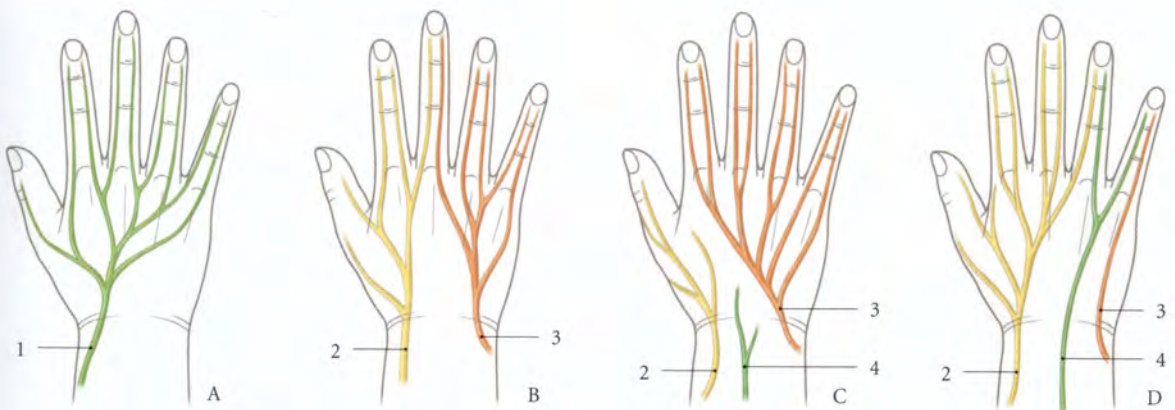


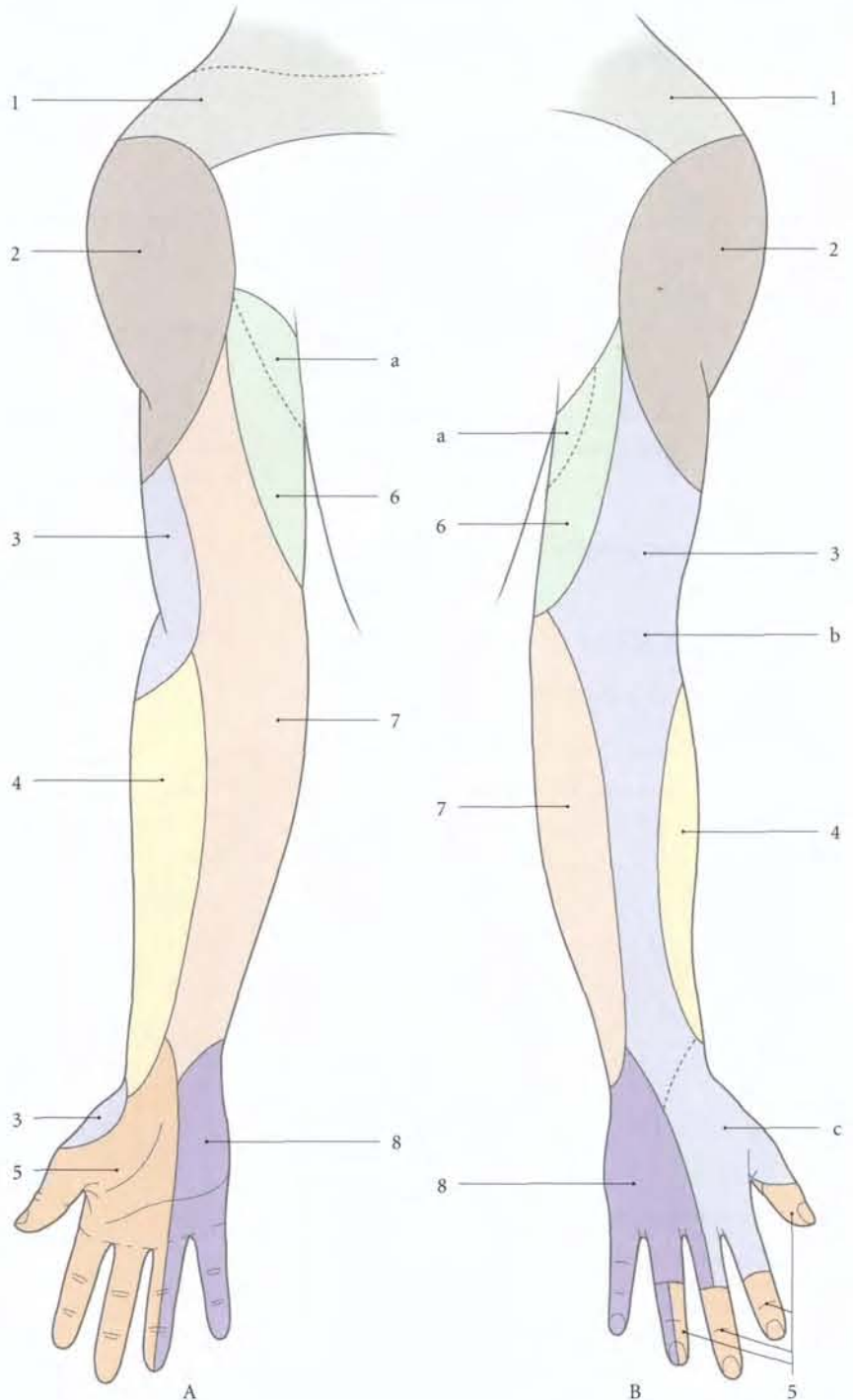
FIG. 12.47. Variations des nerfs du dos de la main

1. n. radial (branche superficielle)
2. n. musculo-cutané (n. cutané latéral de l'avant bras)
3. n. ulnaire (r. dorsal)
4. n. radial (n. cutané post. de l'avant-bras)

## 12.9 TERRITOIRES SENSITIFS DU MEMBRE SUPÉRIEUR (pour les dermatomes, voir Tome 5)

**FIG. 12.48. Synthèse**

- A. vue antérieure
- B. vue postérieure
- a. n. intercostobrachial
- b. n. cutané post. de l'avant-bras
- c. branche superficielle du n. radial
- 1. nn. supraclaviculaires
- 2. n. axillaire
- 3. n. radial
- 4. n. musculo-cutané
- 5. n. médian
- 6. n. cutané médial du bras
- 7. n. cutané médial de l'avant-bras
- 8. n. ulnaire

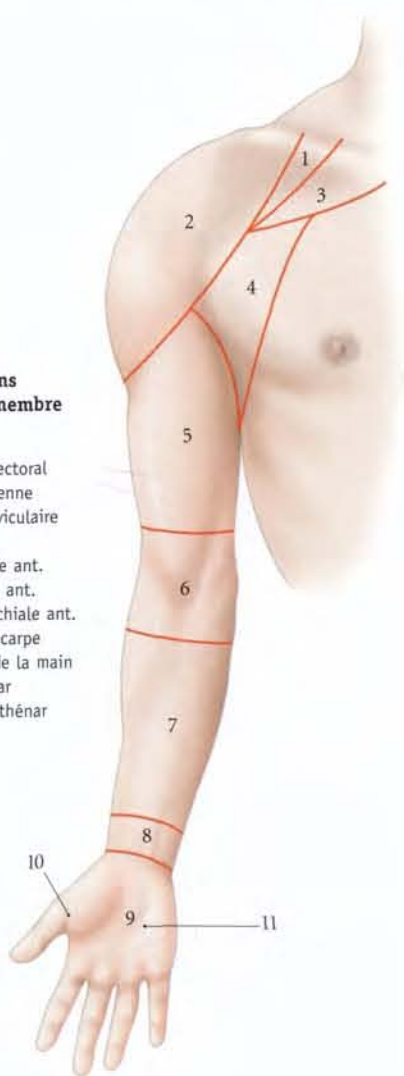


# 13 Régions du membre supérieur

Les membres supérieurs, constitués d'une chaîne articulaire de degrés de liberté étendus, sont destinés, chez l'homme, essentiellement à la fonction de préhension.

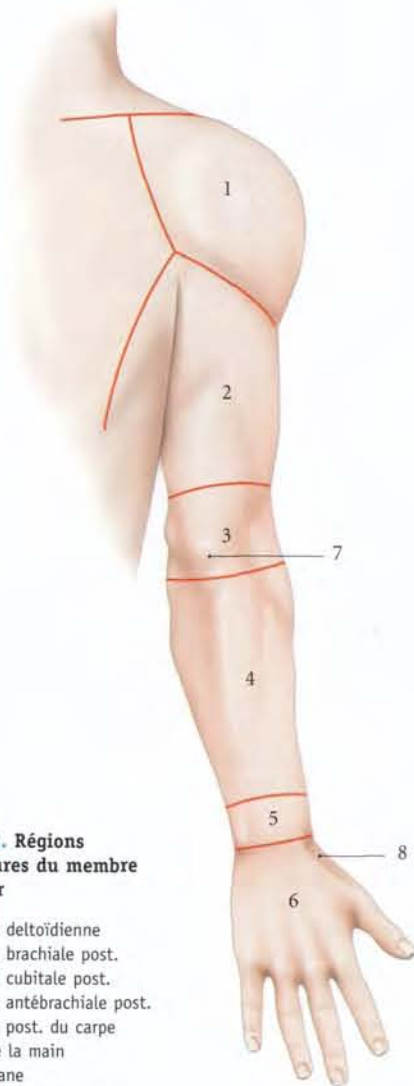
Chaque membre supérieur est divisé en régions, qui sont (fig. 13.1 et 13.2) :

- pour l'épaule, les régions deltoïdienne et axillaire;
- pour le bras, les régions brachiales antérieure et postérieure;
- pour le coude, les régions cubitales antérieure et postérieure;
- pour le poignet, les régions carpiennes antérieure et postérieure;
- pour la main, la région palmaire et le dos de la main.



**FIG. 13.1. Régions antérieures du membre supérieur**

1. trigone clavi-pectoral
2. région deltoïdienne
3. région infraclaviculaire
4. région axillaire
5. région brachiale ant.
6. région cubitale ant.
7. région antébrachiale ant.
8. région ant. du carpe
9. face palmaire de la main
10. éminence thénar
11. éminence hypothénar



**FIG. 13.2. Régions postérieures du membre supérieur**

1. région deltoïdienne
2. région brachiale post.
3. région cubitale post.
4. région antébrachiale post.
5. région post. du carpe
6. dos de la main
7. oléocrane
8. tabatière anatomique

## 13.1 ÉPAULE

L'épaule constitue l'union entre le thorax et la partie libre du membre supérieur (fig. 13.3).

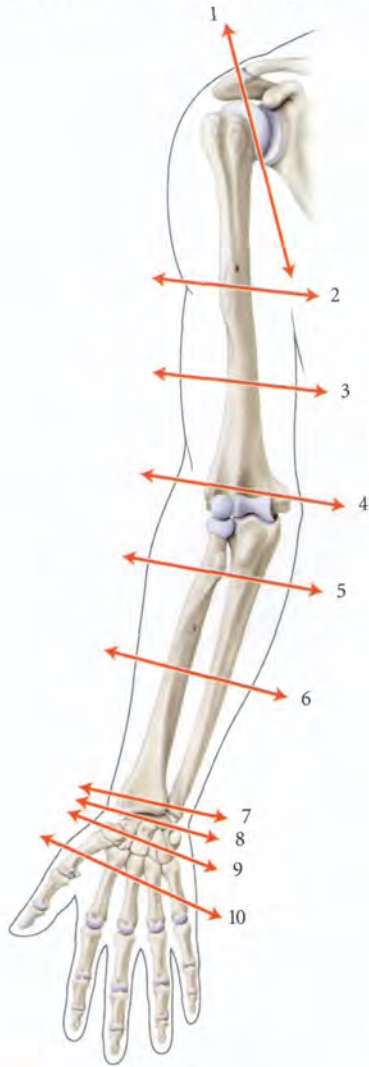


FIG. 13.3. Niveaux des coupes du membre supérieur représentées dans ce chapitre

Elle comprend deux régions : l'une visible, la *région deltoïdienne*, l'autre cachée, la *région axillaire*.

### A | RÉGION DELTOÏDIENNE

La région deltoïdienne forme le galbe de l'épaule. Cette proéminence de la ceinture du membre supérieur est en rapport avec les articulations scapulo-humérale et acromio-claviculaire (fig. 13.4).

#### 1 | Limites

Régulièrement convexe, l'épaule forme un segment de cône à base supérieure limitée :

- en haut, par la clavicule et l'acromion ;
- en bas, par la terminaison du muscle deltoïde ;
- en avant et en arrière, par les bords obliques, antérieur et postérieur du muscle deltoïde.

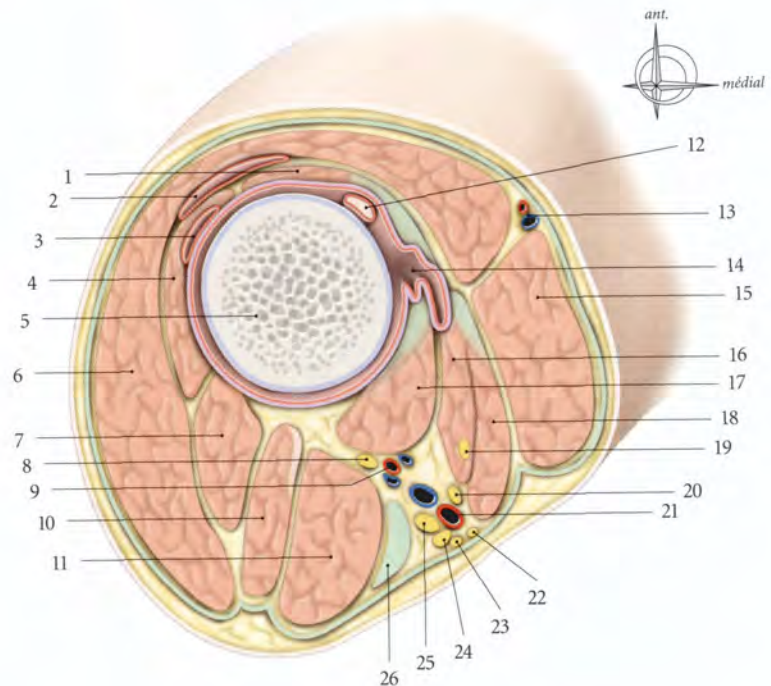


FIG. 13.4. Coupe de l'épaule. Niveau 1 (vue inférieure)

- |   |  |   |                                      |
|---|--|---|--------------------------------------|
| 1. m. supra-épineux                         | 8. n. axillaire  | 14. cavité articulaire scapulo-humérale | 21. a. et v. axillaires              |
| 2. bourse subdeltoïdienne                   | 9. a. et vv. circonflexes post. de l'humérus                 | 15. m. grand pectoral                   | 22. n. cutané médial du bras         |
| 3. bourse subtendineuse du m. infra-épineux | 10. chef long du m. triceps                                  | 16. m. coraco-brachial                  | 23. n. cutané médial de l'avant-bras |
| 4. m. infra-épineux                         | 11. m. grand rond  | 17. m. subscapulaire                    | 24. n. ulnaire                       |
| 5. tête humérale                            | 12. chef long du m. biceps                                   | 18. chef court du m. biceps             | 25. n. radial                        |
| 6. m. deltoïde                              | 13. v. céphalique et r. deltoïdien de l'a. thoraco-acromiale | 19. n. musculo-cutané                   | 26. m. grand dorsal                  |
| 7. m. petit rond                            |  | 20. n. médian                           |                                      |

## 2 | Plan cutané

La peau est presque glabre, mobile, sauf à la partie inférieure. Le fascia superficiel, mince, adhère souvent au fascia profond.

Dans le fascia superficiel peut exister une bourse sous-cutanée acromiale. Ce fascia contient les rameaux des nerfs supraclaviculaire latéral et cutané latéral supérieur du bras, les vaisseaux superficiels et la veine céphalique, dans le sillon delto-pectoral.

## 3 | Fascia profond et muscle deltoïde

Le fascia profond recouvre le muscle deltoïde, dont le bord antérieur limite le sillon delto-pectoral.

## 4 | Sous le muscle deltoïde

a) En avant et latéralement se trouvent :

- les processus coracoïde et acromial unis par le ligament coraco-acromial sous lequel siège la bourse subacromiale ;
- le tubercule mineur et le tendon du muscle sous-scapulaire ;
- le sillon intertuberculaire, dans lequel glisse le chef long du biceps brachial, et qui donne insertion aux muscles grand pectoral, grand dorsal et grand rond.

b) En arrière se situent (fig. 13.5) :

- la terminaison des muscles supra-épineux, infra-épineux, petit rond, grand rond et grand dorsal ;
- le chef long du triceps brachial passant entre les muscles petit et grand ronds, puis en arrière des muscles grand rond et grand dorsal. Il délimite les espaces axillaires médial, latéral et inférieur.

c) Contre la face postérieure du col chirurgical de l'humérus glissent le nerf axillaire et les vaisseaux circonflexes huméraux postérieurs qui passent par l'espace axillaire latéral.

d) Dans l'espace axillaire médial passent les vaisseaux circonflexes de la scapula.

e) Dans l'espace axillaire inférieur passent le nerf radial et les vaisseaux brachiaux profonds.

## B | RÉGION AXILLAIRE

Région de l'épaule cachée entre le bras et le thorax, elle unit les régions brachiale, cervicale et pectorale. Elle est traversée par de nombreux vaisseaux et nerfs et est comblée par du tissu conjonctif lâche (fig. 13.6 et 13.7).

## 1 | Forme

Lorsque le bras est en légère abduction, elle a la forme d'une pyramide quadrangulaire tronquée à base inférieure et à grand axe, inclinée en haut médialement.

## 2 | Constitution

Elle est constituée d'une paroi délimitant un espace, la fosse axillaire.

a) La paroi antérieure (fig. 13.8)

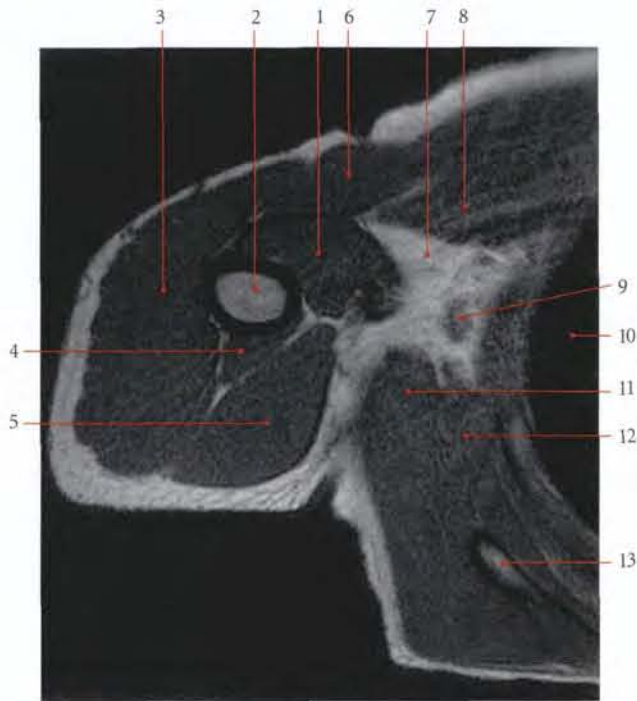
### • Le plan cutané

La peau mince est mobile. Dans le fascia superficiel se trouvent des rameaux du nerf supraclaviculaire intermédiaire.



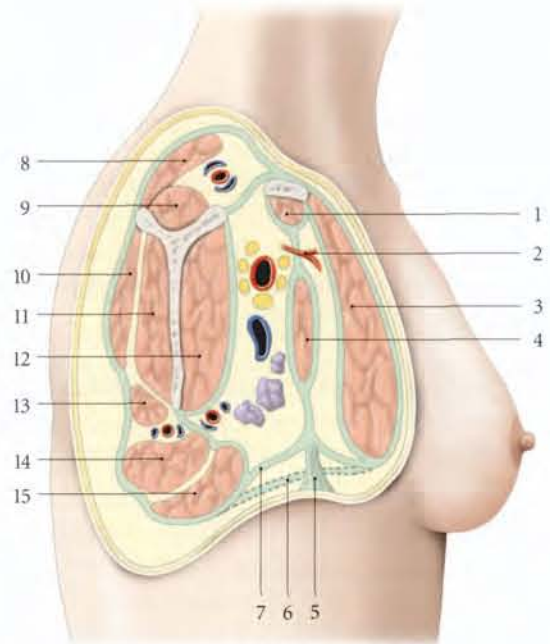
FIG. 13.5. Régions postérieures de l'épaule et du bras

- |  |   |
|--|---|
| 1. m. grand dorsal                           | 9. n. ulnaire   |
| 2. m. petit rond                             | 10. m. fléchisseur ulnaire du carpe                           |
| 3. m. grand rond                             | 11. m. infra-épineux  |
| 4. a. et v. circonflexes post. de la scapula | 12. m. deltoïde   |
| 5. m. triceps (chef long)                    | 13. n. axillaire et a. et vv. circonflexes post. de l'humérus |
| 6. r. cutané post. du bras                   | 14. n. cutané latéral du bras                                 |
| 7. n. radial                                 | 15. m. triceps brachial (chef latéral)                        |
| 8. m. triceps brachial (chef médial)         | 16. m. anconé et son nerf                                     |



**FIG. 13.6.** Coupe axiale transversale IRM de l'épaule et du creux axillaire droit (cliché Dr T. Diesce)

- |  |                      |
|--|----------------------|
| 1. m. biceps brachial (chef court) et m. coraco-brachial | 7. creux axillaire   |
| 2. corps de l'humérus                                    | 8. m. petit pectoral |
| 3. m. deltoïde   | 9. v. axillaire      |
| 4. m. triceps (chef latéral)                             | 10. poumon           |
| 5. m. triceps (chef long)                                | 11. m. grand dorsal  |
| 6. m. grand pectoral                                     | 12. m. subscapulaire |
|  | 13. scapula          |



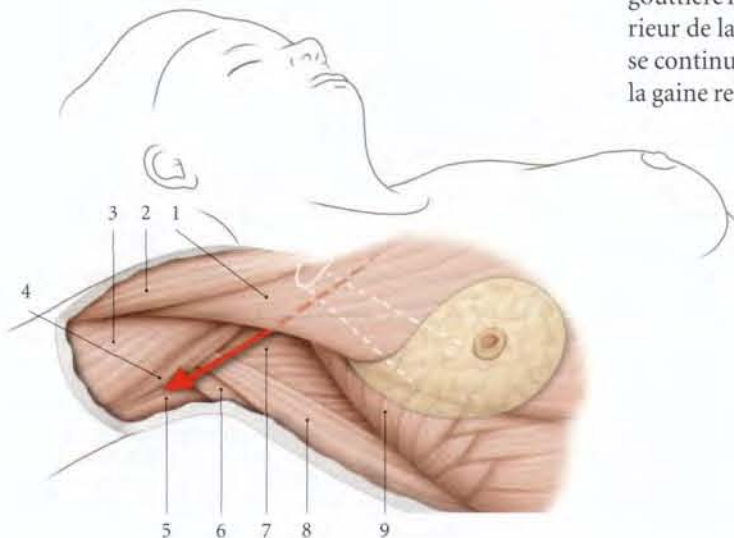
**FIG. 13.7.** Fascias axillaires : coupe sagittale schématique de la fosse axillaire droite (vue latérale)

- |   |                      |
|---|----------------------|
| 1. m. subclavier  | 8. m. trapèze        |
| 2. r. pectoral artériel                                 | 9. m. supra-épineux  |
| 3. m. grand pectoral                                    | 10. m. deltoïde      |
| 4. m. petit pectoral enveloppé du fascia clavi-pectoral | 11. m. infra-épineux |
| 5. lig. suspenseur de l'aisselle                        | 12. m. subscapulaire |
| 6. fascia axillaire accessoire                          | 13. m. petit rond    |
| 7. fascia axillaire                                     | 14. m. grand rond    |
|   | 15. m. grand dorsal  |

Dans la région mammaire, ce fascia se dédouble pour envelopper le *corps mammaire*.

#### • Le fascia pectoral

Sous la peau, le fascia pectoral recouvre le muscle grand pectoral dont les faisceaux convergent vers la gouttière intertuberculaire. Il se fixe sur le bord antérieur de la clavicule et le bord latéral du sternum. Il se continue avec le fascia deltoïdien latéralement, et la gaine rectusienne, en bas.



**FIG. 13.8.** Muscles de la région axillaire (position opératoire)

En rouge : axe vasculaire axillaire  
En pointillé : processus coracoïde et m. petit pectoral

- |                        |                     |
|------------------------|---------------------|
| 1. m. grand pectoral   | 6. m. grand rond    |
| 2. m. deltoïde         | 7. m. subscapulaire |
| 3. m. biceps brachial  | 8. m. grand dorsal  |
| 4. m. coraco-brachial  | 9. m. dentelé ant.  |
| 5. m. triceps brachial |                     |

• **Le fascia clavi-pectoral**

Il enveloppe les muscles subclavier et petit pectoral. Il se continue latéralement avec le fascia du muscle coraco-brachial, et en bas, avec le fascia axillaire. Il est uni à la peau de la fosse axillaire par le *ligament suspenseur de l'aisselle*. Au-dessus du muscle petit pectoral, il est traversé par la veine céphalique, l'artère thoraco-acromiale et les nerfs pectoraux latéral et médial.

**b) La paroi postérieure**

Elle est formée de haut en bas par :

- le muscle subscapulaire, dont le tendon adhère à la face antérieure de la capsule de l'articulation scapulo-humérale ;
- le tendon du muscle grand dorsal, qui recouvre le tendon du grand rond.

**c) La paroi médiale**

Elle est représentée par les cinq premières côtes, renforcées par les digitations du muscle dentelé antérieur recouvert d'un fascia mince.

**d) La paroi latérale**

Elle est étroite et formée par le muscle coraco-brachial et le court chef du biceps brachial.

**e) La base<sup>1</sup>**

Elle est excavée, et limitée en avant et en arrière par les *plis axillaires* antérieur et postérieur.

- La *peau*, souple et garnie de poils, est doublée d'un fascia superficiel, qui présente des tractus fibreux adhérent au bord inférieur des muscles grand pectoral et grand dorsal.
- Le *fascia axillaire* prolonge en arrière le fascia clavi-pectoral et se fixe au fascia des muscles grand dorsal et grand rond. Latéralement, son bord libre épais forme l'*arc axillaire*, tendu du bord axillaire de la scapula au muscle coraco-brachial. Cet arc cerne le pédicule vasculo-nerveux axillaire se rendant au bras. Au cours de l'abduction du bras, l'arc axillaire maintient la solidarité du bras et du pédicule vasculo-nerveux axillaire.

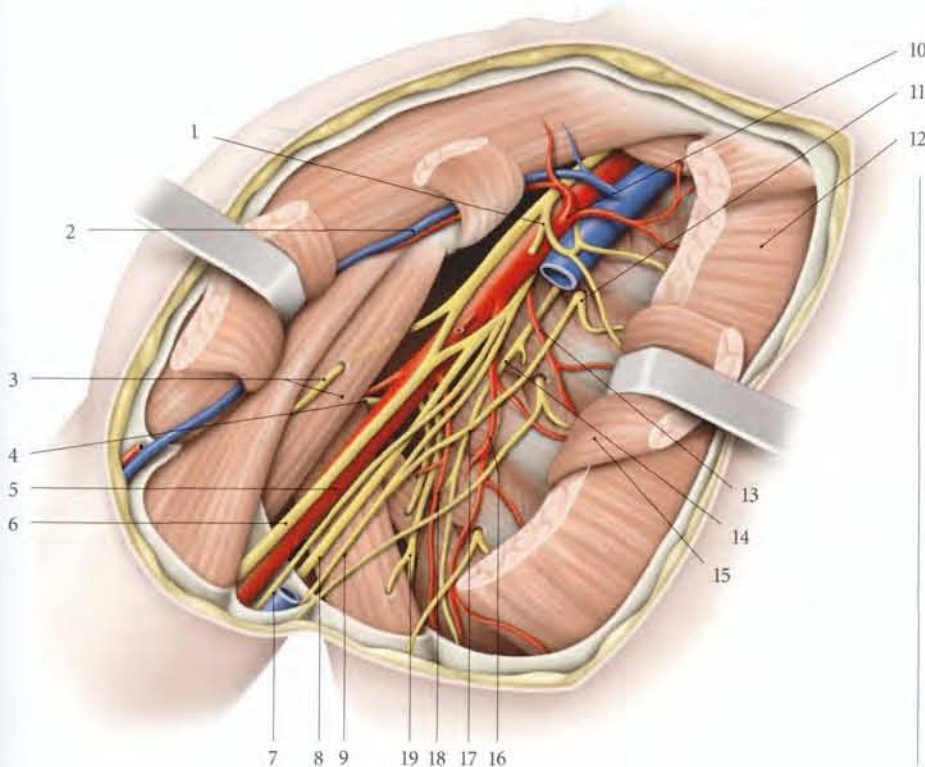
**f) L'apex**

Il fait communiquer les régions axillaire et latérale du cou. Il est limité par le muscle subclavier en avant, la 1<sup>re</sup> côte médialement, le bord supérieur de la scapula et le processus coracoïde, en arrière et latéralement.

**3 | Contenu (fig. 13.9)**

La fosse axillaire contient des paquets vasculo-nerveux noyés dans un tissu conjonctif lâche parsemé de nom-

1. Ou creux de l'aisselle.



**FIG. 13.9. Artères et nerfs de la fosse axillaire**

1. n. pectoral latéral
2. v. céphalique
3. nn. musculo-cutané et coraco-brachial
4. n. axillaire
5. a. axillaire
6. n. médian
7. n. cutané médial de l'avant-bras
8. n. ulnaire
9. n. cutané médial du bras
10. a. acromio-thoracique
11. 2<sup>e</sup> n. intercostal
12. m. grand pectoral
13. a. thoracique latérale accessoire
14. n. thoracique long
15. m. petit pectoral
16. a. thoracique latérale
17. n. intercosto-brachial
18. a. subscapulaire
19. n. du m. grand dorsal

breux nœuds lymphatiques. Le conjonctif, plus dense autour de l'axe vasculo-nerveux axillaire, forme la *gaine axillaire*. Celle-ci est le prolongement de la lame prévertébrale du fascia cervical. L'espace intravaginal est compartimenté par des septums conjonctifs.

Ceci explique pourquoi l'anesthésie loco-régionale du plexus brachial (bloc axillaire) peut être complète pour un nerf et incomplète pour les autres.

#### a) L'artère axillaire

Elle traverse la fosse axillaire en diagonale. Entourée du plexus brachial, elle est longée sur son bord médial par la veine axillaire. Elles donnent successivement :

- *au-dessous de la clavicule*, l'artère thoracique supérieure ;
- *au-dessus du muscle petit pectoral*, l'artère acromio-thoracique ;
- *en arrière du muscle petit pectoral* :
  - l'artère thoracique latérale, qui descend le long de la paroi médiale du creux axillaire,
  - les branches musculaires subscapulaires ;
- *près du bord inférieur du muscle subscapulaire* :
  - l'artère subscapulaire, qui descend médialement et se divise en artères thoraco-dorsale et circonflexe de la scapula,
  - l'artère circonflexe humérale antérieure qui se dirige latéralement et contourne la face antérieure du col chirurgical de l'humérus,
  - l'artère circonflexe humérale postérieure qui traverse l'espace axillaire latéral accompagnée du nerf axillaire pour contourner la face postérieure du col chirurgical de l'humérus.

#### b) La veine axillaire

Elle longe le bord médial de l'artère axillaire et ses nerfs satellites. Son bord médial répond aux nœuds lymphatiques axillaires latéraux centraux et apicaux.

Son bord postérieur croise les branches collatérales de l'artère axillaire et le nerf thoraco-dorsal. Ces branches affluentes sont satellites des artères.

#### c) Le lymphocentre axillaire

Il comprend :

- les *nœuds pectoraux ou antérieurs*, situés près du bord inférieur du muscle grand pectoral, le long de l'artère thoracique latérale ;
- les *nœuds subscapulaires ou postérieurs*, situés le long de l'origine de l'artère subscapulaire ;
- les *nœuds interpectoraux* inconstants, situés entre les muscles pectoraux ;

- les *nœuds huméraux ou latéraux*, situés contre les faces médiale et postérieure de la veine axillaire ;
- les *nœuds centraux*, situés au centre du creux axillaire au contact du nerf thoraco-brachial ;
- les *nœuds apicaux*, situés dans l'apex de la région axillaire.

#### d) Les nerfs

- Le *plexus brachial* est en rapport étroit avec l'artère axillaire.
  - Au niveau de l'apex axillaire, les troncs du plexus brachial sont latéraux.
  - Au-dessus du petit pectoral, le faisceau médial du plexus brachial est postérieur ; les faisceaux latéral et postérieur sont latéraux.
  - Derrière le petit pectoral, le faisceau postérieur est postérieur ; le faisceau latéral est latéral et le faisceau médial, médial.
  - Au-dessous du petit pectoral, le nerf médian est antérieur, les nerfs radial et axillaire, postérieurs, le nerf musculo-cutané, latéral, les nerfs ulnaire, cutanés médiaux du bras et de l'avant-bras, médiaux.
- Les *nerfs pectoraux* latéral et médial naissent, au-dessus du petit pectoral, de chaque côté de l'artère axillaire, des faisceaux homonymes du plexus brachial.
- Le *nerf intercosto-brachial*, branche latérale du 2<sup>e</sup> nerf intercostal, surcroise les vaisseaux thoraciques latéraux et subscapulaire pour s'anastomoser avec le nerf cutané médial du bras en avant du tendon du muscle grand dorsal. Il innerve la peau de la face médiale du bras.

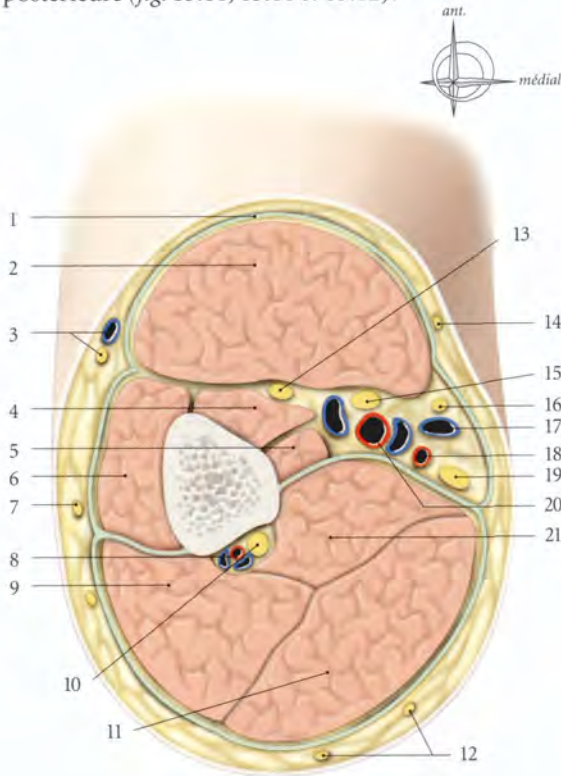
Ce nerf doit être préservé si possible, surtout s'il est volumineux, car il représente alors le nerf sensitif principal de la face médiale du bras.

Variations : un deuxième nerf intercosto-brachial, provenant de la branche latérale du 3<sup>e</sup> nerf intercostal, peut exister.

- Le *nerf thoracique long* descend verticalement derrière le plexus brachial, l'artère et la veine axillaires. En arrière du petit pectoral, il s'éloigne de la veine et parcourt la surface du muscle dentelé antérieur.
- Le *nerf thoraco-dorsal* descend en arrière de l'artère et de la veine axillaire avec l'artère subscapulaire qu'il suit. Son trajet est presque parallèle à celui du nerf thoracique long. Il pénètre le tendon du muscle grand dorsal.

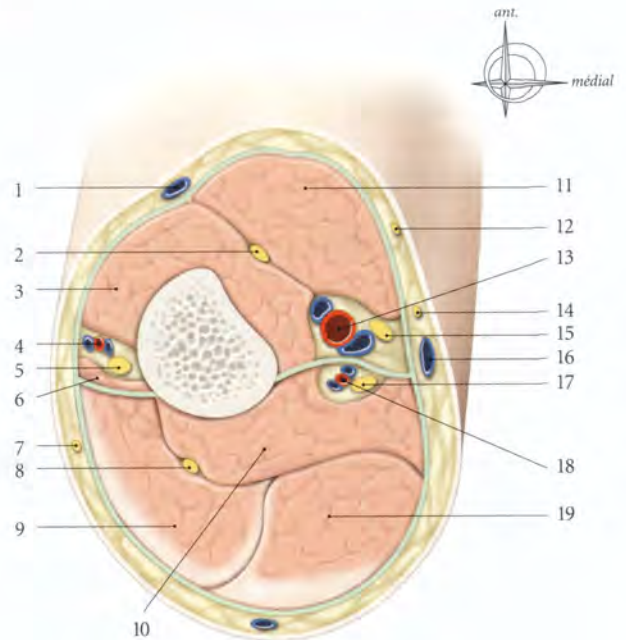
## 13.2 BRAS

Le bras, segment proximal du membre supérieur, comprend deux régions, brachiale antérieure et brachiale postérieure (fig. 13.10, 13.11 et 13.12).



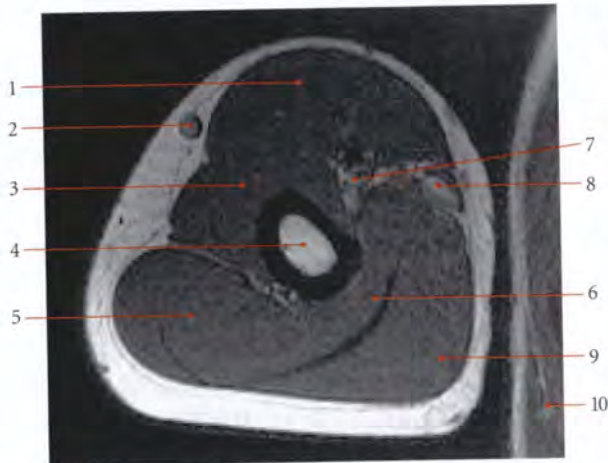
**FIG. 13.10. Coupe du tiers proximal du bras. Niveau 2 (vue inférieure)**

- |  |                                      |
|--|--------------------------------------|
| 1. fascia brachial                                 | 12. rr. du n. cutané post. du bras   |
| 2. m. biceps brachial                              | 13. n. musculo-cutané                |
| 3. v. céphalique et r. cutané latéral sup. du bras | 14. n. cutané médial du bras         |
| 4. m. brachial                                     | 15. n. médian                        |
| 5. m. coraco-brachial                              | 16. n. cutané médial de l'avant-bras |
| 6. m. deltoïde                                     | 17. v. basilique                     |
| 7. n. cutané latéral inf. du bras                  | 18. a. collatérale ulnaire sup.      |
| 8. a. brachiale profonde                           | 19. n. ulnaire                       |
| 9. chef latéral du m. triceps                      | 20. vv. brachiales                   |
| 10. n. radial                                      | 21. chef médial du m. triceps        |
| 11. chef long du m. triceps                        |                                      |



**FIG. 13.11. Coupe du tiers distal du bras. Niveau 3 (vue inférieure)**

- |                                   |  |                                 |
|-----------------------------------|--|---------------------------------|
| 1. v. céphalique                  | 8. n. du chef médial du triceps et de l'anconé | 15. n. médian                   |
| 2. n. musculo-cutané              | 9. chef latéral du triceps                     | 16. v. basilique                |
| 3. m. brachial                    | 10. chef médial du triceps                     | 17. n. ulnaire                  |
| 4. a. profonde du bras            | 11. biceps brachial                            | 18. a. collatérale ulnaire sup. |
| 5. n. radial                      | 12. n. cutané médial du bras                   | 19. long chef du triceps        |
| 6. m. brachio-radial              | 13. vv. brachiales                             |                                 |
| 7. n. cutané latéral inf. du bras | 14. n. cutané médial de l'avant-bras (r. ant.) |                                 |



**FIG. 13.12.** Coupe axiale transversale IRM du tiers moyen du bras (cliché Dr T. Diesce)

- |                              |                             |
|------------------------------|-----------------------------|
| 1. m. biceps brachial        | 6. m. triceps (chef médial) |
| 2. v. céphalique             | 7. a. brachiale             |
| 3. m. brachial               | 8. v. basilique             |
| 4. corps de l'humérus        | 9. m. triceps (chef long)   |
| 5. m. triceps (chef latéral) | 10. paroi thoracique        |

## A | LIMITES

Les limites du bras correspondent à deux plans transversaux :

- l'un, supérieur, passant par les plis axillaires antérieur et postérieur ;
- l'autre, inférieur, passant à deux travers de doigt au-dessus des épicondyles.

## B | RÉGION BRACHIALE ANTÉRIEURE

Elle est convexe transversalement, et marquée par la saillie fusiforme du muscle biceps lorsque l'avant-bras est fléchi (fig. 13.13).

### 1 | Plan cutané

La peau est souple, fine et presque glabre en avant. Le fascia superficiel contient :

#### a) La veine céphalique

Elle chemine sur le versant latéral de la face antérieure du biceps.

#### b) La veine basilique

Elle longe le bord médial du biceps brachial, puis traverse le fascia brachial pour rejoindre la veine brachiale médiale.

#### c) Le nerf cutané médial de l'avant-bras

Les branches antérieure et postérieure longent la partie suprafasciale de la veine basilique.

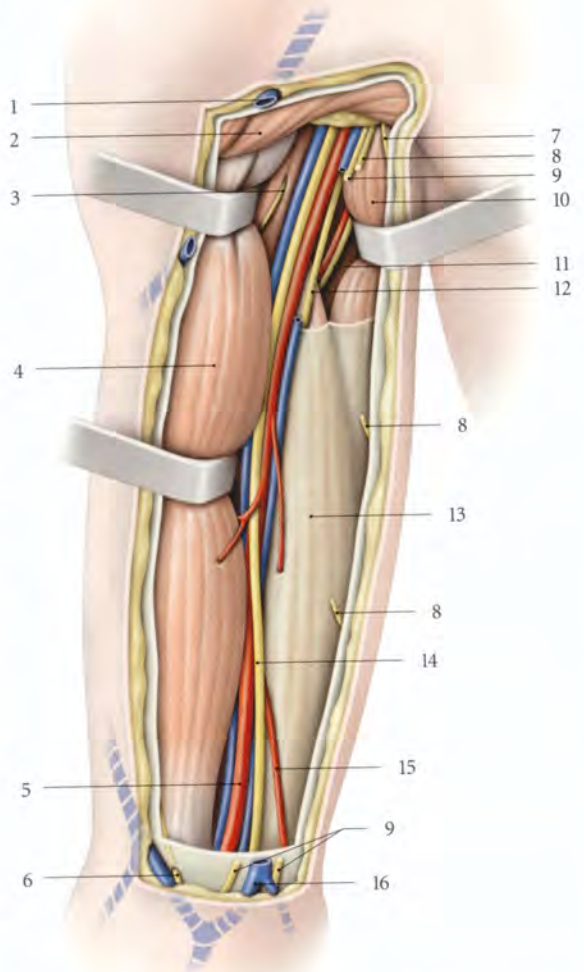
#### d) Le nerf cutané médial du bras

Il est séparé de la veine basilique par le fascia brachial.

## 2 | Sous le fascia brachial (ou profond du bras)

### a) Les muscles

Le muscle biceps brachial, superficiel, repose sur la terminaison du muscle coraco-brachial et sur le muscle brachial.



**FIG. 13.13.** Artère brachiale dans la région brachiale antérieure

- |   |   |
|---|---|
| 1. v. céphalique  | 8. n. cutané médial du bras                                     |
| 2. m. grand pectoral  | 9. n. cutané médial de l'avant-bras                             |
| 3. n. musculo-cutané et m. coraco-brachial                  | 10. m. triceps (long chef)                                      |
| 4. m. biceps brachial                                       | 11. n. radial   |
| 5. a. et vv. brachiales                                     | 12. n. ulnaire  |
| 6. n. cutané latéral de l'avant-bras, v. médiane céphalique | 13. septum intermusculaire médial recouvrant le m. vaste médial |
| 7. n. intercosto-brachial accessoire                        | 14. n. médian   |
|   | 15. a. collatérale ulnaire inf.                                 |
|   | 16. v. médiane basilique  |

Il détermine une saillie qui sépare le *sillon bicipital latéral* ou radial, et le *sillon bicipital médial* ou ulnaire.

#### b) Les vaisseaux et les nerfs

- **L'artère brachiale**, accompagnée des veines brachiales, repose sur le bord médial du muscle brachial, avant de passer sous l'aponévrose bicipitale.
- **le nerf médian**, latéral à l'artère en haut, la surcroise en avant, pour devenir médial en bas.
- **Le nerf musculo-cutané** se dirige obliquement en bas et latéralement entre les muscles brachial et biceps brachial.

## C | RÉGION BRACHIALE POSTÉRIEURE

Elle est convexe transversalement et moins arrondie en bas.

### 1 | Plan cutané

La peau est épaisse. Dans le fascia superficiel émergent :

a) **Dans la partie supéro-médiale**, les nerfs cutanés latéral supérieur et latéral inférieur du bras, branches

du nerf axillaire, et le nerf cutané postérieur du bras, branche du nerf radial.

b) **Dans la partie latérale moyenne**, le rameau postérieur du nerf cutané latéral de l'avant-bras, la branche superficielle du nerf radial.

### 2 | Sous le fascia brachial

Le muscle triceps brachial recouvre les vaisseaux et nerfs (voir fig. 13.5).

a) **Dans le sillon du nerf radial**, l'artère et les veines brachiales profondes, ainsi que le nerf radial, cheminent obliquement en bas et latéralement.

b) **Dans la partie latérale**, les nerfs anconé et cutané postérieur de l'avant-bras descendent sur le muscle vaste latéral.

c) **Dans la partie médiale**, le nerf ulnaire et les artères collatérales ulnaires supérieure et inférieure descendent verticalement derrière le septum intermusculaire médial.

## 13.3 COUDE

Le coude, union entre le bras et l'avant-bras, comprend deux régions, cubitale antérieure et cubitale postérieure (fig. 13.14).

### A | LIMITES

Les limites correspondent aux deux plans transversaux passant à deux travers de doigt, l'un au-dessus, et l'autre au-dessous des épicondyles.

### B | RÉGION CUBITALE ANTÉRIEURE<sup>2</sup>

(voir fig. 13.16)

La région cubitale antérieure présente trois saillies : l'une supérieure et médiane, les deux autres inférieure et latérale. Elles s'imbriquent entre elles en déterminant la *fosse cubitale* et ses prolongements supérieurs, les *sillons bicipitaux latéral et médial*, formant un V.

### 1 | Le plan cutané

La peau est fine et souple. Dans le fascia superficiel cheminent des veines au trajet variable qui forment habituellement un M.

a) **La veine médiane céphalique** passe entre les branches antérieure et postérieure du nerf cutané latéral de l'avant-bras, qui termine le nerf musculo-cutané.

b) **La veine médiane basilique** surcroise les branches terminales du nerf cutané médial de l'avant-bras. Des nœuds cubitaux superficiels jouxtent son bord médial (tiers des cas).

c) **La veine médiane antébrachiale** est longée latéralement par le nerf cutané latéral de l'avant-bras.

### 2 | Sous le fascia cubital antérieur

Le fascia cubital antérieur est renforcée médialement par l'*aponévrose bicipitale*.

#### a) Les muscles

Ils forment trois groupes :

2. Ou pli du coude.

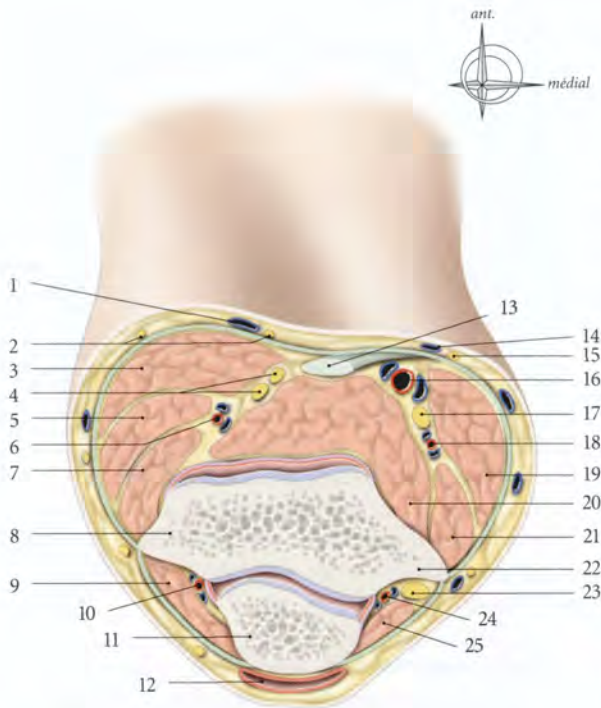


FIG. 13.14. Coupe du coude. Niveau 4 (vue inférieure)

1. v. médiane céphalique
2. rr. du n. musculo-cutané
3. m. brachio-radial
4. rr. sup. et profond du n. radial
5. m. long extenseur radial du carpe
6. a. et vv. récurrentes radiales
7. m. court extenseur radial du carpe
8. épicondyle latéral
9. m. anconé
10. a. et vv. collatérales radiales moyennes
11. olécrane
12. bourse sous-cutanée de l'olécrane
13. tendon du m. biceps brachial et aponévrose bicipitale
14. v. médiane basilique
15. n. cutané médial de l'avant-bras
16. a. et vv. brachiales
17. n. médian
18. a. et vv. collatérales ulnaires inf.
19. m. rond pronateur
20. m. brachial
21. m. fléchisseur superficiel des doigts
22. épicondyle médial
23. n. ulnaire
24. a. et vv. collatérales ulnaires sup.
25. m. fléchisseur ulnaire du carpe

- **un groupe médian**, constitué par la terminaison du muscle biceps brachial recouvrant celle du muscle brachial;

- **un groupe médial**, les muscles rond pronateur, fléchisseur radial du carpe, long palmaire, fléchisseur ulnaire du carpe et fléchisseurs superficiels des doigts;
- **un groupe latéral**, les muscles brachio-radial, long extenseur radial du carpe, court extenseur radial du carpe et supinateur.

#### b) Les vaisseaux et les nerfs

- **Dans le sillon bicipital médial** se situe l'artère brachiale qui se divise en artères radiale et ulnaire, les veines homonymes et le nerf médian, qui, de médial aux artères brachiale et radiale, surcroise l'artère ulnaire pour devenir latéral.
- **Dans le sillon bicipital latéral** se trouvent l'artère récurrente radiale et le nerf radial qui se divise en rameaux superficiel et profond.

### C | RÉGION CUBITALE POSTÉRIEURE<sup>3</sup>

Lorsque l'avant-bras est en extension, la région cubitale postérieure présente une saillie médiane due à l'olécrane et au tendon du muscle triceps, et deux sillons verticaux, les *sillons olécraniens médial et latéral*.

#### 1 | Le plan cutané

Sous la peau épaisse, se trouve, dans le fascia superficiel, la *bourse olécraniennne sous-cutanée*.

#### 2 | Sous le fascia cubital postérieur

##### a) Les muscles

Ils forment trois groupes :

- **un groupe médial**, le muscle triceps brachial;
- **un groupe médial**, le muscle fléchisseur ulnaire du carpe, dont les chefs limitent le sillon olécranien médial;
- **un groupe latéral**, les muscles anconé, extenseur ulnaire du carpe, extenseur du petit doigt et extenseur des doigts.

##### b) Les vaisseaux et les nerfs

Dans le sillon ulnaire cheminent le nerf ulnaire et les vaisseaux récurrents ulnaires postérieurs. La face postérieure de l'épicondyle latéral est parcourue par les vaisseaux interosseux récurrents.

3. Ou olécraniennne.

## 13.4 AVANT-BRAS

L'avant-bras est le segment du membre supérieur compris entre le coude et le poignet. Il comprend deux régions, antébrachiales antérieure et postérieure, séparées par l'ulna et la membrane interosseuse antébrachiale (fig. 13.15 et 13.16).

### A | LIMITES

Elles correspondent aux deux plans transversaux passant, l'un, à deux travers de doigts au-dessous des épicondyles et l'autre, au-dessus de la tête ulnaire.

La limite latérale forme le bord radial et la limite médiale, le bord ulnaire.

### B | RÉGION ANTÉBRACHIALE ANTÉRIEURE

Elle présente deux saillies longitudinales médiale et latérale, séparées par un sillon large et peu marqué.

#### 1 | Le plan sous-cutané

La peau est fine et mobile. Dans le fascia superficiel cheminent :

#### a) La veine céphalique

Elle suit le bord latéral de l'avant-bras. Elle est cotoyée par le nerf cutané latéral de l'avant-bras.

#### b) La veine basilique

Elle contourne le tiers distal du bord médial de l'avant-bras, pour longer ce bord. Elle est cotoyée par le nerf cutané médial de l'avant-bras et le rameau palmaire ulnaire.

#### c) La veine médiane antébrachiale

Elle suit l'axe antébrachial.

### 2 | Sous le fascia antébrachial antérieur

(fig. 13.17)

#### a) Les muscles

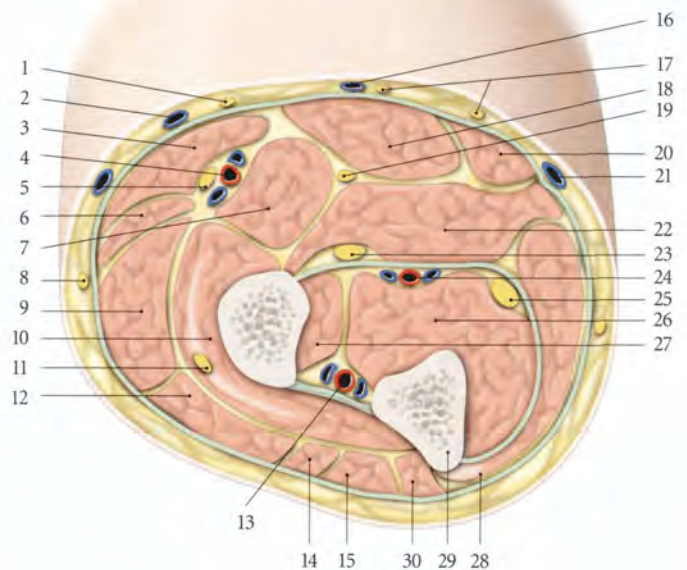
Ils s'organisent en trois plans superposés :

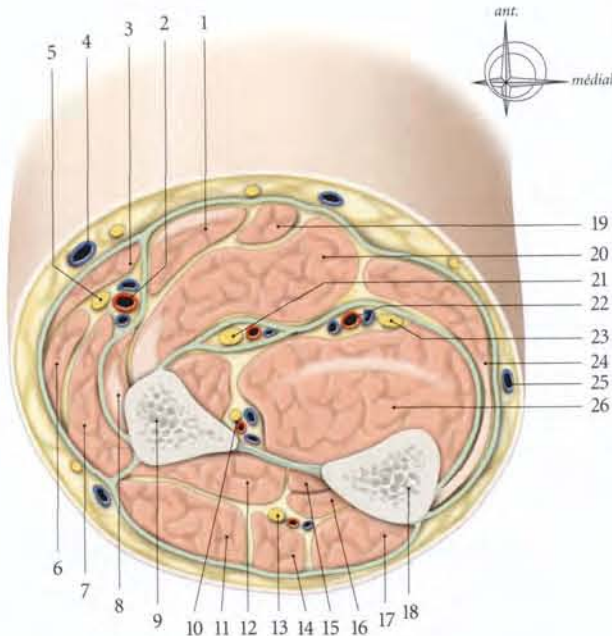
- le **plan superficiel** comprend les muscles brachio-radial, rond pronateur, fléchisseur radial du carpe, long palmaire et fléchisseur ulnaire du carpe ;
- le **plan moyen** est formé par le muscle fléchisseur superficiel des doigts ;

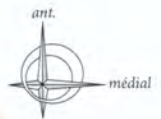

FIG. 13.15. Coupe du tiers proximal de l'avant-bras. Niveau 5 (vue inférieure)

- |                                       |   |
|---------------------------------------|---|
| 1. n. cutané latéral de l'avant-bras  | 16. v. médiane de l'avant-bras            |
| 2. v. céphalique                      | 17. n. cutané médial de l'avant-bras      |
| 3. m. brachio-radial                  | 18. m. fléchisseur radial du carpe        |
| 4. a. et vv. radiales                 | 19. r. musculaire du n. médian            |
| 5. r. superficiel du n. radial        | 20. m. long palmaire                      |
| 6. m. long extenseur radial du carpe  | 21. v. basilique                          |
| 7. m. rond pronateur                  | 22. m. fléchisseur superficiel des doigts |
| 8. n. cutané post. de l'avant-bras    | 23. n. médian                             |
| 9. m. court extenseur radial du carpe | 24. a. et vv. ulnaires                    |
| 10. m. supinateur                     | 25. n. ulnaire                            |
| 11. r. profond du n. radial           | 26. m. fléchisseur profond des doigts     |
| 12. m. extenseur des doigts           | 27. m. long fléchisseur du pouce          |
| 13. a. et vv. interosseuses communes  | 28. m. fléchisseur ulnaire du carpe       |
| 14. m. extenseur du doigt V           | 29. ulna                                  |
| 15. m. extenseur ulnaire du carpe     | 30. m. anconé                             |





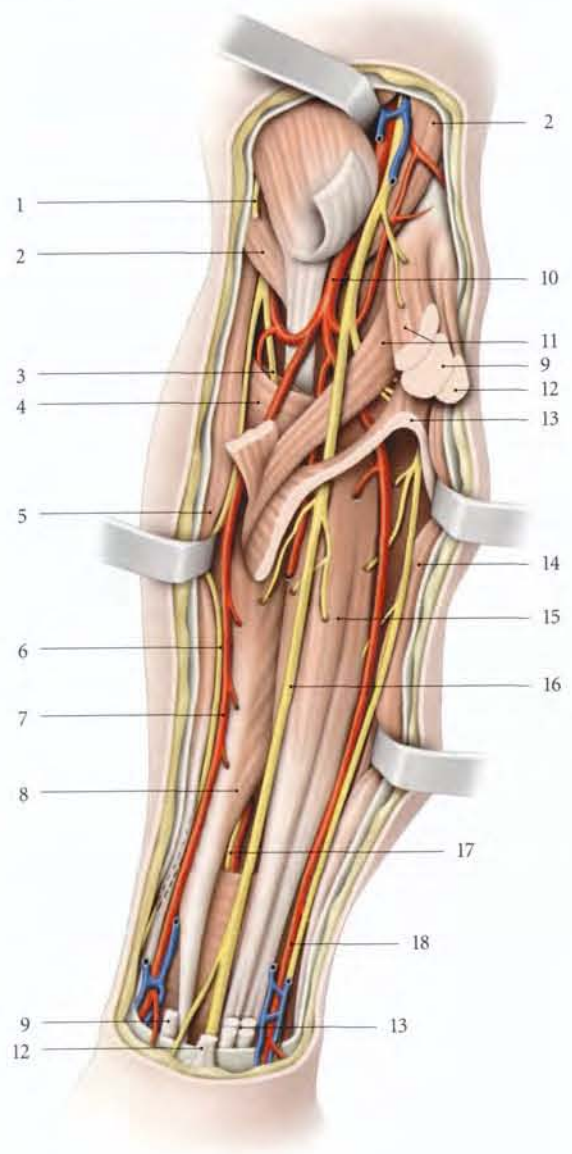
**FIG. 13.16. Coupe du tiers distal de l'avant-bras. Niveau 6 (vue inférieure)**

- |                                       |   |
|---------------------------------------|---|
| 1. m. fléchisseur radial du carpe     | 15. m. extenseur de l'index               |
| 2. a. et vv. radiales                 | 16. m. long extenseur du pouce            |
| 3. m. brachio-radial                  | 17. m. extenseur ulnaire du carpe         |
| 4. v. céphalique                      | 18. ulna                                  |
| 5. r. superficiel du n. radial        | 19. m. long palmaire                      |
| 6. m. long extenseur radial du carpe  | 20. m. fléchisseur superficiel des doigts |
| 7. m. court extenseur radial du carpe | 21. a. et n. médians                      |
| 8. m. rond pronateur                  | 22. a. et vv. ulnaires                    |
| 9. radius                             | 23. n. ulnaire                            |
| 10. a. et n. interosseux ant.         | 24. m. fléchisseur ulnaire du carpe       |
| 11. m. extenseur des doigts           | 25. v. basilique                          |
| 12. m. long abducteur du pouce        | 26. m. fléchisseur profond des doigts     |
| 13. a. et n. interosseux post.        |   |
| 14. m. extenseur du doigt V           |   |

- le **plan profond** est formé des muscles supinateur, long fléchisseur du pouce, fléchisseur profond des doigts et carré pronateur.

#### b) Les vaisseaux et les nerfs

- **Sous le fascia antébrachial**, dans le tiers inférieur, se trouvent :
  - l'artère radiale dans la gouttière du pouls, entre les tendons des muscles brachio-radial et fléchisseur radial du carpe ;
  - le nerf médian entre les tendons des muscles long fléchisseur du pouce et fléchisseur superficiel des doigts ;
  - le nerf ulnaire qui est médial aux vaisseaux ulnaires. Ce pédicule est situé entre les muscles fléchisseur des doigts et fléchisseur ulnaire du carpe.
- **Entre les plans musculaires moyen et profond** cheminent l'artère radiale, la branche superficielle du nerf radial, le nerf médian, l'artère et le nerf ulnaires.



**FIG. 13.17. Région antérieure de l'avant-bras (plan profond)**

- |                                   |   |
|-----------------------------------|---|
| 1. n. musculo-cutané              | 11. m. rond pronateur                     |
| 2. m. brachial                    | 12. m. long palmaire                      |
| 3. r. profond du n. radial        | 13. m. fléchisseur superficiel des doigts |
| 4. m. supinateur                  | 14. m. fléchisseur ulnaire du carpe       |
| 5. m. brachio-radial              | 15. m. fléchisseur profond des doigts     |
| 6. r. superficiel du n. radial    | 16. n. médian                             |
| 7. a. radiale                     | 17. a. et n. interosseux ant.             |
| 8. m. long fléchisseur du pouce   | 18. a. et n. ulnaires                     |
| 9. m. fléchisseur radial du carpe |   |
| 10. a. brachiale                  |   |

- Contre la membrane interosseuse cheminent les vaisseaux interosseux antérieurs et l'artère médiane.

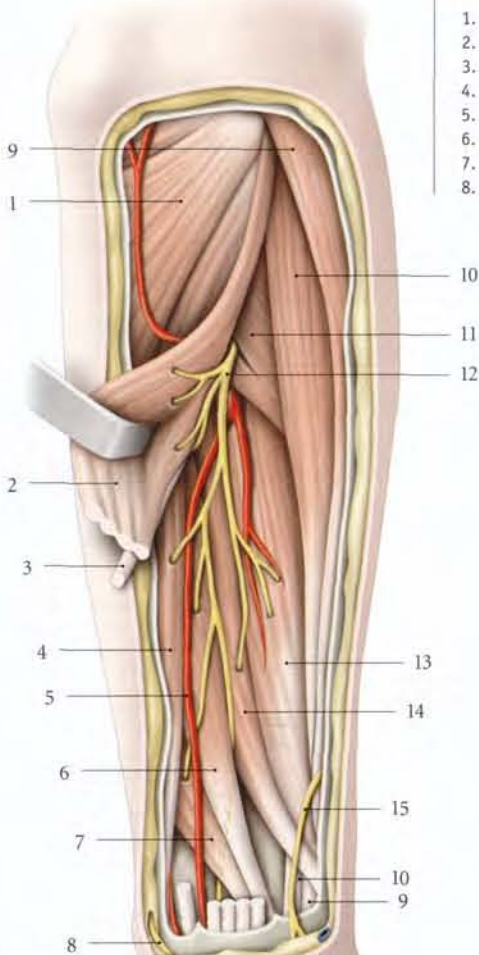
## C | RÉGION ANTÉBRACHIALE POSTÉRIURE

Elle est régulièrement convexe.

### 1 | Le plan cutané (fig. 13.18 et 13.19)

La peau est épaisse. Dans le fascia superficiel cheminent les veines superficielles dont la veine céphalique, dans le tiers inférieur, des rameaux cutanés des nerfs radial, musculo-cutané et cutané médial de l'avant bras.

FIG. 13.18. Région antébrachiale postérieure



- |                                  |  |
|----------------------------------|--|
| 1. m. anconé                     | 9. m. long extenseur radial du carpe   |
| 2. m. extenseur des doigts       | 10. m. court extenseur radial du carpe |
| 3. m. extenseur du petit doigt   | 11. m. supinateur                      |
| 4. m. extenseur ulnaire du carpe | 12. r. profond du n. radial            |
| 5. a. interosseuse post.         | 13. m. long abducteur du pouce         |
| 6. m. long extenseur du pouce    | 14. m. court extenseur du pouce        |
| 7. m. extenseur de l'index       | 15. r. superficiel du n. radial        |
| 8. r. dorsal du n. ulnaire       |  |

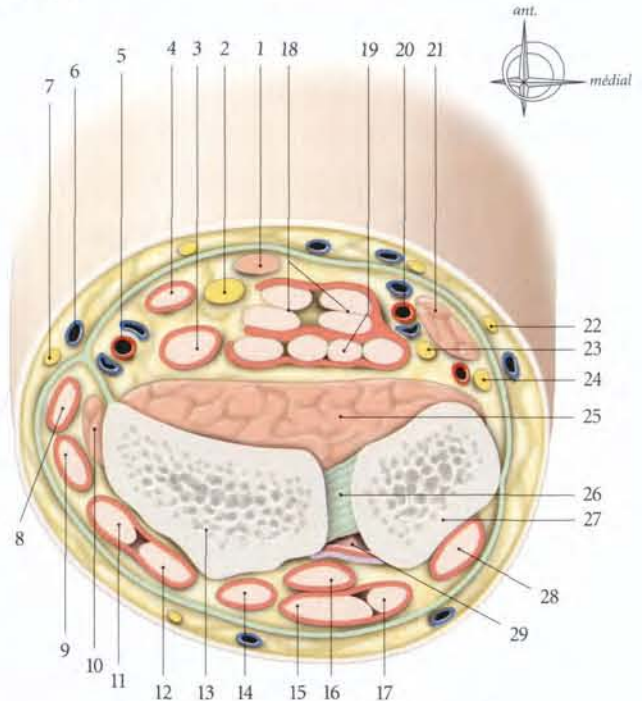


FIG. 13.19. Coupe de l'extrémité distale de l'avant-bras. Niveau 7 (vue inférieure)

- |  |   |
|--|---|
| 1. m. long palmaire                    | 16. m. extenseur de l'index               |
| 2. n. médian                           | 17. m. extenseur du doigt V               |
| 3. m. long fléchisseur du pouce        | 18. m. fléchisseur superficiel des doigts |
| 4. m. fléchisseur radial du carpe      | 19. m. fléchisseur profond des doigts     |
| 5. a. et vv. radiales                  | 20. a. et vv. ulnaires                    |
| 6. v. céphalique                       | 21. m. fléchisseur ulnaire du carpe       |
| 7. n. cutané latéral de l'avant-bras   | 22. n. cutané médial de l'avant-bras      |
| 8. m. long abducteur du pouce          | 23. n. ulnaire                            |
| 9. m. court extenseur du pouce         | 24. r. dorsal du n. ulnaire               |
| 10. m. brachio-radial                  | 25. m. carré pronateur                    |
| 11. m. long extenseur radial du carpe  | 26. lig. interosseux                      |
| 12. m. court extenseur radial du carpe | 27. ulna                                  |
| 13. radius                             | 28. m. extenseur ulnaire du carpe         |
| 14. m. long extenseur du pouce         | 29. récessus sacciforme                   |
| 15. m. extenseur des doigts            |   |

## 2 | Sous le fascia antébrachial postérieur

### a) Les muscles

Ils se disposent selon deux plans, superficiel et profond.

- Le **plan musculaire superficiel** comprend les muscles anconé, extenseur ulnaire du carpe, extenseur du petit doigt, extenseur des doigts, court et long extenseurs radiaux du carpe.

- Le **plan musculaire profond** comprend les muscles supinateur, long abducteur du pouce, court extenseur du pouce, long extenseur du pouce et extenseur propre de l'index.

### b) Les vaisseaux et les nerfs

Entre les plans musculaires passe la branche profonde du nerf radial et les vaisseaux interosseux postérieurs.

## 13.5 POIGNET

Le poignet est la région articulaire unissant l'avant-bras à la main. Il comprend deux régions, carpienne antérieure et carpienne postérieure (fig. 13.20).

### A | LIMITES

Sa limite supérieure est le plan transversal passant au-dessus de la tête ulnaire.

Sa limite inférieure est le plan transversal tangent aux éminences thénar et hypothénar. Elle passe aussi par le tubercule du scaphoïde et l'extrémité inférieure du pisiforme.

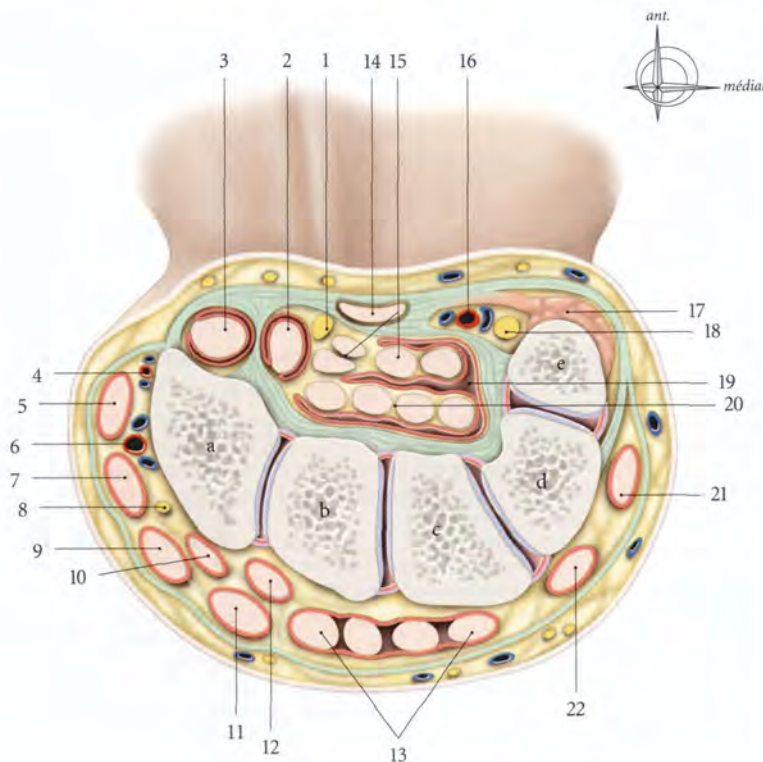
### B | RÉGION CARPIENNE ANTÉRIEURE

Elle est située en avant des articulations radio-carpienne et radio-ulnaire distale.

#### 1 | Anatomie de surface

Elle présente :

- trois plis transversaux dont l'inférieur, plus marqué, est appelé *pli du poignet*. Son croisement avec l'axe de la main correspond au sommet de la tête du capitatum, soit l'interligne médio-carpienne (Rouvière) ;



**FIG. 13.20. Coupe de la partie proximale du carpe. Niveau 8** (vue inférieure; d'après Castaing et Soutoul)

- a. scaphoïde
- b. capitatum
- c. hamatum
- d. triquètrum
- e. os pisiforme
1. n. médian
2. m. long fléchisseur du pouce
3. m. fléchisseur radial du carpe
4. r. palmaire superficiel
5. m. long abducteur du pouce
6. a. et vv. radiales
7. m. court extenseur du pouce
8. r. superficiel du n. radial
9. m. long extenseur du pouce
10. m. long extenseur radial du carpe
11. m. extenseur de l'index
12. m. court extenseur radial du carpe
13. m. extenseur des doigts
14. m. long palmaire
15. m. fléchisseur superficiel des doigts, rétinaculum des fléchisseurs
16. a. et vv. ulnaires
17. m. fléchisseur ulnaire du carpe
18. n. ulnaire
19. gaine synoviale des doigts
20. m. fléchisseur profond des doigts
21. m. extenseur ulnaire du carpe
22. m. extenseur du doigt V

- la saillie des tendons des muscles superficiels de l'avant-bras, en particulier celui du long palmaire dans l'axe médian.

## 2 | Le plan cutané

La peau est mince, souple et presque sans poils. Sous la peau se trouvent :

- les veines intermédiaire, antébrachiale et basilique ;
- le rameau palmaire du nerf médian ;
- le rameau palmaire du nerf ulnaire.

## 3 | Au-dessus du rétinaculum des fléchisseurs

a) Dans la partie moyenne se trouvent le tendon du muscle long palmaire et le rameau cutané du nerf médian.

b) Médialement se situe la terminaison du tendon du fléchisseur ulnaire du carpe, sur le pisiforme ; les vaisseaux et nerfs ulnaires étant situés dans le canal ulnaire.

## 4 | Au-dessous du rétinaculum des fléchisseurs (fig. 13.21)

Dans le canal carpien, les structures se disposent selon deux plans.

a) Le premier plan contient :

- latéralement, le tendon du fléchisseur radial du carpe, entouré de sa gaine synoviale et isolé par un septum ;
- au milieu, le nerf médian ;
- médialement, les tendons des fléchisseurs superficiels des doigts.

b) Le deuxième plan est formé des tendons des muscles fléchisseurs des doigts. Les tendons fléchisseurs superficiels et profonds des doigts sont entourés de la gaine synoviale commune des muscles fléchisseurs.

## C | RÉGION CARPIENNE POSTÉRIEURE

Elle est située en arrière des articulations radio-carpienne et radio-ulnaire distale.

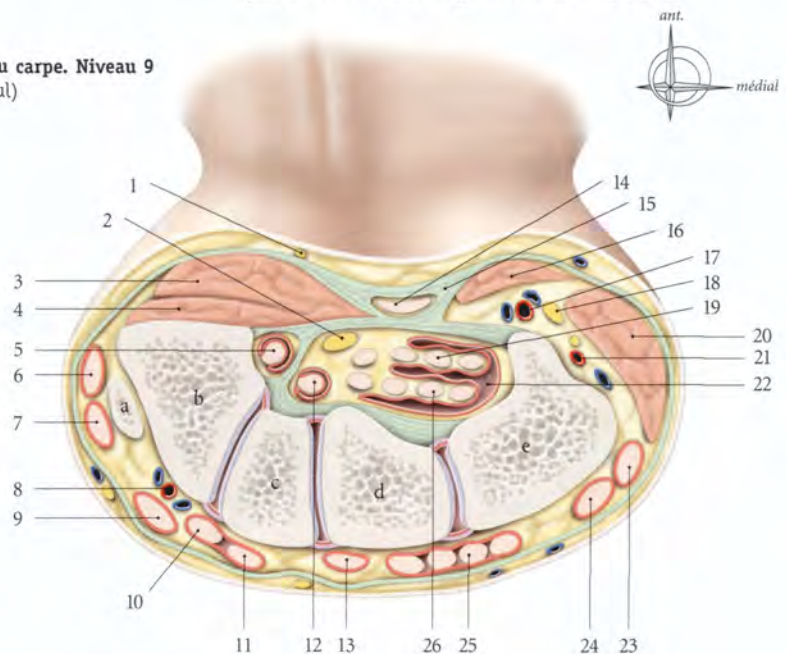
### 1 | Anatomie de surface

Elle est marquée par la saillie des processus styloïdes radial et ulnaire.

Lorsque le pouce est en extension et abduction, une dépression triangulaire, la « tabatière anatomique », apparaît sous le processus styloïde radial. Elle est limitée latéralement par la saillie des tendons du long abducteur du pouce et court extenseur du pouce, médialement, par le tendon du long extenseur du pouce.

FIG. 13.21. Coupe de la partie distale du carpe. Niveau 9 (vue inférieure; d'après Castaing et Soutoul)

- métacarpien I
  - os trapèze
  - os trapézoïde
  - os capitatum
  - hamatum
- r. palmaire du n. médian
  - n. médian
  - m. court abducteur du pouce
  - m. opposant du pouce
  - m. fléchisseur radial du carpe
  - m. long abducteur du pouce
  - m. court extenseur du pouce
  - a. et vv. radiales
  - m. long extenseur du pouce
  - m. long extenseur radial du carpe
  - m. court extenseur radial du carpe
  - m. long fléchisseur du pouce
  - m. extenseur de l'index
  - m. long palmaire
  - rétinaculum des fléchisseurs
  - m. court palmaire
  - a. et vv. ulnaires
  - n. ulnaire
  - m. fléchisseur superficiel des doigts
  - m. abducteur du doigt V
  - rr. profonds de l'a. et du n. ulnaires
  - gaine synoviale des doigts



- m. extenseur ulnaire du carpe
- m. extenseur du doigt V
- m. extenseur des doigts
- m. fléchisseur profond des doigts

## 2 | Le plan cutané

La peau est épaisse et mobile. Sous la peau se trouvent, dans le sens médio-latéral, le rameau dorsal du nerf ulnaire, la veine basilique, le nerf cutané postérieur de l'avant-bras (issu du nerf radial) et surcroisant la tabatière anatomique, la veine céphalique et le rameau superficiel du nerf radial.

## 3 | Sous le rétinaculum des extenseurs

a) *Les tendons musculaires* et leurs gaines synoviales sont disposés successivement dans le sens latéro-

médial : le long abducteur du I, le court extenseur du I, le long et le court extenseurs radiaux du carpe, le long extenseur du I, l'extenseur de l'index, l'extenseur des doigts, l'extenseur du V et l'extenseur ulnaire du carpe.

b) *L'artère radiale* traverse la tabatière anatomique sous les tendons du pouce et donne l'arcade carpienne dorsale.

# 13.6 MAIN

La main, partie distale du membre supérieur, présente deux régions, la région palmaire et le dos de la main (fig. 13.22).

## A | LIMITES

La limite supérieure est formée par le plan transversal passant au ras des éminences thénar et hypothénar. La

limite inférieure correspond à l'extrémité distale des doigts.

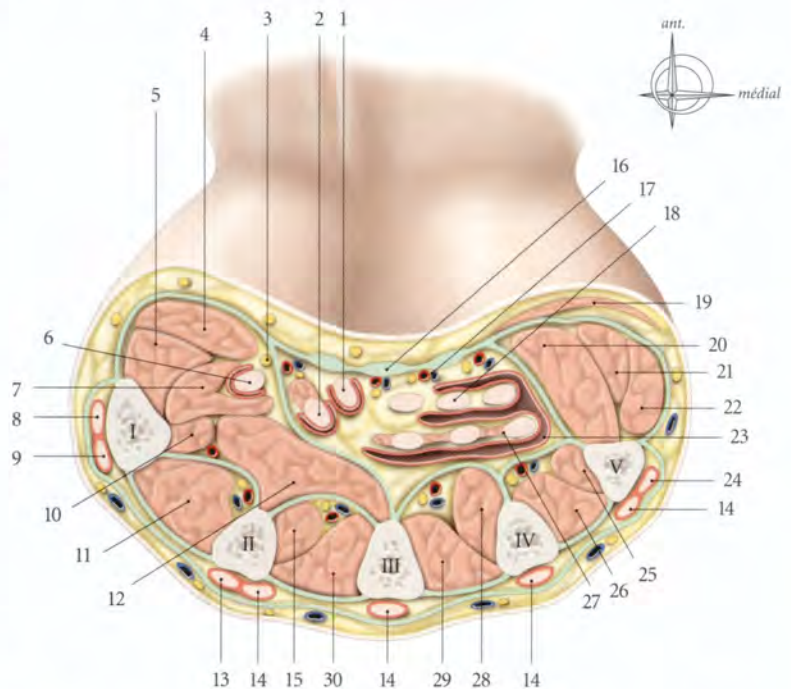
## B | RÉGION PALMAIRE

Située en avant des os de la main, elle présente une partie continue au-dessus des doigts, la *paume de la main*.

**FIG. 13.22. Coupe de la main au niveau du corps des métacarpiens. Niveau 10 (vue inférieure; d'après Castaing et Soutoul)**

I, II, III, IV, V : os métacarpiens

1. m. fléchisseur superficiel (index)
2. m. fléchisseur profond (index) et 1<sup>er</sup> lombrical
3. r. palmaire du n. médian
4. m. court abducteur du pouce
5. m. opposant du pouce
6. m. long fléchisseur du pouce
7. m. court fléchisseur du pouce
8. m. court extenseur du pouce
9. m. long extenseur du pouce
10. m. adducteur du pouce (chef oblique)
11. m. 1<sup>er</sup> interosseux dorsal
12. m. adducteur du pouce (chef transverse)
13. m. extenseur de l'index
14. m. extenseur des doigts
15. m. 2<sup>e</sup> interosseux palmaire
16. aponévrose palmaire
17. a. et n. digitaux palmaires communs
18. m. fléchisseur superficiel (doigts III, IV et V)
19. m. court palmaire
20. m. opposant du doigt V
21. m. court fléchisseur du doigt V



22. m. abducteur du doigt V
23. gaine synoviale des doigts
24. m. extenseur du doigt V
25. m. 4<sup>e</sup> interosseux palmaire
26. m. 4<sup>e</sup> interosseux dorsal
27. m. fléchisseur profond (doigts III, IV et V) et lombricaux
28. m. 3<sup>e</sup> interosseux palmaire
29. m. 3<sup>e</sup> interosseux dorsal
30. m. 2<sup>e</sup> interosseux dorsal

## 1 | Anatomie de surface

a) **La paume de la main** présente trois éminences :

- *L'éminence thénar*, latéro-supérieure et volumineuse ;
  - *L'éminence hypothénar*, médiale et peu volumineuse ;
  - *L'éminence palmaire*, inférieure et transversale, qui correspond à l'extrémité proximale des doigts.
- Ces trois éminences délimitent le creux de la main sillonné par les *lignes de la main*.

b) **La face palmaire de chaque doigt** présente trois sillons transversaux :

- le *sillon proximal* ou digito-palmaire est situé à environ 12 à 15 mm en-dessous de l'articulation métacarpo-phalangienne (Farabeuf) ;
- le *sillon moyen* répond à l'interligne de l'articulation interphalangienne proximale ;
- le *sillon distal* est situé à environ 5 mm au-dessus de l'articulation interphalangienne distale.

c) **La face palmaire du pouce** présente deux sillons :

- le *sillon proximal* répond à l'articulation métacarpo-phalangienne ;
- le *sillon distal* est situé au-dessus de l'interligne interphalangienne.

## 2 | Le plan cutané

La peau, glabre et dépourvue de glandes sébacées, est riche en glandes sudorifères. Elle est presque immobile au niveau des sillons.

Dans le fascia superficiel, infiltré de tissu adipeux, cheminent les vaisseaux superficiels et des rameaux cutanés des nerfs médian, ulnaire et radial.

## 3 | La paume de la main (fig. 13.23 et 13.24)

a) **Le plan fascial et aponévrotique**

Les éminences thénar et hypothénar sont recouvertes de leur fascia, et la partie médiane de la main, par l'*aponévrose palmaire*.

L'aponévrose palmaire dure et épaisse prolonge le tendon du muscle long palmaire.

Le *muscle court palmaire* s'étale du bord médial de l'aponévrose palmaire à la peau.

b) **Le plan sous-aponévrotique et sous-fascial**

Il est constitué de trois loges.

- **La loge palmaire latérale** est formée des muscles thénariens.

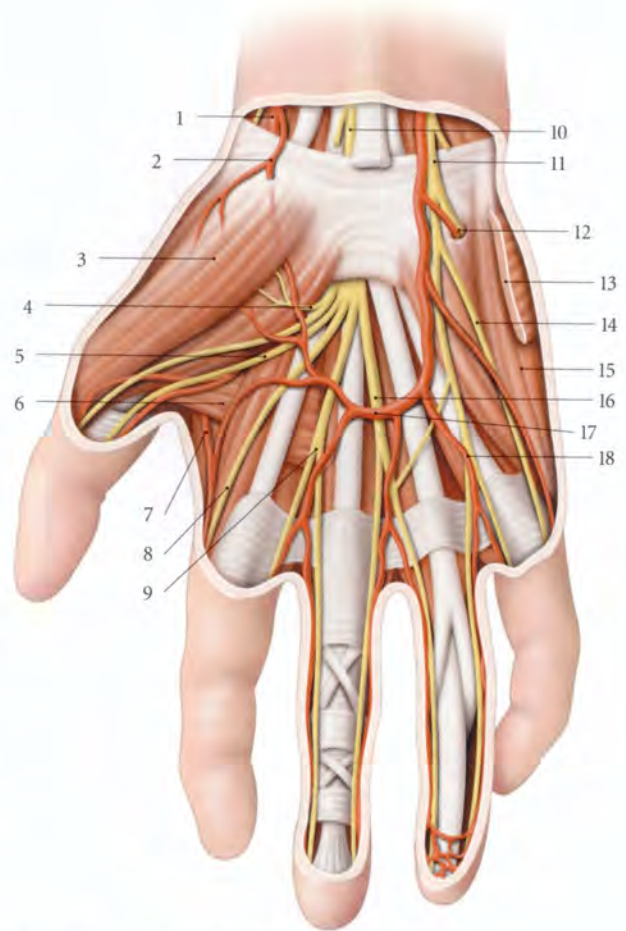


FIG. 13.23. **Arcade palmaire superficielle** (plan moyen de la paume de la main)

- |   |  |
|---|--|
| 1. a. radiale                               | 11. a. et n. ulnaires  |
| 2. r. palmaire superficiel de l'a. radiale  | 12. r. palmaire profond  |
| 3. m. court abducteur du pouce              | 13. m. court palmaire  |
| 4. r. musculaire thénarien                  | 14. n. digital palmaire propre médial du V                           |
| 5. nn. digitaux palmaires du I              | 15. m. abducteur du petit doigt                                      |
| 6. m. adducteur du pouce                    | 16. n. digital palmaire commun du III                                |
| 7. a. radiale de l'index                    | 17. arcade palmaire superficielle                                    |
| 8. n. digital palmaire propre latéral du II | 18. a. digitale palmaire commune et n. digital palmaire commun du IV |
| 9. n. digital palmaire commun du II         |  |
| 10. n. médian                               |  |

- **La loge palmaire moyenne** contient les tendons des muscles fléchisseurs des doigts accompagnés de leurs gaines synoviales et des muscles lombricaux :
  - sous l'aponévrose palmaire se trouvent l'arcade palmaire superficielle et les nerfs digitaux palmaires commun du nerf médian et de la branche superficielle du nerf ulnaire ;

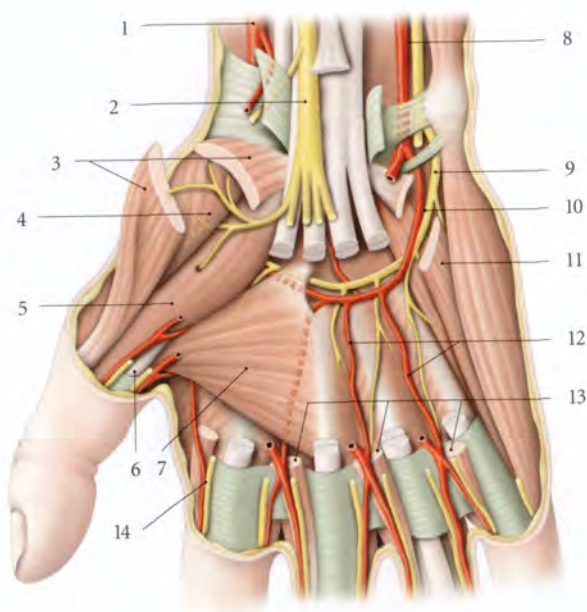


FIG. 13.24. Paume de la main (plan profond)

- |   |   |
|---|---|
| 1. a. radiale                             | 8. a. et n. ulnaires                    |
| 2. n. médian                              | 9. r. profond du n. ulnaire             |
| 3. m. court abducteur du pouce            | 10. r. profond de l'a. ulnaire          |
| 4. m. opposant du pouce                   | 11. m. court fléchisseur du petit doigt |
| 5. m. court fléchisseur du pouce          | 12. aa. métacarpiennes palmaires        |
| 6. tendon du m. long fléchisseur du pouce | 13. mm. lombricaux                      |
| 7. m. adducteur du pouce                  | 14. a. radiale de l'index               |

– sous les tendons fléchisseurs des doigts cheminent le rameau profond du nerf ulnaire et l'arcade palmaire profonde.

- **La loge palmaire médiale** est formée des muscles hypothénariens.

#### c) Le plan profond

Il est constitué des métacarpiens, du ligament métacarpien transverse profond et des muscles interosseux palmaires.

#### 4 | La région palmaire des doigts

La gaine fibreuse des doigts sépare le fascia superficiel et les tendons des fléchisseurs profond et superficiel des doigts entourés de leurs gaines synoviales.

### C | DOS DE LA MAIN

Il est constitué par l'ensemble des parties molles situées en arrière des os de la main (fig. 13.25).

#### 1 | Anatomie de surface

Le dos de la main est marqué par une série de saillies longitudinales séparées par des sillons. Les saillies sont dues aux muscles extenseurs. Les sillons correspondent aux espaces interosseux.

#### 2 | Le plan cutané

La peau est fine et très mobile, pourvue de poils et de glandes sébacées.

Dans le fascia superficiel se trouvent :

- **le réseau veineux dorsal** et ses veines affluentes, métacarpiennes dorsales, drainant les veines digitales dorsales et intercapitales ;
- **les nerfs digitaux dorsaux**, branches des nerfs radial et ulnaire.

#### 3 | La région métacarpienne dorsale

##### a) Le fascia dorsal de la main

Mince et résistant, il prolonge le rétinaculum des extenseurs.

##### b) Sous le fascia dorsal de la main

- Les tendons entourés de leur gaine se disposent dans le sens latéro-médial : le long abducteur du I, le court extenseur du I, le long extenseur du pouce, l'extenseur du II, l'extenseur des doigts, l'extenseur du V et l'extenseur ulnaire du carpe.
- Sous les tendons extenseurs des doigts se trouvent le réseau carpien dorsal et les artères métacarpiennes dorsales.

#### 4 | La région dorsale des doigts

(fig. 13.26, 13.27, 13.28 et 13.29)

Sous la peau fine de chaque doigt se trouve un tendon du muscle extenseur des doigts et l'aponévrose dorsale des doigts, en regard de la phalange proximale.

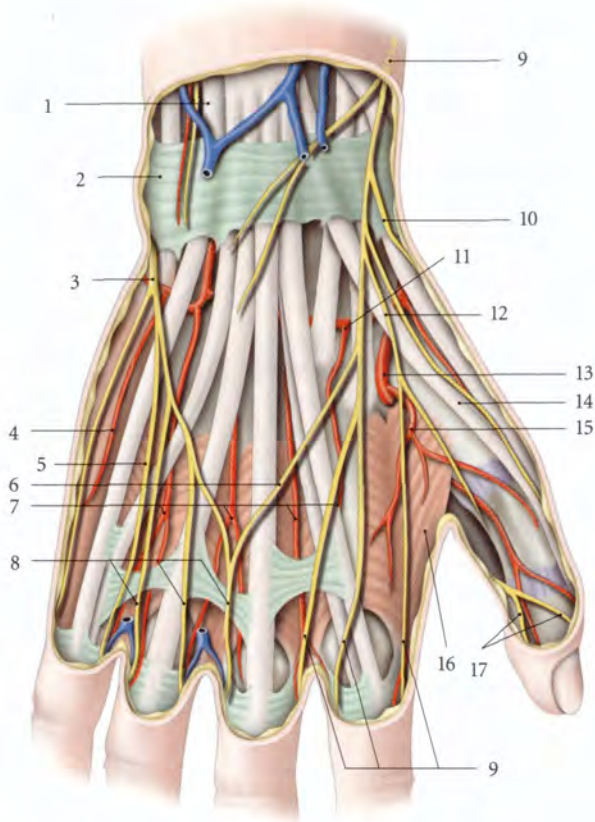


FIG. 13.25. Dos de la main droite (plan superficiel)

1. m. extenseur des doigts
2. rétinaculum des extenseurs
3. r. dorsal du n. ulnaire
4. n. digital dorsal médial du V
5. n. digital dorsal latéral du V
6. r. communicant ulnaire du n. radial
7. aa. métacarpiennes dorsales
8. nn. digitaux dorsaux du II, du III et du IV
9. r. superficiel du n. radial
10. r. thénarien
11. n. digital dorsal latéral du I
12. n. digital dorsal médial du I
13. a. radiale
14. m. long extenseur du pouce
15. a. principale du pouce
16. m. 1<sup>er</sup> interosseux dorsal
17. nn. digitaux palmaires propres du pouce

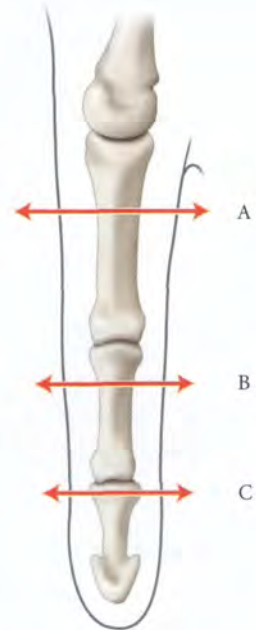


FIG. 13.26. Niveau des coupes du doigt

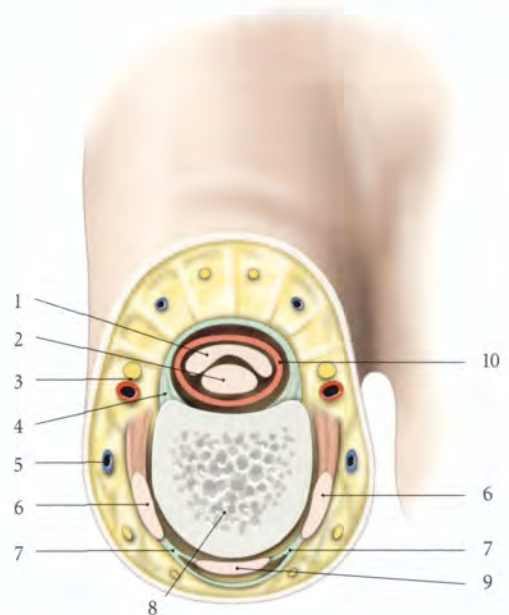
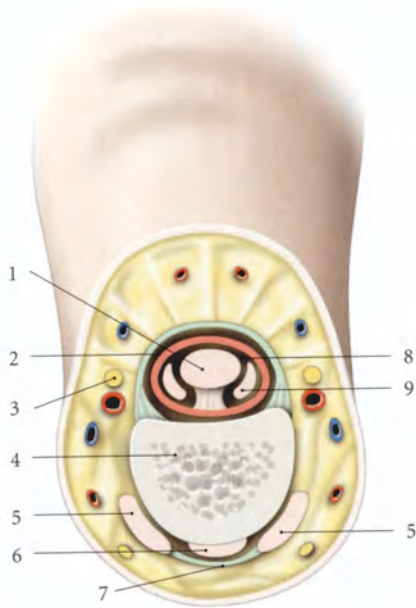


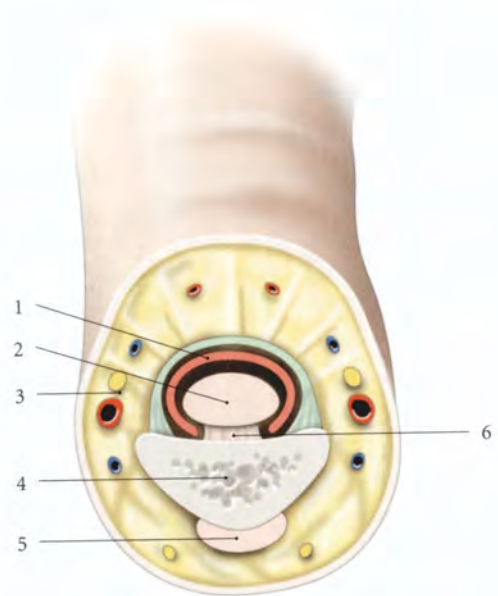
FIG. 13.27. Coupe au niveau A : partie supérieure du corps de la phalange proximale (vue inférieure)

- |  |  |
|--|--|
| 1. m. fléchisseur superficiel des doigts | 6. tendon commun des mm. interosseux et lombricaux |
| 2. m. fléchisseur profond des doigts     | 7. aponévrose des extenseurs                       |
| 3. a. et n. digitaux palmaires propres   | 8. phalange proximale                              |
| 4. gaine fibreuse digitale               | 9. m. extenseur du doigt                           |
| 5. v. digitale dorsale                   | 10. gaine synoviale des tendons des doigts         |



**FIG. 13.28. Coupe au niveau B : corps de la phalange moyenne (vue inférieure)**

1. m. fléchisseur profond des doigts
2. gaine fibreuse digitale
3. a. et n. digitaux palmaires propres
4. phalange moyenne
5. tendon latéral du m. extenseur des doigts
6. tendon moyen du m. extenseur des doigts
7. aponévrose intertendineuse
8. gaine synoviale des tendons des doigts
9. m. fléchisseur superficiel des doigts



**FIG. 13.29. Coupe au niveau C : tête de la phalange distale (vue inférieure)**

1. gaine synoviale des doigts
2. m. fléchisseur profond des doigts
3. a. et n. digitaux palmaires propres
4. phalange distale
5. m. extenseur des doigts
6. vinculum court

# MEMBRE INFÉRIEUR (OU MEMBRE PELVIEN)

- Ostéologie du membre inférieur 347
- Arthrologie du membre inférieur 391
  - Myologie du membre inférieur 445
- Vaisseaux du membre inférieur 483
  - Nerfs du membre inférieur 517
- Régions du membre inférieur 549

# 14 Ostéologie du membre inférieur

Le squelette de la ceinture du membre inférieur est formé des os coxaux. Le squelette de la partie libre de chaque membre inférieur est constitué de la patella, de l'os fémoral, de l'os tibial, de l'os fibulaire et des os du pied (fig. 14.1).

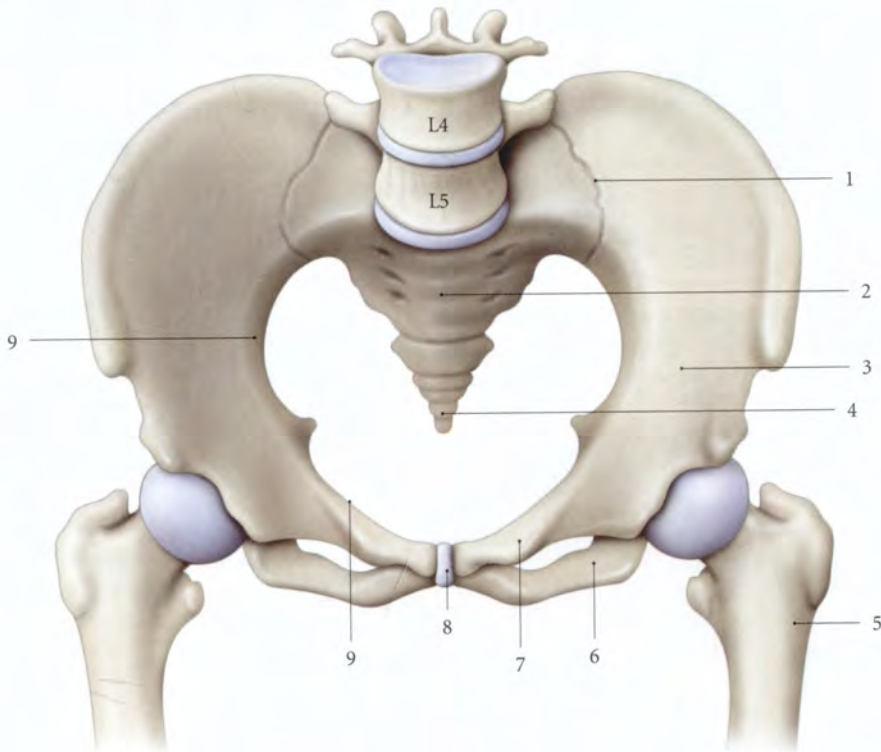


FIG. 14.1. Bassin osseux féminin (vue antéro-supérieure) (d'après Farabeuf)

1. articulation sacro-iliaque
2. sacrum
3. os coxal

4. coccyx
5. fémur
6. branche inf. du pubis

7. branche sup. du pubis
8. symphyse pubienne
9. ligne terminale du pubis

## 14.1 OS COXAL

L'os coxal est l'os de la hanche. C'est un os plat qui constitue les parois antéro-latérales du bassin osseux<sup>1</sup>. Il est formé, avant ossification complète, de trois parties : l'ilium, l'ischium et le pubis. La jonction des trois parties se localise au niveau de l'acétabulum (fig. 14.2).

- **L'ilium**, partie supérieure, comprend une *aile* et un *corps*.
- **L'ischium**, partie inféro-postérieure, comprend un *corps* et une *branche*.
- **Le pubis**, partie inféro-antérieure, comprend un *corps*, une *branche supérieure* et une *branche inférieure*.

1. Voir Tome 4.

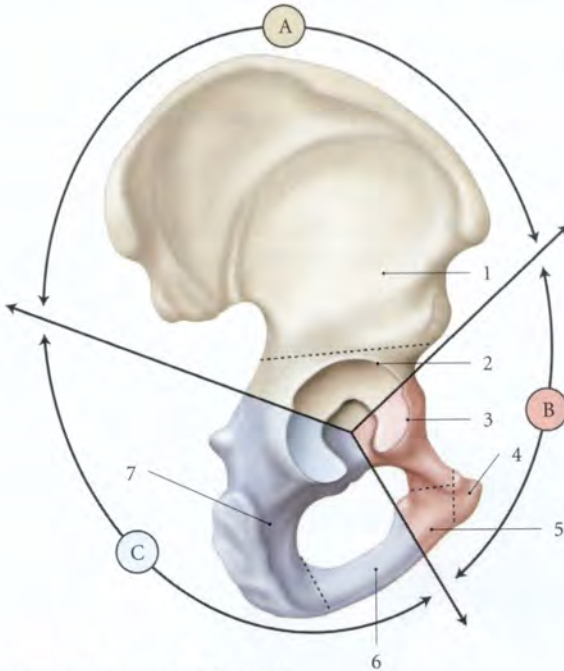


FIG. 14.2. Parties de l'os coxal

A. ilium	B. pubis	C. ischium
1. aile	3. branche sup.	6. branche
2. corps	4. corps	7. corps
	5. branche inf.	

C'est un os résistant dont les fractures nécessitent un traumatisme important.

## A | GÉNÉRALITÉS

L'os coxal a la forme d'une hélice à deux pales dont l'inférieure est perforée du *foramen obturé*. Il présente :

- deux faces, externe et interne ;
- quatre bords, supérieur, antérieur, inférieur et postérieur ;
- quatre angles, antéro-supérieur, antéro-inférieur, postéro-supérieur et postéro-inférieur.

## B | FACE EXTERNE

Elle présente trois parties :

- une partie moyenne, excavée, l'**acétabulum**<sup>2</sup> ;
- une partie supra-acétabulaire, la **face glutéale** ;
- une partie infra-acétabulaire, le **pourtour externe du foramen obturé**.

### 1 | L'acétabulum (fig. 14.3)

Profonde excavation sphéroïde, il s'articule avec la tête fémorale.

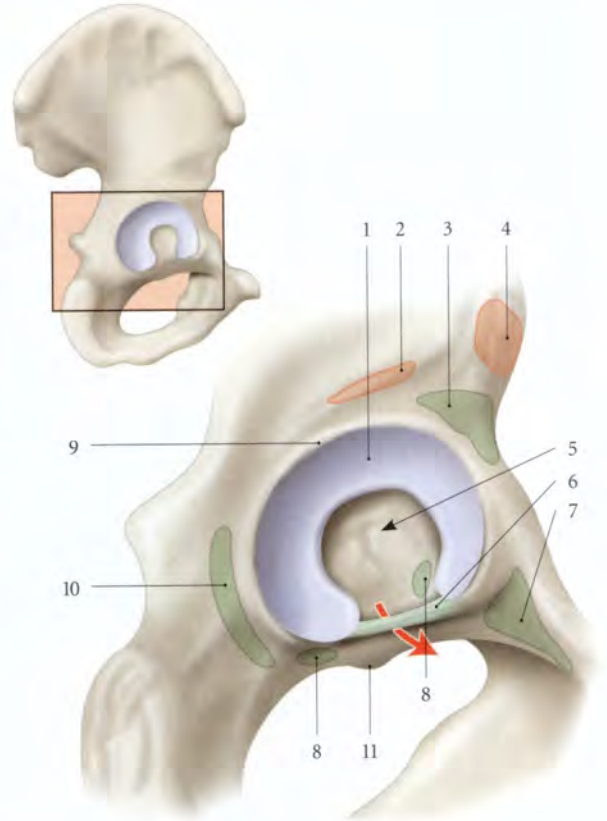


FIG. 14.3. Acétabulum (vue latérale)

1. surface semi-lunaire	6. lig. transverse de l'acétabulum
2. m. droit fémoral (chef réfléchi)	7. lig. pubo-fémoral
3. lig. ilio-fémoral	8. lig. de la tête fémorale
4. m. droit fémoral (chef direct)	9. limbus acétabulaire
5. fosse acétabulaire	10. lig. ischio-fémoral
	11. tubercule obturateur post.

Les fractures de l'acétabulum sont graves et relèvent des contraintes transmises par la tête fémorale (fig. 14.4).

Situé à la jonction de l'ilium, de l'ischium et du pubis, l'acétabulum regarde en avant, en bas et en dehors<sup>3</sup>. Il comprend :

a) un rebord saillant, le **limbus acétabulaire** :

- il est interrompu en bas par l'**incisure acétabulaire**,

2. Ancien. : cavité cotyloïde.

3. Il est formé pour 2/5 du corps de l'ilium, pour 2/5 du corps de l'ischium et pour 1/5 de la branche supérieure du pubis.

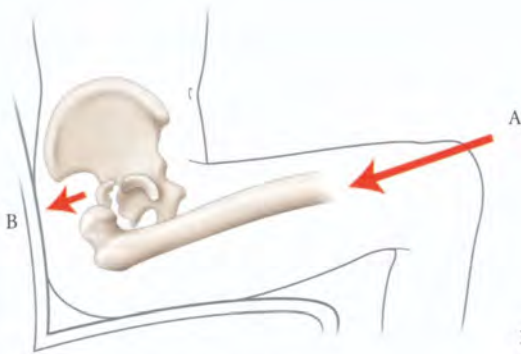
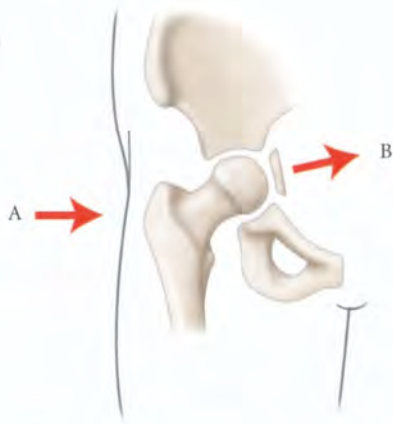


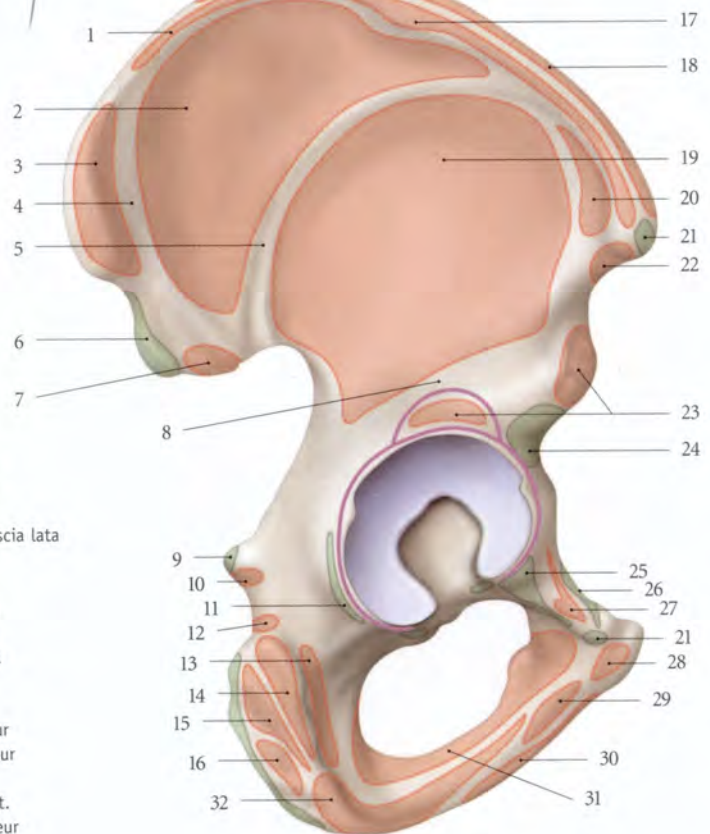
FIG. 14.4. Fractures de l'acétabulum

- A. impact du choc  
B. déplacement des os

FIG. 14.5. Os coxal (face externe)

En violet : capsule articulaire

- |                         |                               |
|-------------------------|-------------------------------|
| 1. m. grand dorsal      | 17. m. oblique ext.           |
| 2. m. moyen fessier     | 18. m. oblique int.           |
| 3. m. grand fessier     | 19. m. petit fessier          |
| 4. ligne glutéale post. | 20. m. tenseur du fascia lata |
| 5. ligne glutéale ant.  | 21. lig. inguinal             |
| 6. lig. sacro-tubéral   | 22. m. sartorius              |
| 7. m. piriforme         | 23. m. droit fémoral          |
| 8. ligne glutéale inf.  | 24. lig. ilio-fémoral         |
| 9. lig. sacro-épineux   | 25. lig. pubo-fémoral         |
| 10. m. jumeau sup.      | 26. lig. pectiné              |
| 11. lig. ischio-fémoral | 27. m. pectiné                |
| 12. m. jumeau inf.      | 28. m. long adducteur         |
| 13. m. carré fémoral    | 29. m. court adducteur        |
| 14. m. semi-membraneux  | 30. m. gracile                |
| 15. m. biceps fémoral   | 31. m. obturateur ext.        |
| 16. m. semi-tendineux   | 32. m. grand adducteur        |



- au-dessus du limbus se trouve le *sillon supra-acétabulaire* dans lequel s'insère le chef réfléchi du *muscle droit fémoral*,
- sur le limbus et les bords du sillon supra-acétabulaire s'insère la capsule articulaire ;

*b)* une partie périphérique, *la surface semi-lunaire*. Elle est concave en bas et encroûtée de cartilage. En arrière de l'extrémité de ses cornes s'insèrent le ligament de la tête fémorale ;

*c)* une partie centrale, *la fosse acétabulaire*. Elle est rugueuse et donne insertion au ligament de la tête fémorale.

## 2 | La face glutéale (fig. 14.5)

Convexe d'avant en arrière, elle est concave dans sa partie moyenne. Elle est parcourue par trois lignes rugueuses concaves en bas et en avant, les *lignes glutéales*.

*a)* *La ligne glutéale antérieure* naît en avant du tubercule iliaque, et *la ligne glutéale postérieure*, à 5 cm, en avant de l'épine iliaque postéro-supérieure.

Ces lignes se terminent sur le bord supérieur de la grande incisure ischiatique.

**b) La ligne glutéale inférieure**, inconstante, part de l'épine iliaque antéro-inférieure au bord antérieur de la grande incisure ischiatique.

**c) Entre les lignes glutéales** inférieure et antérieure s'insère le *muscle petit fessier* et s'ouvre le foramen nourricier.

Entre les lignes glutéales antérieure et postérieure s'insère le *muscle moyen fessier*.

**d) En arrière** de la ligne glutéale postérieure s'insèrent, en haut, le *muscle grand fessier*, et en bas le ligament sacro-tubéral et le *muscle piriforme*.

### 3 | Le pourtour externe du foramen obturé

Il correspond aux faces externes du pubis et de l'ischium.

#### a) La face externe de la branche supérieure du pubis

Elle est divisée transversalement par la crête obturatrice, en deux parties, la surface pectinéale et le sillon obturateur.

- **Sur la crête obturatrice** s'insère le ligament pubo-fémoral.

Sur les clichés de face, elle est normalement en continuité avec le bord inférieur du col fémoral et forme le « cintre cervico-obturateur » (fig. 14.6).

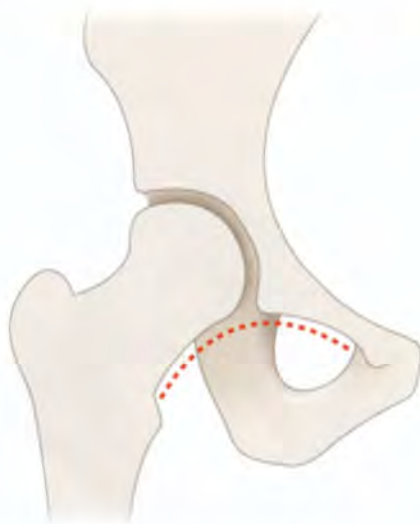


FIG. 14.6. « Cintre cervico-obturateur » radiologique

- **La surface pectinéale**, triangulaire, regarde en avant et en haut.
  - Elle est limitée en arrière par un bord tranchant, le **pecten du pubis**.
  - Elle donne insertion au *muscle pectiné*.
- **Le sillon obturateur**, orienté vers le bas est transformé en canal obturateur par la membrane obturatrice. Dans le canal passent les vaisseaux et les nerfs obturateurs.

#### b) La face externe du corps du pubis

Orientée en avant, elle présente :

- en haut, la **crête pubienne**. Surface rugueuse et large, elle donne insertion aux muscles *droit de l'abdomen* et *pyramidal*, au tendon conjoint et au ligament réfléchi;
- en bas, une surface lisse où s'insère le muscle *long adducteur*;
- latéralement, le **tubercule pubien** sur lequel se fixe le ligament inguinal.

#### c) La face externe de la branche ischio-pubienne (fig. 14.7)

Elle est formée de l'union de la branche inférieure du pubis et de la branche de l'ischium. Sur cette face inclinée en arrière s'insèrent :

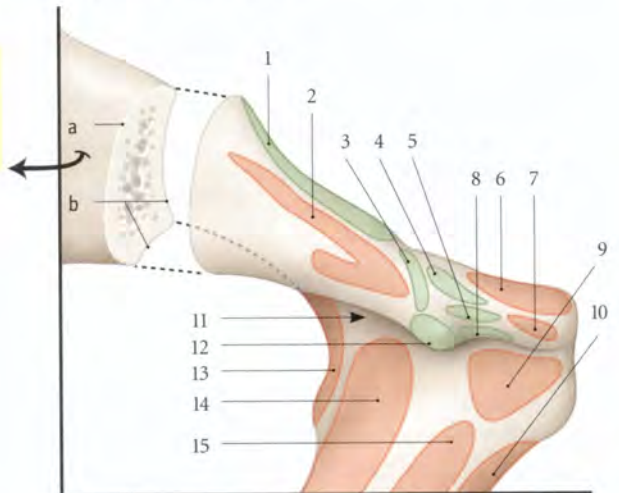


FIG. 14.7. Pubis (face externe)

- |                          |                                       |
|--------------------------|---------------------------------------|
| a. face externe          | 8. pilier médial (m. oblique ext.)    |
| b. face interne          | 9. m. long adducteur                  |
| 1. lig. pectiné          | 10. m. gracile                        |
| 2. m. pectiné            | 11. sillon obturateur                 |
| 3. lig. lacunaire        | 12. tubercule pubien et lig. inguinal |
| 4. tendon conjoint       | 13. membrane obturatrice              |
| 5. lig. réfléchi         | 14. m. obturateur ext.                |
| 6. m. droit de l'abdomen | 15. m. court adducteur                |
| 7. m. pyramidal          |                                       |

- en haut, le muscle *obturateur externe* ;
- en bas, et d'avant en arrière, les muscles *court adducteur*, *gracile* et *grand adducteur*.

#### d) La face externe du corps de l'ischium

Sur la **tubérosité ischiatique**, ovoïde et rugueuse, s'insèrent, de haut en bas : les *muscles semi-membraneux*, *biceps fémoral* (chef long), *semi-tendineux* et *grand adducteur*.

En avant de la tubérosité ischiatique, s'insèrent les *muscles obturateur externe* et *carré fémoral*.

## C | FACE INTERNE

Elle est divisée en deux parties par une crête courbe, oblique en bas et en avant, la **ligne arquée** de l'ilium<sup>4</sup> (fig. 14.8).

Saillant en avant, elle prolonge le pecten du pubis et donne insertion au *muscle petit psoas*.

4. La **ligne terminale**, constituée de la ligne arquée des iliums, des crêtes pubiennes, du bord antérieur des ailes du sacrum et du promontoire, délimite le détroit supérieur (voir Tome 4).

### 1 | Au-dessus de la ligne arquée, on observe :

#### a) La fosse iliaque, en avant.

C'est une vaste surface triangulaire, concave et lisse, orientée en avant, en haut et en dedans. Elle donne insertion au *muscle iliaque*.

#### b) La face sacro-pelviennne, en arrière. Elle comprend :

- la **surface auriculaire**. En forme de croissant à concavité postéro-supérieure, elle est convexe dans son ensemble<sup>5</sup>. Encroûtée de cartilage, elle s'articule avec la surface semblable du sacrum.

En avant s'insèrent les ligaments sacro-iliaques ventraux ;

- la **tubérosité iliaque**. Saillie irrégulière située au-dessus et en arrière de la surface auriculaire, elle donne insertion :

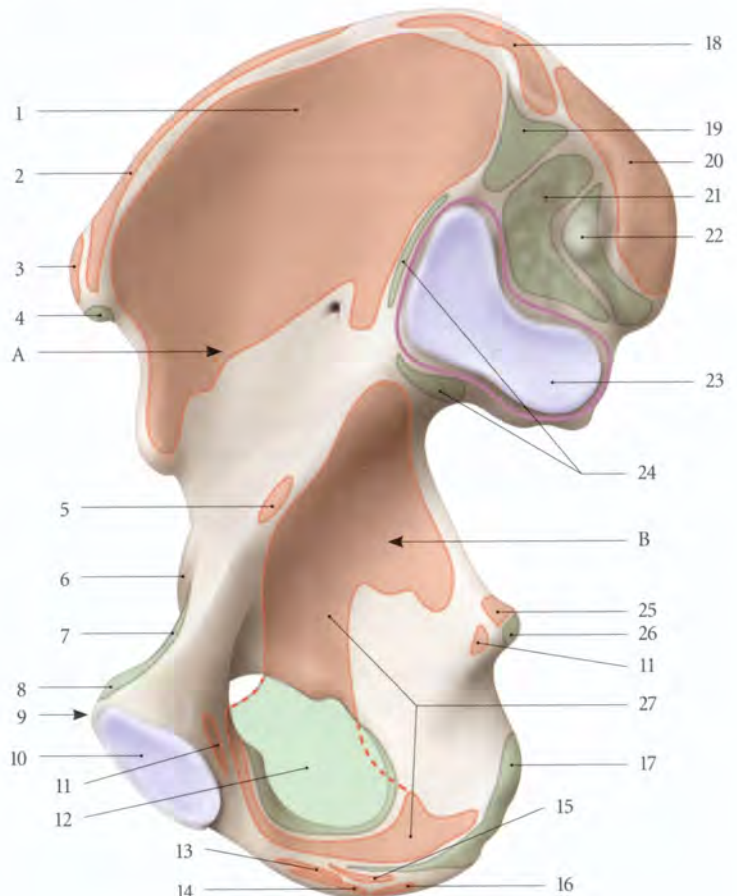
- en haut, au ligament ilio-lombaire,
- en bas, aux ligaments sacro-iliaques interosseux et dorsaux.

5. Chez la femme, elle est souvent circonscrite en avant et en bas par un sillon.

FIG. 14.8. Os coxal (face interne)

#### En violet : capsule articulaire

- A. fosse iliaque
- B. surface quadrilatère
- 1. m. iliaque
- 2. m. transverse
- 3. m. oblique int.
- 4. lig. inguinal
- 5. m. petit psoas et ligne arquée
- 6. éminence ilio-pubienne
- 7. lig. pectiné
- 8. lig. lacunaire
- 9. angle du pubis
- 10. surface symphysaire
- 11. m. élévateur de l'anus
- 12. membrane obturatrice
- 13. corps caverneux
- 14. m. ischio-caverneux
- 15. m. transverse profond
- 16. m. transverse superficiel
- 17. lig. sacro-tubéral
- 18. m. carré des lombes
- 19. lig. ilio-lombaire
- 20. mm. érecteurs du rachis
- 21. lig. sacro-iliaque interosseux
- 22. tubérosité iliaque et liggs. sacro-iliaques dorsaux
- 23. surface auriculaire
- 24. liggs. sacro-iliaques ventraux
- 25. m. coccygien
- 26. lig. sacro-épineux
- 27. m. obturateur int.



## 2 | Au-dessous de la ligne arquée

On note au centre, le foramen obturé.

a) **Au-dessus du foramen obturé**, une surface lisse, la surface quadrilatère, donne insertion au *muscle obturateur interne*.

b) **Près des bords antérieur et inférieur du foramen obturé** s'insèrent le *muscle obturateur externe* et la membrane obturatrice.

c) **Sur la face interne du corps du pubis** s'insère le *muscle élévateur de l'anus*.

d) **Sur la face interne de la branche ischio-pubienne** s'insèrent le *muscle obturateur interne*, le *muscle transverse profond* et le processus falciforme du ligament sacro-tubéral.

## D | BORDS

### 1 | Le bord supérieur ou crête iliaque

a) La crête iliaque décrit :

- dans le plan sagittal, une courbe à convexité supérieure ;
- dans le plan horizontal, une sinuosité concave en dedans, en avant, et convexe en dedans, en arrière.

b) *Elle est épaisse* en avant et en arrière, et donne insertion :

- sur son versant externe, d'avant en arrière, aux *muscles tenseur du fascia lata, oblique externe, grand dorsal et grand fessier* ;
- sur son versant interne, d'avant en arrière, aux *muscles transverse, carré des lombes et érecteur du rachis* ;
- sur son faite, au *muscle oblique interne*.

### 2 | Le bord antérieur (fig. 14.9)

Il est concave en avant et en haut, et présente de haut en bas :

#### a) L'épine iliaque antéro-supérieure

Sur cette saillie s'insèrent :

- le *muscle sartorius*, sur le versant externe ;
- le ligament inguinal, sur l'apex et le versant interne.

#### b) L'épine iliaque antéro-inférieure

Elle fait suite à une petite échancrure. Sur son versant externe s'insèrent le *chef droit du muscle droit fémoral* et le ligament ilio-fémoral, plus bas.

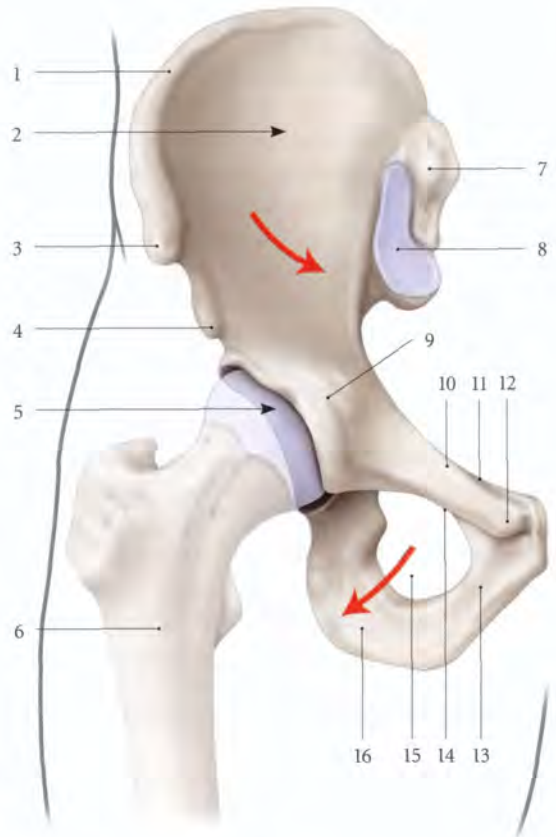


FIG. 14.9. Os coxal (vue antérieure)

- |                              |                           |
|------------------------------|---------------------------|
| 1. crête iliaque             | 9. éminence ilio-pectinée |
| 2. fosse iliaque             | 10. branche sup. du pubis |
| 3. épine iliaque antéro-sup. | 11. pecten du pubis       |
| 4. épine iliaque antéro-inf. | 12. tubercule du pubis    |
| 5. acétabulum                | 13. branche inf. du pubis |
| 6. fémur                     | 14. crête obturatrice     |
| 7. tubérosité iliaque        | 15. foramen obturé        |
| 8. surface auriculaire       | 16. branche de l'ischium  |

### c) L'échancrure du muscle ilio-pectinas

### d) L'éminence ilio-pubienne

C'est une saillie, large et mousse.

### e) Le pecten du pubis

Sur cette crête s'insèrent :

- le ligament pectiné, latéralement ;
- le ligament lacunaire, médialement.

### 3 | Le bord postérieur (fig. 14.10)

Il est irrégulier, et présente de haut en bas :

#### a) L'épine iliaque postéro-supérieure

Cette saillie est suivie d'une petite échancrure.

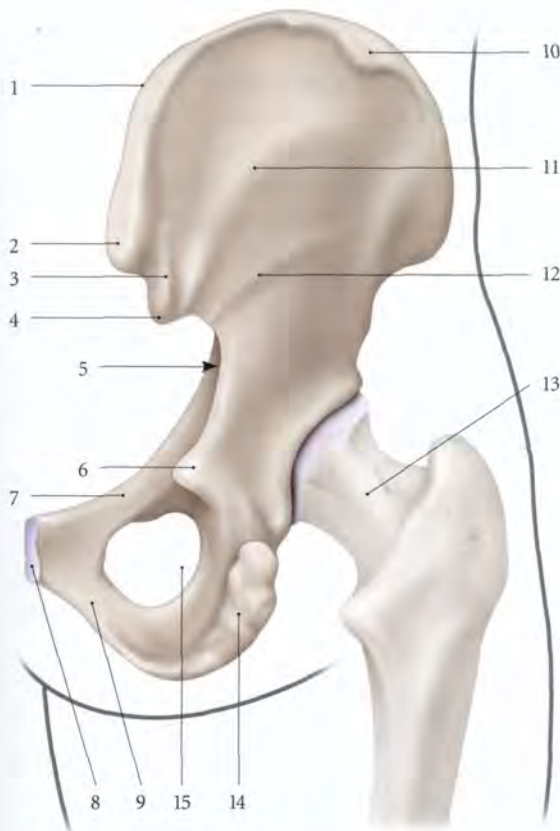


FIG. 14.10. Os coxal (vue postérieure)

- |                                |                            |
|--------------------------------|----------------------------|
| 1. crête iliaque               | 9. branche inf. du pubis   |
| 2. épine iliaque postéro-sup.  | 10. tubercule iliaque      |
| 3. ligne glutéale post.        | 11. ligne glutéale ant.    |
| 4. épine iliaque postéro-inf.  | 12. ligne glutéale inf.    |
| 5. grande incisure ischiatique | 13. col du fémur           |
| 6. épine ischiatique           | 14. tubérosité ischiatique |
| 7. branche sup. du pubis       | 15. foramen obturé         |
| 8. surface symphysaire         |                            |

#### b) L'épine iliaque postéro-inférieure

Sur le versant externe de cette saillie s'insère le ligament sacro-tubéral.

#### c) La grande incisure ischiatique

Cette échancrure profonde est traversée par le muscle piriforme.

#### d) L'épine ischiatique

Sur cette saillie pointue s'insèrent :

- le ligament sacro-épineux, sur l'apex ;
- le muscle jumeau supérieur, sur la face externe ;
- les muscles coccygien et élévateur de l'anus, sur la face interne.

#### e) La petite incisure ischiatique

Cette échancrure est traversée par le muscle obturateur interne.

#### f) La tubérosité ischiatique

Elle donne insertion au muscle jumeau inférieur et au ligament sacro-tubéral.

### 4 | Le bord inférieur

Oblique en bas et en arrière, il présente :

a) **Dans le segment antérieur**, la surface symphysaire. Ovale, elle est encroûtée de cartilage et s'articule avec son homologue pour former l'arcade pubienne.

b) **Dans le segment postérieur** s'insèrent le corps caverneux, les muscles ischio-caverneux et transverse superficiel.

## E | ANGLES

### 1 | L'angle antéro-supérieur

Il correspond à l'épine iliaque antéro-supérieure.

### 2 | L'angle postéro-supérieur

Il correspond à l'épine iliaque postéro-supérieure.

### 3 | L'angle inféro-postérieur

Il correspond à la tubérosité ischiatique.

### 4 | L'angle inféro-antérieur

Il correspond à l'angle du pubis.

## F | FORAMEN OBTURÉ

Circonscrit par le pubis et l'ischium, c'est un orifice plus grand chez la femme. Il est ovalaire chez la femme et légèrement triangulaire chez l'homme. Il présente :

- sur son bord inférieur, près du sillon obturateur, le **tubercule obturateur antérieur** ;
- sur son bord supérieur, en regard de l'incisure acétabulaire, le **tubercule obturateur postérieur**.

Il est fermé par la **membrane obturatrice** (voir p. 395).

## G | STRUCTURE

L'os coxal est constitué d'os compact recouvrant de l'os spongieux, qui s'organise en trabécules osseuses. Sous l'effet des contraintes subies par l'os coxal, ces trabécules se disposent selon deux systèmes, principal et secondaire.

## 1 | Le système principal (fig. 14.11)

Il transmet les pressions à partir des centres alaires du sacrum. Il est formé d'un double système arciforme s'entrecroisant dans l'aile iliaque et s'appuyant sur deux épaissements de lames osseuses compactes : les éperons ischiatique et arqué.

a) De l'éperon ischiatique partent les trabécules ischiatiques qui se prolongent par les trabécules céphalo-diaphysaires du fémur.

b) De l'éperon arqué partent les trabécules arquées qui se continuent par les trabécules céphalo-cervicales du fémur.

## 2 | Le système secondaire

Il est constitué par :

### a) Les trabécules ilio-ischiatiques

Elles partent de l'éperon ischiatique, descendent dans le corps de l'ischium et atteignent la tubérosité ischiatique. Elles supportent le poids du corps en position assise.

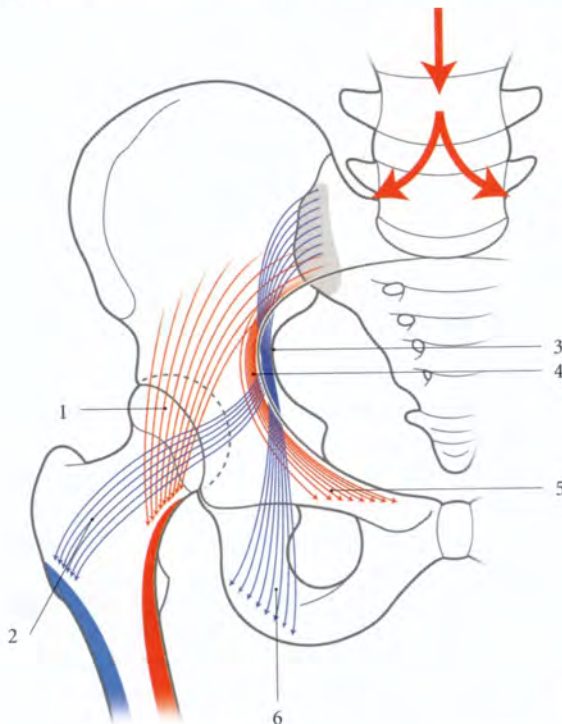


FIG. 14.11. Directions principales des trabécules osseuses (vue antérieure)

- |                                    |                                 |
|------------------------------------|---------------------------------|
| 1. trabécules céphalo-cervicales   | 4. éperon arqué                 |
| 2. trabécules céphalo-diaphysaires | 5. trabécules ilio-pubiennes    |
| 3. éperon ischiatique              | 6. trabécules ilio-ischiatiques |

### b) Les trabécules ilio-pubiennes

Issues de l'éperon arqué, elles s'engagent dans la branche supérieure du pubis. Elles forment un angle de 60° avec la précédente.

Entre ces deux systèmes trabéculaires siège la zone de faiblesse de l'os au cours des fractures.

## H | OSSIFICATION (fig. 14.12)

### 1 | Les trois points d'ossification primaire

Ils sont destinés à l'ilium, à l'ischium et au pubis (2<sup>e</sup> au 5<sup>e</sup> mois).

### 2 | Les points d'ossification secondaires

Ils sont affectés à la crête iliaque, l'épine iliaque antéro-inférieure, l'épine ischiatique, la tubérosité de l'ischium, l'angle du pubis, au tubercule du pubis et à l'acétabulum.

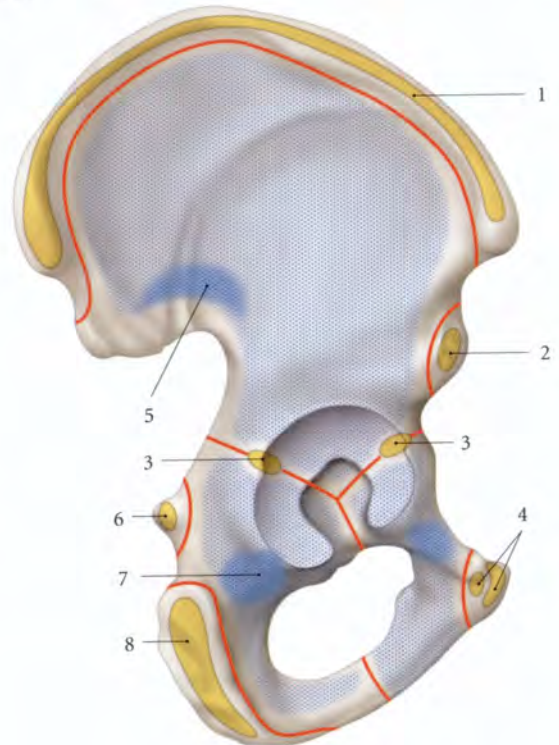


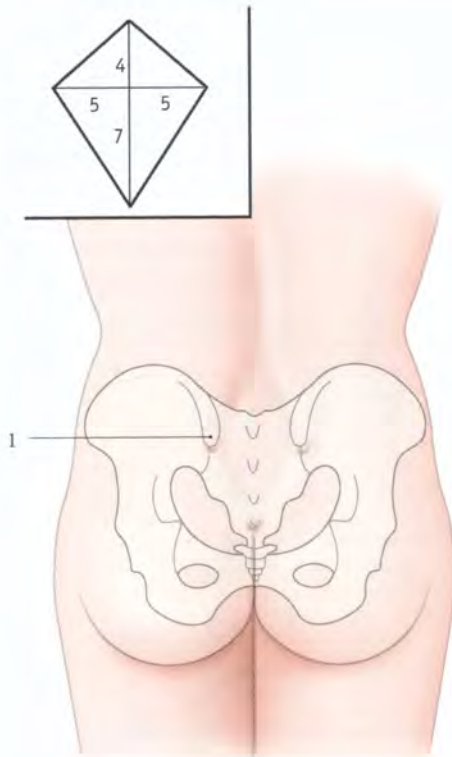
FIG. 14.12. Ossification de l'os coxal

En bleu : point d'ossification primaire  
En jaune : point d'ossification secondaire  
En rouge : ligne épiphysaire

- |                              |                           |
|------------------------------|---------------------------|
| 1. crête iliaque             | 5. corps de l'ilium       |
| 2. épine iliaque antéro-inf. | 6. épine ischiatique      |
| 3. points de l'acétabulum    | 7. corps de l'ischium     |
| 4. points pubiens            | 8. tubérosité ischiatique |

**I | PALPATION**

- Les **épinos iliaques antéro-supérieures** sont facilement palpables, et tout particulièrement chez la femme dont l'aile iliaque est plus déjetée en dehors.
- Les **crêtes iliaques** se palpent d'avant en arrière en partant des épinos iliaques antéro-supérieures.



- Les **épinos iliaques postéro-supérieures** sont palpables dans les fossettes latérales du losange de Michaelis (fig. 14.13).
- Les **tubérosités ischiatiques**, sur lesquelles repose le poids du corps, sont facilement palpables lorsque la cuisse est fléchie, donc en position assise et en position périnéale (fig. 14.14).
- Les **épinos ischiatiques** sont bien palpés au cours du toucher vaginal ou du toucher rectal.

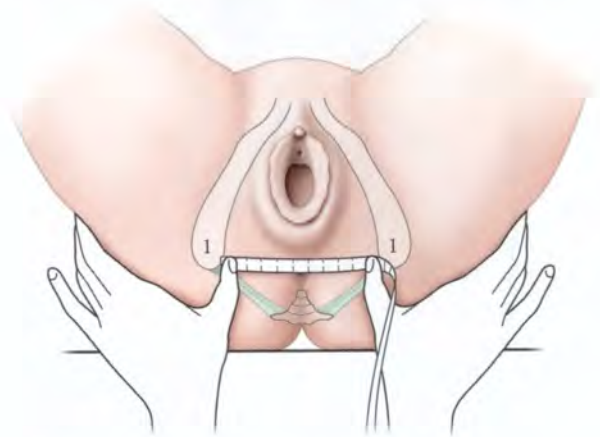


FIG. 14.14. Mesure du diamètre bitubéral ischiatique

1. tubérosité ischiatique

FIG. 14.13. Losange de Michaelis

Cartouche : mesures en cm

1. épine iliaque postéro-supérieure

**14.2 FÉMUR**

Le fémur est l'os de la cuisse. C'est un os long qui s'articule avec l'os coxal, en haut, le tibia et la patella, en bas (fig. 14.15).

Les fractures du fémur sont très fréquentes et graves.

Le fémur présente une diaphyse et deux épiphyses, proximale et distale.

**A | DIAPHYSE (OU CORPS)**

Prismatique triangulaire, elle est incurvée en avant et possède :

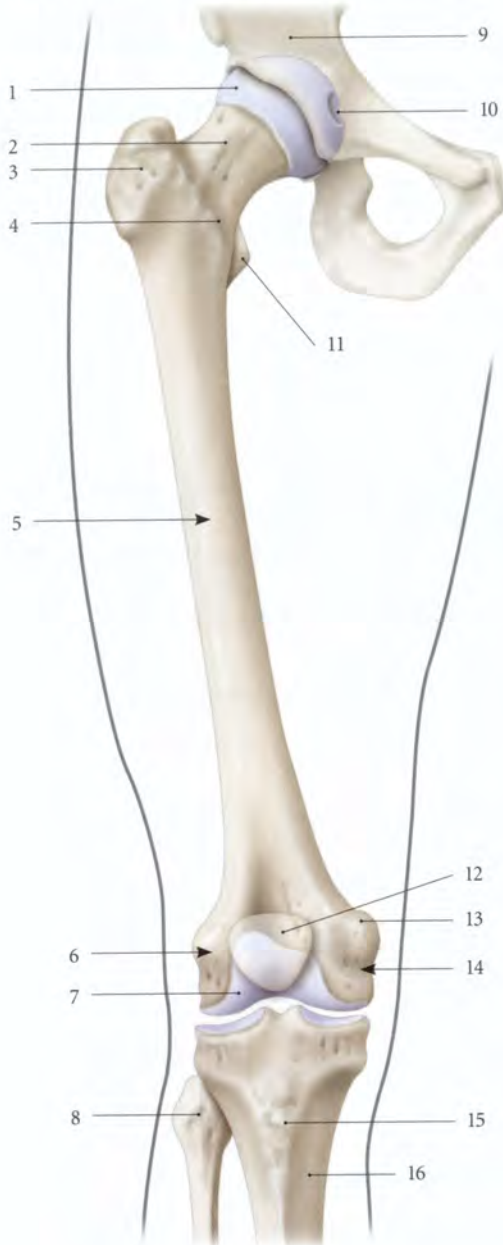
- trois faces : antérieure, postéro-latérale et postéro-médiale ;
- trois bords : latéral, médial et postérieur.

**1 | Face antérieure (fig. 14.16)**

Lisse et convexe, elle donne insertion au *muscle vaste intermédiaire* et au *muscle articulaire du genou*.

## 2 | Facés postéro-latérale et postéro-médiale

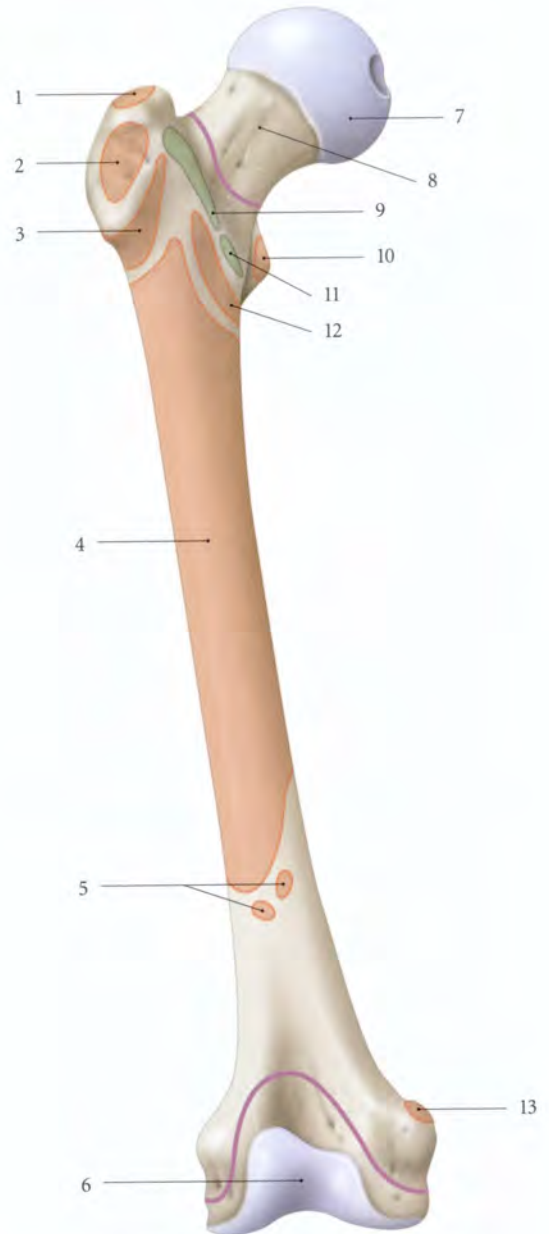
Lisses, elles sont concaves et larges à leur partie moyenne mais convexes et étroites à leurs extrémités.



**FIG. 14.15. Fémur in situ** (vue antérieure)

- |                              |                              |
|------------------------------|------------------------------|
| 1. tête fémorale             | 9. os coxal                  |
| 2. col                       | 10. fovéa capitis            |
| 3. grand trochanter          | 11. petit trochanter         |
| 4. ligne intertrochantérique | 12. patella                  |
| 5. corps du fémur            | 13. tubercule de l'adducteur |
| 6. condyle latéral du fémur  | 14. condyle médial           |
| 7. surface patellaire        | 15. tubérosité du tibia      |
| 8. fibula                    | 16. tibia                    |

Sur la face postéro-latérale s'insère le muscle *vaste intermédiaire*.



**FIG. 14.16. Fémur** (vue antérieure)

**En violet : capsule articulaire**

- |                           |   |
|---------------------------|---|
| 1. m. piriforme           | 8. col  |
| 2. m. petit fessier       | 9. ligne intertrochantérique et lig. ilio-fémoral |
| 3. m. vaste latéral       | 10. m. grand psoas                                |
| 4. m. vaste intermédiaire | 11. lig. pubo-fémoral                             |
| 5. m. artulaire du genou  | 12. m. vaste médial                               |
| 6. surface patellaire     | 13. m. grand adducteur                            |
| 7. tête                   |   |

### 3 | Bords latéral et médial

Arrondis et peu marqués, ils donnent insertion au *muscle vaste intermédiaire*.

### 4 | Bord postérieur ou ligne âpre (fig. 14.17)

Il est très saillant et rugueux.

a) La *partie moyenne* présente le foramen nourricier et deux crêtes :

- sur la *crête médiale* et sur son versant médial s'insère le muscle *vaste médial*;

- sur la *crête latérale* s'insère le *chef court du biceps*. Sur son versant latéral s'attache le *muscle vaste latéral*;
- dans l'*interstice des crêtes* s'insèrent les muscles *long adducteur*, médialement, et *grand adducteur*, latéralement.

b) La *partie supérieure* comporte trois crêtes divergentes :

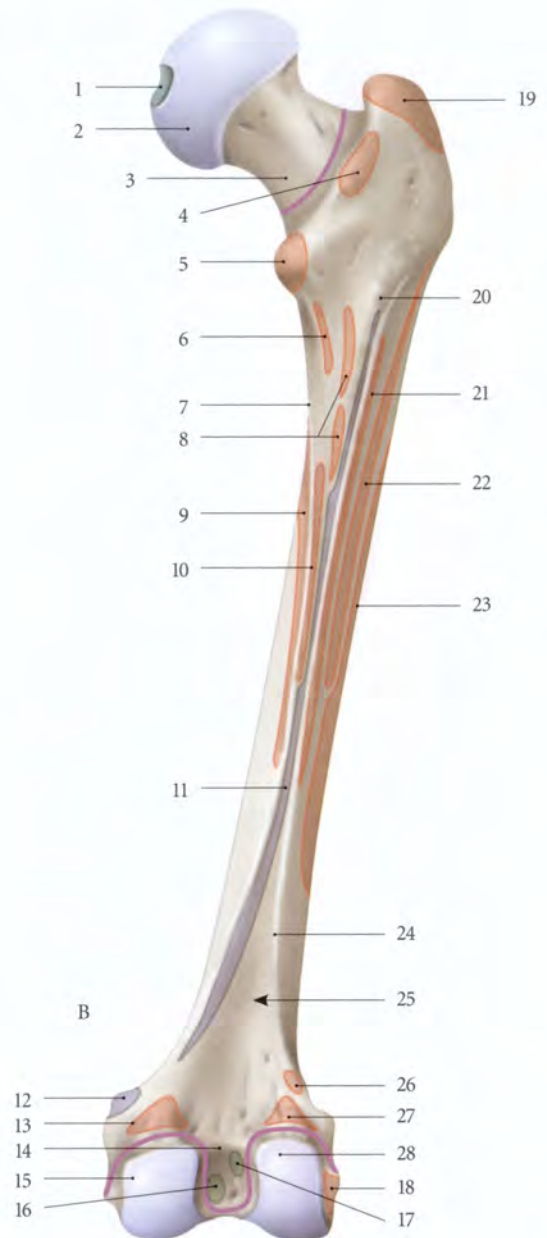
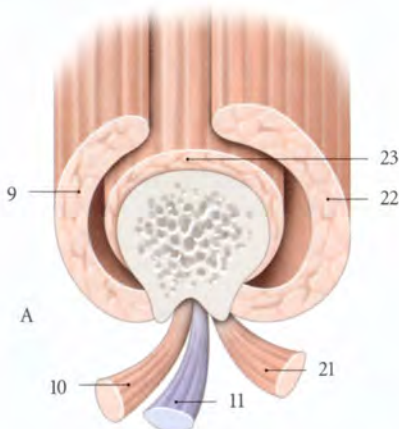
- la *ligne spirale*, prolongement de la lèvre médiale, contourne le col chirurgical pour se terminer sous la ligne intertrochantérique. S'y insère le *muscle vaste médial*;

FIG. 14.17. Fémur

En violet : capsule articulaire

- A. insertions musculaires sur la ligne âpre  
B. vue postérieure

- |  |  |
|--|--|
| 1. fovéa capitis et lig. de la tête fémorale                           | 14. ligne intercondyloire  |
| 2. tête  | 15. condyle médial   |
| 3. col   | 16. lig. croisé post.  |
| 4. crête intertrochantérique et m. carré fémoral                       | 17. lig. croisé ant.   |
| 5. m. grand psoas  | 18. m. poplité   |
| 6. ligne et m. pectinés  | 19. m. moyen fessier   |
| 7. ligne spirale   | 20. tubérosité glutéale et m. grand fessier                              |
| 8. m. court adducteur  | 21. m. biceps fémoral (chef court)                                       |
| 9. m. vaste médial   | 22. m. vaste latéral   |
| 10. m. long adducteur  | 23. m. vaste intermédiaire   |
| 11. m. grand adducteur et ligne supracondyloire médiale                | 24. ligne supracondyloire latérale                                       |
| 12. tubercule de l'adducteur et m. grand adducteur                     | 25. surface poplitée   |
| 13. tubercule supracondyloire médial et m. gastrocnémien (chef médial) | 26. m. plantaire   |
|  | 27. tubercule supracondyloire latéral et m. gastrocnémien (chef latéral) |
|  | 28. condyle latéral  |

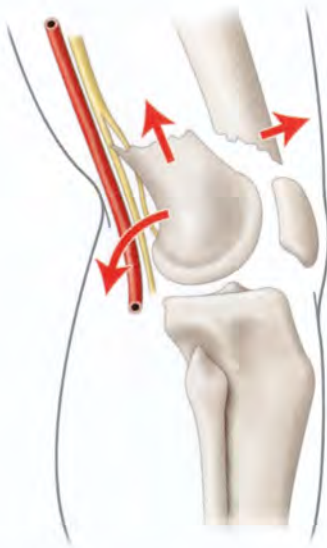


- la **ligne pectinée** rejoint le petit trochanter et donne insertion au **muscle pectiné**;
- la **tubérosité glutéale**<sup>6</sup>, prolongement de la lèvre latérale, rejoint le grand trochanter. S'y insère le **muscle grand fessier**.  
Entre la ligne pectinée et la tubérosité glutéale s'insèrent les **muscles grand et court adducteurs**.

c) **La partie inférieure** comporte deux crêtes divergentes, les lignes supracondyliques médiale et latérale qui limitent la **surface poplitée** :

- la **ligne supracondylienne médiale** se termine par le **tubercule de l'adducteur**. Sur la ligne et le tubercule s'insère le **muscle grand adducteur**;
- la **ligne supracondylienne latérale** se termine sur l'épicondyle latéral.  
Près de l'extrémité de la ligne supracondylienne latérale s'insère le **muscle plantaire**.

La surface poplitée répond aux vaisseaux poplités et aux nerfs tibial et fibulaire commun qui peuvent être lésés dans les fractures supracondyliques (fig. 14.18).



**FIG. 14.18.** Fracture supracondylienne et lésion vasculo-nerveuse

→ déplacement des os

6. Son extrémité supérieure peut être marquée par une saillie inconstante, le **troisième trochanter**.

## B | ÉPIPHYSE PROXIMALE

Irrégulière, elle comprend : la tête fémorale, le col<sup>7</sup> du fémur et le grand et le petit trochanter, unis par la ligne et la crête intertrochantériques.

### 1 | Tête fémorale (fig. 14.19)

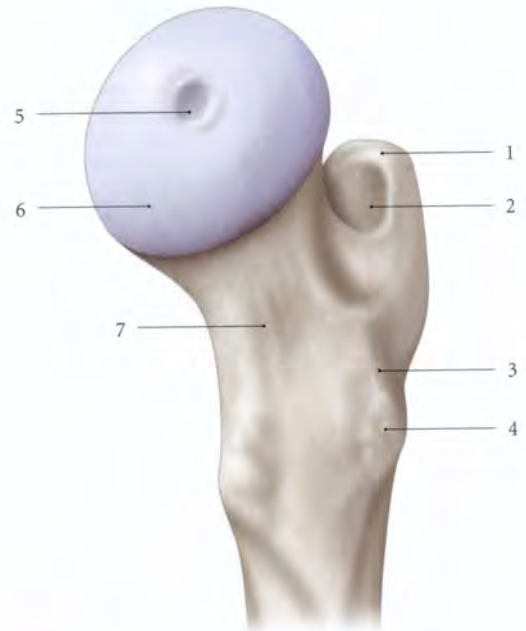Saillie articulaire lisse, elle correspond aux deux tiers d'une sphère de 25 mm de rayon. Elle regarde médialement, en haut et légèrement en avant.

Elle présente, au-dessous et en arrière de son centre, une dépression dénudée de cartilage, la **fovéa capitis**, dans laquelle s'insère le **ligament de la tête fémorale**.

### 2 | Col fémoral (fig. 14.20)

Situé entre la tête et les trochanters, il est cylindrique et aplati d'avant en arrière. Il s'élargit latéralement.

- a) **Son grand axe**, identique à celui de la tête, forme :
- avec l'axe de la diaphyse, un angle de 125°, l'**angle d'inclinaison**<sup>8</sup>;



**FIG. 14.19.** Épiphyse proximale du fémur (vue postéro-médiale)

- |                              |                  |
|------------------------------|------------------|
| 1. grand trochanter          | 5. fovea capitis |
| 2. fosse trochantérique      | 6. tête          |
| 3. crête intertrochantérique | 7. col           |
| 4. petit trochanter          |                  |

7. Ancien : col anatomique par opposition au col chirurgical situé entre diaphyse et épiphyse proximale.  
8. Cet angle est plus ouvert chez le nouveau-né.

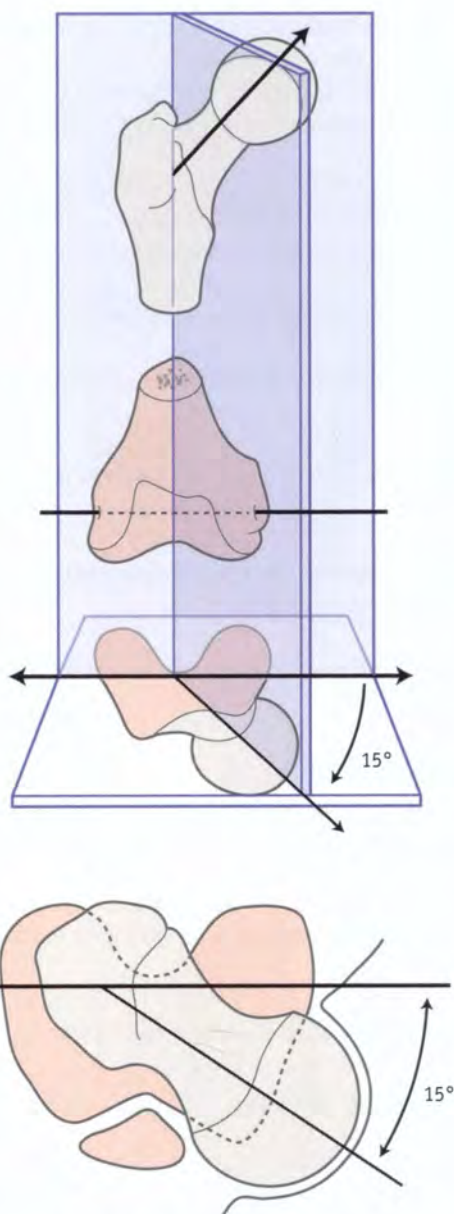


FIG. 14.20. Angle de déclinaison du fémur

La coxa-vara correspond à la fermeture de cet angle, la coxa-valga, à son ouverture (fig. 14.21).

- avec le grand axe de l'épiphyse distale, un angle de  $15^\circ$  ouvert médialement et en avant, l'**angle de déclinaison**<sup>9</sup>.

9. Ou de torsion; il est plus ouvert chez le nouveau-né.

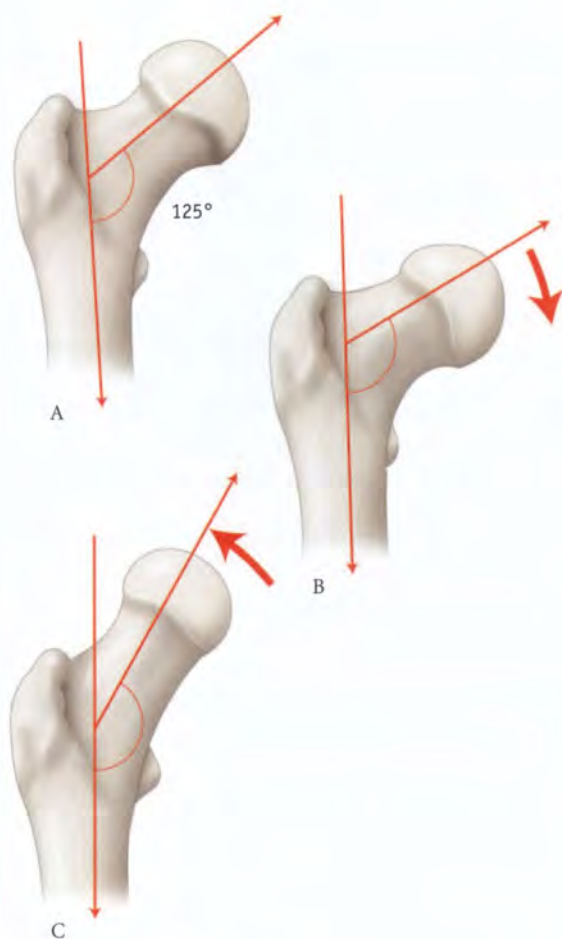


FIG. 14.21. Angle d'inclinaison

A. axe normal

B. coxa-vara

C. coxa-valga

**b) Sa face antérieure**, presque plane, est limitée latéralement par la **ligne intertrochantérique**<sup>10</sup> sur laquelle s'insère le ligament ilio-fémoral.

**c) Sa face postérieure** est convexe verticalement et limitée latéralement par la **crête intertrochantérique**; sur son versant latéral s'insère le **muscle carré fémoral**.

**d) Son bord supérieur** est presque horizontal et court.

**e) Son bord inférieur**, concave en bas, est très oblique et plus long.

À la radiographie, il est normalement en continuité avec la crête obturatrice : c'est le cintre cervico-obturateur.

10. Son extrémité supérieure, parfois saillante, forme le tubercule prétréchantérique (inconstant).

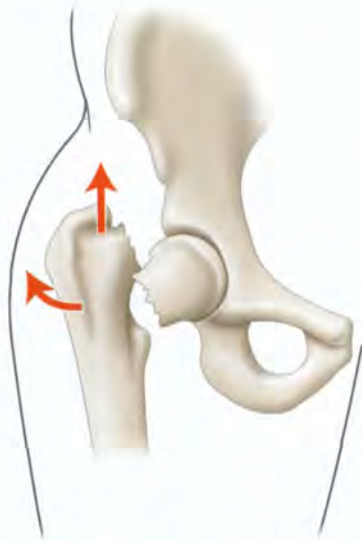

FIG. 14.22. Fracture du col du fémur

→ déplacement des os

f) **Sur le col**, près de la ligne et de la crête trochantériques s'insère la capsule articulaire.

La fracture du col, très fréquente, est grave car elle met en jeu le pronostic fonctionnel du membre inférieur (fig. 14.22).

### 3 | Grand trochanter (fig. 14.23)

Cette éminence quadrangulaire supéro-latérale présente :

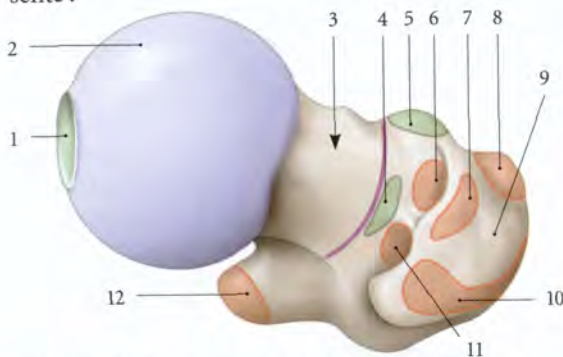


FIG. 14.23. Épiphyse proximale du fémur (vue supérieure)

En violet : capsule articulaire

- |  |  |
|--|--|
| 1. fovéa capitis et lig. de la tête fémorale | 7. m. piriforme                                |
| 2. tête fémorale                             | 8. m. petit fessier                            |
| 3. col                                       | 9. grand trochanter                            |
| 4. lig. ischio-fémoral                       | 10. m. moyen fessier                           |
| 5. lig. ilio-fémoral                         | 11. fosse trochantérique et m. obturateur ext. |
| 6. mm. obturateur int. et jumeaux            | 12. petit trochanter et m. grand psoas         |

a) **Une face latérale**, convexe. Sur sa partie moyenne s'insère le *muscle moyen fessier*. Au-dessus et au-dessous de cette insertion, l'os répond aux bourses trochantériques des *muscles moyen et grand fessiers*.

b) **Une face médiale** présentant une excavation, la fosse trochantérique, lieu d'insertion du *muscle obturateur externe*. Au-dessus et en avant de la fosse s'insèrent les *muscles obturateur interne et jumeaux*.

c) **Un bord supérieur**, horizontal, où s'insère le *muscle piriforme*.

d) **Un bord antérieur**, large, où s'insère le *muscle petit fessier*.

e) **Un bord postérieur** saillant, qui se continue avec la crête intertrochantérique.

f) **Un bord inférieur**, rugueux, donnant insertion au *muscle vaste latéral*.

### 4 | Petit trochanter (fig. 14.24)

Cette éminence conique, postéro-médiale et inférieure, présente :

a) **Une base** d'où partent la crête intertrochantérique, vers le grand trochanter, et la ligne pectinée, vers la ligne âpre.

b) **Un apex** où s'insère le *muscle grand psoas*.

### C | ÉPIPHYSE DISTALE (fig. 14.25 et 14.26)

Volumineuse et irrégulière, elle est plus étendue transversalement. Sa face postérieure, saillante, est divisée par la *fosse intercondyloire* en *deux condyles*, médial et latéral.

Le condyle médial, plus étroit, est déjeté médialement par rapport à l'axe du fémur.

#### 1 | Face antérieure

Elle est occupée par la *surface patellaire* qui s'articule avec la patella. Elle est formée :

- d'une dépression verticale se terminant en bas dans la fosse intercondyloire ;
- de deux facettes inclinées vers la dépression, la facette latérale étant plus large.

Elle se continue en arrière avec les surfaces articulaires des condyles.

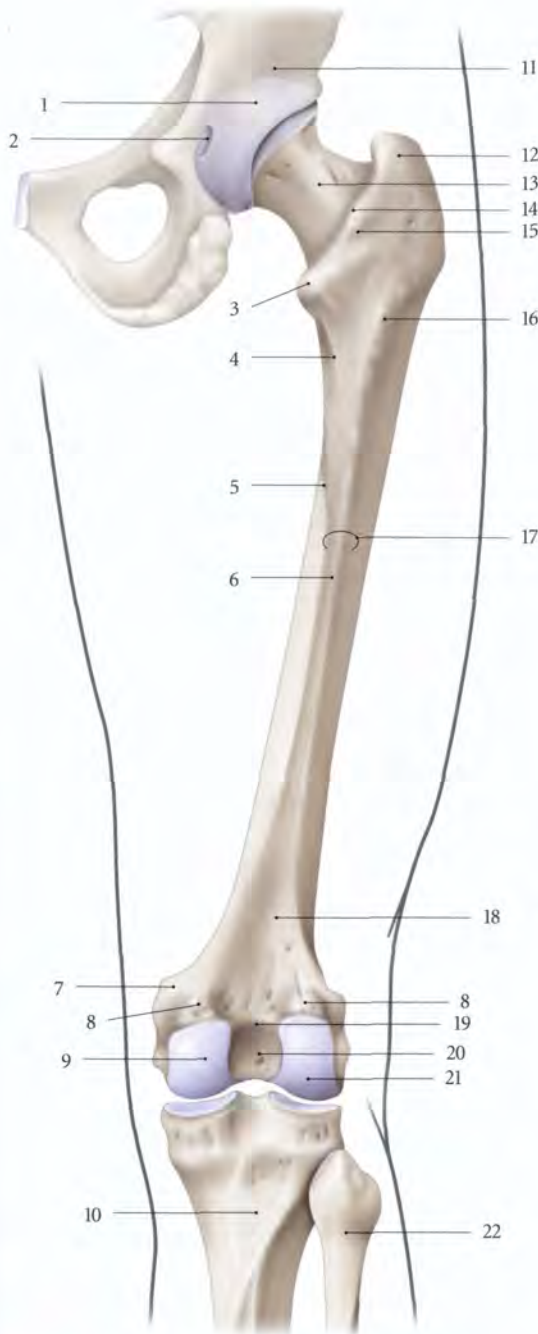


FIG. 14.24. Fémur in situ (vue postérieure)

- |                               |                               |
|-------------------------------|-------------------------------|
| 1. tête                       | 12. grand trochanter          |
| 2. fovéa capitis              | 13. col                       |
| 3. petit trochanter           | 14. crête intertrochantérique |
| 4. ligne pectinée             | 15. tubercule carré           |
| 5. ligne spirale              | 16. tubérosité glutéale       |
| 6. foramen nourricier         | 17. ligne âpre                |
| 7. tubercule de l'adducteur   | 18. surface poplitée          |
| 8. tubercule supracondyalaire | 19. ligne intercondyalaire    |
| 9. condyle médial             | 20. fosse intercondyalaire    |
| 10. tibia                     | 21. condyle latéral           |
| 11. os coxal                  | 22. fibula                    |

À distance de la surface patellaire s'insère la capsule articulaire.

## 2 | Faces inférieure et postérieure

Elles comportent la fosse intercondyalaire et les surfaces articulaires des condyles fémoraux qui s'articulent avec le tibia.

**a) Les surfaces articulaires des condyles** sont en continuité avec la surface patellaire. Les surfaces condyliques et patellaire décrivent une spirale.

Le rayon de courbure de cette spirale décroît d'avant en arrière de 50 mm à 17 mm (fig. 14.27).

La capsule s'insère près des surfaces articulaires.

**b) La fosse intercondyalaire**, profonde et ouverte en arrière, est limitée, en haut, par la ligne intercondyalaire.

- Sur la partie postérieure de sa paroi latérale s'insère le **ligament croisé antérieur**.
- Sur la partie antérieure de sa paroi médiale s'insère le **ligament croisé postérieur**.

**c) Les tubercules supracondyliques médial et latéral**, situés au-dessus des surfaces articulaires des condyles, donnent insertion, respectivement, au chef médial et au chef latéral du muscle gastrocnémien.

## 3 | Face latérale

Elle présente dans sa partie moyenne une saillie osseuse, l'épicondyle latéral, sur lequel s'insère le **ligament collatéral fibulaire**.

**a) Au-dessus de l'épicondyle latéral** s'insère le chef latéral du **muscle gastrocnémien**.

**b) Au-dessous de l'épicondyle latéral** se situe la **fossette poplitée** où s'insère le **muscle poplité**. Cette fossette se prolonge en avant, le long du bord inférieur, par le **sillon poplité**. Sur le bord supérieur du sillon et de la fossette s'insère la capsule articulaire.

## 4 | Face médiale

Elle présente dans sa partie moyenne une saillie osseuse, l'épicondyle médial, sur lequel s'insère le **ligament collatéral tibial**.

**a) Au-dessus de l'épicondyle médial** s'insère le chef médial du **muscle gastrocnémien**.

**b) La capsule articulaire** s'insère entre l'épicondyle médial et la surface articulaire.

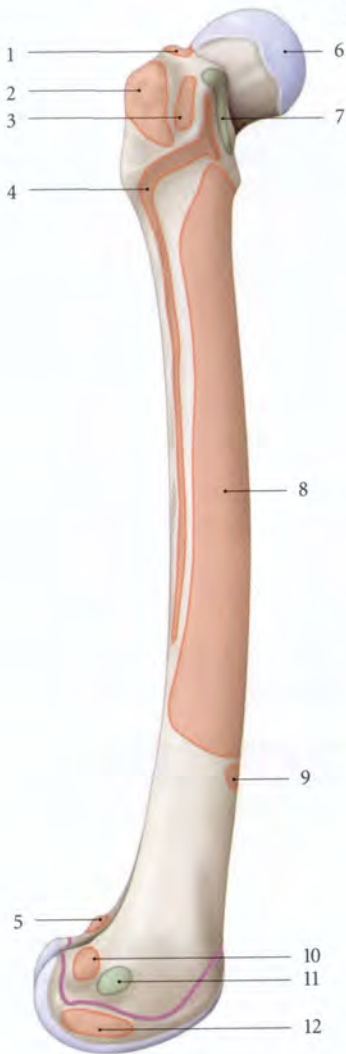


FIG. 14.25. Fémur (vue latérale)

## En violet : capsule

1. m. piriforme
2. m. moyen fessier
3. m. petit fessier
4. m. vaste latéral
5. tubercule de l'adducteur et m. grand adducteur
6. tête
7. lig. ilio-fémoral
8. m. vaste intermédiaire
9. m. artulaire du genou
10. m. gastrocnémien (chef latéral)
11. épicondyle latéral et lig. collatéral fibulaire
12. m. poplité

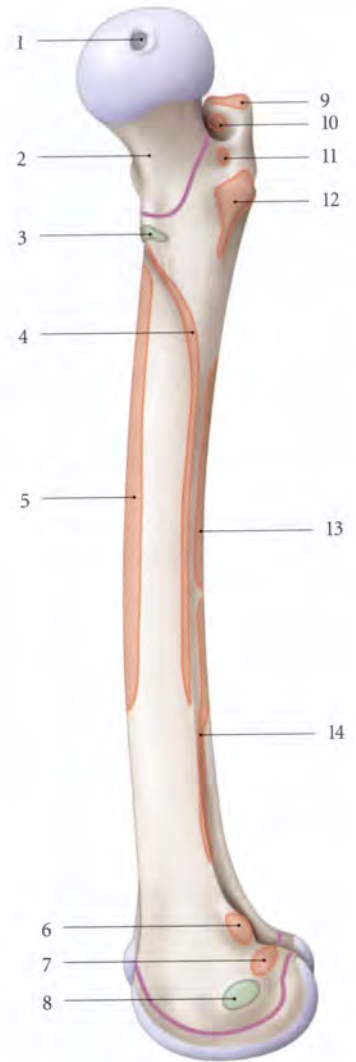


FIG. 14.26. Fémur (vue médiale)

1. fovéa capitis
2. col
3. lig. pubo-fémoral
4. ligne spirale et m. vaste médial
5. m. vaste intermédiaire
6. tubercule de l'adducteur et m. grand adducteur
7. m. gastrocnémien (chef médial)
8. épicondyle médial et lig. collatéral tibial
9. m. piriforme
10. mm. obturateur int. et jumeaux
11. m. obturateur ext.
12. m. grand psoas
13. m. long adducteur
14. m. grand adducteur

5 | La face supérieure est soudée à la diaphyse.

## D | STRUCTURE

1 | La diaphyse est constituée d'un canal médullaire entouré d'os compact épais.

## 2 | L'épiphyse proximale

a) L'os compact superficiel est épais au niveau du bord inférieur du col (fig. 14.28).

b) L'os compact interne ou calcar fémoral forme une lame verticale qui s'élève de la ligne spirale, en avant du petit trochanter pour se perdre en arrière du col.

c) L'os spongieux présente des trabécules qui s'organisent selon deux systèmes (fig. 14.29) :

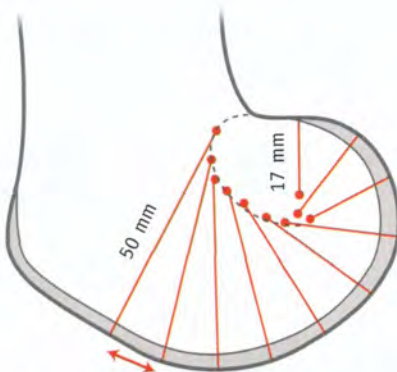


FIG. 14.27. Courbure des condyles fémoraux

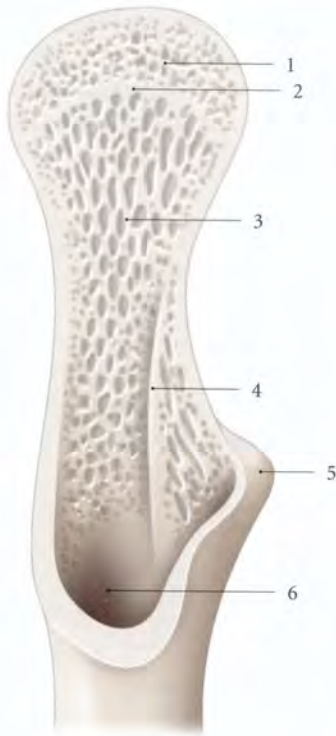

FIG. 14.28. Structure de l'épiphyse proximale du fémur

- |                      |                     |
|----------------------|---------------------|
| 1. tête              | 4. calcar fémoral   |
| 2. ligne épiphysaire | 5. petit trochanter |
| 3. col               | 6. canal médullaire |

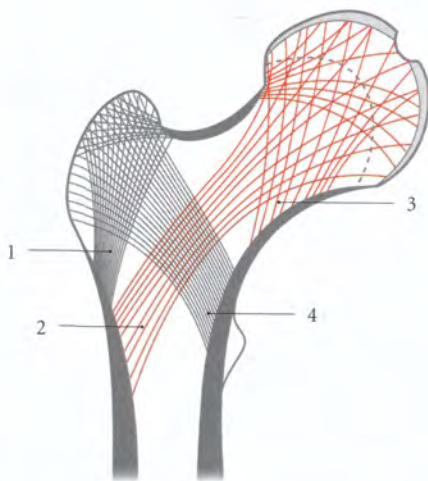


FIG. 14.29. Structure de l'épiphyse proximale

1. trabécules trochantériques
2. trabécules céphalo-diaphysaires
3. trabécules céphalo-cervicales
4. trabécules trochantéro-diaphysaires

- **Un système principal, ogival**, supportant le poids du corps. Il comprend :
  - des trabécules céphalo-diaphysaires partant de la tête et se terminant à la partie latérale de la diaphyse ;
  - des trabécules céphalo-cervicales partant de la tête et s'appuyant sur le bord inférieur du col.
- **Un système accessoire** constitué par :
  - des trabécules trochantéro-diaphysaires. Elles unissent le grand trochanter à la partie médiale de la diaphyse ;
  - des trabécules trochantériques, verticales, propres au grand trochanter.

### 3 | L'épiphyse distale

Elle est formée d'os spongieux aux trabécules verticales et transversales, et d'une mince couche superficielle d'os compact.

## E | OSSIFICATION (fig. 14.30)

### 1 | Le point d'ossification primaire

Il est destiné à la diaphyse (entre le 40<sup>e</sup> et le 45<sup>e</sup> jour *in utero*).

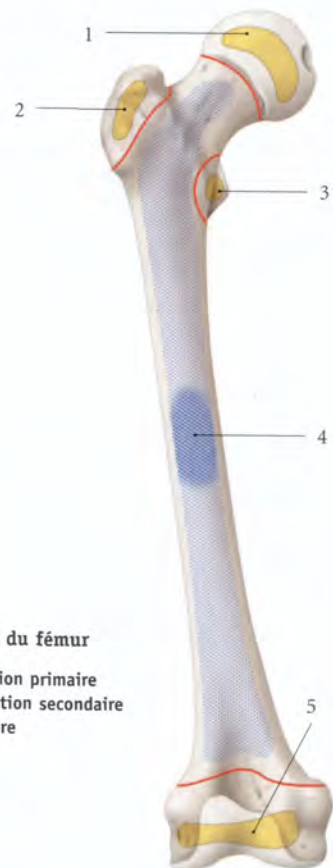


FIG. 14.30. Ossification du fémur

En bleu : point d'ossification primaire  
 En jaune : point d'ossification secondaire  
 En rouge : ligne épiphysaire

1. tête
2. grand trochanter
3. petit trochanter
4. diaphyse
5. condyle

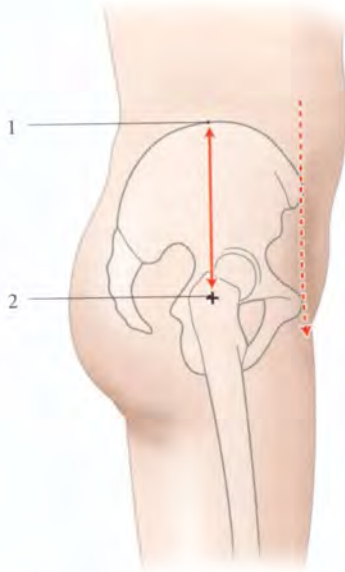


FIG. 14.31. Anatomie de surface de la hanche (vue latérale)

1. milieu de la crête iliaque
2. grand trochanter

## 2 | Les quatre points secondaires

Ils sont affectés à la tête fémorale, au grand trochanter, au petit trochanter et à l'épiphyse distale<sup>11</sup>. Ce dernier point est constant chez le fœtus de 36 semaines d'aménorrhée.

## F | PALPATION (fig. 14.31)

- Le **grand trochanter** correspond au point le plus saillant de la face latérale de la hanche. Il peut être palpé en descendant verticalement de 10 cm environ du milieu de la crête iliaque.
- Les **épicondyles latéral et médial** peuvent être palpés, surtout lorsque le genou est légèrement fléchi.

11. Ancien : point de Béclard.

## 14.3 PATELLA

La patella<sup>12</sup> est un petit os de la région antérieure du genou qui s'articule avec le fémur. Elle est située dans le tendon du quadriceps fémoral (fig. 14.32).

Les fractures de la patella sont fréquentes et résultent souvent d'un traumatisme direct, le genou étant demi-fléchi.

La patella est un os aplati et triangulaire, avec *deux faces*, antérieure et postérieure, *deux bords*, médial et latéral, *une base et un apex*.

## A | FACE ANTÉRIEURE

Convexe et palpable, elle présente de nombreux forams vasculaires et des rugosités longitudinales. Elle répond à l'expansion du tendon du *muscle quadriceps fémoral* dont elle est séparée parfois par la bourse subtendineuse prépatellaire.

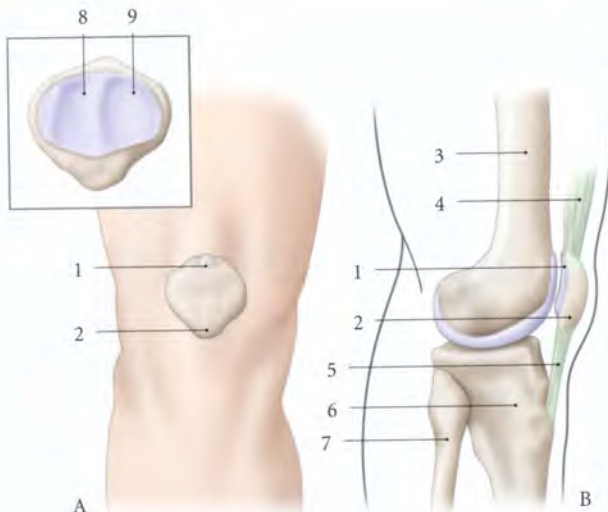


FIG. 14.32. Patella *in situ*

Cartouche : vue postérieure

- A. vue antérieure
- B. vue latérale

1. base
2. apex
3. fémur
4. tendon du quadriceps fémoral
5. lig. patellaire
6. tibia
7. fibula
8. surface fémorale médiale
9. surface fémorale latérale

12. Ancien : rotule.

## B | FACE POSTÉRIURE (fig. 14.33)

### 1 | La partie supérieure

Elle est occupée par la *surface articulaire fémorale*. Elle répond à la surface patellaire du fémur et comprend :

- une crête mousse verticale en rapport avec le sillon de la surface patellaire ;
- deux facettes concaves, médiale et latérale ; la facette latérale étant plus large et excavée.

La facette médiale présente une petite dépression supéro-médiale qui entre en contact avec le condyle médial du fémur, lors de la flexion extrême de la jambe.

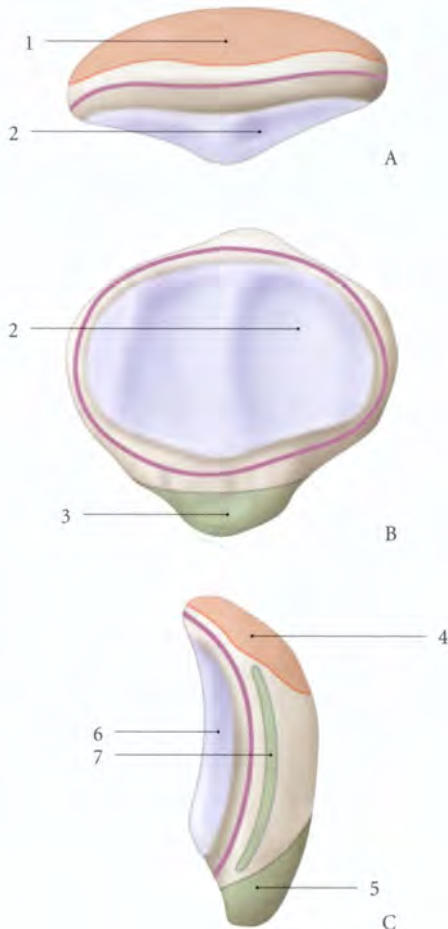


FIG. 14.33. Patella

En violet : capsule articulaire

- |                                 |                                 |
|---------------------------------|---------------------------------|
| A. vue supérieure               | 3. apex et lig. patellaire      |
| B. vue postérieure              | 4. tendon du quadriceps fémoral |
| C. vue latérale                 | 5. lig. patellaire              |
| 1. quadriceps fémoral           | 6. surface articulaire fémorale |
| 2. surface articulaire fémorale | 7. rétinaculum patellaire lat.  |

### 2 | La partie inférieure

Rugueuse, elle donne insertion à la capsule et répond au corps adipeux infrapatellaire.

## C | BORDS MÉDIAL ET LATÉRAL

Étroits, ils convergent en bas et donnent chacun insertion aux *rétinaculum patellaires latéral et médial* correspondants et à la capsule articulaire.

## D | BASE

Triangulaire à sommet postérieur, elle donne insertion en avant, au *tendon du quadriceps fémoral*, et en arrière, près de la surface articulaire, à la capsule articulaire.

## E | APEX

Situé au-dessus de l'interligne articulaire du genou, il donne insertion au *ligament patellaire*.

## F | STRUCTURE

Il est constitué d'os spongieux recouvert d'une mince couche d'os compact.

## G | OSSIFICATION

Elle procède le plus souvent d'un point d'ossification qui apparaît à la fin de la 2<sup>e</sup> année, voire de la 3<sup>e</sup> ou 4<sup>e</sup> année ; parfois de deux points distincts qui fusionnent habituellement<sup>13</sup>.

## H | PALPATION

La patella, qui est sous-cutanée, est facilement palpable.

Elle est saillante lorsque le genou est fléchi et mobilisable lorsque le genou est en extension.

La recherche du choc patellaire permet de déceler la présence d'un épanchement liquidien articulaire (fig. 14.34).

13. L'absence de fusion de ces points donne une patella bipartite.

## 14.4 FABELLAS

La fabella est un os sésamoïde pair du genou. Elles sont situées à la face dorsale de l'articulation du genou, en regard des condyles fémoraux (fig. 14.35).

### A | LA FABELLA LATÉRALE

Elle est constante et incluse dans le ligament poplitée oblique. Son ossification n'apparaît que tardivement (12-15 ans).

### B | LA FABELLA MÉDIALE

Elle est inconstante et exceptionnelle.

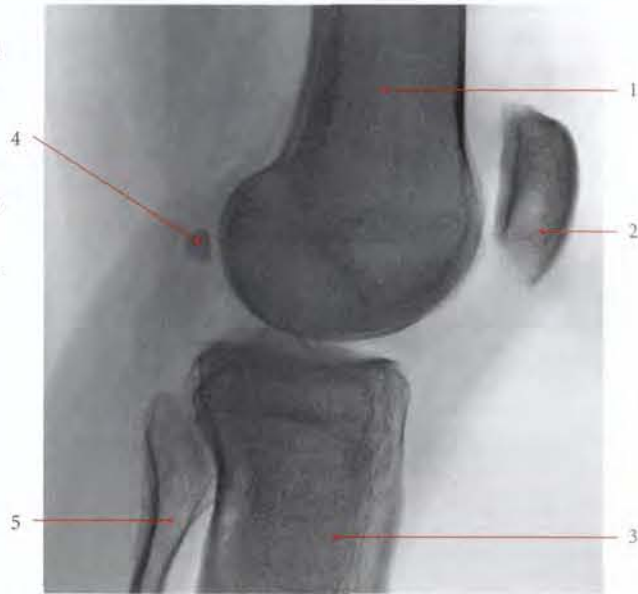
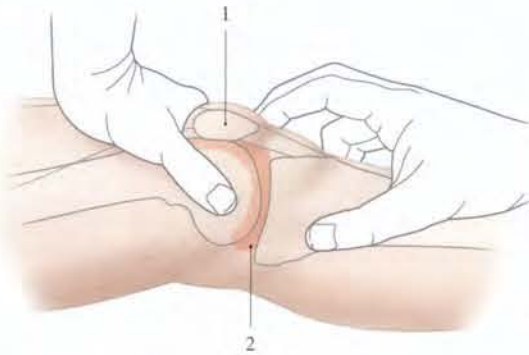
FIG. 14.35. Radiographie du genou (cliché latéral)

- |            |            |
|------------|------------|
| 1. fémur   | 4. fabella |
| 2. patella | 5. fibula  |
| 3. tibia   |            |

FIG. 14.34. Recherche du choc patellaire

- |            |                     |
|------------|---------------------|
| 1. patella | 2. cavité synoviale |
|------------|---------------------|

## 14.5 TIBIA

Le tibia est l'os antérieur et médial de la jambe. C'est un os long qui s'articule avec le fémur en haut, le talus en bas, et la fibula, latéralement (fig. 14.36).

Les fractures du tibia sont les fractures les plus fréquentes.

Le tibia présente une diaphyse et deux épiphyses, proximale et distale.

### A | DIAPHYSE

Prismatique triangulaire, elle est légèrement contournée en S inversé avec une concavité latérale, en haut, et une concavité médiale, en bas. Elle possède :

- trois faces : médiale, latérale et postérieure ;
- trois bords : antérieur, médial et interosseux (fig. 14.37).

### 1 | Face médiale (fig. 14.38)

Lisse, plane et sous-cutanée, elle présente, à sa partie supérieure, deux zones rugueuses :

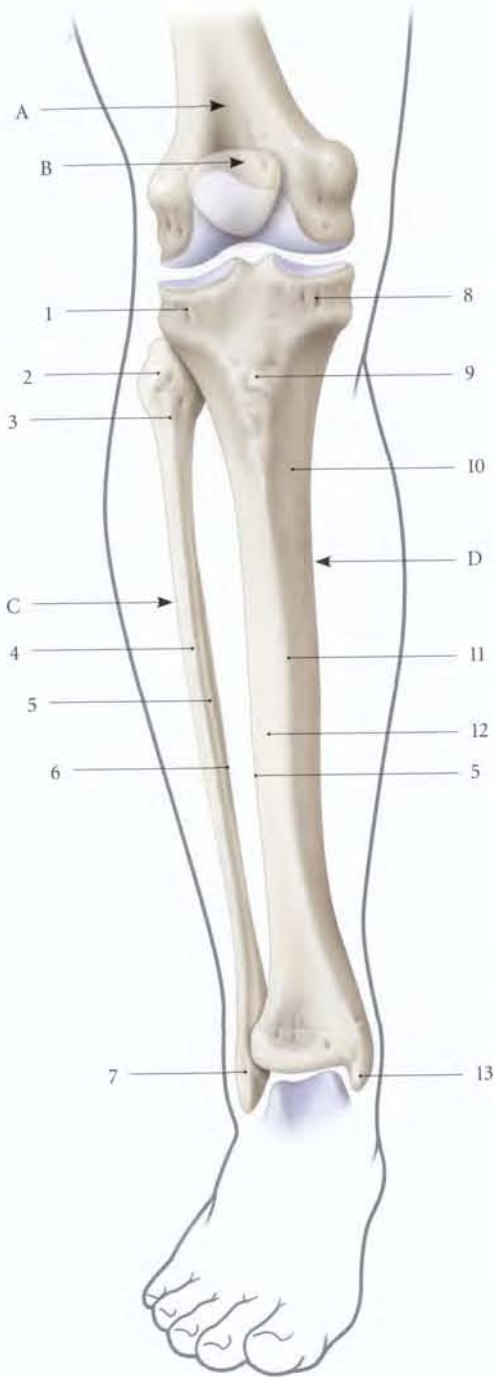
- l'une, antérieure, donne insertion d'avant en arrière aux muscles *sartorius*, *gracile* et *semi-tendineux* ;
- l'autre, postérieure, correspond à l'insertion du ligament collatéral tibial.

En raison de sa situation superficielle, l'ouverture du foyer de fracture est fréquente (fig. 14.39).

### 2 | Face latérale

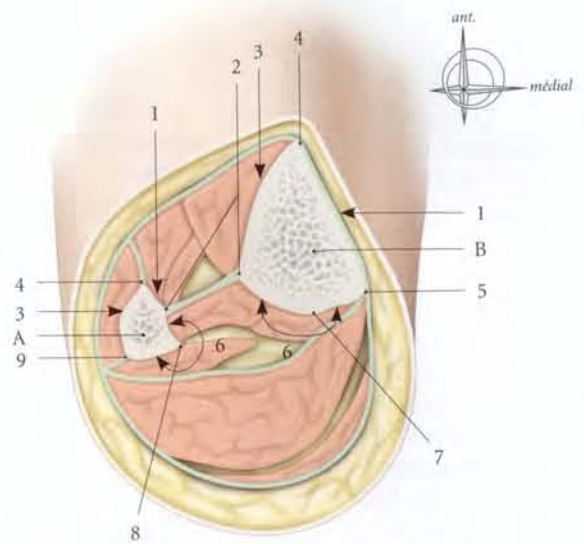
Sur ses deux tiers supérieurs excavés s'insère le muscle *tibial antérieur*.

Son tiers inférieur est arrondi.



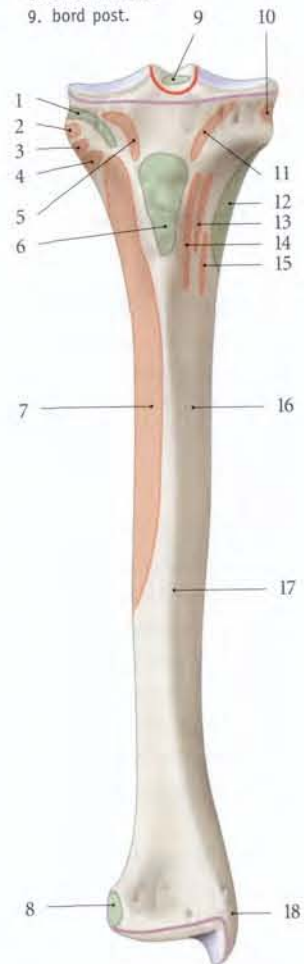
**FIG. 14.36. Os de la jambe *in situ* (vue antérieure)**

- |                                  |                            |
|----------------------------------|----------------------------|
| A. fémur                         | 6. crête médiale           |
| B. patella                       | 7. malléole latérale       |
| C. fibula                        | 8. condyle médial          |
| D. tibia                         | 9. tubérosité du tibia     |
| 1. condyle latéral               | 10. face médiale du tibia  |
| 2. tête de la fibula             | 11. bord ant. du tibia     |
| 3. col de la fibula              | 12. face latérale du tibia |
| 4. bord ant. de la fibula        | 13. malléole médiale       |
| 5. bord interosseux de la fibula |                            |



**FIG. 14.37. Coupe transversale de la jambe droite**

- |                     |                    |
|---------------------|--------------------|
| A. fibula           | 5. bord médial     |
| B. tibia            | 6. face post.      |
| 1. face médiale     | 7. crête verticale |
| 2. bord interosseux | 8. crête médiale   |
| 3. face latérale    | 9. bord post.      |
| 4. bord ant.        |                    |



**FIG. 14.38. Tibia (vue antérieure)**

**En violet : capsule articulaire**

1. tractus ilio-tibial
2. m. biceps fémoral
3. m. long fibulaire
4. m. long extenseur des orteils
5. rétinaculum patellaire latéral
6. lig. patellaire
7. m. tibial ant.
8. lig. interosseux tibio-fibulaire
9. lig. croisé ant.
10. m. semi-membraneux (tendon réfléchi)
11. rétinaculum patellaire médial
12. lig. collatéral tibial
13. m. gracile
14. m. sartorius
15. m. semi-tendineux
16. face médiale
17. bord ant.
18. malléole médiale

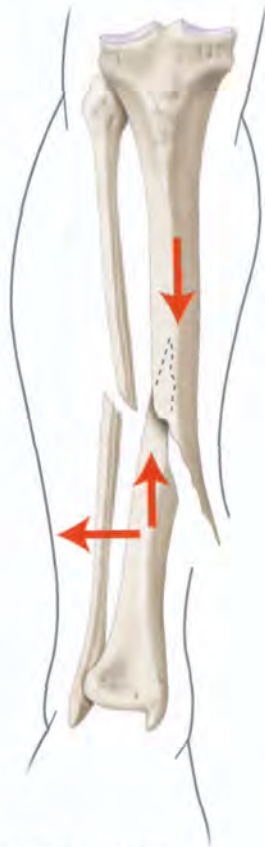


FIG. 14.39. Fractures de la jambe

→ déplacement des os

### 3 | Face postérieure (fig. 14.40)

Elle est divisée en deux régions par une crête oblique, la **ligne du muscle soléaire**.

Cette ligne, qui part de la surface fibulaire et se termine au niveau du tiers supérieur du bord médial, donne insertion au muscle soléaire.

a) **Au-dessus de la ligne du muscle soléaire** s'insère le **muscle poplité**.

b) **Au-dessous de la ligne du muscle soléaire**, la face est subdivisée par une crête verticale en deux aires :

- sur l'aire médiale s'insèrent le **muscle long fléchisseur des orteils** et le **muscle soléaire** près du bord médial ;
- sur l'aire latérale s'insère le **muscle tibial postérieur** et s'ouvre le foramen nourricier.

### 4 | Bord antérieur

Il naît du bord latéral de la tubérosité tibiale et se termine sur le bord antérieur de la malléole médiale. Il est sinueux, saillant et palpable.

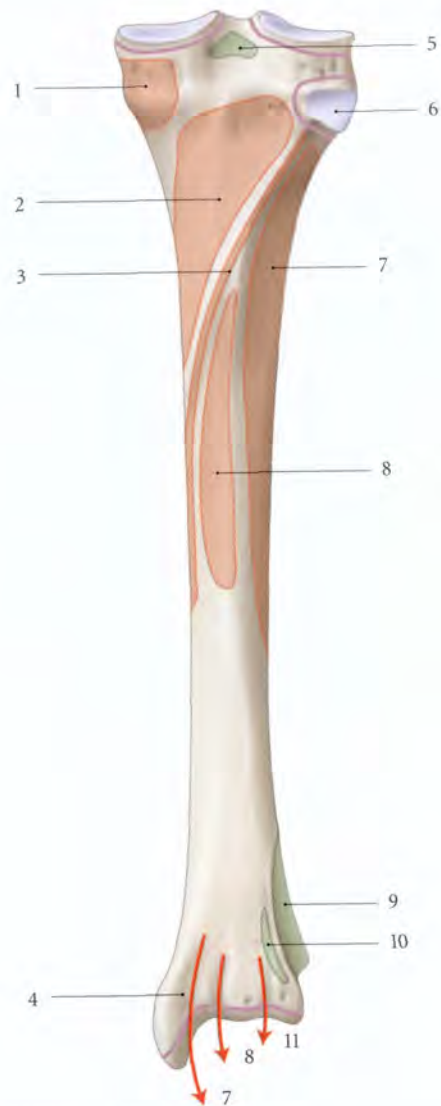


FIG. 14.40. Tibia (vue postérieure)

En violet : capsule articulaire

- |                                       |   |
|---------------------------------------|---|
| 1. m. semi-membraneux (tendon direct) | 7. m. tibial post.  |
| 2. m. poplité                         | 8. m. long fléchisseur des orteils                        |
| 3. ligne du m. soléaire               | 9. incisure fibulaire et lig. interosseux tibio-fibulaire |
| 4. sillon malléolaire                 | 10. lig. tibio-fibulaire post.                            |
| 5. lig. croisé post.                  | 11. m. long fléchisseur du I                              |
| 6. surface articulaire fibulaire      |   |

### 5 | Bord médial

Peu marqué, il se termine sur le bord postérieur de la malléole médiale.

### 6 | Bord interosseux

Aigu, il se bifurque en bas pour rejoindre les bords de l'incisure fibulaire. Il donne insertion à la **membrane interosseuse**.

## B | ÉPIPHYSE PROXIMALE

Elle est volumineuse et allongée transversalement. Elle est constituée de deux **condyles**, médial et latéral, déjoints en arrière.

### 1 | Face supérieure

Horizontale, elle présente les surfaces articulaires tibiales supérieures médiale et latérale séparées par un espace interarticulaire.

#### a) Les surfaces articulaires tibiales supérieures

(fig. 14.41)

- Elles répondent aux condyles fémoraux et aux ménisques.
- La surface tibiale supéro-latérale est arrondie et plus petite. La surface tibiale supéro-médiale est ovale et plus concave.
- Leur grand axe est oblique en avant et latéralement.
- Elles se prolongent sur les faces adjacentes des tubercules intercondyliques correspondants.

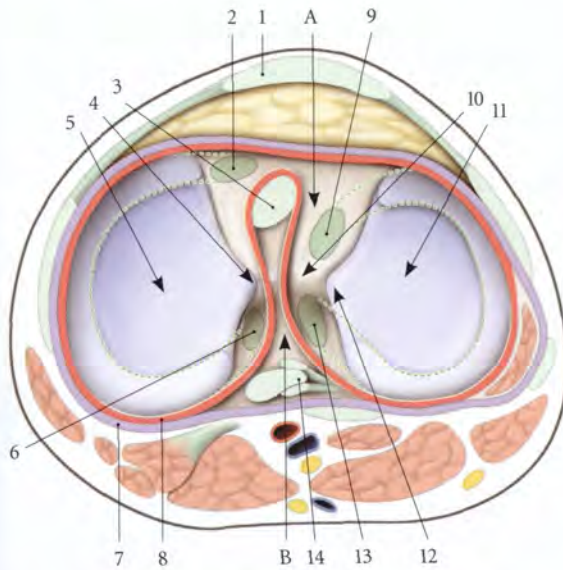


FIG. 14.41. Condyles du tibia (coupe transversale du genou ; vue supérieure)

- |                                       |  |
|---------------------------------------|--|
| A. aire intercondyalaire ant.         | 8. membrane synoviale                      |
| B. aire intercondyalaire post.        | 9. lig. méniscal antéro-latéral            |
| 1. lig. patellaire                    | 10. éminence intercondyalaire              |
| 2. lig. méniscal antéro-médial        | 11. surface articulaire supéro-latérale    |
| 3. lig. croisé ant.                   | 12. tubercule intercondyalaire latéral     |
| 4. tubercule intercondyalaire médial  | 13. lig. méniscal postéro-latéral          |
| 5. surface articulaire supéro-médiale | 14. ligg. croisé post. et ménisco-fémoraux |
| 6. lig. méniscal postéro-médial       |  |
| 7. membrane fibreuse                  |  |

#### b) Les aires intercondyliques

L'éminence intercondyalaire sépare les aires intercondyliques antérieure et postérieure.

- L'**éminence intercondyalaire** est formée des *tubercules intercondyliques médial et latéral*.
- L'**aire intercondyalaire antérieure**, plus large, présente d'avant en arrière les insertions de la membrane synoviale de la capsule articulaire, des ligaments méniscal antéro-médial, croisé antérieur et méniscal antéro-latéral.
- L'**aire intercondyalaire postérieure**, plus étroite et inclinée, présente, d'avant en arrière, l'insertion des ligaments méniscaux postéro-médial et postéro-latéral, puis du ligament croisé postérieur.
- L'**insertion de la membrane synoviale de la capsule articulaire** cerne l'insertion des ligaments croisés antérieur et postérieur.

### 2 | Face antérieure

Elle est formée d'une saillie sous-cutanée, triangulaire à sommet inférieur, la **tubérosité du tibia**<sup>14</sup>. Elle sépare l'extrémité supérieure des faces latérale et médiale.

- Sur la tubérosité s'insère le ligament patellaire.
- Au-dessus de ses bords latéral et médial s'insèrent les rétinaculum patellaires correspondants.

### 3 | Face latérale

Cette face est convexe.

a) **En haut**, sur le tubercule infracondyalaire<sup>15</sup>, s'insère le tractus ilio-tibial.

b) **En bas**, s'insèrent d'avant en arrière les *muscles tibial antérieur, long extenseur des orteils, long fibulaire et biceps fémoral*.

### 4 | Face médiale

Convexe, elle est creusée d'un sillon horizontal parcouru par le tendon réfléchi du *muscle semi-membraneux* qui s'insère en avant.

### 5 | Face postérieure

Elle est très saillante.

a) **En haut**, elle donne insertion à la *capsule articulaire*.

14. Qui appartient à l'épiphyse proximale du point de vue embryologique.

15. Ancien. : tubercule de Gerdy.

**b) Médialement**, se fixe le tendon direct du *muscle semi-membraneux*.

**c) Latéralement**, se situe la *surface fibulaire*, entourée de l'insertion de la capsule articulaire. Ovale et excavée, elle regarde en bas, en arrière et latéralement. Elle répond à la surface articulaire de la tête fibulaire.

## C | ÉPIPHYSE DISTALE

Moins volumineuse que l'épiphyse proximale, elle est aplatie d'avant en arrière et présente cinq faces.

### 1 | Face antérieure

Convexe et lisse, elle prolonge la face latérale de la diaphyse. Près de son bord inférieur s'insère la capsule articulaire.

### 2 | Face postérieure

Convexe, elle prolonge la face postérieure de la diaphyse. Elle présente :

**a) Médialement**, le *sillon malléolaire*, profond, dans lequel glissent les tendons des *muscles tibial postérieur* et *long fléchisseur des orteils*.

**b) Latéralement**, un sillon peu marqué pour le *muscle long fléchisseur de l'hallux*.

**c) En bas**, l'insertion de la capsule articulaire.

### 3 | Face médiale (fig. 14.42)

Elle prolonge la face médiale de la diaphyse et se continue en bas par la *malléole médiale*. Celle-ci est située plus haut que la malléole latérale.

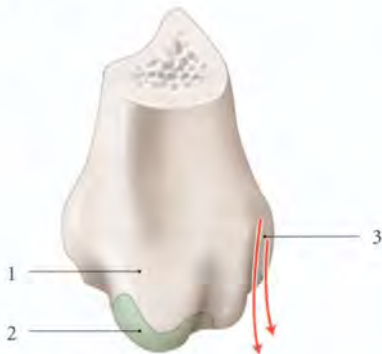


FIG. 14.42. Épiphyse distale (vue médiale)

1. tubercule ant. de la malléole médiale
2. lig. talo-crural médial
3. sillon malléolaire médial et mm. tibial post. et long fléchisseur des orteils

Son **apex** bituberculeux donne insertion sur son tubercule antérieur au ligament talo-crural médial (ou deltoïde).

### 4 | Face latérale

Elle est creusée d'une gouttière longitudinale, l'*incisure fibulaire*.

**a) Dans l'incisure** s'insère le ligament interosseux tibio-fibulaire.

**b) Sur ses bords**, les ligaments tibio-fibulaires antérieur et postérieur.

### 5 | Face inférieure (fig. 14.43)

Elle comprend deux surfaces articulaires en continuité, formant un angle obtus ouvert en bas et latéralement.

#### a) La surface articulaire tibiale inférieure

Elle s'articule avec la trochlée du talus. Elle est rectangulaire et présente :

- une concavité sagittale, décrivant un arc de 80° environ ;
- une légère convexité transversale, avec une crête mousse antéro-postérieure.

#### b) La surface articulaire de la malléole médiale

Elle répond à la surface malléolaire du talus. Convexe, elle est triangulaire à base antérieure.

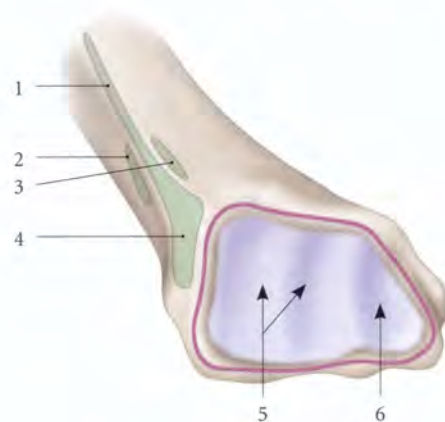


FIG. 14.43. Épiphyse distale (vue inféro-médiale)

En violet : capsule articulaire

1. membrane et bord interosseux
2. lig. tibio-fibulaire ant.
3. lig. tibio-fibulaire post.
4. lig. interosseux tibio-fibulaire
5. surface articulaire inf. du tibia
6. surface articulaire de la malléole médiale

## D | STRUCTURE

La diaphyse est constituée d'un canal médullaire entouré d'os compact; les épiphyses, d'os spongieux recouvert d'une mince couche d'os compact.

## E | OSSIFICATION (fig. 14.44)

a) **Le point d'ossification primaire** est destiné à la diaphyse (deuxième mois *in utero*)

b) **Les trois points secondaires** sont affectés à la tubérosité tibiale, l'épiphyse proximale et l'épiphyse distale.

Le point de l'épiphyse proximale est constant chez le fœtus de 38 semaines d'aménorrhée.

## F | PALPATION

- **Le bord antérieur**, sous-cutané, est entièrement palpable.
- **La tubérosité du tibia**, située à l'extrémité du bord antérieur, est facilement identifiable en palpant le bord antérieur de bas en haut.
- **Les condyles latéral et médial** sont palpés à environ 2 cm au-dessus et de chaque côté de la tubérosité du tibia.  
La malléole médiale, sous-cutanée, est de palpation très aisée.

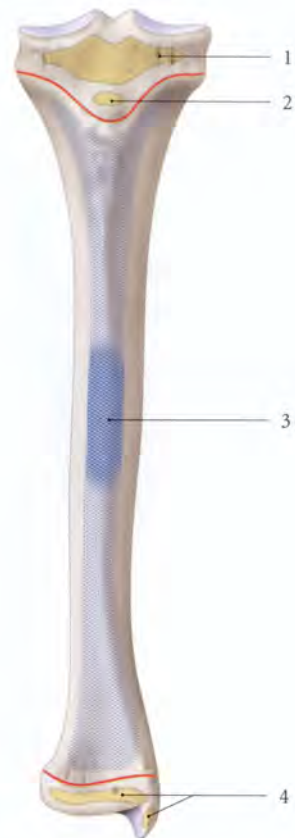


FIG. 14.44. Ossification du tibia

En bleu : point d'ossification primaire  
En jaune : point d'ossification secondaire  
En rouge : ligne épiphysaire

- |                       |                     |
|-----------------------|---------------------|
| 1. condyle            | 3. diaphyse         |
| 2. tubérosité tibiale | 4. épiphyse distale |

## 14.6 FIBULA

La fibula est l'os grêle postérieur et latéral de la jambe. C'est un os long qui s'articule avec le tibia, en haut, le tibia et le talus, en bas (fig. 14.45).

La fibula<sup>16</sup> présente une légère torsion antéro-latérale de sa partie distale d'environ 20° et un aplatissement transversal de cette partie (fig. 14.46).

Les fractures de la fibula sont fréquentes, mais accessoires.

## A | DIAPHYSE

Prismatique triangulaire, elle possède :

- **trois faces** orientées comme celles du tibia, médiale, latérale et postérieure;
- **trois bords**, antérieur, postérieur et interosseux.

### 1 | Face médiale (fig. 14.47)

Étroite, elle donne insertion aux muscles extenseurs :

- **muscles long extenseur de l'hallux**, et **long extenseur des orteils**, en haut;
- **muscle 3<sup>e</sup> fibulaire**, en bas.

16. Ancien. : péroné.

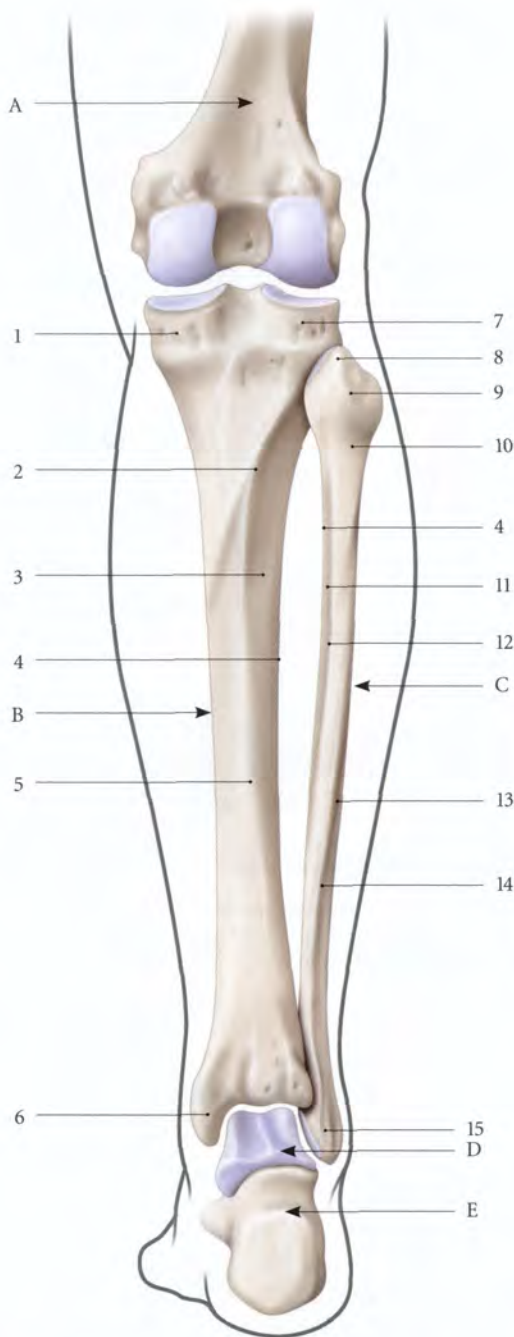


FIG. 14.45. Os de la jambe *in situ* (vue postérieure)

- |                         |                                 |
|-------------------------|---------------------------------|
| A. fémur                | 6. malléole médiale             |
| B. tibia                | 7. condyle latéral              |
| C. fibula               | 8. apex de la tête de la fibula |
| D. talus                | 9. tête                         |
| E. calcaneus            | 10. col                         |
| 1. condyle médial       | 11. face post. de la fibula     |
| 2. tigne du m. soléaire | 12. crête médiale               |
| 3. foramen nourricier   | 13. face latérale de la fibula  |
| 4. bord interosseux     | 14. bord post.                  |
| 5. face post. du tibia  | 15. malléole latérale           |

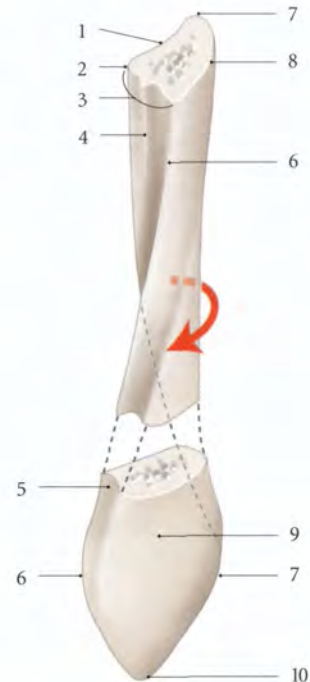

FIG. 14.46. Fibula : torsion de sa partie distale

1. face médiale
2. bord interosseux
3. face post.
4. crête médiale
5. sillon malléolaire
6. bord post.
7. bord ant.
8. face latérale du corps
9. face latérale de la malléole latérale
10. apex de la malléole latérale

## 2 | Face latérale (fig. 14.48)

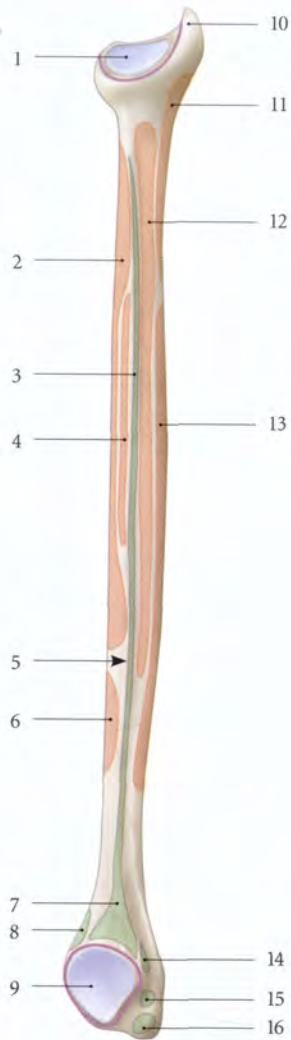
Elle devient postérieure dans son quart inférieur et se continue par le *sillon malléolaire latéral*. Elle donne insertion au *muscle long fibulaire*, dans sa moitié supérieure, et au *muscle court fibulaire*, dans sa partie moyenne.

## 3 | Face postérieure (fig. 14.49)

Large, elle est limitée par les bords interosseux et postérieur. Elle est subdivisée par une crête longitudinale, la *crête médiale*, en deux aires.

**a) Dans l'aire médiale**, s'insère le *muscle tibial postérieur*.

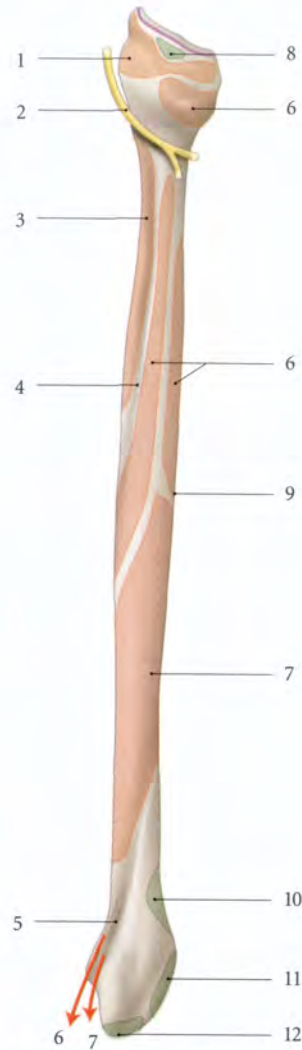
**b) Dans l'aire latérale**, s'insèrent les *muscles soléaire en haut*, et *long fléchisseur de l'hallux*, dans la partie moyenne.



**FIG. 14.47. Fibula (vue médiale)**

**En violet : capsule articulaire**

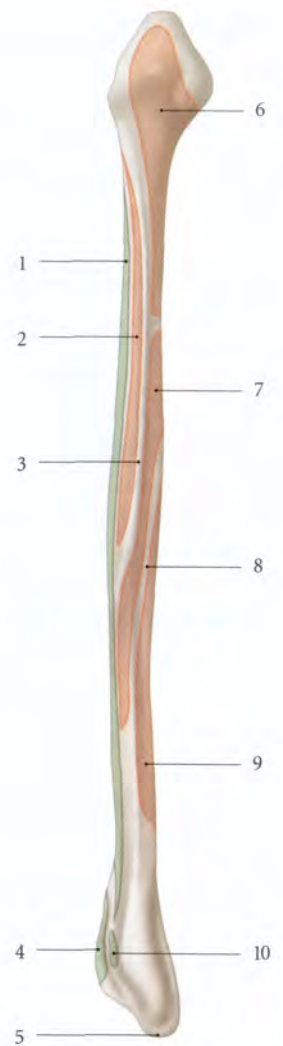
1. surface articulaire de la tête
2. m. long extenseur des orteils
3. membrane et bord interosseux
4. m. long extenseur de l'hallux
5. face médiale
6. m. 3<sup>e</sup> fibulaire
7. lig. interosseux tibio-fibulaire
8. lig. tibio-fibulaire ant.
9. surface articulaire de la malléole latérale
10. apex de la tête
11. m. soléaire
12. m. tibial post.
13. m. long fléchisseur de l'hallux
14. lig. tibio-fibulaire post.
15. lig. transverse tibio-fibulaire
16. lig. talo-fibulaire post.



**FIG. 14.48. Fibula (vue latérale)**

**En violet : capsule articulaire**

1. m. biceps fémoral
2. n. fibulaire commun
3. m. soléaire
4. bord post.
5. sillon malléolaire
6. m. long fibulaire
7. m. court fibulaire
8. lig. collatéral fibulaire
9. bord ant.
10. lig. tibio-fibulaire ant.
11. lig. talo-fibulaire ant.
12. lig. calcanéofibulaire



**FIG. 14.49. Fibula (vue postérieure)**

1. membrane et bord interosseux
2. m. tibial post.
3. crête médiale
4. lig. interosseux tibio-fibulaire
5. lig. calcanéofibulaire
6. m. soléaire
7. m. long fléchisseur de l'hallux
8. bord post.
9. m. court fibulaire
10. lig. tibio-fibulaire post.

**4 | Bord antérieur**

Plus net dans la partie moyenne, il se bifurque en bas pour se perdre :

- en avant, sur le bord antérieur de la malléole latérale ;
- en arrière, sur la lèvre latérale du sillon malléolaire latéral.

**5 | Bord postérieur**

Plus net en bas, il se termine sur la lèvre médiale du sillon malléolaire.

**6 | Bord interosseux**

Très proche du bord postérieur dans sa partie supérieure, il se termine sur la partie antérieure de la face médiale de la malléole latérale. Il donne insertion à la membrane interosseuse crurale.

**B | ÉPIPHYSE PROXIMALE**

Elle comprend une tête conique et un col.

**1 | Tête**

**a) Sa face médiale** présente la *surface articulaire de la tête fibulaire* qui répond à la surface fibulaire du tibia. Ovale et plane, elle regarde en haut, en avant et médialement.

**b) Sur sa face postérieure** s'insèrent les *muscles soléaire et tibial postérieur*.

**c) Sur sa face latérale** s'insère le *muscle long fibulaire*.

**d) L'apex de la tête**, situé latéralement et en arrière, se dresse verticalement. Il donne insertion au *muscle biceps fémoral* et au ligament collatéral fibulaire.

**2 | Col**

Portion rétrécie, il est au contact latéralement avec le nerf fibulaire commun.

Ce nerf peut être lésé dans les fractures du col ou être englobé dans le cal osseux de ces fractures.

**C | ÉPIPHYSE DISTALE  
OU MALLÉOLE LATÉRALE**

Lancéolée, elle est aplatie transversalement.

**1 | Sa face latérale**

Elle est marquée :

**a) en avant**, par une surface convexe et sous-cutanée ;

**b) en arrière**, par le *sillon malléolaire latéral* dans lequel glissent les tendons des muscles long et court fibulaires.

**2 | Sa face médiale**

Elle possède *en avant*, la *surface articulaire de la malléole latérale*. Convexe et triangulaire, elle répond à la surface malléolaire latérale du talus.

**a) Au-dessus de la surface articulaire**, se trouve la zone rugueuse d'insertion du ligament interosseux tibio-fibulaire.

**b) En arrière de la surface articulaire**, se trouve la *fosse malléolaire*. Dans la fosse s'insèrent les ligaments transverse tibio-fibulaire et talo-fibulaire postérieur.

**3 | Sur le bord antérieur**, s'insèrent les ligaments tibio-fibulaire antérieur et talo-fibulaire antérieur.

**4 | Sur le bord postérieur**, s'insère le ligament tibio-fibulaire postérieur.

**5 | Sur l'apex**, s'insère le ligament calcanéo-fibulaire.

**D | STRUCTURE**

La diaphyse est constituée d'un canal médullaire très étroit, entouré d'os compact.

Les épiphyses sont formées d'os spongieux recouvert d'une couche d'os compact.

## E | OSSIFICATION (fig. 14.50)

a) Le point d'ossification primaire est destiné à la diaphyse (3<sup>e</sup> mois *in utero*).

b) Les deux points secondaires sont affectés aux épiphyses.


## F | PALPATION

- La tête de la fibula est palpable sur la face postéro-latérale du condyle latéral, surtout lorsque le genou est fléchi à 90°.
- La malléole latérale, sous-cutanée, est de palpation aisée.

FIG. 14.50. Ossification de la fibula

En bleu : point d'ossification primaire  
En jaune : point d'ossification secondaire  
En rouge : ligne épiphysaire

1. épiphyse proximale
2. diaphyse
3. épiphyse distale



## 14.7 OS DU PIED

Le pied est un ensemble articulé de 26 os constants et de quelques osselets inconstants.

Ces os sont répartis en trois groupes : le **tarse**, le **métatarse** et les **phalanges**.

Ces os forment une voûte concave en bas, les **arcs du pied** (fig. 14.51).

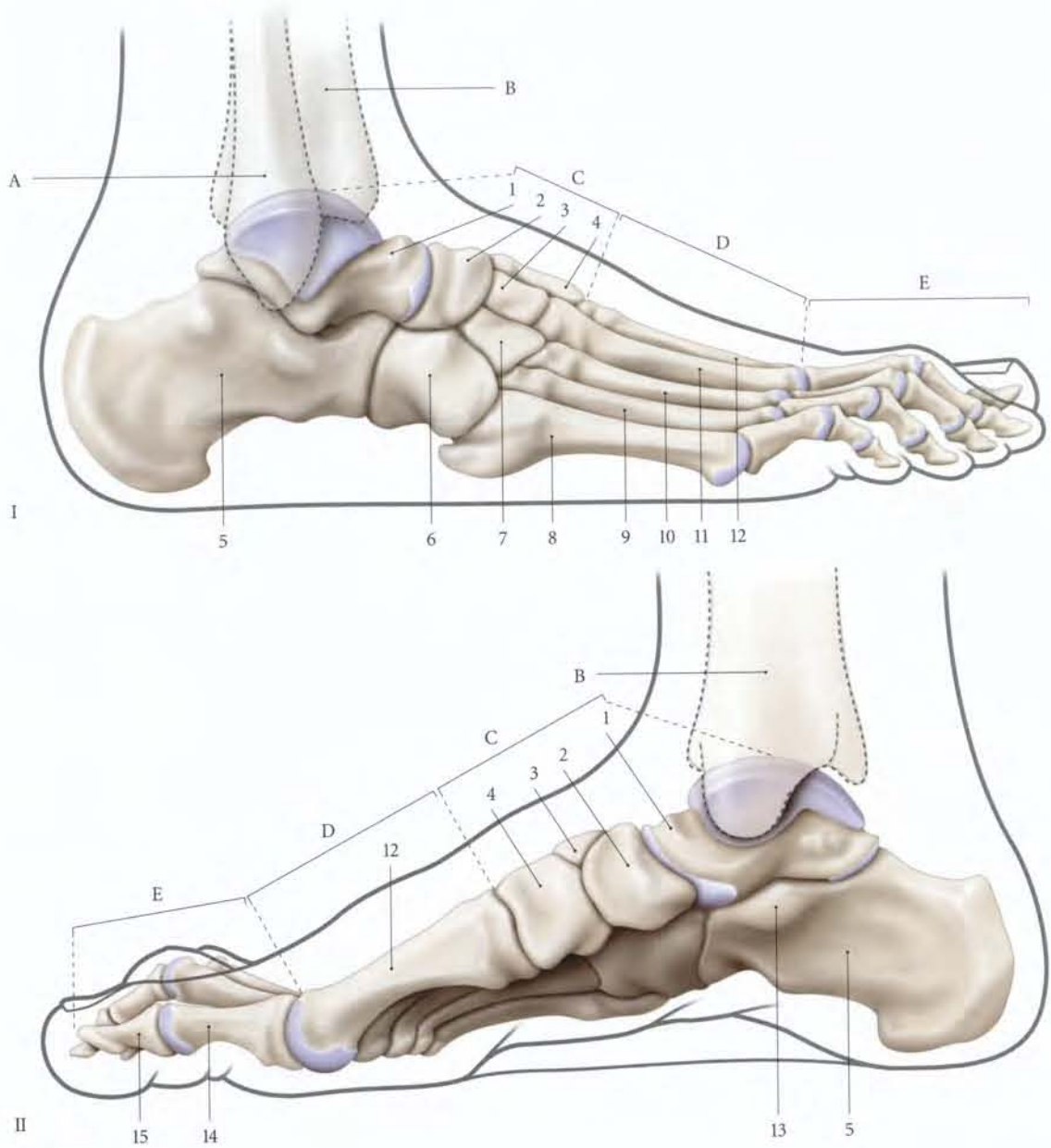


FIG. 14.51. Os du pied

I. vue latérale  
 II. vue médiale

A. fibula  
 B. tibia  
 C. tarse  
 D. métatarse  
 E. phalanges (orteils)

1. talus  
 2. os naviculaire  
 3. os cunéiforme intermédiaire  
 4. os cunéiforme médial  
 5. calcanéus  
 6. os cuboïde  
 7. os cunéiforme latéral  
 8. métatarsien V

9. métatarsien IV  
 10. métatarsien III  
 11. métatarsien II  
 12. métatarsien I  
 13. sustentaculum tali  
 14. phalange proximale de l'hallux  
 15. phalange distale

## 14.8 TARSE

Le tarse est constitué de sept os groupés en deux rangées :

- le **tarse postérieur** comprenant le calcaneus surmonté du talus ;
- le **tarse antérieur** composé latéralement, de l'os cuboïde, et médialement, de l'os naviculaire, coiffé en avant des trois os cunéiformes latéral, intermédiaire et médial.

### A | TALUS<sup>17</sup>

Os postéro-supérieur du tarse, le talus s'articule avec :

- en haut, le tibia et la fibula ;
- en bas, le calcaneus ;
- en avant, l'os naviculaire.

« Os charnière », sa fracture peut entraîner des troubles fonctionnels importants de la statique du pied.

Allongé sagittalement, il est constitué d'une tête antérieure, d'un col et d'un corps postérieur.

#### 1 | Les axes de la tête et du col

Légèrement oblique en bas et médialement, il fait avec l'axe du corps :

- un **angle d'inclinaison**, ouvert en bas de  $115^\circ$  (fig. 14.52) ;

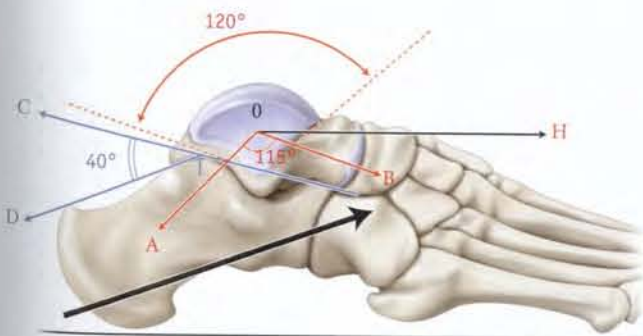


FIG. 14.52. Axes du talus et du calcaneus (vue latérale)

H = axe horizontal  
OA = axe du corps  
OB = axe du col

AOB = angle d'inclinaison  
CID = angle de Böhler

17. Ancien : astragale.

Cet angle est augmenté dans les pieds plats et diminué dans les pieds creux.

- un **angle de déclinaison**, ouvert médialement de  $150^\circ$  (fig. 14.53).

#### 2 | La tête

C'est une surface articulaire sphéroïde plus étendue sur la face plantaire. Elle est subdivisée en trois surfaces articulaires par deux crêtes mousses.

a) **En avant**, la surface articulaire naviculaire, ovale, répond à l'os naviculaire.

Son grand axe est oblique en bas et médialement. Il fait avec l'horizontale un angle de  $45^\circ$ , l'**angle de rotation** (fig. 14.54).

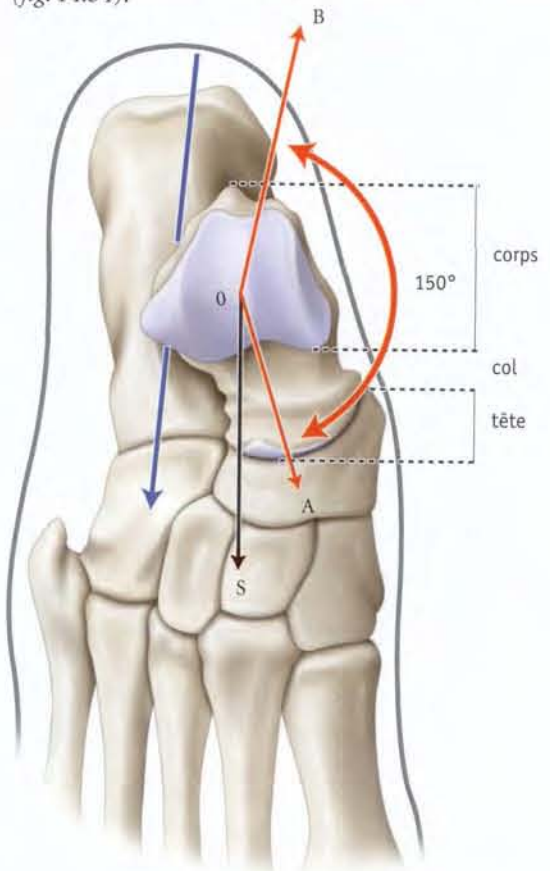


FIG. 14.53. Axes du talus et du calcaneus (vue supérieure)

AOB = angle de déclinaison  
S = axe sagittal

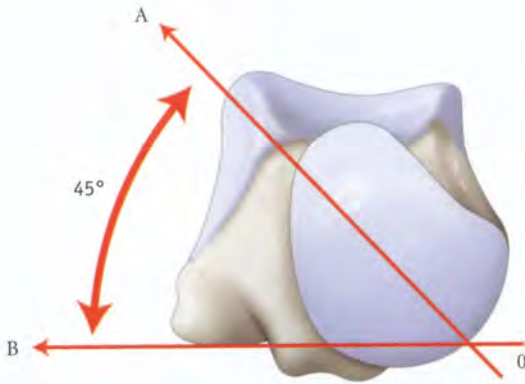


FIG. 14.54. Angle de rotation de la tête du talus (AOB) (vue antérieure)

**b) Sur la face plantaire,**

- la **surface calcanéenne antérieure**, triangulaire et plane, répond à la surface talaire antérieure du calcanéus et au ligament calcanéonaviculaire plantaire;
- la **surface calcanéenne moyenne**, ovale et légèrement convexe, répond à la surface talaire moyenne du calcanéus.

### 3 | Le col

a) **Sur sa face dorsale**, réduite et criblée de foramens, présente une crête d'insertion des capsules articulaires et du ligament talo-naviculaire dorsal.

b) **Sur sa face latérale**, plus large, s'insère le ligament talo-fibulaire antérieur.

c) **Sur sa face médiale**, étroite, s'insère le ligament tibio-talaire antérieur.

d) **Sur sa face plantaire** est creusée du *sillon talaire*, dans lequel s'insère le ligament interosseux talo-calcaneen.

### 4 | Le corps (fig. 14.55)

Irrégulièrement cuboïde, il forme les trois quarts de l'os. Il est caractérisé par une volumineuse saillie dorsale articulaire, avec les os de la jambe.

**a) La face dorsale, ou trochlée**

Elle s'articule avec la surface inférieure du tibia. Légèrement concave transversalement, elle est fortement convexe sagittalement. Elle décrit un arc de 120° environ.

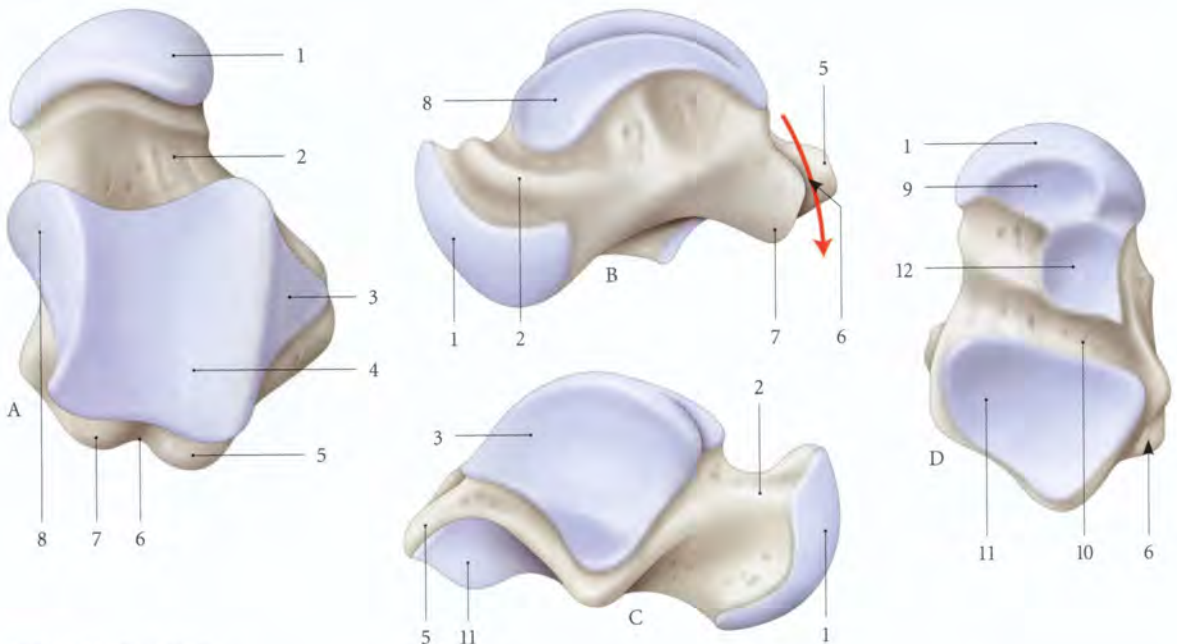


FIG. 14.55. Talus droit

- A. vue supérieure  
B. vue médiale  
C. vue latérale  
D. vue inférieure  
1. tête  
2. col

3. surface malléolaire latérale  
4. trochlée  
5. tubercule latéral  
6. sillon du m. long fléchisseur de l'hallux  
7. tubercule médial  
8. surface malléolaire médiale

9. surface calcanéenne ant.  
10. sillon du talus  
11. surface calcanéenne post.  
12. surface calcanéenne moyenne

**b) La face latérale**

Elle est occupée par la surface malléolaire latérale du talus qui répond à la malléole latérale. Excavée, elle est triangulaire à sommet inférieur déjeté latéralement par le *processus latéral du talus*.

En arrière de cette surface s'insère le ligament talo-fibulaire postérieur.

**c) La face médiale**

• Sa partie supérieure est occupée par la *surface malléolaire médiale* du talus qui s'articule avec la malléole médiale. Légèrement excavée, elle a la forme d'une virgule à grosse extrémité antérieure.

• Au-dessous de cette surface malléolaire s'insère le ligament tibio-talaire postérieur.

**d) La face plantaire**

Elle est occupée par la *surface articulaire calcanéenne postérieure*. Ovale et très excavée sagittalement, elle répond à la surface articulaire talaire postérieure.

**e) La face postérieure**

Étroite et inclinée en arrière, elle forme le *processus postérieur du talus* qui présente deux tubercules, latéral et médial, séparés par le *sillon du muscle long fléchisseur de l'hallux*. Ce sillon est oblique en bas et médialement :

- sur le *tubercule médial* s'insère les ligaments tibio-talaire postérieur et talo-calcaneen médial ;
- sur le *tubercule latéral* s'insère le ligament talo-fibulaire postérieur ;
- l'*os trigone*, os surnuméraire, est situé contre le tubercule latéral. Lorsqu'il fusionne avec ce dernier, il constitue le *processus trigone*.

**B | CALCANÉUS**

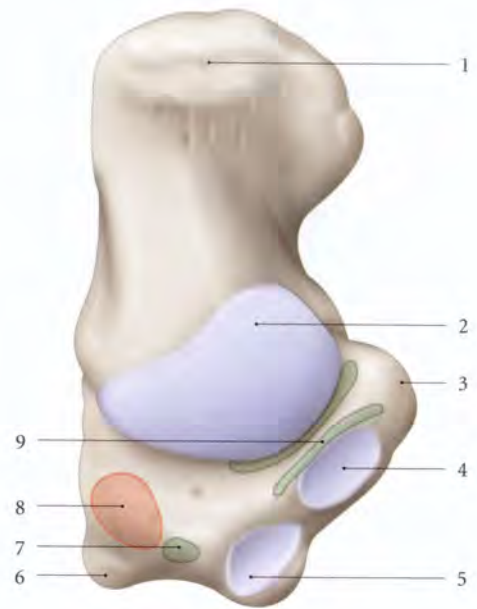
Os le plus volumineux du tarse, le calcanéus s'articule avec en haut, le talus, et en avant, le cuboïde.

Les fractures du calcanéus sont fréquentes et graves par leurs séquelles.

Allongé sagittalement, son axe est oblique en haut, en avant et latéralement<sup>18</sup>. Il présente six faces.

**1 | La face dorsale (fig. 14.56)**

a) **La moitié antérieure**, recouverte par le talus, présente d'avant en arrière :



**FIG. 14.56. Calcaneus droit (vue supérieure)**

- |  |  |
|--|--|
| 1. tubérosité du calcanéus             | 6. rostrum   |
| 2. surface articulaire talaire post.   | 7. lig. bifurqué                                       |
| 3. sustentaculum tali                  | 8. mm courts extenseurs des orteils et de l'hallux     |
| 4. surface articulaire talaire moyenne | 9. sillon calcanéen et lig. talo-calcaneen interosseux |
| 5. surface articulaire talaire ant.    |  |

- **les surfaces articulaires talaire antérieure et moyenne.** Elles sont concaves et allongées, à grand axe oblique en avant et latéralement. Latéralement, près de la surface antérieure s'insère le ligament bifurqué, les *muscles court extenseur des orteils et court extenseur de l'hallux* ;
- **le sillon calcanéen.** De direction oblique en avant et latéralement, il s'élargit latéralement, et donne insertion au ligament interosseux talo-calcaneen ;
- **la surface articulaire talaire postérieure.** Elle est ovale et convexe avec un grand axe oblique en avant et latéralement.

b) **La moitié postérieure** est rugueuse, concave sagittalement et convexe transversalement.

L'angle de Böhler est défini par les tangentes de la face supérieure passant par le faite de la surface talaire postérieure. Il mesure environ 40°. Il permet l'évaluation du degré d'enfoncement du calcanéus (voir fig. 14.52).

18. Il fait avec l'axe du col du talus un angle de 30° environ.

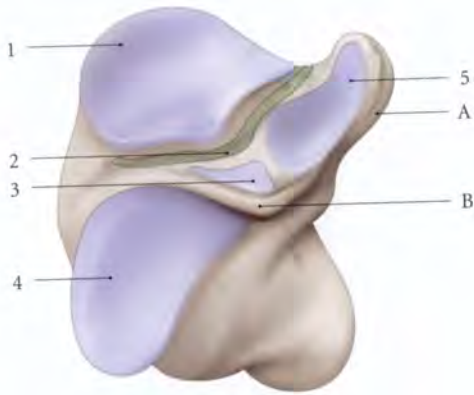


FIG. 14.57. Calcanéus (vue antérieure)

- |  |                            |
|--|----------------------------|
| A. sustentaculum tali                                  | 3. surface talaire ant.    |
| B. rostrum calcanéen                                   | 4. surface cuboïdienne     |
| 1. surface talaire post.                               | 5. surface talaire moyenne |
| 2. sillon calcanéen et lig. talo-calcanéen interosseux |                            |

## 2 | La face antérieure (fig. 14.57)

Petite, elle est occupée par la *surface articulaire cuboïdienne* répondant à l'os cuboïde. Celle-ci est concave de haut en bas et convexe transversalement. Elle est surplombée par le *rostrum du calcanéus* qui prolonge la face supérieure.

## 3 | La face postérieure

Plus large en bas, elle présente :

- une aire supérieure lisse répondant à du tissu graisseux et à la bourse du tendon calcanéen ;
- une aire moyenne, rugueuse, pour l'insertion du tendon calcanéen ;
- une aire inférieure, recouverte par la peau.

## 4 | La face plantaire (fig. 14.58)

Étroite, concave sagittalement et convexe transversalement, elle présente :

- a) *En avant*, le *tubercule calcanéen* sur lequel s'insère le ligament calcanéocuboïdien plantaire.
- b) *En arrière*, la *tubérosité calcanéenne* comportant :
- un processus latéral, donnant insertion au *muscle abducteur du petit orteil* ;
  - un processus médial, donnant insertion aux *muscles abducteur de l'hallux et court fléchisseur des orteils* ;
  - en arrière des processus s'insère l'aponévrose plantaire.

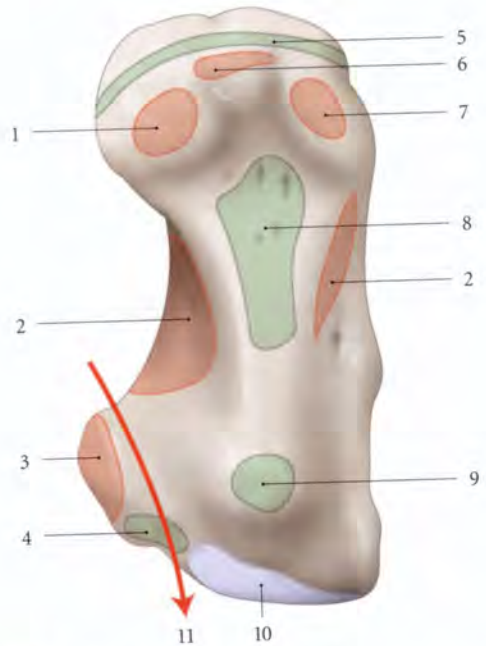


FIG. 14.58. Calcanéus droit (vue inférieure)

- |   |  |
|---|--|
| 1. processus médial de la tubérosité calcanéenne et m. abducteur du I | 6. m. court fléchisseur des orteils                                    |
| 2. m. carré plantaire   | 7. processus latéral de la tubérosité calcanéenne et m. abducteur du V |
| 3. sustentaculum tali et m. tibial post.                              | 8. lig. plantaire long   |
| 4. lig. calcanéonaviculaire plantaire                                 | 9. tubercule calcanéen et lig. calcanéocuboïdien                       |
| 5. aponévrose plantaire   | 10. surface cuboïdienne  |
|   | 11. m. long fléchisseur de l'hallux                                    |

c) *Entre le tubercule et la tubérosité du calcanéus* s'insèrent :

- le ligament plantaire long, au milieu ;
- le *muscle carré plantaire* de chaque côté de ce ligament.

## 5 | La face latérale (fig. 14.59)

a) *Dans son tiers antérieur, la trochlée fibulaire (ou péronière)* sépare deux sillons, supérieur et inférieur :

- sur la trochlée se fixe le *rétinaculum inférieur des muscles fibulaires* ;
- dans le sillon supérieur glisse le tendon du *muscle court fibulaire* ;
- dans le sillon inférieur, le tendon du *muscle long fibulaire*.

b) *Dans son tiers postérieur*, s'insère le ligament calcanéofibulaire.

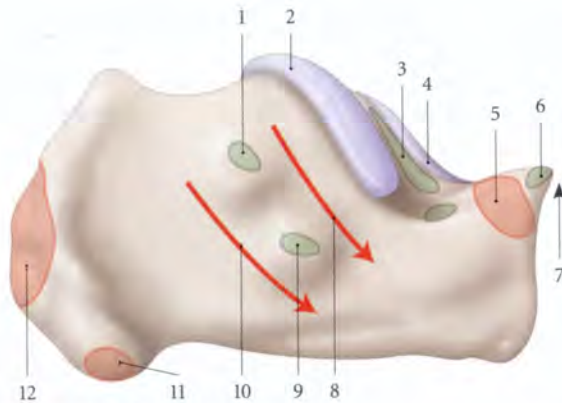


FIG. 14.59. Calcanéus (vue latérale)

- |  |  |
|--|--|
| 1. lig. calcanéo-fibulaire                   | 7. rostrum calcanéen   |
| 2. surface talaire post.                     | 8. sillon du m. court fibulaire                              |
| 3. sillon calcanéen                          | 9. trochlée fibulaire et rétinaculum inf. des mm. fibulaires |
| 4. surface talaire moyenne                   | 10. sillon du m. long fibulaire                              |
| 5. mm. courts extenseurs des orteils et du I | 11. m. abducteur du V  |
| 6. lig. bifurqué                             | 12. lig. calcanéen   |

## 6 | La face médiale (fig. 14.60)

Excavée, elle regarde en bas et en avant.

a) De sa partie antéro-supérieure se détache le *sustentaculum tali* qui la surplombe et présente sur :

- sa face dorsale, la surface articulaire talaire moyenne ;
- sa face plantaire, le sillon du tendon du *muscle long fléchisseur de l'hallux* ;

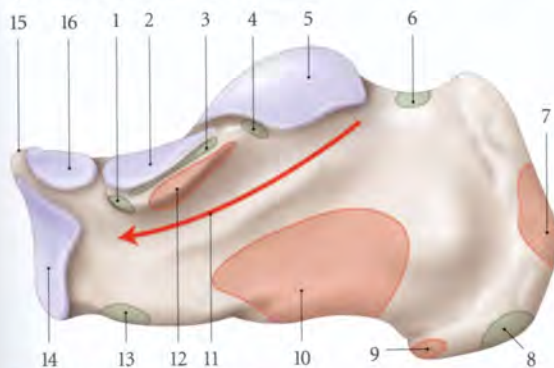


FIG. 14.60. Calcanéus (vue médiale)

- |  |   |
|--|---|
| 1. lig. calcanéo-naviculaire plantaire | 10. m. carré plantaire                                  |
| 2. surface talaire moyenne             | 11. sillon du tendon du m. long fléchisseur de l'hallux |
| 3. lig. tibio calcanéen                | 12. m. tibial post.                                     |
| 4. lig. talo-calcanéen interosseux     | 13. lig. calcanéo-cuboïdien plantaire                   |
| 5. surface talaire post.               | 14. surface cuboïdienne                                 |
| 6. lig. talo-calcanéen post.           | 15. rostrum calcanéen                                   |
| 7. tendon calcanéen                    | 16. surface talaire ant.                                |
| 8. aponévrose plantaire                |   |
| 9. m. abducteur du I                   |   |

- sur son bord libre l'insertion :
  - en avant, du ligament calcanéo-naviculaire plantaire,
  - en arrière, du *muscle tibial postérieur* et du ligament tibio-calcanéen.

b) Dans sa partie inférieure s'insère le *muscle carré plantaire*.

## C | CUBOÏDE (fig. 14.61)

Os latéral du tarse antérieur, le cuboïde est situé devant le calcaneus. Prismatique triangulaire, il présente cinq faces et un bord.

### 1 | Les trois faces articulaires

a) La face postérieure répondant au calcaneus est conformée en selle transversalement. Elle est triangulaire, à sommet inférieur.

b) La face antérieure est divisée en deux facettes pour les *métatarsiens IV et V*.

c) La face médiale présente une surface antérieure pour le *cunéiforme latéral*, et une surface postérieure pour l'*os naviculaire*.

### 2 | Les deux faces non articulaires

a) La face dorsale, rugueuse, est inclinée en bas et latéralement.

b) La face plantaire présente :

- en arrière, un prolongement médial sur le calcaneus, le *processus calcanéen* ;
- dans sa partie moyenne une crête, la *tubérosité du cuboïde*. Elle donne insertion aux ligaments calcanéo-cuboïdien plantaire et plantaire long, aux *muscles opposant du V, court fléchisseur du V, adducteur du I et tibial postérieur* ;
- en avant de la tubérosité du cuboïde le *sillon du tendon* du *muscle long fibulaire*, oblique en avant et médialement.

3 | Le bord latéral fait partie du bord latéral du pied.

## D | OS NAVICULAIRE (fig. 14.62)

Os médial du tarse antérieur, l'os naviculaire est situé devant le talus. Aplati d'avant en arrière, il présente deux faces, deux bords et deux extrémités.

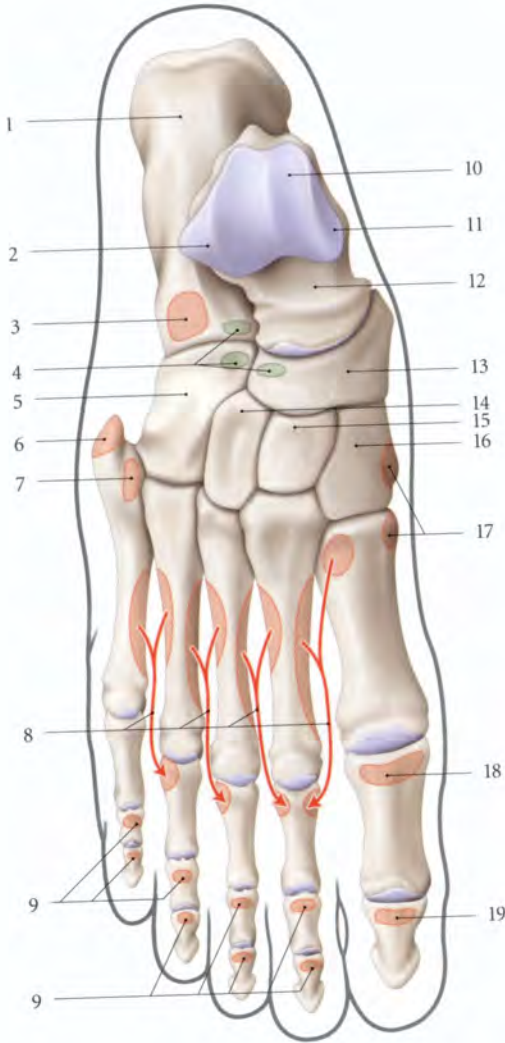


FIG. 14.61. Os du pied (vue dorsale)

- |   |   |
|---|---|
| 1. calcanéus  | 10. trochlée                                |
| 2. surface articulaire malléolaire latérale         | 11. surface articulaire malléolaire médiale |
| 3. mm. courts extenseurs des orteils et de l'hallux | 12. col du talus                            |
| 4. lig. bifurqué                                    | 13. os naviculaire                          |
| 5. os cuboïde                                       | 14. os cunéiforme latéral                   |
| 6. m. court fibulaire                               | 15. os cunéiforme intermédiaire             |
| 7. m. 3 <sup>e</sup> fibulaire                      | 16. os cunéiforme médial                    |
| 8. mm. interosseux dorsaux                          | 17. m. tibial ant.                          |
| 9. m. long extenseur des orteils                    | 18. m. court extenseur du I                 |
|   | 19. m. long extenseur du I                  |

## 1 | Les deux faces articulaires

a) La face postérieure, concave et elliptique, répond à la tête du talus.

b) La face antérieure, convexe, est divisée en trois facettes triangulaires, pour les os cunéiformes.

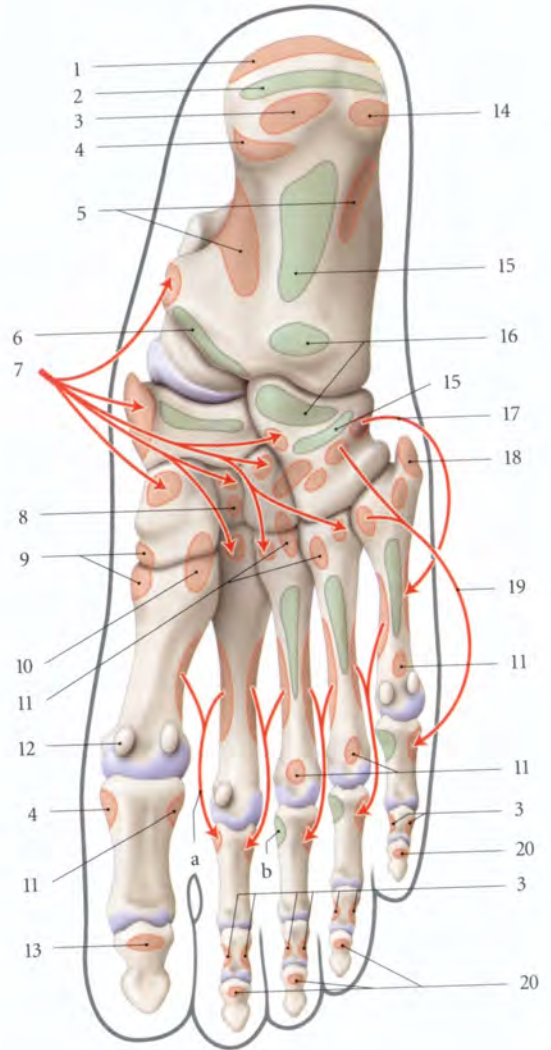


FIG. 14.62. Os du pied (vue plantaire)

- |   |                                      |
|---|--------------------------------------|
| a. mm. interosseux dorsaux (en rouge)   | 9. m. tibial ant.                    |
| b. mm. interosseux plantaires (en bleu) | 10. m. long fibulaire                |
| 1. tendon calcanéen                     | 11. m. adducteur du I                |
| 2. aponévrose plantaire                 | 12. os sésamoïdes (en jaune)         |
| 3. m. court fléchisseur des orteils     | 13. m. long fléchisseur du I         |
| 4. m. abducteur du I                    | 14. m. abducteur du V                |
| 5. m. carré plantaire                   | 15. lig. plantaire long              |
| 6. lig. calcanéo-naviculaire plantaire  | 16. lig. calcanéocuboïdien plantaire |
| 7. m. tibial post.                      | 17. m. opposant du V                 |
| 8. m. court fléchisseur du I            | 18. m. court fibulaire               |
|   | 19. m. court fléchisseur du V        |
|   | 20. m. long fléchisseur des orteils  |

2 | Les deux bords, rugueux, sont dorsal et plantaire. Sur le bord plantaire s'insère le ligament calcanéonaviculaire plantaire.

### 3 | Les deux extrémités

a) *L'extrémité médiale*, saillante, forme la **tubérosité de l'os naviculaire**, sur laquelle s'insèrent le *muscle tibial postérieur* et le ligament tibio-naviculaire.

b) *L'extrémité latérale*, convexe, porte en avant une petite surface articulaire pour le cuboïde.

### E | OS CUNÉIFORMES (fig. 14.63 et 14.64)

Os du tarse antérieur, les os cunéiformes sont situés devant l'os naviculaire.

Au nombre de trois, médial, intermédiaire et latéral, ils ont la forme d'un coin ;

- à base plantaire, pour le cunéiforme médial ;
- à base dorsale, pour les deux autres.

#### 1 | L'os cunéiforme médial

Il présente six faces.

##### a) Les trois faces articulaires

- *La face postérieure*, triangulaire et concave, répond à l'os naviculaire.
- *La face latérale* présente deux facettes articulaires : l'une antérieure, pour la base du métatarsien II, et

l'autre, postérieure, destinée au cunéiforme intermédiaire.

- *La face antérieure*, convexe, en forme de croissant concave en bas, pour la base du métatarsien I.

##### b) Les trois faces non articulaires

- *La face médiale* donne insertion au *muscle tibial antérieur*.
- *La face plantaire*, large et rugueuse, donne insertion aux *muscles tibial postérieur, long fibulaire et court fléchisseur du I.*
- *La face dorsale* est réduite en une arête mousse.

#### 2 | L'os cunéiforme intermédiaire

Plus petit, situé en retrait entre les deux autres, il présente six faces.

##### a) Les quatre faces articulaires

- *La face antérieure*, convexe et triangulaire, répond au métatarsien III.
- *La face latérale*, convexe, au cunéiforme latéral.
- *La face médiale*, au cunéiforme médial.
- *La face postérieure*, triangulaire, à l'os naviculaire.

##### b) Les deux faces non articulaires

- *La face dorsale* est large et rugueuse.

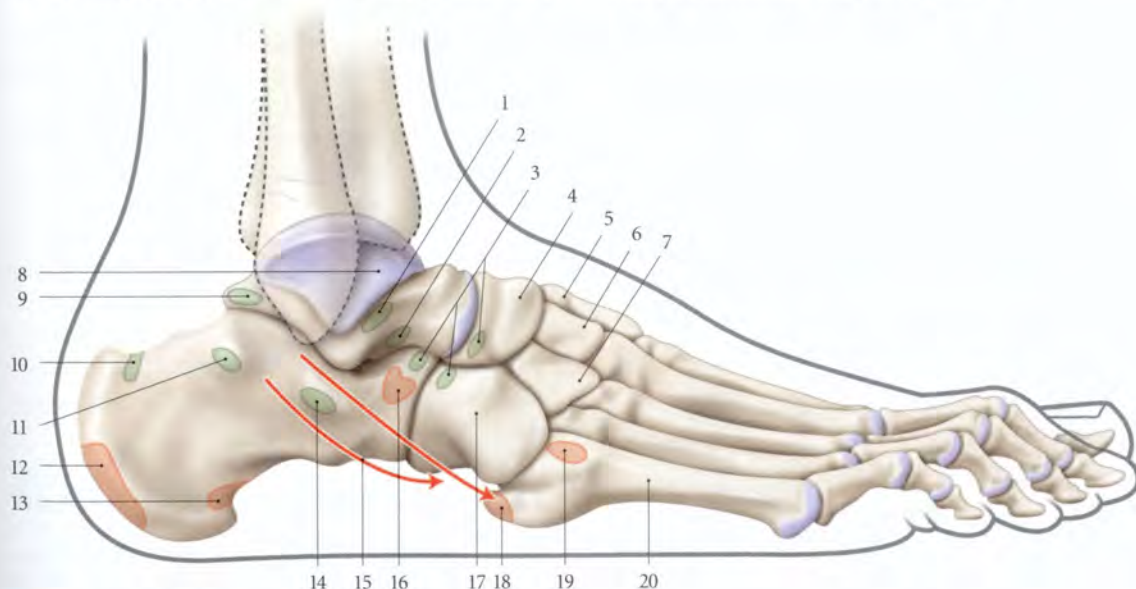


FIG. 14.63. Os du pied (vue latérale)

- |                                    |   |   |  |
|------------------------------------|---|---|--|
| 1. lig. talo-fibulaire ant.        | 7. os cunéiforme latéral                    | 12. tendon calcanéen  | 16. mm. courts extenseurs des orteils et de l'hallux |
| 2. lig. interosseux talo-calcaneen | 8. surface articulaire malléolaire latérale | 13. m. abducteur du V   | 17. os cuboïde                                       |
| 3. lig. bifurqué                   | 9. lig. talo-fibulaire post.                | 14. trochlée fibulaire et rétinaculum inf. des mm. fibulaires | 18. m. court fibulaire                               |
| 4. os naviculaire                  | 10. lig. talo-calcaneen post.               | 15. m. long fibulaire   | 19. m. 3 <sup>e</sup> fibulaire                      |
| 5. os cunéiforme médial            | 11. lig. calcaneo-fibulaire                 |   | 20. métatarsien I                                    |
| 6. os cunéiforme intermédiaire     |   |   |  |

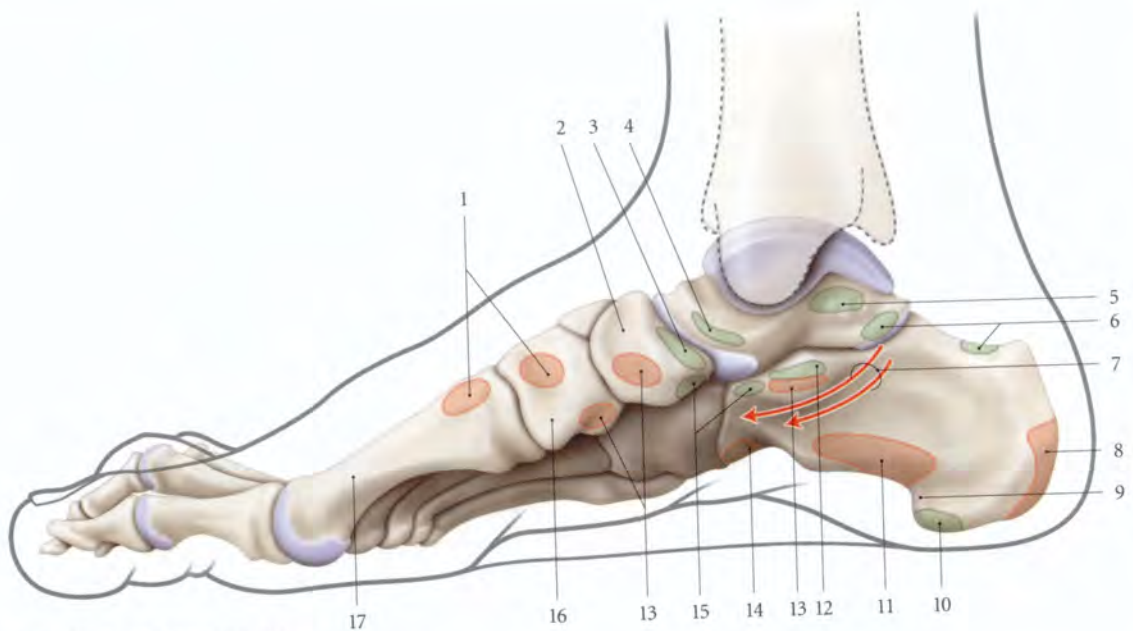


FIG. 14.64. Os du pied (vue médiale)

1. m. tibial ant.
2. os naviculaire
3. lig. tibio-naviculaire
4. lig. tibio-talaire ant.
5. lig. tibio-talaire post.
6. lig. talo-calcanéen post.

7. mm. long fléchisseur du I et long fléchisseur des orteils
8. tendon calcanéen
9. m. abducteur du I
10. aponévrose plantaire
11. m. carré plantaire

12. lig. tibio-calcanéen
13. m. tibial post.
14. lig. calcanéo-cuboïdien plantaire
15. lig. calcanéo-naviculaire plantaire
16. os cunéiforme médial
17. métatarsien I

- La face plantaire, réduite en une crête rugueuse, donne insertion aux *muscles tibial postérieur* et *court fléchisseur du I*.

### 3 | L'os cunéiforme latéral

Il présente six faces.

#### a) Les quatre faces articulaires

- La face antérieure, plane et triangulaire, répond au métatarsien III.
- La face latérale porte :
  - une facette antérieure, étroite, pour le métatarsien IV ;
  - une facette postérieure, plane, pour le cuboïde.
- La face médiale porte :
  - une facette antérieure, pour le métatarsien II ;
  - une facette postérieure pour le cunéiforme intermédiaire.
- La face postérieure, concave et triangulaire, répond à l'os naviculaire.

#### b) Les deux faces non articulaires

- La face dorsale est large et rugueuse.
- La face plantaire, réduite en une crête rugueuse, donne insertion aux *muscles tibial postérieur* et *long fibulaire*.

### F | STRUCTURE (fig. 14.65)

Chaque os du tarse est constitué d'os spongieux recouvert d'une couche d'os compact, épaisse au niveau des surfaces articulaires. Les trabécules osseuses de l'os spongieux s'orientent selon la répartition des contraintes de pression du corps. On distingue trois systèmes trabéculaires principaux : le *système trabéculaire postérieur* qui transmet les 3/5 du poids du corps et les *systèmes trabéculaires antéro-médial* et *antéro-latéral* qui transmettent les 2/5.

#### 1 | Le système trabéculaire postérieur

Il part de la trochlée du talus vers la tubérosité du calcaneus.

#### 2 | Le système trabéculaire antéro-médial

Il est situé dans l'arc longitudinal médial du pied :

- il part de la trochlée du talus ;
- il traverse le col et la tête du talus, l'os naviculaire et les os cunéiformes ;
- il se termine dans les métatarsiens I, II et III.

#### 3 | Le système trabéculaire antéro-latéral

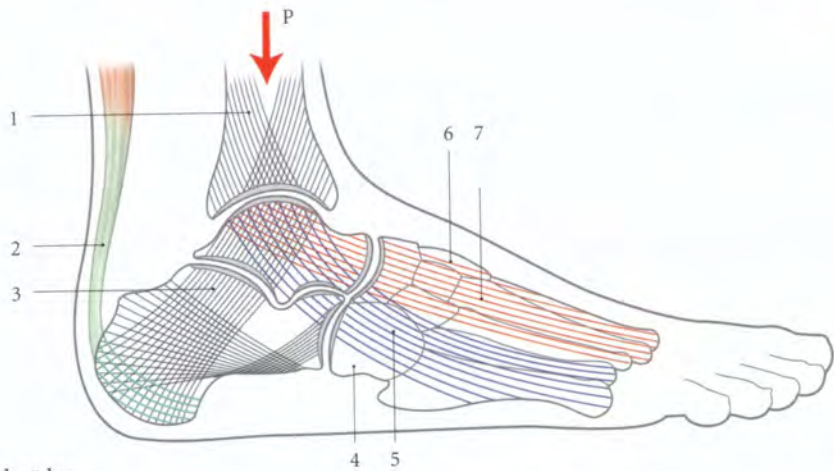
Il est situé dans l'arc longitudinal latéral du pied :

- il part de la trochlée du talus ;

**FIG. 14.65. Systèmes trabéculaires principaux du pied**

P. pression du corps

1. tibia
2. tendon calcanéen
3. système trabéculaire post.
4. os cuboïde
5. système trabéculaire antéro-latéral
6. os naviculaire
7. système trabéculaire antéro-médial



- il traverse le calcanéus et le cuboïde ;
- il se termine dans les métatarsiens IV et V.

## G | OSSIFICATION (fig. 14.66)

Chaque os du tarse procède d'un *seul point d'ossification*, à l'exception du calcanéus qui a *deux points secondaires* pour les processus médial et latéral.

## H | PALPATION

### • Palpation du calcanéus

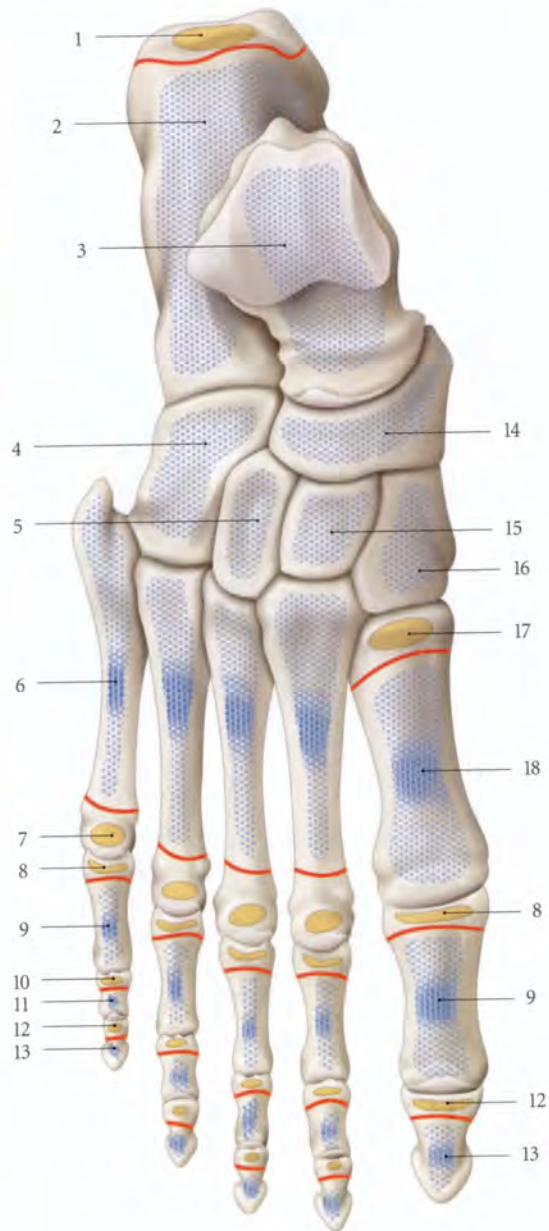
- Les faces latérale, postérieure et médiale sont facilement palpables.
- Le sustentaculum tali apparaît comme une crête horizontale située à 1 cm au-dessous de l'apex de la malléole médiale.
- La trochlée fibulaire est une saillie facilement palpable située à 2 cm environ au-dessous et en avant de l'apex de la malléole latérale.

### • Palpation du talus

La tête du talus peut être pincée entre le pouce et l'index, en avant des malléoles.

### • Palpation de l'os naviculaire

Le tubercule de l'os naviculaire est le point le plus saillant de l'arc médial du pied ; il est situé au milieu de cet arc.



**FIG. 14.66. Ossification des os du pied**

En bleu : point d'ossification primaire

En jaune : point d'ossification secondaire

En rouge : ligne épiphysaire

- |                                   |                                  |
|-----------------------------------|----------------------------------|
| 1. tubérosité du calcanéus        | 10. base de la phalange moyenne  |
| 2. calcanéus                      | 11. corps de la phalange moyenne |
| 3. talus                          | 12. base de la phalange distale  |
| 4. cuboïde                        | 13. corps de la phalange distale |
| 5. cunéiforme latéral             | 14. os naviculaire               |
| 6. corps du métacarpien V         | 15. os cunéiforme intermédiaire  |
| 7. tête du métacarpien V          | 16. os cunéiforme médial         |
| 8. base de la phalange proximale  | 17. base du métacarpien I        |
| 9. corps de la phalange proximale | 18. corps du métacarpien I       |

## 14.9 MÉTATARSE

Situé entre le tarse et les phalanges proximales, il est constitué de cinq métatarsiens numérotés de I à V, en allant de l'hallux vers le petit orteil (fig. 14.67).

Leurs fractures fréquentes entraînent des séquelles douloureuses importantes en absence de traitement correct.

### A | CARACTÈRES COMMUNS (fig. 14.68)

Ce sont des os longs, présentant chacun un corps, une base et une tête.

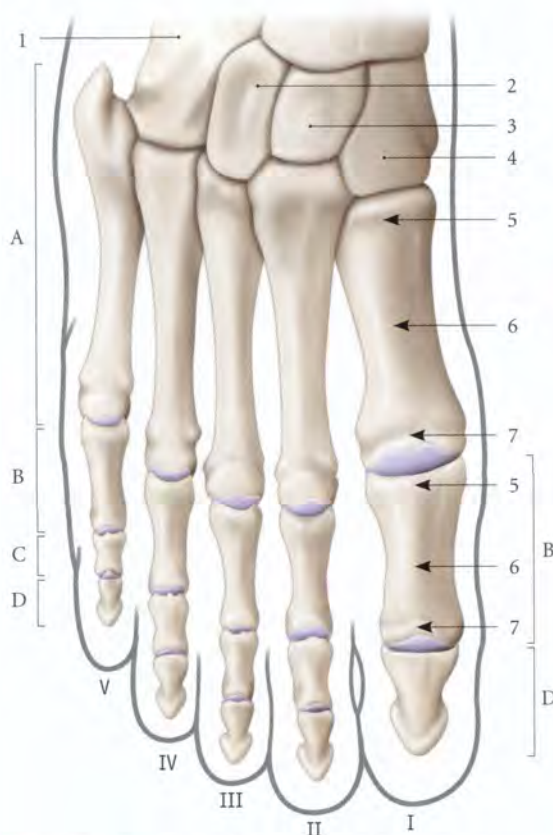


FIG. 14.67. Métatarse et phalanges du pied (vue dorsale)

- |                                |   |
|--------------------------------|---|
| A. métatarse                   | 4. os cunéiforme médial                   |
| B. phalanges proximales        | 5. base du métatarsien ou de la phalange  |
| C. phalanges intermédiaires    | 6. corps du métatarsien ou de la phalange |
| D. phalanges distales          | 7. tête du métatarsien ou de la phalange  |
| 1. os cuboïde                  |   |
| 2. os cunéiforme latéral       |   |
| 3. os cunéiforme intermédiaire |   |

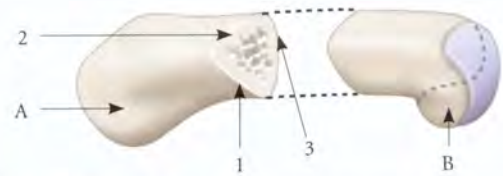


FIG. 14.68. Os métacarpien (schématisique)

- |         |                           |
|---------|---------------------------|
| A. base | 1. face latérale du corps |
| B. tête | 2. face dorsale du corps  |
|         | 3. face médiale du corps  |

### 1 | Le corps est prismatique triangulaire avec :

#### a) Trois faces

- La face dorsale, étroite, répond aux tendons des *muscles extenseurs des orteils*.
- Les faces latérale et médiale donnent insertion aux *muscles interosseux dorsaux*.

#### b) Trois bords

- Le bord plantaire est concave.
- Les bords latéral et médial sont peu marqués.

### 2 | La base est proximale, avec :

- trois faces articulaires, l'une postérieure, pour le tarse; les deux autres, médiale et latérale, pour les métatarsiens adjacents;
- deux faces non articulaires, plantaire et dorsale, plus larges.

### 3 | La tête est distale.

Elle est aplatie transversalement et présente :

- une surface articulaire convexe s'étendant plus sur la face plantaire;
- des faces latérale et médiale, avec une fossette rugueuse d'insertion des ligaments collatéraux métatarso-phalangiens.

### B | CARACTÈRES DIFFÉRENTIELS

#### 1 | Le métatarsien I

C'est le plus épais des métatarsiens.

a) Sa base présente deux surfaces articulaires pour le cunéiforme médial et le métatarsien II. Sa face plantaire porte :

- latéralement, la **tubérosité du métatarsien I**, sur laquelle s'insère le *muscle long fibulaire*;
- médialement, l'insertion du *muscle tibial antérieur*.

**b) Sa tête**, aplatie de haut en bas, présente sur sa face plantaire deux fossettes en rapport avec les os sésamoïdes.

## 2 | Le métatarsien II

- a) Sa base** présente six facettes articulaires :
- une postérieure, pour le cunéiforme intermédiaire;
  - deux médiales, l'une antérieure pour le métatarsien I, l'autre postérieure, pour le cunéiforme médial;
  - trois latérales, l'une postérieure pour le cunéiforme latéral, deux antérieures pour le métatarsien III.

**b) Sur la face plantaire de la base** s'insère le *muscle tibial postérieur*.

## 3 | Le métatarsien III

- a) Sa base** présente quatre surfaces articulaires :
- une postérieure, pour le cunéiforme latéral;
  - une latérale, pour le métatarsien IV;
  - deux médiales, pour le métatarsien II.

**b) Sur la face plantaire de la base** s'insèrent les *muscles adducteur du I* et *tibial postérieur*.

**c) Sur son bord plantaire** s'insère le *muscle interosseux plantaire I*.

## 4 | Le métatarsien IV

- a) Sa base** présente quatre surfaces articulaires :
- une postérieure, pour le cuboïde;
  - une latérale, pour le métatarsien V;
  - deux médiales pour le cunéiforme latéral et le métatarsien III.

**b) Sur la face plantaire de la base** s'insèrent les *muscles adducteur du I* et *tibial postérieur*.

**c) Sur son bord plantaire**, s'insère le *muscle interosseux plantaire II*.

## 5 | Le métatarsien V

- a) Sa base** présente :
- deux surfaces articulaires pour le cuboïde et le métatarsien IV;
  - sur sa face plantaire, l'insertion des *muscles court fléchisseur du V* et *abducteur du V*;
  - latéralement, la **tubérosité du métatarsien V** sur laquelle s'insère le *muscle court fibulaire*.

**b) Sur son bord latéral** s'insère le *muscle opposant du V*.

**c) Sur son bord plantaire** s'insère le 3<sup>e</sup> *muscle interosseux plantaire*.

## C | STRUCTURE

Le corps est constitué d'un canal médullaire réduit entouré d'un os compact épais. La base et la tête sont formées d'os spongieux recouvert d'os compact.

## D | OSSIFICATION

### 1 | Pour les métatarsiens II à V

Elle procède :

- d'un point primaire, pour le corps et la base;
- d'un point secondaire, pour la tête.

### 2 | Pour le métatarsien I

Elle procède :

- d'un point primaire, pour le corps et la tête;
- d'un point secondaire, pour la base.

## E | PALPATION

- **La base du métatarsien I** est palpable 1 cm en avant de la tubérosité de l'os naviculaire.
- **La tubérosité du métatarsien V** est une saillie de l'arc latéral facilement identifiable.
- **Sur le dos du pied** peuvent être palpés la base, la tête et le corps des métatarsiens.

## 14.10 PHALANGES

Les phalanges constituent le squelette des orteils. Les orteils II à V possèdent trois phalanges, proximale, moyenne et distale; l'**orteil I** ou **hallux**, deux phalanges, proximale et distale.

### A | MORPHOLOGIE

Chaque phalange est un os long constitué de trois parties, le corps, la base et la tête.

#### 1 | Le corps

Il est court et grêle pour les phalanges proximales. Il est pratiquement inexistant pour les phalanges moyennes et distales.

#### 2 | La base

Elle est semblable à celle des phalanges de la main.

#### 3 | La tête

Elle est comme celle des phalanges de la main.

### B | STRUCTURE ET OSSIFICATION

Les phalanges du pied ont une structure et une ossification semblables à celles des phalanges de la main (voir Chapitre 8).

## 14.11 OS SÉSAMOÏDES DU PIED

Ils sont situés à la face plantaire des articulations des orteils.

### A | LES OS SÉSAMOÏDES DE L'HALLUX

1 | Les **sésamoïdes métatarso-phalangiens** médial et latéral sont inconstants.

2 | Les **sésamoïdes interphalangiens** sont plus constants.

### B | LES OS SÉSAMOÏDES MÉTATARSO-PHALANGIENS

Les os sésamoïdes des orteils II et III sont inconstants.

## 14.12 LES ARCS DU PIED

Le pied repose sur les parties antérieure, latérale et postérieure de la région plantaire. Les **points d'appui osseux** principaux forment un triangle limité (fig. 14.69) :

- en arrière, par la *tubérosité du calcaneus*;
- en avant par la *tête des métatarsiens I et V*.

Entre ces points d'appui, les os du pied s'organisent en arcs plantaires transversal et longitudinal.

Ces arcs existent chez le fœtus. Ils sont masqués chez le nouveau-né par un amas adipeux plantaire sous-cutané.

### A | L'ARC TRANSVERSAL

Il est constitué par la tête des métatarsiens, le cuboïde et les trois cunéiformes.

L'arc est dû à la forme des os qui ont en majorité leur face dorsale plus large que leur face plantaire.

- De courbure peu marquée, il repose sur le sol par l'intermédiaire des parties molles; son apogée correspond à la tête du métatarsien II qui est à 9 mm environ du sol.

- Il est maintenu par les ligaments plantaires tarso-métatarsiens, intercunéiformes et cunéo-cuboïdien, et les muscles adducteurs de l'hallux et long fibulaire.

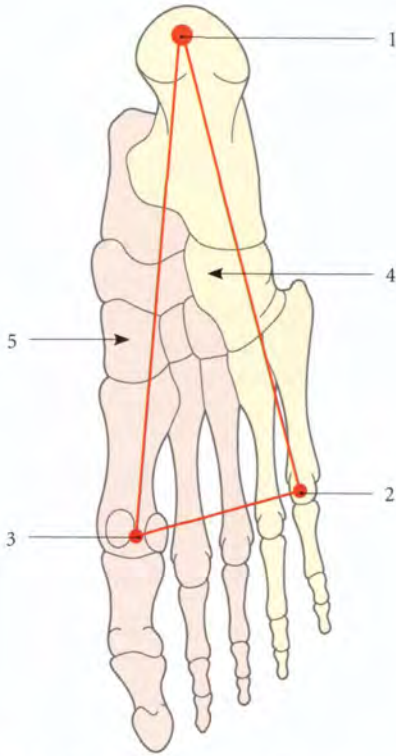


FIG. 14.69. Points d'appui principaux du pied (1, 2, 3)

4. os de l'arc longitudinal médial (en rouge)
5. os de l'arc longitudinal latéral (en jaune)

## B | L'ARC LONGITUDINAL

Il est constitué d'une partie latérale et d'une partie médiale.

### 1 | L'arc longitudinal latéral (fig. 14.70)

Il est formé par le calcaneus, le cuboïde, les métatarsiens IV et V.

- Peu souple, il est maintenu par le long ligament plantaire, le ligament calcanéocuboïdien plantaire et les muscles court fibulaire, long fibulaire et abducteur du petit orteil.
- Son apogée est à environ 3 à 5 mm du sol.

### 2 | L'arc longitudinal médial

Il est formé par le calcaneus, le talus, l'os naviculaire, les os cunéiformes médial et les métatarsiens I, II et III.

- Plus souple que l'arc latéral, il est maintenu par les ligaments calcanéonaviculaire plantaire, talocalcaneen et cunéonaviculaire plantaire, les muscles tibial postérieur, long fibulaire, long fléchisseur de l'hallux et abducteur de l'hallux, et l'aponévrose plantaire.
- Son apogée est à environ 15 à 18 mm du sol.

- **Le pied plat** est dû à l'affaissement des arcs longitudinaux.
- **Le pied creux** est dû à l'exagération de l'apogée des arcs longitudinaux (fig. 14.71 et 14.72).

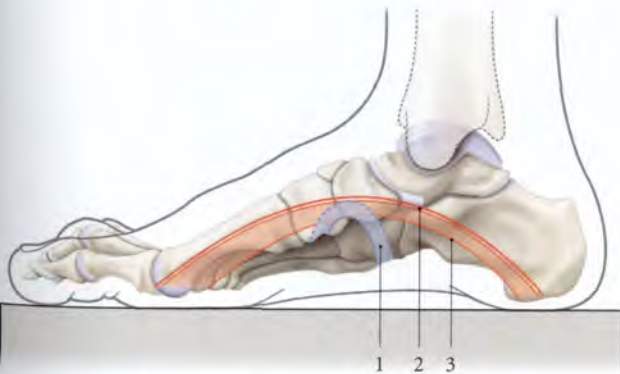


FIG. 14.70. Arcs du pied

1. arc transversal
2. arc longitudinal médial
3. arc longitudinal latéral

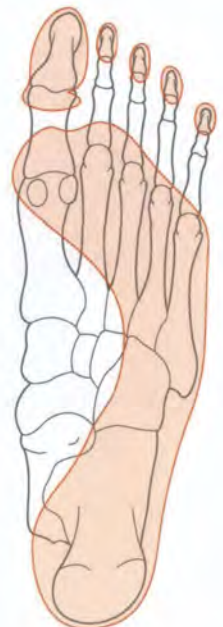
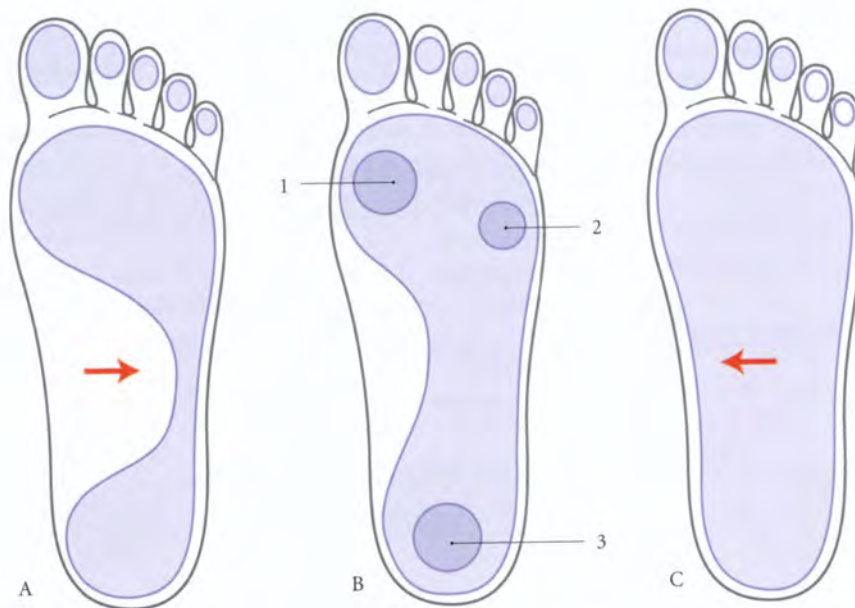


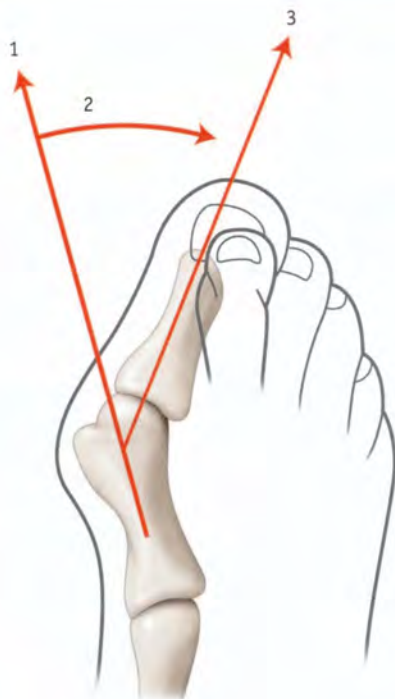FIG. 14.71. Rapports osseux de l'empreinte d'appui du pied



**FIG. 14.72. Empreintes d'appui du pied**

- A. pied creux
- B. pied normal
- C. pied plat
- 1. tête du métatarsien I
- 2. tête du métatarsien V
- 3. tubérosité du calcaneus

• **L'hallux valgus** est une déviation médiale pathologique de la tête du premier métatarsien (fig. 14.73).



**FIG. 14.73. Hallux valgus**

- 1. axe du 1<sup>er</sup> métatarsien
- 2. angle de déviation
- 3. axe de l'hallux

# 15

## Arthrologie du membre inférieur

### 15.1 ARTICULATIONS DE LA CEINTURE DU MEMBRE INFÉRIEUR

Les os de la ceinture du membre inférieur sont maintenus solidement par :

- trois articulations, la **symphyse pubienne** et les deux articulations **sacro-iliaques** ;
- deux ligaments pairs à distance, les ligaments **sacro-tubéral** et **sacro-épineux**.

#### A | ANATOMIE DESCRIPTIVE

##### 1 | Symphyse pubienne

Cette symphyse unit les pubis.

##### a) Surfaces articulaires (fig. 15.1)

###### • La surface symphysaire

Elle est ovoïde et située sur la face médiale du corps du pubis.

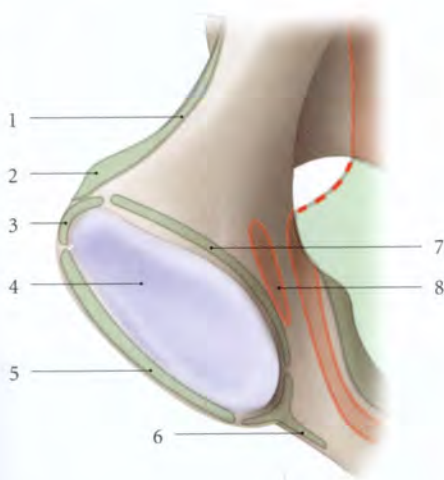


FIG. 15.1. Pubis (vue interne et médiale)

- |                        |                           |
|------------------------|---------------------------|
| 1. lig. lacunaire      | 5. lig. pubien ant.       |
| 2. lig. inguinal       | 6. lig. pubien inf.       |
| 3. lig. pubien sup.    | 7. lig. pubien post.      |
| 4. surface symphysaire | 8. m. élévateur de l'anus |

Son grand axe oblique en bas et en arrière forme avec l'horizontale un angle d'environ 30°. Elle est longue de 30 mm et large de 12 mm.

Une couche de cartilage hyalin régularise ses aspérités formées de crêtes horizontales.

L'interligne articulaire est plus large en avant et en bas.

###### • Le disque interpubien (fig. 15.2)

C'est un fibrocartilage<sup>1</sup> en forme de coin à base antéro-inférieure qui comble l'interligne articulaire.

##### b) Ligaments (fig. 15.3)

###### • Le ligament pubien antérieur

Lame fibreuse épaisse et résistante, renforcée par des fibres tendineuses provenant des muscles voisins :

1. Il peut présenter une fente interpubienne non tapissée de synoviale. Celle-ci apparaît après 30 ans, et plus fréquemment chez la femme.

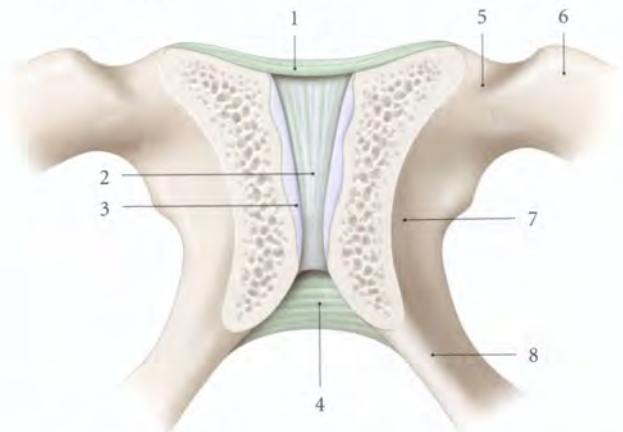


FIG. 15.2. Symphyse pubienne : coupe frontale (vue antérieure)

- |                        |                          |
|------------------------|--------------------------|
| 1. lig. pubien sup.    | 5. branche sup. du pubis |
| 2. disque interpubien  | 6. tubercule pubien      |
| 3. surface symphysaire | 7. corps du pubis        |
| 4. lig. pubien inf.    | 8. branche inf. du pubis |

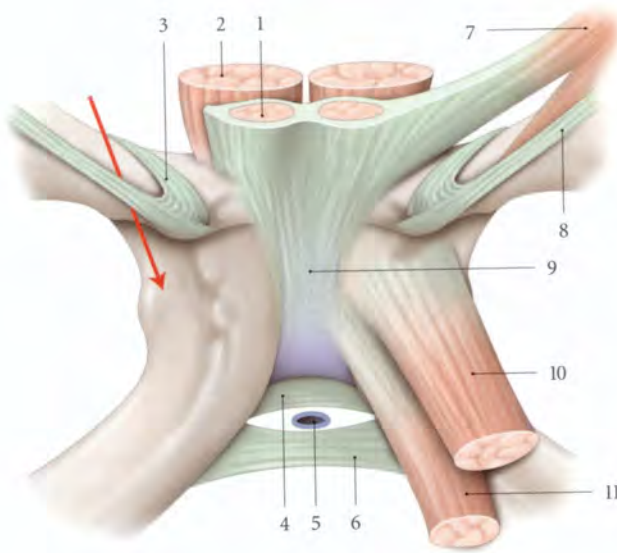


FIG. 15.3. Symphyse pubienne (vue antérieure)

- |                                 |                       |
|---------------------------------|-----------------------|
| 1. m. pyramidal                 | 7. m. oblique ext.    |
| 2. m. droit de l'abdomen        | 8. lig. inguinal      |
| 3. lig. lacunaire               | 9. lig. pubien ant.   |
| 4. lig. pubien inf.             | 10. m. long adducteur |
| 5. v. dorsale profonde du pénis | 11. m. gracile        |
| 6. lig. transverse du périnée   |                       |

muscles droits, obliques externes et pyramidaux de l'abdomen, longs adducteurs et graciles.

#### • Le ligament pubien postérieur

Mince, en continuité avec le périoste, il est soulevé par le disque, formant ainsi le *culmen rétro-symphysaire*.

#### • Le ligament pubien supérieur

Bandelette fibreuse épaisse, il est tendu transversalement d'un pubis à l'autre. Il se confond avec la ligne blanche de l'abdomen.

#### • Le ligament pubien inférieur<sup>2</sup>

Lame fibreuse très résistante, il est haut de 10 mm sur la ligne médiane.

En forme de croissant, il adhère à la partie supérieure de l'arcade pubienne.

Durant l'accouchement, la tête fœtale se fixe contre le bord libre de ce ligament au cours du dégagement pour se défléchir.

## 2 | L'articulation sacro-iliaque

C'est une articulation synoviale de type *ellipsoïde*.

2. Ancien. : lig. arqué du pubis.

La spondylarthrite ankylosante débute habituellement dans les articulations sacro-iliaques et lombo-sacrale.

### a) Surfaces articulaires (fig. 15.4)

- Elles sont constituées par les *surfaces auriculaires* du sacrum et de l'os coxal.

Elles sont en forme de croissant à concavité postéro-supérieure<sup>3</sup>. Leur centre de courbure répond respectivement aux tubérosités sacrale et iliaque.

La surface auriculaire du sacrum est excavée et bordée par une crête mousse.

La surface auriculaire coxale est convexe et bordée par un sillon.

- L'*interligne articulaire* présente une forme en S au niveau du détroit supérieur. Au-dessus de celle-ci, elle est concave latéralement et en dessous, elle est concave médialement (fig. 15.5 et 15.6).

### b) Capsule articulaire

#### • La membrane fibreuse

Elle est épaisse et s'insère sur le pourtour des surfaces articulaires.

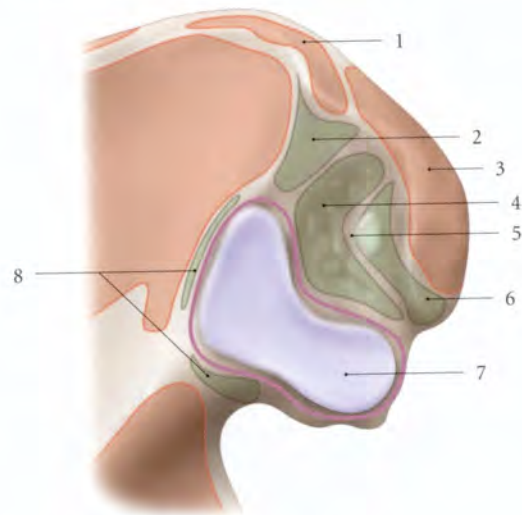
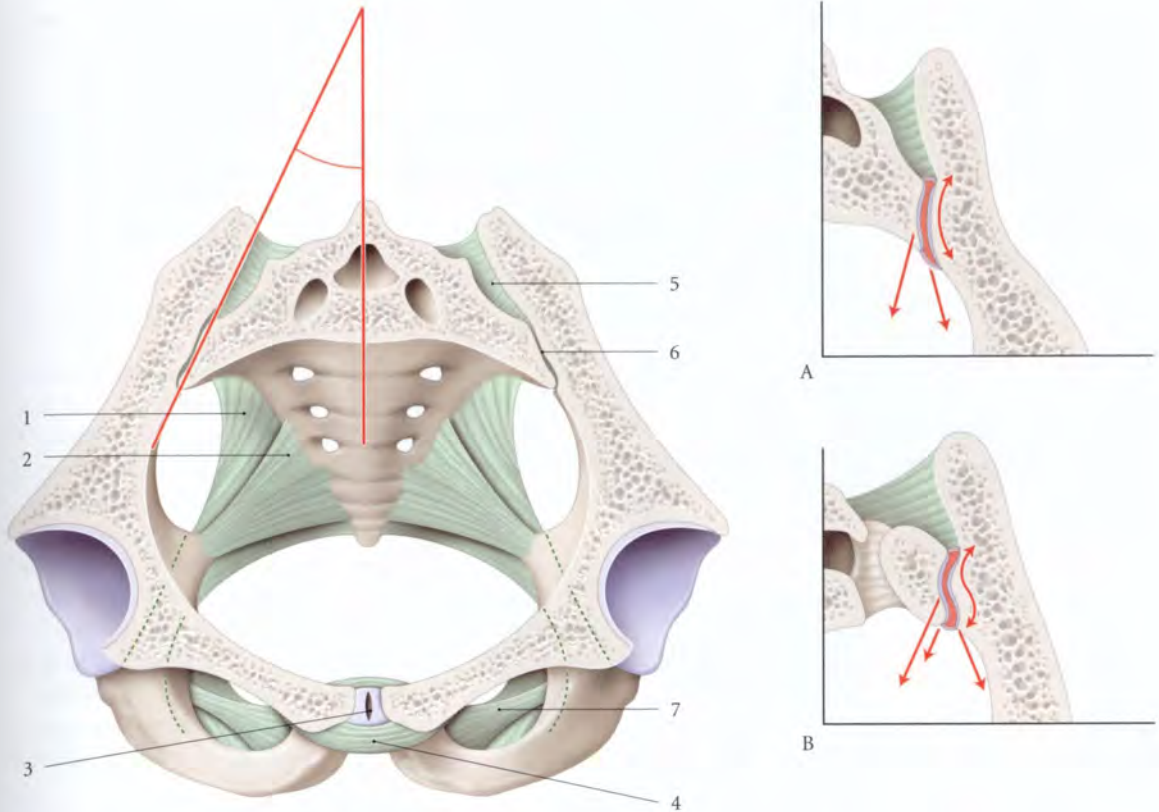


FIG. 15.4. Surface auriculaire de l'os coxal

En violet : capsule articulaire

- |                                   |                                  |
|-----------------------------------|----------------------------------|
| 1. m. carré des lombes            | 5. tubérosité iliaque            |
| 2. lig. ilio-lombaire             | 6. ligg. sacro-iliaques dorsaux  |
| 3. mm. érecteurs du rachis        | 7. surface auriculaire           |
| 4. lig. sacro-iliaque interosseux | 8. ligg. sacro-iliaques ventraux |

3. Les surfaces auriculaires sont plus concaves et plus inclinées chez la femme.



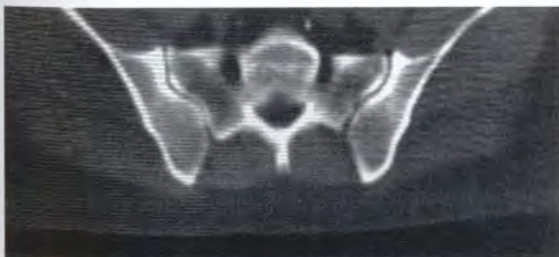
**FIG. 15.5. Articulation sacro-iliaque et symphyse pubienne**  
(coupe parallèle au détroit supérieur)

**Cartouche : configuration de l'interligne articulaire**  
(coupes sériées transversales)

1. lig. sacro-tubéral
2. lig. sacro-épineux
3. disque interpubien
4. lig. pubien ant.
5. lig. sacro-iliaque interosseux
6. interligne sacro-iliaque
7. membrane obturatrice

#### • La membrane synoviale

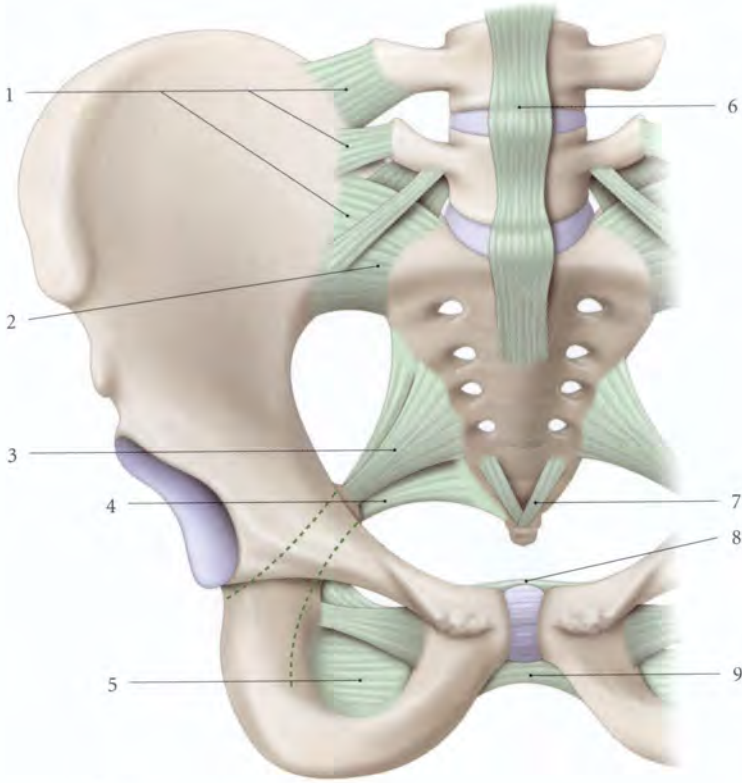
La cavité synoviale se cloisonne par des lamelles fibreuses avec l'âge.



**FIG. 15.6. Articulation sacro-iliaque et symphyse pubienne**  
(tomodensitométrie; coupe transversale)

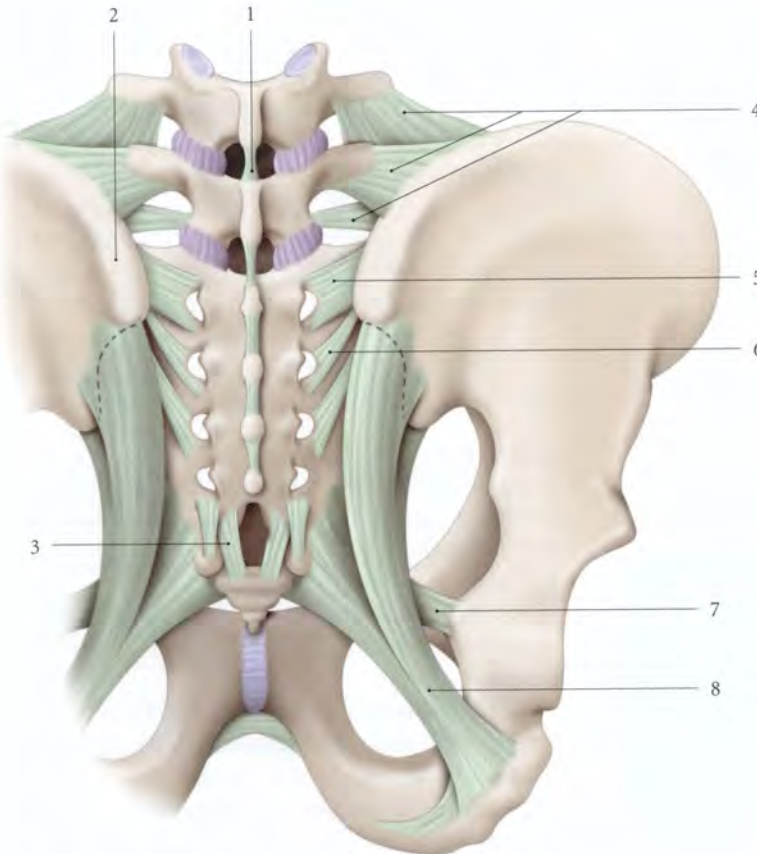
#### c) Ligaments

- **Le ligament sacro-iliaque ventral** (fig. 15.7)  
Peu résistant, il est formé de fibres transversales qui renforcent en avant la capsule.
- **Le ligament sacro-iliaque interosseux**  
Court et résistant, il est situé contre la face dorsale de la capsule articulaire. Il s'insère sur les tubérosités iliaque et sacrale.
- **Le ligament sacro-iliaque dorsal** (fig. 15.8)  
Il est situé en arrière du ligament sacro-iliaque interosseux.  
Il naît entre l'épine iliaque postéro-supérieure et la tubérosité iliaque.



**FIG. 15.7. Articulation sacro-iliaque (vue antérieure)**

1. lig. ilio-lombaire
2. lig. sacro-iliaque ventral
3. lig. sacro-épineux
4. lig. sacro-tubéral
5. membrane obturatrice
6. lig. longitudinal ant.
7. lig. sacro-coccygien ventral
8. lig. pubien sup.
9. lig. pubien inf.



**FIG. 15.8. Articulation sacro-iliaque (vue postérieure)**

1. lig. interépineux
2. crête iliaque
3. lig. sacro-coccygien dorsal
4. lig. ilio-lombaire
5. lig. sacro-iliaque dorsal (premier faisceau)
6. lig. sacro-iliaque dorsal (deuxième faisceau)
7. lig. sacro-épineux
8. lig. sacro-tubéral

Il s'étale en quatre faisceaux qui se fixent sur les tubercules de la crête sacrale latérale<sup>4</sup>.

#### • Le ligament ilio-lombaire

Il renforce la face supérieure de l'articulation sacro-iliaque. Il est tendu du processus transverse de la vertèbre L5 à la partie postérieure de la crête iliaque. Quelques fibres se perdent sur les ligaments sacro-iliaques ventral et dorsal.

### 3 | Ligaments à distance

#### a) Le ligament sacro-tubéral

- Il naît sur les épines iliaques postéro-supérieure et postéro-inférieure, l'incisure interépineuse et la partie adjacente de la fosse iliaque externe, le bord latéral du sacrum, le bord latéral des 1<sup>re</sup> et 2<sup>e</sup> vertèbres coccygiennes.
- Les fibres convergent latéralement, en avant et en bas, puis elles s'épanouissent de nouveau, en double éventail.
- Il se termine sur le bord médial de la tubérosité ischiatique. À sa terminaison se détache une expansion arciforme, le *processus falciforme*, qui se fixe sur la face interne de la branche de l'ischium.

#### b) Le ligament sacro-épineux

Triangulaire et mince, il est situé en dedans du précédent.

Sa base se fixe sur le bord latéral des vertèbres sacrales S4, S5 et du coccyx.

Son sommet s'insère sur l'épine ischiatique.

### 4 | Membrane obturatrice (fig. 15.9)

La membrane obturatrice est une lame fibreuse qui ferme partiellement le foramen obturé. Elle s'insère sur le pourtour du foramen obturé et sur les tubercules obturateurs antérieur et postérieur, en ménageant un passage au niveau du sillon obturateur, le *canal obturateur*. Sous le canal obturateur, sa face antérieure est renforcée par la bandelette infrapubienne tendue entre les tubercules obturateurs et le ligament transverse de l'acétabulum (Testut).

## B | ANATOMIE FONCTIONNELLE

Trait d'union entre la colonne vertébrale et les membres inférieurs, la ceinture pelvienne est un élément de transmission des pressions du poids du corps et des contre-pressions venues du sol.

4. Ancien. : lig. axile pour le 2<sup>e</sup> faisceau; lig. de Zaglas pour le 3<sup>e</sup> faisceau.

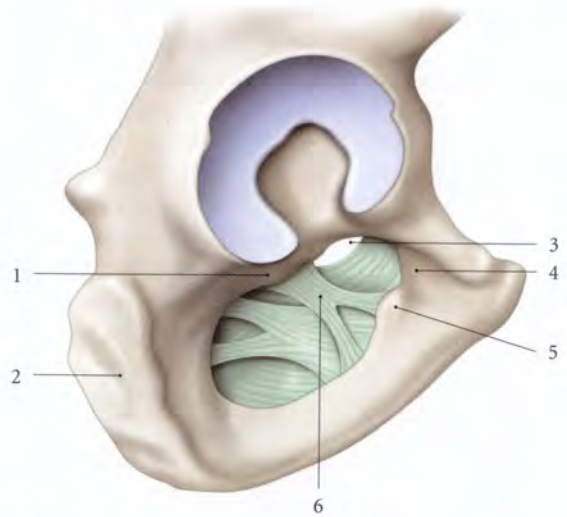


FIG. 15.9. Membrane obturatrice (vue externe)

- |                               |                              |
|-------------------------------|------------------------------|
| 1. tubercule obturateur post. | 4. sillon obturateur         |
| 2. tubérosité ischiatique     | 5. tubercule obturateur ant. |
| 3. canal obturateur           | 6. bandelette infrapubienne  |

Chez l'adulte, l'articulation sacro-iliaque est, fonctionnellement, une syndesmose par l'importance du ligament interosseux et des surfaces articulaires encastées.

### 1 | Statique articulaire

#### a) Lignes de force (fig. 15.10, 15.11 et 15.12)

Le poids du corps est transmis aux membres inférieurs à travers les articulations sacro-iliaques.

Aussi ses atteintes se caractérisent-elles par des douleurs au sautiller ou en appui unipodal.

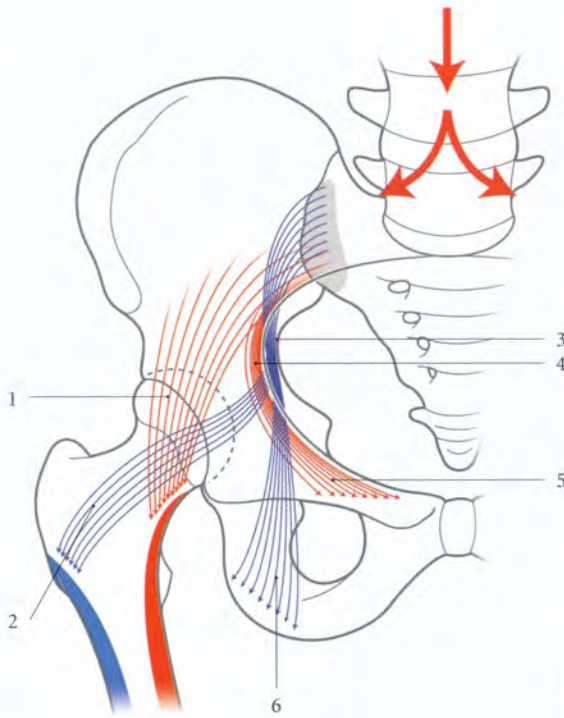
Puis par l'intermédiaire de trabécules osseuses de l'os coxal, les contraintes s'orientent :

- dans la tête fémorale essentiellement ;
- mais aussi dans la branche supérieure du pubis et le corps de l'ischium.

#### b) Contention des os du pelvis (fig. 15.13)

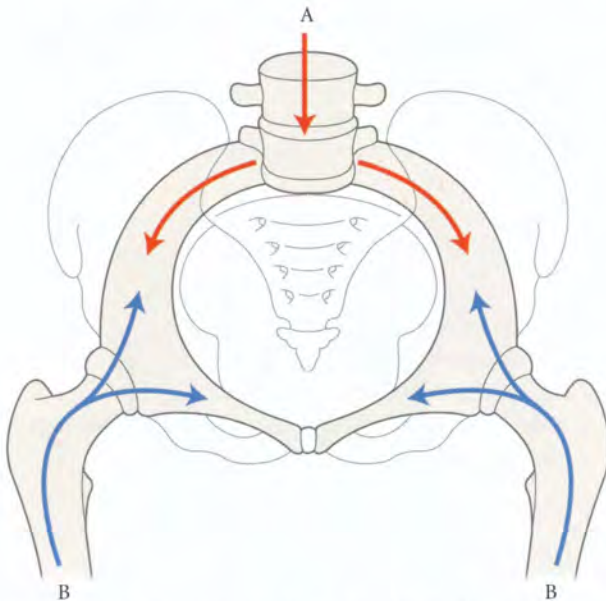
##### • Dans le plan frontal :

- en arrière, le bassin représente une voûte dont le sommet ou clef de voûte est formé par le sacrum. Celui-ci s'enclave solidement comme un coin entre les deux os coxaux sous l'effet des pressions supérieures, car les facettes articulaires du sacrum sont situées dans les plans convergent en bas ;



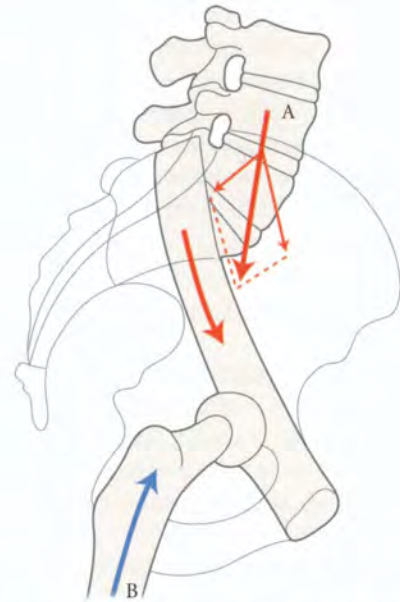
**FIG. 15.10.** Directions principales des trabécules osseuses (vue antérieure)

- |                                    |                                 |
|------------------------------------|---------------------------------|
| 1. trabécules céphalo-cervicales   | 4. éperon arqué                 |
| 2. trabécules céphalo-diaphysaires | 5. trabécules ilio-pubiennes    |
| 3. éperon ischiatique              | 6. trabécules ilio-ischiatiques |



**FIG. 15.11.** Répartition des forces dans le plan frontal en posture érigée. Mise en évidence de l'arc-boutant de la voûte

- A. contraintes de pression  
B. résistances

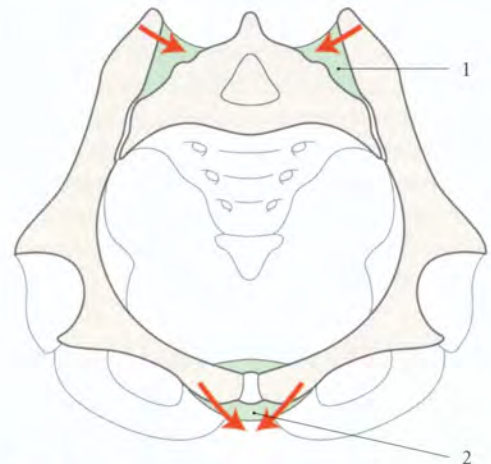


**FIG. 15.12.** Répartition des forces de pesanteur dans le plan sagittal en posture érigée

- A. pressions  
B. résistances

– en avant, le disque interpubien forme un coin à base antéro-inférieure. Cette deuxième clé de voûte s'interpose entre les pressions supérieures et inférieures.

- **Dans le plan horizontal**, le sacrum est maintenu par les os coxaux comme les branches d'un casse-noix sur une noix. La contention des os iliaques est assurée en avant par le ligament pubien antérieur, et en arrière par les ligaments sacro-iliaques dorsaux et interosseux.



**FIG. 15.13.** Pressions latérales maintenant le sacrum (coupe du bassin au niveau du détroit supérieur)

1. ligg. sacro-iliaque post. et interosseux  
2. lig. pubien ant.

## 2 | Dynamique articulaire

L'acquisition de la station érigée a fait du bassin osseux de l'espèce humaine un socle rigide et pratiquement indéformable grâce à la présence d'articulations quasi immobiles par leur morphologie et leurs puissants ligaments.

Des mouvements peuvent apparaître au **cours de la grossesse**. En effet les ligaments perdent de leur tonicité sous l'effet des hormones gravidiques et libèrent un peu les articulations de leur étroitesse. Mais leur mobilité reste très réduite.

Lorsque l'amplitude des mouvements atteint une certaine importance, ils deviennent douloureux (pubalgie, algie sacro-iliaque).

### a) Les mouvements de la symphyse pubienne

Des mouvements très discrets de glissement verticaux apparaissent à la marche.

### b) Les mouvements sacro-iliaques (fig. 15.14)

Pendant la grossesse, on peut observer l'existence de mouvements de l'ordre de  $2^\circ$  à  $3^\circ$ .

Il s'agit de l'association de mouvements de roulement et de glissement.

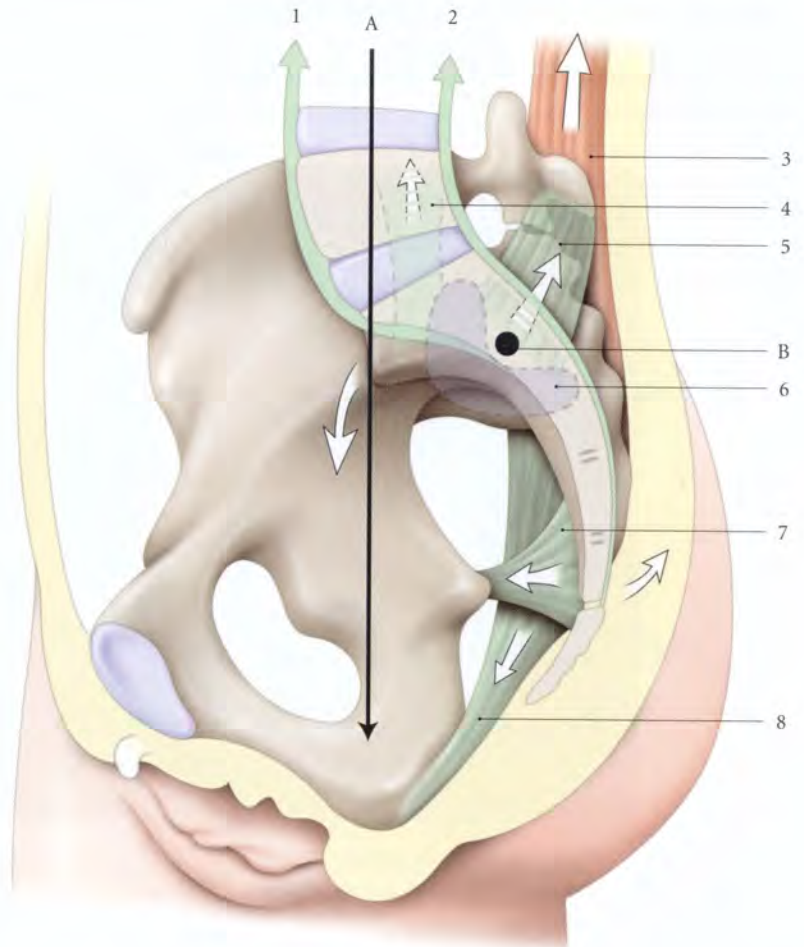
Les mouvements du sacrum s'effectuent autour d'un axe transversal passant par les tubérosités iliaque et sacrale. Cet axe est donc haut situé. Les mouvements de la partie inférieure du sacrum seront amplifiés, puisque le bras de levier inférieur est plus long.

• Lorsque la base du sacrum bascule en avant et en bas (on parle de **nutation**), l'apex du sacrum s'éloigne et ascensionne (fig. 15.15) :

- le diamètre promonto-pubien, qui diminue alors de 5,6 mm ( $\pm 1,4$  mm) ;
- le diamètre sacro-pubien, qui augmente d'environ 13 mm.

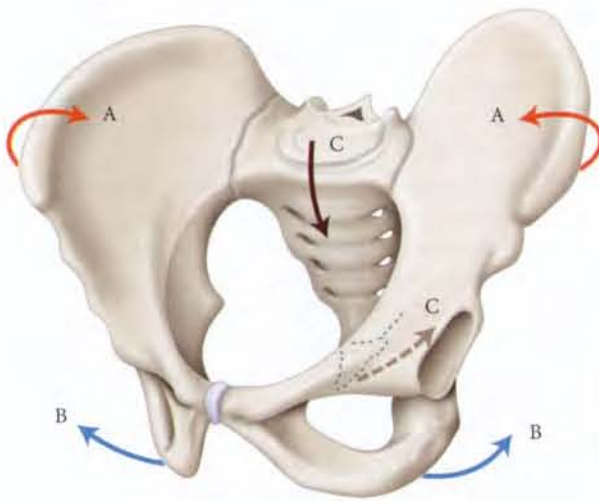
Le déplacement de l'apex du sacrum est limité par les ligaments sacro-tubéraux et sacro-épineux.

Mais en s'enfonçant dans le bassin, la base du sacrum diminue son rôle de coin intercoxal : de ce fait, les



**FIG. 15.14.** Structures de fixité des articulations sacro-iliaques (coupe sagittale médiane du pelvis)

- A. axe de gravité
- B. centre du mouvement
1. lig. longitudinal ant.
2. lig. longitudinal post.
3. mm. érecteurs du rachis
4. lig. sacro-iliaque ant.
5. ligg. sacro-iliaques interosseux et dorsal
6. surface auriculaire
7. lig. sacro-épineux
8. lig. sacro-tubéral



ailes iliaques se rapprochent légèrement et les tubérosités ischiatiques s'écartent ; le diamètre bitubérotarsaire s'agrandit légèrement.

- Dans le mouvement inverse ou *contre-nutation*, la base du sacrum reprend la position initiale. En effet, les butées zygapophysiales lombo-sacrales s'opposent à toute bascule postérieure. Il n'y a donc pas d'agrandissement du détroit supérieur (voir Tome 4).

FIG. 15.15. Mouvements de bascule de l'os iliaque au cours de la nutation

- A. rapprochement des ailes iliaques
- B. écartement des ischiems
- C. bascule de la base du sacrum

## 15.2 ARTICULATION COXO-FÉMORALE

L'articulation coxo-fémorale ou articulation de la hanche unit l'os coxal au fémur. C'est une articulation *synoviale sphéroïde* alliant stabilité et mobilité (fig. 15.16).

Cette stabilité est si grande qu'un violent traumatisme est indispensable pour provoquer sa luxation. La fréquence de la luxation congénitale de la

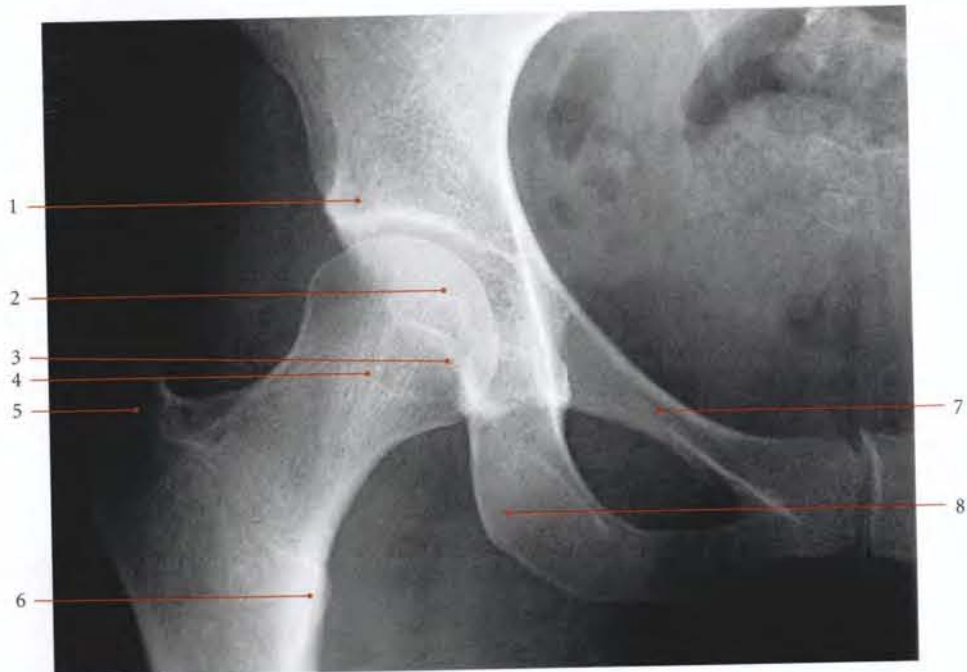

FIG. 15.16. Articulation coxo-fémorale de face (radiographie)

- |                                    |                     |                           |
|------------------------------------|---------------------|---------------------------|
| 1. limbus acétabulaire             | 4. col fémoral      | 7. branche sup. du pubis  |
| 2. tête fémorale dans l'acétabulum | 5. grand trochanter | 8. tubérosité ischiatique |
| 3. bord ant. de l'acétabulum       | 6. petit trochanter |                           |

hanche exige l'examen minutieux des hanches de tout nouveau-né. En effet, non traitée précocement, elle laisse des séquelles graves.

La hanche est aussi fréquemment le siège d'affections dégénératives (coxarthrose) ou infectieuses (arthrite de la hanche).

## A | ANATOMIE DESCRIPTIVE

### 1 | Surfaces articulaires

Elles sont recouvertes de cartilage hyalin.

#### a) L'acétabulum (fig. 15.17)

C'est une profonde excavation sphéroïde de 180° environ de valeur angulaire. Il est circonscrit par un rebord saillant qui le surplombe, le **limbus acétabulaire**. Il présente deux parties.

##### • La surface semi-lunaire

Elle est périphérique, encroûtée de cartilage et en forme de croissant, concave en bas; ses cornes délimitent l'**incisure acétabulaire**.

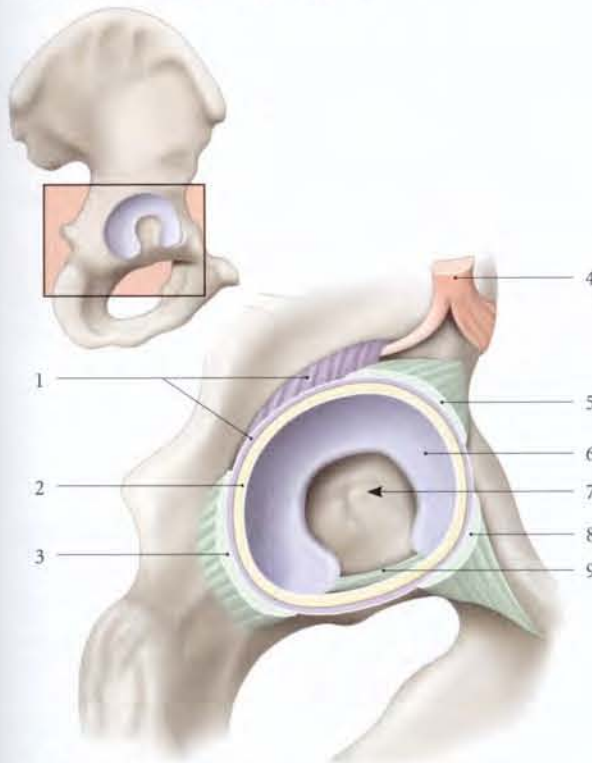


FIG. 15.17. Acétabulum (vue externe)

- |                           |                                    |
|---------------------------|------------------------------------|
| 1. capsule articulaire    | 6. surface semi-lunaire            |
| 2. bourrelet acétabulaire | 7. fosse acétabulaire              |
| 3. lig. ischio-fémoral    | 8. lig. pubo-fémoral               |
| 4. m. droit fémoral       | 9. lig. transverse de l'acétabulum |
| 5. lig. ilio-fémoral      |                                    |

Le **ligament transverse de l'acétabulum** unit, en pont, les deux cornes de l'acétabulum.

##### • La fosse acétabulaire

Elle est centrale, non articulaire, rugueuse et comblée d'un paquet adipeux. Elle donne insertion à des fibres du ligament de la tête fémorale.

Chez le nouveau-né, l'étude de l'**angle acétabulaire** permet de diagnostiquer la luxation congénitale de la hanche. Cet angle est défini à la radiographie par l'horizontale et la tangente du toit de l'acétabulum. Il est normalement égal ou inférieur à 25°.

#### b) Le bourrelet acétabulaire (ou labrum acétabulaire) (fig. 15.18)

C'est un anneau fibro-cartilagineux triangulaire à la coupe avec une hauteur de 6 à 15 mm; cette hauteur est plus importante en haut et en arrière.

Il s'insère sur le **limbus acétabulaire**.

Sa face axiale, concave et articulaire, est en continuité avec la surface semi-lunaire.

Sa face périphérique donne insertion à la capsule articulaire.

Il passe en pont au-dessus de l'incisure acétabulaire et adhère au ligament transverse de l'acétabulum.

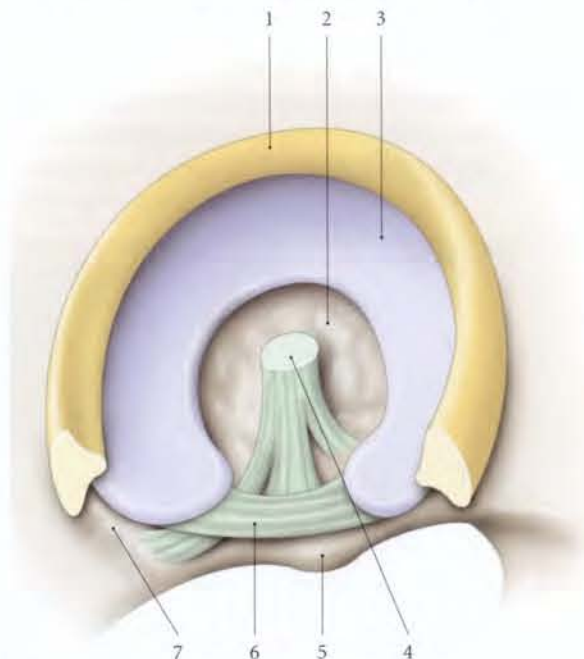
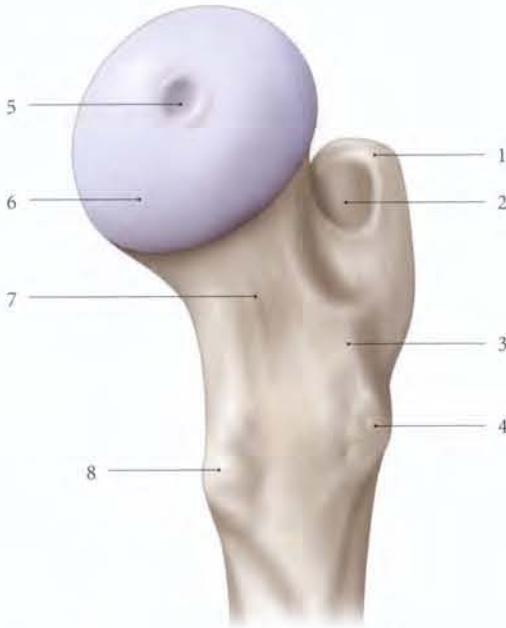

FIG. 15.18. Bourrelet acétabulaire (vue externe)

- |   |                                    |
|---|------------------------------------|
| 1. bourrelet acétabulaire partiellement réséqué | 4. lig. de la tête fémorale        |
| 2. fosse acétabulaire                           | 5. tubercule obturateur post.      |
| 3. surface semi-lunaire                         | 6. lig. transverse de l'acétabulum |
|   | 7. limbus acétabulaire             |

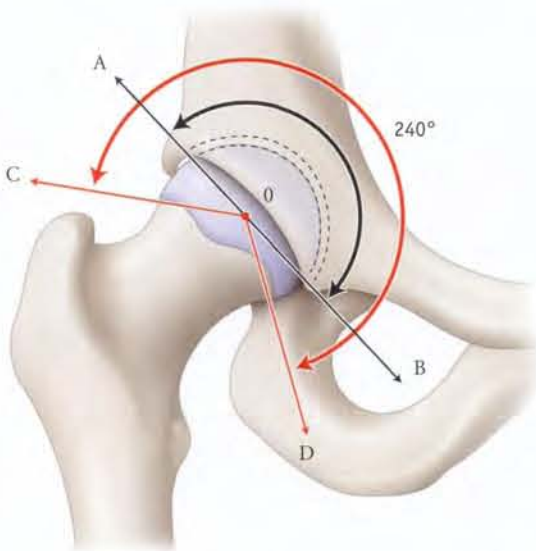

**FIG. 15.19. Épiphyse proximale du fémur**  
(vue postéro-médiale)

- |   |                     |
|---|---------------------|
| 1. grand trochanter                             | 5. fovéa capitis    |
| 2. fosse trochantérique                         | 6. tête             |
| 3. crête intertrochantérique                    | 7. col              |
| 4. troisième trochanter<br>et tubercule glutéal | 8. petit trochanter |

**c) La tête fémorale** (fig. 15.19 et 15.20)

Elle correspond aux deux tiers d'une sphère de 25 mm de rayon, soit une valeur angulaire de  $240^\circ$  environ.



**FIG. 15.20. Valeurs angulaires de l'acétabulum ( $\widehat{AÔB}$ ) et de la tête fémorale ( $\widehat{CÔD}$ )**

Elle regarde médialement, en haut, et légèrement en avant. Elle présente légèrement au-dessous et en arrière de son centre une dépression dénudée de cartilage, la **fovéa capitis**.

Le reste de la tête est encroûté de cartilage plus épais dans sa partie supérieure.

## 2 | Capsule articulaire

### a) La membrane fibreuse

- Sur l'os coxal, elle s'insère médialement, sur le limbus acétabulaire et sur la face externe du bourrelet acétabulaire.
- Sur le fémur, elle se fixe latéralement sur la ligne intertrochantérique, au-dessus du petit trochanter, en dedans du grand trochanter et sur la face postérieure du col, près de son tiers latéral.
- Elle est épaisse et constituée :
  - de fibres longitudinales;
  - de fibres circulaires formant un rétrécissement de la capsule, la **zone orbiculaire**;
  - de fibres récurrentes ou **freins capsulaires**, qui remontent sur la face inférieure du col jusqu'au pourtour de la tête fémorale.

### b) La membrane synoviale

Elle revêt :

- la face profonde de la membrane fibreuse;
- le ligament de la tête fémorale et le paquet adipeux de la fosse acétabulaire;
- toutes les parties intra-articulaires du col fémoral. À ce niveau, la membrane synoviale présente de nombreux plis synoviaux soulevés par les freins capsulaires.

## 3 | Ligaments

### a) Le ligament ilio-fémoral

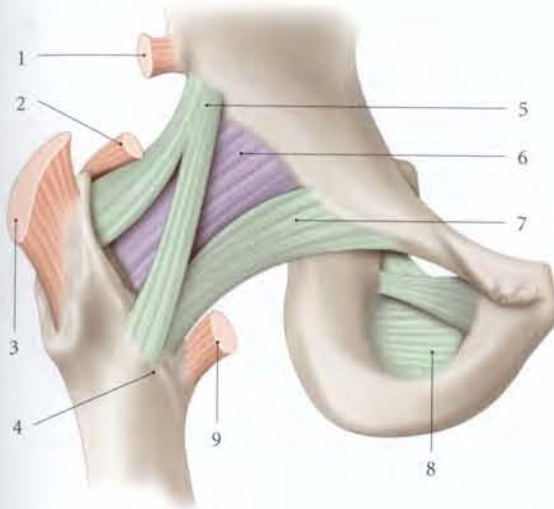
 (fig. 15.21)

Triangulaire et très résistant, il renforce en avant la capsule articulaire.

- Son **sommet** s'insère au-dessous de l'épine iliaque antéro-inférieure.
- Sa **base** se fixe sur la ligne intertrochantérique.
- Ses **bords** plus épais forment :
  - un faisceau supérieur, horizontal, qui s'insère sur la face antérieure du grand trochanter;
  - un faisceau inférieur, vertical, qui s'attache en avant du petit trochanter.

### b) Le ligament pubo-fémoral

Il renforce la face antéro-inférieure de la capsule.


**FIG. 15.21. Articulation coxo-fémorale (vue antérieure)**

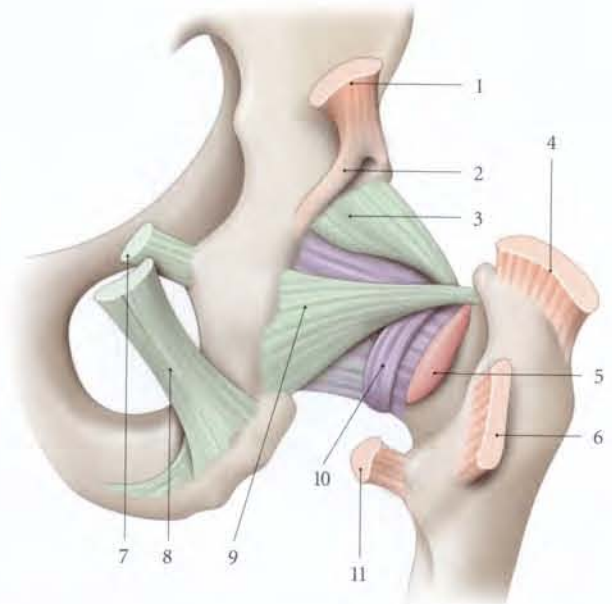
- |                              |                         |
|------------------------------|-------------------------|
| 1. m. droit fémoral          | 6. capsule articulaire  |
| 2. m. piriforme              | 7. lig. pubo-fémoral    |
| 3. m. petit fessier          | 8. membrane obturatrice |
| 4. ligne intertrochantérique | 9. m. ilio-psoas        |
| 5. lig. ilio-fémoral         |                         |

Il naît de l'éminence ilio-pubienne, de la partie pubienne du limbus acétabulaire et de la crête obturatrice.

Ses fibres convergent vers la partie inférieure de la ligne intertrochantérique.

**c) Le ligament ischio-fémoral (fig. 15.22)**

Spiralé, il renforce et contourne les faces dorsale et supérieure de l'articulation.


**FIG. 15.22. Articulation coxo-fémorale (vue postérieure)**

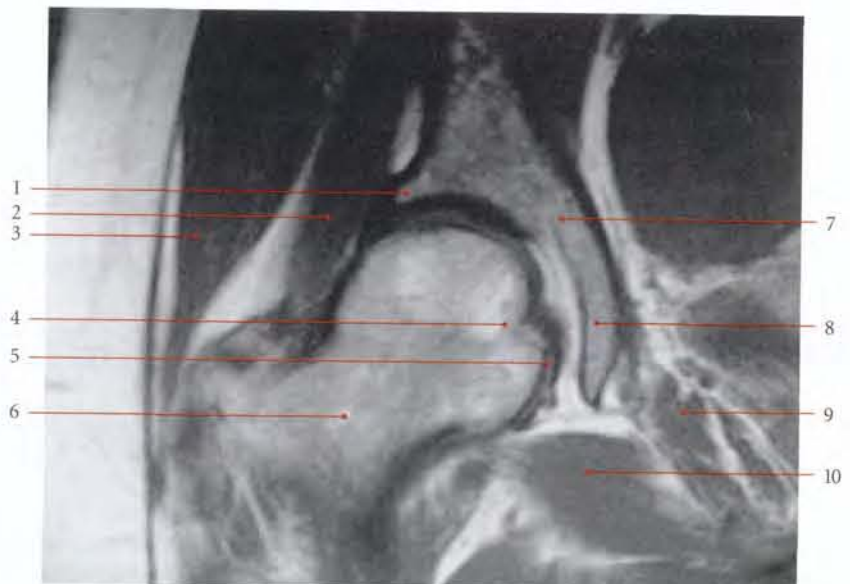- |  |                        |
|--|------------------------|
| 1. m. droit fémoral                    | 6. m. carré fémoral    |
| 2. tendon réfléchi de m. droit fémoral | 7. lig. sacro-épineux  |
| 3. lig. ilio-fémoral                   | 8. lig. sacro-tubéral  |
| 4. m. moyen fessier                    | 9. lig. ischio-fémoral |
| 5. cul-de-sac synovial                 | 10. zone orbiculaire   |
|  | 11. m. ilio-psoas      |

Il naît de la partie postéro-inférieure du limbus acétabulaire et de la partie adjacente de l'ischium.

Il se termine en avant de la fosse trochantérique et sur la zone orbiculaire de la capsule.

**FIG. 15.23. Articulation coxo-fémorale : coupe frontale IRM (cliché Dr T. Diesce)**

- |                             |                        |
|-----------------------------|------------------------|
| 1. bourrelet acétabulaire   | 7. acétabulum          |
| 2. m. petit fessier         | 8. fosse acétabulaire  |
| 3. m. moyen fessier         | 9. m. obturateur int.  |
| 4. fovéa capitis            | 10. m. obturateur ext. |
| 5. lig. de la tête fémorale |                        |
| 6. col du fémur             |                        |



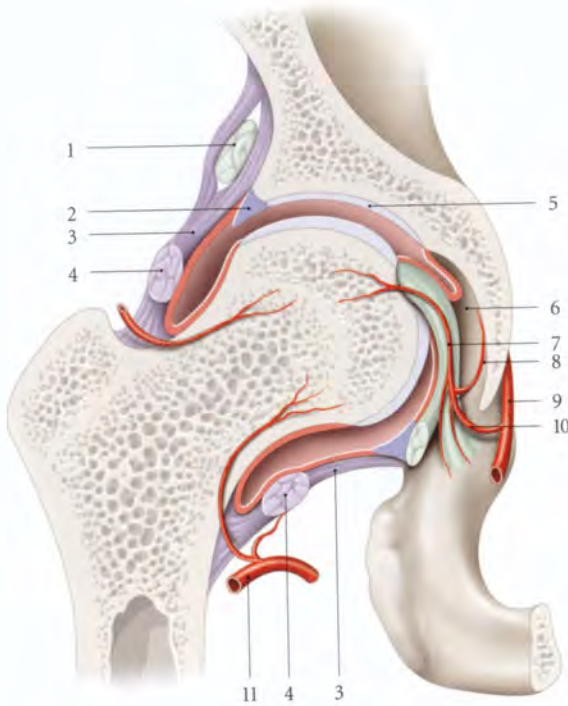


FIG. 15.24. Articulation coxo-fémorale (coupe frontale)

- |   |   |
|---|---|
| 1. tendon réfléchi du m. droit fémoral  | 7. lig. de la tête fémorale et son artère |
| 2. labrum acetabulaire                  | 8. r. fovéolaire                          |
| 3. capsule articulaire                  | 9. a. obturatrice                         |
| 4. zone orbiculaire                     | 10. a. acetabulaire                       |
| 5. surface semi-lunaire de l'acetabulum | 11. a. circonflexe médiale de la cuisse   |
| 6. fosse de l'acetabulum                |   |

**d) Le ligament de la tête fémorale** (fig. 15.23 et 15.24)  
Propre à l'homme, il contribue à la vascularisation de la tête fémorale.

Très résistant et souple, il mesure 3 cm environ.

Arrondi et épais à son origine dans la fovea capitis, il s'étale en trois faisceaux :

- le premier se fixe en arrière de la corne antérieure de la surface semi-lunaire ;
- le deuxième s'engage sous le ligament transverse et se fixe en arrière de la corne postérieure de la surface semi-lunaire ;
- le troisième se fixe sur le ligament transverse de l'acetabulum ; quelques fibres s'insèrent dans la fosse acetabulaire.

#### 4 | Bourses synoviales périarticulaires

(fig. 15.25)

Nombreuses, elles peuvent communiquer avec la cavité articulaire. Les plus constantes sont : la bourse du muscle ilio-psoas, les bourses trochantériques des muscles

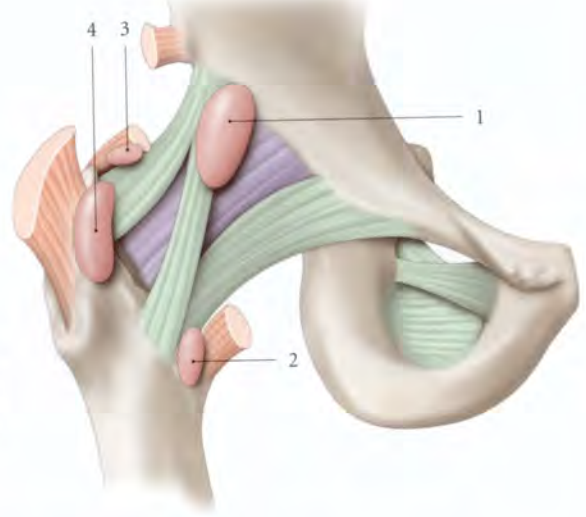


FIG. 15.25. Bourses de la hanche (vue antérieure)

1. bourse du m. ilio-psoas
2. bourse subtendineuse iliaque
3. bourse trochantérique du m. moyen piriforme
4. bourse trochantérique du m. petit fessier

moyen et petit fessiers, les bourses des muscles piriforme et obturateur externe.

## 5 | Vaisseaux et nerfs

**a) Les artères** sont des branches de l'artère obturatrice, des artères circonflexes médiale et latérale de la cuisse, et des artères glutéales supérieure et inférieure (voir Chapitre 17).

L'ostéonécrose aseptique de la tête fémorale serait due à un trouble vasculaire.

**b) Les nerfs** proviennent du nerf fémoral directement ou de ses branches, du nerf obturateur et du nerf obturateur accessoire.

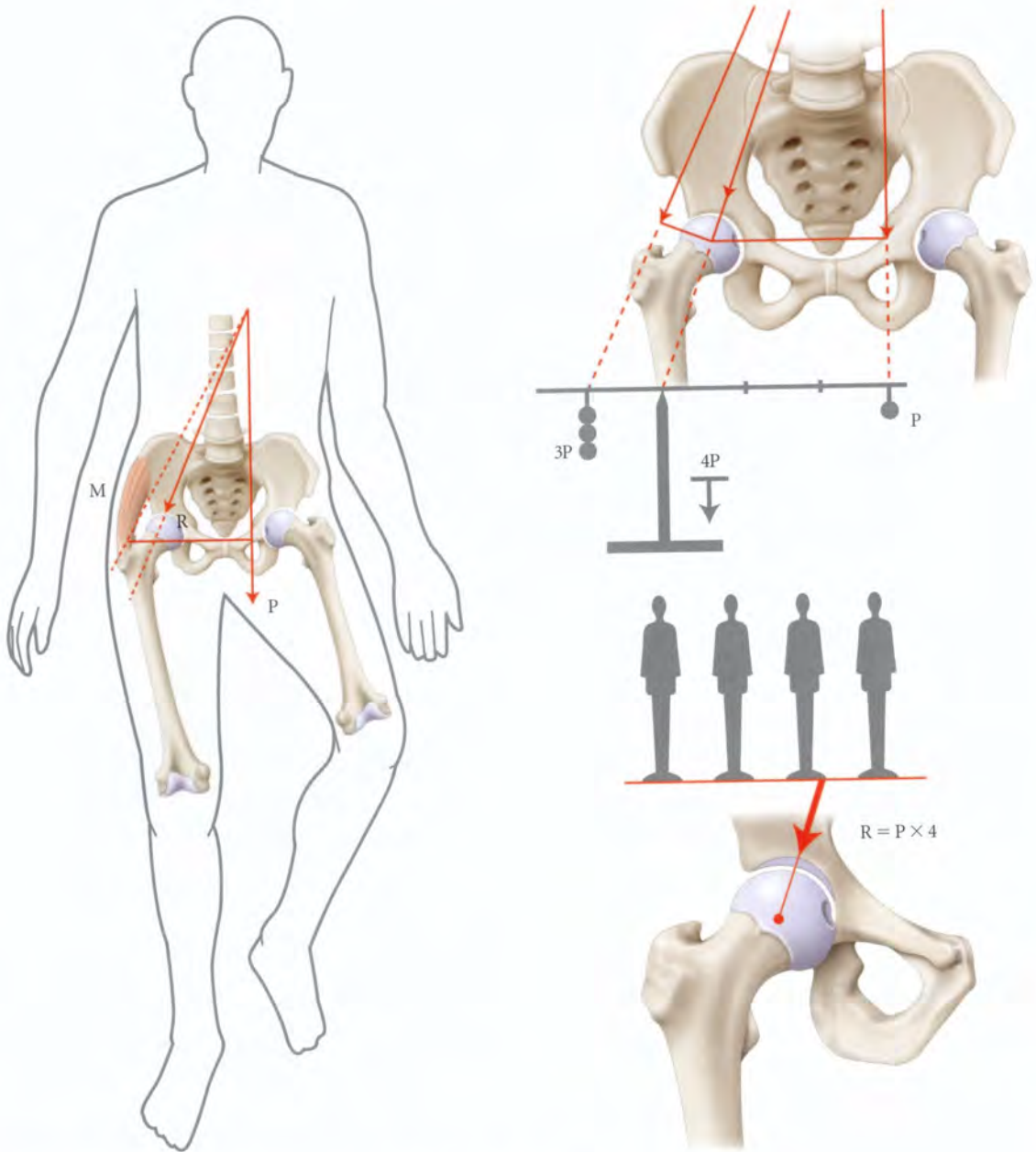
## B | ANATOMIE FONCTIONNELLE

### 1 | Statique articulaire

**a) Les facteurs favorisant la statique**

- **La profondeur de l'acetabulum** (fig. 15.26)  
Celle-ci dépend du développement du limbus acetabulaire. Elle est appréciée par l'étude de l'angle acé-





**FIG. 15.28. Pression sur la hanche en appui unipedal** (d'après Pauwels)

P. poids du corps

M. force en contrebalance (m. moyen fessier)

R. résultante des forces de pression

- Les muscles périarticulaires développent des forces dont toutes les composantes passent par le centre de la tête fémorale. Cette contrainte musculaire peut être très importante. Le muscle ilio-psoas, par exemple, développe une contrainte de l'ordre de 300 kg au cours de la flexion de la cuisse en décubitus dorsal (J. Castaing).

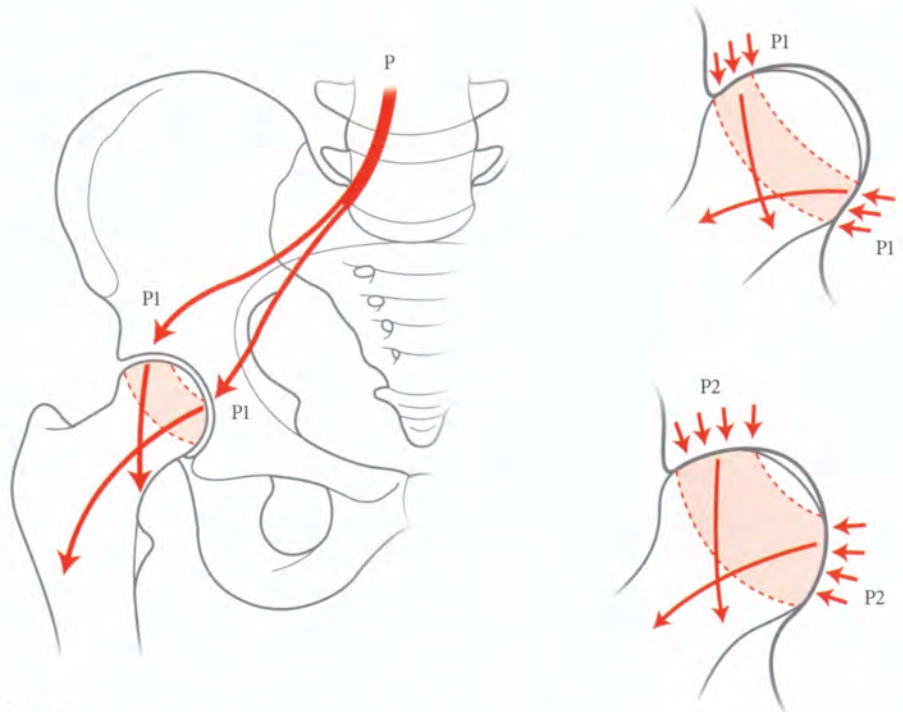
**c) La protection de l'usure** de l'articulation sous l'effet des contraintes.

Elle est assurée non seulement par la synovie et l'épaisseur des cartilages, mais aussi par la répartition des pressions.

Lorsque les pressions deviennent très importantes, la surface de transmission des contraintes augmente et soulage les surfaces habituelles d'appui (fig. 15.29).

**FIG. 15.29. Répartition des contraintes sur la tête fémorale**

P1. pressions faibles  
P2. pressions fortes



## 2 | Dynamique articulaire

L'articulation coxo-fémorale est une articulation à trois degrés de liberté.

### a) Le centre du mouvement

Confondu avec le centre de la tête fémorale, il est défini par son rayon de courbure.

### b) Flexion-extension

#### • Axe fonctionnel

Presque horizontal, il est situé dans le plan frontal.

#### • Amplitude des mouvements (fig. 15.30)

– La flexion. Elle mesure :

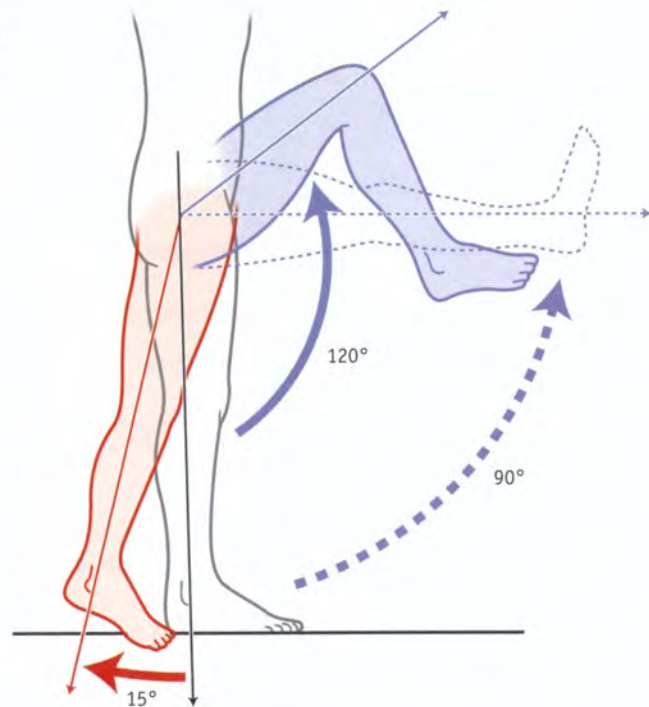
- 120° si la jambe est fléchie (muscles ischio-jambiers détendus) ;
- 90° si la jambe est en extension.

– L'extension. Elle mesure :

- 15° si la jambe est en extension ; moins, lorsqu'elle est fléchie ;
- elle est limitée par le ligament ilio-fémoral et accessoirement par le ligament pubo-fémoral.

#### • Muscles moteurs (fig. 15.31)

- Les muscles fléchisseurs principaux sont les *muscles ilio-*ps*oas* et *tenseur du fascia lata*.
- Les muscles fléchisseurs accessoires sont les *muscles sartorius*, *droit fémoral* et *adducteurs*.
- Les muscles extenseurs sont les *muscles grand fessier*, *biceps fémoral*, *semi-membraneux* et *semi-tendineux*.

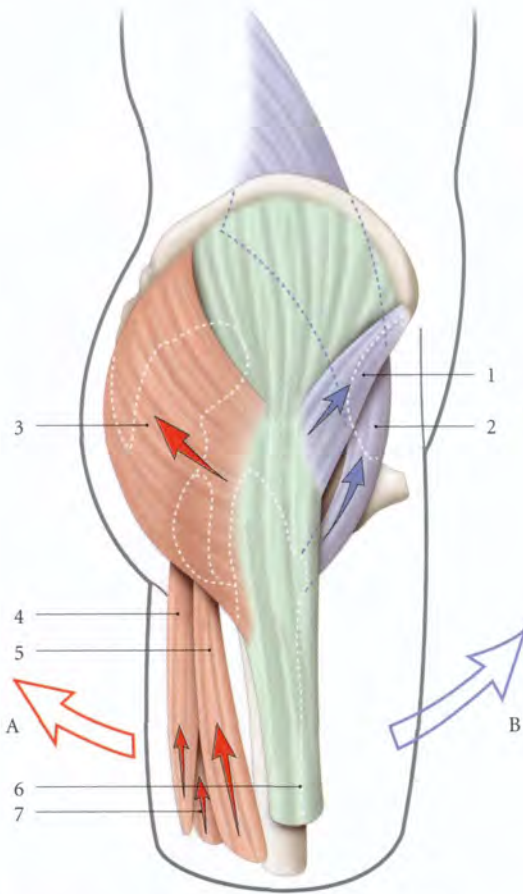


**FIG. 15.30. Flexion (en bleu) et extension (en rouge) de l'articulation coxo-fémorale**

### c) Abduction-adduction

#### • Axe fonctionnel

Sagittal, il passe par le centre du mouvement.



**FIG. 15.31. Muscles extenseurs (A) et fléchisseurs (B) de la cuisse**

- |                              |                        |
|------------------------------|------------------------|
| 1. m. tenseur du fascia lata | 5. m. biceps fémoral   |
| 2. m. ilio-psoas             | 6. tractus ilio-tibial |
| 3. m. grand fessier          | 7. m. semi-tendineux   |
| 4. m. semi-membraneux        |                        |

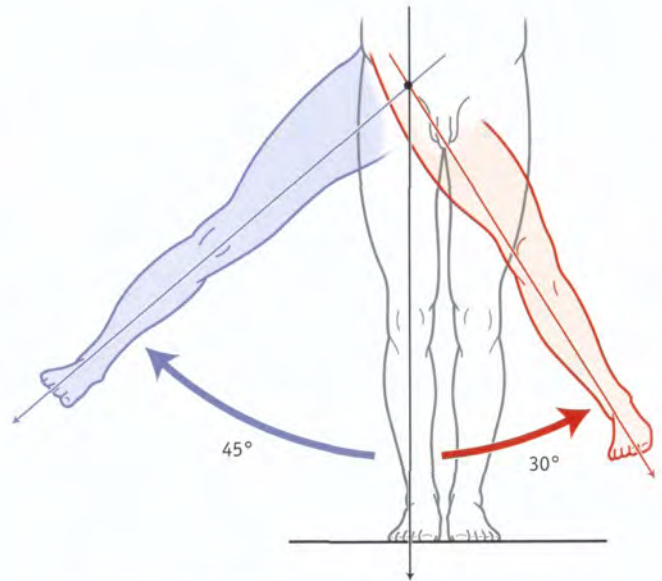
### • Amplitude des mouvements

#### – Abduction (fig. 15.32)

- Elle est de 45° en moyenne. Lorsque la cuisse est fléchie ou le bassin incliné, elle peut alors atteindre 90°.
- Elle est limitée par la tension du ligament pubo-fémoral et le contact du col sur le limbus acétabulaire.
- Dans le grand écart frontal, la hanche est en abduction-flexion, avec hyperlordose du rachis lombaire.

#### – Adduction

- L'adduction vraie est de 20°. Elle est limitée par le contact des deux cuisses.
- L'adduction associée à une flexion, tel le croisement des cuisses, peut atteindre 30° environ.



**FIG. 15.32. Abduction (en bleu) et adduction (en rouge) de la cuisse**

### • Muscles moteurs (fig. 15.33)

- Les muscles abducteurs principaux sont les *muscles moyen et petit fessiers*.
- Les muscles abducteurs accessoires sont les *muscles tenseur du fascia lata, grand fessier et piriforme*.
- Les muscles adducteurs sont les *muscles pectiné, long, petit et grand adducteurs*.

### d) Rotations latérale et médiale

#### • Axe fonctionnel

Il unit les centres des mouvements de la hanche et du genou et fait environ 7° avec l'axe diaphysaire fémoral.

### • Amplitude des mouvements (fig. 15.34 et 15.35)

#### – Rotation latérale

- La pointe du pied se porte latéralement de 45° en moyenne.
- Elle est limitée par les ligaments ilio-fémoral et pubo-fémoral.

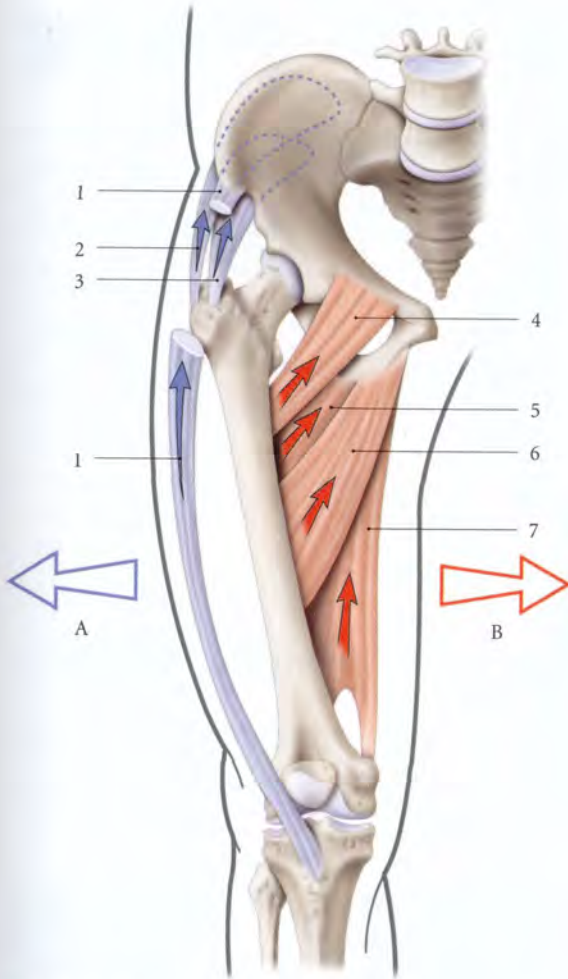
#### – Rotation médiale

- La pointe du pied se porte médialement de 35° en moyenne.
- Elle est limitée par le ligament ischio-fémoral.

– *En clinique*, l'étude des possibilités fonctionnelles de la hanche peut nécessiter une mesure de l'amplitude des rotations.

Cette mesure s'effectue :

- soit jambe fléchie en décubitus ventral ;



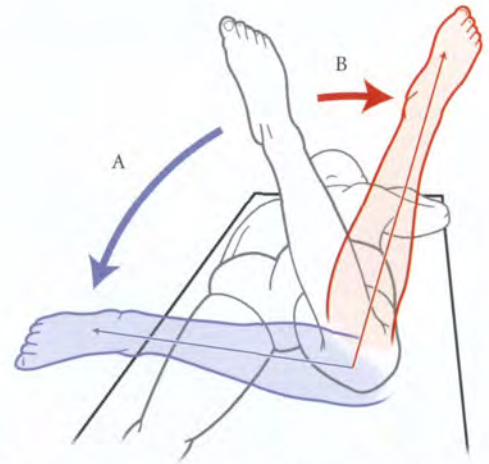
**FIG. 15.33. Muscles abducteurs (A) et adducteurs (B) de la cuisse**

- |   |                       |
|---|-----------------------|
| 1. m. tenseur du fascia lata et tractus ilio-tibial | 4. m. pectiné         |
| 2. m. moyen fessier                                 | 5. m. court adducteur |
| 3. m. petit fessier                                 | 6. m. long adducteur  |
|   | 7. m. grand adducteur |

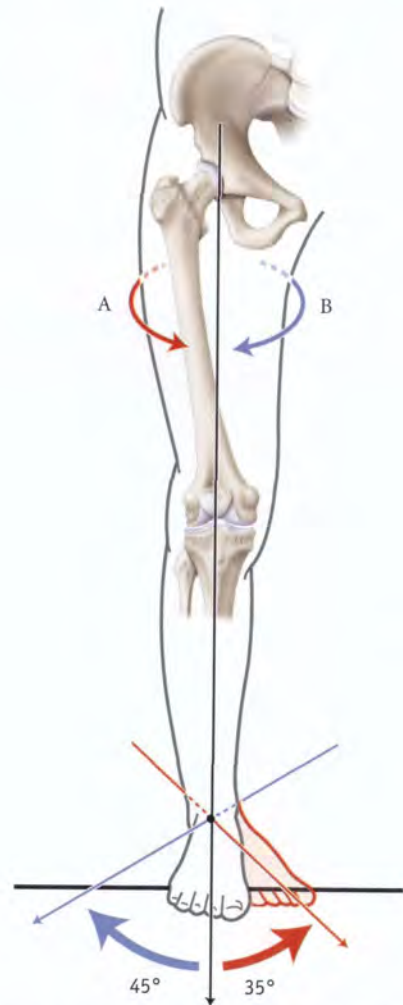
→ soit cuisse fléchie en décubitus dorsal, ou en position assise en bout de table d'examen.  
 Dans ces situations, la rotation médiale peut atteindre 60°.

• **Muscles moteurs** (fig. 15.36)

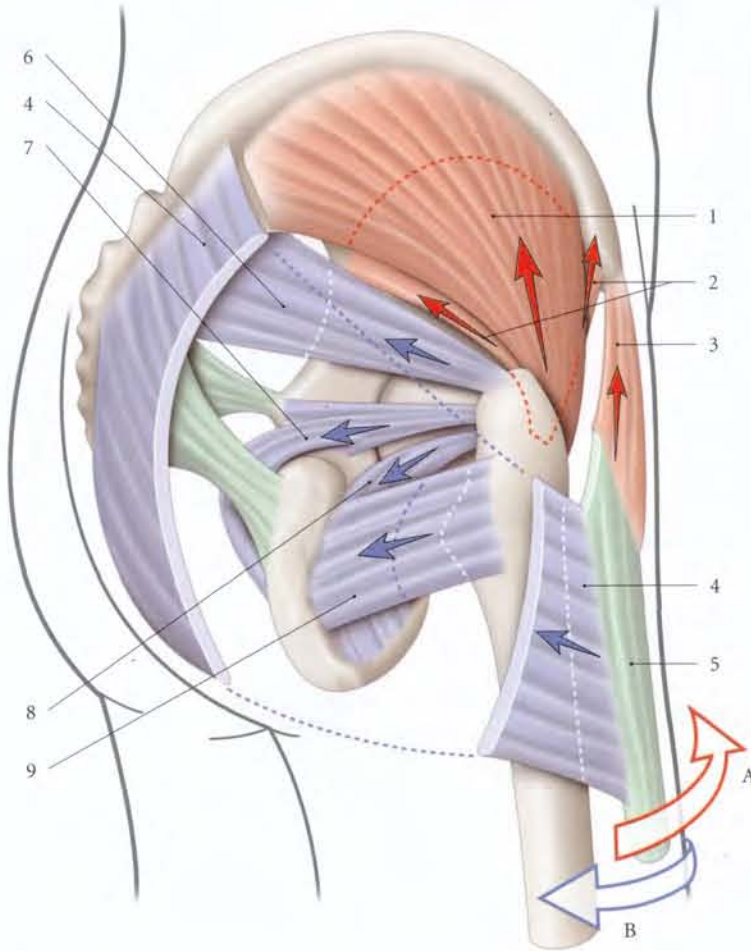
- Les muscles rotateurs latéraux principaux sont les muscles *piriforme*, *obturateur interne*, et *carré fémoral*.
- Les muscles rotateurs latéraux accessoires sont les muscles *grand fessier*, *adducteurs*, *obturateur externe* et *ilio-psoas*.
- Les muscles rotateurs médiaux principaux sont les muscles *moyen et petit fessiers*.



**FIG. 15.34. Rotations médiale (A) et latérale (B) de la cuisse (genou fléchi)**



**FIG. 15.35. Rotations médiale (A) et latérale (B) de la cuisse (genou en extension)**



**FIG. 15.36. Muscles rotateurs médiaux (A) et latéraux (B) de la cuisse**

1. m. moyen fessier
2. m. petit fessier
3. m. tenseur du fascia lata
4. m. grand fessier
5. tractus ilio-tibial
6. m. piriforme
7. m. obturateur int. et mm. jumeaux sup. et inf.
8. m. obturateur ext.
9. m. carré fémoral

– Le muscle rotateur médial accessoire est le *muscle tenseur du fascia lata*.

#### e) *Circumduction*

Elle associe l'ensemble des mouvements primaires. Au cours de ce mouvement, la jambe décrit un cône centré sur la hanche.

### 3 | Positions

a) *La position de repos* associe une légère flexion et une abduction. La position la plus instable associe

flexion, rotation externe et adduction (position assise jambes croisées l'une sur l'autre).

b) *La position de fonction* n'est pas l'extension rigoureuse, mais l'association d'une très légère flexion, d'une abduction et d'une rotation externe.

Dans l'arthrodèse de la hanche, cette position permet d'éviter, au cours de la marche, l'accrochage du talon sur le sol, mais entraîne une légère boiterie.

## 15.3 ARTICULATION DU GENOU

L'articulation du genou unit le fémur, le tibia et la patella. C'est une articulation synoviale composée de deux articulations :

- l'articulation **fémoro-tibiale** qui est une bicondy-laire;
- l'articulation **fémoro-patellaire** qui est une ginglyme.

Elle doit allier une parfaite stabilité et une grande mobi-lité (fig. 15.37).

Très sollicitée dans la vie courante et dans le sport, elle est le siège de fréquentes entorses et luxa-tions.

### A | ANATOMIE DESCRIPTIVE

#### 1 | Surfaces articulaires

##### a) La surface articulaire fémorale (fig. 15.38)

Elle est située à la face postérieure de la patella.

Elle est divisée par une crête mousse verticale séparant deux facettes concaves, médiale et latérale. La facette médiale présente une petite dépression supéro-médiale qui entre en contact avec le condyle médial du fémur, lors de la flexion extrême de la jambe.

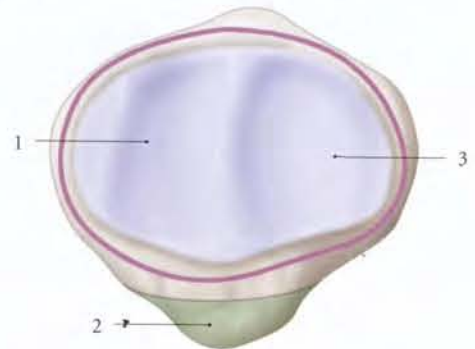


FIG. 15.38. Patella (vue postérieure)

En violet : capsule articulaire

1. surface articulaire fémorale (facette médiale)
2. apex et lig. patellaire
3. surface articulaire fémorale (facette latérale)

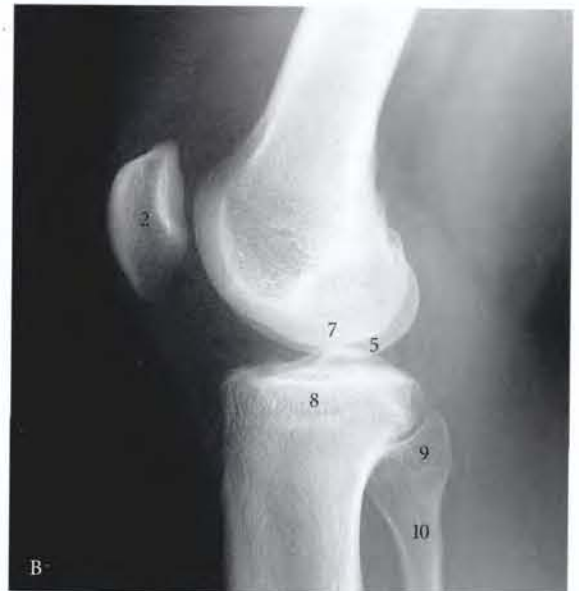
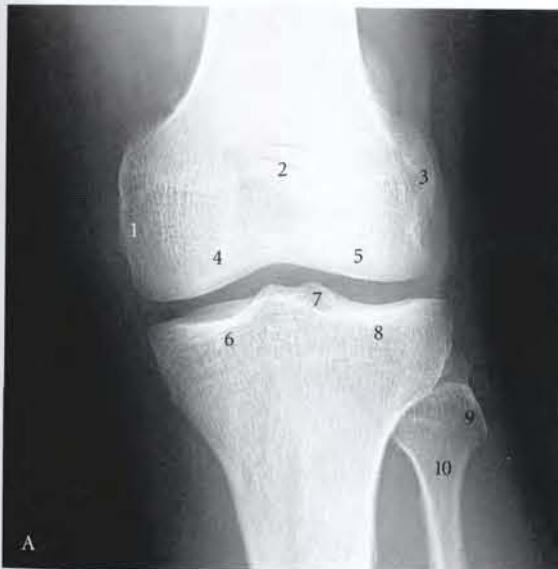
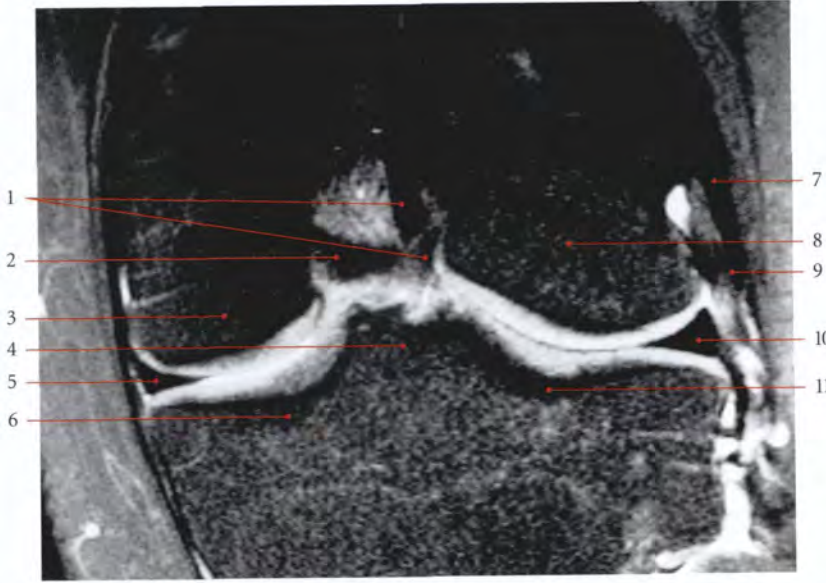
FIG. 15.37. Articulation du genou (radiographies)

- A. cliché de face
- B. cliché de profil genou étendu

1. épicondyle latéral
2. patella

3. épicondyle médial
4. condyle fémoral latéral
5. condyle fémoral médial
6. condyle tibial latéral

7. éminence intercondyalaire
8. condyle tibial médial
9. tête de la fibula
10. col de la fibula



**FIG. 15.39. Articulatio du genou : coupe frontale IRM (cliché Dr T. Diesce)**

1. lig. croisé ant.
2. lig. croisé post.
3. condyle fémoral médial
4. éminence intercondyloire
5. ménisque médial
6. condyle tibial médial
7. tractus ilio-tibial
8. condyle fémoral latéral
9. m. poplité
10. ménisque latéral
11. condyle tibial latéral

**b) La surface patellaire (fig. 15.39)**

Située sur la face antérieure de l'épiphyse distale du fémur, elle s'articule avec la patella.

Elle présente une dépression verticale séparant deux facettes inclinées vers la dépression ; la facette latérale étant plus large et saillante que la médiale.

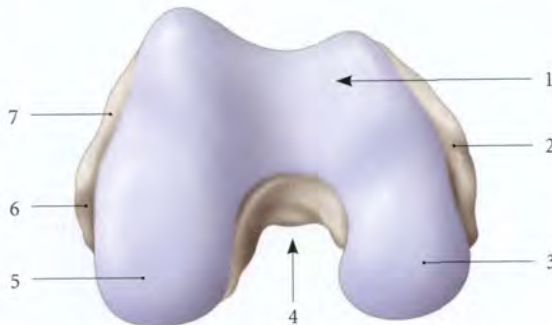
Elle se continue en arrière avec les surfaces articulaires des condyles.

**c) Les surfaces articulaires des condyles fémoraux (fig. 15.40 et 15.41)**

Au nombre de deux, médiale et latérale, elles s'articulent avec le tibia.

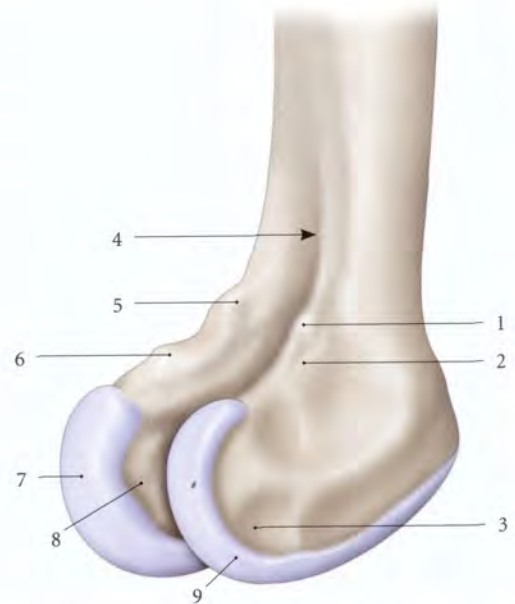Elles sont séparées en arrière par la fosse intercondyloire.

Elles décrivent chacune une spirale dont le rayon de courbure décroît d'avant en arrière.



**FIG. 15.40. Épiphyse distale du fémur (vue inférieure)**

- |                          |                        |
|--------------------------|------------------------|
| 1. surface patellaire    | 5. condyle latéral     |
| 2. épicondyle médial     | 6. fosse du m. poplité |
| 3. condyle médial        | 7. épicondyle latéral  |
| 4. fosse intercondyloire |                        |



**FIG. 15.41. Épiphyse distale du fémur (vue postéro-latérale)**

- |   |                                       |
|---|---------------------------------------|
| 1. tubérosité supracondyloire latérale    | 5. tubercule de l'adducteur           |
| 2. empreinte du lig. collatéral fibulaire | 6. tubérosité supracondyloire médiale |
| 3. fosse du m. poplité                    | 7. condyle médial                     |
| 4. surface poplitée                       | 8. fosse intercondyloire              |
|   | 9. condyle latéral                    |

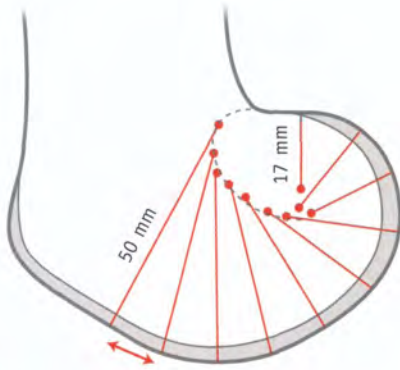


FIG. 15.42. Courbure des condyles fémoraux

Le condyle médial est plus saillant en arrière et en bas que le condyle latéral. Sa courbure est plus faible.

**d) Les surfaces articulaires tibiales supérieures**

Au nombre de deux, médiale et latérale, elles sont situées sur la face supérieure des condyles tibiaux. Elles sont séparées par l'éminence et les aires intercondyloires.

- Leur cartilage est plus épais à leur centre (3 à 4 mm).

- La surface articulaire médiale est légèrement concave. Ovalaire, elle se relève sur le tubercule intercondyloire médial.
- La surface articulaire latérale est plane ou légèrement convexe d'avant en arrière. Large et arrondie, elle se relève sur le tubercule intercondyloire latéral.

**e) Les ménisques articulaires (fig. 15.42 et 15.43)**

Au nombre de deux, médial et latéral, ils assurent la congruence des surfaces articulaires des condyles fémoraux et tibiaux. Ils sont adhérents à la capsule articulaire à leur périphérie.

**• Le ménisque latéral**

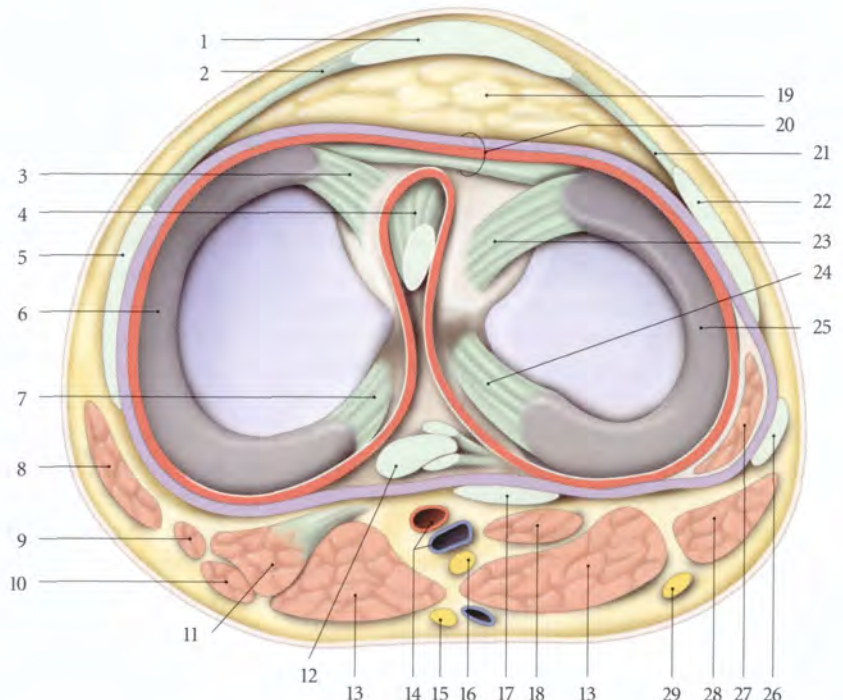
Il a la forme d'un C presque fermé.

Ses cornes antérieure et postérieure s'attachent sur les aires intercondyloires correspondantes, près de l'éminence intercondyloire.

Près de la corne postérieure, se détachent deux faisceaux, les ligaments ménisco-fémoraux antérieur et postérieur. Ils longent en avant et en arrière le ligament croisé postérieur pour se fixer sur la face axiale du condyle médial du fémur. Les ligaments ménisco-fémoraux représentent souvent la seule attache de la corne postérieure.

FIG. 15.43. Ménisques et ligaments du genou. Coupe transversale du genou (vue supérieure)

1. lig. patellaire
2. rétinaculum patellaire médial
3. lig. méniscal antéro-médial
4. lig. croisé ant.
5. lig. collatéral tibial
6. ménisque médial
7. lig. méniscal postéro-médial
8. m. sartorius
9. m. gracile
10. m. semi-tendineux
11. m. semi-membraneux
12. ligg. croisé post., ménisco-fémoraux ant. et post.
13. m. gastrocnémien
14. a. et v. poplitées
15. n. cutané sural médial, petite v. saphène
16. n. tibial
17. lig. poplité oblique
18. m. plantaire
19. corps adipeux infrapatellaire
20. capsule articulaire
21. rétinaculum patellaire latéral
22. tractus ilio-tibial
23. lig. méniscal antéro-latéral
24. lig. méniscal postéro-latéral
25. ménisque latéral
26. lig. collatéral fibulaire
27. m. poplité
28. m. biceps fémoral
29. n. fibulaire commun



### • Le ménisque médial

Il a la forme d'un C très ouvert.

La corne antérieure s'insère sur la partie antéro-médiale de l'aire intercondyalaire antérieure.

La corne postérieure s'insère sur l'aire intercondyalaire postérieure, près de l'éminence intercondyalaire.

C'est le ménisque le plus souvent lésé.

- Les ménisques sont unis en avant par le **ligament transverse du genou**.

La rupture méniscale se traduit d'abord par un blocage du genou suivi d'hydarthrose.

## 2 | Capsule articulaire

### a) Membrane fibreuse (fig. 15.44)

- Sur le fémur, elle s'insère à 15 mm environ au-dessus de la surface patellaire. L'insertion se rapproche du cartilage sur les côtés, puis s'en éloigne pour passer à 10 mm au-dessus des condyles, avant de se perdre dans la fosse intercondyalaire sur les ligaments croisés.
- Sur le tibia, elle s'insère à 5 mm environ des bords des surfaces cartilagineuses.
- Sur la patella, elle se fixe au contact du cartilage, sauf à la base où elle est éloignée de 1 mm environ.
- Elle est épaisse et résistante, surtout en arrière des condyles fémoraux, formant les « *coques condylaires* ».

### b) Membrane synoviale<sup>7</sup> (fig. 15.45)

Étendue et complexe, elle tapisse les surfaces osseuses intra-articulaires, le corps adipeux infrapatellaire formant le pli synovial infrapatellaire et les plis alaires. Elle présente à sa partie supérieure un profond cul-de-sac, la bourse suprapatellaire.

La présence d'un épanchement liquidien dans la cavité synoviale est recherchée par le « choc patellaire ». Le cul-de-sac suprapatellaire est comprimé par une main de l'examineur ; les doigts de l'autre main appuient brusquement sur la patella. Quand la patella heurte la trochlée, une sensation de choc est perçue et traduit la présence d'un épanchement (voir fig. 15.34).

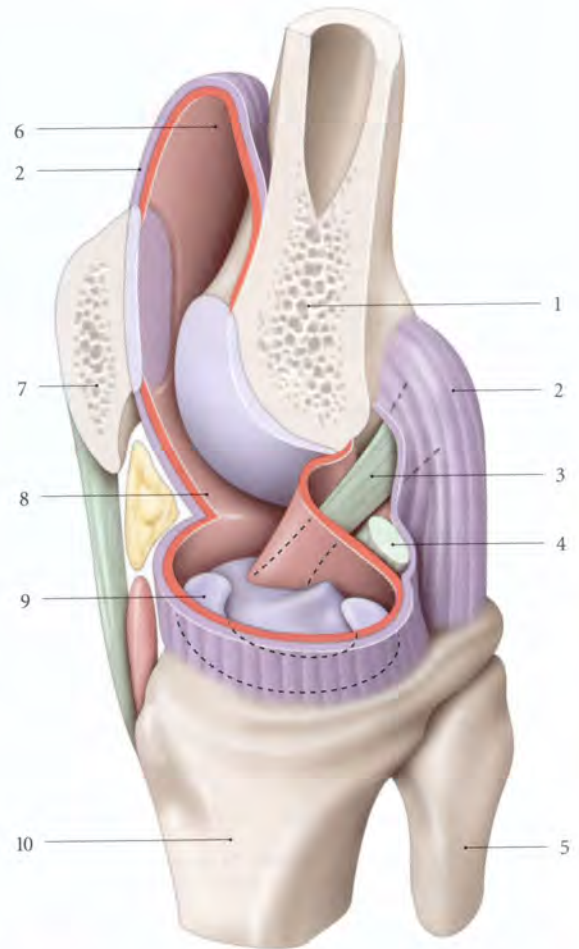


FIG. 15.44. Articulation du genou. Aspect schématisé de la capsule (résection du condyle médial)

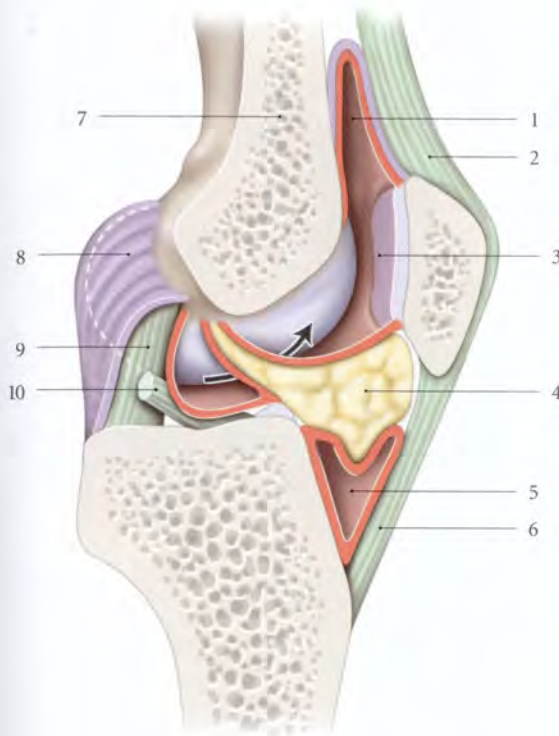
1. condyle latéral
2. membrane fibreuse de la capsule articulaire
3. lig. croisé ant.
4. lig. croisé post.
5. fibula
6. bourse suprapatellaire
7. patella
8. membrane synoviale
9. ménisque médial
10. tibia

## 3 | Les bourses synoviales péri-articulaires (fig. 15.46)

Le genou est entouré de nombreuses bourses synoviales : les bourses sous-cutanée prépatellaire, sous-cutanée infrapatellaire, subfasciale prépatellaire, subtendineuse, infrapatellaire profonde et les bourses des tendons musculaires voisins.

La bourse subpoplitée communique souvent avec la cavité synoviale.

7. Chez l'embryon, il existe trois cavités synoviales, une patellaire et deux condylaires. La fusion des cavités au cours du développement laisse comme vestige le pli synovial infrapatellaire et les plis alaires.



**FIG. 15.45. Cavité articulaire médiale du genou (coupe sagittale)**

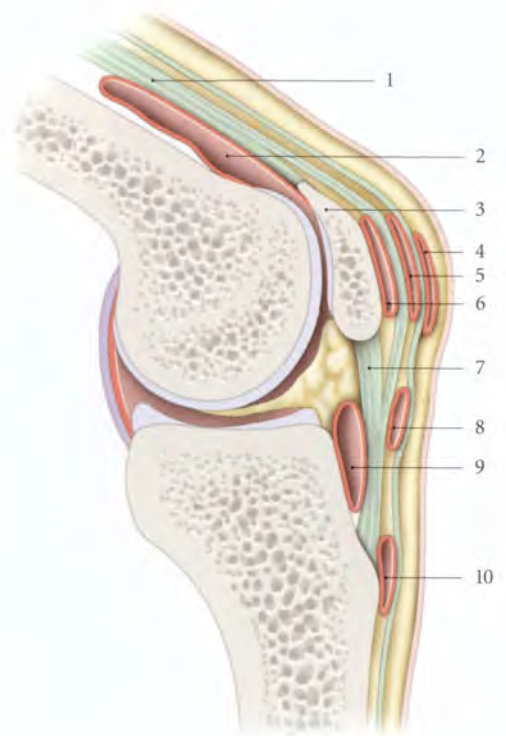
- |                                    |  |
|------------------------------------|--|
| 1. bourse suprapatellaire          | 6. lig. patellaire                                     |
| 2. tendon du m. quadriceps fémoral | 7. condyle médial du fémur                             |
| 3. cavité synoviale                | 8. membrane fibreuse de la capsule articulaire ouverte |
| 4. corps adipeux infrapatellaire   | 9. lig. croisé post.                                   |
| 5. bourse infrapatellaire profonde | 10. lig. croisé ant.                                   |

#### 4 | Les ligaments

##### a) Ligament patellaire (fig. 15.47)

C'est une lame résistante, épaisse de 5 à 6 mm.

- Il naît de l'apex de la patella.
  - Il se dirige obliquement en bas et latéralement, formant avec l'axe fémoral un angle à sinus latéral.
  - Il se termine sur la tubérosité du tibia.
  - Il est renforcé en avant, par des fibres superficielles du tendon du quadriceps.
- Des bords de ce tendon et de la patella se détachent deux expansions, les rétinaculum patellaires latéral et médial<sup>8</sup>. Ils renforcent la capsule articulaire et sont formés chacun de trois faisceaux :
  - un faisceau horizontal qui se fixe sur l'épicondyle latéral ou médial du fémur ;
  - un faisceau oblique qui se perd sur la capsule articulaire du genou ;
  - un faisceau vertical qui s'insère sur la tubérosité du tibia.



**FIG. 15.46. Bourses du genou (coupe sagittale schématisée)**

- |                                       |  |
|---------------------------------------|--|
| 1. tendon du m. quadriceps fémoral    | 7. lig. patellaire                               |
| 2. bourse suprapatellaire             | 8. bourse subtendineuse infrapatellaire          |
| 3. patella                            | 9. bourse infrapatellaire profonde               |
| 4. bourse sous-cutanée prépatellaire  | 10. bourse sous-cutanée de la tubérosité tibiale |
| 5. bourse subfasciale prépatellaire   |  |
| 6. bourse subtendineuse prépatellaire |  |

##### b) Ligament collatéral tibial (fig. 15.48)

C'est une longue bandelette fibreuse de 9 à 10 cm.

Il naît de l'épicondyle médial.

Il se porte obliquement en bas et légèrement en avant, et se fixe sur la partie proximale de la face médiale du tibia.

Son bord postérieur se confond avec la capsule.

##### c) Ligament collatéral fibulaire (fig. 15.49)

C'est un cordon épais, long de 5 à 6 cm.

Il naît de l'épicondyle latéral, se porte obliquement en bas et en arrière, et se termine sur le versant antéro-latéral de la tête fibulaire, séparé du tendon du muscle biceps fémoral par une bourse synoviale.

8. Ancien. : ailerons chirurgicaux latéral et médial du genou.

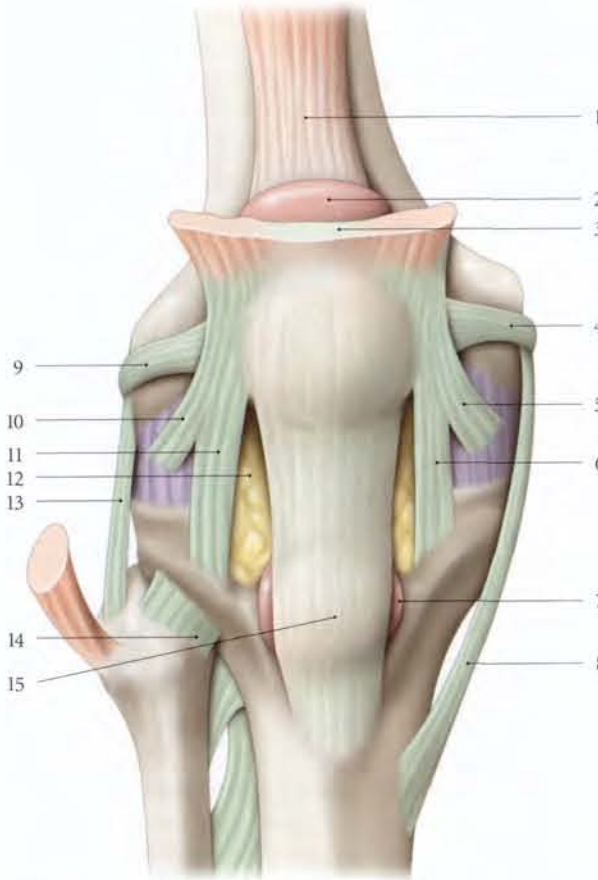


FIG. 15.47. Articulation du genou (vue antérieure)

- |   |  |
|---|--|
| 1. m. artulaire du genou                                | 9. rétinaculum patellaire latéral (faisceau transversal) |
| 2. bourse suprapatellaire                               | 10. rétinaculum patellaire latéral (faisceau oblique)    |
| 3. m. quadriceps  | 11. rétinaculum patellaire latéral (faisceau vertical)   |
| 4. rétinaculum patellaire médial (faisceau transversal) | 12. corps adipeux infrapatellaire                        |
| 5. rétinaculum patellaire médial (faisceau oblique)     | 13. lig. collatéral fibulaire                            |
| 6. rétinaculum patellaire médial (faisceau vertical)    | 14. lig. ant. de la tête de la fibula                    |
| 7. bourse infrapatellaire profonde                      | 15. lig. patellaire                                      |
| 8. lig. collatéral tibial                               |  |

Sa palpation est facile sur un sujet en décubitus dorsal, genou fléchi, avec le pied en varus reposant sur le genou controlatéral (P. Cronier) (fig. 15.50).

#### d) Ligament poplité arqué (fig. 15.51)

Il naît de l'apex de la tête fibulaire.

Il se dirige en haut et se divise en deux faisceaux, vertical et arciforme :

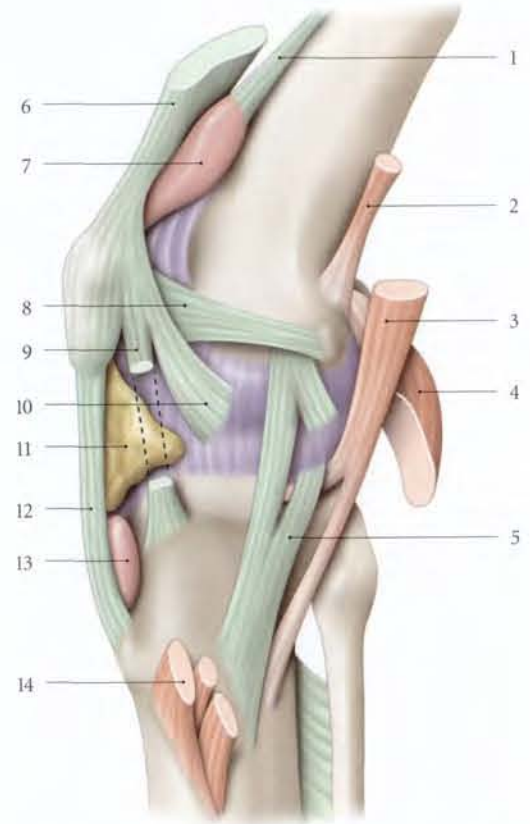


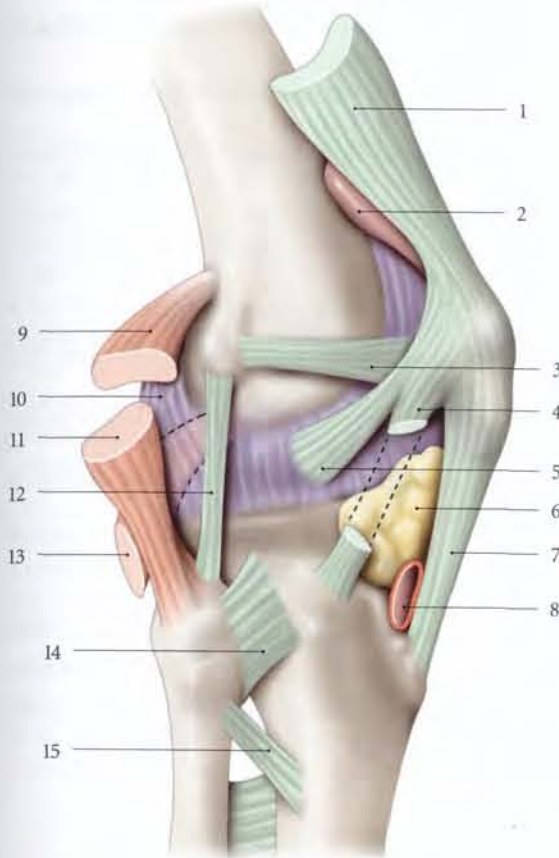
FIG. 15.48. Articulation du genou (vue médiale)

- |   |  |
|---|--|
| 1. m. artulaire du genou                                | 9. rétinaculum patellaire médial (faisceau vertical) |
| 2. tendon du m. grand adducteur                         | 10. rétinaculum patellaire médial (faisceau oblique) |
| 3. m. semi-membraneux                                   | 11. corps adipeux infrapatellaire                    |
| 4. chef médial du m. gastrocnémien                      | 12. tendon patellaire                                |
| 5. lig. collatéral tibial                               | 13. bourse infrapatellaire profonde                  |
| 6. tendon du m. quadriceps                              | 14. mm. de la patte d'oie                            |
| 7. bourse suprapatellaire                               |  |
| 8. rétinaculum patellaire médial (faisceau transversal) |  |

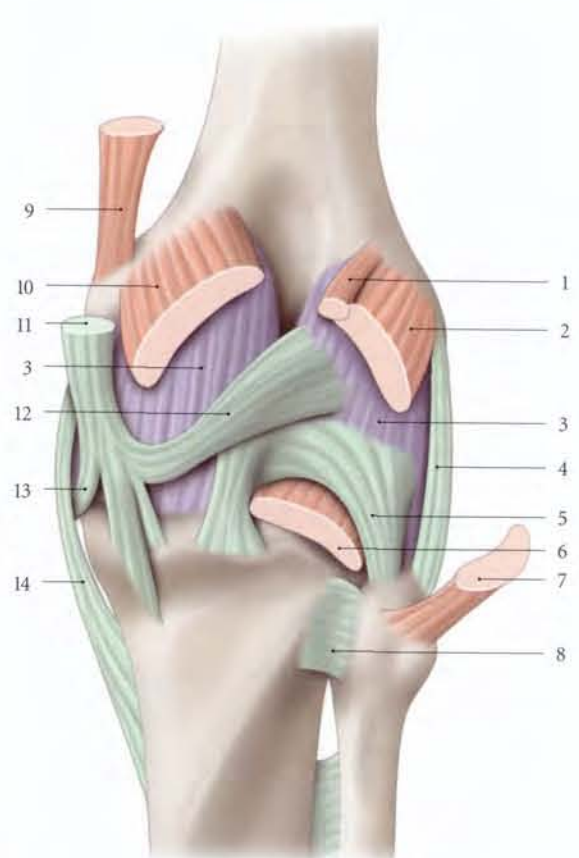
- le **faisceau vertical** s'insère sur la coque condyloire latérale, la fabella, et la fosse intercondyloire ;
- le **faisceau arciforme** se fixe sur le tibia, en formant une arcade au-dessus du muscle poplité.

#### e) Ligament poplité oblique

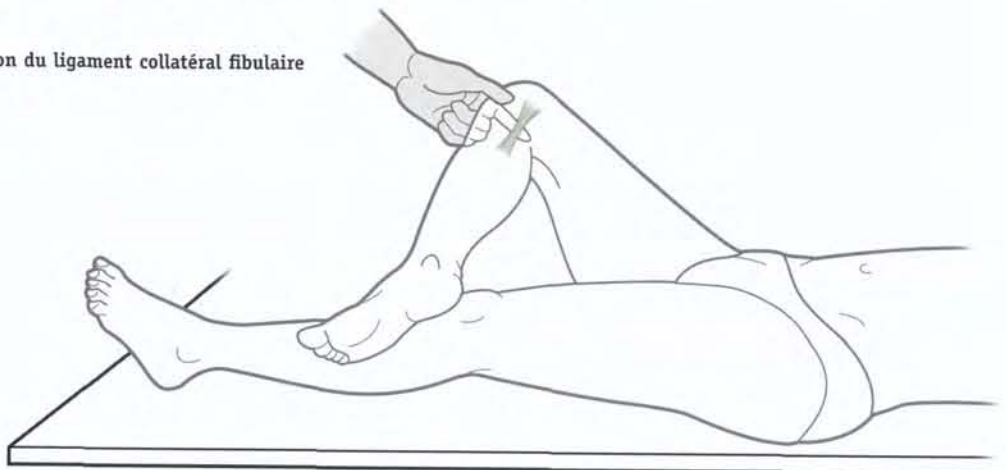
Il se détache du bord latéral du tendon du muscle semi-membraneux, se dirige obliquement en haut et latéralement en s'étalant et se termine sur la coque condyloire latérale, la fabella et la face postérieure voisine du fémur.


**FIG. 15.49. Articulation du genou (vue latérale)**

- |  |                                     |
|--|-------------------------------------|
| 1. tendon du m. quadriceps                               | 8. bourse infrapatellaire profonde  |
| 2. bourse suprapatellaire                                | 9. chef latéral du m. gastrocnémien |
| 3. rétinaculum patellaire latéral (faisceau transversal) | 10. capsule articulaire             |
| 4. rétinaculum patellaire latéral (faisceau vertical)    | 11. m. biceps fémoral               |
| 5. rétinaculum patellaire latéral (faisceau oblique)     | 12. lig. collatéral fibulaire       |
| 6. corps adipeux infrapatellaire                         | 13. m. poplité                      |
| 7. tendon patellaire                                     | 14. lig. ant. de la tête fibulaire  |
|  | 15. corde oblique de la jambe       |


**FIG. 15.51. Articulation du genou (vue postérieure)**

- |                                     |                                     |
|-------------------------------------|-------------------------------------|
| 1. m. plantaire                     | 9. tendon du m. grand adducteur     |
| 2. chef latéral du m. gastrocnémien | 10. chef médial du m. gastrocnémien |
| 3. capsule articulaire              | 11. tendon du m. semi-membraneux    |
| 4. lig. collatéral fibulaire        | 12. lig. poplité oblique            |
| 5. lig. poplité arqué               | 13. expansion médiale               |
| 6. m. poplité                       | 14. lig. collatéral tibial          |
| 7. m. biceps fémoral                |                                     |
| 8. lig. post. de la tête fibulaire  |                                     |

**FIG. 15.50. Palpation du ligament collatéral fibulaire (d'après P. Cronier)**


**f) Ligaments croisés antérieur et postérieur**  
(fig. 15.52 et 15.53)

Ce sont des ligaments de la région intercondyalaire du genou. Ils sont croisés entre eux dans les plans frontal et sagittal.

Ils sont extrasynoviaux, mais intracapsulaires.

• **Le ligament croisé antérieur**

- Il naît sur le versant antérieur de l'aire intercondyalaire antérieure.

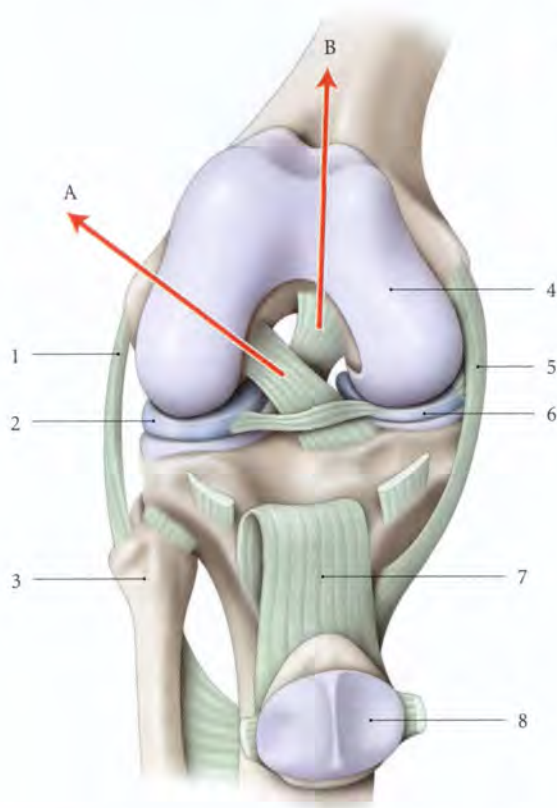
Presque horizontal, il se dirige obliquement en haut, en arrière et latéralement.

- Il se termine sur la partie postérieure de la face axiale du condyle latéral du fémur.

*Il est croisé avec le ligament collatéral fibulaire, dans le plan sagittal.*

• **Le ligament croisé postérieur**

- Il naît sur la partie postérieure de l'aire intercondyalaire postérieure.



**FIG. 15.52. Ligaments croisés du genou** (genou ouvert vue antérieure)

- |                                   |                           |
|-----------------------------------|---------------------------|
| A. direction du lig. croisé ant.  | 4. condyle fémoral médial |
| B. direction du lig. croisé post. | 5. lig. collatéral tibial |
| 1. lig. collatéral fibulaire      | 6. ménisque médial        |
| 2. ménisque latéral               | 7. tendon patellaire      |
| 3. fibula                         | 8. patella réclinée       |

Presque vertical, il se dirige obliquement en haut, en avant et médialement.

- Il se termine sur la partie antérieure de la face axiale du condyle médial du fémur.

Il est accompagné par les ligaments ménisco-fémoraux.

*Il est croisé avec le ligament collatéral tibial, dans le plan sagittal.*

**5 | Corps adipeux infrapatellaire**

Masse adipeuse cunéiforme extrasynoviale, il est situé dans la région infrapatellaire.

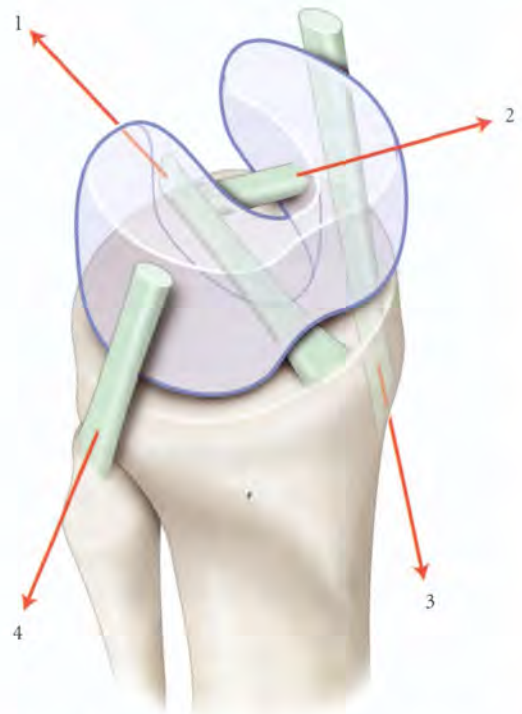
Dans l'extension, il est infrapatellaire et tapisse la face postérieure du ligament patellaire.

Dans la flexion, il comble les intervalles compris entre les condyles.

**6 | Vaisseaux et nerfs**

**a) Les artères** sont des branches des artères *poplitée, descendante du genou et récurrente tibiale antérieure.*

**b) Les nerfs** dérivent des nerfs *obturateur, fémoral, tibial et fibulaire commun.*



**FIG. 15.53. Direction des ligaments croisés et collatéraux** (vue latérale et oblique)

- |                      |                              |
|----------------------|------------------------------|
| 1. lig. croisé ant.  | 3. lig. collatéral tibial    |
| 2. lig. croisé post. | 4. lig. collatéral fibulaire |

## B | ANATOMIE FONCTIONNELLE

### 1 | Statique articulaire

a) *En station debout*, le genou subit de nombreuses contraintes de direction variée. Les facteurs de la stabilité du genou sont passifs et actifs.

- La **stabilité sagittale** est assurée par les ligaments croisés et surtout par le *muscle quadriceps fémoral*.
- La **stabilité frontale** relève d'une part des ligaments collatéraux, et d'autre part du tractus ilio-tibial et des *muscles de la patte d'oie*.
- La **stabilité rotatoire** est assurée par l'ensemble des formations capsulaires, ligamentaires, méniscales et musculaires.

b) *En position à genoux*, le corps s'appuie sur les tubérosités tibiales, les ligaments patellaires et la partie antérieure des condyles tibiaux.

c) *Lors de la marche*, chez la femme portant des chaussures à talons hauts, les contraintes de pressions sont 23 % plus élevées sur le compartiment médial du genou.

Ceci pourrait expliquer la fréquence deux fois plus importante de l'ostéoartrite du genou chez la femme que chez l'homme (DC Kerrigan).

### 2 | Dynamique articulaire

C'est une articulation à un degré de liberté principalement, et à deux degrés de liberté accessoirement.

#### a) Flexion-extension

##### • Axe des mouvements

Chaque condyle fémoral présente une série de centres instantanés de mouvement, décrivant deux spirales, médiale et latérale. À chaque centre instantané médial et latéral correspond un axe de rotation horizontal. En pratique, on retient un seul axe de rotation.

##### • Les déplacements des surfaces articulaires (fig. 15.54)

##### – Le déplacement des condyles

La longueur de la surface de chaque condyle fémoral est près de deux fois celle du condyle tibial correspondant. Il ne peut donc pas exister de mouvement unique de rotation. Le genou est alors le siège de mouvements associés de roulement et de glissement.

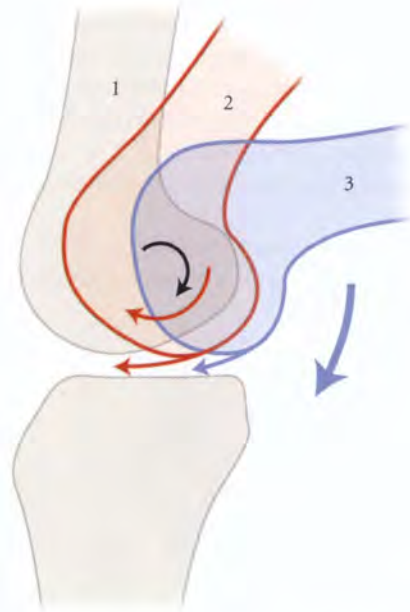


FIG. 15.54. Déplacement des condyles fémoraux au cours de la flexion

1. rotation
2. rotation + glissement
3. glissement

Ainsi, au cours de la flexion, le condyle fémoral commence par rouler, puis associe roulement et glissement et, en fin de mouvement, glisse uniquement.

##### – Le déplacement des ménisques (fig. 15.55)

Au cours de la flexion, les ménisques glissent légèrement en arrière, le ménisque latéral reculant plus que le ménisque médial.

##### – Le déplacement de la patella (fig. 15.56)

Au cours de la flexion, la patella tend à se déplacer latéralement en raison de l'axe du quadriceps, qui est oblique en haut et latéralement, et de l'axe du ligament patellaire, oblique en bas et latéralement. Elle est maintenue en place grâce à plusieurs facteurs :

- la proéminence de la facette latérale de la surface patellaire ;
- la tension du rétinaculum patellaire médial ;
- la rotation médiale automatique du tibia en début de flexion.

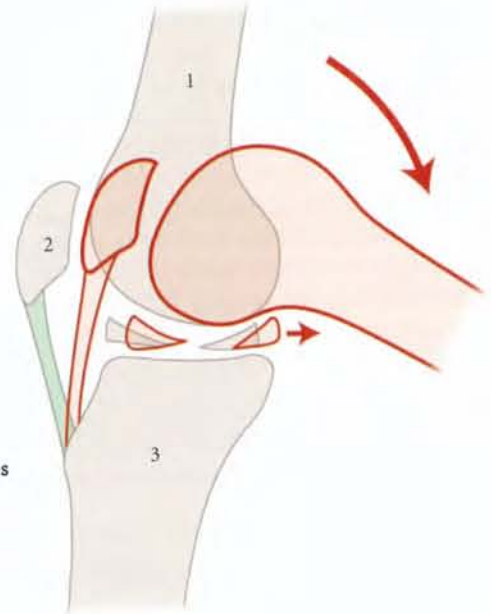
Par ailleurs, au cours de la flexion, la patella maintenue par le ligament patellaire se déplace en arrière en gardant le contact avec le fémur. Celle-ci représente alors le point d'appui d'une poulie dont la puissance est le quadriceps et la résistance le ligament patellaire.

Les contraintes subies par la patella seront d'autant plus intenses que la flexion du genou sera importante. Ainsi, en s'accroupissant, la patella d'un homme de 60 kg supportera des contraintes (fig. 15.57) :

- de 240 kg à 130° de flexion ;
- de 420 kg à 145° de flexion (J. Castaing).

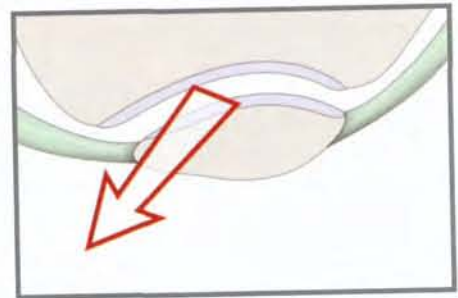
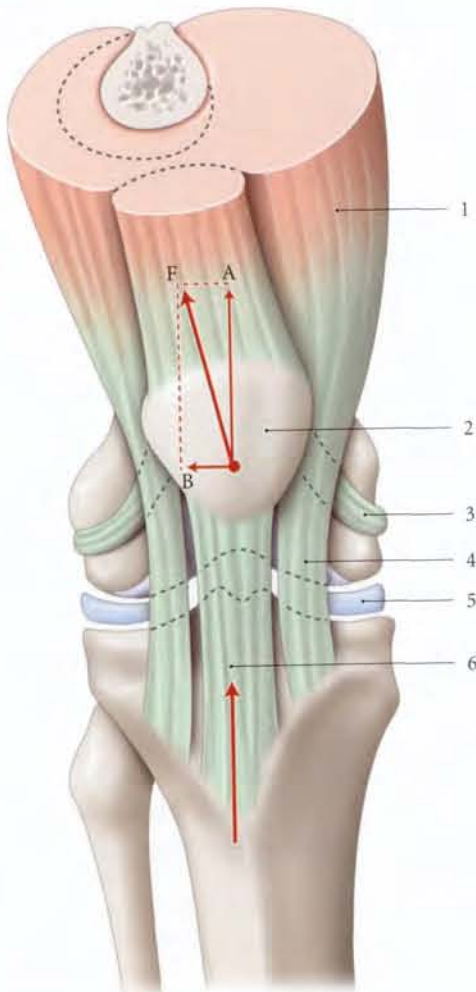
• **L'amplitude des mouvements** (fig. 15.58)

– La flexion passive (sujet assis sur les talons) est d'environ 150°.



**FIG. 15.55.** Déplacement des ménisques au cours de la flexion

1. fémur
2. patella
3. tibia

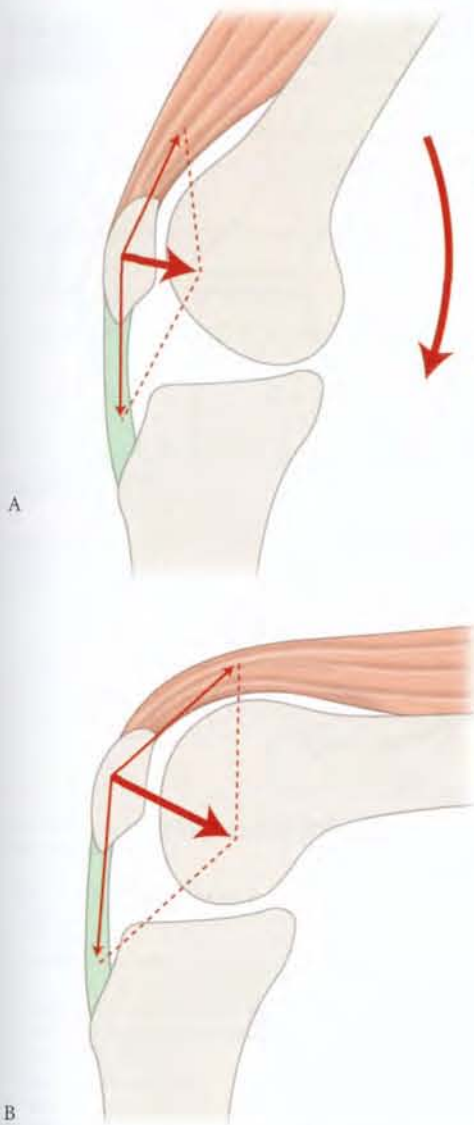


**FIG. 15.56.** Direction du tendon du quadriceps

Cartouche : déplacement latéral de la patella au cours de la flexion

- F. force musculaire
- A. résultante supérieure
- B. résultante latérale

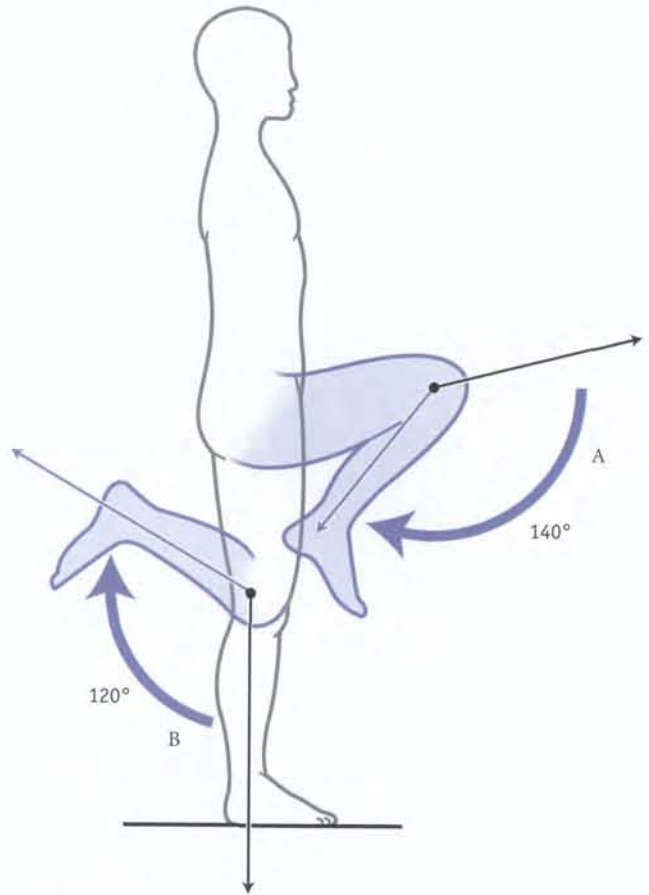
1. m. quadriceps
2. patella
3. rétinaculum patellaire (faisceau transversal)
4. rétinaculum patellaire (faisceau vertical)
5. ménisque médial
6. lig. patellaire



**FIG. 15.57.** Contraintes subies par la patella au cours de la flexion (d'après J. Castaing)

- A. début de la flexion  
 B. flexion plus avancée : augmentation des contraintes

- La flexion active est de :
  - 140° si la hanche est fléchie, ce qui accroît l'efficacité des muscles ischio-jambiers ;
  - de 120° si la hanche est en extension.
- L'extension  
 Elle est essentiellement passive et d'amplitude minimale, de 0 à 5° chez l'adulte.



**FIG. 15.58.** Flexion du genou

- A. hanche fléchie  
 B. hanche en extension

• **Les muscles moteurs** (fig. 15.59)

- Les muscles fléchisseurs principaux sont les muscles biceps fémoral, semi-tendineux, semi-membraneux et gracile.
- Les muscles fléchisseurs accessoires sont les muscles sartorius, poplité, gastrocnémien et plantaire.
- Le muscle extenseur principal est le muscle quadriceps fémoral.
- Les extenseurs accessoires sont le muscle tenseur du fascia lata et le tractus ilio-tibial.

**b) Rotations médiale et latérale** (fig. 15.60)

Les mouvements de rotation axiale n'apparaissent qu'en flexion.

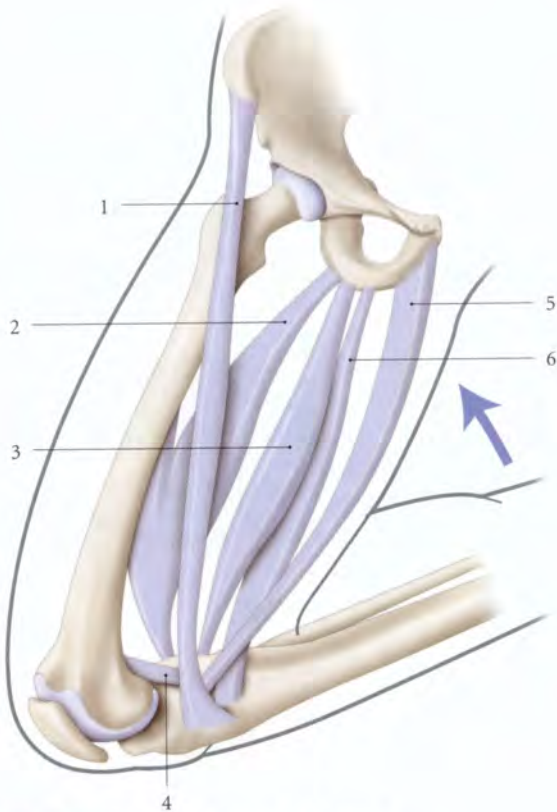


FIG. 15.59. Muscles fléchisseurs du genou

- |                       |                      |
|-----------------------|----------------------|
| 1. m. sartorius       | 4. m. poplité        |
| 2. m. biceps fémoral  | 5. m. gracile        |
| 3. m. semi-membraneux | 6. m. semi-tendineux |

#### • L'axe des mouvements

Il se confond avec l'axe mécanique du membre inférieur qui est une verticale passant par le centre de la tête fémorale et du tubercule intercondyloïde médial. Cet axe fait avec :

- l'axe du corps un angle de  $3^\circ$  ;
- l'axe du fémur, un angle ouvert latéralement de  $170-175^\circ$  ; c'est le genu valgum physiologique.

#### • L'amplitude des mouvements

Les rotations ne sont possibles que s'il existe un certain degré de flexion de la jambe.

- Au cours des mouvements de flexion-extension, en raison de la courbure plus faible du condyle fémoral médial, s'observe une *rotation automatique* :
  - une rotation médiale accompagne le début de la flexion ;
  - la rotation latérale s'associe à la fin de l'extension.

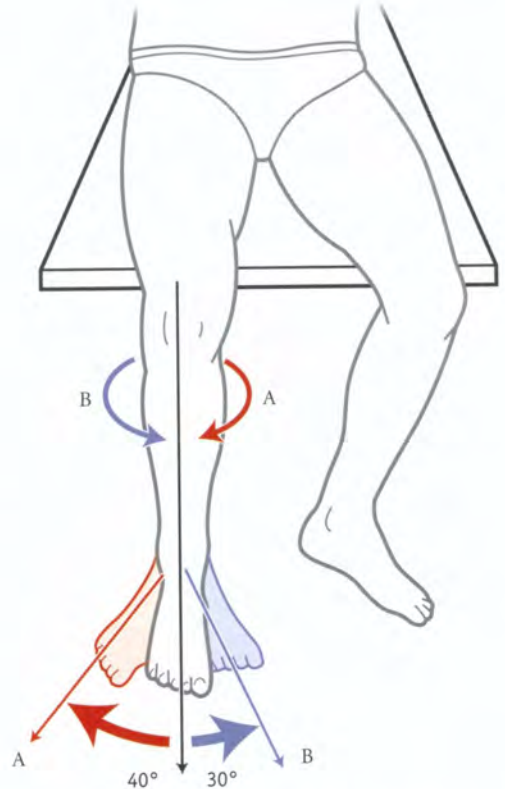


FIG. 15.60. Articulations talo-crurale et subtalaire (coupe frontale)

- A. rotation latérale      B. rotation médiale

- Lorsque la jambe est fléchie à  $90^\circ$  :
  - la rotation latérale active est de  $40^\circ$  ;
  - la rotation médiale active est de  $30^\circ$ .

#### • Les muscles moteurs

- Les *rotateurs médiaux* sont les muscles poplité et semi-tendineux assistés du sartorius et du gracile.
- Le *rotateur latéral* est le muscle biceps fémoral.

#### c) Autres mouvements

Ce sont des mouvements d'amplitude faible qui ne peuvent s'observer que genou fléchi. Ils doivent être considérés comme inexistant dans un genou normal. Leur présence nette est pathologique, et traduit :

- des lésions des ligaments collatéraux pour l'abduction-adduction ;
- des lésions des ligaments croisés pour les mouvements de glissement antéro-postérieurs du tibia sous le fémur, ou mouvement de « tiroir antérieur ou postérieur ».

## 15.4 ARTICULATIONS DE LA JAMBE

Le tibia et la fibula sont solidement unis par :

- deux articulations **tibio-fibulaires**, proximale et distale;
- la **membrane interosseuse crurale**<sup>9</sup>.

Les luxations tibio-fibulaires sont exceptionnelles en raison de la solidité de leurs ligaments.

### A | ARTICULATION TIBIO-FIBULAIRE PROXIMALE

L'articulation tibio-fibulaire proximale unit les épiphyses proximales du tibia et de la fibula.

C'est une articulation **synoviale plane**.

#### 1 | Anatomie descriptive (fig. 15.61)

##### a) Surfaces articulaires

Recouvertes de cartilage hyalin, elles sont ovalaires et planes.

##### • La surface articulaire fibulaire du tibia

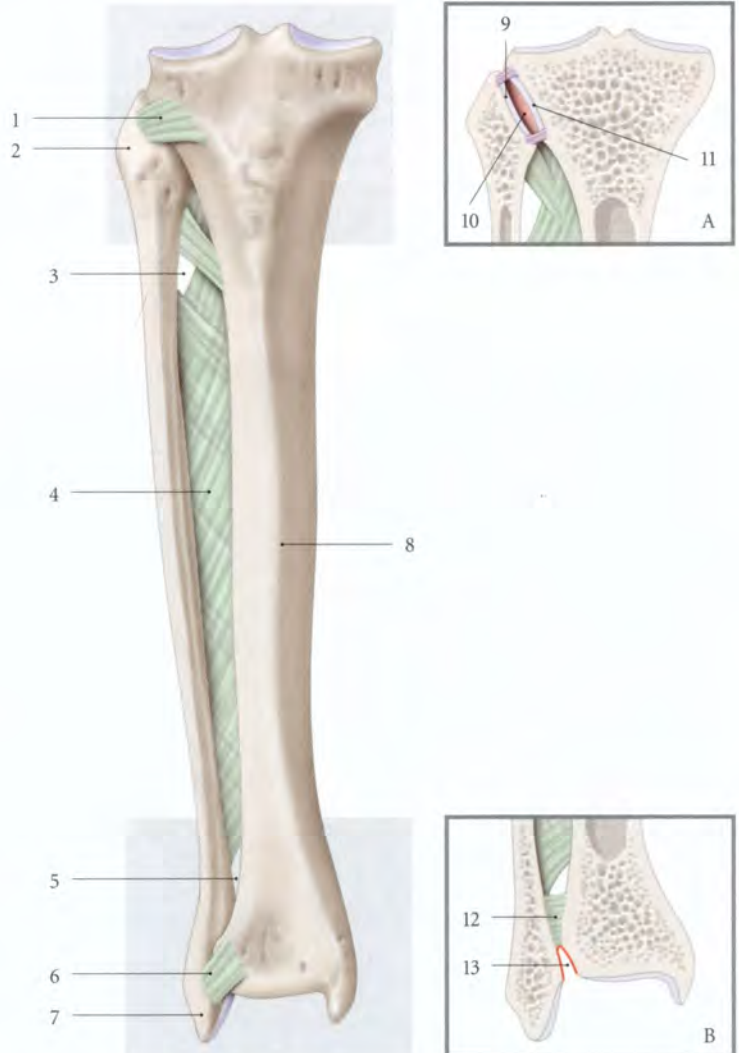
Elle est située sur la face postéro-latérale du condyle latéral du tibia.

Elle regarde en arrière, légèrement en bas et latéralement.

**FIG. 15.61. Articulations de la jambe**  
(vue antérieure)

A et B. coupes frontales

1. lig. ant. de la tête fibulaire
2. tête de la fibula
3. orifice de passage de l'a. et des vv. tibiales ant.
4. membrane interosseuse
5. orifice de passage de la branche ant. de l'a. fibulaire
6. lig. tibio-fibulaire ant.
7. malléole latérale
8. tibia
9. surface articulaire de la tête fibulaire
10. cavité synoviale
11. surface articulaire fibulaire du tibia
12. lig. interosseux
13. cul-de-sac synovial talo-crural



9. Syn. : membrane interosseuse de la jambe.

- **La surface articulaire de la tête fibulaire**

Elle est située sur la face médiale de la tête.

Elle regarde en haut, et légèrement en avant et médialement.

**b) Capsule articulaire**

- **La membrane fibreuse s'insère** sur le pourtour des surfaces articulaires.
- **La membrane synoviale.** Elle délimite une cavité qui communique une fois sur six avec celle de l'articulation du genou.

**c) Ligaments**

Ils sont obliques en bas et latéralement. Ils s'insèrent près des bords antérieurs des deux surfaces articulaires.

- **Le ligament antérieur de la tête fibulaire** est un ligament épais, quadrilatère.
- **Le ligament postérieur de la tête fibulaire** est très résistant et irradie en éventail.

**d) Vaisseaux et nerfs**

- **Les artères** proviennent des artères récurrentes tibiales antérieure et postérieure.
- **Les nerfs** sont des rameaux du nerf fibulaire commun.

## 2 | Anatomie fonctionnelle

Elle ne présente que des mouvements réduits de *glissement*, liés aux déplacements limités de l'articulation tibio-fibulaire distale.

## B | ARTICULATION TIBIO-FIBULAIRE DISTALE (OU SYNDESMOSE TIBIO-FIBULAIRE)

L'articulation tibio-fibulaire distale est une *syndesmo*se unissant les épiphyses distales du tibia et de la fibula.

### 1 | Anatomie descriptive

**a) Surfaces articulaires**

Elles sont rugueuses et dépourvues de cartilage.

- **La surface tibiale de la fibula**  
Située au-dessus de la surface articulaire talaire, elle est convexe.
- **L'incisure fibulaire du tibia**  
C'est une excavation longitudinale située sur la face latérale de l'épiphyse distale du tibia.

**b) Ligaments**

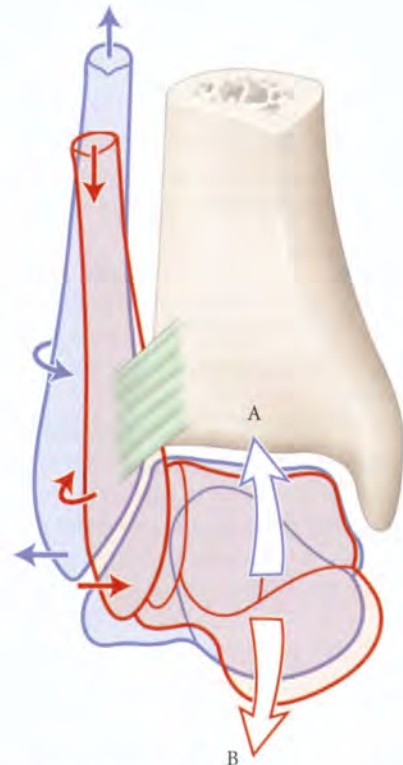
- **Le ligament tibio-fibulaire antérieur**  
Il naît du bord antérieur de l'incisure fibulaire. Il se dirige en bas et latéralement et se termine sur le bord antérieur de la malléole latérale.
- **Le ligament tibio-fibulaire postérieur**  
Très résistant, il naît de la fosse de la malléole latérale d'où il irradie en éventail, et se termine sur le bord postérieur de l'incisure fibulaire.
- **Le ligament interosseux**  
C'est un ensemble de courts faisceaux fibreux tendus entre les deux surfaces articulaires.

**c) Vaisseaux et nerfs**

- **Les artères** sont des branches de l'artère fibulaire et des artères tibiales antérieure et postérieure.
- **Les nerfs** proviennent des nerfs fibulaire profond, tibial et saphène.

## 2 | Anatomie fonctionnelle (fig. 15.62)

L'articulation tibio-fibulaire distale est presque immobile. De cette fixité dépend la stabilité de la cheville et, partant, du pied. On observe cependant quelques faibles déplacements transversaux.



**FIG. 15.62.** Déplacements de la fibula au cours de la flexion (A) et de l'extension (B) de l'articulation talo-crurale

- **Au cours de la flexion extrême** du pied, la trochlée du talus écarte la malléole latérale de 1 à 2 mm. Il existe simultanément une légère ascension et rotation médiale de la fibula.
- **Au cours de l'extension**, les déplacements sont inversés.

L'écartement pathologique des malléoles, ou diastasis tibio-fibulaire, compromet la station debout et la marche.

### C | MEMBRANE INTEROSSEUSE CRURALE

C'est une membrane fibreuse tendue entre les bords interosseux du tibia et de la fibula.

- Plus épaisse dans **sa partie moyenne**, elle présente essentiellement des fibres obliques en bas et latéralement.

- **Son extrémité proximale** délimite avec le tibia et la fibula un espace ostéo-fibreux pour l'artère tibiale antérieure et ses veines. À ce niveau elle est parfois renforcée sur sa face antérieure par un faisceau ligamenteux, oblique en bas et médialement, ou *corde oblique* de la jambe<sup>10</sup>.
- **Sa partie inférieure** se continue avec le ligament interosseux tibio-fibulaire et présente l'orifice de passage du rameau antérieur de l'artère fibulaire.
- **Elle donne insertion** :
  - sur sa face antérieure, aux *muscles tibial antérieur, long extenseur des orteils, long extenseur de l'hallux et 3<sup>e</sup> fibulaire* ;
  - sur sa face postérieure, aux *muscles tibial postérieur et long fléchisseur de l'hallux*.

10. Ancien. : lig. de Barkow.

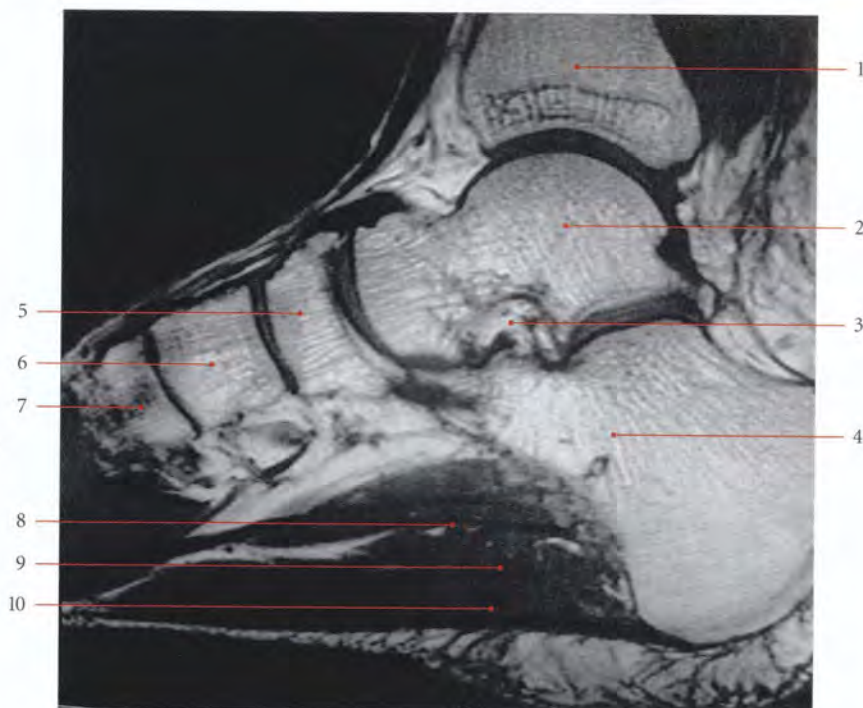
## 15.5 ARTICULATION TALO-CRURALE

L'articulation talo-crurale est l'articulation de la cheville. Elle unit le tibia et la fibula au talus. Elle joue un rôle primordial dans la marche (fig. 15.63).

Quotidiennement sollicitée, elle est l'articulation la plus sujette aux entorses. Il s'agit, le plus souvent, d'entorses latérales succédant à une inversion forcée du pied.

FIG. 15.63. Articulations talo-crurale et du tarse : coupe sagittale IRM (cliché Dr T. Diesce)

1. tibia
2. talus
3. lig. talo-calcanéen interosseux
4. calcanésus
5. os naviculaire
6. os cunéiforme médial
7. métatarsien I
8. m. long fléchisseur des orteils
9. m. carré plantaire
10. m. court fléchisseur des orteils



## A | ANATOMIE DESCRIPTIVE

L'articulation talo-crurale est une articulation synoviale de type **ginglyme**.

### 1 | Surfaces articulaires

#### a) Les surfaces tibio-fibulaires

Elles forment une mortaise solide, plus large en avant qu'en arrière, dans laquelle s'encastre la trochlée du talus (fig. 15.64).

##### • La surface inférieure du tibia (fig. 15.65)

Elle est rectangulaire et présente :

- une concavité sagittale, décrivant un arc de 80° environ ;
- une légère convexité transversale, avec une crête mousse antéro-postérieure.

##### • La surface articulaire de la malléole médiale

- En continuité avec la surface inférieure du tibia, elle forme avec celle-ci un angle obtus ouvert en bas et latéralement.
- Elle est convexe et triangulaire à base antérieure.

##### • La surface articulaire de la malléole latérale

Elle est convexe et triangulaire à sommet inférieur.

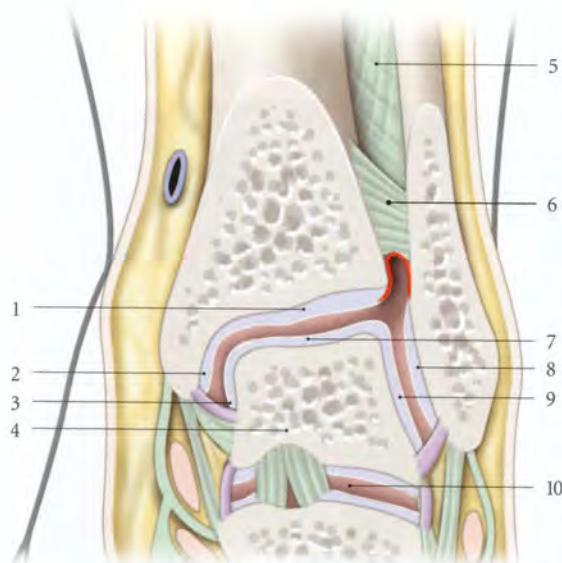


FIG. 15.64. Articulatio talo-cruralis (coupes frontale)

- |   |  |
|---|--|
| 1. surface inf. du tibia                      | 6. lig. interosseux                            |
| 2. surface articulaire de la malléole médiale | 7. surface sup. de la trochlée                 |
| 3. surface malléolaire médiale                | 8. surface articulaire de la malléole latérale |
| 4. calcaneus                                  | 9. surface malléolaire latérale                |
| 5. membrane interosseuse                      | 10. art. subtalaire                            |

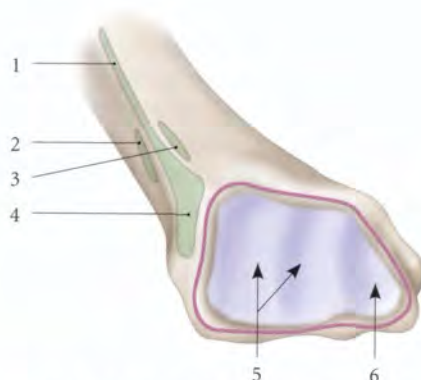


FIG. 15.65. Épiphyse distale (vue inféro-médiale)

En violet : capsule articulaire

- |                                     |   |
|-------------------------------------|---|
| 1. membrane et bord interosseux     | 5. surface articulaire inf. du tibia          |
| 2. lig. tibio-fibulaire ant.        | 6. surface articulaire de la malléole médiale |
| 3. lig. tibio-fibulaire post.       |   |
| 4. lig. interosseux tibio-fibulaire |   |

#### b) La trochlée du talus (fig. 15.66 et 15.67)

C'est une volumineuse saillie articulaire présentant trois surfaces.

##### • La surface supérieure de la trochlée

- Articulée avec la surface inférieure du tibia, elle est recouverte d'un épais cartilage (2 mm environ).
- Légèrement concave transversalement, elle est convexe sagittalement et décrit un arc de 120° environ.
- Elle est plus large en avant.

##### • La surface malléolaire latérale

- Elle répond à la malléole latérale.

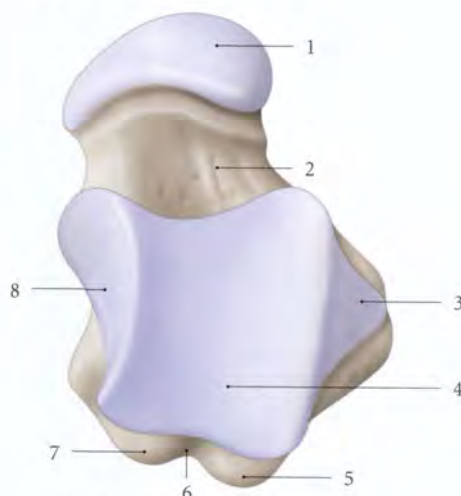


FIG. 15.66. Talus droit (vue supérieure)

- |                                 |  |
|---------------------------------|--|
| 1. tête                         | 6. sillon du m. long fléchisseur de l'hallux |
| 2. col                          | 7. tubercule médial                          |
| 3. surface malléolaire latérale | 8. surface malléolaire médiale               |
| 4. trochlée                     |  |
| 5. tubercule latéral            |  |

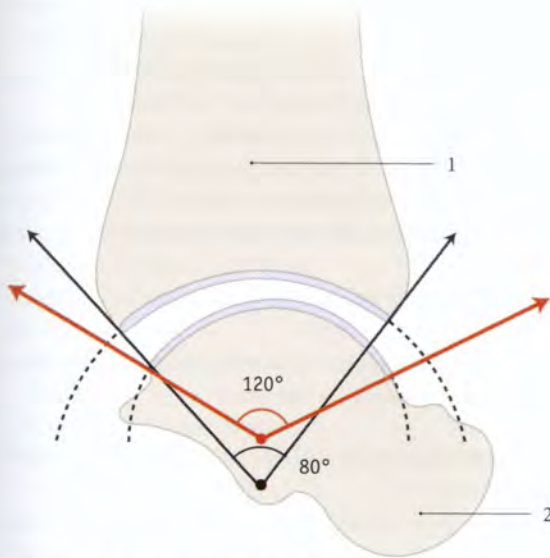


FIG. 15.67. Valeur angulaire des surfaces articulaires talo-crurales

1. tibia
2. talus

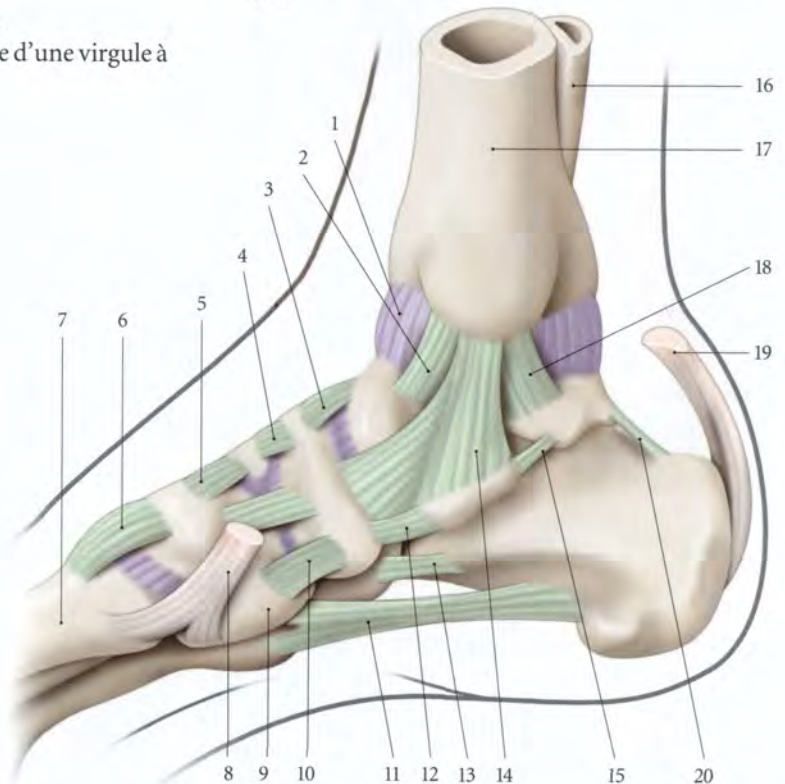
– Elle est excavée et triangulaire, à sommet inférieur déjeté en dehors par le processus latéral du talus.

• **La surface malléolaire médiale**

- Elle répond à la malléole médiale.
- Légèrement excavée, elle a la forme d'une virgule à grosse extrémité antérieure.

FIG. 15.68. Articulations du pied (vue médiale)

1. capsule articulaire
2. lig. tibio-talaire ant.
3. lig. talo-naviculaire
4. lig. cunéo-naviculaire dorsal
5. lig. intercunéiforme dorsal
6. lig. tarso-métatarsien dorsal
7. premier métatarsien
8. m. tibial ant.
9. os naviculaire
10. lig. cunéo-naviculaire plantaire
11. lig. plantaire long
12. lig. calcanéo-naviculaire plantaire
13. lig. calcanéo-cuboïdien plantaire
14. couche superficielle du lig. deltoïde
15. lig. talo-calcanéen médial
16. fibula
17. tibia
18. lig. tibio-talaire post.
19. tendon calcanéen
20. lig. talo-calcanéen post.



## 2 | Capsule articulaire

### a) La membrane fibreuse

Elle est mince et lâche en avant et en arrière.

Elle s'insère près du pourtour des surfaces cartilagineuses, sauf en avant où elle s'en éloigne sur le talus, à 1 cm environ de la trochlée.

### b) La membrane synoviale

Elle forme des culs-de-sac entre le tibia et la fibula, en avant et en arrière, entre les fibres de la membrane fibreuse.

## 3 | Ligaments

a) **Ligament collatéral médial ou deltoïde** (fig. 15.68) C'est un ligament résistant et triangulaire, constitué de deux couches, superficielle et profonde.

- **Son sommet** s'insère sur la face médiale de l'apex de la malléole médiale.
- **La couche superficielle** comprend d'avant en arrière :
  - le **ligament tibio-naviculaire** qui s'insère sur la tubérosité naviculaire ;
  - le **ligament tibio-calcanéen** qui se fixe sur le ligament calcanéo-naviculaire plantaire et le sustentaculum tali.

- **La couche profonde** comprend d'avant en arrière :
  - le *ligament tibio-talaire antérieur* qui s'insère sur la face médiale du col du talus ;
  - le *ligament tibio-talaire postérieur* qui s'insère sur la face médiale du corps du talus, au-dessous de la surface articulaire jusqu'au tubercule médial du talus.

**b) Le ligament collatéral latéral** (fig. 15.69)

Il est formé de trois faisceaux qui convergent vers la malléole latérale.

• **Le ligament talo-fibulaire antérieur**

- Court et large, il naît du bord antérieur de la malléole latérale.
- Il se dirige en bas et médialement.
- Il se termine sur la face latérale du col du talus, en avant de la surface malléolaire latérale.

• **Le ligament talo-fibulaire postérieur**

- Épais et très résistant, il naît dans la fosse malléolaire latérale.
- Il se dirige horizontalement et médialement.
- Il se termine sur le tubercule latéral du talus.

• **Le ligament calcanéofibulaire**

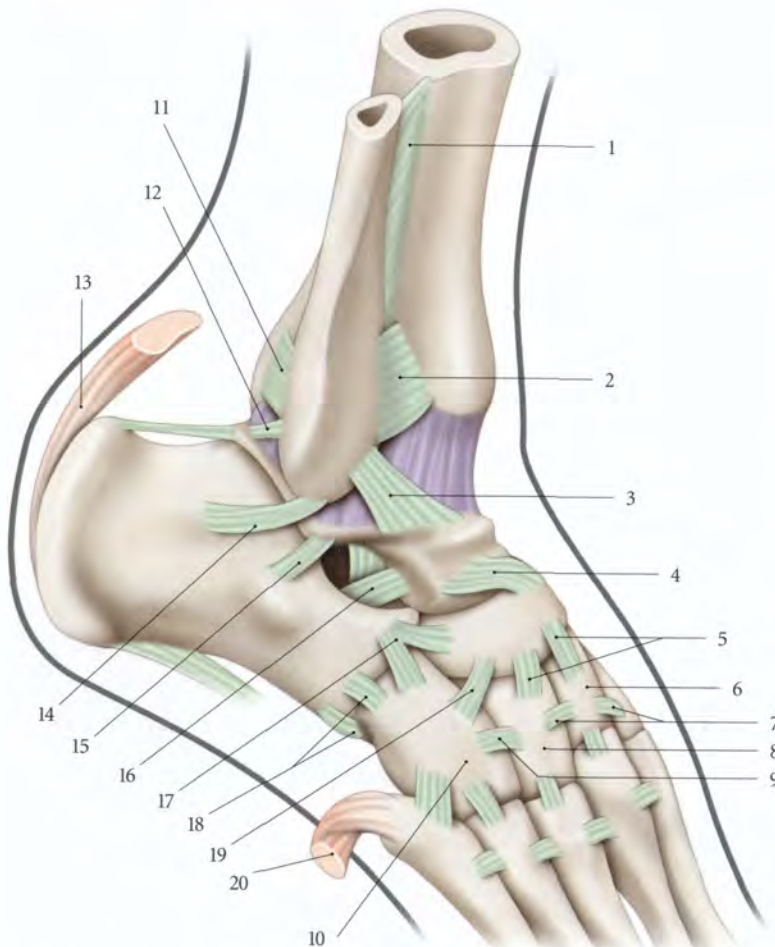
- Long cordon, il naît de l'extrémité de la malléole latérale, il se dirige en bas et en arrière.
- Il s'insère sur la face latérale du calcaneus.

#### 4 | Vaisseaux et nerfs

**a) Les artères** sont des branches des artères fibulaires, tibiales antérieure et postérieure.

**b) Les nerfs** proviennent des *nerfs tibial, fibulaire profond* et *saphène*.

C'est « le ligament de l'entorse de la cheville ».



**FIG. 15.69. Articulations du pied** (vue latérale)

1. membrane interosseuse
2. lig. tibio-fibulaire ant.
3. lig. talo-fibulaire ant.
4. lig. talo-naviculaire
5. ligg. cunéo-naviculaires dorsaux
6. os cunéiforme intermédiaire
7. lig. intercunéiforme dorsal
8. os cunéiforme latéral
9. lig. cunéo-cuboïdien dorsal
10. os cuboïde
11. lig. tibio-fibulaire post.
12. lig. talo-fibulaire post.
13. tendon calcanéen
14. lig. calcanéofibulaire
15. lig. talo-calcanéen latéral
16. lig. talo-calcanéen interosseux
17. lig. bifurqué
18. lig. calcanéocuboïdien
19. lig. cubo-naviculaire dorsal
20. m. court fibulaire

## B | ANATOMIE FONCTIONNELLE

### 1 | Statique articulaire

La station érigée exige une stabilité parfaite du talus.

#### a) Stabilité antéro-postérieure (fig. 15.70)

Dans le plan sagittal, le talus subit des contraintes qui se répartissent selon deux composantes, antérieure et postérieure, qui pourraient entraîner des déplacements du talus en avant ou en arrière.

##### • Le déplacement antérieur du talus (fig. 15.71)

Il est limité par :

- le bord antérieur de la surface articulaire inférieure du tibia;
- les ligaments antérieurs;
- les groupes musculaires antérieur et latéraux (fibulaires et tibial postérieur).

##### • Le déplacement postérieur du talus (fig. 15.72)

Il est limité par :

- le bord postérieur de la surface articulaire inférieure du tibia;
- les ligaments postérieurs;
- le rétrécissement postérieur de la mortaise tibio-fibulaire.

#### b) Stabilité transversale

Les déplacements transversaux du talus au cours des mouvements d'adduction-abduction et de rotation du pied sont limités par :

- l'emprise de la mortaise tibio-fibulaire;
- les ligaments collatéraux;
- le ligament talo-fibulaire antérieur, dans l'extension;
- le ligament talo-fibulaire postérieur, dans la flexion;
- les muscles éverseurs et inverseurs du pied.

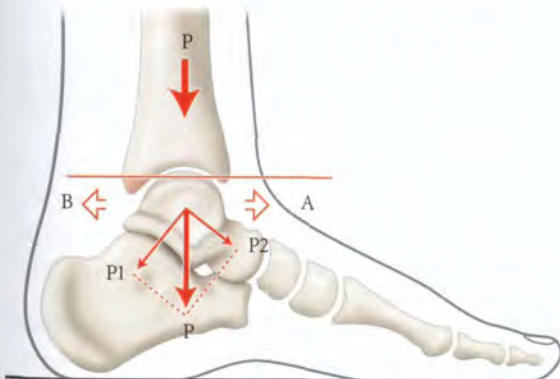


FIG. 15.70. Répartition des contraintes verticales (P) subies par le talus. Déplacements antérieur (A) et postérieur (B) du talus

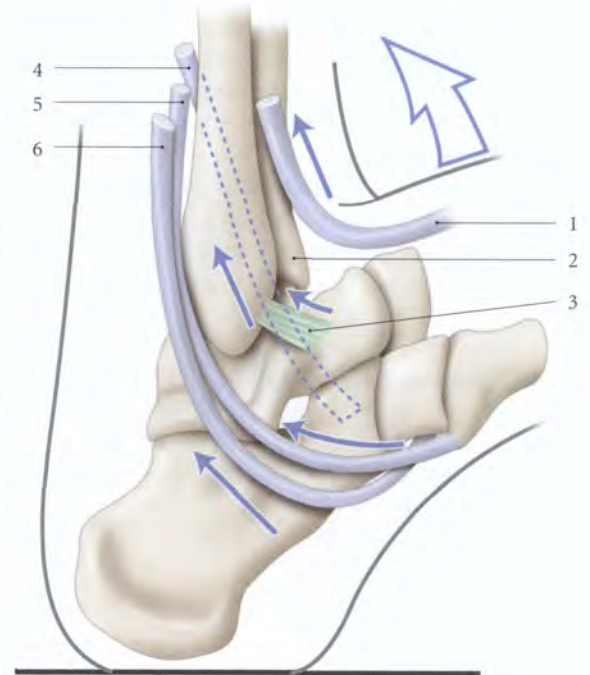


FIG. 15.71. Freins au déplacement antérieur du talus

- |                             |                       |
|-----------------------------|-----------------------|
| 1. mm. ant. de la jambe     | 4. m. tibial post.    |
| 2. bord ant. du tibia       | 5. m. court fibulaire |
| 3. lig. talo-fibulaire ant. | 6. m. long fibulaire  |

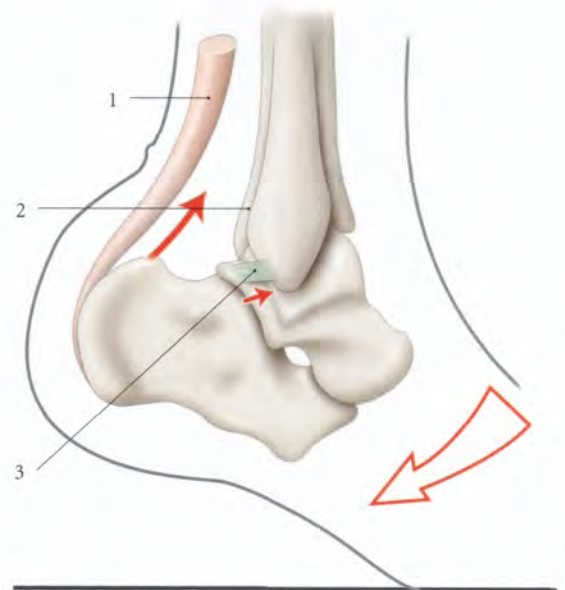


FIG. 15.72. Freins au déplacement postérieur du talus

- |                              |
|------------------------------|
| 1. tendon calcanéen          |
| 2. bord post. du tibia       |
| 3. lig. talo-fibulaire post. |

## 2 | Dynamique articulaire

C'est une articulation à un degré de liberté ne permettant que des mouvements de flexion-extension.

### a) Axe du mouvement

Il est transversal et légèrement oblique latéralement et en arrière. Il est perpendiculaire à l'axe de la trochlée du talus qui fait  $15^\circ$  avec l'axe sagittal, ce qui explique la déviation du pied en dehors, ou *valgus physiologique* du pied (fig. 15.73).

### b) Amplitude des mouvements (fig. 15.74)

- La **flexion**<sup>11</sup> rapproche le dos du pied de la face antérieure de la jambe et varie de  $20^\circ$  à  $30^\circ$ .
- L'**extension**<sup>12</sup> éloigne le dos du pied de la jambe et varie de  $30^\circ$  à  $60^\circ$ .

### c) Muscles moteurs

- Les **muscles fléchisseurs** sont les *muscles tibial antérieur, long extenseur des orteils, long extenseur de l'hallux et 3<sup>e</sup> fibulaire* (fig. 15.75).

11. Ancien. : flexion dorsale du pied.

12. Ancien. : flexion plantaire.

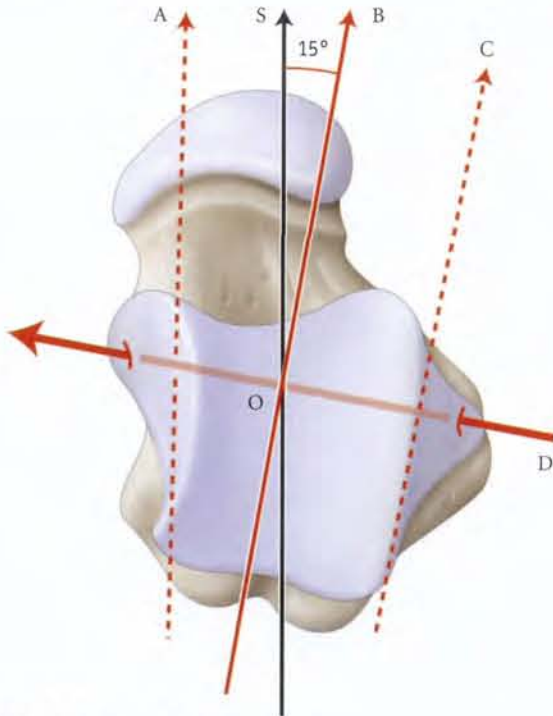


FIG. 15.73. Axes du talus

- direction de la surface malléolaire médiale
- axe sagittal de la trochlée
- direction de la surface malléolaire latérale
- axe transversal de la trochlée
- axe sagittal

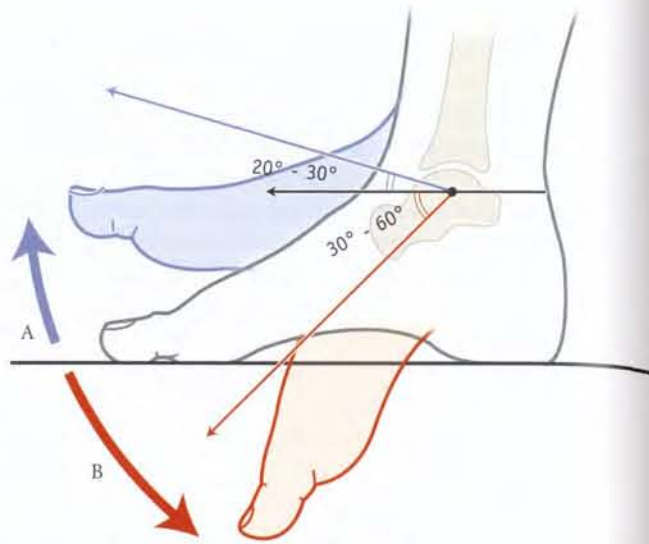


FIG. 15.74. Flexion (A) et extension (B) de l'articulation talo-crurale

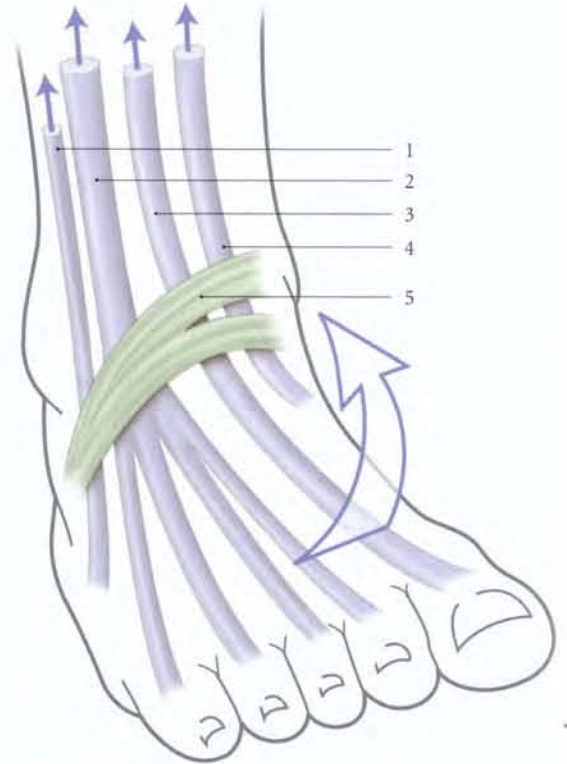


FIG. 15.75. Muscles fléchisseurs de l'articulation talo-crurale

- m. 3<sup>e</sup> fibulaire
- m. long extenseur des orteils
- m. long extenseur de l'hallux
- m. tibial ant.
- rétinaculum inf. des extenseurs

• **Les muscles extenseurs** (fig. 15.76)

- Le plus puissant est le *muscle triceps sural*; lorsque la jambe est fléchie, seul le soléaire est actif.
- Les autres extenseurs sont les *muscles plantaire, tibial postérieur, long fléchisseur de l'hallux, long fléchisseur des orteils, long et court fibulaires*.

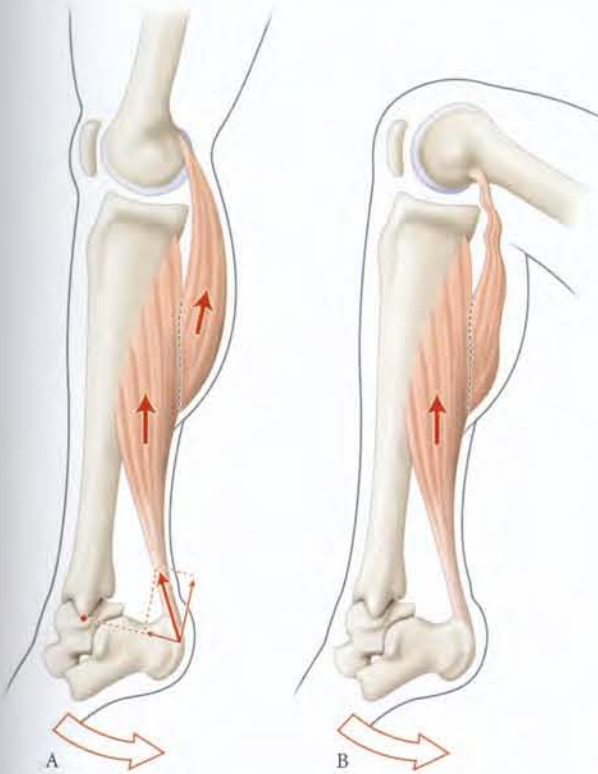

FIG. 15.76. Rôle du muscle triceps sural au cours de l'extension du pied

- A. genou étendu  
B. genou fléchi

d) **Mouvements accessoires** (fig. 15.77)

Lorsque le pied est en extension, des mouvements d'adduction et d'abduction peuvent s'observer. Ils sont réduits et mesurent environ 5°.

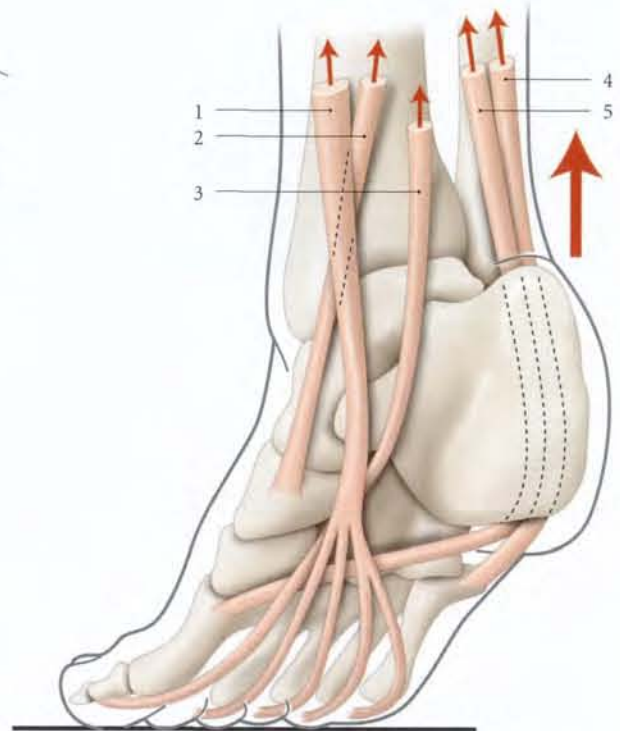


FIG. 15.77. Muscles extenseurs de l'articulation talo-crurale

- |                                    |                       |
|------------------------------------|-----------------------|
| 1. m. long fléchisseur des orteils | 4. m. court fibulaire |
| 2. m. tibial post.                 | 5. m. long fibulaire  |
| 3. m. long fléchisseur de l'hallux |                       |

## 15.6 ARTICULATIONS DU TARSE

Alors que l'articulation talo-crurale oriente le pied dans le plan sagittal, les articulations des os du tarse le guident dans les plans transversal et frontal. Ainsi la plante du pied peut-elle s'adapter parfaitement aux irrégularités du sol au cours de la marche.

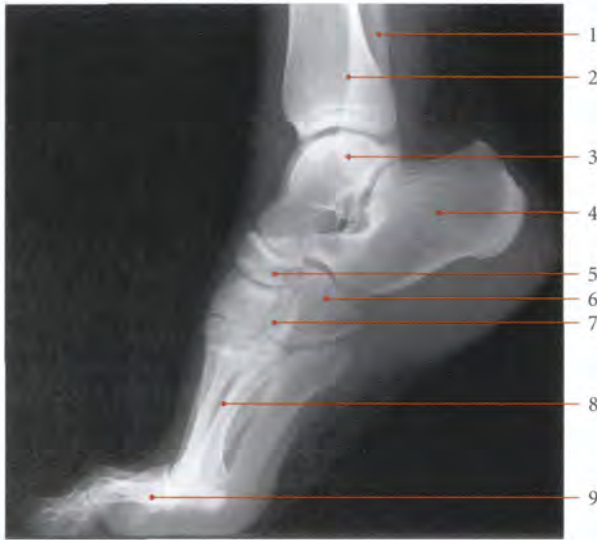Elles interviennent également avec les articulations tarso-métatarsiennes et métatarso-phalangiennes pour maintenir ou modifier les courbures de la **voûte plantaire** sur laquelle se répartit le poids du corps. Les articulations des os du tarse comprennent :

- l'articulation **subtalaire** (fig. 15.78);
- l'articulation **transverse du pied**;
- les articulations **des os du tarse distal entre eux**.

### A | ANATOMIE DESCRIPTIVE

#### 1 | Articulation subtalaire (fig. 15.79)

L'articulation subtalaire unit le talus au calcaneus. C'est une articulation synoviale de type **ellipsoïde**.



**FIG. 15.78. Articulations talo-crurale et du pied** (radiographie de profil; pied en extension et en appui distal)

- |                   |                      |
|-------------------|----------------------|
| 1. fibula         | 6. cuboïde           |
| 2. tibia          | 7. cunéiforme médial |
| 3. talus          | 8. métatarsiens      |
| 4. calcanéus      | 9. phalanges         |
| 5. os naviculaire |                      |

#### a) Surfaces articulaires

Elles sont ovalaires à grand axe oblique en avant, latéralement et en bas.

##### • Surface calcanéenne postérieure du talus

Elle est très excavée.

##### • Surface talaire postérieure du calcanéus

Très convexe, elle est située sur la partie moyenne de la face dorsale du calcanéus.

#### b) Capsule articulaire

##### • La membrane fibreuse

Elle se fixe en bordure du cartilage articulaire, sauf en arrière, où elle s'en éloigne un peu.

##### • La membrane synoviale

Elle forme en arrière un petit cul-de-sac synovial.

#### c) Ligaments (fig. 15.80)

##### • Le ligament talo-calcanéen latéral

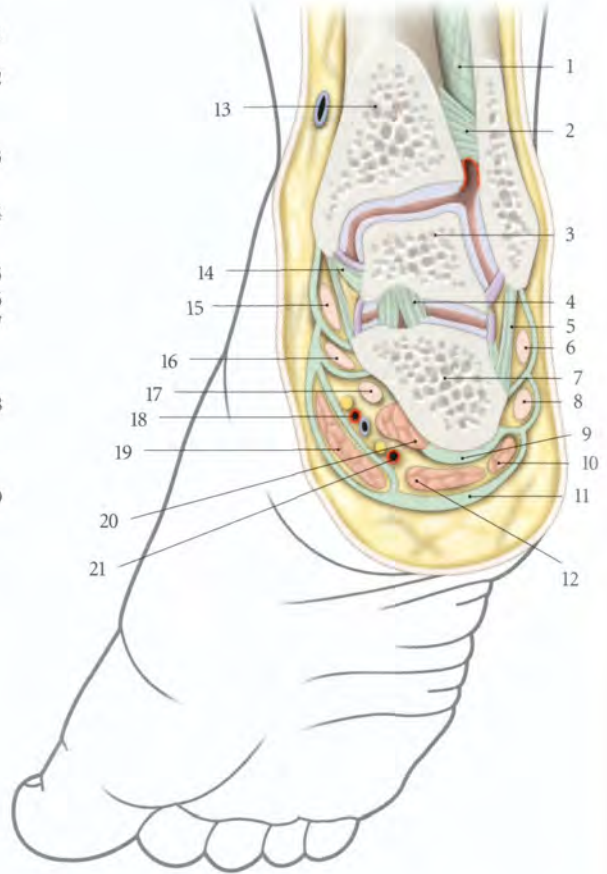
Court, il naît du versant antérieur du processus latéral du talus, il se dirige obliquement en arrière et en bas et il se termine sur la face latérale du calcanéus au-dessous de la surface talaire postérieure.

##### • Le ligament talo-calcanéen médial

Très mince, il est tendu du tubercule médial du talus au bord postérieur du sustentaculum tali.

##### • Le ligament talo-calcanéen postérieur

Court, il est tendu du tubercule latéral du talus (ou de l'os trigone lorsqu'il existe) à la face supérieure du calcanéus.



**FIG. 15.79. Articulations talo-crurale et subtalaire** (coupe frontale de la région postérieure du pied)

- |  |   |
|--|---|
| 1. membrane interosseuse de la jambe                 | 13. grande v. saphène                         |
| 2. lig. interosseux de la syndesmose tibio-fibulaire | 14. lig. collatéral médial (ou deltoïde)      |
| 3. talus   | 15. tendon du m. tibial post.                 |
| 4. lig. interosseux talo-calcanéen                   | 16. tendon du m. long fléchisseur des orteils |
| 5. lig. calcanéofibulaire                            | 17. tendon du m. long fléchisseur de l'hallux |
| 6. tendon du m. court fibulaire                      | 18. n. et vaisseaux plantaires médiaux        |
| 7. calcanéus   | 19. m. abducteur de l'hallux                  |
| 8. tendon du m. long fibulaire                       | 20. m. carré plantaire                        |
| 9. lig. plantaire long                               | 21. n. et vaisseaux plantaires latéraux       |
| 10. m. abducteur du petit orteil                     |   |
| 11. aponévrose plantaire                             |   |
| 12. m. court fléchisseur des orteils                 |   |

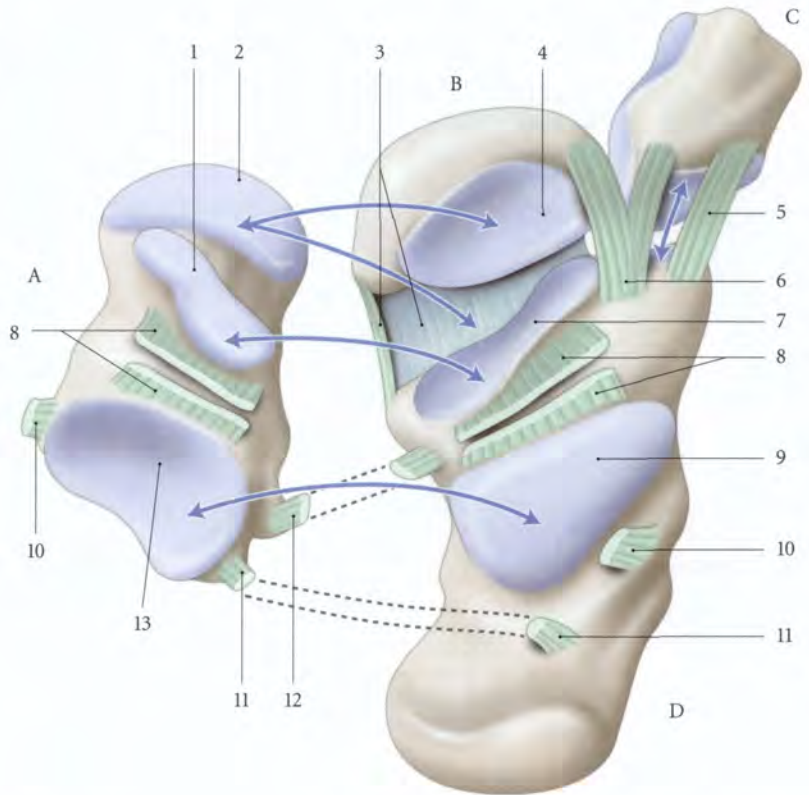
##### • Le ligament talo-calcanéen interosseux

- C'est une lame fibreuse transversale courte, épaisse et résistante.
- Il est tendu verticalement dans le sinus talo-calcanéen.
- Il est constitué de deux plans, antérieur et postérieur séparés par du tissu adipeux, parfois par une bourse synoviale.

**FIG. 15.80. Articulations subtalaire et transverse du tarse désarticulées**

↔ correspondance des surfaces articulaires

- A. vue inférieure du talus  
 B. vue supéro-postérieure de l'os naviculaire  
 C. vue supéro-médiale du cuboïde  
 D. vue supérieure du calcaneus  
 1. surfaces calcanéennes ant. et moyenne du talus  
 2. surface naviculaire  
 3. lig. calcané-naviculaire plantaire  
 4. surface talaire de l'os naviculaire  
 5. lig. calcané-cuboïdien dorsal  
 6. lig. bifurqué  
 7. surfaces talaïres ant. et moyenne du calcaneus  
 8. lig. interosseux talo-calcaneen  
 9. surface talaire post. du calcaneus  
 10. lig. talo-calcaneen latéral  
 11. lig. talo-calcaneen post.  
 12. lig. talo-calcaneen medial  
 13. surface calcanéenne post. du talus



## 2 | Articulation transverse du tarse<sup>13</sup>

(fig. 15.81)

L'articulation transverse du tarse unit le tarse antérieur et le tarse postérieur.

C'est une unité fonctionnelle constituée par les articulations calcanéocuboïdienne et talocalcaneonaviculaire.

Ces deux articulations, juxtaposées, sont distinctes du point de vue morphologique, mais possèdent en commun le ligament bifurqué.

Elles participent simultanément aux mêmes mouvements, en s'associant à ceux de l'articulation subtalaire.

### a) Articulation calcanéocuboïdienne

Partie latérale de l'articulation transverse du tarse, elle unit le calcaneus et le cuboïde. C'est une articulation synoviale en selle.

#### • Les surfaces articulaires

- La surface articulaire cuboïdienne du calcaneus  
 Elle est concave de haut en bas et convexe transversalement.

- La surface articulaire calcanéenne du cuboïde  
 Elle est inversement conformée à la précédente.

#### • La capsule articulaire

- La membrane fibreuse, mince à la partie dorsale, se fixe sur le pourtour des surfaces cartilagineuses.
- La membrane synoviale est distincte de celle de l'articulation talocalcaneonaviculaire.

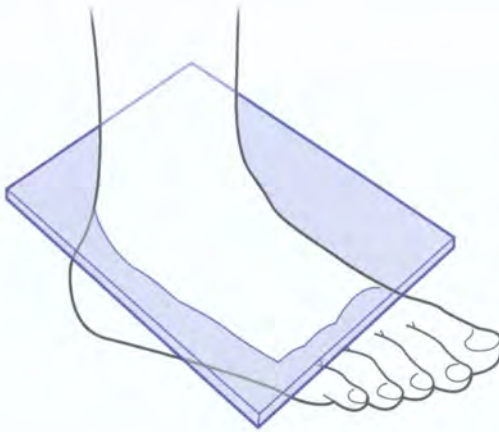
#### • Les ligaments

- Le ligament calcanéocuboïdien dorsal  
 Mince, il s'insère sur les faces dorsales des deux os, près des surfaces articulaires.
- Le ligament bifurqué<sup>14</sup>  
 Solide, en forme de Y, il s'insère :  
 → en arrière, sur la face dorsale du calcaneus, près du bord latéral de la surface talaire antérieure ;  
 → en avant, il se bifurque pour s'insérer sur la partie dorso-latérale de l'os naviculaire (faisceau naviculaire), et sur la partie dorso-médiale du cuboïde (faisceau cuboïdien).

Sa section représente le temps principal de la désarticulation du tarse.

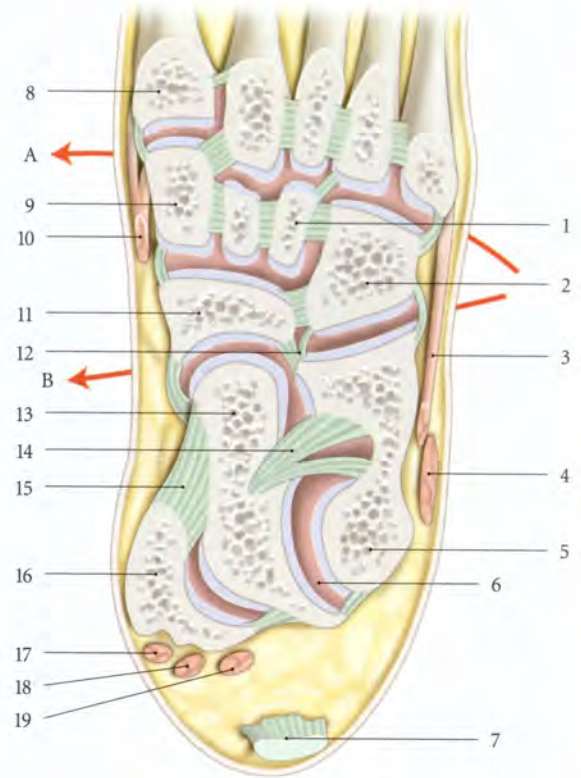
13. Ancien. : art. de Chopart.

14. Ancien. : lig. de Chopart.



**FIG. 15.81. Articulations du pied** (coupe oblique au-dessous de l'articulation talo-crurale)

- |                             |                                     |
|-----------------------------|-------------------------------------|
| A. art. tarso-métatarsienne | 10. m. tibial ant.                  |
| B. art. transverse du tarse | 11. os naviculaire                  |
| 1. os cunéiforme latéral    | 12. lig. bifurqué                   |
| 2. os cuboïde               | 13. tête du talus                   |
| 3. m. court fibulaire       | 14. lig. talo-calcaneén interosseux |
| 4. m. long fibulaire        | 15. lig. deltoïde                   |
| 5. calcanéus                | 16. malléole médiale                |
| 6. art. subtalaire          | 17. m. tibial post.                 |
| 7. tendon calcanéén         | 18. m. long fléchisseur des orteils |
| 8. métatarsien I            | 19. m. long fléchisseur de l'hallux |
| 9. os cunéiforme médial     |                                     |



#### – Le ligament calcanéocuboïdien plantaire

Étalé en éventail, il s'insère :

- en arrière sur le tubercule calcanéén ;
- en avant sur la tubérosité du cuboïde.

Il est recouvert par le ligament plantaire long.

#### – Le ligament plantaire long

Étalé en éventail, il s'insère :

- en arrière, entre les deux processus de la tubérosité du calcanéus ;
- en avant, sur la tubérosité du cuboïde et la face plantaire de la base des métatarsiens II à V.

#### b) Articulation talo-calcaneonaviculaire

(fig. 15.82)

Partie médiale de l'articulation transverse du tarse, elle unit le talus, le calcanéus et l'os naviculaire. C'est une articulation synoviale **sphéroïde**.

#### • Les surfaces articulaires

– La **tête du talus**, sphéroïde, plus étendue sur la face plantaire, est subdivisée en trois surfaces par deux crêtes mousses :

- la **surface naviculaire** est antérieure, ovale et convexe. Son grand axe est oblique en bas et médialement, formant avec l'horizontale un angle de 45°, ou angle de rotation ;

→ la **surface calcanéenne antérieure** est plane et triangulaire. Elle répond à la surface talaire antérieure du calcanéus et au ligament calcanéonaviculaire ;

→ la **surface calcanéenne moyenne** est ovale et légèrement convexe. Elle répond à la surface talaire moyenne du calcanéus.

– Les **surfaces articulaires talaire** antérieure et moyenne du calcanéus

Allongées, souvent en continuité, elles présentent un grand axe oblique en avant, latéralement et en bas. Elles sont concaves d'avant en arrière.

– La **surface talaire de l'os naviculaire**

Située à la face postérieure de l'os naviculaire, elle est concave et elliptique.

Elle répond à la tête du talus.

– La **face supérieure du ligament calcanéonaviculaire plantaire**

Encroûtée de cartilage, elle répond à la tête du talus.

#### • La capsule articulaire

– La **membrane fibreuse** s'insère sur le rebord de la surface articulaire, sauf en haut et médialement, où elle s'en éloigne un peu.

– La **membrane synoviale** est distincte de celle de l'articulation calcanéocuboïdienne.

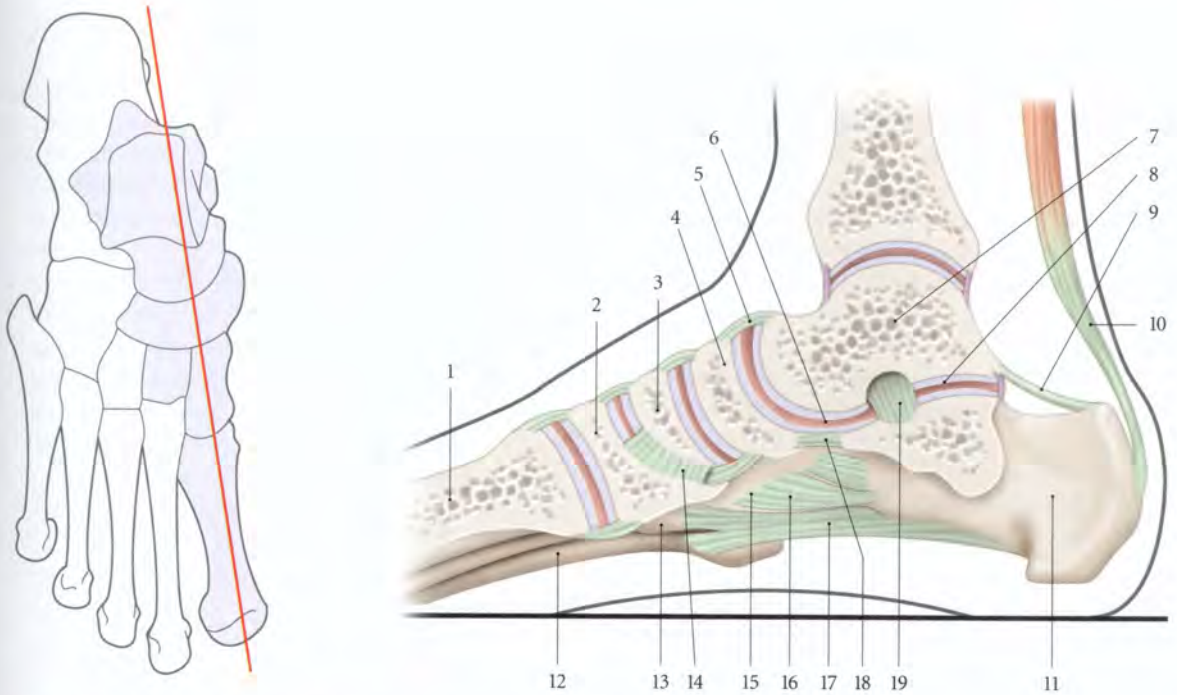


FIG. 15.82. Articulation talo-calcanéo-naviculaire (coupe verticale et oblique du pied; vue médiale)

- |                                   |                                      |  |
|-----------------------------------|--------------------------------------|--|
| 1. métatarsien I                  | 8. art. subtalaire                   | 15. os cuboïde                         |
| 2. os cunéiforme médial           | 9. lig. talo-calcanéen post.         | 16. lig. calcanéocuboïdien plantaire   |
| 3. os cunéiforme intermédiaire    | 10. tendon calcanéen                 | 17. lig. plantaire long                |
| 4. os naviculaire                 | 11. calcanéus                        | 18. lig. calcanéonaviculaire plantaire |
| 5. lig. talo-naviculaire          | 12. métatarsien V                    | 19. lig. talo-calcanéen interosseux    |
| 6. art. talo-calcanéo-naviculaire | 13. métatarsien IV                   |  |
| 7. talus                          | 14. lig. intercunéiforme interosseux |  |

### • Les ligaments (fig. 15.83)

#### – Le ligament calcanéonaviculaire plantaire<sup>15</sup>

→ Épais et résistant, il est tendu du bord antérieur du sustentaculum tali au bord plantaire de l'os naviculaire jusqu'à sa tubérosité.

→ Il est trapézoïdal avec une face dorsale encroûtée de cartilage répondant à la tête du talus.

→ Sur son bord médial libre s'insère le ligament deltoïde.

#### – Le ligament talo-naviculaire

Mince, il est tendu de la face dorsale du col du talus au bord dorsal de l'os naviculaire.

#### – Le ligament talo-calcanéen interosseux (voir articulation subtalaire).

#### – Le ligament bifurqué (voir plus haut).

- l'articulation cunéo-naviculaire;
- l'articulation cuboïdo-naviculaire;
- les articulations intercunéiformes médiale et latérale;
- l'articulation cunéo-cuboïdienne.

#### a) Articulation cunéo-naviculaire

Elle unit les trois os cunéiformes à l'os naviculaire. C'est une articulation synoviale de type **condyloïde**.

#### • Les surfaces articulaires

Elles comprennent :

- la face antérieure de l'os naviculaire, convexe transversalement;
- les faces postérieures planes des os cunéiformes. Elles se disposent selon une concavité transversale.

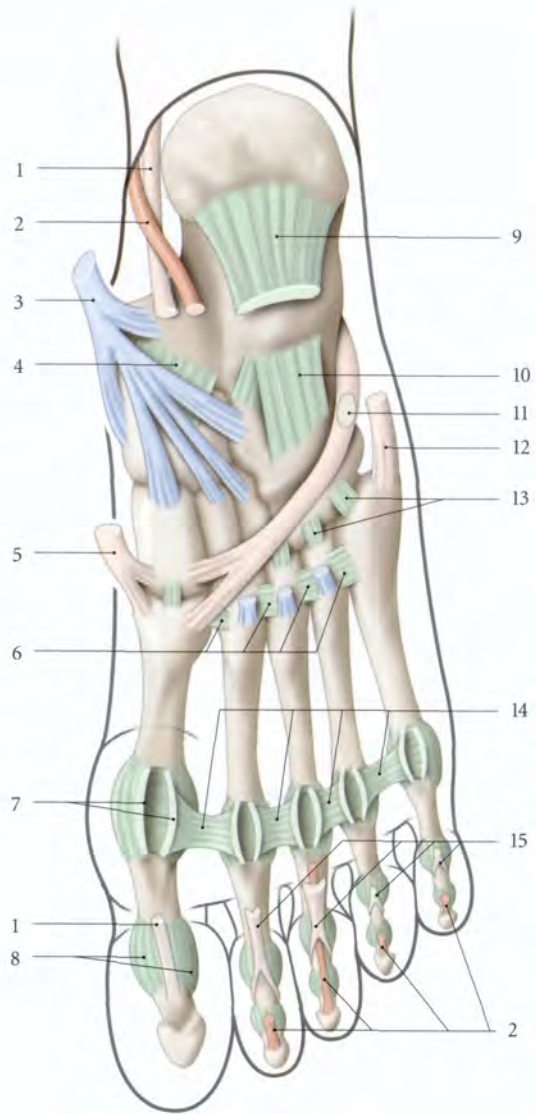
#### • La capsule articulaire

La cavité synoviale est en continuité avec celle des articulations cunéo-cuboïdienne et intercunéiformes. Elle communique souvent avec celle de l'articulation cunéo-métatarsienne intermédiaire.

### 3 | Articulations des os du tarse distal entre eux

Les os du tarse distal sont unis par cinq articulations :

15. Ancien : lig. glénoïdien, à ressort, *spring ligament*.



**FIG. 15.83. Ligaments et tendons musculaires du pied (vue inférieure)**

1. m. long fléchisseur de l'hallux
2. m. long fléchisseur des orteils
3. m. tibial post.
4. lig. calcanéonaviculaire plantaire
5. m. tibial ant.
6. ligg. métatarsiens plantaires
7. gaine fibreuse des fléchisseurs
8. ligg. interphalangiens médial et latéral
9. lig. plantaire long
10. lig. calcanéocuboïdien plantaire
11. m. long fibulaire et os sésamoïde
12. m. court fibulaire
13. ligg. tarso-métatarsiens plantaires
14. lig. métatarsien transverse
15. m. court fléchisseur des orteils

#### • Les ligaments

- Le *ligament cunéo-naviculaire dorsal* est faible.
- Le *ligament cunéo-naviculaire plantaire* est plus résistant.

#### b) Articulation cuboïdo-naviculaire

L'union entre les os cuboïde et naviculaire est le plus souvent une **syndesmose** et parfois une articulation synoviale plane (40 %).

Elle est maintenue par les *ligaments cuboïdo-naviculaires plantaire, dorsal et interosseux*. Ce dernier, épais et résistant, s'insère en arrière des surfaces articulaires en présence.

#### c) Articulations intercunéiformes médiale et latérale, et articulation cunéo-cuboïdienne

Ce sont des articulations **synoviales planes**.

Leur cavité synoviale communique avec celle de l'articulation cunéo-naviculaire.

Elles sont maintenues par :

- des *ligaments plantaires et dorsaux*;
- des *ligaments interosseux*; très résistants, ils s'insèrent en arrière des surfaces articulaires et contribuent au maintien de l'arc du pied.

## B | ANATOMIE FONCTIONNELLE

Les mouvements des articulations subtalaire et transverse du tarse sont indissociables et complexes.

Les articulations des os du tarse distal ne sont le siège que de faibles mouvements de glissement, importants cependant. En effet, elles démultiplient les contraintes subies par le pied lors de son contact avec le sol au cours de la course et du saut; elles assurent la souplesse du pied.

## 1 | Centres et axes des mouvements

### a) Articulation subtalaire

Comme toute articulation ellipsoïde, elle présente **deux degrés de liberté**.

#### • Le centre du mouvement

Il est défini par la courbure de la surface talaire postérieure.

#### • Les axes des mouvements (fig. 15.84 et 15.85)

Ils sont sagittal et transversal. Autour de ces axes, le calcanéus est mobilisé « comme un bateau agité par la houle » (Farabeuf) ; le talus étant coincé dans la mortaise tibio-fibulaire.

– L'axe sagittal se confond avec l'axe du deuxième orteil ; autour de cet axe s'effectuent des mouvements de rotation latérale et médiale ; le calcanéus « roule ».

– Autour de l'axe vertical s'effectuent des mouvements d'abduction et adduction ; le calcanéus « vire ».

– Autour de l'axe transversal s'effectuent des mouvements de rotation antéro-postérieure ; le calcanéus « tangue ».

Ces mouvements accompagnent la flexion-extension du pied.

### b) Articulation talo-calcanéo-naviculaire

Comme toute articulation sphéroïde, elle présente **trois degrés de liberté**.

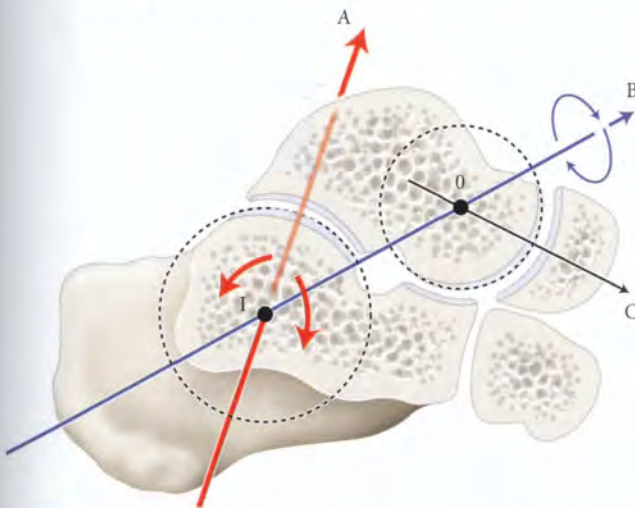


FIG. 15.84. Centre et axes des mouvements dans le plan sagittal

- A. axe transversal de l'art. subtalaire
- B. axe sagittal de l'art. subtalaire
- C. axe sagittal de l'art. talo-naviculaire
- I. centre des mouvements subtalaires
- O. centre des mouvements talo-naviculaires

#### • Le centre du mouvement

Il est défini par la courbure de la tête du talus.

#### • Les axes des mouvements

– Autour de l'axe sagittal s'effectuent des rotations latérale et médiale de l'os naviculaire.

– Autour de l'axe transversal, les rotations supérieure et inférieure de l'os naviculaire s'associent à la flexion et à l'extension du pied.

– Autour de l'axe vertical s'effectuent des mouvements d'abduction et d'adduction.

### c) Articulation calcanéo-cuboïdienne

Comme toute articulation sphéroïde, elle présente **trois degrés de liberté**.

• Ces axes de mouvements vertical et transversal se confondent avec ceux de l'articulation talo-calcanéo-naviculaire.

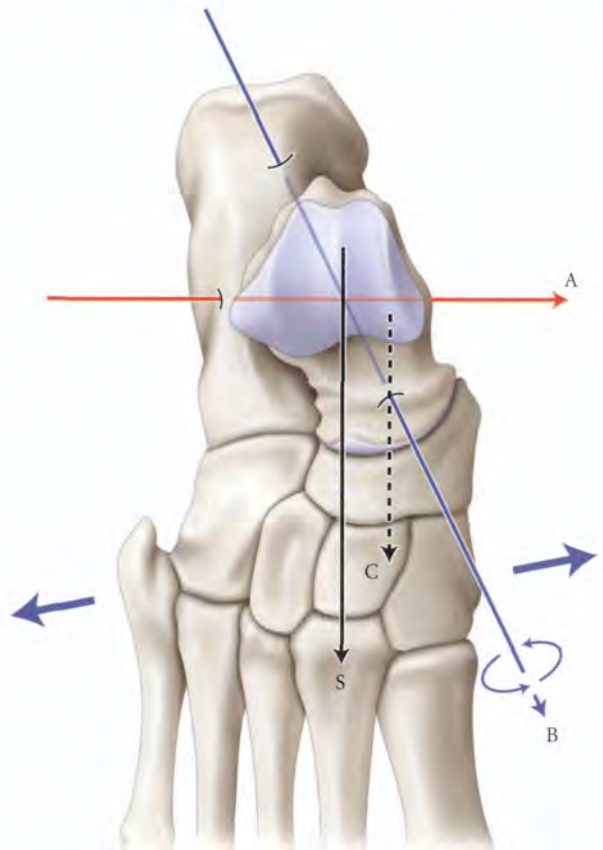


FIG. 15.85. Centre et axes des mouvements dans le plan horizontal

- A. axe transversal de l'art. subtalaire
- B. axe sagittal de l'art. subtalaire
- C. axe sagittal de l'art. talo-naviculaire
- S. axe sagittal du pied

- L'os cuboïde suit donc les mouvements transversaux et verticaux de l'os naviculaire auquel il est solidarisé par le ligament bifurqué.

#### d) Axe talo-calcanéen

Les articulations subtalaire et talo-calcanéo-naviculaire sont solidarisées par le solide ligament talo-calcanéen interosseux. Il a un rôle essentiel dans la statique et la dynamique de ces articulations. Il est également situé dans le prolongement de l'axe jambier.

Les mouvements simultanés de ces deux articulations s'effectuent autour de l'axe talo-calcanéen passant par leur centre de mouvement respectif, c'est-à-dire les centres de la tête du talus et de la surface talaire du calcaneus. Il est oblique en bas, en arrière et latéralement. C'est également l'axe de l'articulation transverse du tarse.

## 2 | Mouvements et amplitudes

### a) Mouvements simples (fig. 15.86)

#### • L'abduction-adduction

- Elles sont surtout importantes dans l'articulation subtalaire.
- L'abduction porte la pointe du pied latéralement, l'adduction la porte médialement.
- L'amplitude de chaque mouvement est de 15 à 20°.

#### • Les rotations médiale et latérale (fig. 15.87)

- Elles s'effectuent surtout dans l'articulation talo-calcanéo-naviculaire.
- La rotation médiale<sup>16</sup> oriente la plante du pied médialement, la rotation latérale<sup>17</sup> l'oriente latéralement.

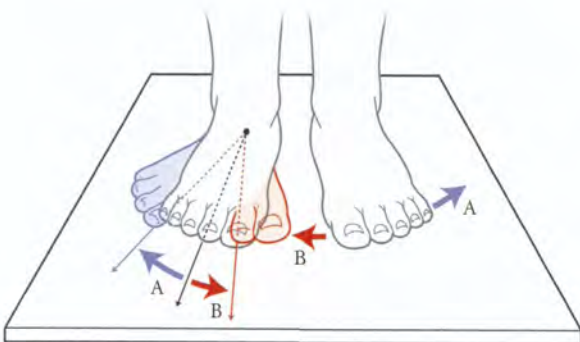


FIG. 15.86. Abduction (A) et adduction (B) du pied

- L'amplitude de la rotation médiale est de 50°, et celle de la rotation latérale, de 20°.

### b) Mouvements complexes

Tous les mouvements spécifiques à chaque articulation s'associent simultanément au cours des mouvements du pied et se traduisent par des mouvements complexes, l'inversion et l'éversion<sup>18</sup>.

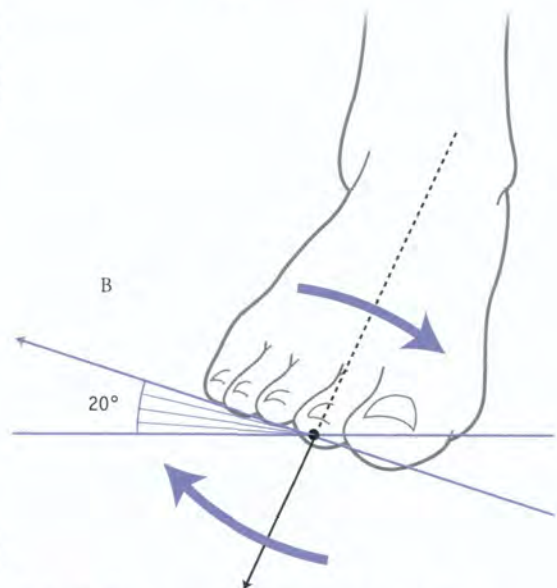
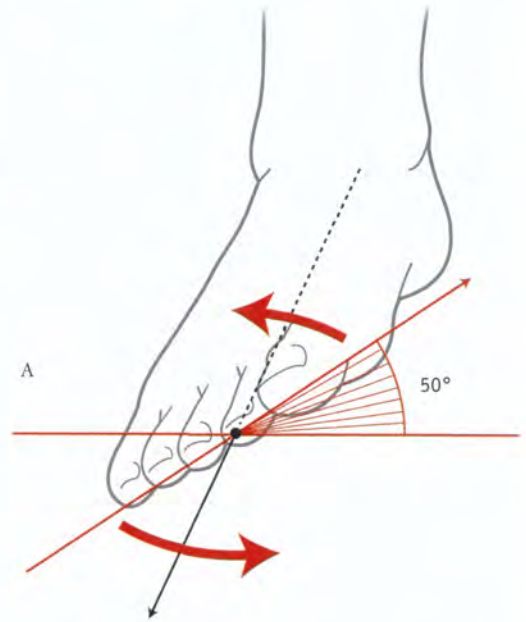


FIG. 15.87. Rotations médiale (A) et latérale (B)

16. Correspond à la pronation de la main.  
17. Correspond à la supination de la main.

18. L'inversion et l'éversion sont souvent assimilées respectivement à la pronation et à la supination. Il s'agit d'un abus de langage car le pied humain n'a pas de fonction de préhension.

• **L'inversion** (fig. 15.88)

- Elle associe la rotation médiale et l'adduction.
- Dans ce mouvement, la plante du pied regarde médialement et le bord médial du pied se soulève.

La fixation du pied dans cette position est dénommée pied varus<sup>19</sup>.

- Ce mouvement est facilité par l'extension du pied.
- Son amplitude est d'environ 30°.

La fixation pathologique de cette position est le pied bot varus équin.

• **L'éversion**

- Elle associe la rotation latérale et l'abduction.
- Au cours de ce mouvement, la plante du pied regarde latéralement et le bord latéral se soulève.

La fixation du pied dans cette position est dénommée pied valgus.

- Ce mouvement est facilité par la flexion du pied.
- Son amplitude est d'environ 25°.

La fixation pathologique de cette position est le pied bot talus valgus.

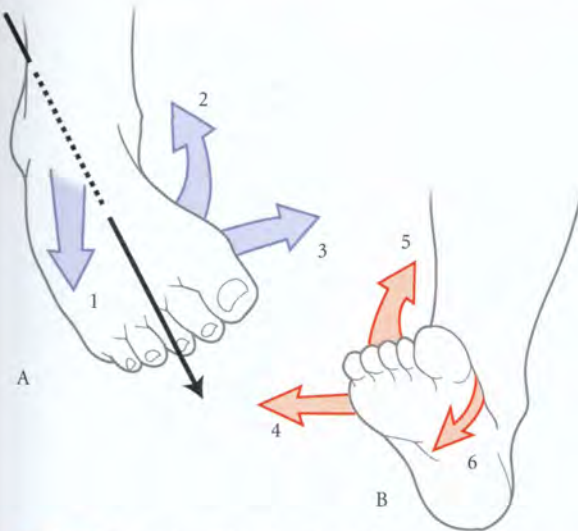


FIG. 15.88. Inversion (A) et éversion (B)

- |                     |                      |
|---------------------|----------------------|
| 1. extension        | 4. abduction         |
| 2. rotation médiale | 5. flexion           |
| 3. adduction        | 6. rotation latérale |

19. Varus et valgus correspondent à des postures, exemple : cubitus valgus.

3 | **Muscles moteurs** (fig. 15.89 et 15.90)

a) **Les muscles adducteurs, rotateurs médiaux et inverseurs** sont les muscles tibiaux antérieur et postérieur, et accessoirement le muscle long extenseur de l'hallux.

b) **Les muscles abducteurs, rotateurs latéraux et éverseurs** sont les muscles long et court fibulaires, et accessoirement le muscle 3<sup>e</sup> fibulaire.

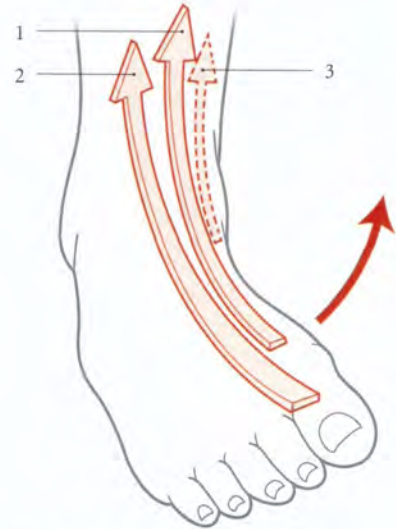


FIG. 15.89. Muscles inverseurs du pied

- |                                  |                    |
|----------------------------------|--------------------|
| 1. m. tibial ant.                | 3. m. tibial post. |
| 2. m. long extenseur de l'hallux |                    |

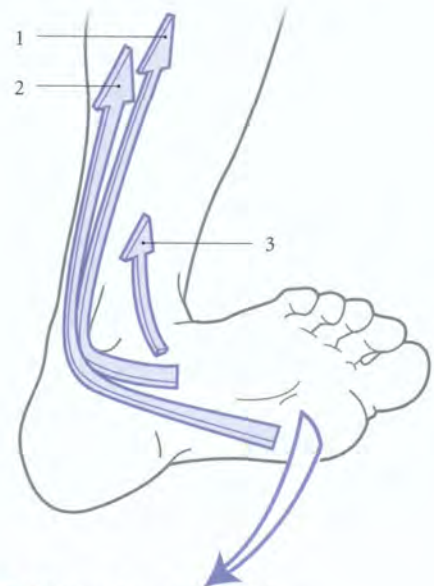


FIG. 15.90. Muscles éverseurs du pied

- |                       |                                |
|-----------------------|--------------------------------|
| 1. m. court fibulaire | 3. m. 3 <sup>e</sup> fibulaire |
| 2. m. long fibulaire  |                                |

## 15.7 ARTICULATIONS DE L'AVANT-PIED

Les articulations de l'avant-pied comprennent :

- les articulations **tarso-métatarsiennes** ;
- les articulations **métatarso-phalangiennes** ;
- les articulations **intermétatarsiennes** ;
- et les articulations **interphalangiennes**.

Toutes ces articulations présentent des mouvements réduits indépendants.

Dans la marche, elles amortissent le poids du corps au cours du double appui de réception, puis elles assurent le déroulement du pied et participent à la phase d'élan (fig. 15.91).

### A | ARTICULATIONS TARSO-MÉTATARSIENNES <sup>20</sup>

Les articulations tarso-métatarsiennes unissent les trois os cunéiformes et le cuboïde aux cinq métatarsiens. Elles sont au nombre de trois :

- l'une, *médiale*, entre le cunéiforme médial et le métatarsien I (fig. 15.92) ;
- l'autre, *intermédiaire*, unit les cunéiformes intermédiaire et latéral aux métatarsiens II et III ;
- la troisième, *latérale*, joint le cuboïde aux métatarsiens IV et V.

Ce sont des articulations synoviales **planes**.

### 1 | Anatomie descriptive

#### a) Les surfaces articulaires

- **Les bases des cinq métatarsiens**
  - Les trois premières ont une surface légèrement concave.
  - Les deux dernières sont légèrement convexes.
- **Les faces antérieures des trois cunéiformes**  
Légèrement convexes, elles répondent aux trois premiers métatarsiens.
- **La face antérieure du cuboïde**  
Elle présente deux surfaces légèrement convexes qui répondent aux deux derniers métatarsiens.

20. Ancien.: art. ou interligne de Lisfranc.

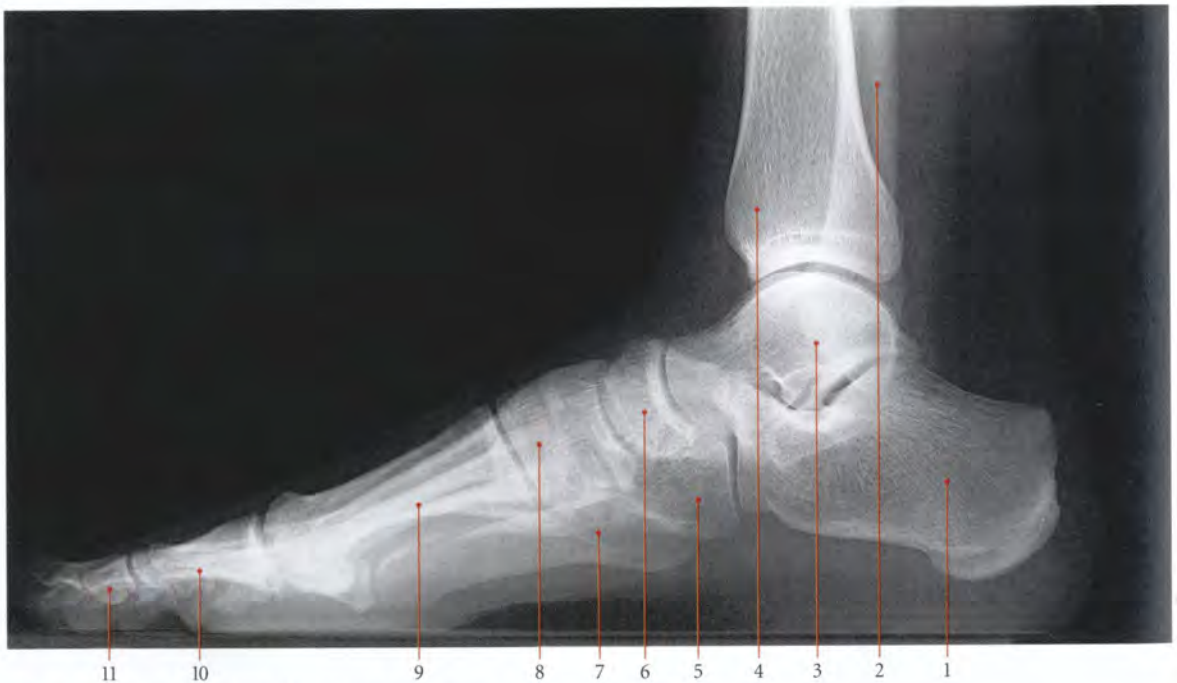

FIG. 15.91. Articulation du pied (radiographie de profil)

- |              |                         |                                    |
|--------------|-------------------------|------------------------------------|
| 1. calcanéus | 5. cuboïde              | 9. métatarsien I                   |
| 2. tibia     | 6. os naviculaire       | 10. phalange proximale de l'hallux |
| 3. talus     | 7. métatarsien V        | 11. phalange distale de l'hallux   |
| 4. fibula    | 8. os cunéiforme médial |                                    |

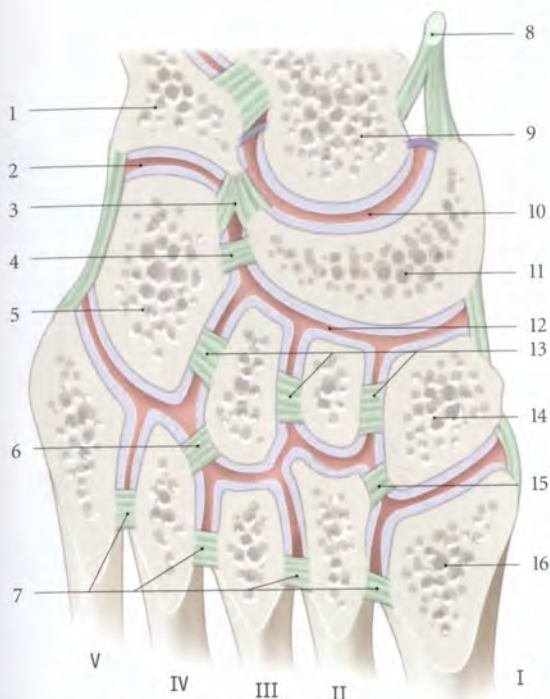


FIG. 15.92. Articulations de l'avant-pied : coupe transversale (vue supérieure)

- |  |  |
|--|--|
| 1. calcanéus                                 | 9. tête du talus                             |
| 2. art. calcanéocuboïdienne                  | 10. art. talocalcanéonaviculaire             |
| 3. lig. bifurqué                             | 11. os naviculaire                           |
| 4. syndesmo-cuboïdonaviculaire               | 12. art. cunéonaviculaire                    |
| 5. os cuboïde                                | 13. ligg. intercunéiformes interosseux       |
| 6. lig. cunéométatarsien interosseux latéral | 14. cunéiforme médial                        |
| 7. ligg. métatarsiens interosseux            | 15. lig. cunéométatarsien interosseux médial |
| 8. lig. deltoïde                             | 16. métatarsien I                            |

**• L'interligne articulaire**

Il décrit une ligne brisée à concavité postérieure, due à l'emboîtement de la base des métatarsiens II et IV dans le tarse distal. Le métatarsien II est en retrait de 8 mm sur le métatarsien I, et de 4 mm sur le métatarsien III; le métatarsien IV est en retrait de 2 mm sur le métatarsien III.

**• Les repères de l'interligne articulaire (fig. 15.93)**

- Latéralement le tubercule du métatarsien V.
- Médialement la base du métatarsien I, soit à 2 cm environ en avant du niveau du tubercule du métatarsien V.
- La direction des extrémités de l'interligne passe par les milieux des métatarsiens I et V; elles se coupent au niveau de la base du métatarsien III.

**b) Les capsules articulaires**

Il existe trois cavités synoviales distinctes.

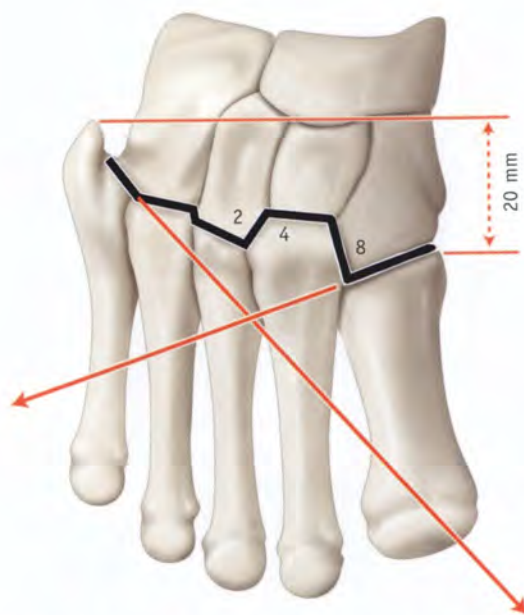


FIG. 15.93. Direction et repères de l'interligne articulaire tarso-métatarsienne

- La cavité synoviale de l'articulation tarso-métatarsienne médiale est indépendante.
- Les cavités synoviales des articulations tarso-métatarsiennes intermédiaire et latérale communiquent souvent avec celles des articulations intercunéennes et cunéo-cuboïdiennes.

**c) Les ligaments**

**• Les ligaments tarso-métatarsiens dorsaux (fig. 15.94)**

Ce sont de petites lames fibreuses unissant les faces dorsales des os :

- du métatarsien I part un ligament qui se fixe sur le 1<sup>er</sup> cunéiforme;
- du métatarsien II partent trois ligaments divergeant vers les trois os cunéiformes;
- du métatarsien III part un ligament vers le 3<sup>e</sup> cunéiforme;
- des métatarsiens IV et V part un ligament vers l'os cuboïde.

**• Les ligaments tarso-métatarsiens plantaires (fig. 15.95)**

Ce sont des lamelles fibreuses unissant les faces plantaires des os :

- du cunéiforme médial partent trois ligaments qui se fixent aux métatarsiens I, II et III;
- du cunéiforme intermédiaire part un ligament vers le métatarsien II;

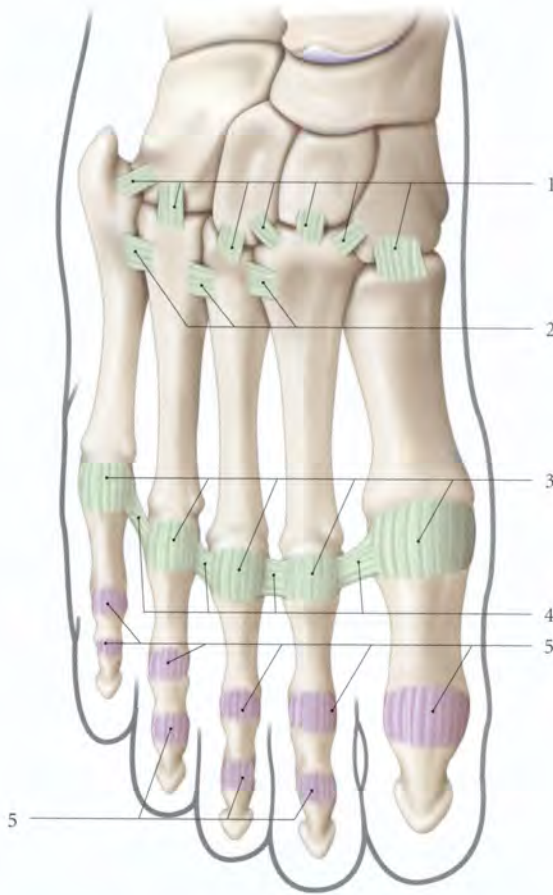


FIG. 15.94. Articulations de l'avant-pied (vue dorsale)

1. ligg. tarso-métatarsiens dorsaux
2. ligg. métatarsiens dorsaux
3. capsule des art. métatarso-phalangiennes
4. lig. métatarsien transverse profond
5. capsule des art. interphalangiennes

- du 3<sup>e</sup> cunéiforme partent deux ligaments vers les métatarsiens III et IV ;
- du cuboïde partent deux ligaments vers les métatarsiens IV et V.

• **Les ligaments cunéo-métatarsiens interosseux** (fig. 15.96)

Ils sont au nombre de trois, médial, moyen et latéral :

- le *ligament interosseux médial* est une puissante lame fibreuse qui unit la surface latérale du cunéiforme médial à l'angle adjacent du métatarsien II ;

Il constitue la clef de l'articulation tarso-métatarsienne au cours d'une désarticulation.

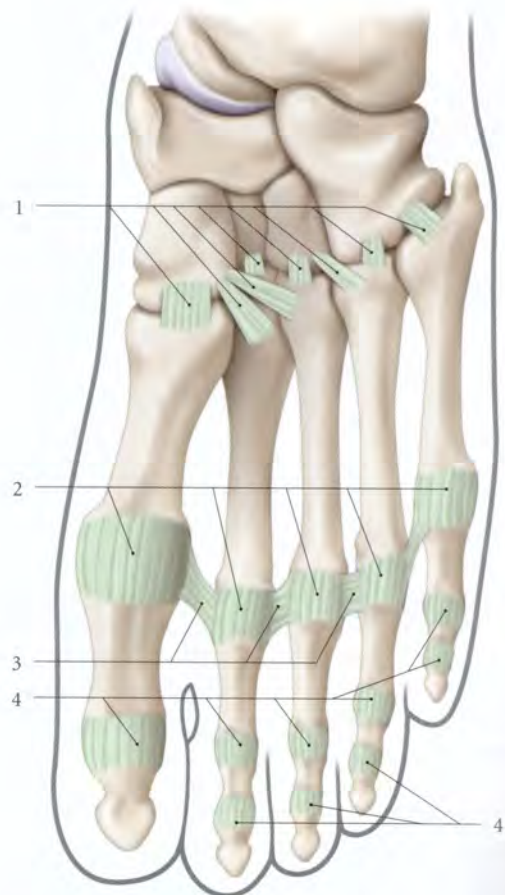


FIG. 15.95. Articulations de l'avant-pied (vue plantaire)

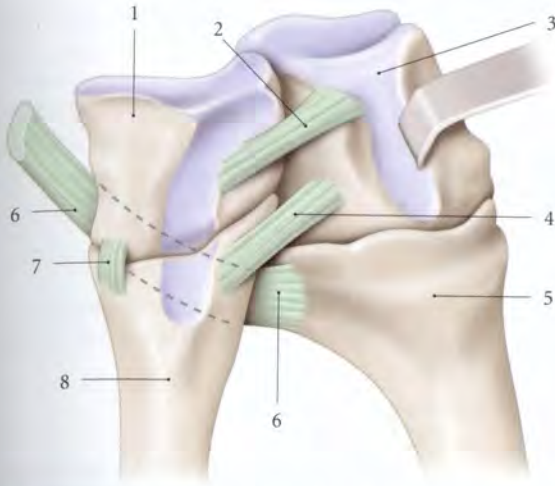
1. ligg. tarso-métatarsiens plantaires
2. ligg. métatarso-phalangiens plantaires
3. lig. métatarsien transverse profond
4. ligg. interphalangiens plantaires

- le *ligament interosseux moyen*, extrasynovial, unit les cunéiformes intermédiaire et latéral aux métatarsiens II et III ;
- le *ligament latéral* unit le cunéiforme latéral au métatarsien IV.

## 2 | Anatomie fonctionnelle

a) *L'articulation tarso-métatarsienne intermédiaire* est presque immobile en raison de l'encastrement des métatarsiens II et III. Seules sont plus mobiles les articulations latérale et médiale. Elles sont le siège de mouvements de glissement très limités.

b) *Les mouvements de l'articulation tarso-métatarsienne médiale* se traduisent par des mouvements



**FIG. 15.96.** Partie médiale de l'articulation tarso-métatarsienne (vue dorsale et surfaces articulaires écartées)

- |                                       |                                  |
|---------------------------------------|----------------------------------|
| 1. os cunéiforme intermédiaire        | 5. métatarsien I                 |
| 2. lig. intercunéiforme interosseux   | 6. m. long fibulaire             |
| 3. os cunéiforme médial               | 7. lig. tarso-métatarsien dorsal |
| 4. lig. cunéo-métatarsien interosseux | 8. métatarsien II                |

composés de flexion-adduction et d'extension-abduction.

**c) Les mouvements simultanés** des articulations tarso-métatarsiennes entraînent un accroissement ou un affaissement de l'arc transversal du pied. Ils jouent un rôle important dans la marche. Ils favorisent l'inversion et l'éversion du pied.

## B | ARTICULATIONS MÉTATARSO-PHALANGIENNES

Les articulations métatarso-phalangiennes unissent les métatarsiens aux phalanges proximales des orteils. Ce sont des articulations synoviales de type **ellipsoïde**.

### 1 | Anatomie descriptive

#### a) Les surfaces articulaires

- **Les surfaces antérieures et plantaires des têtes des métatarsiens**

La face plantaire du métatarsien I présente deux fossettes qui s'articulent avec les os sésamoïdes médial et latéral inclus dans la capsule.

- **Les cavités glénoïdales de la base des phalanges proximales**

#### b) Les capsules articulaires

Mince dans sa partie dorsale, chaque capsule articulaire s'insère sur le pourtour des cartilages. Elle est parfois séparée du tendon du long extenseur par une petite bourse synoviale.

#### c) Les ligaments

- **Les ligaments collatéraux métatarso-phalangiens**

– Ils sont au nombre de deux, médial et latéral, au niveau de chaque articulation.

– Ce sont des lames fibreuses résistantes et triangulaires, dont :

→ le sommet s'insère sur les faces médiale et latérale de la tête métatarsienne ;

→ la base s'insère sur les faces correspondantes de la base de la phalange proximale.

- **Les ligaments collatéraux métatarso-phalangiens de l'hallux** se terminent aussi sur les os sésamoïdes correspondants (*fig. 15.97*).

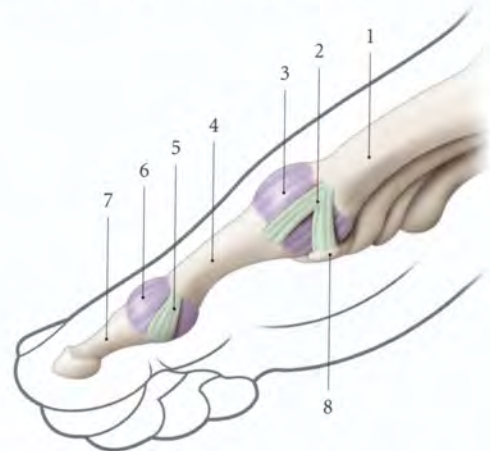
- **Les ligaments métatarso-phalangiens plantaires**

Épais et résistants, ils sont tendus des faces palmaires des têtes métatarsiennes aux bases des phalanges proximales. Ils sont adhérents aux gaines synoviales des tendons des orteils.

- **Le ligament métatarsien transverse profond**

– Épais, il est tendu transversalement et adhère, par sa face profonde, aux ligaments métatarso-phalangiens plantaires.

– Dans les espaces interosseux, il sépare les muscles lombricaux, les vaisseaux et nerfs digitaux, en bas, des muscles interosseux, en haut.



**FIG. 15.97.** Articulations métatarso-phalangienne et interphalangienne de l'hallux (vue médiale)

- |                           |                           |
|---------------------------|---------------------------|
| 1. métatarsien I          | 5. lig. collatéral médial |
| 2. lig. collatéral médial | 6. art. interphalangienne |
| 3. capsule articulaire    | 7. phalange distale       |
| 4. phalange proximale     | 8. os sésamoïde médial    |

## 2 | Anatomie fonctionnelle

Ce sont des articulations à deux degrés de liberté permettant essentiellement des mouvements de flexion-extension et d'adduction-abduction.

### a) Flexion et extension (fig. 15.98)

#### • Les mouvements

– L'**extension** a une amplitude croissante du petit orteil à l'hallux, où elle atteint  $50^\circ$  à  $60^\circ$ .

L'extension passive peut atteindre  $90^\circ$ .

Au cours de la marche, cette extension est d'environ  $25^\circ$ .

– La **flexion** atteint  $30^\circ$  à  $40^\circ$ .

#### • Les muscles moteurs (fig. 15.99)

– Les **muscles fléchisseurs** sont :

→ pour les métatarsiens II à V, les *muscles court et long fléchisseurs des orteils, lombricaux, interosseux et court fléchisseur du petit orteil*;

→ pour l'hallux : les *muscles long et court fléchisseurs de l'hallux*.

– Les **muscles extenseurs** sont : les *muscles court et long extenseurs des orteils et long extenseur de l'hallux*.

### b) Adduction-abduction

#### • Les mouvements

L'adduction est associée à la flexion, et l'abduction associée à l'extension, à l'exception du petit orteil dont l'abduction est associée à la flexion.

#### • Les muscles moteurs

– Les **muscles adducteurs** sont :

→ pour l'hallux, le *muscle adducteur de l'hallux*;

→ pour les métatarsiens III, IV et V, les *2<sup>e</sup> et 3<sup>e</sup> interosseux plantaires*.

– Les **muscles abducteurs** sont :

→ pour l'hallux, l'*abducteur de l'hallux*;

→ pour les métatarsiens II, III et IV, les *interosseux dorsaux correspondants*;

→ pour le métatarsien V, l'*abducteur du petit orteil*.

## C | ARTICULATIONS INTERMÉTATARIENNES

Les articulations intermétatarsiennes unissent les bases des métatarsiens entre elles. Ce sont des articulations **synoviales planes**, sauf l'union entre les métatarsiens I et II, qui est une **syndesmose** comportant quelques faisceaux fibreux et une bourse synoviale.

### 1 | Anatomie descriptive

#### a) Les surfaces articulaires

Elles comprennent :

- entre les métatarsiens II et III, deux surfaces supérieures et deux inférieures;
- entre les métatarsiens II et IV, deux surfaces ovalaires;
- entre les métatarsiens IV et V, deux surfaces triangulaires.

#### b) Les capsules articulaires

Elles sont au nombre de trois et s'insèrent sur les pourtours cartilagineux.

Les cavités synoviales communiquent avec celles des articulations tarso-métatarsiennes adjacentes.

#### c) Les ligaments

Chaque articulation présente :

- des **ligaments métatarsiens plantaires et dorsaux**. Ils sont tendus transversalement entre les bases des os adjacents;
- des **ligaments métatarsiens interosseux** résistants, unissant les surfaces opposées.

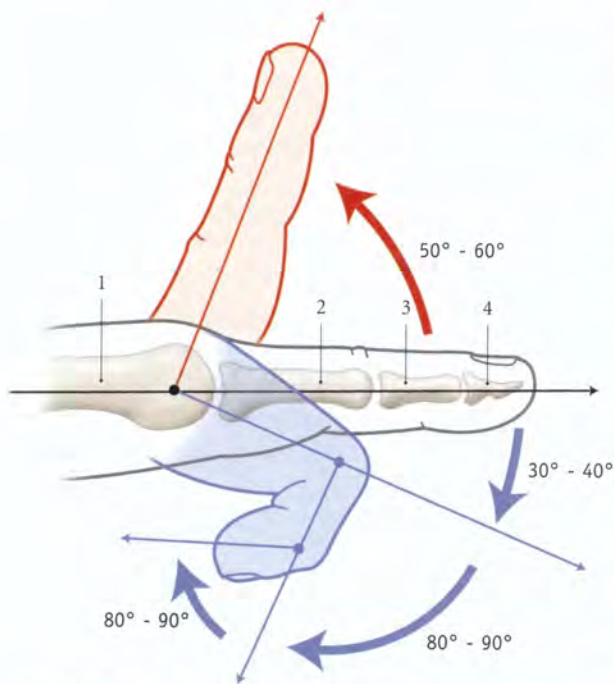
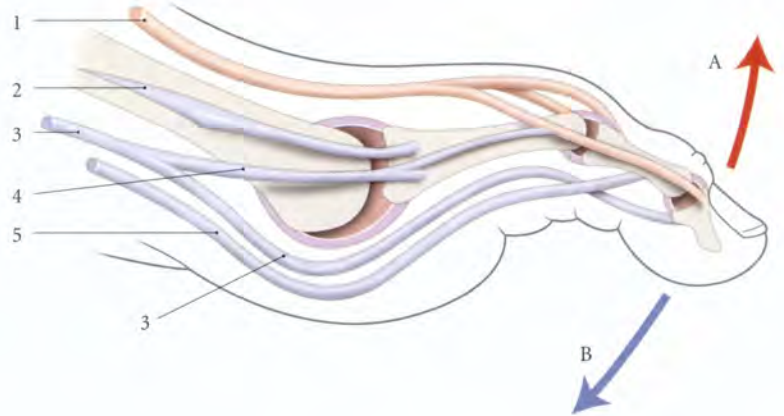


FIG. 15.98. Mouvements des articulations métatarso-phalangiennes et interphalangiennes

- |                       |                           |
|-----------------------|---------------------------|
| 1. métatarsien        | 3. phalange intermédiaire |
| 2. phalange proximale | 4. phalange distale       |

**FIG. 15.99. Muscles moteurs des orteils**

- A. extension  
 B. flexion  
 1. m. long extenseur des orteils  
 2. m. interosseux  
 3. m. long fléchisseur des orteils  
 4. m. lombrical  
 5. m. court fléchisseur des orteils



## 2 | Anatomie fonctionnelle

Elles sont le siège de mouvements de glissement qui se produisent lors de la marche sous le poids du corps. Elles assurent la souplesse du pied.

## D | ARTICULATIONS INTERPHALANGIENNES DU PIED

Les articulations interphalangiennes unissent les phalanges du pied entre elles. Ce sont des **ginglymes** comparables à celles de la main.

### 1 | Anatomie descriptive (fig. 15.100)

#### a) Les surfaces articulaires

Elles sont portées par la base et la tête de deux phalanges successives.

#### b) Les capsules articulaires

Elles sont minces sauf au niveau de l'hallux.

#### c) Les ligaments

Chaque articulation possède :

- deux **ligaments collatéraux interphalangiens médial et latéral**;
- un **ligament interphalangien plantaire**. Encroûté de cartilage sur sa face profonde, il agrandit la surface articulaire de la base phalangienne.

## 2 | Anatomie fonctionnelle

#### a) Les mouvements

Elles sont le siège de mouvements de flexion et d'extension.

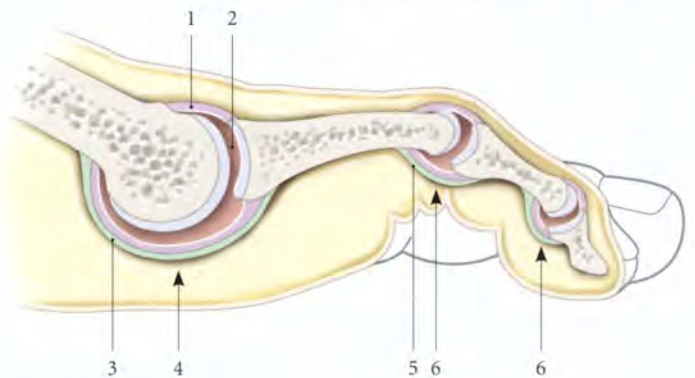
Leur amplitude, en moyenne de 80 à 90°, est plus importante dans les articulations proximales.

#### b) Les muscles moteurs

- **Les muscles fléchisseurs** sont les *muscles long fléchisseur de l'hallux, long et court fléchisseur des orteils*.
- **Les muscles extenseurs** sont les *muscles long extenseur de l'hallux, court et long extenseurs des orteils*.

**FIG. 15.100. Articulation interphalangienne du pied (coupe longitudinale)**

1. capsule articulaire  
 2. cavité articulaire  
 3. lig. métatarso-phalangien plantaire  
 4. art. métatarso-phalangienne  
 5. lig. interphalangien plantaire  
 6. art. interphalangienne



# 16 Myologie du membre inférieur

## 16.1 FASCIAS ET MUSCLES DE LA CEINTURE DU MEMBRE INFÉRIEUR

Ces muscles s'étendent de la ceinture du membre inférieur principalement, au fémur. Ils comprennent les muscles de la *région iliaque* et les muscles de la *région glutéale*.

### A | INSERTIONS MUSCULAIRES

(fig. 16.1 et 16.2)

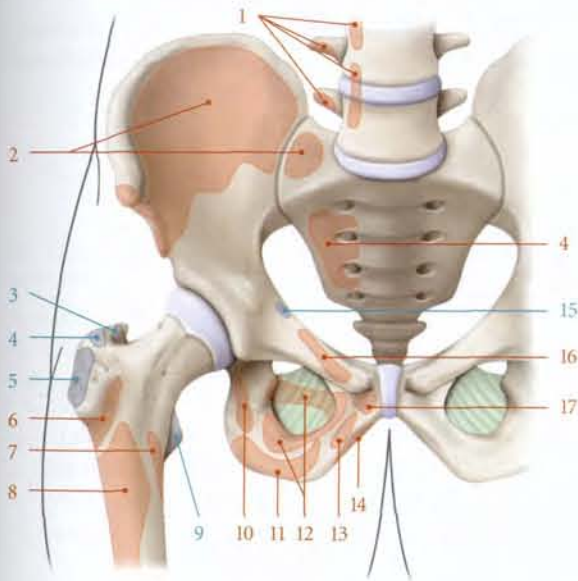


FIG. 16.1. Ceinture du membre inférieur (vue antérieure)

En rouge : origines

En bleu : terminaisons

- |                                   |                        |
|-----------------------------------|------------------------|
| 1. m. grand psoas                 | 9. m. ilio-psoas       |
| 2. m. iliaque                     | 10. m. carré fémoral   |
| 3. mm. obturateur int. et jumeaux | 11. m. grand adducteur |
| 4. m. piriforme                   | 12. m. obturateur ext. |
| 5. m. petit fessier               | 13. m. court adducteur |
| 6. m. vaste latéral               | 14. m. gracile         |
| 7. m. vaste médial                | 15. m. petit psoas     |
| 8. m. vaste intermédiaire         | 16. m. pectiné         |
|                                   | 17. m. long adducteur  |

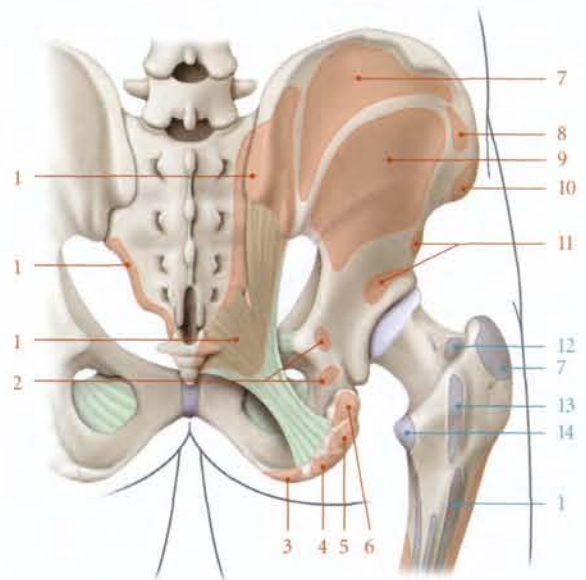


FIG. 16.2. Ceinture du membre inférieur (vue postérieure)

En rouge : origines

En bleu : terminaisons

- |                             |                              |
|-----------------------------|------------------------------|
| 1. m. grand fessier         | 8. m. tenseur du fascia lata |
| 2. mm. jumeaux sup. et inf. | 9. m. petit fessier          |
| 3. m. grand adducteur       | 10. m. sartorius             |
| 4. m. semi-tendineux        | 11. m. droit fémoral         |
| 5. m. long biceps           | 12. m. obturateur ext.       |
| 6. m. semi-membraneux       | 13. m. carré fémoral         |
| 7. m. moyen fessier         | 14. m. ilio-psoas            |

## B | MUSCLES DE LA RÉGION ILIAQUE

### 1 | Muscle ilio-*psaos*<sup>1</sup> (fig. 16.3)

Il est formé de deux muscles : le *muscle grand psaos* et le *muscle iliaque*, unis à leur terminaison.

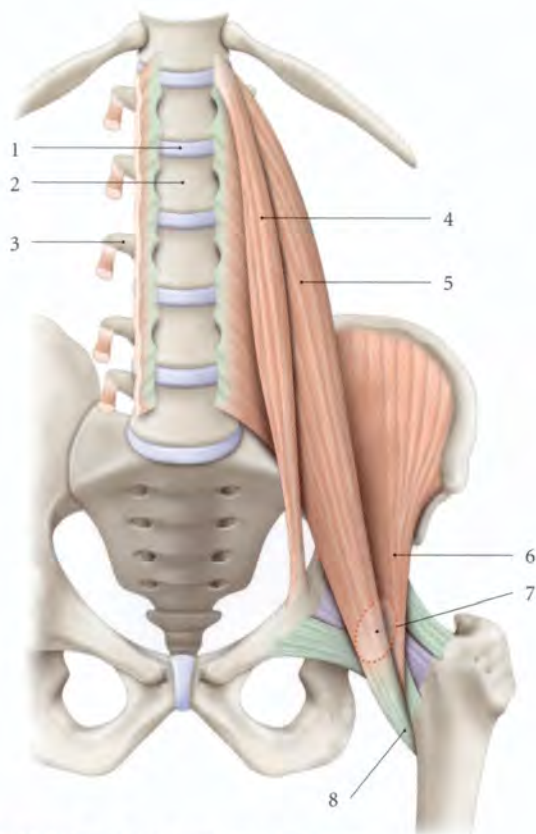


FIG. 16.3. Muscle ilio-*psaos* (vue antérieure)

1. disque intervertébral
2. corps vertébral
3. processus transverse
4. m. petit psaos
5. m. psaos
6. m. iliaque
7. bourse ilio-pectinée
8. petit trochanter

#### a) Muscle *grand psaos*

##### • Origine :

- sur la face latérale des corps des *vertèbres T12 à L5* par des arcades fibreuses. Sous ces arcades passent les vaisseaux lombaires et les rameaux communicants du sympathique ;
- sur les *disques intervertébraux* correspondants ;
- sur le bord inférieur des *processus transverses*.

- **Ventre** : volumineux, ses fibres convergent en bas et latéralement sur un tendon large qui glisse sur le bord antérieur de l'os iliaque et sur la face antérieure de l'articulation coxo-fémorale, dont il est séparé par la bourse synoviale ilio-pectinée.
- **Terminaison** : sur le *petit trochanter*.

#### b) Muscle *iliaque*

- **Origine** par des fibres musculaires :
  - sur la lèvre interne de la *crête iliaque* ;
  - sur la fosse iliaque, l'aile du *sacrum* et l'articulation sacro-iliaque.
- **Ventre** : il est épais, large et triangulaire.
- **Terminaison** : sur les faces antérieure et latérale du tendon du grand psaos.

c) **Innervation** : des rameaux du *plexus lombaire* pour le grand psaos, et le *nerf fémoral* pour le muscle iliaque.

#### d) Action (fig. 16.4 et 16.5)

- Fléchisseur principal et rotateur latéral de la cuisse.
- Lorsque son point fixe est le fémur, il fléchit le rachis et lui imprime une rotation controlatérale.

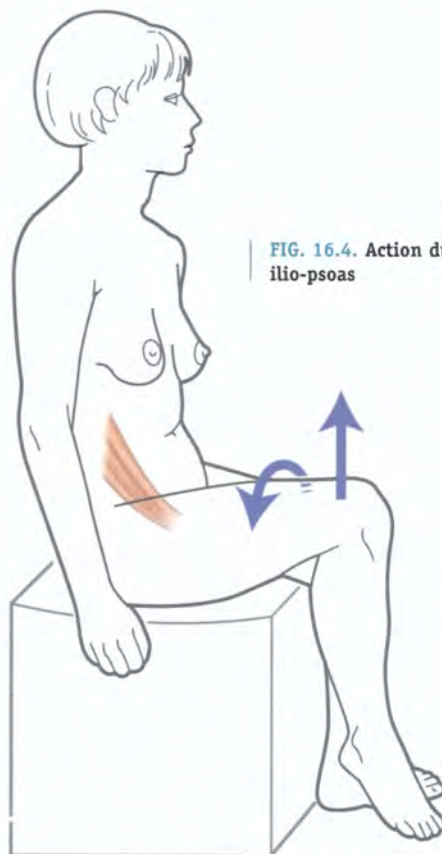


FIG. 16.4. Action du muscle ilio-*psaos*

1. Ancien. : m. psaos-iliaque.

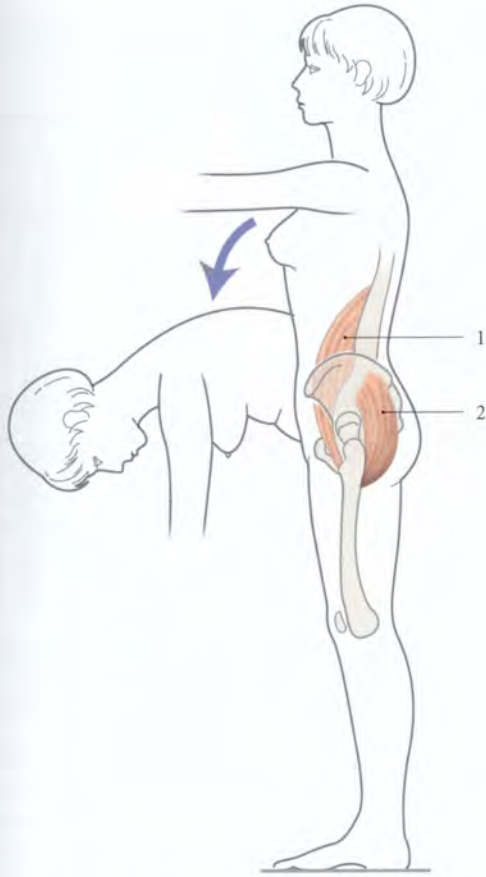


FIG. 16.5. Action du muscle ilio-psoas lorsque le point fixe est le fémur

1. m. ilio-psoas
2. m. grand fessier

- C'est un muscle postural :
  - en station debout, sa tension favorise la cohérence des surfaces articulaires de la hanche ;
  - en station assise, sa contraction contrôle les mouvements du tronc.

## 2 | Muscle petit psoas

Muscle inconstant, il est absent chez 40 % des sujets.

**a) Origine :** sur la face latérale du corps des vertèbres T12 et L1 et le disque intervertébral intermédiaire.

**b) Ventre :** fusiforme, il se prolonge par un long tendon.

**c) Terminaison :** sur la ligne arquée, en arrière de l'éminence ilio-pectinée.

**d) Innervation :** 1<sup>er</sup> nerf lombaire.

**e) Action :** fléchisseur accessoire du bassin ou du rachis.

## 3 | Le fascia iliaque

Il recouvre le muscle ilio-psoas et s'épaissit progressivement vers le bas.

- Il s'attache à la limite des insertions du muscle.
- Il se prolonge latéralement avec le fascia du muscle carré des lombes.
- Il adhère au ligament inguinal et à l'arcade ilio-pectinée.

## C | MUSCLES DE LA RÉGION GLUTÉALE (OU DE LA FESSE)

Les muscles de la région glutéale sont disposés en trois plans :

- un plan superficiel : les muscles grand fessier et tenseur du fascia lata ;
- un plan moyen : le muscle moyen fessier ;
- un plan profond comprenant de haut en bas : les muscles petit fessier, piriforme, jumeau supérieur, obturateur interne, jumeau inférieur, obturateur externe et carré fémoral.

## 1 | Le fascia glutéal (fig. 16.6 et 16.7)

Il recouvre les muscles de la fesse.

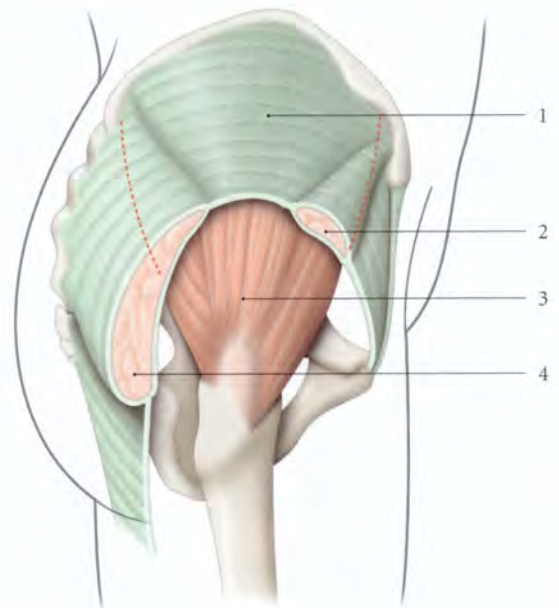


FIG. 16.6. Fascia glutéal (vue latérale)

- |                              |                     |
|------------------------------|---------------------|
| 1. fascia glutéal            | 3. m. moyen fessier |
| 2. m. tenseur du fascia lata | 4. m. grand fessier |

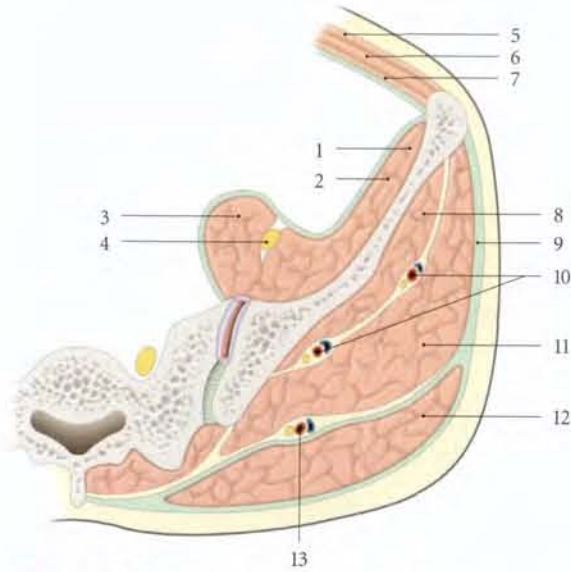


FIG. 16.7. Région glutéale (coupe transversale)

- |                               |  |
|-------------------------------|--|
| 1. m. iliaque                 | 8. m. petit fessier                      |
| 2. fascia iliaque             | 9. fascia glutéale (tractus ilio-tibial) |
| 3. m. grand psoas             | 10. a., v. et n. fessiers sup.           |
| 4. n. fémoral                 | 11. m. moyen fessier                     |
| 5. m. oblique ext.            | 12. m. grand fessier                     |
| 6. m. oblique int.            | 13. a., v. et n. fessiers inf.           |
| 7. m. transverse de l'abdomen |  |

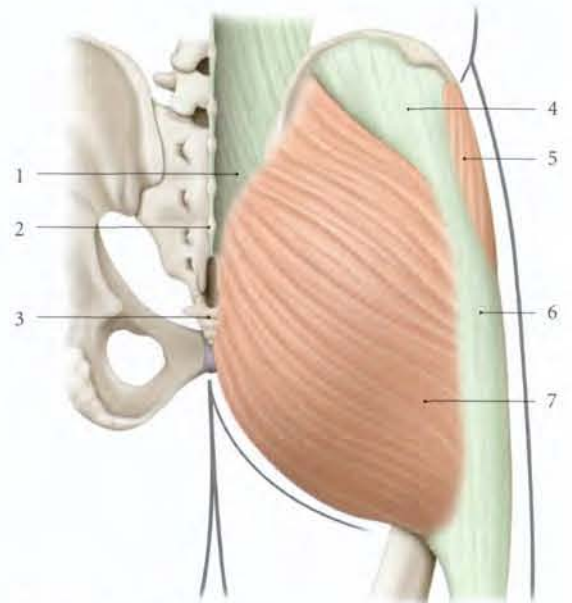


FIG. 16.8. Muscle grand fessier : plan superficiel (vue postéro-latérale)

- |                            |   |
|----------------------------|---|
| 1. fascia thoraco-lombaire | 5. m. tenseur du fascia lata            |
| 2. crête sacrale           | 6. tractus ilio-tibial                  |
| 3. coccyx                  | 7. plan superficiel du m. grand fessier |
| 4. fascia glutéale         |   |

- Il est épais au-dessus du moyen fessier. Il se dédouble en fascias minces qui enveloppent le *muscle grand fessier*, en arrière, et le *muscle tenseur du fascia lata*, en avant.
- Il s'insère sur les crêtes iliaque, la crête sacrale médiane et la face postérieure du coccyx.
- Il se continue médialement avec le fascia thoraco-lombaire, et en bas avec le fascia lata. Sa partie résistante recouvrant le muscle moyen fessier constitue l'origine du *tractus ilio-tibial*.

## 2 | Muscle grand fessier (ou grand glutéal)

(fig. 16.8 et 16.9)

C'est le plus volumineux et le plus puissant des muscles du corps.

a) **Origine** musculaire et tendineuse sur :

- le cinquième postérieur de la *crête iliaque*;
- la *face externe de l'ilium* en arrière de la ligne glutéale postérieure;
- le *fascia thoraco-lombaire*;
- la *crête sacrale latérale*;
- les bords latéraux du *sacrum* et du *coccyx*;
- la face postérieure du *ligament sacro-tubéral*;
- le *fascia glutéal*.

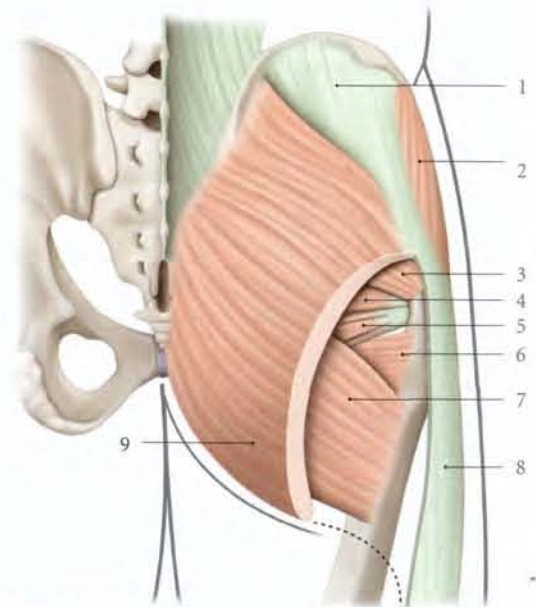


FIG. 16.9. Muscles de la région glutéale (vue postérieure)

- |  |  |
|--|--|
| 1. fascia glutéal                            | 6. m. carré fémoral                        |
| 2. m. tenseur du fascia lata                 | 7. m. grand fessier (faisceau profond)     |
| 3. m. moyen fessier                          | 8. tractus ilio-tibial                     |
| 4. m. piriforme                              | 9. m. grand fessier (faisceau superficiel) |
| 5. tendon des mm. obturateur int. et jumeaux |  |

**b) Ventre**

Il est épais et séparé respectivement des tubérosités ischiatique et trochantérique par des bourses synoviales homonymes. Il est formé de deux faisceaux : superficiel et profond.

**c) Terminaison**

- Le faisceau superficiel s'insère sur le bord postérieur du *tractus ilio-tibial*.
- Le faisceau profond, sur la tubérosité glutéale du fémur.

**d) Innervation** : le nerf glutéal inférieur.

**e) Action (fig. 16.10)**

- Extenseur et rotateur latéral de la cuisse.
- Dans la station debout, il est stabilisateur du bassin, en prévenant son antéversion en synergie avec les *muscles abdominaux*.

### 3 | Muscle tenseur du fascia lata

(fig. 16.11 et 16.12)

**a) Origine**

- Sur le cinquième antérieur de la lèvre externe de la *crête iliaque*.
- Sur le fascia glutéal.

**b) Ventre** : épais et allongé, il est constitué de fibres qui se dirigent obliquement en bas et en arrière.

**c) Terminaison** : sur le quart supérieur du bord antérieur du *tractus ilio-tibial*.

**d) Innervation** : le nerf glutéal supérieur.

**e) Action**

- Tenseur du *tractus ilio-tibial*, il est extenseur de la jambe.




FIG. 16.10. Action du muscle grand fessier

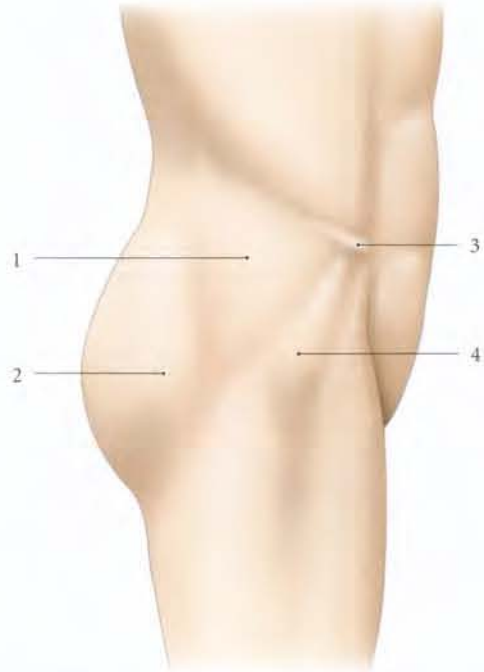


FIG. 16.11. Anatomie de surface de la région glutéale (vue latérale)

1. m. moyen fessier
2. m. grand fessier
3. épine iliaque antéro-sup.
4. m. tenseur du fascia lata

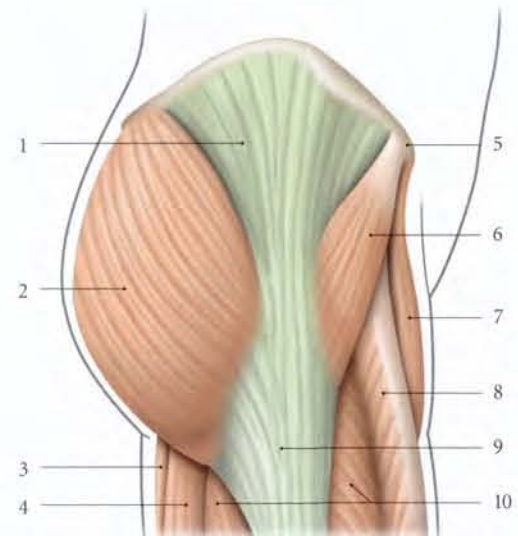


FIG. 16.12. Muscle tenseur du fascia lata (vue latérale)

- |                              |                                       |
|------------------------------|---------------------------------------|
| 1. fascia glutéal            | 7. m. sartorius                       |
| 2. m. grand fessier          | 8. m. droit fémoral                   |
| 3. m. semi-tendineux         | 9. tractus ilio-tibial du fascia lata |
| 4. m. biceps fémoral         | 10. m. vaste latéral                  |
| 5. épine iliaque antéro-sup. |                                       |
| 6. m. tenseur du fascia lata |                                       |

- En station debout, il renforce la cohérence des articulations coxo-fémorale et tibio-fémorale; il contribue ainsi au maintien de la station érigée.

#### 4 | Muscle moyen fessier (ou moyen glutéal) (fig. 16.13)

##### a) Origine musculaire

- Sur la face externe de l'ilium entre la crête iliaque et les lignes glutéales antérieure et postérieure.
- Sur le fascia glutéal<sup>2</sup>.

##### b) Ventre : épais, pyramidal, à sommet inféro-latéral.

##### c) Terminaison : sur la face latérale du grand trochanter dont il est séparé par la bourse trochantérique du muscle moyen fessier.

##### d) Innervation : le nerf glutéal supérieur (plexus sacral).

##### e) Fonction (fig. 16.14)

- Abducteur de la cuisse.
- Rotateur médial par ses fibres antérieures et rotateur latéral par ses fibres postérieures.

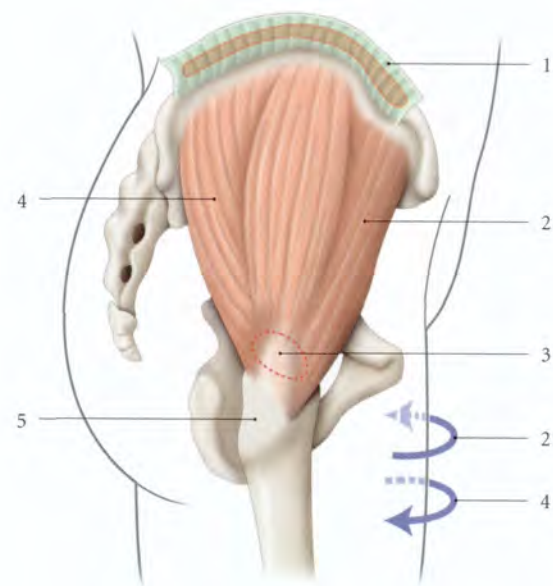


FIG. 16.13. Muscle moyen fessier (vue latérale)

- |  |                                 |
|--|---------------------------------|
| 1. fascia glutéal et insertion du m. moyen fessier | 3. bourse synoviale             |
| 2. faisceau ant. et son action                     | 4. faisceau post. et son action |
|  | 5. grand trochanter             |

2. Parfois sur le bord supérieur de la grande incisure ischiatique par une arcade.

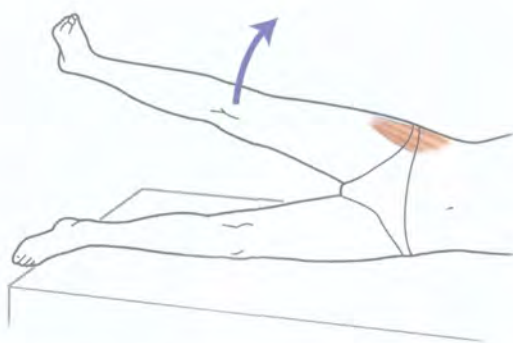


FIG. 16.14. Action du muscle moyen fessier

- Lors de l'appui monopodal, il assure la stabilisation latérale du bassin.

Sa paralysie provoque un déhanchement caractéristique (« démarche en canard »).

#### 5 | Muscle petit fessier (ou petit glutéal) (fig. 16.15)

##### a) Origine : musculaire, sur la face externe de l'ilium, devant la ligne glutéale antérieure.

##### b) Ventre : triangulaire, à sommet inféro-latéral.

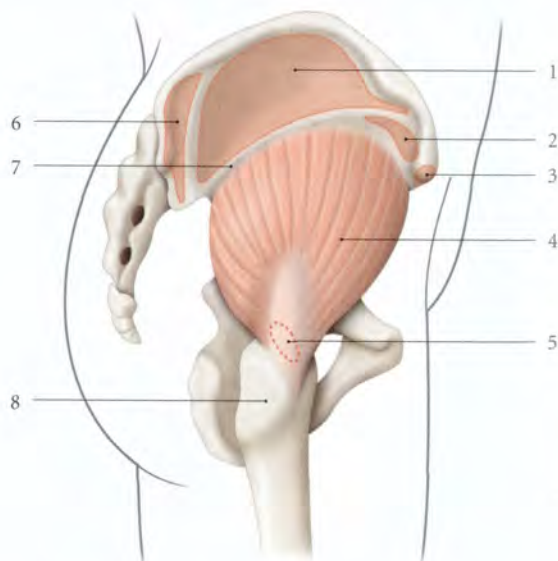


FIG. 16.15. Muscle petit fessier (vue latérale)

- |                              |                        |
|------------------------------|------------------------|
| 1. m. moyen fessier          | 5. bourse synoviale    |
| 2. m. tenseur du fascia lata | 6. m. grand fessier    |
| 3. m. sartorius              | 7. ligne glutéale ant. |
| 4. m. petit fessier          | 8. grand trochanter    |

c) **Terminaison** : sur le bord antérieur du *grand trochanter* dont il est séparé par une bourse synoviale.

d) **Innervation** : le nerf glutéal supérieur (plexus sacral).

e) **Fonction** : abducteur et rotateur médial de la cuisse (fig. 16.16).

## 6 | Muscle piriforme<sup>3</sup> (fig. 16.17)

a) **Origine** par des fibres musculaires :

- de la face pelvienne du *sacrum* sur le pourtour latéral des 2<sup>e</sup> et 3<sup>e</sup> foramens sacraux pelviens ;
- sur le bord supérieur de la grande incisure ischiatique.

b) **Ventre** : triangulaire, il se dirige en dehors et en avant, et quitte le petit bassin par la grande incisure ischiatique.

c) **Terminaison** : sur le bord supérieur du *grand trochanter*.

d) **Innervation** : le nerf piriforme (plexus sacral).

e) **Fonction** : rotateur latéral de la cuisse (fig. 16.18).

## 7 | Muscle jumeau supérieur

a) **Origine** : face externe de l'*épine ischiatique*.

b) **Ventre** : il longe le bord supérieur du muscle obturateur interne.

c) **Terminaison** : elle fusionne avec le tendon du muscle obturateur interne.

d) **Innervation** : le nerf du muscle obturateur interne.

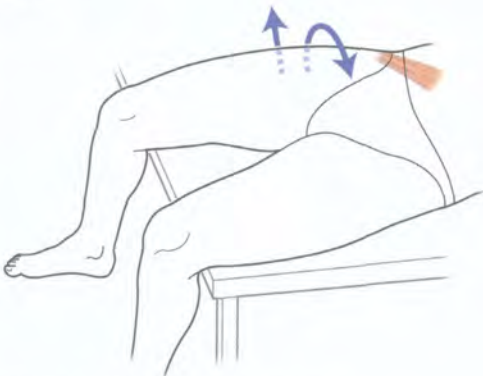


FIG. 16.16. Action du muscle petit fessier

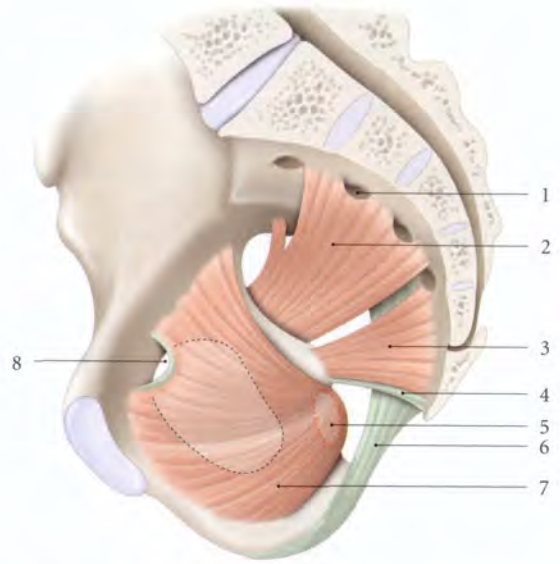


FIG. 16.17. Muscles rotateurs latéraux de la cuisse (vue interne)

- |  |                       |
|--|-----------------------|
| 1. 2 <sup>e</sup> foramen sacral pelvien | 5. bourse synoviale   |
| 2. m. piriforme                          | 6. lig. sacro-tubéral |
| 3. m. coccygien                          | 7. m. obturateur int. |
| 4. lig. sacro-épineux                    | 8. canal obturateur   |

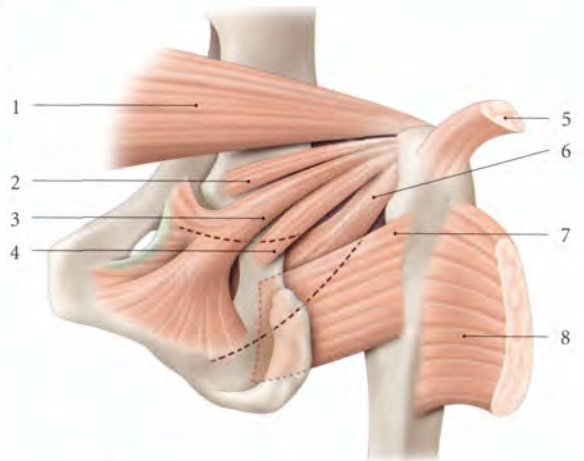


FIG. 16.18. Muscles pelvi-trochantériens (vue postérieure)

- |                       |                       |
|-----------------------|-----------------------|
| 1. m. piriforme       | 5. m. moyen fessier   |
| 2. m. jumeau sup.     | 6. m. obturateur ext. |
| 3. m. obturateur int. | 7. m. carré fémoral   |
| 4. m. jumeau inf.     | 8. m. grand fessier   |

e) **Fonction** : rotateur latéral accessoire de la cuisse.

## 8 | Muscle obturateur interne (fig. 16.18)

a) **Origine** : musculaire sur la face interne de la *membrane obturatrice* et du pourtour du *foramen obturé*.

3. Ancien. : m. pyramidal du bassin.

**b) Ventre :** les fibres convergent vers la petite incisure ischiatique où elles se réfléchissent. Elles sont séparées de l'os par une bourse synoviale. Le tendon se dirige ensuite obliquement en dehors et en avant.

**c) Terminaison :** sur la face médiale du *grand trochanter* en avant de la fosse trochantérique. Une bourse synoviale la sépare de la capsule articulaire de la hanche.

**d) Innervation :** le nerf de l'obturateur interne (plexus sacral).

**e) Fonction :** rotateur latéral de la cuisse.

## 9 | Muscle jumeau inférieur

**a) Origine :** sur la partie supérieure de la *tubérosité ischiatique*.

**b) Ventre :** il longe le bord inférieur du *muscle obturateur interne*.

**c) Terminaison :** fusionne avec le tendon du *muscle obturateur interne*.

**d) Innervation :** le nerf du carré fémoral (plexus sacral).

**e) Fonction :** rotateur latéral accessoire de la cuisse.

## 10 | Muscle obturateur externe (fig. 16.19)

**a) Origine** par des fibres musculaires :

- sur la face externe de la *membrane obturatrice*;
- sur le pourtour externe du *foramen obturé*.

**b) Ventre :** les fibres convergent vers un tendon oblique en haut et latéralement qui surcroise la *tubérosité ischiatique*.

**c) Terminaison :** dans la *fosse trochantérique*.

**d) Innervation :** le nerf obturateur.

**e) Fonction :** rotateur latéral de la cuisse.

## 11 | Muscle carré fémoral<sup>4</sup>

**a) Origine :** musculaire, sur le bord latéral de la *tubérosité ischiatique*.

**b) Ventre :** quadrilatère, il s'étend transversalement.

**c) Terminaison :** sur la *crête intertrochantérique* du fémur.

**d) Innervation :** le nerf du muscle carré fémoral (plexus sacral).

**e) Fonction :** rotateur latéral de la cuisse (fig. 16.20).

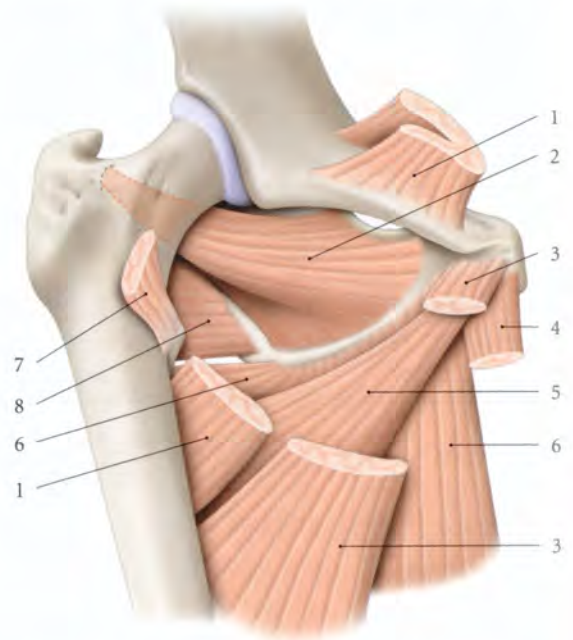


FIG. 16.19. Muscles pelvi-fémoraux médiaux (vue antérieure)

- |                       |                       |
|-----------------------|-----------------------|
| 1. m. pectiné         | 5. m. court adducteur |
| 2. m. obturateur ext. | 6. m. grand adducteur |
| 3. m. long adducteur  | 7. m. ilio-psoas      |
| 4. m. gracile         | 8. m. carré fémoral   |

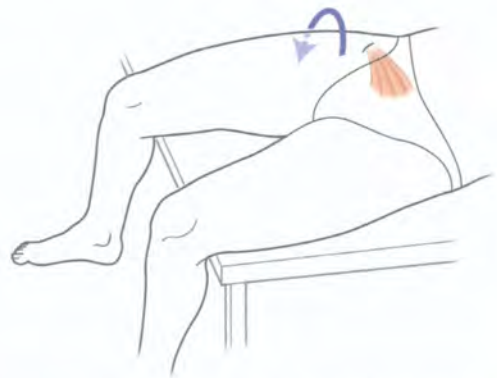


FIG. 16.20. Action des muscles piriforme, obturateurs interne et externe, jumeaux supérieur et inférieur et carré fémoral

4. Ancien. : m. carré crural.

## 16.2 FASCIAS ET MUSCLES DE LA CUISSE

Les muscles de la cuisse comprennent trois groupes :

- un groupe antérieur, fléchisseur ;
- un groupe médial, adducteur ;
- un groupe postérieur, extenseur.

Ces muscles sont enveloppés par le fascia fémoral profond ou *fascia lata*.

### A | FASCIA LATA

Il est épais et engaine le *muscle sartorius* (fig. 16.21 et 16.22).

#### 1 | Le tractus ilio-tibial

Épaississement latéral du fascia lata, il forme une forte bande fibreuse longitudinale qui prolonge le fascia glutéal. Il se fixe sur le condyle latéral du tibia et de la patella.

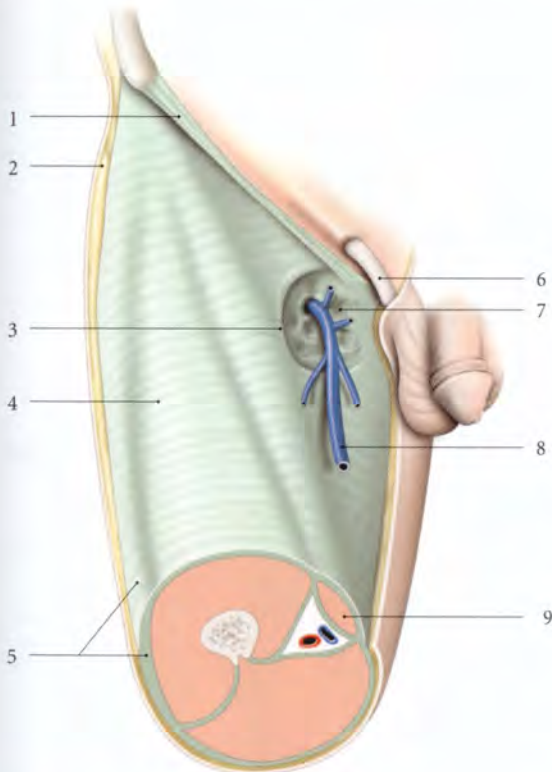


FIG. 16.21. Fascias de la cuisse

- |                                      |                        |
|--------------------------------------|------------------------|
| 1. lig. inguinal                     | 5. tractus ilio-tibial |
| 2. fascia fémoral superficielle      | 6. cordon spermatique  |
| 3. bord falciforme du hiatus saphène | 7. fascia criblé       |
| 4. fascia lata                       | 8. grande v. saphène   |
|                                      | 9. m. sartorius        |

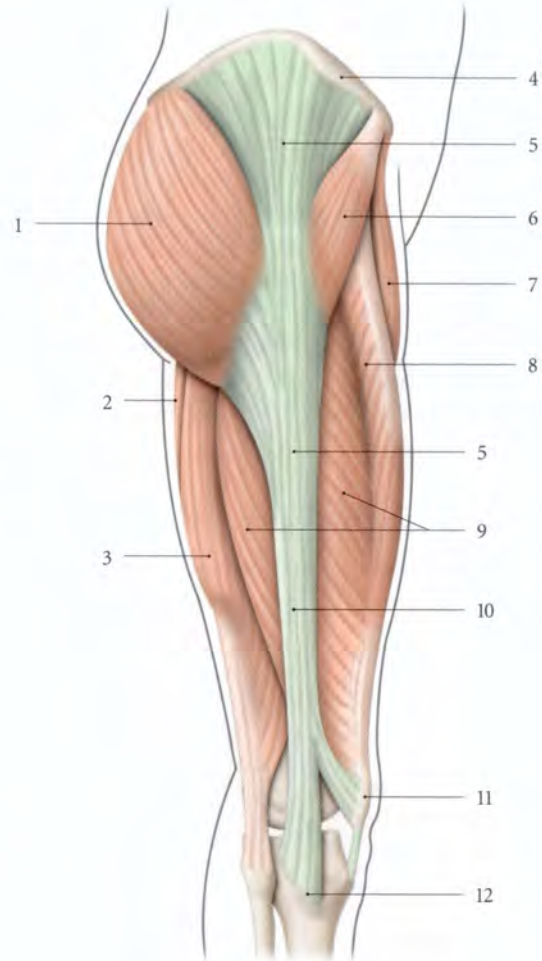


FIG. 16.22. Tractus ilio-tibial (vue latérale)

- |                              |                              |
|------------------------------|------------------------------|
| 1. m. grand fessier          | 7. m. sartorius              |
| 2. m. semi-tendineux         | 8. m. droit fémoral          |
| 3. m. biceps fémoral         | 9. m. vaste latéral          |
| 4. crête iliaque             | 10. tractus ilio-tibial      |
| 5. fascia glutéal            | 11. patella                  |
| 6. m. tenseur du fascia lata | 12. condyle latéral du tibia |

Il donne insertion, dans sa partie supérieure :

- au *muscle tenseur du fascia lata*, en avant ;
- au *muscle grand fessier*, en arrière.

#### 2 | Le hiatus saphène<sup>5</sup>

Situé dans le trigone fémoral, il forme une large dépression du fascia lata, recouverte par le fascia criblé.

5. Il est situé à 3 cm environ, en bas et en dehors du tubercule pubien.

Il est traversé par de nombreux vaisseaux et la grande veine saphène. Il est limité latéralement par un *bord falciforme* se prolongeant par deux cornes, supérieure et inférieure.

## B | LES LOGES FÉMORALES

De la face profonde du fascia lata partent deux septums intermusculaires fémoraux, médial et latéral, qui se fixent sur les lèvres de la ligne âpre (fig. 16.23).

- Le **septum fémoral latéral**, plus solide, s'interpose entre les *muscles vaste latéral et biceps fémoral*.
- Le **septum fémoral médial** sépare les *muscles vaste médial et adducteurs*.
- Ces septums séparent la **loge fémorale antérieure** avec les muscles fléchisseurs, et la **loge fémorale postérieure** avec les muscles extenseurs et adducteurs.

## C | MUSCLES ANTÉRIEURS DE LA CUISSE

Ce groupe musculaire, situé dans la loge antérieure de la cuisse, est formé d'un *muscle superficiel*, le muscle

sartorius, et de deux *muscles profonds*, les muscles quadriceps fémoral et articulaire du genou (fig. 16.24).

### 1 | Muscle sartorius<sup>6</sup>

#### a) Origine

- Sur la face externe de l'épine iliaque antéro-supérieure.
- Sur l'incisure sous-jacente.

#### b) Ventre

Rubanné, il se dirige en bas, médialement et en arrière dans un dédoublement du fascia lata. Il croise successivement :

- la face antérieure de la cuisse, limitant latéralement le triangle fémoral ;
- la face médiale de la cuisse, formant la couverture du canal des adducteurs ;
- la face postérieure du condyle médial du fémur.

6. Ancien. : m. couturier

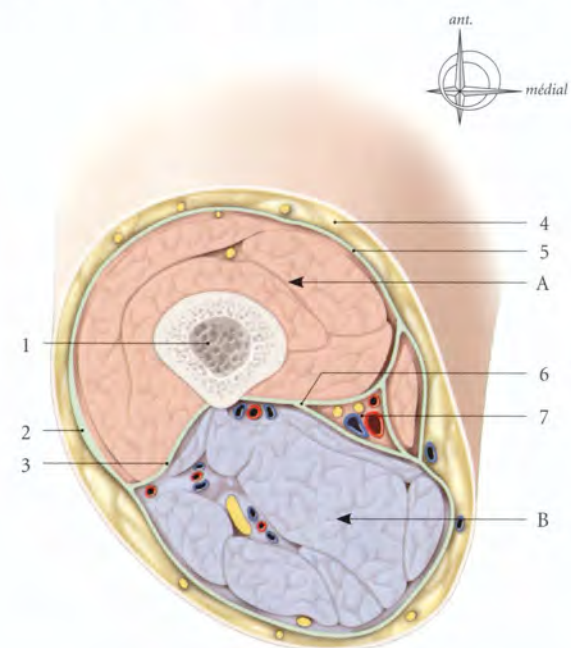


FIG. 16.23. Fascias et régions de la cuisse (coupe du tiers moyen)

- A. région fémorale antérieure  
B. région fémorale postérieure

1. fémur
2. tractus ilio-tibial
3. septum fémoral latéral
4. fascia fémoral superficiel
5. fascia lata
6. septum fémoral médial
7. canal des adducteurs

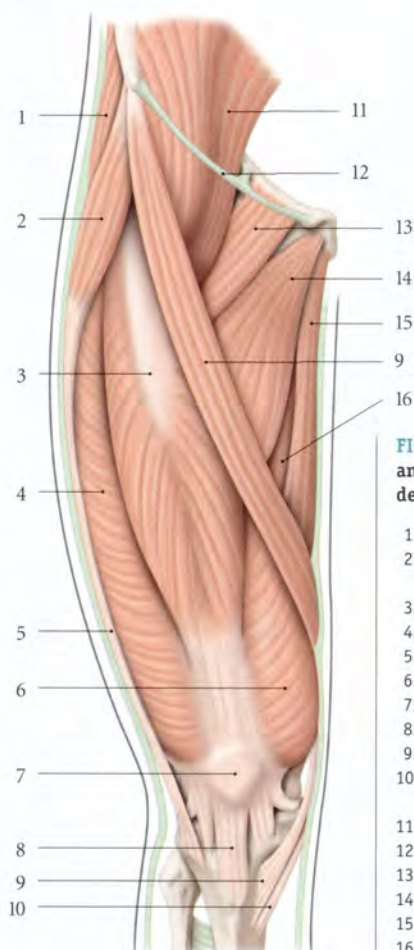


FIG. 16.24. Muscles antérieurs de la cuisse

1. m. moyen fessier
2. m. tenseur du fascia lata
3. m. droit fémoral
4. m. vaste latéral
5. tractus ilio-tibial
6. m. vaste médial
7. patella
8. lig. patellaire
9. m. sartorius
10. m. semi-membraneux
11. m. ilio-psoas
12. lig. inguinal
13. m. pectiné
14. m. long adducteur
15. m. gracile
16. m. grand adducteur

c) **Terminaison** : sur la face médiale du *tibia*, au-dessous de la tubérosité tibiale.

d) **Innervation** : nerf fémoral

e) **Fonction** (fig. 16.25)

- Fléchisseur de la cuisse et de la jambe.
- Accessoirement rotateur latéral et abducteur de la cuisse.

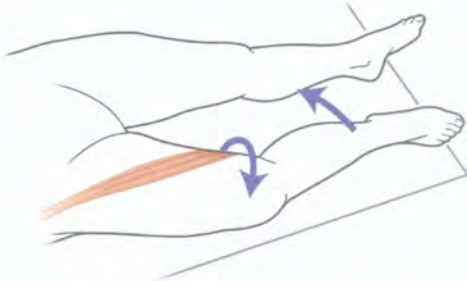


FIG. 16.25. Action du muscle sartorius

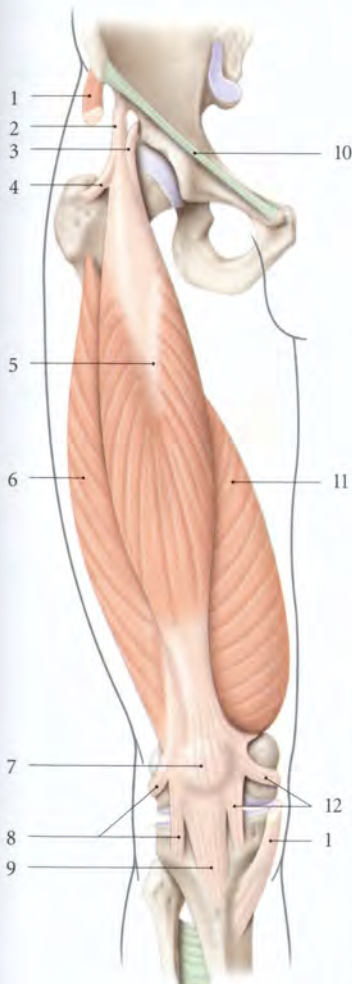


FIG. 16.26. Muscle quadriceps fémoral

1. m. sartorius
2. tendon direct (m. droit fémoral)
3. tendon réfléchi (m. droit fémoral)
4. tendon récurrent (m. droit fémoral)
5. m. droit fémoral
6. m. vaste latéral
7. patella
8. rétinaculum patellaire latéral
9. lig. patellaire
10. lig. inguinal
11. m. vaste médial
12. rétinaculum patellaire médial

## 2 | Muscle quadriceps fémoral

Volumineux, il est constitué de quatre chefs : les *muscles droit de la cuisse, vaste latéral, vaste intermédiaire et vaste médial* (fig. 16.26 et 16.27).

a) **Muscle droit fémoral**<sup>7</sup>

• **Origine par un tendon bifurqué** :

– sur la face externe de l'épine iliaque antéro-inférieure (tendon direct) ;

– dans le *sillon supra-acétabulaire* (tendon réfléchi). Une expansion fibreuse se détache de ce tendon pour renforcer le ligament ilio-fémoral (tendon récurrent).

• **Ventre** : fusiforme et vertical.

• **Terminaison** : sur la base de la *patella*. Les fibres superficielles passent en avant de la patella pour rejoindre le ligament patellaire.

b) **Muscle vaste latéral**<sup>8</sup>

• **Origine** :

– sur le bord antérieur et inférieur du *grand trochanter* ;

7. Ancien. : m. droit antérieur.

8. Ancien. : m. vaste externe.

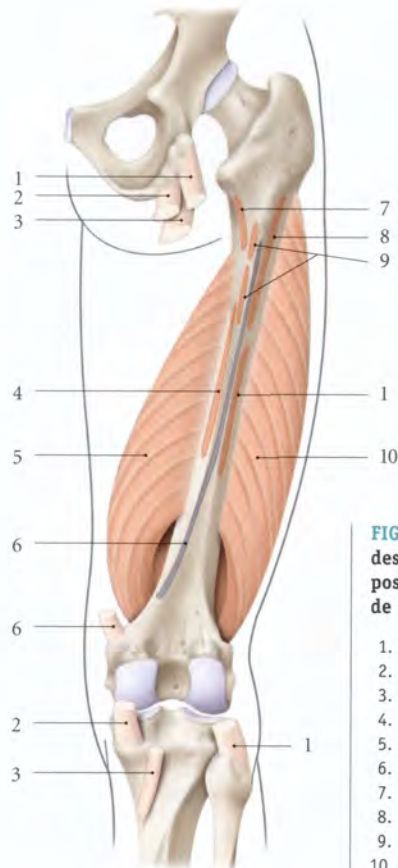


FIG. 16.27. Insertions des muscles postérieurs de la cuisse

1. m. biceps fémoral
2. m. semi-tendineux
3. m. semi-membraneux
4. m. long adducteur
5. m. vaste médial
6. m. grand adducteur
7. m. pectiné
8. m. grand fessier
9. m. court adducteur
10. m. vaste latéral

- sur la partie supérieure de la lèvre latérale de la *ligne âpre*;
- sur la partie adjacente du septum intermusculaire fémoral latéral.
- **Ventre** : épais.
- **Terminaison** par une aponévrose (fig. 16.28) :
  - sur le bord latéral du tendon du *muscle droit fémoral* et de la patella;
  - du bord latéral de ce tendon et de la patella se détache une expansion, le *rétinaculum patellaire latéral*<sup>9</sup>. Il renforce la capsule articulaire et il est formé de trois faisceaux :
    - un faisceau horizontal qui se fixe sur l'épicondyle latéral du fémur,
    - un faisceau oblique qui se perd sur la capsule articulaire du genou,
    - un faisceau vertical qui s'insère sur la tubérosité du tibia.

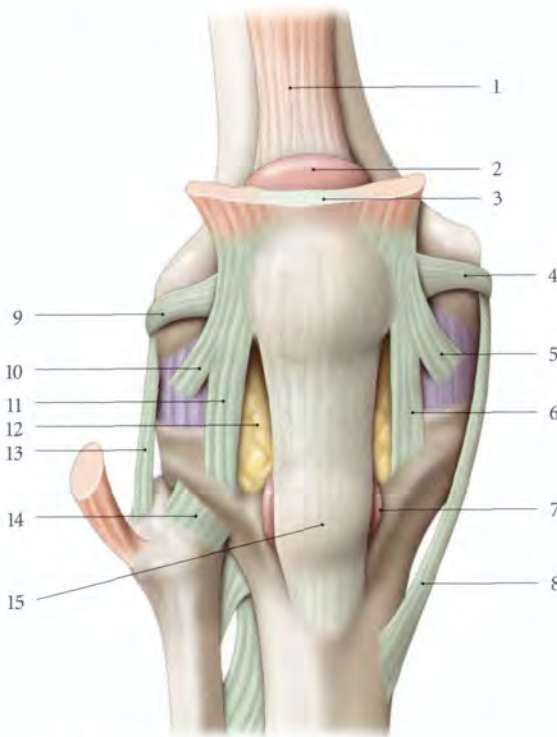


FIG. 16.28. Articulation du genou (vue antérieure)

- |   |  |
|---|--|
| 1. m. artulaire du genou                                | 9. rétinaculum patellaire latéral (faisceau transversal) |
| 2. bourse suprapatellaire                               | 10. rétinaculum patellaire latéral (faisceau oblique)    |
| 3. m. quadriceps  | 11. rétinaculum patellaire latéral (faisceau vertical)   |
| 4. rétinaculum patellaire médial (faisceau transversal) | 12. corps adipeux infrapatellaire                        |
| 5. rétinaculum patellaire médial (faisceau oblique)     | 13. lig. collatéral fibulaire                            |
| 6. rétinaculum patellaire médial (faisceau vertical)    | 14. lig. ant. de la tête de la fibula                    |
| 7. bourse infrapatellaire profonde                      | 15. lig. patellaire                                      |
| 8. lig. collatéral tibial                               |  |

c) *Muscle vaste intermédiaire*<sup>10</sup>

- **Origine** :
  - sur les deux tiers supérieurs des faces antérieure et postéro-latérale du *fémur*;
  - sur le septum intermusculaire fémoral latéral.
- **Ventre** : semi-cylindrique, ses fibres convergent vers la patella.
- **Terminaison** : elle s'unit à la face profonde du tendon des muscles droit fémoral et vastes.

d) *Muscle vaste médial*<sup>11</sup>

- **Origine** :
  - sur la *ligne spirale* et sur la lèvre médiale de la *ligne âpre*;
  - sur le septum intermusculaire fémoral médial.
- **Ventre** : épais.
- **Terminaison** par une aponévrose :
  - sur le bord médial du tendon du *muscle droit fémoral* et de la *patella*;
  - du bord médial de ce tendon et de la patella se détache une expansion, le *rétinaculum patellaire médial*<sup>12</sup>. Il renforce la capsule articulaire et est formé de trois faisceaux :
    - un faisceau horizontal qui se fixe sur l'épicondyle médial du fémur,
    - un faisceau oblique qui se perd sur la capsule articulaire du genou,
    - un faisceau vertical qui s'insère sur la tubérosité du tibia.

e) **Innervation** : le nerf fémoral.

f) **Action** (fig. 16.29)

- Extenseur de la jambe.
- Fléchisseur de la cuisse par le muscle droit fémoral.

9. Ancien. : aileron chirurgical latéral du genou.  
 10. Ancien. : m. crural.  
 11. Ancien. : m. vaste interne.  
 12. Ancien. : aileron chirurgical médial du genou.

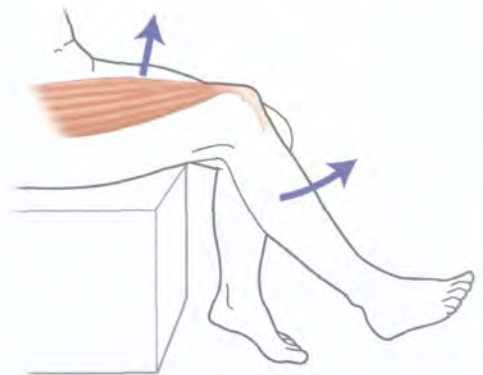


FIG. 16.29. Action du muscle quadriceps

**g) Réflexe patellaire**<sup>13</sup> (fig. 16.30 et 16.31)

- Le **sujet** est soit en décubitus dorsal, jambe demi-fléchie, soit assis, jambes pendantes ou croisées. L'**examinateur** percute le tendon patellaire.
- La **réponse** est l'extension de la jambe.
- Ce réflexe explore le nerf fémoral et le niveau radiculaire **L4**.

**3 | Muscle articulaire du genou**<sup>14</sup>

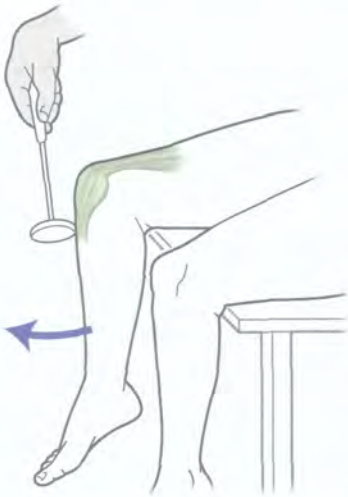
Faisceau aberrant du muscle vaste intermédiaire.

**a) Origine :** par trois ou quatre faisceaux sur la face antérieure du fémur, au-dessous des insertions du vaste intermédiaire.

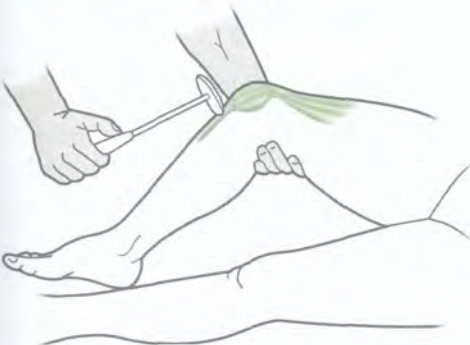**b) Terminaison :** sur le cul-de-sac synovial suprapatellaire.

13. Ancien. : rotulien.

14. Ancien. : m. sous-crural, m. tenseur de la synoviale du genou.



**FIG. 16.30.** Réflexe patellaire en position assise



**FIG. 16.31.** Réflexe patellaire en décubitus dorsal

**c) Innervation :** le nerf fémoral.

**d) Action :** tend le cul-de-sac synovial.

**D | MUSCLES MÉDIAUX DE LA CUISSE**

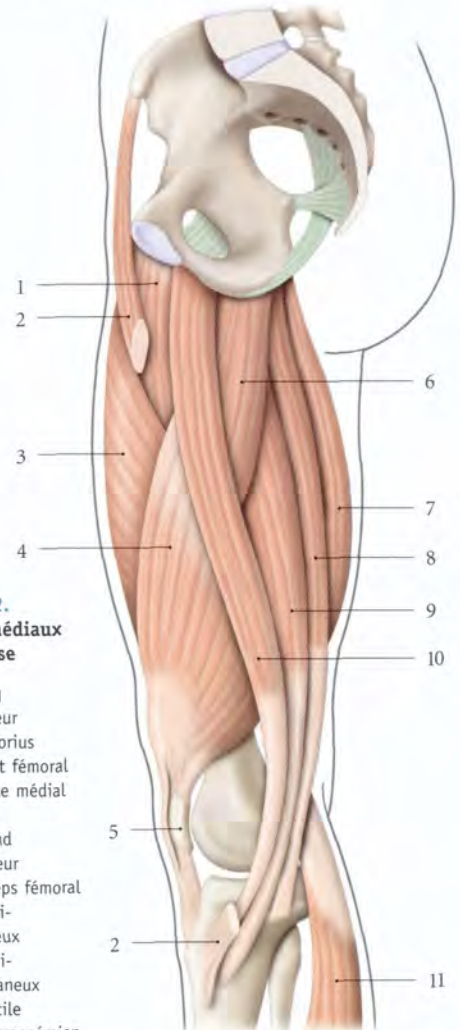
Ces muscles, situés dans la loge postérieure de la cuisse, sont organisés selon trois plans :

- le **plan superficiel** comprend les muscles *pectiné*, *long adducteur* et *gracile* ;
- le **plan moyen** est formé du *muscle court adducteur* ;
- le **plan profond** est constitué du *muscle grand adducteur* (fig. 16.32).

**1 | Muscle gracile**<sup>15</sup>

**a) Origine :** sur le corps et la *branche inférieure du pubis*, près de la symphyse pubienne.

15. Ancien. : m. droit interne.



**FIG. 16.32.** Muscles médiaux de la cuisse

1. m. long adducteur
2. m. sartorius
3. m. droit fémoral
4. m. vaste médial
5. patella
6. m. grand adducteur
7. m. biceps fémoral
8. m. semi-tendineux
9. m. semi-membraneux
10. m. gracile
11. m. gastrocnémien

**b) Ventre :** rubané et vertical, il se prolonge par un tendon au tiers distal de la cuisse.

**c) Terminaison :** sur la face médiale du *tibia*, en arrière du sartorius.

**d) Innervation :** le nerf obturateur.

**e) Fonction**

- Fléchisseur et rotateur médial de la jambe.
- Adducteur accessoire de la cuisse.

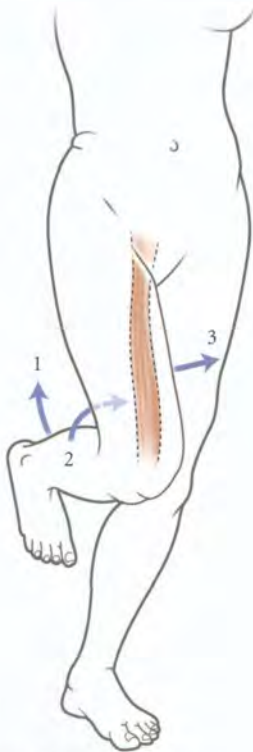
## 2 | Muscle pectiné (fig. 16.33)

**a) Origine :** sur le *pecten du pubis* et sur le ligament pectiné.

**b) Ventre :** quadrilatère, il se dirige obliquement en bas, latéralement et en arrière.

**c) Terminaison :** sur la *ligne pectinée* du fémur.

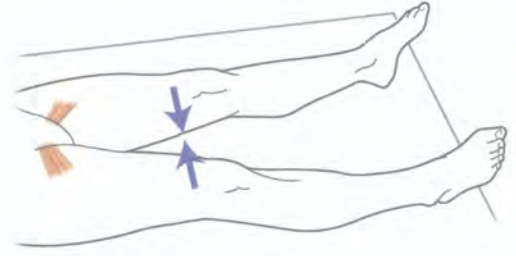
**d) Innervation :** le nerf fémoral et accessoirement le nerf obturateur.



**FIG. 16.33.** Action du muscle gracile

1. flexion de la jambe
2. rotation médiale de la jambe
3. adduction de la cuisse

**e) Fonction :** adducteur de la cuisse, il participe à sa flexion (fig. 16.34).



**FIG. 16.34.** Action du muscle pectiné

## 3 | Muscle long adducteur<sup>16</sup>(fig. 16.35)

**a) Origine :** par un tendon, sur la face antérieure du *corps du pubis* au-dessous du tubercule du pubis.

**b) Ventre :** triangulaire, à base latérale.

**c) Terminaison :** sur le tiers moyen de la *lèvre médiale de la ligne âpre*.

**d) Innervation :** le nerf obturateur et accessoirement le nerf fémoral.

**e) Fonction :** adducteur de la cuisse, il participe à sa flexion et à sa rotation latérale.

## 4 | Muscle court adducteur<sup>17</sup>

**a) Origine :** par un tendon, sur la *branche inférieure du pubis*.

**b) Ventre :** triangulaire, il se subdivise souvent en deux faisceaux et se dirige obliquement en bas et latéralement.

**c) Terminaison :** sur le tiers proximal de la *ligne âpre*, entre la ligne pectinée et la tubérosité glutéale.

**d) Innervation :** le nerf obturateur.

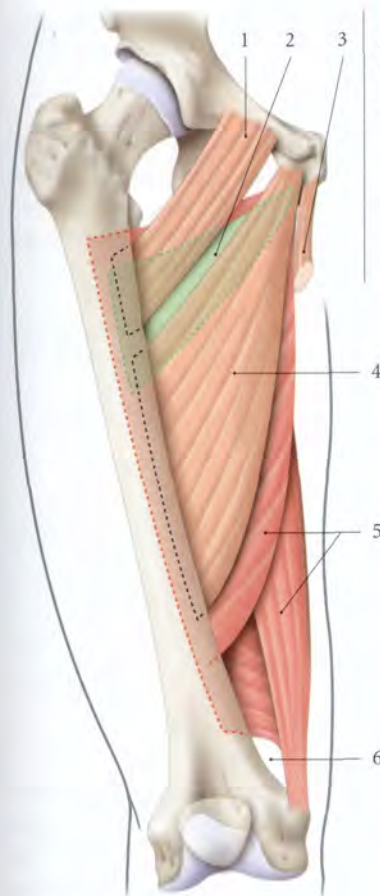
**e) Fonction :** adducteur de la cuisse.

## 5 | Muscle grand adducteur (fig. 16.36 et 16.37)

Muscle large, il présente deux faisceaux, antérieur et postérieur.

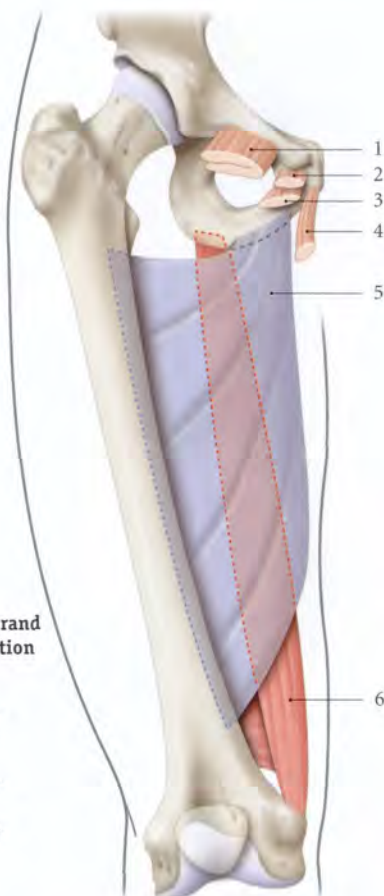
16. Ancien : m. moyen adducteur.

17. Ancien : m. petit adducteur.



**FIG. 16.35. Muscles adducteurs : topographie (vue antérieure)**

1. m. pectiné
2. m. court adducteur
3. m. gracile
4. m. long adducteur
5. m. grand adducteur
6. hiatus tendineux de l'adducteur



**FIG. 16.36. Muscle grand adducteur : constitution**

1. m. pectiné
2. m. court adducteur
3. m. long adducteur
4. m. gracile
5. m. grand adducteur (faisceau ant.)
6. m. grand adducteur (faisceau post.)

**a) Origine**

- Le faisceau antérieur naît de la branche de l'*ischium* et sur la branche inférieure du *pubis*.
- Le faisceau postérieur naît du bord inférieur de la *tubérosité ischiatique*.

**b) Ventre**

- Le faisceau antérieur, étalé, présente une torsion telle que les fibres les plus médiales d'origine sont les plus horizontales et les plus hautes<sup>18</sup>.
- Le faisceau postérieur, fusiforme, est vertical.

**c) Terminaison**

- Le faisceau antérieur s'insère sur la lèvre médiale de la *ligne âpre* et sur la *ligne supracondylaire médiale*.
- Le faisceau postérieur s'insère sur le *tubercule de l'adducteur*.

Ces deux terminaisons sont unies par une arcade tendineuse délimitant le **hiatus tendineux de l'adducteur**.

**d) Innervation**

- Le faisceau antérieur, par le *nerf obturateur*.
- Le faisceau postérieur, par le *nerf sciatique*.

**e) Fonction**

- Adducteur puissant de la *cuisse*.
- Extenseur de la *cuisse*, par son faisceau postérieur.

**E | MUSCLES POSTÉRIEURS DE LA CUISSE**

Ce groupe musculaire, dénommé *muscles ischio-jambiers*, comprend les *muscles biceps fémoral*, *semi-tendineux* et *semi-membraneux* (fig. 16.38).

**1 | Muscle biceps fémoral<sup>19</sup>** (fig. 16.39)

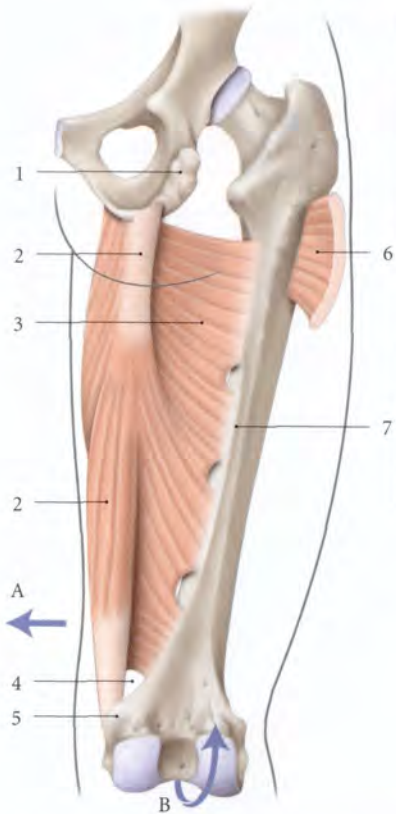
Le *biceps fémoral* est constitué de deux chefs, long et court.

**a) Origine**

- Le *chef long* naît par un tendon, sur la face postérieure de la *tubérosité ischiatique*.

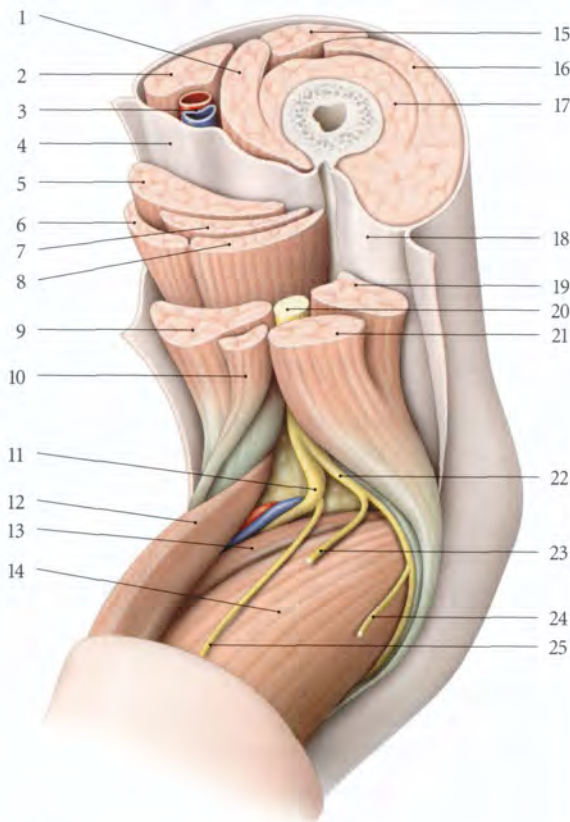
18. La partie supérieure du faisceau antérieur, horizontale, est dénommée parfois *muscle adducteur minime*.

19. Ancien. : m. biceps crural.



**FIG. 16.37.**  
**Muscle grand adducteur** (vue postérieure)

- A. adduction de la cuisse  
B. extension de la cuisse
1. tubérosité ischiatique
  2. faisceau post.
  3. faisceau ant.
  4. hiatus du m. adducteur
  5. tubercule de l'adducteur
  6. m. grand fessier
  7. ligne âpre



- **Le chef court** naît par des fibres musculaires sur la moitié distale de la lèvre latérale de la *ligne âpre*.

**b) Ventre**

- **Le chef long**, oblique en bas et latéralement, se prolonge dès le milieu de la cuisse, par le tendon terminal.
- **Le chef court**, oblique en bas et en arrière, se termine sur la face antérieure du tendon terminal.

**c) Terminaison :** sur la *tête de la fibula* et par des expansions sur le condyle latéral du tibia et sur le fascia crural.

**d) Innervation :** nerf sciatique.

**e) Fonctions** (fig. 16.40)

- Fléchisseur de la jambe et rotateur latéral de la jambe fléchie.
- Le long chef participe à l'extension de la cuisse.

## 2 | Muscle semi-tendineux<sup>20</sup>

**a) Origine :** sur la *tubérosité ischiatique*.

**b) Ventre :** allongé, il descend médialement et se prolonge au tiers inférieur de la cuisse par un tendon qui longe la face postérieure des condyles médiaux du fémur et du tibia. Il présente parfois une intersection tendineuse.

**c) Terminaison :** sur la partie supérieure de la face médiale du *tibia*.

**d) Innervation :** le nerf sciatique.

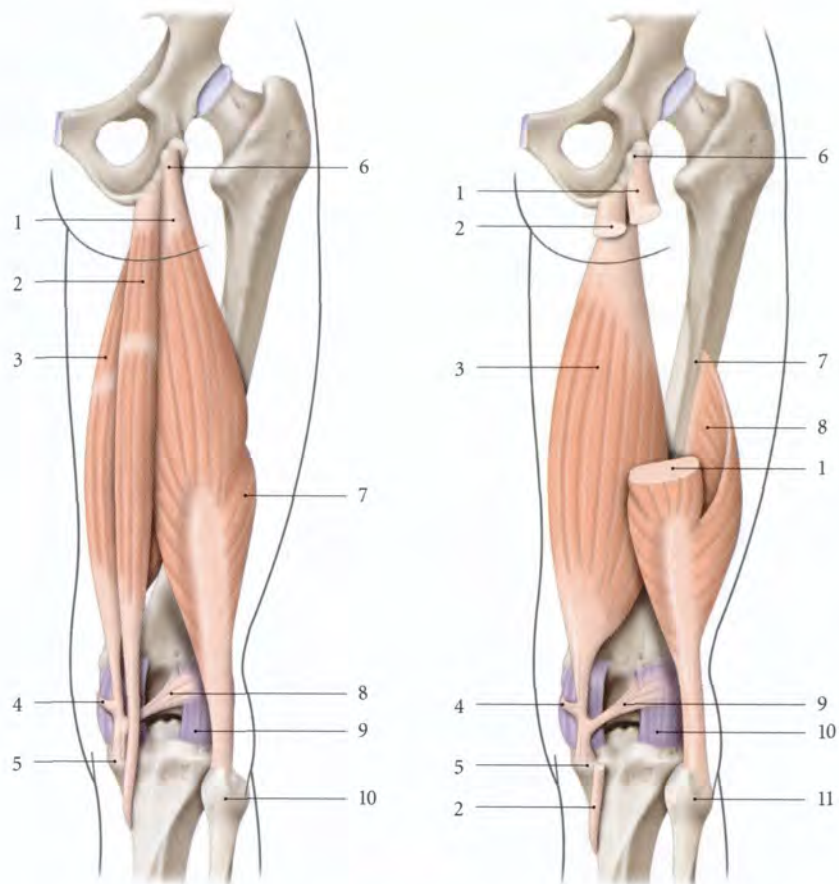
20. Ancien. : m. demi-tendineux.

**FIG. 16.38. Muscles de la cuisse et de la fosse poplitée, genou fléchi** (d'après Anson)

- |                                    |                                     |
|------------------------------------|-------------------------------------|
| 1. m. vaste médial                 | 14. m. gastrocnémien (chef latéral) |
| 2. m. sartorius                    | 15. m. droit fémoral                |
| 3. vv. fémorales                   | 16. m. droit latéral                |
| 4. septum intermusculaire médial   | 17. m. droit intermédiaire          |
| 5. m. long adducteur               | 18. septum intermusculaire latéral  |
| 6. m. gracile                      | 19. m. biceps fémoral (chef court)  |
| 7. m. court adducteur              | 20. n. sciatique (ischiatique)      |
| 8. m. grand adducteur              | 21. m. biceps fémoral (chef long)   |
| 9. m. semi-membraneux              | 22. n. fibulaire commun             |
| 10. m. semi-tendineux              | 23. n. communicant fibulaire        |
| 11. n. tibial                      | 24. n. cutané sural latéral         |
| 12. m. gastrocnémien (chef médial) | 25. n. cutané sural médial          |
| 13. m. plantaire grêle             |                                     |

**FIG. 16.39. Muscles ischio-jambiers**

1. chef long du biceps fémoral
2. m. semi-tendineux
3. m. semi-membraneux
4. expansion médiale
5. insertion principale
6. tubérosité ischiatique
7. chef court du biceps fémoral
8. expansion latérale
9. capsule articulaire
10. tête de la fibula


**FIG. 16.41. Muscles ischio-jambiers. Résection partielle des muscles semi-tendineux et biceps fémoral**

- |                                |                                 |
|--------------------------------|---------------------------------|
| 1. chef long du biceps fémoral | 7. ligne âpre                   |
| 2. m. semi-tendineux           | 8. chef court du biceps fémoral |
| 3. m. semi-membraneux          | 9. expansion latérale           |
| 4. expansion médiale           | 10. capsule articulaire         |
| 5. insertion principale        | 11. tête de la fibula           |
| 6. tubérosité ischiatique      |                                 |

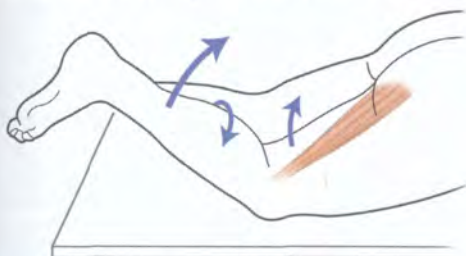
#### e) Fonction

- Fléchisseur de la jambe.
- Lorsque la jambe est fléchie, il est rotateur médial de la jambe et extenseur de la cuisse.

### 3 | Muscle semi-membraneux<sup>21</sup> (fig. 16.41)

a) **Origine** : par un large tendon, sur la *tubérosité ischiatique*.

b) **Ventre** : étalé et fusiforme, il se prolonge au tiers inférieur de la cuisse par un tendon qui longe la face postérieure du condyle médial du fémur.


**FIG. 16.40. Action du muscle biceps fémoral**

21. Ancien. : m. demi-membraneux.

#### c) Terminaison

- Sur la face postérieure du *condyle médial du tibia* (tendon direct).
- *Deux expansions* se détachent du tendon :
  - l'expansion médiale, ou **tendon réfléchi**, longe la face médiale du condyle médial du tibia sous le ligament collatéral tibial pour se fixer à la partie antérieure de ce condyle ;
  - l'expansion latérale, ou **ligament poplité oblique**, se dirige latéralement et en haut pour se terminer sur la ligne intercondyloire, le condyle latéral et la capsule articulaire adjacente.

#### d) Innervation et fonction

Elles sont identiques au *muscle semi-tendineux*. De plus, il est tenseur de la capsule articulaire.

#### 4 | Réflexe des ischio-jambiers (Felsenthal et Reischer) (fig. 16.42)

- Le sujet est en décubitus ventral, membres inférieurs étendus.

L'examineur percute son index placé sur l'origine des muscles ischio-jambiers, au niveau de la tubérosité ischiatique, en regard du pli fessier.

- La réponse est une contraction musculaire visible au niveau des bords supérieurs de la fosse poplitée.
- La présence d'une lésion de L5 se traduit par une réponse asymétrique au niveau des bords de la fosse poplitée.

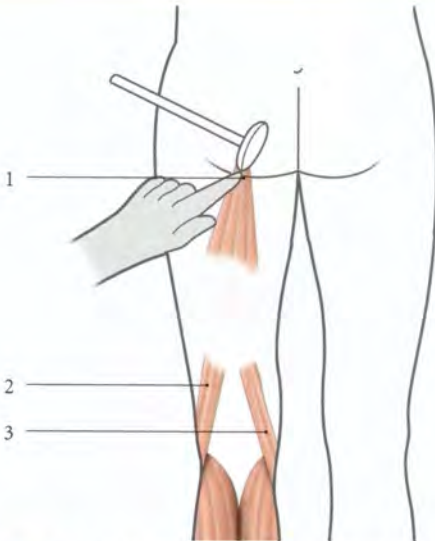


FIG. 16.42. Recherche du réflexe des ischio-jambiers (d'après Felsenthal et Reischer)

- |                           |                      |
|---------------------------|----------------------|
| 1. tubérosité ischiatique | 3. m. semi-tendineux |
| 2. m. biceps fémoral      |                      |

#### F | MUSCLES DE LA PATTE D'OIE

Les muscles de la patte d'oie comprennent les *muscles sartorius, gracile et semi-tendineux*.

**a) Origine :** chacun naît d'un élément constitutif de l'os coxal (fig. 16.43).

**b) Ventre :** allongés et situés chacun dans une loge de la cuisse, ils convergent en bas et médialement.

**c) Terminaison :** commune, elle est située à la partie supérieure de la face médiale du tibia. Cette terminaison est séparée du tibia par la *bourse ansérine*.

**d) Innervation :** différente, elle provient des trois nerfs de la cuisse (fig. 16.44).

- Le nerf fémoral, pour le muscle sartorius.

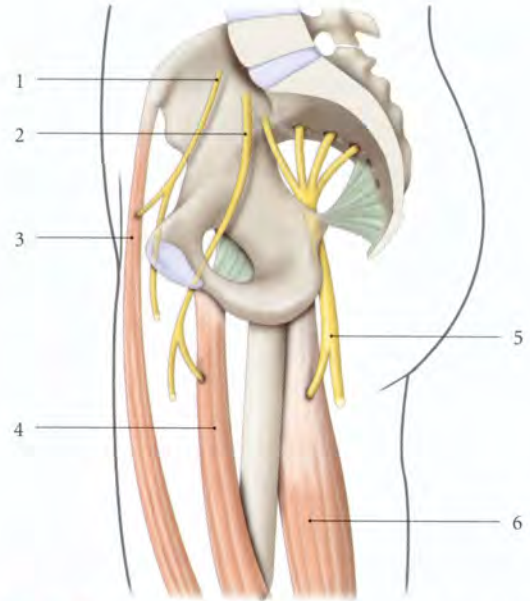


FIG. 16.43. Origine et innervation des muscles ischio-jambiers

- |                  |                      |
|------------------|----------------------|
| 1. n. fémoral    | 4. m. gracile        |
| 2. n. obturateur | 5. n. sciatique      |
| 3. m. sartorius  | 6. m. semi-tendineux |

- Le nerf obturateur, pour le muscle gracile.
- Le nerf sciatique, pour le muscle semi-tendineux.

#### e) Fonction

- Ces trois muscles sont fléchisseurs de la jambe.
- Le muscle sartorius participe à la flexion de la cuisse, le muscle gracile à son adduction et le muscle semi-tendineux à son extension.

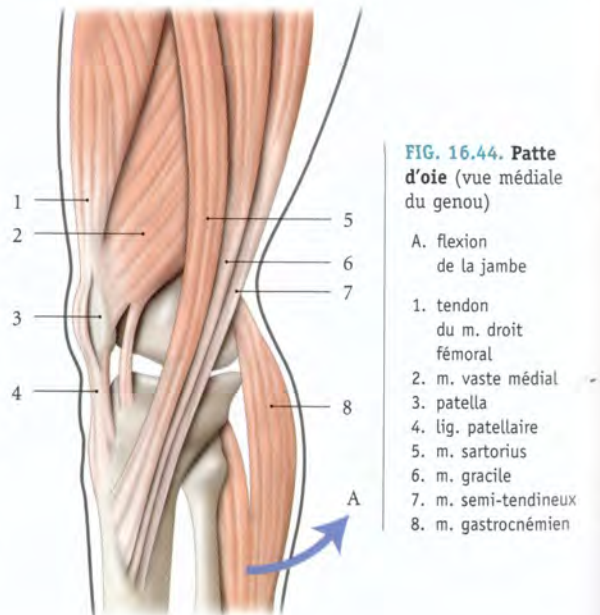


FIG. 16.44. Patte d'oie (vue médiale du genou)

A. flexion de la jambe

- |                               |
|-------------------------------|
| 1. tendon du m. droit fémoral |
| 2. m. vaste médial            |
| 3. patella                    |
| 4. lig. patellaire            |
| 5. m. sartorius               |
| 6. m. gracile                 |
| 7. m. semi-tendineux          |
| 8. m. gastrocnémien           |

## 16.3 FASCIAS ET MUSCLES DE LA JAMBE

Les muscles de la jambe comprennent trois groupes :

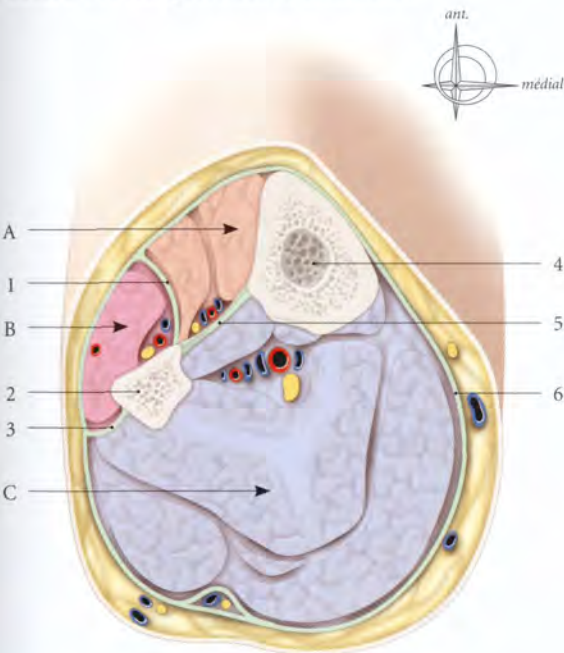
- un groupe antérieur, extenseur des orteils et fléchisseur du pied ;
- un groupe latéral, éverseur du pied ;
- un groupe postérieur, fléchisseur des orteils et extenseur du pied.

Ces muscles sont enveloppés par le fascia crural.

### A | FASCIA CRURAL

Le fascia crural, ou fascia profond de la jambe, se continue en haut, avec le fascia poplité, et en bas avec les rétinaculum des fléchisseurs et des extenseurs. Il se fixe sur la patella, le ligament patellaire, la tête et la malléole de la fibula, le tubercule et les condyles du tibia.

Il se confond avec le périoste de la face antérieure du tibia. De sa face profonde se détachent :



**FIG. 16.45.** Fascias et régions de la jambe (coupe du tiers proximal)

- A. région crurale antérieure
- B. région crurale latérale
- C. région crurale postérieure
- 1. septum intermusculaire crural ant.
- 2. fibula
- 3. septum intermusculaire crural post.
- 4. tibia
- 5. membrane interosseuse crurale
- 6. fascia crural

- le **septum intermusculaire crural antérieur** qui se fixe sur le bord antérieur de la fibula ;
- le **septum intermusculaire crural postérieur** qui se fixe sur le bord postérieur de la fibula.

Les septums intermusculaires antérieur et postérieur et la membrane interosseuse crurale divisent la jambe en loges crurales antérieure, latérale et postérieure. Le septum intermusculaire transverse crural est une mince lame fibreuse qui s'interpose entre les muscles superficiels et profonds de la loge postérieure (fig. 16.45).

### B | MUSCLES ANTÉRIEURS DE LA JAMBE

Ce groupe musculaire comprend quatre muscles : les *muscles tibial antérieur, long extenseur des orteils, long extenseur de l'hallux et 3<sup>e</sup> fibulaire* (fig. 16.46).

#### 1 | Muscle tibial antérieur<sup>22</sup> (fig. 16.47)

**a) Origine par des fibres musculaires :**

- sur le versant latéral de la *tubérosité tibiale* ;
- sur les deux tiers supérieurs de la *face latérale du tibia* ;
- sur la partie adjacente de la membrane interosseuse crurale et du fascia crural.

**b) Ventre :** prismatique, il se prolonge à la moitié inférieure de la jambe par un long tendon qui passe dans un dédoublement du rétinaculum des extenseurs.

**c) Terminaison**

- Sur le bord médial de l'*os cunéiforme médial*.
- Sur la base du *métatarsien I*.

**d) Innervation :** le nerf fibulaire profond.

**e) Fonction :** fléchisseur<sup>23</sup> du pied, il participe à l'inversion du pied (fig. 16.48).

#### 2 | Muscle long extenseur des orteils<sup>24</sup> (fig. 16.49)

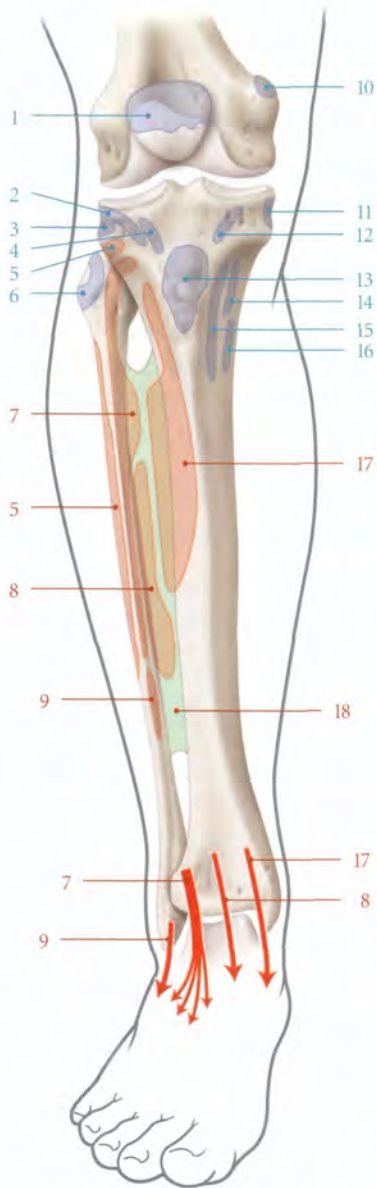
**a) Origine par des fibres musculaires :**

- sur le *condyle latéral du tibia* ;

22. Ancien. : m. jambier ant.

23. Ancien. : flexion dorsale.

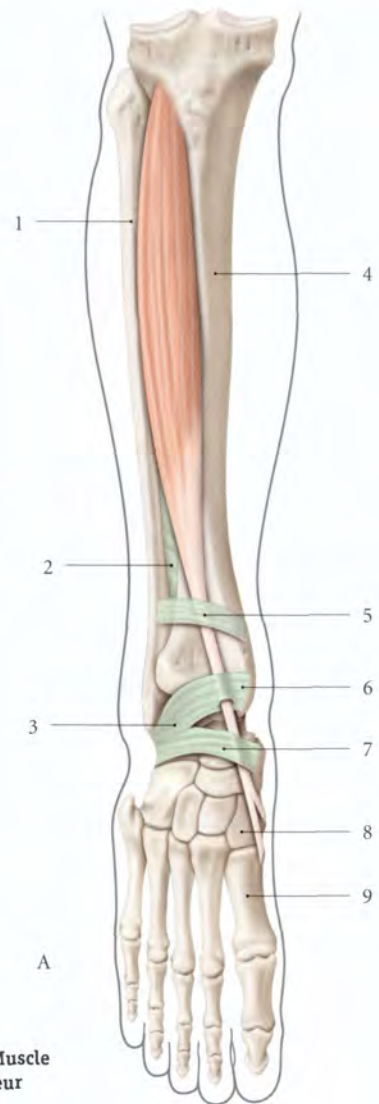
24. Ancien. : m. extenseur commun des orteils.



**FIG. 16.46. Insertion des muscles antérieurs de la jambe**

**En bleu : terminaison des muscles antérieurs de la cuisse**  
**En rouge : origine des muscles antérieurs de la jambe**

- |                                   |  |
|-----------------------------------|--|
| 1. m. droit fémoral               | 11. m. semi-membraneux (tendon réfléchi) |
| 2. tractus ilio-tibial            | 12. rétinaculum patellaire médial        |
| 3. expansion du biceps fémoral    | 13. lig. patellaire                      |
| 4. rétinaculum patellaire latéral | 14. m. gracile                           |
| 5. m. long fibulaire              | 15. m. sartorius                         |
| 6. m. biceps fémoral              | 16. m. semi-tendineux                    |
| 7. m. long extenseur des orteils  | 17. m. tibial ant.                       |
| 8. m. long extenseur de l'hallux  | 18. membrane interosseuse crurale        |
| 9. m. 3 <sup>e</sup> fibulaire    |  |
| 10. m. grand adducteur            |  |



**FIG. 16.47. Muscle tibial antérieur**

A. vue antérieure  
 B. vue latérale et terminaison

1. fibula
2. membrane interosseuse
3. rétinaculum inf. des mm. extenseurs
4. tibia
5. rétinaculum sup. des mm. extenseurs
6. lame sup.
7. lame inf.
8. os cunéiforme médial
9. métatarsien I

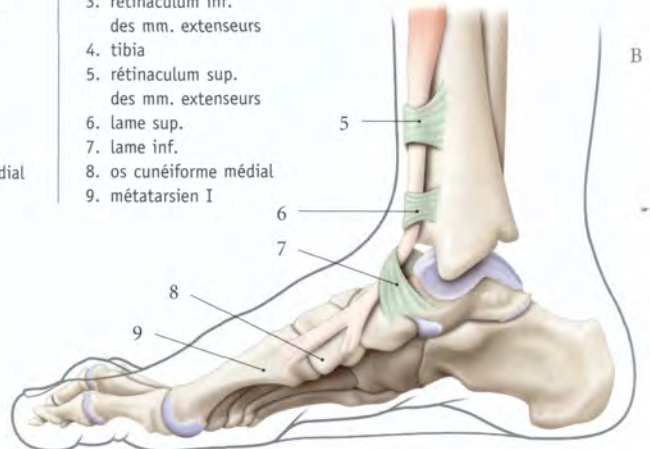

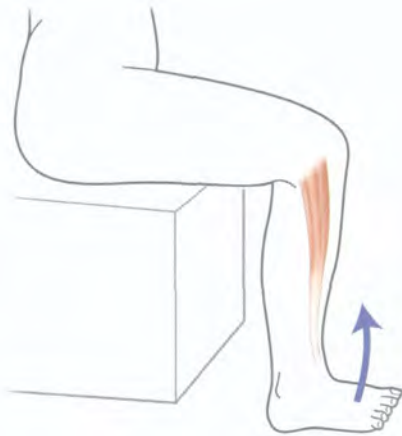


FIG. 16.48. Action du muscle tibial antérieur

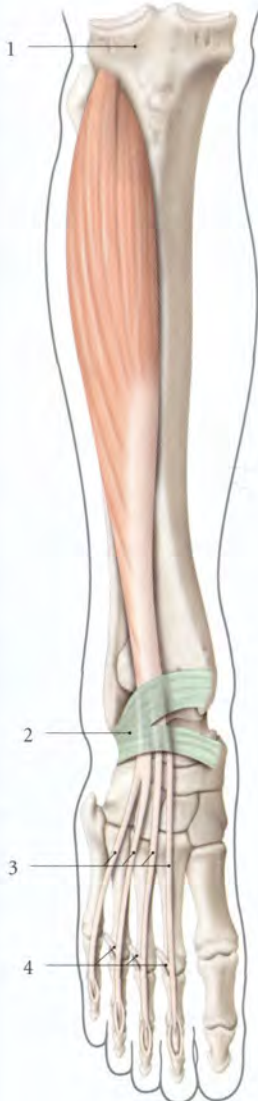

FIG. 16.49. Muscle long extenseur des orteils

1. condyle latéral du tibia
2. rétinaculum inf. des extenseurs
3. tendons digitaux II à V
4. tendon du m. court extenseur des orteils
5. phalange intermédiaire
6. phalange distale

- sur les deux tiers supérieurs de la *face médiale de la fibula*;
- sur la membrane interosseuse crurale;
- sur le fascia crural et le septum intermusculaire crural antérieur.

**b) Ventre :** allongé, il se prolonge au tiers inférieur de la jambe par un tendon qui glisse sous le rétinaculum des extenseurs avant de se diviser en quatre tendons.

**c) Terminaison**

Chaque tendon, au niveau des articulations métatarso-phalangiennes, se divise en *trois languettes* :

- l'une médiane, qui se fixe à la face dorsale de la base de la *phalange intermédiaire*;
- deux latérales, qui se terminent en se fusionnant à la face dorsale de la base de la *phalange distale*.

Sur les tendons II à IV se fixent les tendons du muscle court extenseur des orteils.

**d) Innervation :** le nerf fibulaire profond.

**e) Fonction (fig. 16.50)**

- Extenseur des orteils II à V.
- Fléchisseur du pied.

**3 | Muscle long extenseur de l'hallux<sup>25</sup>**

**a) Origine** par des fibres musculaires :

- sur la partie moyenne de la *face médiale de la fibula*;
- sur la membrane interosseuse crurale et le fascia crural (fig. 16.51).

**b) Ventre :** allongé, il se prolonge au tiers inférieur de la jambe par un long tendon qui glisse sous le rétinaculum des extenseurs.

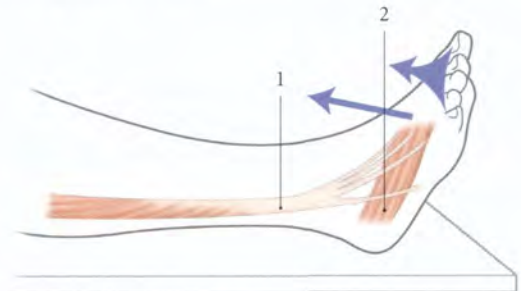


FIG. 16.50. Action du muscle long extenseur des orteils

1. m. long extenseur des orteils
2. m. court extenseur des orteils

25. Ancien. : m. extenseur propre du gros orteil.

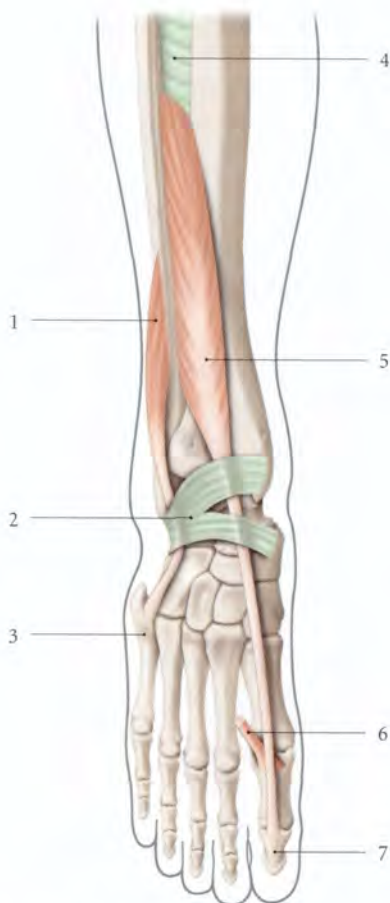


FIG. 16.51. Muscles de la jambe

- |  |                                    |
|--|------------------------------------|
| 1. m. 3 <sup>e</sup> fibulaire         | 4. membrane interosseuse crurale   |
| 2. rétinaculum inf. des mm. extenseurs | 5. m. long extenseur de l'hallux   |
| 3. métatarsien V                       | 6. m. court extenseur de l'hallux  |
|  | 7. phalange distale du gros orteil |

**c) Terminaison**

- Sur la base de la *phalange distale de l'hallux*.
- Sur la *phalange proximale*, par deux expansions latérales.

**d) Innervation** : le nerf fibulaire profond.

**e) Fonction** : extenseur du gros orteil, il participe à la flexion du pied (fig. 16.52).

**4 | Muscle 3<sup>e</sup> fibulaire**<sup>26</sup> (inconstant)

**a) Origine** : sur la partie distale de la *face médiale de la fibula*, et la membrane interosseuse crurale.

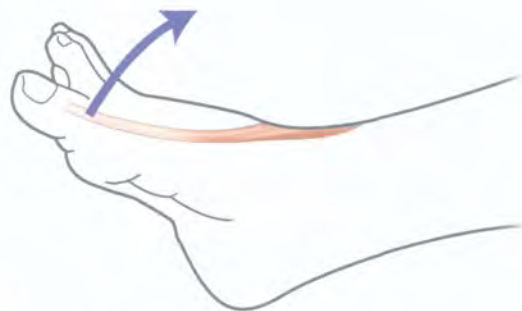


FIG. 16.52. Action du muscle long extenseur de l'hallux

**b) Ventre** : grêle.

**c) Terminaison** : par un tendon, sur la face dorsale de la base du métatarsien V.

**d) Innervation** : le nerf fibulaire profond.

**e) Action** : fléchisseur et éverseur accessoire du pied.

**C | MUSCLES LATÉRAUX DE LA JAMBE**

Ce groupe musculaire est formé des muscles long et court fibulaires (fig. 16.53 et 16.54).

**1 | Muscle long fibulaire**<sup>27</sup>

**a) Origine**

Il naît par trois chefs musculaires :

- **le chef supérieur**, sur la face latérale de la tête de la *fibula* et sur le condyle latéral du *tibia*;
- **le chef antérieur**, sur les deux tiers antéro-supérieurs de la face latérale de la *fibula*, et sur le septum intermusculaire crural antérieur;
- **le chef postérieur**, sur les deux tiers postéro-supérieurs de la face latérale de la *fibula*, et sur le septum intermusculaire crural postérieur.

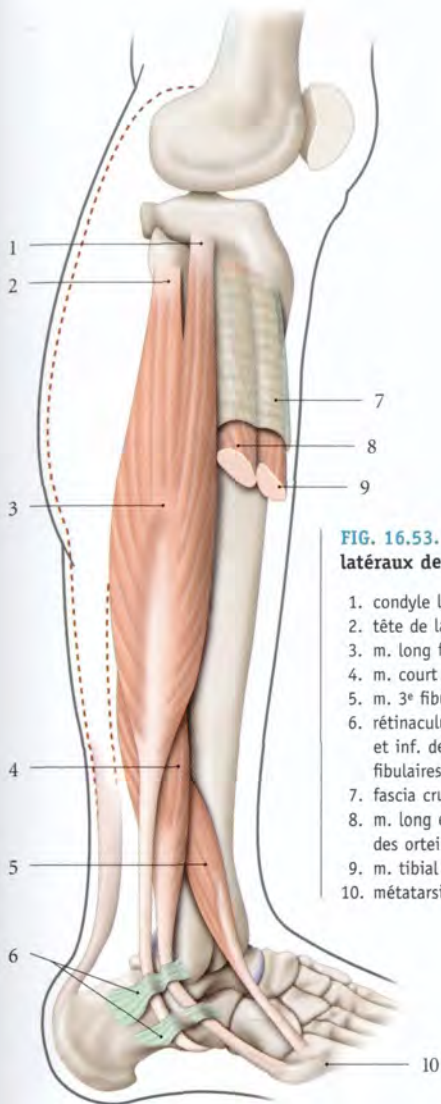
**b) Ventre** : allongé et prismatique, il se prolonge à la partie inférieure de la jambe par un tendon. Celui-ci parcourt successivement :

- le sillon malléolaire latéral;
- la face latérale du calcaneus, sous la trochlée fibulaire;
- la face plantaire du cuboïde, au-dessus du ligament plantaire long<sup>28</sup>.

26. Ancien. : m. péronier antérieur.

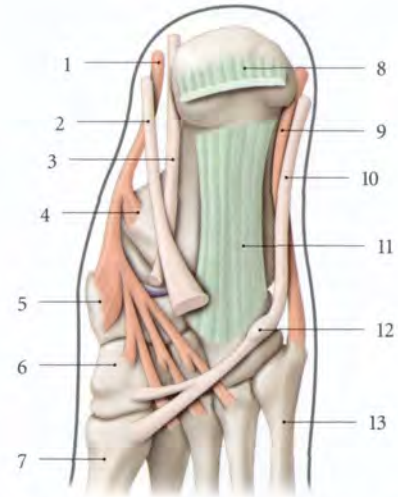
27. Syn. : m. long péronier latéral.

28. Le tendon présente parfois un os sésamoïde.



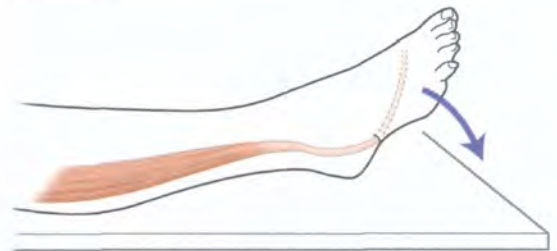**FIG. 16.53. Muscles latéraux de la jambe**

1. condyle latéral du tibia
2. tête de la fibula
3. m. long fibulaire
4. m. court fibulaire
5. m. 3<sup>e</sup> fibulaire
6. rétinaculum sup. et inf. des mm. fibulaires
7. fascia crural
8. m. long extenseur des orteils
9. m. tibial ant.
10. métatarsien V



**FIG. 16.54. Terminaisons des muscles postérieurs de la jambe (vue plantaire)**

- |                                    |                         |
|------------------------------------|-------------------------|
| 1. m. tibial post.                 | 8. aponévrose plantaire |
| 2. m. long fléchisseur des orteils | 9. m. court fibulaire   |
| 3. m. long fléchisseur de l'hallux | 10. long fibulaire      |
| 4. sustentaculum tali              | 11. lig. plantaire long |
| 5. os naviculaire                  | 12. os sésamoïde        |
| 6. os cunéiforme médial            | 13. métatarsien V       |
| 7. métatarsien I                   |                         |



**FIG. 16.55. Action des muscles long et court fibulaires**

**c) Terminaison**

- Sur la tubérosité de la base du métatarsien I.
- Par une expansion, sur l'os cunéiforme médial.

**d) Innervation :** le nerf fibulaire superficiel.

**e) Action (fig. 16.55)**

- Éverseur du pied.
- Il participe à l'extension du pied.

**2 | Muscle court fibulaire**<sup>29</sup>

**a) Origine** par des fibres musculaires :

- sur la moitié inférieure de la face latérale de la fibula ;
- sur la partie adjacente des septums intermusculaires cruraux.

**b) Ventre :** aplati et penniforme, il se prolonge par un tendon qui parcourt le sillon malléolaire latéral, puis la face latérale du calcaneus, au-dessus de la trochlée fibulaire.

**c) Terminaison**

- Sur la tubérosité du métatarsien V.
- Par une expansion inconstante, sur la base de la phalange distale de l'orteil V.

29. Syn. : m. court péronier latéral.

**d) Innervation et action :** identiques au *muscle long fibulaire*.

## D | MUSCLES POSTÉRIEURS DE LA JAMBE

Ce groupe musculaire est organisé selon deux plans :

- un **plan superficiel** formé des *muscles triceps sural* et *plantaire*;
- un **plan profond** comprenant les *muscles poplité, tibial postérieur, long fléchisseur des orteils* et *long fléchisseur de l'hallux* (fig. 16.56).

### 1 | Muscle triceps sural

Il comprend deux parties : les *muscles gastrocnémien* et *soléaire*, et un tendon commun, le *tendon calcanéen* (fig. 16.57 et 16.58).

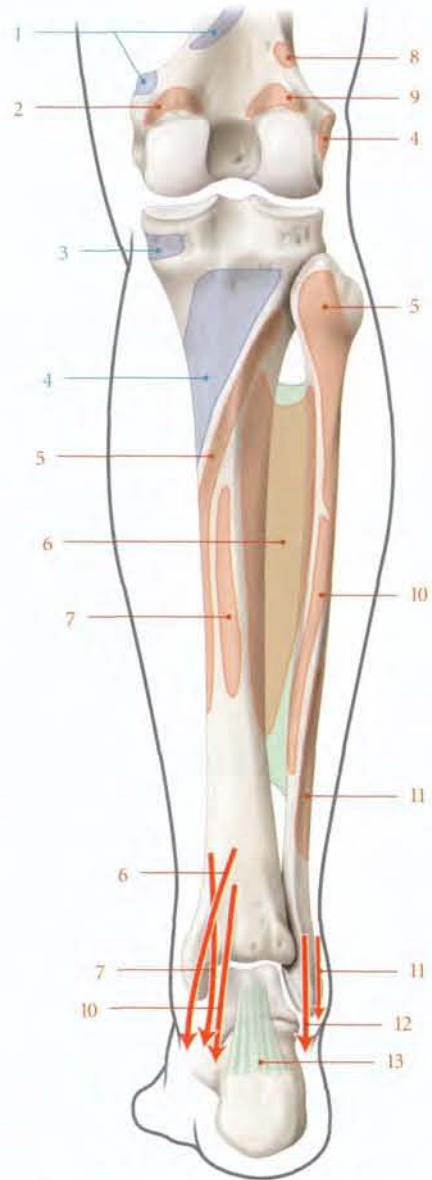
#### a) Origine

- Le **muscle gastrocnémien**<sup>30</sup> est constitué de deux chefs, latéral et médial :
  - le *chef latéral* naît selon une ligne d'insertion en accent circonflexe, par des fibres musculaires :
    - sur le tubercule supracondyloïdique latéral, par des fibres tendineuses,
    - sur la partie voisine de la capsule articulaire et de la surface poplitée, par des fibres charnues ;
  - le *chef médial* s'insère de façon identique médialement ;
  - les fibres tendineuses de chaque chef se prolongent en bas par une lame tendineuse, l'*aponévrose gastrocnémienne*, d'où partent des fibres charnues.
- Le **muscle soléaire** naît par des fibres tendineuses :
  - de la *fibula*, sur la face postérieure de la tête et du quart supérieur du corps ;
  - du *tibia*, sur la ligne du muscle soléaire et sur le tiers moyen du bord médial ;
  - de l'*arcade tendineuse du muscle soléaire*, tendue entre les insertions précédentes.

Ces origines se prolongent par une lame intramusculaire, l'*aponévrose du soléaire*.

**b) Ventre :** il est volumineux et complexe.

- Les **bords axiaux des chefs gastrocnémiens** convergent en bas : le chef médial, plus développé, descend plus bas ; leurs fibres musculaires se terminent sur la face postérieure de la lame d'origine du tendon calcanéen.
- Les **fibres musculaires du soléaire** naissent des deux faces de l'*aponévrose du soléaire*. Elles se jettent sur



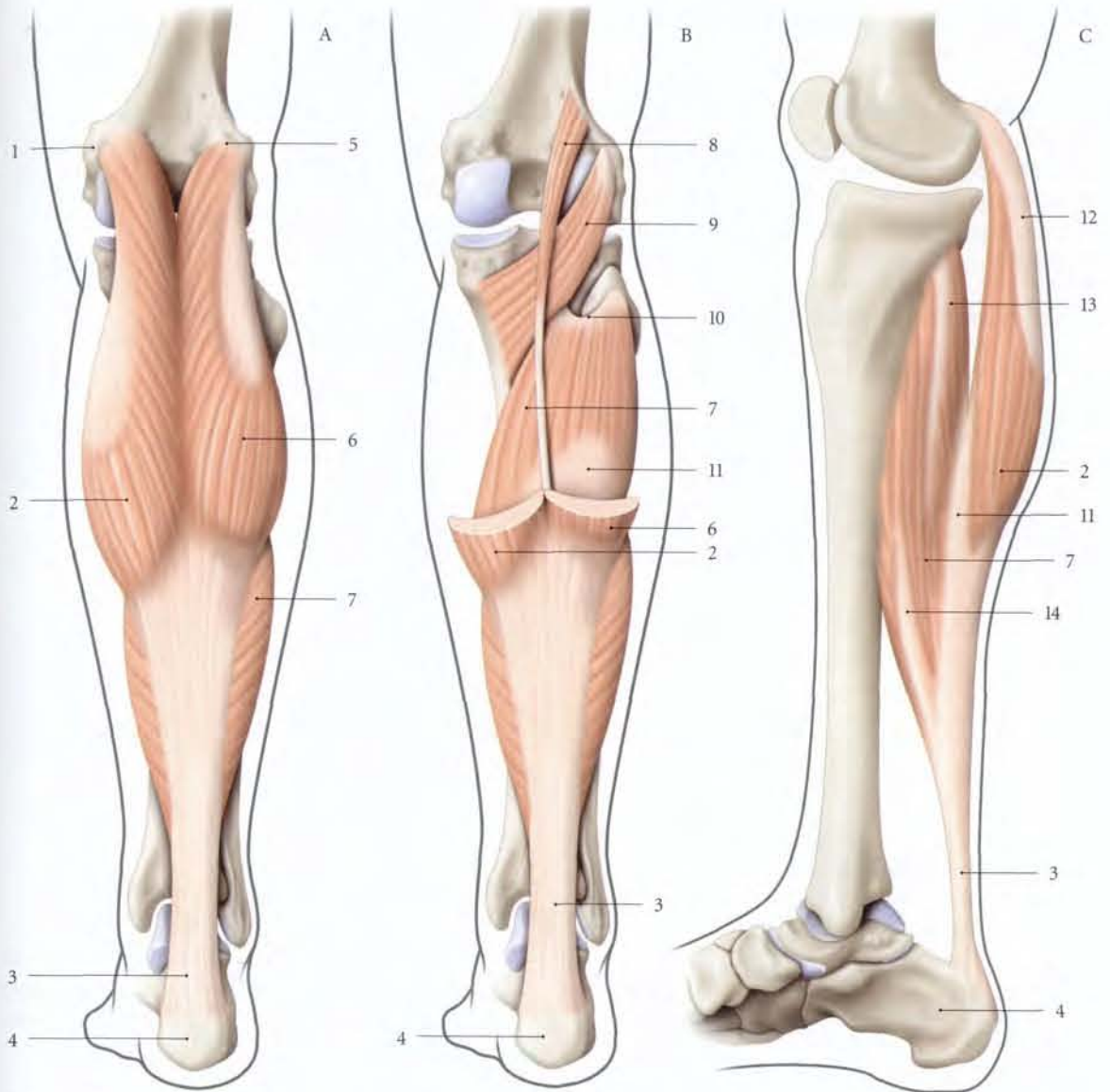**FIG. 16.56.** Insertions des muscles postérieurs de la jambe

En rouge : origines

En bleu : terminaisons

1. m. grand adducteur
2. m. gastrocnémien (chef médial)
3. m. semi-membraneux
4. m. poplité
5. m. soléaire
6. m. tibial post.
7. m. long fléchisseur des orteils
8. m. plantaire
9. m. gastrocnémien (chef latéral)
10. m. long fléchisseur de l'hallux
11. m. court fibulaire
12. m. long fibulaire
13. tendon calcanéen

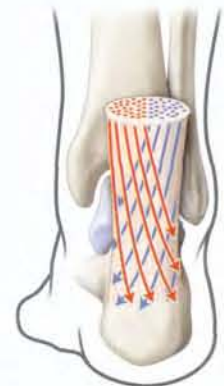30. Ancien. : mm. jumeaux interne et externe.



**FIG. 16.57. Muscle triceps sural droit (vue postérieure)**

- A. vue postérieure  
 B. vue postérieure après résection du m. gastrocnémien  
 C. coupe sagittale

- |                                    |   |
|------------------------------------|---|
| 1. épicondyle médial du fémur      | 9. m. poplité                                     |
| 2. m. gastrocnémien (chef médial)  | 10. arcade tendineuse du m. soléaire              |
| 3. tendon calcanéen                | 11. lame d'origine du tendon calcanéen            |
| 4. calcanéus                       | 12. aponévrose gastrocnémienne                    |
| 5. épicondyle latéral du fémur     | 13. aponévrose du soléaire                        |
| 6. m. gastrocnémien (chef latéral) | 14. lame d'origine accessoire du tendon calcanéen |
| 7. m. soléaire                     |   |
| 8. m. plantaire                    |   |



**FIG. 16.58. Torsion des fibres du tendon calcanéen**

les faces antérieure et latérale de la lame d'origine du tendon calcanéen.

c) **Terminaison** : par le tendon calcanéen (ou d'Achille) sur la tubérosité du calcanéus. Une bourse séreuse sépare le tendon et le calcanéus.

Ce tendon subit de haut en bas une torsion médio-latérale de ses fibres; les fibres médiales devenant postérieures en bas, et les fibres latérales, antérieures.

d) **Innervation** : le nerf tibial.

e) **Action** (fig. 16.59)

- Fléchisseur de la jambe grâce au *muscle gastrocnémien*. Ce muscle est responsable de la force propulsive de la locomotion.
- Extenseur<sup>31</sup> du pied, grâce au *muscle soléaire*. Celui-ci est responsable de la stabilité de la jambe sur le pied, en station debout.

f) **Réflexe achilléen** (fig. 16.60 et 16.61)

- Le **sujet** est à genoux. L'**examinateur** percute le tendon calcanéen.
- La **réponse** est l'extension du pied.
- Ce réflexe explore le nerf sciatique, le nerf tibial et le niveau radiculaire S1.
- **Variante** : si le sujet est couché, le membre inférieur est placé en semi-abduction, rotation latérale et genou semi-fléchi.

L'examinateur maintient l'avant-pied selon un angle droit sur la jambe.

## 2 | Muscle plantaire<sup>32</sup>

a) **Origine** : sur la surface poplitée près de l'extrémité distale de la *ligne supracondyloire latérale*.

31. Ancien. : fléchisseur plantaire.

32. Ancien. : m. plantaire grêle.

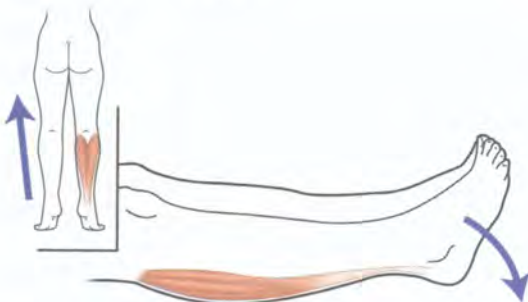


FIG. 16.59. Action du muscle triceps sural

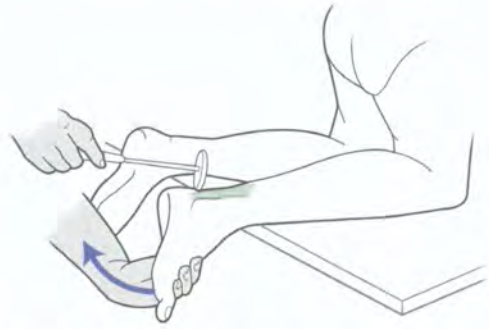


FIG. 16.60. Réflexe achilléen en position à genou

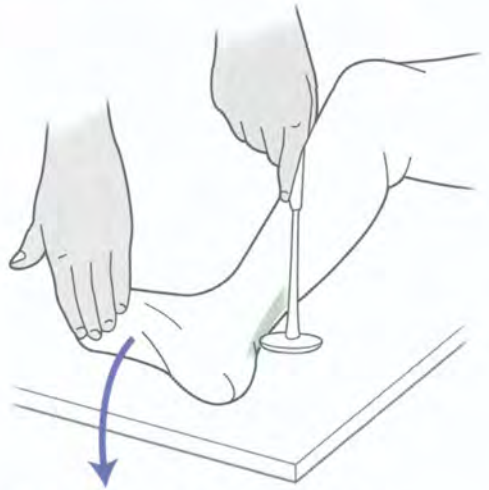


FIG. 16.61. Réflexe achilléen en décubitus dorsal

b) **Ventre** : grêle, il se prolonge par un long tendon qui longe l'interstice des chefs gastrocnémiens, puis la face postérieure du soléaire, et enfin le bord médial du tendon calcanéen.

c) **Terminaison** : le tendon calcanéen.

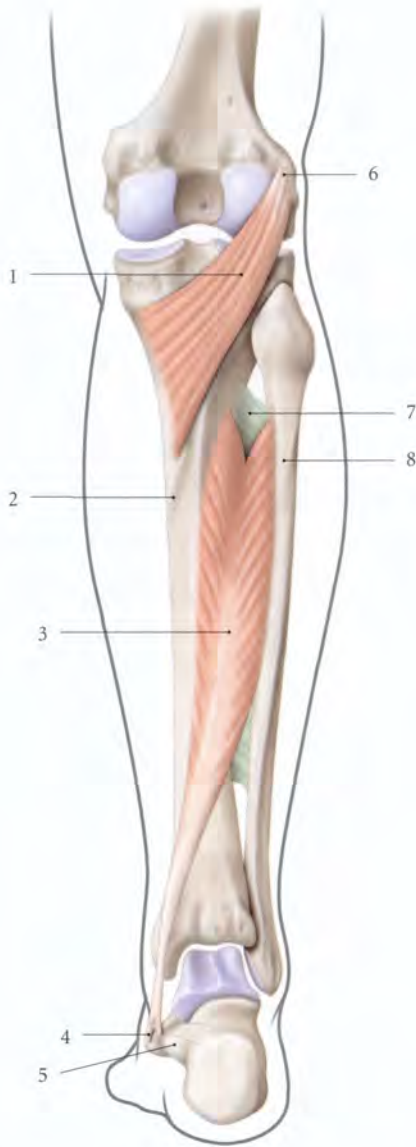
d) **Innervation** : le nerf tibial.

## 3 | Muscle poplité (fig. 16.62)

a) **Origine** : dans la *fossette poplitée* située sous l'épicondyle latéral du fémur.

b) **Ventre** : triangulaire, il se dirige obliquement en bas et médialement. Il croise l'articulation du genou. Sous le ligament poplité arqué, sa face antérieure est tapissée par la membrane synoviale.

c) **Terminaison** : par des fibres charnues, sur la face postérieure du tibia, au-dessus de la *ligne du muscle soléaire*.



**FIG. 16.62. Muscles postérieurs profonds de la jambe (vue postérieure)**

1. m. poplité
2. tibia
3. m. tibial post.
4. os naviculaire
5. sustentaculum tali
6. condyle latéral du fémur
7. membrane interosseuse
8. fibula

**d) Innervation :** le nerf tibial.

**e) Fonction**

- Rotateur médial de la jambe fléchie.
- Fléchisseur accessoire de la jambe.

#### 4 | Muscle tibial postérieur<sup>33</sup>

**a) Origine** par des fibres musculaires :

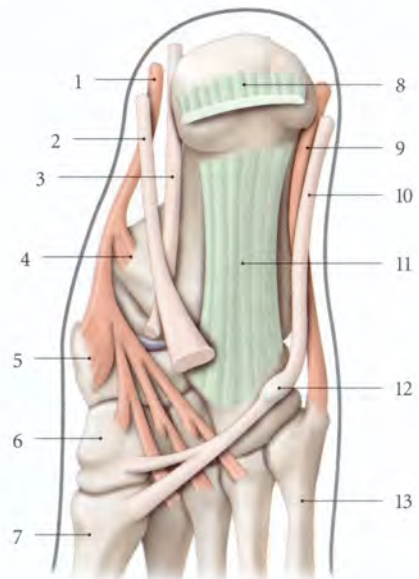
- sur les deux tiers supérieurs de la face postérieure du *tibia* ;
- sur les deux tiers supérieurs de la face médiale de la *fibula* ;
- sur la membrane interosseuse crurale.

**b) Ventre :** allongé et prismatique, il se dirige obliquement en bas et médialement. À la partie inférieure de la jambe apparaît un tendon qui parcourt le sillon malléolaire médial et le bord libre du sustentaculum tali.

**c) Terminaison** (fig. 16.63)

- Sur la tubérosité de l'*os naviculaire*.
- Par des expansions sur la tubérosité du cuboïde, le sustentaculum tali, la face plantaire des cunéiformes et la base des métatarsiens II, III et IV.

**d) Innervation :** le nerf tibial.



**FIG. 16.63. Terminaisons des muscles postérieurs de la jambe (vue plantaire)**

- |                                    |                         |
|------------------------------------|-------------------------|
| 1. m. tibial post.                 | 8. aponévrose plantaire |
| 2. m. long fléchisseur des orteils | 9. m. court fibulaire   |
| 3. m. long fléchisseur de l'hallux | 10. long fibulaire      |
| 4. sustentaculum tali              | 11. lig. plantaire long |
| 5. os naviculaire                  | 12. os sésamoïde        |
| 6. os cunéiforme médial            | 13. métatarsien V       |
| 7. métatarsien I                   |                         |

33. Ancien. : m. jambier postérieur.

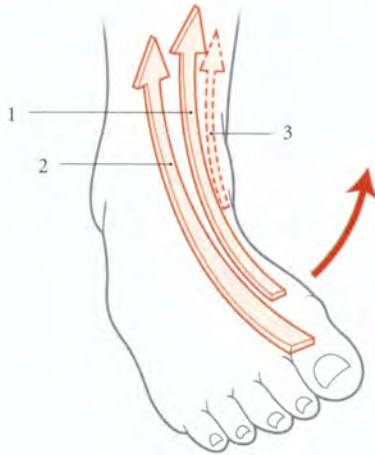


FIG. 16.64. Action du muscle tibial postérieur

1. m. tibial ant.
2. m. long extenseur de l'hallux
3. m. tibial post.

**e) Fonction** (fig. 16.64)

- Inverseur principal du pied.
- Il participe à l'extension du pied.

## 5 | Muscle long fléchisseur des orteils<sup>34</sup>

**a) Origine** par des fibres musculaires :

- sur l'aire médiale de la face postérieure du *tibia*, au-dessous de la ligne du *muscle soléaire*<sup>35</sup> ;
- sur le septum le séparant du *muscle tibial postérieur* (fig. 16.65).

**b) Ventre** : épais, il surcroise le *muscle tibial postérieur*.

Il se prolonge par un tendon qui descend derrière la malléole médiale, puis se dirige en avant. En passant sous le sustentaculum tali, il sous-croise le tendon du muscle long fléchisseur du I.

À la plante du pied, profondément situé, il se divise en quatre tendons pour les orteils II à V. Le muscle carré plantaire se fixe sur son bord latéral.

Chaque tendon passe entre les deux languettes de division du muscle court fléchisseur des doigts. Au niveau de la tête de la phalange proximale, ces tendons sont contenus dans la gaine fibreuse des fléchisseurs.

**c) Terminaison** : sur la face plantaire de la base des *phalanges distales des orteils II à V*. Les muscles lombri-caux s'insèrent sur les bords des tendons terminaux.

**d) Innervation** : le nerf tibial.

34. Ancien. : m. long fléchisseur commun des orteils.

35. Parfois d'une arcade tendue de l'extrémité de cette insertion au tiers inférieur de la fibula.

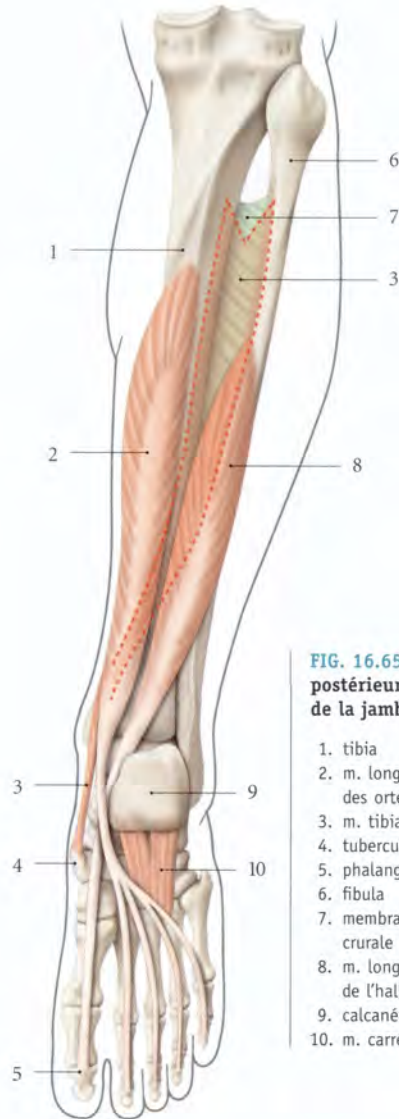


FIG. 16.65. Muscles postérieurs profonds de la jambe

1. tibia
2. m. long fléchisseur des orteils
3. m. tibial post.
4. tubercule de l'os naviculaire
5. phalange distale de l'hallux
6. fibula
7. membrane interosseuse crurale
8. m. long fléchisseur de l'hallux
9. calcaneus
10. m. carré plantaire

**e) Action** (fig. 16.66)

- Fléchisseur des orteils II à V.
- Extenseur accessoire du pied.
- Il assure le contact intime des orteils avec le sol et favorise la stabilité de la station debout.

## 6 | Muscle long fléchisseur de l'hallux<sup>36</sup>

**a) Origine** par des fibres charnues :

- sur les deux tiers inférieurs de la face postérieure de la *fibula* ;
- sur la partie adjacente de la *membrane interosseuse crurale* ;
- sur le septum intermusculaire crural postérieur.

36. Ancien. : m. long fléchisseur propre du gros orteil.

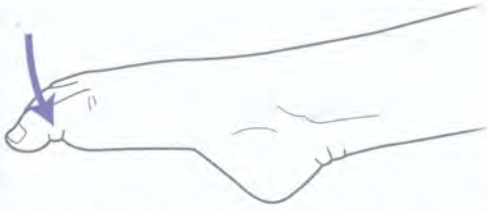

FIG. 16.66. Action du muscle long fléchisseur des orteils

**b) Ventre :** aplati, il se prolonge par un tendon qui descend médialement derrière l'extrémité du tibia, puis sous le sustentaculum tali, où il surcroise le long fléchisseur des orteils.

**c) Terminaison :** sur la face plantaire de la base de la phalange distale de l'hallux.

**d) Innervation :** le nerf tibial.

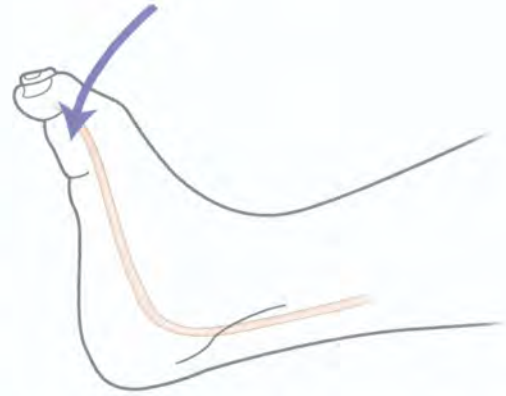


FIG. 16.67. Action du muscle long fléchisseur de l'hallux

**e) Fonction (fig. 16.67)**

- Fléchisseur de l'hallux.
- Participe à l'extension et à l'inversion du pied.

## 16.4 STRUCTURES FIBREUSES ET SYNOVIALES DE LA CHEVILLE ET DU PIED

Dans la région talo-crurale, le fascia crural se prolonge par des épaissements ou rétinaculum qui appliquent contre les os les tendons musculaires enveloppés de leur gaine synoviale.

### A | RÉTINACULUMS DES EXTENSEURS DES ORTEILS

Ces rétinaculum recouvrent les tendons des muscles extenseurs, les vaisseaux tibiaux antérieurs et le nerf fibulaire profond. Ils sont au nombre de deux, supérieur et inférieur (fig. 16.68).

**1 | Le rétinaculum supérieur des extenseurs**<sup>37</sup> s'insère sur la partie distale des bords antérieurs de la fibula et du tibia.

**2 | Le rétinaculum inférieur des extenseurs**<sup>38</sup> a la forme d'un Y. Il naît sur la partie latérale du sillon calcanéen, et se divise en deux lames supérieure et inférieure :

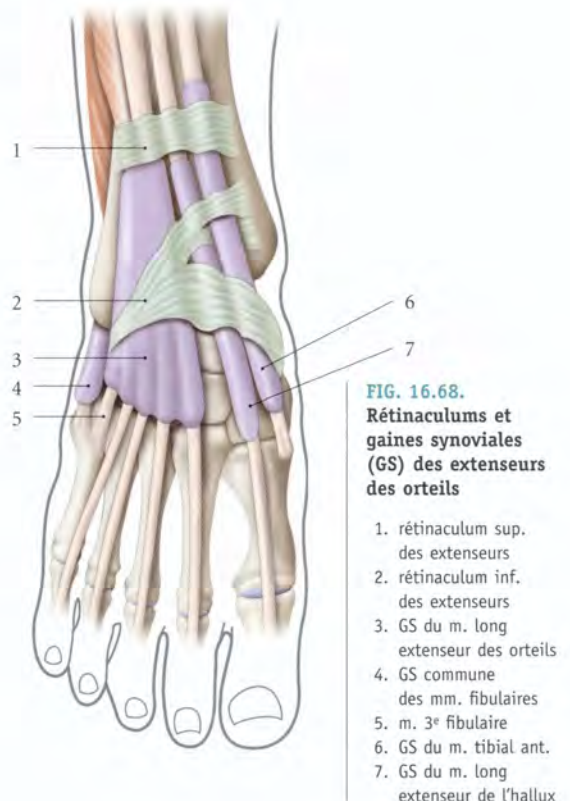


FIG. 16.68. Rétinaculum et gaines synoviales (GS) des extenseurs des orteils

1. rétinaculum sup. des extenseurs
2. rétinaculum inf. des extenseurs
3. GS du m. long extenseur des orteils
4. GS commune des mm. fibulaires
5. m. 3<sup>e</sup> fibulaire
6. GS du m. tibial ant.
7. GS du m. long extenseur de l'hallux

37. Ancien. : lig. transverse de la jambe.

38. Ancien. : lig. annulaire antérieur du tarse, lig. frondiforme.

a) **La lame supérieure**, oblique médialement et en haut, s'insère sur le bord antérieur de la malléole médiale. Elle se dédouble pour entourer le tendon du *muscle tibial antérieur*. De sa face profonde se détachent deux septums qui isolent les tendons des *muscles long extenseur de l'hallux* et *long extenseur des orteils*;

b) **La lame inférieure**, oblique médialement et en bas, se fixe sur le bord médial des os naviculaire, cunéiforme médial et sur l'aponévrose plantaire.

## B | RÉTINACULUM DES FLÉCHISSEURS DES ORTEILS<sup>39</sup>

Il naît de la face médiale et du sommet de la malléole médiale, et rayonne en arrière pour se fixer sur la face médiale du calcaneus et l'aponévrose plantaire (fig. 16.69).

De sa face profonde partent des septums vers le tibia, le talus et le calcaneus, délimitant :

- trois gouttières ostéofibreuses incurvées pour chaque tendon des *muscles tibial postérieur*, *long fléchisseur des orteils* et *long fléchisseur de l'hallux*;
- une gouttière fibreuse pour le nerf tibial et les vaisseaux tibiaux postérieurs.

## C | RÉTINACULUMS DES MUSCLES FIBULAIRES<sup>40</sup>

1 | **Le rétinaculum supérieur des muscles fibulaires** est tendu des bords du sillon malléolaire latéral à la face latérale du calcaneus. Dans une gouttière

ostéo-fibreuse glissent les tendons des *muscles long et court fibulaires* entourés de leur gaine commune.

2 | **Le rétinaculum inférieur des muscles fibulaires** forme deux arcades fibreuses qui s'insèrent sur la trochlée fibulaire et sur la face latérale du calcaneus.

Dans la gouttière ostéo-fibreuse supérieure glisse le tendon du *muscle court fibulaire*, dans la gouttière inférieure, le *muscle long fibulaire*.

## D | GAINES SYNOVIALES TALO-CRURALES

Chaque tendon musculaire traversant la région talo-crurale est enveloppé d'une gaine synoviale l'isolant des gouttières ostéo-fibreuses (fig. 16.70).

### 1 | Gains talo-cruraux antérieurs

Elles comprennent la gaine du tibial antérieur, la gaine du long extenseur de l'hallux et la gaine des *muscles long extenseur des orteils* et *3<sup>e</sup> fibulaire*.

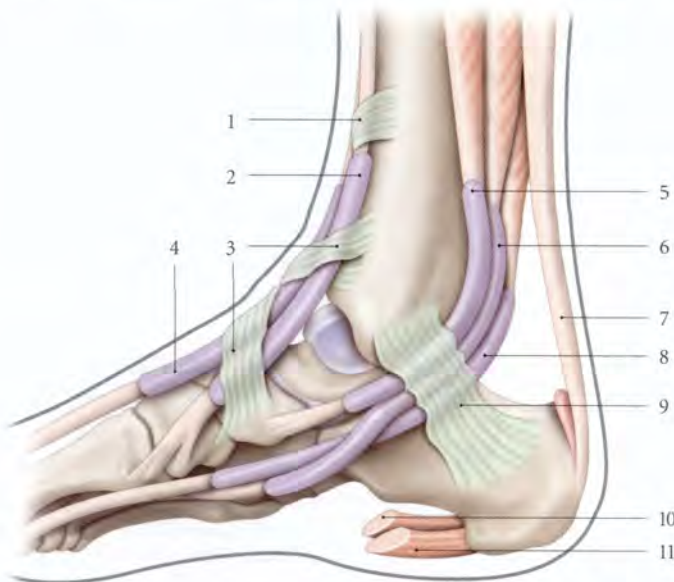Ces gaines débordent les rétinaculum supérieur et inférieur des extenseurs.

### 2 | Gains talo-cruraux médiaux

a) **La gaine du tibial postérieur** commence à 4 cm au-dessus de la malléole et se termine près de l'insertion du tendon.

39. Ancien. : lig. annulaire interne du tarse.

40. Ancien. : lig. annulaire externe du tarse.

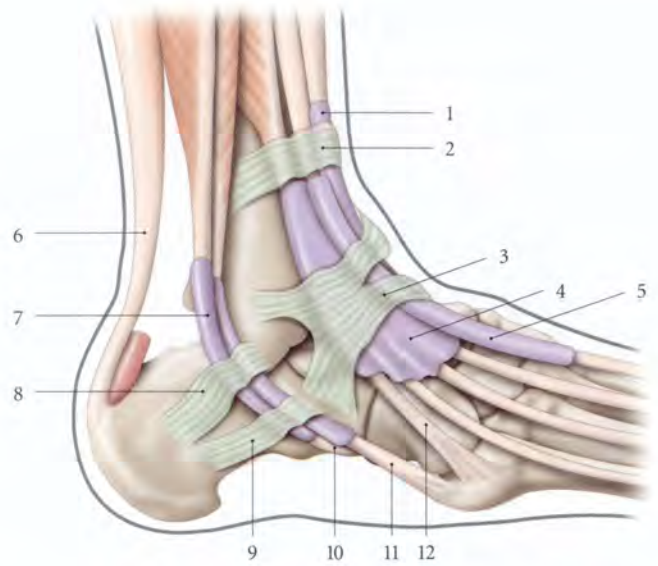

**FIG. 16.69. Rétinaculum et gaines synoviales (GS) des muscles du pied (vue médiale)**

1. rétinaculum sup. des extenseurs
2. GS du m. tibial ant.
3. rétinaculum inf. des extenseurs
4. GS du m. long extenseur de l'hallux
5. GS du m. tibial post.
6. GS du m. long fléchisseur des orteils
7. tendon calcanéen
8. GS du m. long fléchisseur de l'hallux
9. rétinaculum des fléchisseurs
10. m. abducteur de l'hallux
11. m. court fléchisseur des orteils

**FIG. 16.70. Rétinaculums et gaines synoviales (GS) des muscles du pied (vue latérale)**

1. GS du m. tibial ant.
2. rétinaculum sup. des extenseurs
3. rétinaculum inf. des extenseurs
4. GS du m. extenseur des orteils
5. GS du m. long extenseur de l'hallux
6. tendon calcanéen
7. GS commune des mm. fibulaires
8. rétinaculum sup. des mm. fibulaires
9. rétinaculum inf. des mm. fibulaires
10. m. long fibulaire
11. m. court fibulaire
12. m. 3<sup>e</sup> fibulaire



**b) La gaine du long fléchisseur des orteils** commence au niveau de la malléole et se termine au niveau de l'os naviculaire.

**c) La gaine du long fléchisseur de l'hallux** commence au-dessous du précédent et se termine à la base du métatarsien I.

### 3 | Gains talo-cruraux latéraux

La gaine commune des *muscles fibulaires*, unique dans le sillon malléolaire latéral, se divise en bas pour accompagner chaque tendon jusqu'à la face latérale du cuboïde.

## E | GAINES SYNOVIALES PLANTAIRES

### 1 | La gaine plantaire du muscle long fibulaire

Elle entoure le tendon de ce muscle dans son trajet plantaire.

### 2 | Les gaines phalangiennes du muscle fléchisseur des orteils

Elles entourent la terminaison des tendons de ce muscle.

## 16.5 FASCIAS ET MUSCLES DU PIED

Le pied présente deux groupes musculaires, dorsal et plantaire, recouverts respectivement par le fascia dorsal du pied et le fascia plantaire.

### A | FASCIAS DU PIED

#### 1 | Fascia dorsal du pied

C'est un fascia mince qui prolonge le rétinaculum inférieur des extenseurs. Il se constitue sur les côtés avec le fascia plantaire, et se fixe en avant sur les tendons extenseurs des orteils.

#### 2 | Fascia plantaire (fig. 16.71)

Le fascia plantaire recouvre les muscles superficiels de la plante du pied. Il est uni à l'épiderme par d'épais

tractus fibreux englobant des nodules graisseux. Très épais au niveau des points d'appui du pied, il joue un rôle important au cours de la locomotion en limitant la mobilité de la peau et en s'opposant aux contraintes de pression.

Le fascia plantaire comprend trois parties : l'*aponévrose plantaire* et les *fascias plantaires latéral et médial*. De sa face profonde partent les *septums intermusculaires plantaires, médial et latéral*, qui délimitent les loges plantaires.

#### a) Aponévrose plantaire<sup>41</sup> (fig. 16.72)

L'aponévrose plantaire est une lame fibreuse triangulaire et résistante.

41. Ancien. : aponévrose plantaire moyenne.

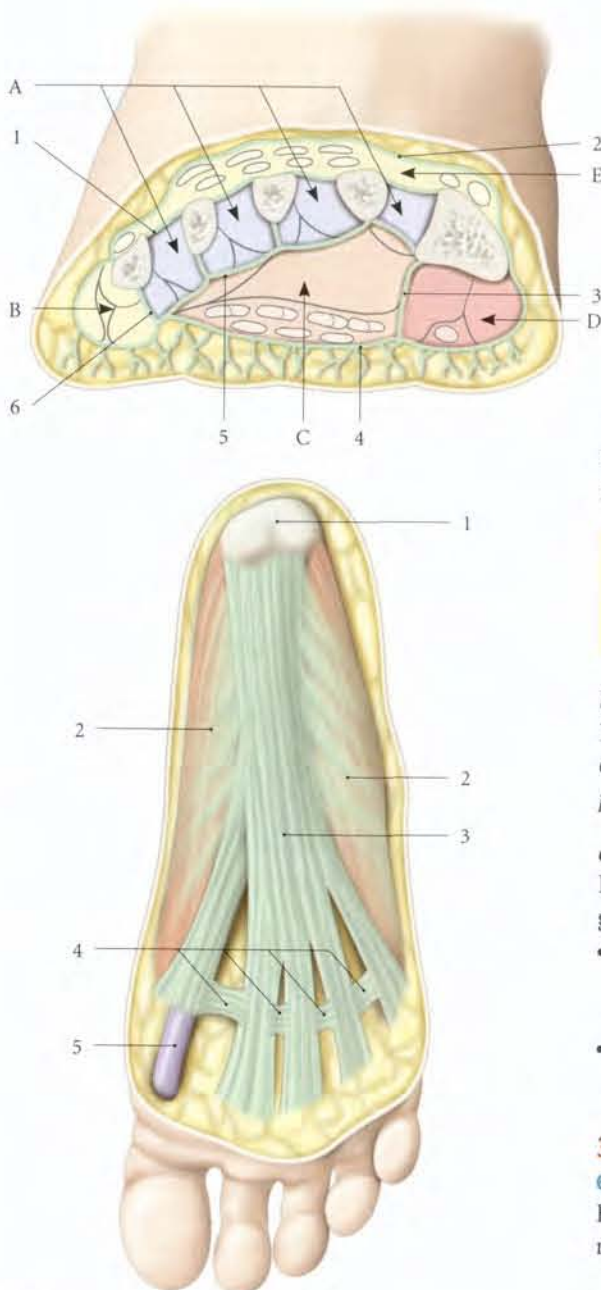


FIG. 16.72. Aponévrose plantaire

- |                            |   |
|----------------------------|---|
| 1. tubérosité du calcanéus | 4. faisceaux transverses                              |
| 2. fascia plantaire        | 5. gaine synoviale du m. long fléchisseur de l'hallux |
| 3. aponévrose plantaire    |   |

- Elle s'insère, en arrière sur la *tubérosité du calcanéus*, et en avant, dans la *peau du pli digito-plantaire*.
- Elle est constituée de *cinq bandelettes longitudinales* divergentes en avant et destinées à chaque orteil, et de *faisceaux transversaux* qui unissent ces ban-

delettes. Au niveau des articulations métatarso-phalangiennes, elles forment une bande dense, le *ligament métatarsien transverse superficiel*.

L'aponévrose plantaire joue un rôle mécanique dans le maintien des arcs longitudinaux du pied.

La sclérose rétractile de l'aponévrose palmaire constitue l'aponévrosite plantaire de Ledderhose.

#### b) Fascias plantaires latéral et médial

Fascias minces, ils prolongent le fascia dorsal du pied et recouvrent respectivement les *muscles abducteur du petit orteil* et *abducteur de l'hallux*.

#### c) Septums intermusculaires plantaires

Ils séparent le groupe musculaire intermédiaire des groupes musculaires médial et latéral.

- Le **septum médial** se fixe sur le processus médial de la tubérosité du calcanéus, l'os naviculaire, le cunéiforme médial et le métatarsien I.
- Le **septum latéral** s'insère sur le ligament calcanéo-cuboïdien et le métatarsien V.

### 3 | Fascias interosseux dorsaux et plantaires

Fixés sur les métatarsiens, ils délimitent les loges interosseuses.

#### 4 | Loges plantaires

Au nombre de quatre, médiale, intermédiaire, latérale et interosseuse, elles communiquent entre elles au niveau de la traversée des septums par les vaisseaux, les nerfs et les tendons musculaires.

## B | MUSCLES DU DOS DU PIED

Les muscles du dos du pied comprennent les muscles court extenseur des orteils et court extenseur de l'hallux qui sont innervés par le *nerf fibulaire profond*.

## 1 | Muscle court extenseur des orteils<sup>42</sup>

**a) Origine :** sur la partie antéro-latérale de la face dorsale du *calcaneus* (fig. 16.73).

**b) Ventre :** aplati, il se divise en trois faisceaux penniformes qui se prolongent chacun par un long tendon.

**c) Terminaison :** sur le bord latéral du *tendon du long extenseur des orteils 2 à 4* à la hauteur des articulations métatarso-phalangiennes.

**d) Fonction :** extenseur des orteils II, III et IV.

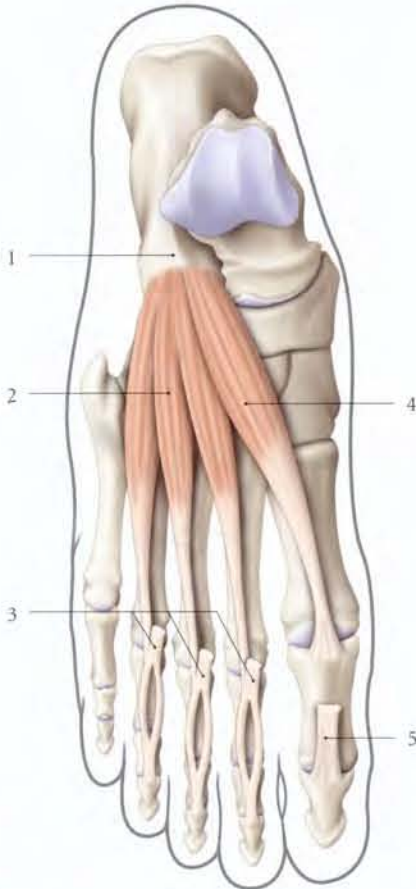

FIG. 16.73. Muscles de la région dorsale du pied

1. calcaneus
2. m. court extenseur des orteils
3. tendon du long extenseur des orteils
4. m. court extenseur de l'hallux
5. m. long extenseur de l'hallux

42. Ancien. : m. pédieux, pour l'ensemble des deux muscles extenseurs de même origine.

## 2 | Muscle court extenseur de l'hallux<sup>43</sup>

**a) Origine :** par un tendon commun avec le *muscle court extenseur des orteils*.

**b) Ventre :** fusiforme et bipenné.

**c) Terminaison :** par un tendon sur la face dorsale de la base de la *phalange proximale de l'hallux*.

**d) Fonction :** extenseur de l'hallux.

## C | MUSCLES PLANTAIRES MÉDIAUX

Ce groupe, destiné à l'hallux, comprend en superficie les *muscles abducteur du I et court fléchisseur du I*, en profondeur le *muscle adducteur du I* (fig. 16.74).

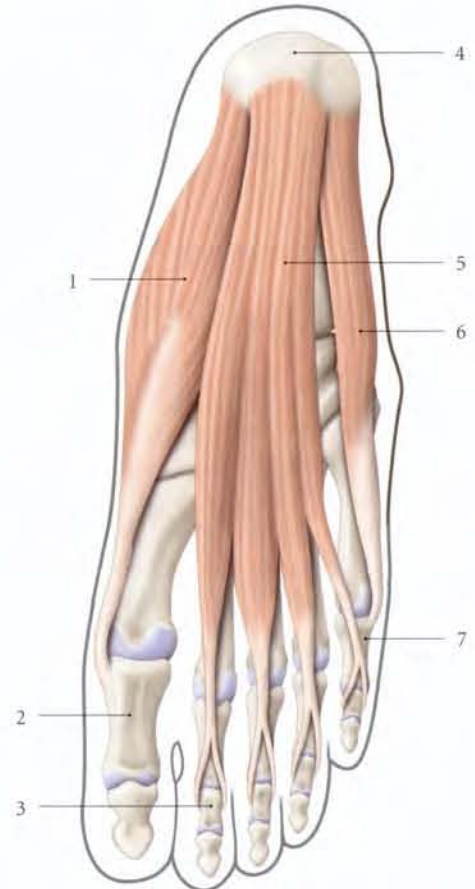


FIG. 16.74. Muscles superficiels de la plante du pied

- |                             |                                     |
|-----------------------------|-------------------------------------|
| 1. m. abducteur de l'hallux | 5. m. court fléchisseur des orteils |
| 2. phalange proximale du I  | 6. m. abducteur du petit orteil     |
| 3. phalange intermédiaire   | 7. phalange proximale du V          |
| 4. tubérosité du calcaneus  |                                     |

43. Accessoirement, sur la tubérosité de l'os naviculaire.

## 1 | Muscle abducteur de l'hallux

### a) Origine

- Sur le processus médial de la tubérosité du *calcaneus*.
- Sur l'aponévrose plantaire.
- Sur le septum intermusculaire plantaire médial<sup>44</sup>.

b) **Ventre** : allongé et épais, il se dirige en avant.

c) **Terminaison** sur le bord médial de la base de la *phalange proximale de l'hallux*, et l'*os sésamoïde médial*.

d) **Innervation** : le nerf plantaire médial.

e) **Fonction** : abducteur et fléchisseur de l'hallux.

## 2 | Muscle court fléchisseur de l'hallux

### a) Origine

- Sur la face plantaire des *os cunéiformes médial et intermédiaire*, le *cuboïde*.
- Sur les expansions du tendon du *muscle tibial postérieur*.
- Sur le *ligament plantaire long*.

b) **Ventre** : épais et court, il se dirige médialement en avant.

c) **Terminaison** par deux tendons :

- le **tendon médial** s'unit au tendon du *muscle abducteur de l'hallux* et s'insère comme celui-ci;
- le **tendon latéral** s'unit au tendon du *muscle adducteur de l'hallux* et s'insère comme celui-ci.

d) **Innervation** : le nerf plantaire médial.

e) **Fonction** : fléchisseur de l'hallux.

## 3 | Muscle adducteur de l'hallux<sup>45</sup> (fig. 16.75)

Muscle profond, il est constitué de deux chefs, *oblique* et *transverse*.

### a) Origine

- Le **chef oblique** naît de la face plantaire de l'*os cunéiforme latéral*, de la tubérosité du *cuboïde*, du *ligament plantaire long*, de la base des *métatarsiens III et IV*.

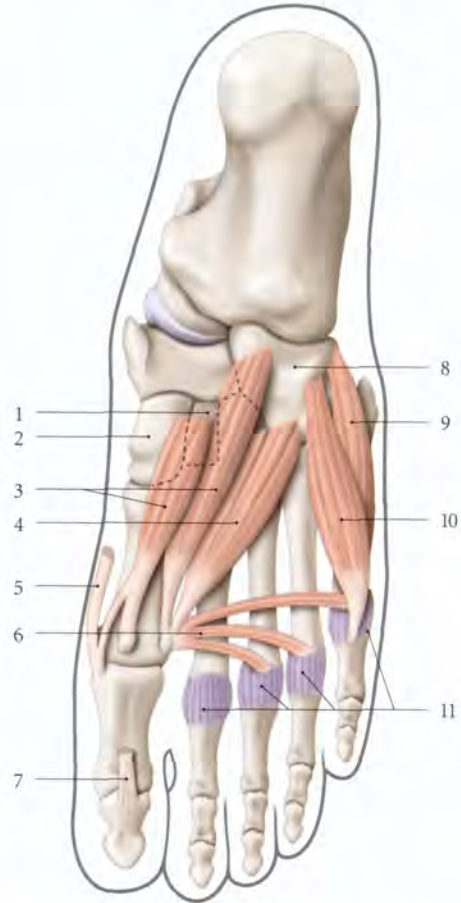


FIG. 16.75. Muscle adducteur de l'hallux

- |  |   |
|--|---|
| 1. cunéiforme intermédiaire                    | 7. m. long fléchisseur de l'hallux                  |
| 2. cunéiforme médial                           | 8. cuboïde  |
| 3. m. court fléchisseur de l'hallux            | 9. m. opposant du petit orteil                      |
| 4. chef oblique du m. adducteur de l'hallux    | 10. m. court fléchisseur du petit orteil            |
| 5. m. abducteur de l'hallux                    | 11. capsule articulaire du m. adducteur de l'hallux |
| 6. chef transverse du m. adducteur de l'hallux |   |

- Le **chef transverse** naît de la capsule articulaire des articulations métatarso-phalangiennes III à V et du *ligament métatarsien transverse profond*.

b) **Ventre** : épais, il se dirige médialement et en avant.

c) **Terminaison** : par un tendon, sur l'*os sésamoïde latéral* et le bord latéral de la *phalange proximale de l'hallux*.

d) **Innervation** : le nerf plantaire latéral.

e) **Fonction** : adducteur de l'hallux.

44. Accessoirement, sur la tubérosité de l'*os naviculaire*.

45. Ancien. : m. adducteur de l'hallux.

## D | MUSCLES PLANTAIRES LATÉRAUX

Ce groupe, destiné au petit orteil, comprend, en superficie, le *muscle abducteur du V*, en profondeur, le *muscle court fléchisseur du V*.

Ils sont tous innervés pour le *nerf plantaire latéral*.

### 1 | Muscle abducteur du petit orteil

#### a) Origine

- Sur le processus latéral de la *tubérosité du calcaneus*.
- Sur l'aponévrose plantaire.
- Sur le septum intermusculaire latéral.
- Accessoirement, sur le tubercule du métatarsien V.

b) *Ventre* : fusiforme et sagittal.

c) *Terminaison* : sur le bord latéral de la base de la *phalange proximale du petit orteil*.

d) *Action* : abducteur du petit orteil.

### 2 | Muscle court fléchisseur du petit orteil<sup>46</sup>

#### a) Origine

- Sur la *tubérosité du cuboïde*.
- Sur la gaine plantaire du tendon du muscle long fibulaire.
- Sur la base du métatarsien V.

b) *Ventre* : court et grêle.

c) *Terminaison* : sur la base de la *phalange proximale du petit orteil* et sur la capsule de l'articulation voisine.

d) *Action* : fléchisseur du petit orteil.

## E | MUSCLES PLANTAIRES INTERMÉDIAIRES

Ce groupe comprend : un *plan superficiel*, le *muscle court fléchisseur des orteils*, un *plan moyen*, le *muscle carré plantaire*, et un *plan profond*, les *muscles lombri-caux*, *interosseux dorsaux* et *plantaires*.

### 1 | Muscle court fléchisseur des orteils<sup>47</sup>

#### a) Origine

- Sur le processus médial de la *tubérosité du calcaneus*.

46. Ancien. : m. opposant du petit orteil. Inconstant et grêle, il est considéré parfois comme un faisceau aberrant du court fléchisseur du petit orteil.

- Il naît de la tubérosité du cuboïde, et de la gaine plantaire du tendon du muscle long fibulaire.
- Il se termine sur le bord latéral du métatarsien V.
- Il est adducteur du petit orteil.

- Sur l'aponévrose plantaire et les septums intermusculaires plantaires médial et latéral.

b) *Ventre* : épais et aplati, il se prolonge par des tendons pour les orteils II à V.

c) *Terminaison* : chaque tendon, au niveau de la phalange proximale, se divise en *deux languettes* qui s'écartent pour laisser passer le tendon du *muscle long fléchisseur des orteils* et se rapprochent ensuite pour s'insérer sur la face plantaire de la *phalange intermédiaire*.

d) *Innervation* : le nerf plantaire médial.

e) *Fonction* : fléchisseur des phalanges intermédiaires des quatre derniers orteils.

### 2 | Muscle carré plantaire<sup>48</sup> (fig. 16.76 et 16.77)

a) *Origine* par deux chefs, de fibres musculaires :

- le **chef médial**, sur la partie excavée de la face médiale du calcaneus ;
- le **chef latéral**, sur la face inférieure du calcaneus en avant du processus latéral de sa tubérosité et sur le ligament plantaire long.

b) *Ventre* : aplati et trapézoïdal.

c) *Terminaison* : sur le bord latéral du tendon du *muscle long fléchisseur des orteils* avant sa division.

d) *Innervation* : le nerf plantaire latéral.

e) *Fonction* : il corrige l'orientation du muscle long fléchisseur des orteils et participe à la flexion des quatre derniers orteils.

### 3 | Muscles interosseux dorsaux du pied

Ils sont au nombre de quatre (fig. 16.78).

#### a) Origine

- Sur les faces latérales et médiales des *métatarsiens* limitant l'espace interosseux.
- Sur la face plantaire de la base des métatarsiens.

b) *Ventre* : aplati et penniforme.

#### c) Terminaison

Les tendons convergent vers l'axe du pied :

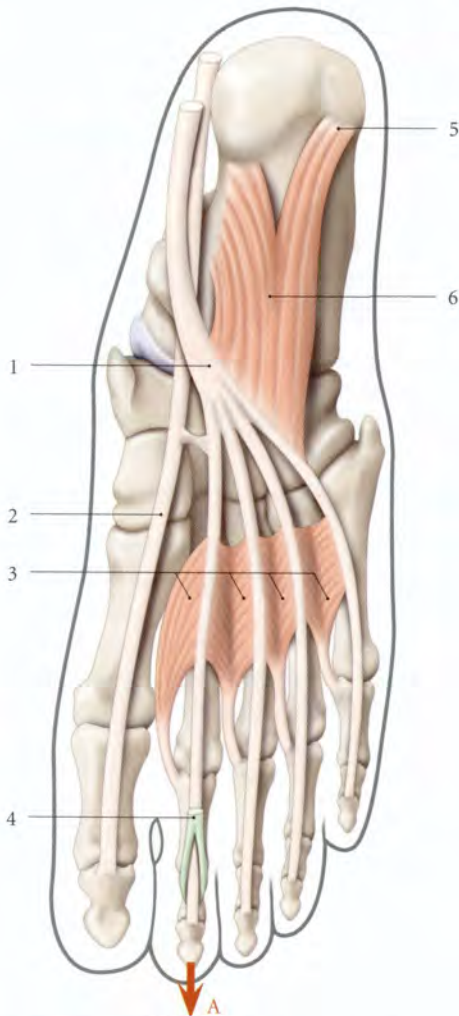
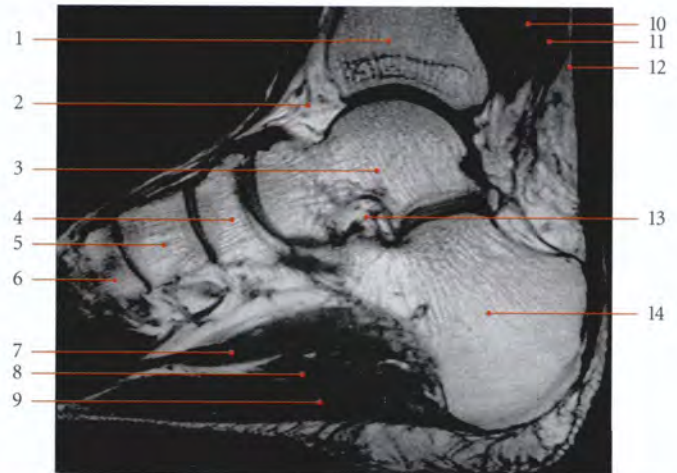
- le 1<sup>er</sup> et le 2<sup>e</sup> se terminent sur la base de la phalange proximale de l'orteil II ;

47. Ancien. : m. court fléchisseur plantaire.

48. Ancien. : chair carrée de Sylvius, m. accessoire du fléchisseur des orteils.

**FIG. 16.77. Parties molles de la cheville et du pied : coupe sagittale IRM**  
(cliché Dr T. Diesce)

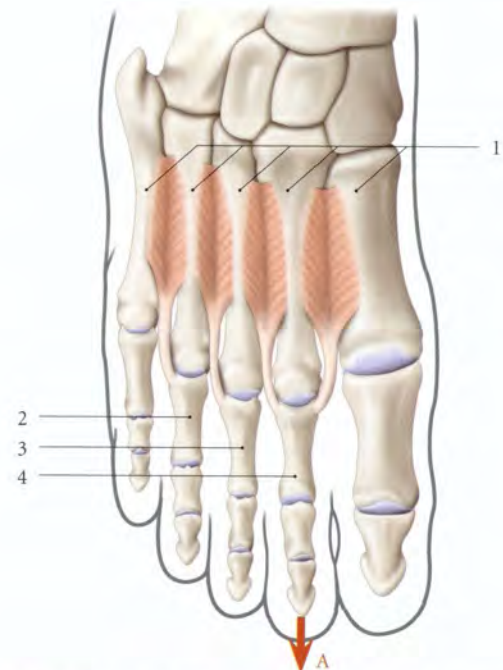
- |                                    |                                     |
|------------------------------------|-------------------------------------|
| 1. tibia                           | 9. m. court fléchisseur des orteils |
| 2. m. tibial ant.                  | 10. m. tibial post.                 |
| 3. talus                           | 11. m. long fléchisseur de l'hallux |
| 4. os naviculaire                  | 12. tendon calcanéen                |
| 5. os cunéiforme médial            | 13. lig. talo-calcanéen interosseux |
| 6. métatarsien I                   | 14. calcanéus                       |
| 7. m. long fléchisseur des orteils |                                     |
| 8. m. carré plantaire              |                                     |



**FIG. 16.76. Muscles profonds de la plante du pied**

A. axe du pied

- |  |   |
|--|---|
| 1. tendon du m. long fléchisseur des orteils | 4. m. court fléchisseur des orteils               |
| 2. tendon du m. long fléchisseur de l'hallux | 5. processus latéral de la tubérosité calcanéenne |
| 3. mm. lombricaux                            | 6. m. carré plantaire                             |



**FIG. 16.78. Muscles interosseux dorsaux du pied (vue dorsale)**

A. axe du pied

- |                           |
|---------------------------|
| 1. métatarsiens           |
| 2. phalange proximale IV  |
| 3. phalange proximale III |
| 4. phalange proximale II  |

- les 3<sup>e</sup> et 4<sup>e</sup> se terminent respectivement sur les parties latérales de la base des phalanges proximales des orteils III et IV.
- **Variations** : les 1<sup>er</sup> et 2<sup>e</sup> muscles interosseux dorsaux peuvent recevoir des rameaux du nerf fibulaire profond.

**d) Innervation** : le nerf plantaire latéral.

**e) Fonction**

- Abducteurs des orteils II à IV (ils écartent ces orteils).
- Ils participent à la flexion de leurs phalanges proximales.

**4 | Muscles interosseux plantaires** (fig. 16.79)

Ils sont au nombre de trois.

**a) Origine** : sur le bord plantaire et la face médiale des métatarsiens III à V.

**b) Ventre** : grêle et fusiforme.

**c) Terminaison** : les tendons divergent de l'axe du pied et se fixent sur la partie médiale de la base de la *phalange proximale* correspondante.

**d) Innervation** : le nerf plantaire latéral.

**e) Action**

- Adducteurs des orteils III à V, ils rapprochent ces orteils.
- Ils participent à la flexion de leurs phalanges proximales.

**5 | Muscles lombricaux du pied**

Au nombre de quatre, ils sont associés aux tendons du muscle long fléchisseur des orteils.

**a) Origine**

- **Le premier**, sur le bord médial du tendon de l'orteil II.
- **Les trois autres**, par deux chefs, sur les bords des deux tendons voisins.

**b) Ventre** : fusiforme, il croise la face médiale des articulations métacarpo-phalangiennes correspondantes.

**c) Terminaison**

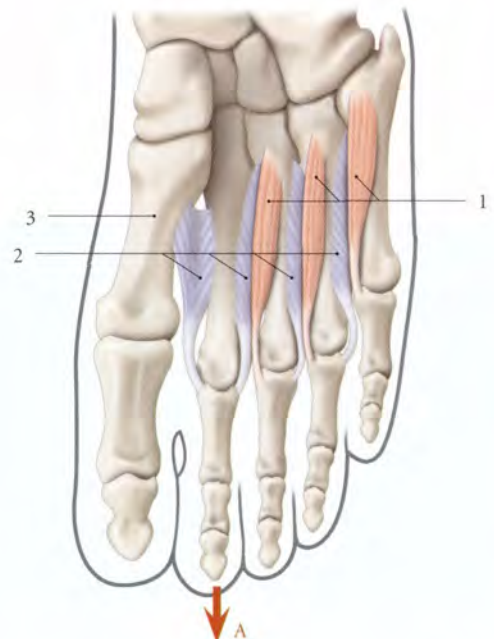
- Sur la partie médiale de la base de la *phalange proximale*.
- Par une *expansion dorsale*, sur le tendon du long extenseur des orteils correspondants.

**d) Innervation**

- Le nerf plantaire latéral, pour les trois lombricaux latéraux.
- Le nerf plantaire médial pour le premier lombrical médial.

**e) Fonction**

- Fléchisseurs de la phalange proximale.
- Extenseurs des phalanges intermédiaires et distales.



**FIG. 16.79. Muscles interosseux plantaires** (vue plantaire)

A. axe du pied

1. mm. interosseux plantaires

2. mm. interosseux dorsaux (en bleu)

3. métatarsien I

## INNERVATION RADICULAIRE DES MUSCLES DU MEMBRE INFÉRIEUR

	L1	L2	L3	L4	L5	S1	S2	
Ceinture du membre inférieur	Ilio-psoas							
	Grand fessier							
	Tenseur du fascia lata							
	Moyen fessier							
	Petit fessier							
	Piriforme							
	Obturateur interne							
	Jumeau supérieur							
	Jumeau inférieur							
	Carré fémoral							
			Obturateur externe					
Cuisse		Sartorius						
		Pectiné						
		Quadriceps fémoral						
		Long adducteur						
		Gracile						
			Court adducteur					
			Grand adducteur					
			Biceps fémoral (long chef)					
			Biceps fémoral (court chef)					
			Semi-tendineux					
		Semi-membraneux						
Jambe			Triceps antérieur					
			Long extenseur des orteils					
			Long extenseur du I					
				Long fibulaire				
				Court fibulaire				
			Plantaire					
			Gastrocnémien					
			Soléaire					
			Poplité					
				Tibial postérieur				
				Long fléchisseur des orteils				
				Long fléchisseur du I				
	Pied			Court extenseur des orteils				
			Court extenseur du I					
				Court fléchisseur du I				
				Abducteur du I				
				Court fléchisseur des orteils				
				Adducteur du I				
				Abducteur du V				
				Court fléchisseur du V				
				Carré plantaire				
				Interosseux				
			Lombricaux					

# 17

## Vaisseaux du membre inférieur

### 17.1 ARTÈRES GLUTÉALES

La région glutéale est vascularisée par les artères glutéales supérieure et inférieure.

Ces artères volumineuses ont un calibre de 4 à 5 mm. L'artère glutéale inférieure est, chez le fœtus, l'artère principale du membre inférieur (voir organogénèse des membres).

Elles naissent de l'artère *iliaque interne* dans la cavité pelvienne (fig. 17.1).

#### A | ARTÈRE GLUTÉALE SUPÉRIEURE<sup>1</sup>

##### 1 | Trajet et rapports (fig. 17.2)

a) Elle se dirige en arrière en passant entre le tronc lombo-sacral et la première racine sacrale antérieure.

b) Elle sort du pelvis à travers le foramen suprapiriforme accompagnée du nerf glutéal supérieur.

##### 2 | Terminaison

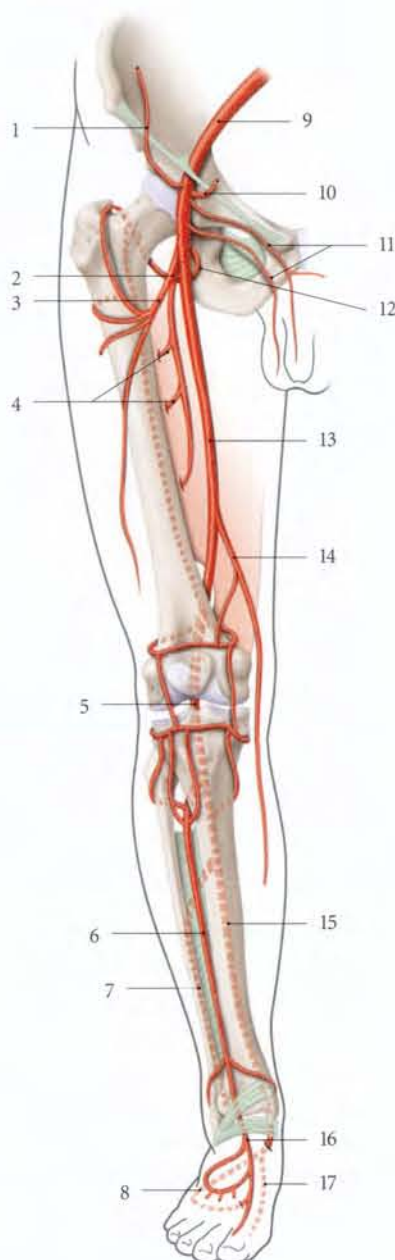
Devenue extrapelvienne, l'artère glutéale supérieure se divise en deux branches, superficielle et profonde.

a) La *branche superficielle* aborde le muscle grand fessier par sa face profonde. Certains rameaux traversent ce muscle pour vasculariser la peau de la région glutéale.

1. Ancien. : a. fessière supérieure.

FIG. 17.1. Artères principales du membre inférieur (vue antérieure)

- |   |   |
|---|---|
| 1. a. circonflexe iliaque superficielle | 10. a. épigastrique superficielle       |
| 2. a. fémorale profonde                 | 11. aa. pudendales ext.                 |
| 3. a. circonflexe latérale de la cuisse | 12. a. circonflexe médiale de la cuisse |
| 4. aa. perforantes                      | 13. a. fémorale                         |
| 5. a. poplitée                          | 14. a. descendante du genou             |
| 6. a. tibiale ant.                      | 15. a. tibiale post.                    |
| 7. a. fibulaire                         | 16. a. dorsale du pied                  |
| 8. a. plantaire latérale                | 17. a. plantaire médiale                |
| 9. a. iliaque ext.                      |   |



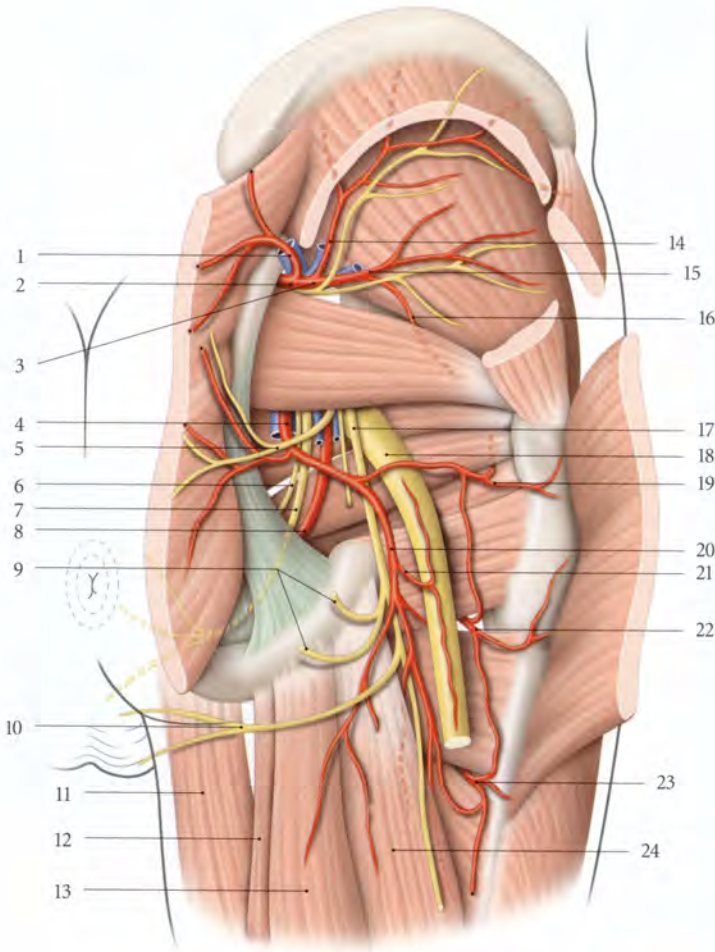


FIG. 17.2. Région glutéale profonde

1. branche superficielle
2. a. glutéale sup.
3. branche profonde et n. glutéal sup.
4. a. glutéale inf.
5. n. glutéal inf.
6. n. rectal sup.
7. n. pudental
8. a. pudendale int.
9. n. clunial inf.
10. r. périnéal
11. m. gracile
12. m. semi-membraneux
13. m. semi-tendineux
14. branche sup.
15. branche inf.
16. r. artriculaire
17. n. cutané post. de la cuisse
18. n. sciatique (ou ischiatique)
19. branche glutéale
20. branche fémorale
21. a. du n. sciatique
22. a. circonflexe médiale de la cuisse
23. a. perforante de la cuisse
24. m. biceps fémoral (chef long)

**b) La branche profonde** s'insinue entre les muscles moyen et petit fessiers. Elle donne deux rameaux supérieur et inférieur qui sont accompagnés par les branches homonymes du nerf glutéal supérieur. Elle donne :

- des **rameaux musculaires** pour les muscles piriforme, petit fessier, moyen fessier et tenseur du fascia lata ;
- un **rameau artriculaire** pour le limbus acétabulaire.

L'absence de développement de l'artère du limbus acétabulaire serait la cause de l'aplasie du « toit de l'acétabulum » dans la luxation congénitale de la hanche.

### 3 | Branches collatérales

Elles sont destinées au plexus sacral et à l'**articulation sacro-iliaque**.

## B | ARTÈRE GLUTÉALE INFÉRIEURE<sup>2</sup>

### 1 | Trajet et rapports

**a) Elle descend** en avant du plexus sacral.

**b) Elle passe** entre les racines sacrales antérieures S3-S4 ou S4-S5.

Puis elle traverse *le foramen infrapiriforme*.

Devenue *extrapelvienne*, elle est médiale par rapport au pédicule pudental interne. Puis elle croise en arrière ce pédicule pour accompagner le nerf sciatique et le nerf cutané postérieur de la cuisse.

### 2 | Terminaison

Elle se termine en deux branches, glutéale et fémorale.

**a) La branche glutéale** se dirige latéralement et donne :

2. Ancien. : a. fessière inférieure.

- des **rameaux musculaires** pour le muscle grand fessier ;
- des rameaux pour l'**articulation coxo-fémorale**.

**b) La branche fémorale** descend jusqu'à la partie moyenne de la cuisse. Elle donne :

- des **rameaux musculaires** pour les muscles jumeau supérieur, jumeau inférieur, obturateur interne, carré fémoral, semi membraneux et le long chef du muscle biceps ;
- l'**artère du nerf sciatique** qui descend à la surface ou à l'intérieur du nerf.

Elle peut se développer notablement en cas d'obstruction des troncs principaux dans les artérites, en devenant une voie de suppléance non négligeable.

### 3 | Branches collatérales

Elles sont destinées au plexus sacral et aux muscles piriforme et grand fessier.

## C | ANASTOMOSES

### 1 | Anastomoses entre les artères glutéales

Elles s'observent au niveau de leur origine et à la face postérieure du muscle piriforme.

### 2 | Anastomoses entre les artères glutéales et les artères du voisinage

**a) Leur segment pelvien** s'anastomose avec les artères pudendale interne et sacrale latérale.

**b) Le segment extrapelvien de l'artère glutéale supérieure** s'anastomose fréquemment avec les artères circonflexe iliaque profonde et circonflexe latérale de la cuisse.

**c) Le segment extrapelvien de l'artère glutéale inférieure** s'anastomose avec l'artère circonflexe médiale de la cuisse, la branche postérieure de l'artère obturatrice et les artères perforantes de l'artère profonde de la cuisse.

## D | VARIATIONS

**1 |** Les deux artères glutéales peuvent naître d'un tronc commun de l'artère iliaque interne (12 %).

**2 |** L'artère glutéale inférieure peut parfois passer au-dessus du muscle piriforme ou même le perforer pour parvenir dans la région glutéale (12 %).

**3 |** Exceptionnellement la disposition fœtale peut persister avec un développement très important de l'artère du nerf ischiatique et des systèmes anastomotiques fémoral postérieur et glutéal.

## 17.2 ARTÈRE FÉMORALE

L'artère fémorale est l'artère principale de la cuisse. Son calibre est d'environ 8 à 9 mm.

L'artère fémorale est d'un grand intérêt médical, radiologique et chirurgical.

- C'est l'artère du « pouls fémoral ». Celui-ci est présent même en cas de collapsus avec abolition des pouls périphériques.
- Elle peut être ponctionnée pour le recueil de sang artériel.
- Elle constitue occasionnellement une voie d'introduction médicamenteuse vers les membres inférieurs.
- C'est la voie de prédilection pour les cathétérismes artériels en imagerie médicale.
- Elle est utilisée pour l'établissement des circuits de circulation extracorporelle.

## A | ANATOMIE DE SURFACE

La projection cutanée de l'artère fémorale correspond à une ligne unissant (fig. 17.3) :

- le milieu du ligament inguinal<sup>3</sup> ;
- au bord postérieur de l'épicondyle médial du fémur.

L'artère est parfaitement perçue à son origine (pouls fémoral).

L'hémostase par compression de l'artère fémorale s'effectue au niveau du pli inguinal et dans le triangle fémoral (fig. 17.4).

3. Ancien. : arcade crurale, arcade fémorale.

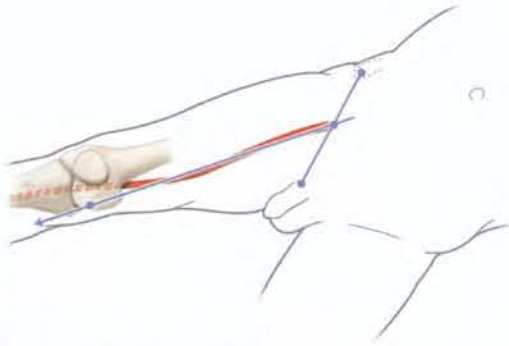

FIG. 17.3. Direction de l'artère fémorale

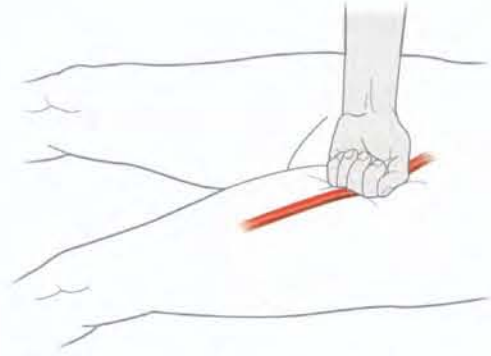


FIG. 17.4. Compression d'hémostase de l'artère fémorale

## B | TRAJET

### 1 | Origine

Elle naît sous le ligament inguinal, dans la *lacune vasculaire*, en prolongeant l'artère iliaque externe.

### 2 | Direction

Elle s'engage verticalement dans le trigone fémoral, puis elle descend dans le canal des adducteurs où elle devient plus profonde.

### 3 | Terminaison

Elle se termine dans le *hiatus* du muscle grand adducteur, en artère poplitée.

## C | RAPPORTS

Le muscle satellite de l'artère fémorale est le *muscle sartorius*. Situé dans le fascia lata, il surcroise l'artère en X, avant de rejoindre le canal des adducteurs.

### 1 | Rapports musculaires

#### a) Dans la lacune vasculaire

Elle répond (fig. 17.5) :

- en *avant*, au ligament inguinal ;
- en *arrière*, au muscle et au ligament pectinés ;
- *latéralement*, à l'arcade ilio-pectinée qui la sépare du nerf fémoral ;
- *médialement* à la veine fémorale et au-delà au canal fémoral.

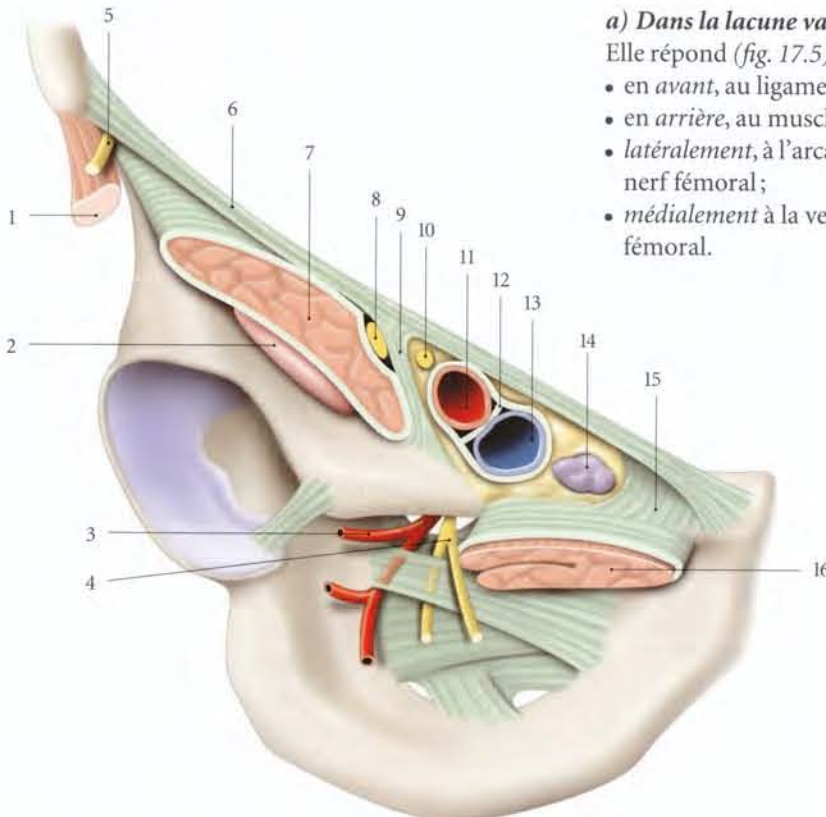


FIG. 17.5. Lacunes musculaire et vasculaire

1. m. sartorius
2. bourse ilio-pectinée
3. a. obturatrice
4. n. obturateur
5. n. cutané latéral de la cuisse
6. lig. inguinal
7. m. ilio-psoas
8. n. fémoral
9. arcade ilio-pectinée
10. branche fémorale du n. génito-fémoral
11. a. fémorale
12. gaine fémorale
13. v. fémorale
14. nœud lymphatique lacunaire
15. lig. lacunaire
16. m. pectiné

**b) Dans le trigone fémoral<sup>4</sup>**

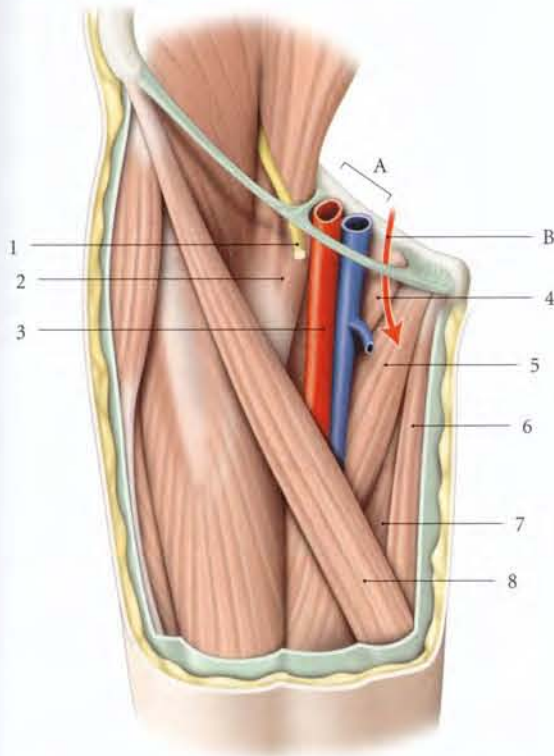
Elle répond (fig. 17.6) :

- *médialement*, au muscle long adducteur ;
- *latéralement*, au muscle sartorius ;
- *en arrière*, au muscle ilio-psoas, qui la sépare de la tête fémorale, puis au muscle pectiné ;
- *en avant*, au fascia criblé parcouru par la grande veine saphène et les vaisseaux lymphatiques inguinaux superficiels.

**c) Dans le canal des adducteurs<sup>5</sup>**

L'artère répond (fig. 17.7) :

- *en avant*, au muscle vaste médial doublé du septum intermusculaire médial ;
- *en arrière*, aux muscles long et grand adducteurs ;

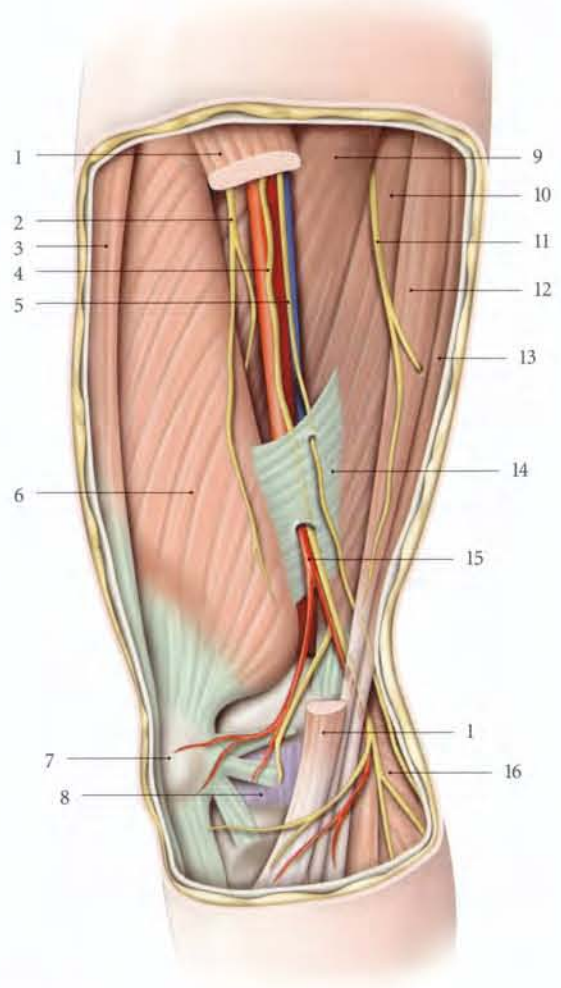

**FIG. 17.6. Parois du trigone fémoral (vue antérieure)**

A. lacune vasculaire  
B. canal fémoral

- |                      |                       |
|----------------------|-----------------------|
| 1. n. fémoral        | 5. m. long adducteur  |
| 2. m. ilio-psoas     | 6. m. gracile         |
| 3. v. et n. fémoraux | 7. m. grand adducteur |
| 4. m. pectiné        | 8. m. sartorius       |

4. Ancien. : triangle de Scarpa.

5. Ancien. : canal de Hunter.


**FIG. 17.7. Canal des adducteurs (vue médiale)**

- |                              |                             |
|------------------------------|-----------------------------|
| 1. m. sartorius              | 10. m. grand adducteur      |
| 2. n. du vaste médial        | 11. n. obturateur           |
| 3. m. droit fémoral          | 12. m. gracile              |
| 4. a. fémorale et n. saphène | 13. m. semi-tendineux       |
| 5. v. fémorale et n. saphène | 14. septum vasto-adducteur  |
| 6. m. vaste médial           | 15. a. descendante du genou |
| 7. patella                   | 16. m. gastrocnémien        |
| 8. capsule articulaire       | (chef médial)               |
| 9. m. long adducteur         |                             |

- *médialement*, au *septum vasto-adducteur*<sup>6</sup> tendu du muscle grand adducteur au muscle vaste médial, et recouvert du muscle sartorius.

## 2 | Rapports vasculo-nerveux

L'artère et la veine fémorales sont contenues dans la gaine fémorale.

6. Ancien. : aponévrose de Hunter, fascia subsartorial.

**a) La veine fémorale**

- Au niveau du canal des adducteurs, elle côtoie le bord latéral de l'artère.
- Puis, au niveau du trigone fémoral, elle croise sa face postérieure pour longer son bord médial.

**b) Les nœuds lymphatiques inguinaux profonds** sont situés contre le bord médial de la veine fémorale.

**c) Le nerf fémoral**

- Sous le ligament inguinal, il est séparé de l'artère par l'arcade ilio-pectinée.
- Dans le trigone fémoral, il est latéral à l'artère et s'épanouit rapidement en ses branches terminales. Le *nerf cutané médial* de la cuisse croise l'artère. Le *nerf saphène* descend le long du bord latéral puis antérieur de l'artère fémorale.

**D | BRANCHES COLLATÉRALES****1 | L'artère épigastrique superficielle<sup>7</sup>**

(fig. 17.8)

**a) Elle naît** à un centimètre au-dessous du ligament inguinal.

**b) Elle traverse** le fascia criblé et elle se dirige médialement en haut dans le tissu sous-cutané de la paroi abdominale.

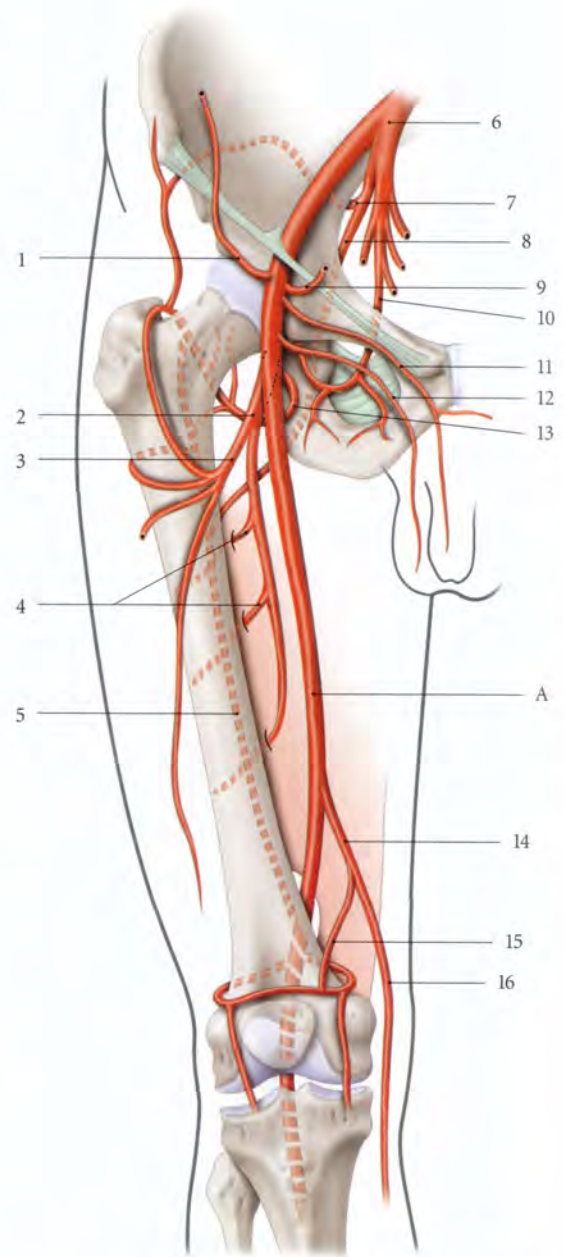
**c) Elle se termine** au niveau de l'ombilic en se ramifiant.

**2 | L'artère circonflexe iliaque superficielle**

**a) Elle naît<sup>8</sup>** à un centimètre au-dessous du ligament inguinal.

**b) Elle traverse** le fascia criblé et se porte latéralement en haut dans le tissu sous-cutané de la paroi abdominale latérale.

**c) Elle irrigue** les lymphonœuds inguinaux latéraux, les téguments de la région et les muscles sartorius et tenseur du fascia lata.



**FIG. 17.8. Artère fémorale (A) : branches collatérales**

- |   |   |
|---|---|
| 1. a. circonflexe iliaque superficielle | 9. a. épigastrique superficielle        |
| 2. a. profonde de la cuisse             | 10. a. obturatrice                      |
| 3. a. circonflexe latérale de la cuisse | 11. a. pudendale ext. superficielle     |
| 4. aa. perforantes                      | 12. a. pudendale ext. profonde          |
| 5. anastomose cruciforme                | 13. a. circonflexe médiale de la cuisse |
| 6. a. iliaque int.                      | 14. a. descendante du genou             |
| 7. a. glutéale sup.                     | 15. r. artriculaire                     |
| 8. a. glutéale inf.                     | 16. r. saphène                          |

7. Ancien. : a. sous-cutanée abdominale.

8. Elle peut naître d'un tronc commun avec l'a. épigastrique superficielle.

### 3 | Les artères pudendales externes

Au nombre de deux, superficielles et profondes, elles naissent médialement juste au-dessous de l'artère épigastrique superficielle.

a) *L'artère pudendale externe superficielle* traverse le fascia criblé et vascularise la région pubienne, la peau du pénis ou les grandes lèvres.

b) *L'artère pudendale externe profonde* croise la face antérieure de la veine fémorale, sous la crosse de la grande veine saphène et vascularise les grandes lèvres ou le scrotum et le périnée.

### 4 | L'artère profonde de la cuisse (ou fémorale profonde) (fig. 17.9)

C'est la plus volumineuse branche collatérale de l'artère fémorale.

#### a) Origine

Elle naît à la face postérieure de l'artère fémorale, à 4 cm environ au-dessous du ligament inguinal.

#### b) Trajet

Elle descend en arrière de l'artère fémorale, devant le muscle pectiné. Elle s'insinue entre les muscles court et long adducteurs, puis entre les muscles long adducteur et grand adducteur.

#### c) Terminaison

Elle perforé le muscle grand adducteur au-dessus du hiatus tendineux, en constituant la 3<sup>e</sup> artère perforante.

#### d) Branches collatérales

##### • L'artère circonflexe médiale de la cuisse (fig. 17.10)

– Elle naît près de l'origine de l'artère profonde de la cuisse.

– Elle se dirige médialement et en arrière en passant entre les muscles ilio-psoas et pectiné. Puis, elle longe le bord inférieur du muscle obturateur externe, pour se terminer à la face profonde du muscle carré fémoral en deux branches :

→ l'une ascendante, pour la face postérieure de l'articulation coxo-fémorale ; elle s'anastomose avec les artères glutéale inférieure et circonflexe latérale de la cuisse ;

→ l'autre, descendante, participe à l'anastomose cruciforme.

– Elle donne :

→ un rameau acétabulaire inconstant ;

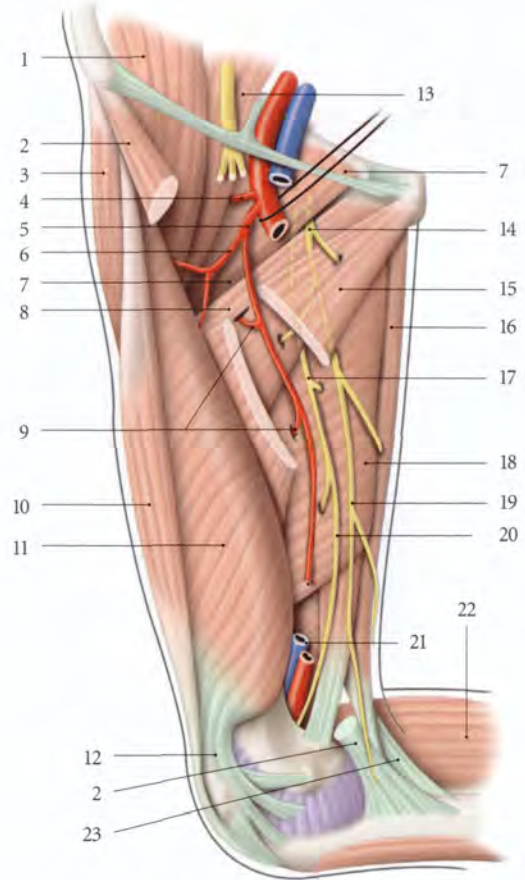


FIG. 17.9. Trajet de l'artère profonde de la cuisse (vue antéro-médiale de la cuisse, jambe fléchie)

- |   |                                   |
|---|-----------------------------------|
| 1. m. ilio-psoas                        | 12. patella                       |
| 2. m. sartorius                         | 13. n. fémoral                    |
| 3. m. tenseur du fascia lata            | 14. n. obturateur (branche ant.)  |
| 4. a. circonflexe médiale de la cuisse  | 15. m. long adducteur             |
| 5. a. profonde de la cuisse             | 16. m. gracile                    |
| 6. a. circonflexe latérale de la cuisse | 17. n. obturateur (branche post.) |
| 7. m. pectiné                           | 18. m. grand adducteur            |
| 8. m. court adducteur                   | 19. r. cutané                     |
| 9. aa. perforantes                      | 20. r. articulaire                |
| 10. m. droit fémoral                    | 21. a. et v. fémorales            |
| 11. m. vaste médial                     | 22. m. gastrocnémien              |
|   | 23. m. semi-tendineux             |

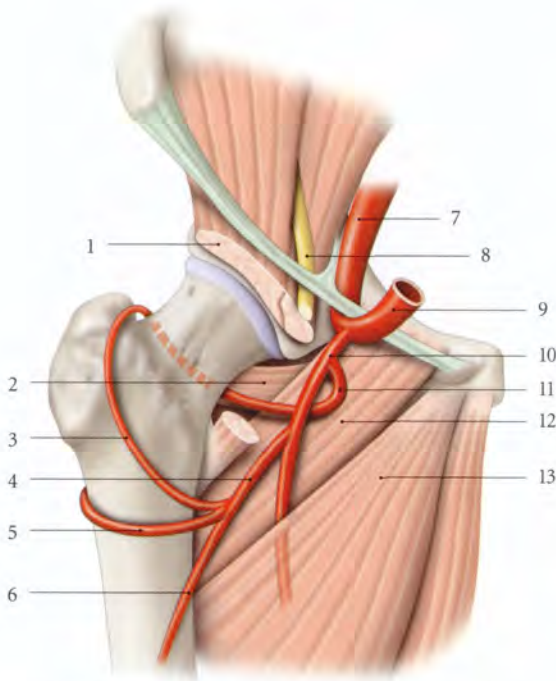
→ un rameau musculaire, pour les muscles adducteurs ;

→ un rameau anastomotique avec l'artère obturatrice.

##### • L'artère circonflexe latérale de la cuisse (fig. 17.11)

– Elle naît au-dessous de l'artère circonflexe médiale de la cuisse.

– Elle se dirige latéralement, croisant la face postérieure du muscle droit fémoral.



**FIG. 17.10.** Trajet de l'artère circonflexe médiale de la cuisse (vue antérieure)

- |   |   |
|---|---|
| 1. m. ilio-psoas                        | 8. n. fémoral                           |
| 2. m. obturateur ext.                   | 9. a. fémorale                          |
| 3. branche ascendante                   | 10. a. profonde de la cuisse            |
| 4. a. circonflexe latérale de la cuisse | 11. a. circonflexe médiale de la cuisse |
| 5. branche transversale                 | 12. m. pectiné                          |
| 6. branche descendante                  | 13. m. long adducteur                   |
| 7. a. iliaque ext.                      |   |

– Elle se divise en trois branches :

- une branche *ascendante*, s'anastomosant avec le rameau ascendant de l'artère circonflexe médiale de la cuisse;
- une branche *descendante* destinée au quadriceps fémoral;
- une branche *transverse* qui contourne le fémur et participe à l'anastomose cruciforme.

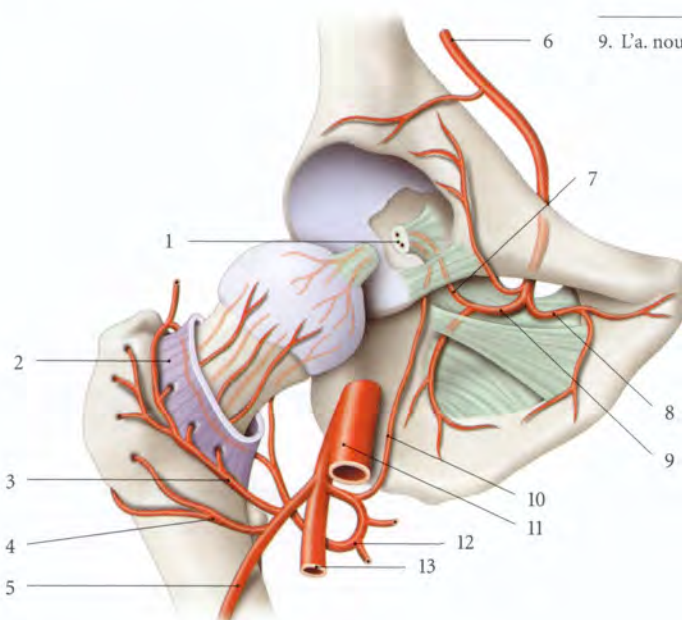
• **Les artères perforantes** (fig. 17.12)

Au nombre de trois, elles se dirigent latéralement et en arrière, perforant le muscle grand adducteur près de la ligne âpre.

- La 1<sup>re</sup> artère perforante passe entre les deux faisceaux du muscle court adducteur, avant de perforer le muscle grand adducteur.
- La 2<sup>e</sup> artère perforante<sup>9</sup> passe au-dessous du muscle court adducteur, avant de traverser le muscle grand adducteur.
- La 3<sup>e</sup> artère perforante correspond à la terminaison de l'artère profonde de la cuisse.

À la face postérieure du muscle grand adducteur, chaque artère perforante donne :

- des rameaux musculaires;
- deux rameaux ascendant et descendant qui s'anastomosent entre eux pour former l'*anastomose cruciforme*. Le rameau ascendant de la 1<sup>re</sup> artère perforante s'anastomose avec les artères glutéale inférieure, circonflexes médiale et latérale de la cuisse. Le rameau descendant de la 3<sup>e</sup> artère perforante s'anastomose avec l'artère poplitée.



9. L'a. nourricière du fémur peut naître de la 2<sup>e</sup> a. perforante.

**FIG. 17.11.** Artères de l'articulation coxo-fémorale

- |   |
|---|
| 1. lig. de la tête fémorale             |
| 2. capsule articulaire                  |
| 3. r. ascendant                         |
| 4. r. transverse                        |
| 5. r. descendant                        |
| 6. a. obturatrice                       |
| 7. r. acétabulaire                      |
| 8. branche ant.                         |
| 9. branche post.                        |
| 10. r. acétabulaire                     |
| 11. a. fémorale                         |
| 12. a. circonflexe médiale de la cuisse |
| 13. a. profonde de la cuisse            |

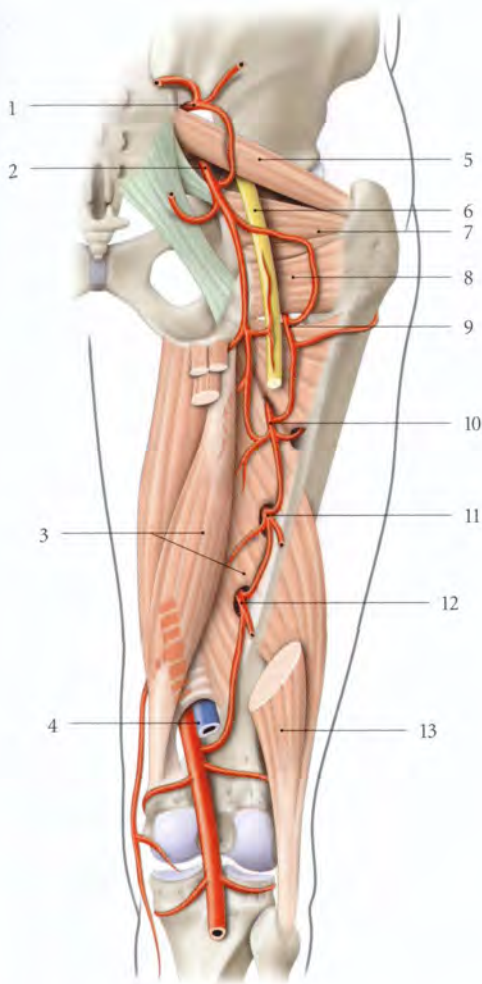


FIG. 17.12. Anastomose cruciforme (vue postérieure)

1. a. glutéale sup.
2. a. glutéale inf.
3. m. grand adducteur
4. a. et v. poplitées
5. m. piriforme
6. n. sciatique
7. mm. obturateur int. et jumeaux
8. m. carré fémoral
9. a. circonflexe médiale de la cuisse
10. 1<sup>re</sup> a. perforante
11. 2<sup>e</sup> a. perforante
12. terminaison de l'a. profonde de la cuisse (= 3<sup>e</sup> a. perforante)
13. m. biceps fémoral

## 5 | L'artère descendante du genou

Elle naît au-dessus du hiatus tendineux du grand adducteur et se divise rapidement en rameaux saphène et artéculaire.

a) Le *rameau saphène* accompagne le nerf saphène jusqu'au genou.

b) Le *rameau artéculaire* traverse le muscle vaste médial et participe au cercle artériel du genou.

## E | ANASTOMOSES

### 1 | Les anastomoses proximales

Elles relient l'artère fémorale à l'artère iliaque interne homolatérale ou à l'artère fémorale controlatérale.

### 2 | Les anastomoses moyenne et distales

a) Dans la *loge fémorale antérieure*, elles comprennent les anastomoses entre l'artère descendante du genou et le réseau périarticulaire du genou.

b) *Les anastomoses musculaires*

En cas d'interruption du flux artériel dans l'artère fémorale, ces anastomoses musculaires peuvent être capables d'assurer une circulation de dérivation efficace évitant l'ischémie.

c) Dans la *loge fémorale postérieure*

L'*anastomose cruciforme* relie l'artère fémorale profonde aux artères obturatrice, glutéale inférieure et poplitée. L'artère profonde de la cuisse est donc non seulement la véritable « artère nourricière » de la cuisse, mais encore une artère à grande valeur anastomotique. Le tronç de l'artère fémorale n'est qu'une simple « artère de passage » ne donnant que peu de branches à la cuisse.

Cela explique l'importance de la revascularisation de l'artère profonde de la cuisse dans la chirurgie artérielle restauratrice du membre inférieur.

## F | VARIATIONS

### 1 | L'artère profonde de la cuisse

a) *Origine haute*

Elle naît au-dessus du ligament inguinal, de l'artère iliaque externe (moins de 1 %).

b) *Origine basse*

Elle naît à la partie distale du trigone fémoral.

## 2 | L'artère fémorale

### a) L'absence d'artère fémorale

Elle est rare. L'artère glutéale inférieure est alors prédominante et de gros calibre. Dans ces cas, l'artère profonde de la cuisse se termine le plus souvent à mi-cuisse (moins de 0,1 %).

### b) L'artère fémorale superficielle<sup>10</sup>

Elle longe la grande veine saphène (moins de 0,1 %).

## 3 | Les artères circonflexes médiale et latérale de la cuisse

Elles peuvent naître directement de l'artère fémorale (fig. 17.13).

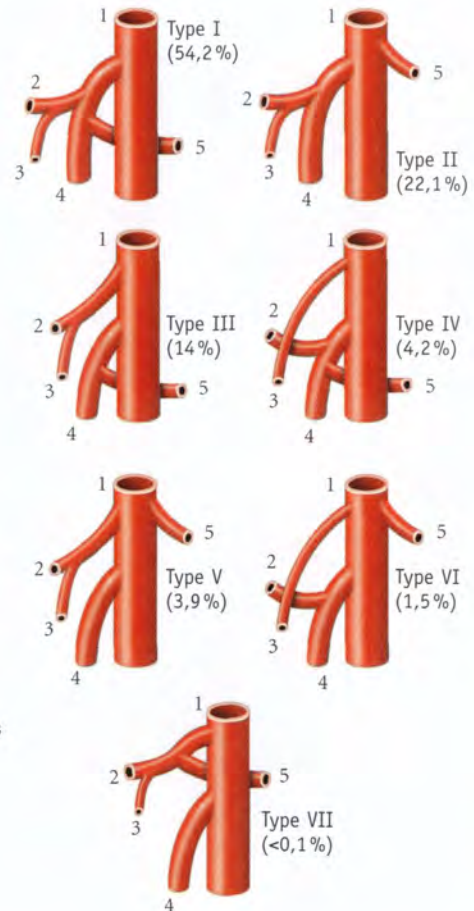


FIG. 17.13. Variations d'origine des artères circonflexes de la cuisse (d'après G.D. Williams et coll.)

1. a. fémorale
2. a. circonflexe latérale de la cuisse
3. r. descendant
4. a. profonde de la cuisse
5. a. circonflexe médiale de la cuisse

10. Ou a. saphène.

## 17.3 ARTÈRE POPLITÉE

L'artère poplitée est l'artère principale du genou. Son calibre est de 7 mm environ.

Le « pouls poplité » est perçu avec netteté, au centre de la fosse poplitée.

### A | ANATOMIE DE SURFACE

La projection cutanée de l'artère poplitée correspond au grand axe du losange musculaire qui limite la fosse poplitée (fig. 17.14).

La ligne repère chirurgicale de l'artère poplitée est une ligne de 10 cm, perpendiculaire à la ligne bicondylienne.

Deux tiers de cette ligne repère sont au-dessus du pli de flexion postérieur du genou.

### B | TRAJET

#### 1 | Origine

Elle naît au niveau du *hiatus tendineux* du muscle grand adducteur au-dessus de l'épicondyle médial du fémur, en prolongeant l'artère fémorale.

#### 2 | Direction

Elle descend d'abord latéralement et obliquement, puis verticalement, suivant l'axe médian de la fosse poplitée.

#### 3 | Terminaison

Elle se termine au niveau de l'*arcade tendineuse* du muscle soléaire où elle se divise en artères tibiale antérieure et tibiale postérieure.

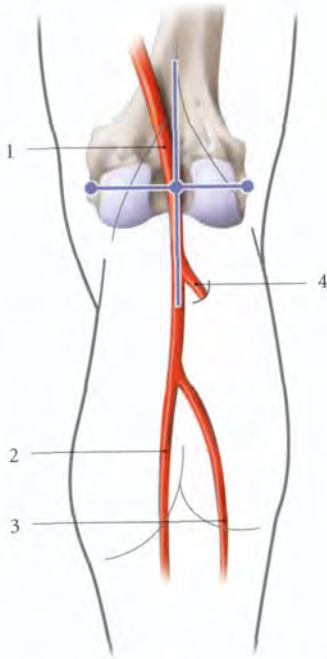


FIG. 17.14. Direction et repère de l'artère poplitée

- |                     |                    |
|---------------------|--------------------|
| 1. a. poplitée      | 3. a. fibulaire    |
| 2. a. tibiale post. | 4. a. tibiale ant. |

## C | RAPPORTS

### 1 | Rapports pariétaux (fig. 17.15)

**a) En avant**, elle repose successivement sur la surface poplitée, sur le ligament poplité oblique et sur le muscle poplité.

**b) En arrière**, elle est recouverte de haut en bas par le muscle semi-membraneux et le fascia poplité.

**c) Médialement**, elle répond au muscle semi-membraneux en haut, et au chef médial du muscle gastrocnémien en bas.

**d) Latéralement**, elle répond au muscle biceps fémoral en haut, et au chef latéral du muscle gastrocnémien et au muscle plantaire en bas.

### 2 | Rapports vasculo-nerveux

**a) La veine poplitée** qui lui adhère fortement, est située le long de son bord postéro-latéral, dans la gaine poplitée.

**b) Le nerf tibial** longe le bord postéro-latéral de la veine poplitée.

**c) Les nœuds lymphatiques poplités profonds** côtoient l'artère.

**d) Le nerf fibulaire commun**, appliqué contre le tendon du biceps fémoral, diverge latéralement de l'artère poplitée.

**e) Le nerf cutané sural médial et la petite veine saphène** reposent sur le fascia poplité.

## D | BRANCHES COLLATÉRALES (fig. 17.16)

**1 | Les branches cutanées** sont destinées aux téguments de la région du genou.

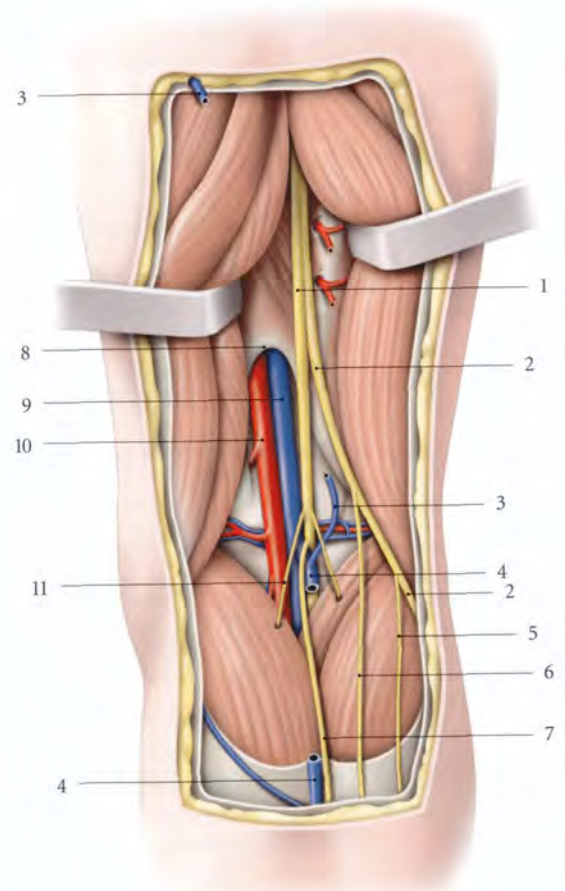


FIG. 17.15. Fosse poplitée droite

- |                                  |                                    |
|----------------------------------|------------------------------------|
| 1. n. tibial                     | 7. n. cutané sural médial          |
| 2. n. fibulaire commun           | 8. hiatus tendineux de l'adducteur |
| 3. v. anastomotique intersaphène | 9. v. poplitée                     |
| 4. petite v. saphène             | 10. a. poplitée                    |
| 5. n. cutané sural latéral       | 11. r. musculaire                  |
| 6. r. communicant fibulaire      |                                    |

## 2 | L'artère supéro-latérale du genou<sup>11</sup>

a) Elle naît au-dessus du bord supérieur du condyle latéral du fémur.

b) Elle se termine en :

- un rameau musculaire pour les muscles vaste latéral et vaste intermédiaire;
- un rameau artériel destiné au réseau artériel du genou.

## 3 | L'artère supéro-médiale du genou<sup>12</sup>

a) Elle naît au-dessus du condyle médial du fémur.

b) Elle se termine en :

- un rameau musculaire pour le muscle vaste médial;
- un rameau artériel destiné au réseau artériel du genou.

## 4 | L'artère moyenne du genou

a) Elle naît de la face antérieure de l'artère poplitée.

b) Elle gagne la fosse intercondyloire et irrigue notamment les ligaments croisés.

## 5 | L'artère inféro-latérale du genou<sup>13</sup>

a) Elle naît au niveau de l'interligne articulaire fémoro-tibial.

b) Elle contourne le condyle tibial latéral en passant sous le ligament collatéral latéral du genou.

c) Elle se distribue au chef latéral du muscle gastrocnémien, au muscle poplité et à l'articulation tibio-fibulaire supérieure.

## 6 | L'artère inféro-médiale du genou<sup>14</sup>

a) Elle naît au niveau de l'interligne articulaire fémoro-tibial.

b) Elle contourne le condyle tibial médial sous le ligament collatéral médial du genou.

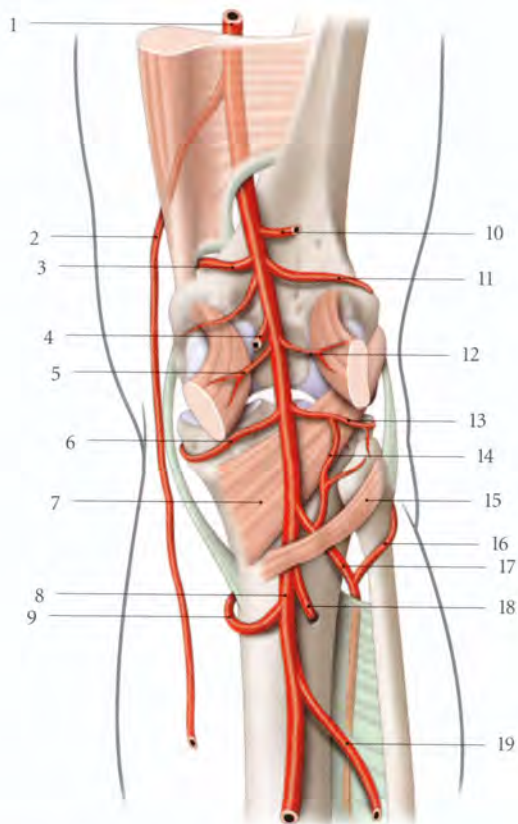


FIG. 17.16. Artère poplitée : branches collatérales (vue postérieure)

- |                                  |                                      |
|----------------------------------|--------------------------------------|
| 1. a. fémorale                   | 11. a. supéro-latérale du genou      |
| 2. a. descendante du genou       | 12. a. surale latérale               |
| 3. a. supéro-médiale du genou    | 13. a. inféro-latérale du genou      |
| 4. a. moyenne du genou           | 14. a. récurrente tibiale post.      |
| 5. a. surale médiale             | 15. arcade tendineuse du m. soléaire |
| 6. a. inféro-médiale du genou    | 16. r. circonflexe de la fibula      |
| 7. m. poplité                    | 17. a. tibiale ant.                  |
| 8. a. tibiale post.              | 18. a. nourricière du tibia          |
| 9. a. récurrente tibiale médiale | 19. a. fibulaire                     |
| 10. a. du m. biceps fémoral      |                                      |

c) Elle se distribue au chef médial du muscle gastrocnémien, au muscle poplité et à l'extrémité supérieure du tibia.

## 7 | Les artères surales<sup>15</sup>

Elles naissent au-dessus de l'interligne articulaire et sont destinées aux chefs latéral et médial du muscle gastrocnémien.

11. Syn. : a. proximo-latérale du genou.

12. Syn. : a. proximo-médiale du genou.

13. Syn. : a. disto-latérale du genou.

14. Syn. : a. disto-médiale du genou.

15. Ancien. : aa. jumelles.

Le rôle de ces artères explique la douleur du mollet observée, à la marche, chez les artéritiques : phénomènes ischémiques au niveau du muscle gastrocnémien par diminution du flux artériel dans les artères surales.

## 8 | Les artères musculaires

Elles sont destinées aux muscles biceps fémoraux, semi-tendineux, semi-membraneux et poplité.

## E | RÉSEAU ANASTOMOTIQUE DU GENOU

(fig. 17.17)

Il comprend un réseau profond, artériel et un réseau superficiel, patellaire.

### 1 | Le réseau artériel

Situé près des surfaces articulaires, il vascularise les os et les articulations. Il est constitué par des rameaux venus :

- de l'artère descendante du genou, branche de l'artère fémorale ;
- des artères supérieures et inférieures du genou, branches de l'artère poplitée ;
- des artères récurrente tibiale antérieure, récurrente fibulaire antérieure, récurrente tibiale postérieure et du rameau circonflexe de la fibula ; toutes branches de l'artère tibiale antérieure ;
- de l'artère récurrente tibiale interne, branche de l'artère tibiale postérieure.

### 2 | Le réseau patellaire

Situé sous la peau, il entoure la patella et le ligament patellaire. Il est constitué par :

- des rameaux des artères supérieures du genou ;
- des rameaux des artères inférieures du genou s'unissant en avant pour réaliser un cercle artériel autour du ligament patellaire.

**3 |** En fait le réseau anastomotique du genou n'a que peu d'efficacité fonctionnelle. En effet, les artères qui le constituent sont grêles et peu dilatables car cheminant au sein de tissus fibreux. L'artère poplitée est donc une artère « dangereuse » dont la thrombose aiguë ou la ligature peuvent entraîner une ischémie sévère dans le territoire sous-jacent.

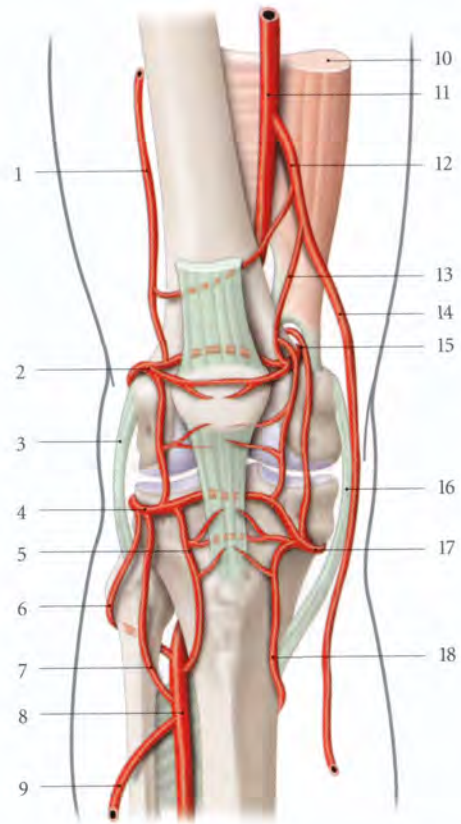


FIG. 17.17. Réseau anastomotique du genou (vue antérieure)

- |  |                                   |
|--|-----------------------------------|
| 1. branche descendante de l'a. circonflexe latérale de la cuisse | 9. a. des mm. fibulaires          |
| 2. a. supéro-latérale du genou                                   | 10. m. grand adducteur            |
| 3. lig. latéral  | 11. a. fémorale                   |
| 4. a. inféro-latérale du genou                                   | 12. a. descendante du genou       |
| 5. a. récurrente tibiale ant.                                    | 13. r. artriculaire               |
| 6. a. circonflexe de la fibula                                   | 14. r. saphène                    |
| 7. a. récurrente fibulaire ant.                                  | 15. a. supéro-médiale du genou    |
| 8. a. tibiale ant.   | 16. lig. médial                   |
|  | 17. a. inféro-médiale du genou    |
|  | 18. a. récurrente tibiale médiale |

## F | VARIATIONS (fig. 17.18)

**1 | L'artère poplitée** peut se bifurquer précocement, au bord supérieur du muscle poplité (5 %). Les artères distales du genou peuvent alors naître directement des branches de division tibiales antérieure et postérieure.

**2 | L'artère poplitée** peut se terminer en trois branches équivalentes, tibiale antérieure, tibiale postérieure et fibulaire (4 %).

**3 | Le réseau artériel du genou peut être incomplet ou absent.**

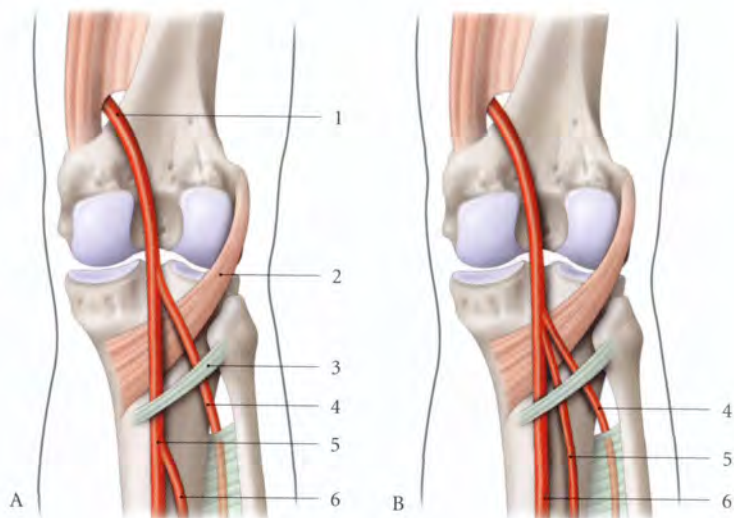


FIG. 17.18. Variations de l'artère poplitée

- A. division haute  
B. trifurcation

1. a. poplitée  
2. m. poplité  
3. arcade tendineuse du soléaire  
4. a. tibiale ant.  
5. a. tibiale post.  
6. a. fibulaire

## 17.4 ARTÈRE TIBIALE ANTÉRIEURE

L'artère tibiale antérieure est l'artère principale de la région antérieure de la jambe.

### A | ANATOMIE DE SURFACE

La projection cutanée de l'artère tibiale antérieure correspond à une ligne unissant :

- la dépression infracondyloire latérale du tibia, située sous le tubercule infracondyloire<sup>16</sup> ;
- le milieu de l'espace intermalléolaire (fig. 17.19).

### B | TRAJET

#### 1 | Origine

Elle naît au niveau de l'arcade tendineuse du muscle soléaire, de la division de l'artère poplitée.

#### 2 | Direction

a) *Dans la région postérieure de la jambe*, elle se dirige en bas et en avant, sur 2 cm environ, avant de traverser l'espace interosseux.

b) *Dans la région antérieure de la jambe*, elle descend verticalement jusqu'au niveau du rétinaculum des muscles extenseurs des orteils sous lequel elle s'engage.

#### 3 | Terminaison

Elle devient *artère dorsale du pied*, au niveau de l'interligne talo-crural.



FIG. 17.19. Trajet de l'artère tibiale antérieure

16. Ancien. : tubercule de Gerdy.

### C | RAPPORTS (fig. 17.20)

Le muscle satellite de l'artère tibiale antérieure est le muscle tibial antérieur.

L'artère est accompagnée de ses deux veines anastomosées en échelle.

#### 1 | Dans la région postérieure de la jambe

a) Elle est recouverte par le chef fibulaire du muscle soléaire et par le chef latéral du muscle gastrocnémien.

b) Le nerf tibial la croise, en arrière.

c) Elle quitte cette région en passant au-dessus du bord supérieur de la membrane interosseuse crurale.

#### 2 | Dans la région antérieure de la jambe (fig. 17.21)

a) L'artère profondément située répond :

- en arrière, successivement à la membrane interosseuse et au tibia ;
- médialement, au muscle tibial antérieur ;

- latéralement, successivement aux muscles long extenseur des orteils et long extenseur de l'hallux ;
- en avant, elle est recouverte :
  - en haut, par les muscles long extenseur des orteils et tibial antérieur qui s'adosent,
  - en bas, par le muscle long extenseur de l'hallux.

b) Le nerf fibulaire profond situé d'abord sur le côté latéral de l'artère, la surcroise et devient médial.

#### 3 | À la cheville

L'artère tibiale antérieure et le nerf fibulaire commun passent sous le rétinaculum des muscles extenseurs, entre les tendons des muscles longs extenseurs des orteils et de l'hallux.

### D | BRANCHES COLLATÉRALES

#### 1 | L'artère récurrente tibiale postérieure (fig. 17.22)

- Inconstante, elle naît près de l'origine de l'artère tibiale antérieure.

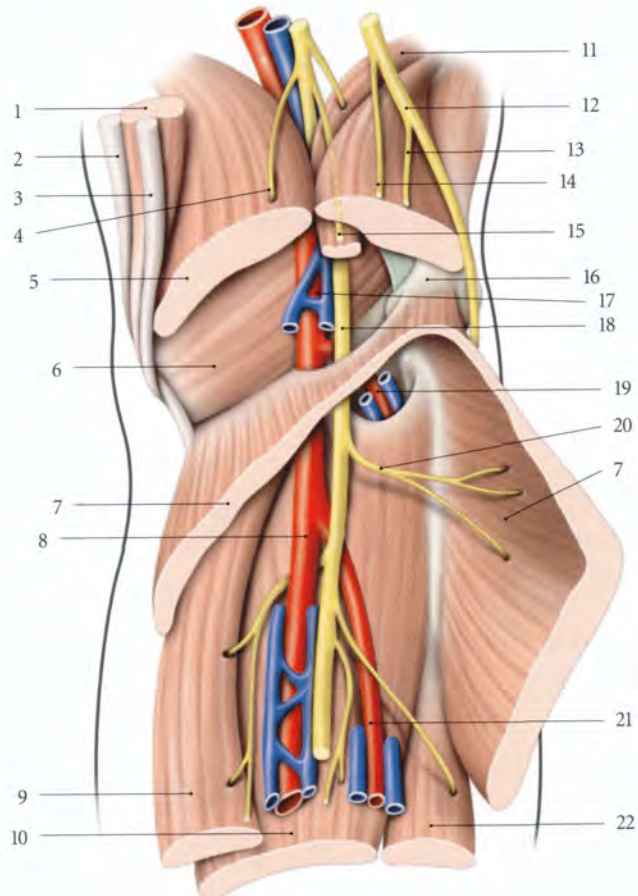


FIG. 17.20. Région postérieure profonde de la jambe

1. m. semi-membraneux
2. m. gracile
3. m. semi-tendineux
4. n. cutané sural médial
5. m. gastrocnémien (chef médial)
6. m. poplité
7. m. soléaire
8. a. tibiale post.
9. m. long fléchisseur des orteils
10. m. tibial post.
11. m. plantaire
12. n. fibulaire commun
13. n. cutané sural latéral
14. r. communicant fibulaire
15. m. plantaire et n. soléaire sup.
16. tête de la fibula
17. a. et v. poplitées
18. n. tibial
19. a. et vv. tibiales ant.
20. n. inf. du m. soléaire
21. a. et vv. fibulaires
22. m. long fléchisseur de l'hallux

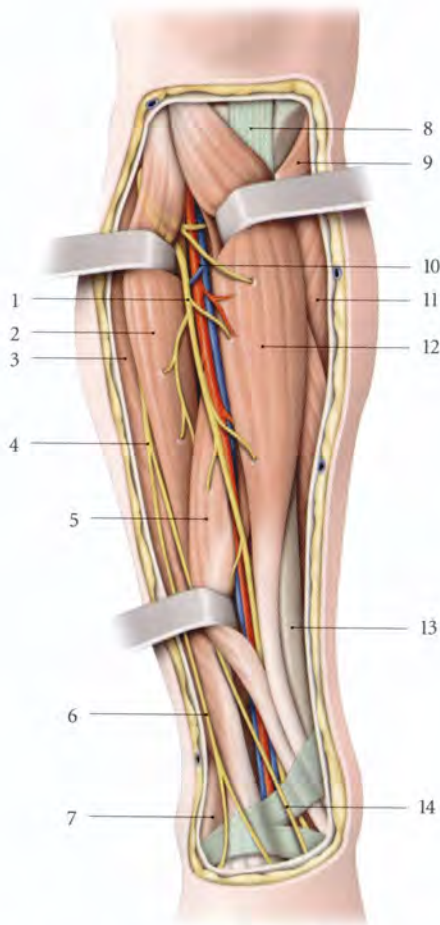


FIG. 17.21. Région antérieure de la jambe droite

- |                                   |                             |
|-----------------------------------|-----------------------------|
| 1. n. fibulaire profond           | 8. lig. patellaire          |
| 2. m. long extenseur des orteils  | 9. m. sartorius             |
| 3. m. long fibulaire              | 10. a. et v. tibiales ant.  |
| 4. n. fibulaire superficiel       | 11. m. gastrocnémien        |
| 5. m. long extenseur de l'hallux  | 12. m. tibial ant.          |
| 6. n. cutané dorsal intermédiaire | 13. tibia                   |
| 7. malléole latérale              | 14. n. cutané dorsal médial |

- Elle chemine latéralement en haut.
- Elle irrigue le muscle poplité, l'articulation tibio-fibulaire proximale et participe au réseau artériel du genou.

## 2 | L'artère circonflexe de la fibula<sup>17</sup>

- Inconstante, elle naît de l'artère tibiale antérieure juste avant qu'elle ne s'engage dans l'espace interosseux.
- Elle se dirige latéralement en haut, contourne le col de la fibula et participe au réseau artériel du genou.

17. Ancien. : a. récurrente péronière postérieure.

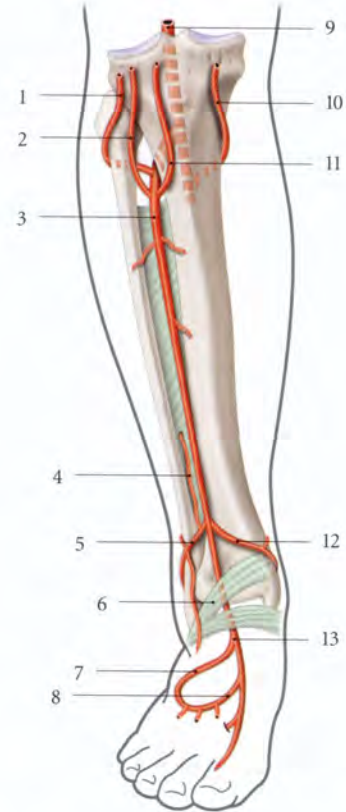


FIG. 17.22. Artère tibiale antérieure : branches collatérales

- |                                   |                                   |
|-----------------------------------|-----------------------------------|
| 1. a. circonflexe de la fibula    | 8. a. arquée                      |
| 2. a. récurrente fibulaire ant.   | 9. a. poplitée                    |
| 3. a. tibiale ant.                | 10. a. récurrente tibiale médiale |
| 4. r. perforant de l'a. fibulaire | 11. a. récurrente tibiale ant.    |
| 5. a. malléolaire antéro-latérale | 12. a. malléolaire antéro-médiale |
| 6. rétinaculum des extenseurs     | 13. a. dorsale du pied            |
| 7. a. tarsienne latérale          |                                   |

## 3 | L'artère récurrente tibiale antérieure

- Elle naît de l'artère tibiale antérieure dès qu'elle a traversé l'espace interosseux.
- Elle se dirige en haut vers le condyle latéral du tibia.
- Elle irrigue l'articulation tibio-fibulaire proximale et les muscles tibial antérieur et long extenseur des orteils.
- Elle participe au réseau artériel du genou.

## 4 | L'artère récurrente fibulaire antérieure

- Inconstante, elle naît presque au même niveau que l'artère récurrente tibiale antérieure.
- Elle se dirige latéralement en haut, traverse le septum intermusculaire antérieur et irrigue les muscles fibulaires.

### 5 | Les branches musculaires

Elles sont destinées aux muscles de la région antérieure de la jambe et aux muscles fibulaires<sup>18</sup>.

### 6 | Les artères malléolaires antéro-latérale et antéro-médiale

- Elles naissent au-dessus du rétinaculum des extenseurs.
- Elles descendent vers la malléole correspondante en dessous des muscles.
- Elles irriguent l'articulation talo-crurale et les téguments voisins.

## E | ANASTOMOSES

### 1 | Au niveau du segment proximal de la jambe

L'artère tibiale antérieure participe à la constitution du réseau artériel du genou.

### 2 | Au niveau du segment distal de la jambe

L'artère tibiale antérieure participe à la constitution des réseaux malléolaires latéral et médial. Ces rameaux sont

18. L'artère des muscles fibulaires traverse le septum intermusculaire crural antérieur, au même point que le nerf fibulaire profond, pour atteindre la région latérale de la jambe. Elle peut naître aussi de l'artère récurrente tibiale antérieure ou de l'artère récurrente fibulaire antérieure.

anastomosés avec les artères du pied et le rameau perforant antérieur de l'artère fibulaire.

## F | VARIATIONS (fig. 17.23)

L'artère tibiale antérieure peut naître :

- soit au-dessus du bord supérieur du muscle poplité. Dans ce cas, elle s'engage en avant du muscle poplité et peut donner naissance à l'artère fibulaire (1%);
- soit d'une trifurcation de l'artère poplitée (4%).

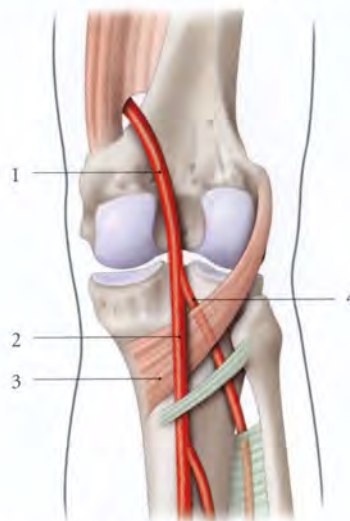


FIG. 17.23. Variation d'origine de l'artère tibiale antérieure

- |                     |                    |
|---------------------|--------------------|
| 1. a. poplitée      | 3. m. poplité      |
| 2. a. tibiale post. | 4. a. tibiale ant. |

## 17.5 ARTÈRE TIBIALE POSTÉRIEURE

L'artère tibiale postérieure est l'artère principale de la région postérieure de la jambe.

Elle peut être utilisée comme voie d'accès artérielle, en vue d'hémodialyse, lors de la pratique des shunts tibio-saphènes (le « retour veineux » s'effectuant par la grande veine saphène).

## A | ANATOMIE DE SURFACE

La projection cutanée de l'artère tibiale postérieure correspond à une ligne unissant :

- le centre de la fosse poplitée;
- le sillon malléolaire du tibia.

## B | TRAJET

### 1 | Origine

Elle naît au niveau de l'arcade tendineuse du soléaire, de la division de l'artère poplitée.

### 2 | Direction

- Dans la région postérieure de la jambe, elle descend verticalement, puis médialement.
- Puis elle parcourt le sillon malléolaire médial et se dirige en avant.

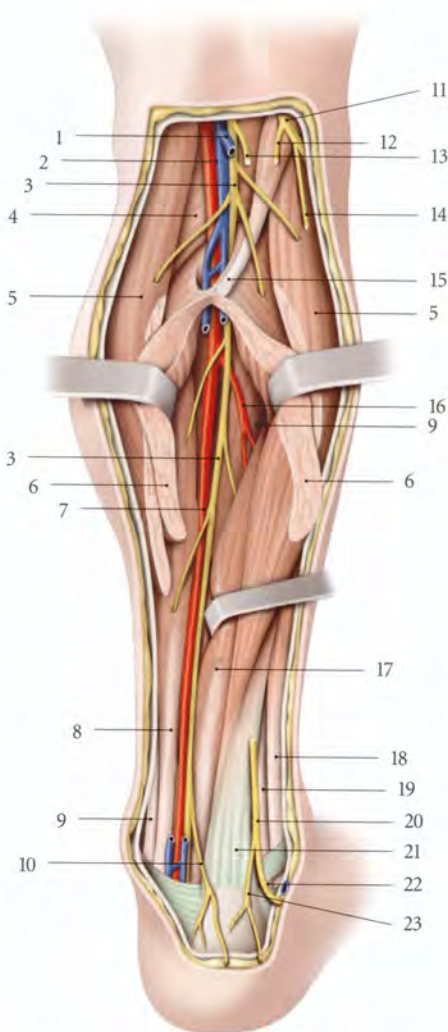
### 3 | Terminaison

Elle se termine dans la région inframalléolaire médiale; elle se divise en artères plantaires médiale et latérale.

**C | RAPPORTS** (fig. 17.24)

Le muscle satellite de l'artère tibiale postérieure est le *muscle long fléchisseur des orteils* qui la côtoie médialement.

L'artère est accompagnée de ses deux veines anastomosées en échelle.



**FIG. 17.24. Région postérieure de la jambe droite**

- |                                    |                                      |
|------------------------------------|--------------------------------------|
| 1. petite v. saphène               | 13. n. cutané sural médial           |
| 2. a. et v. poplitées              | 14. n. cutané sural latéral          |
| 3. n. tibial                       | 15. m. plantaire                     |
| 4. m. poplité                      | 16. a. fibulaire                     |
| 5. m. gastrocnémien sectionné      | 17. m. long fléchisseur de l'hallux  |
| 6. m. soléaire sectionné           | 18. m. long fibulaire                |
| 7. a. tibiale post.                | 19. m. court fibulaire               |
| 8. m. long fléchisseur des orteils | 20. n. sural                         |
| 9. m. tibial post.                 | 21. tendon calcanéen                 |
| 10. r. calcanéen médial            | 22. r. cutané dorsal latéral du pied |
| 11. n. fibulaire commun            | 23. r. calcanéen latéral             |
| 12. r. communicant fibulaire       |                                      |

**1 | Dans la région postérieure de la jambe**

**a) En avant**, elle repose successivement sur les muscles tibial postérieur et long fléchisseur des orteils.

**b) En arrière**, elle est recouverte :

- dans ses deux tiers supérieurs, par le muscle soléaire ;

L'aponévrose du muscle soléaire constitue un repère de l'abord de l'artère tibiale postérieure.

- dans son tiers inférieur, par le fascia crural et la peau.

**c) Latéralement**, elle répond au muscle long fléchisseur de l'hallux et au nerf tibial postérieur.

**d) Médialement**, elle reprend au muscle long fléchisseur des orteils.

**2 | Dans le sillon malléolaire médial**

(fig. 17.25)

**a) Elle est située** entre :

- le tendon du muscle long fléchisseur des orteils, en avant ;
- le nerf tibial postérieur, en arrière ; le tendon du muscle long fléchisseur de l'hallux étant plus postéro-latéral.

**b) Elle est recouverte** par le rétinaculum des fléchisseurs.

**c) Sa perception** à la palpation sous les téguments, en arrière et au-dessous de la malléole médiale, constitue le pouls tibial postérieur.

**D | BRANCHES COLLATÉRALES****1 | L'artère fibulaire** (fig. 17.26)

C'est la plus volumineuse branche collatérale.

**a) Origine**

Elle naît à 3 cm au-dessous du bord inférieur du muscle poplité.

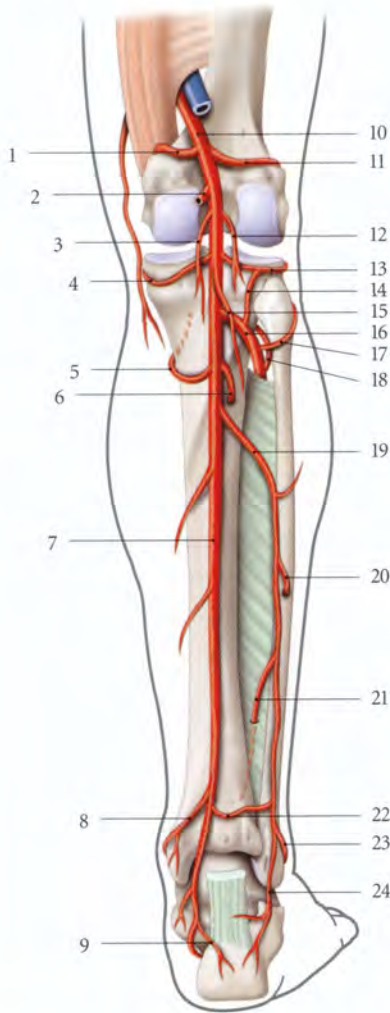
**b) Trajet et rapports**

Elle descend d'abord latéralement, puis verticalement le long de la fibula.

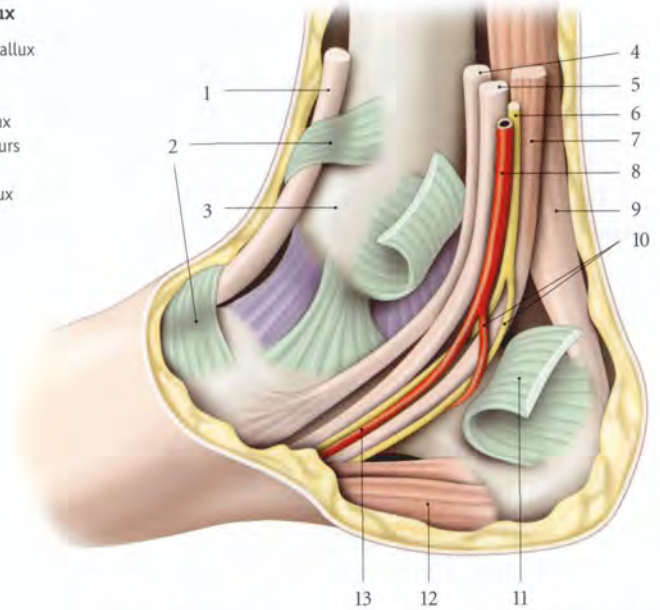
- Elle repose d'abord sur le muscle tibial postérieur, puis elle s'engage sous le muscle long fléchisseur de

**FIG. 17.25. Sillons malléolaire et inframalléolaire médiaux**

- |  |                                    |
|--|------------------------------------|
| 1. m. tibial ant.                          | 7. m. long fléchisseur de l'hallux |
| 2. rétinaculum sup. et inf. des extenseurs | 8. a. tibiale post.                |
| 3. malléole médiale                        | 9. tendon calcanéen                |
| 4. m. tibial post.                         | 10. a. et n. plantaires latéraux   |
| 5. m. long fléchisseur des orteils         | 11. rétinaculum des fléchisseurs   |
| 6. n. tibial                               | 12. m. abducteur de l'hallux       |
|  | 13. a. et n. plantaires médiaux    |


**FIG. 17.26. Artère tibiale postérieure : branches collatérales**

- |                                   |                                     |
|-----------------------------------|-------------------------------------|
| 1. a. supéro-médiale du genou     | 13. a. inféro-latérale du genou     |
| 2. a. moyenne du genou            | 14. a. récurrente tibiale post.     |
| 3. a. surale médiale              | 15. a. du soléaire                  |
| 4. a. inféro-médiale du genou     | 16. a. tibiale ant.                 |
| 5. a. récurrente tibiale médiale  | 17. a. circonflexe de la fibula     |
| 6. a. nourricière du tibia        | 18. a. récurrente tibiale ant.      |
| 7. a. tibiale post.               | 19. a. fibulaire                    |
| 8. a. malléolaire postéro-médiale | 20. a. nourricière de la fibula     |
| 9. rr. calcanéens médiaux         | 21. r. perforant                    |
| 10. a. poplitée                   | 22. r. communicant                  |
| 11. a. supéro-latérale du genou   | 23. a. malléolaire postéro-latérale |
| 12. a. surale latérale            | 24. r. calcanéen latéral            |



l'hallux. Elle chemine contre la face postérieure de la membrane interosseuse crurale, puis celle de la syndesmose tibio-fibulaire.

- Dans son trajet elle est accompagnée par les deux veines fibulaires. Le nerf tibial croise en arrière son origine puis chemine médialement et à distance.

#### c) Terminaison

Elle se divise en rameaux calcanéens latéraux destinés au réseau calcanéen et aux téguments du talon.

#### d) Branches collatérales

L'artère fibulaire donne :

- des rameaux musculaires ;
- l'artère nourricière de la fibula ;
- le rameau perforant. Il traverse la membrane interosseuse crurale au niveau de son quart inférieur pour descendre contre sa face antérieure. Il s'anastomose avec l'artère malléolaire antéro-latérale ;
- le rameau communicant. Transversal, il s'unit avec son homologue tibial ;
- l'artère malléolaire postéro-latérale qui s'unit à l'artère malléolaire antéro-latérale.

## 2 | L'artère nourricière du tibia

Elle naît près de son origine et gagne le foramen nourricier.

## 3 | L'artère récurrente tibiale médiale

Grêle, elle monte médialement, contourne le bord médial du tibia pour rejoindre en avant le réseau artériel du genou.

**4 | L'artère malléolaire postéro-médiale**

Elle naît en arrière de la malléole médiale et se dirige médialement pour s'anastomoser avec l'artère malléolaire antéro-médiale, branche de l'artère tibiale antérieure.

**5 | Le rameau communicant**

Transversal, il s'unit avec son homologue fibulaire.

**6 | Rameaux calcanéens médiaux**

- Ils naissent juste avant la division de l'artère tibiale postérieure.
- Ils sont destinés au réseau calcanéen et aux téguments du talon.

**E | ANASTOMOSES**

**1 | Les anastomoses musculaires**, très nombreuses, siègent surtout au niveau du triceps sural.

**2 | L'anastomose supratarsienne** unit les rameaux communicants.

**3 | Le réseau calcanéen** est constitué des rameaux calcanéens latéraux et médiaux.

**4 | Le réseau malléolaire médial**

Il est formé par les artères malléolaire postéro-médiale, malléolaire antéro-médiale et tarsiennes médiales.

**5 | Le réseau malléolaire latéral**

Il est formé par les artères malléolaire postéro-latérale, malléolaire antéro-latérale et tarsienne latérale.

**6 |** L'anastomose entre le rameau perforant de l'artère fibulaire et l'artère malléolaire antéro-latérale.

**7 |** Ces anastomoses très riches expliquent la relative discrétion des signes fonctionnels observés chez les artéritiques tant que l'une des trois artères de la jambe demeure perméable. Malheureusement l'origine des trois artères est souvent intéressée par le processus athéromateux. Habituellement, le pontage d'une de ces artères sur la portion distale moins souvent atteinte suffit en général à assurer une revascularisation satisfaisante par le biais des systèmes anastomotiques.

**F | VARIATIONS**

- **Les artères tibiale antérieure, tibiale postérieure et fibulaire** peuvent naître de la trifurcation de l'artère poplitée (4 %).
- **L'artère tibiale postérieure** peut naître au niveau du bord supérieur du muscle poplité (5 %). Elle peut être absente dans la partie inférieure (5 %), l'artère fibulaire donne alors les artères plantaires.
- **Le rameau perforant de l'artère fibulaire** peut être volumineux et donner l'artère dorsale du pied (3 % des cas).
- **L'artère fibulaire** peut manquer (moins de 0,1 %).

**17.6 ARTÈRES DU PIED**

Le dos du pied est vascularisé par l'*artère dorsale du pied*. La plante du pied est irriguée par les *artères plantaires latérale et médiale*.

**A | ARTÈRE DORSALE DU PIED**<sup>19</sup>

L'artère dorsale du pied est la branche terminale de l'artère tibiale antérieure.

Bien perçue sous les téguments de la face dorsale du pied, au niveau du premier espace intermétatarsien, elle constitue l'artère du pouls pédieux. Comme l'artère radiale, elle permet aussi la prise directe des pressions artérielles. Elle peut être utilisée dans certains cas pour la réalisation de fistules artério-veineuses en vue d'hémodialyse (fistules entre cette artère dorsale du pied et la grande veine saphène).

19. Ancien. : a. pédieuse.

**1 | Anatomie de surface** (fig. 17.27)

La projection cutanée de l'artère dorsale du pied correspond à une ligne unissant :

- le milieu de l'espace intermalléolaire antérieur ;
- le premier espace interdigital.

**2 | Trajet-direction**

a) Elle naît au niveau du bord inférieur du rétinaculum des muscles extenseurs.

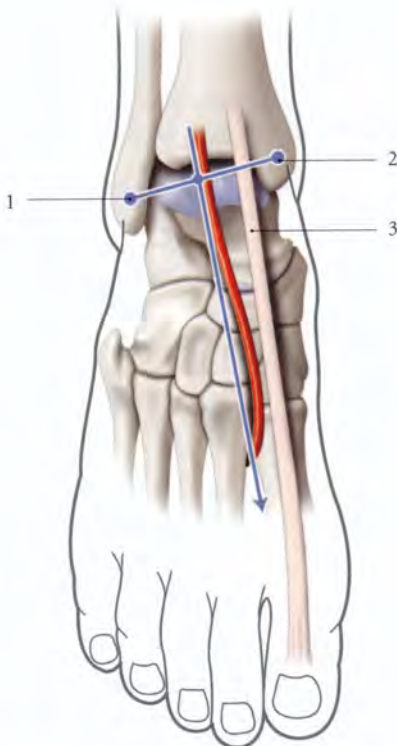
b) Elle se porte en avant, sur la face dorsale du pied, jusqu'à l'extrémité proximale du premier espace intermétatarsien où elle se divise.

c) Elle se termine en artère plantaire profonde et 1<sup>re</sup> artère métatarsienne dorsale.

**3 | Rapports** (fig. 17.28)

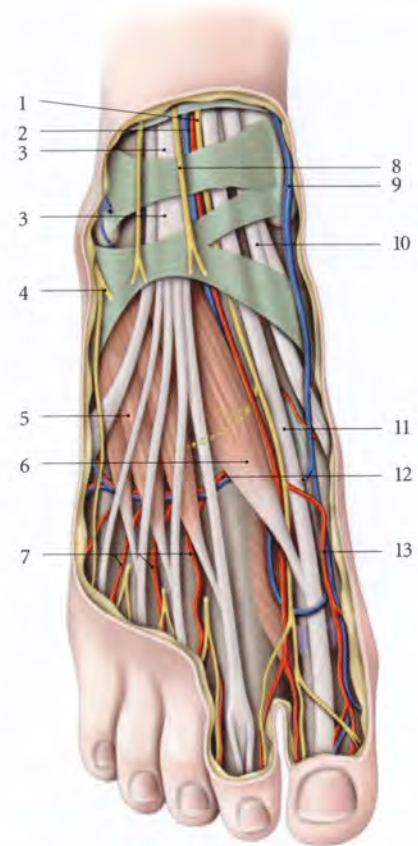
Le muscle satellite de l'artère dorsale du pied est le muscle long extenseur de l'hallux.

Il constitue un précieux repère pour l'abord de ce vaisseau.



**FIG. 17.27. Direction de l'artère dorsale du pied**

- 1. malléole latérale
- 2. malléole médiale
- 3. m. long extenseur de l'hallux



**FIG. 17.28. Dos du pied droit** (plan superficiel)

- 1. n. fibulaire profond
- 2. a. et v. dorsales du pied
- 3. m. long extenseur des orteils
- 4. n. cutané dorsal latéral
- 5. m. court extenseur des orteils
- 6. m. court extenseur de l'hallux
- 7. aa. métatarsiennes dorsales
- 8. n. cutané dorsal médial
- 9. grande v. saphène
- 10. m. tibial ant.
- 11. m. long extenseur de l'hallux
- 12. a. arquée du pied
- 13. a. digitale dorsale

**a) Rapports musculaires**

Elle repose sur les os du tarse et répond :

- latéralement, aux muscles extenseur des orteils et court extenseur de l'hallux ;
- médialement, au tendon du muscle long extenseur de l'hallux ;
- en avant, au fascia dorsal et à la peau. Au niveau de sa terminaison, elle répond au tendon du muscle court extenseur de l'hallux.

**b) Rapports vasculo-nerveux**

- Les deux veines dorsales du pied accompagnent l'artère.
- Le nerf fibulaire profond<sup>20</sup> longe médialement l'artère.

20. Ancien. : n. tibial antérieur.

#### 4 | Branches collatérales (fig. 17.29)

##### a) L'artère du sinus du tarse

- Elle naît près de l'origine de l'artère dorsale du pied.
- Elle se dirige latéralement et en arrière vers le sinus du tarse.

##### b) L'artère tarsienne latérale<sup>21</sup>

- Elle naît au niveau de l'os naviculaire.
- Elle se dirige latéralement et passe sous le muscle court extenseur des orteils<sup>22</sup> accompagnée du nerf de ce muscle.

##### c) Les artères tarsiennes médiales

- Au nombre de deux ou trois, elles naissent du bord médial de l'artère dorsale du pied et se dirigent

21. Ancien. : a. dorsale du tarse.

22. Elle peut donner l'a. du sinus du tarse.

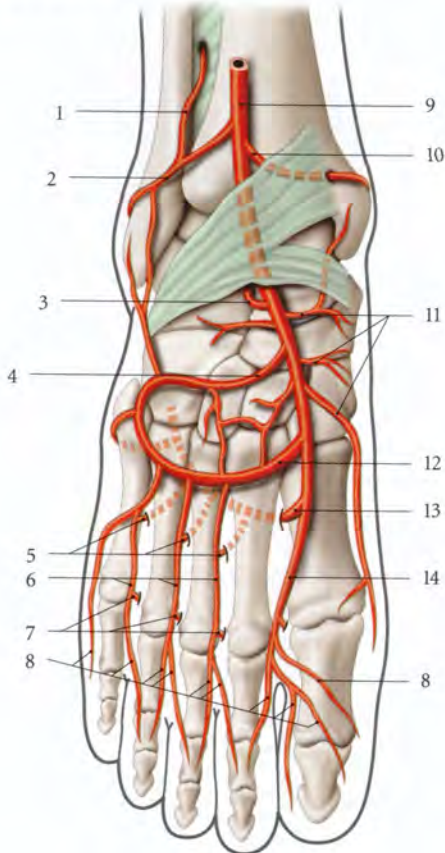


FIG. 17.29. Artère dorsale du pied : branches collatérales

- |                                   |  |
|-----------------------------------|--|
| 1. r. perforant de l'a. fibulaire | 8. aa. digitales dorsales                    |
| 2. a. malléolaire antéro-latérale | 9. a. tibiale ant.                           |
| 3. a. du sinus du tarse           | 10. a. malléolaire antéro-médiale            |
| 4. a. tarsienne latérale          | 11. aa. tarsiennes médiales                  |
| 5. aa. perforantes proximales     | 12. a. arquée                                |
| 6. aa. métatarsiennes dorsales    | 13. a. plantaire profonde                    |
| 7. aa. perforantes distales       | 14. 1 <sup>re</sup> a. métatarsienne dorsale |

médialement, en passant sous le tendon du muscle long extenseur de l'hallux.

- L'artère tarsienne médiale postérieure participe au réseau malléolaire médial.
- L'artère tarsienne médiale antérieure participe à la vascularisation de l'hallux.

##### d) L'artère arquée<sup>23</sup>

- Elle naît au niveau du cunéiforme médial.
- Elle chemine transversalement au-dessus de la base des métatarsiens, sous les tendons des muscles long et court extenseurs des orteils.
- Elle s'anastomose avec une branche de l'artère tarsienne latérale, pour constituer l'arcade dorsale du tarse.
- Elle donne les 2<sup>e</sup>, 3<sup>e</sup> et 4<sup>e</sup> artères métatarsiennes dorsales qui se divisent chacune, au niveau de la tête des métatarsiens, en deux artères digitales dorsales. Chaque artère métatarsienne dorsale donne deux artères perforantes proximale et distale. La 4<sup>e</sup> artère métatarsienne dorsale donne l'artère digitale dorsale latérale du doigt V.

#### 5 | Branches terminales

##### a) L'artère plantaire profonde

Elle traverse verticalement le premier espace interosseux au niveau des bases métatarsiennes pour s'anastomoser avec l'artère plantaire latérale.

##### b) La 1<sup>re</sup> artère métatarsienne dorsale<sup>24</sup>

- Elle chemine à la face dorsale du 1<sup>er</sup> muscle interosseux dorsal.
- Elle se divise au niveau de la première articulation métatarso-phalangienne en :
  - les artères digitales dorsales médiale et latérale de l'hallux ;
  - l'artère digitale dorsale médiale du doigt II.
- Elle donne la 1<sup>re</sup> artère perforante distale.

#### B | ARTÈRE PLANTAIRE LATÉRALE

L'artère plantaire latérale est la branche terminale latérale de l'artère tibiale postérieure.

#### 1 | Anatomie de surface (fig. 17.30)

La projection cutanée de l'artère plantaire latérale correspond à une ligne plantaire unissant :

23. Ancien. : a. dorsale du métatarse.

24. Ancien. : a. interosseuse dorsale.

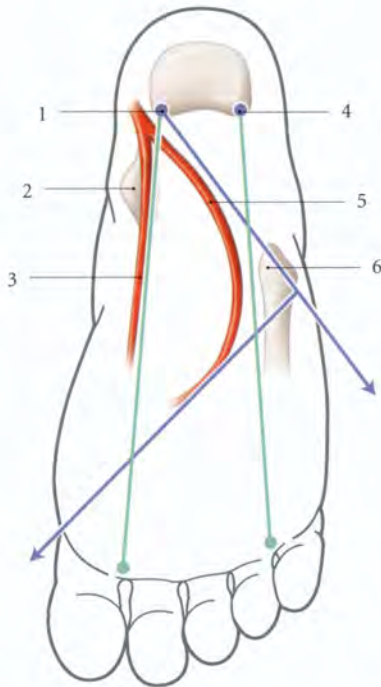


FIG. 17.30. Direction des artères plantaires (vue plantaire)

- |   |  |
|---|--|
| 1. processus médial de la tubérosité du calcanéus | 4. processus latéral de la tubérosité du calcanéus |
| 2. sustentaculum tali                             | 5. a. plantaire latérale                           |
| 3. a. plantaire médiale                           | 6. tubercule du métatarsien V                      |

- le processus médial de la tubérosité du calcanéus ;
- le quatrième espace interdigital.

## 2 | Trajet-direction

**a) Elle naît** dans la région inframalléolaire médiale.

**b) Elle se dirige** en avant et latéralement jusqu'à la partie moyenne du bord latéral du pied (portion oblique). Puis elle s'incurve et passe sous la base des métatarsiens (portion transversale ou *arcade plantaire profonde*).

**c) Elle se termine** à l'extrémité proximale du premier espace intermétatarsien en s'anastomosant avec l'*artère plantaire profonde*.

## 3 | Rappports (fig. 17.31)

Elle est accompagnée de deux veines plantaires latérales.

### a) La portion oblique de l'artère

Elle est située entre, en haut, le muscle carré plantaire, et en bas les muscles abducteur de l'hallux et court fléchisseur des orteils.

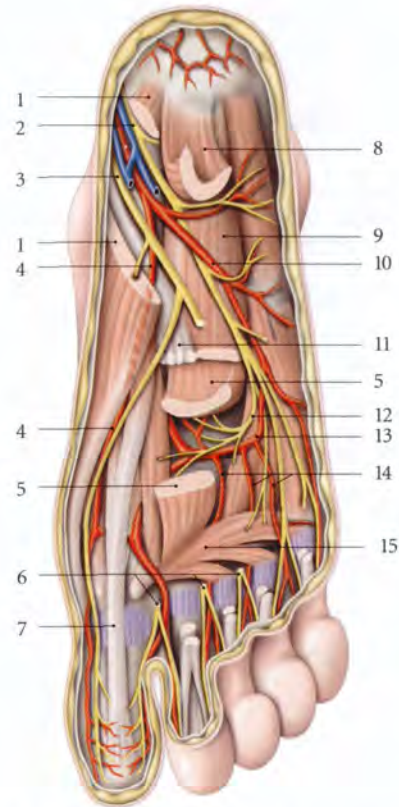


FIG. 17.31. Région plantaire droite (plan moyen : les muscles interosseux ne sont pas représentés)

- |  |  |
|--|--|
| 1. m. abducteur de l'hallux                | 9. m. carré plantaire                          |
| 2. n. plantaire latéral                    | 10. a. plantaire latérale                      |
| 3. n. plantaire médial                     | 11. m. long fléchisseur des orteils            |
| 4. a. plantaire médiale                    | 12. r. profond du n. plantaire latéral         |
| 5. m. adducteur de l'hallux (chef oblique) | 13. arcade plantaire                           |
| 6. nn. digitaux palmaires communs          | 14. aa. métatarsiennes plantaires              |
| 7. m. long fléchisseur de l'hallux         | 15. m. adducteur de l'hallux (chef transverse) |
| 8. m. court fléchisseur des orteils        |  |

### b) L'arcade plantaire profonde

Elle est appliquée contre la base des métatarsiens et sur la partie proximale des muscles interosseux.

Elle est recouverte par les muscles court fléchisseur des orteils et adducteur de l'hallux (chef oblique).

Le nerf plantaire latéral longe son bord médial.

## 4 | Branches collatérales

### a) Les artères métatarsiennes plantaires

- Au nombre de quatre, elles naissent de l'arcade plantaire<sup>25</sup>.

25. La 1<sup>re</sup> a. métatarsienne plantaire peut être une branche terminale de l'a. plantaire latérale.

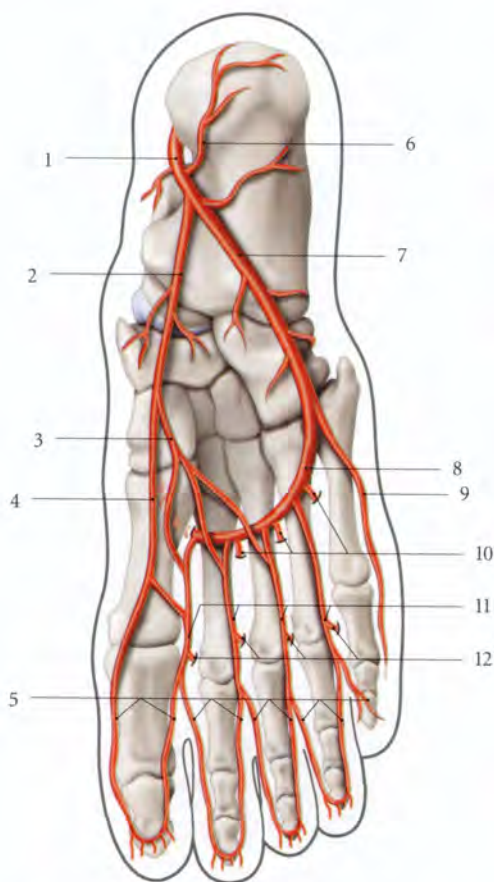


FIG. 17.32. Artères plantaires : branches collatérales

- |                             |                                     |
|-----------------------------|-------------------------------------|
| 1. a. tibiale post.         | 8. arcade plantaire profonde        |
| 2. a. plantaire médiale     | 9. a. digitale plantaire du doigt V |
| 3. r. superficiel           | 10. branches perforantes proximales |
| 4. r. profond               | 11. aa. métatarsiennes plantaires   |
| 5. aa. digitales plantaires | 12. branches perforantes distales   |
| 6. rr. calcanéens           |                                     |
| 7. a. plantaire latérale    |                                     |

- Elles cheminent dans les espaces interosseux.
- Chacune se divise en deux *artères digitales plantaires*. Elle donne un rameau perforant distal qui traverse l'extrémité distale d'un espace interosseux pour rejoindre une artère métatarsienne dorsale.

#### b) Les branches perforantes proximales

Elles traversent l'extrémité proximale des espaces interosseux. Elles unissent l'arcade plantaire profonde aux artères métacarpiennes dorsales.

#### c) L'artère digitale plantaire du doigt V

- Elle prolonge la portion oblique de l'artère plantaire latérale.
- Elle gagne la face latérale du doigt V.

#### d) Les branches musculaires

Elles sont destinées aux muscles voisins.

#### e) Les rameaux calcanéens

Ils naissent près de l'origine de l'artère et sont destinés aux articulations du tarse.

## C | ARTÈRE PLANTAIRE MÉDIALE

L'artère plantaire médiale est la branche terminale médiale de l'*artère tibiale postérieure*.

### 1 | Anatomie de surface

La projection cutanée de l'artère plantaire médiale correspond à une ligne plantaire unissant :

- le bord inférieur palpable du sustentaculum tali ;
- le premier espace interdigital.

### 2 | Trajet et direction

a) Elle naît dans la région inframalléolaire médiale.

b) Elle se dirige sagittalement vers l'hallux, en longeant le bord médial du pied.

c) Elle se termine au niveau du corps du métatarsien I en deux branches, superficielle et profonde.

### 3 | Rapports

- Elle passe entre le muscle abducteur de l'hallux et le tendon du muscle long fléchisseur des orteils.
- Elle est accompagnée de deux veines plantaires médiales.
- Le nerf *plantaire médial* longe son bord latéral.

### 4 | Branches collatérales (fig. 17.32)

a) Les *rameaux musculaires* sont destinés aux muscles voisins.

b) Les *rameaux cutanés* irriguent le bord médial de la plante du pied.

c) Les *rameaux articulaires* sont destinés à la première articulation métatarso-phalangienne.

### 5 | Branches terminales

#### a) La branche profonde

- Située contre la face inférieure du muscle court fléchisseur de l'hallux, elle longe le bord médial du tendon du muscle long fléchisseur de l'hallux.
- Elle donne deux branches :
  - l'artère digitale médiale de l'hallux ;
  - un rameau anastomique avec la 1<sup>re</sup> artère métatarsienne plantaire<sup>26</sup>.

26. Ce rameau peut être la 1<sup>re</sup> a. métatarsienne plantaire lorsque cette dernière ne provient pas de l'arcade plantaire profonde.

### b) La branche superficielle

Grêle et inconstante, elle se dirige latéralement contre la face inférieure du muscle court fléchisseur des orteils pour s'anastomoser avec les deux ou trois premières artères métatarsiennes plantaires.

## D | ANASTOMOSES ARTÉRIELLES DU PIED

Le pied présente de riches anastomoses artérielles que l'on peut regrouper en quatre systèmes anastomotiques.

### 1 | Les anastomoses pédi-crurales

Constituées essentiellement par les réseaux malléolaires, elles dérivent :

- d'une part des rameaux des artères plantaires et dorsales du pied ;
- d'autre part, des artères de la jambe, notamment des artères fibulaires.

### 2 | Les anastomoses dorsales du pied

Elles constituent l'*arcade dorsale du tarse*, anastomose entre l'artère arquée et l'artère tarsienne latérale.

### 3 | Les anastomoses plantaires

- Les deux artères plantaires peuvent être réunies par une arcade, dénommée arcade plantaire superficielle.

- Par ailleurs la branche terminale superficielle de la plantaire médiale se divise en trois rameaux qui s'anastomosent avec les artères métatarsiennes plantaires, venues de l'arcade plantaire, donc, de la plantaire latérale.

## 4 | Les anastomoses dorso-plantaires

Riches, elles comprennent trois systèmes :

a) L'anastomose entre les artères plantaires profonde et latérale.

b) Les anastomoses entre l'artère arquée du pied et l'arcade plantaire, grâce aux artères perforantes proximales.

c) Les anastomoses entre les artères métatarsiennes dorsales et plantaires grâce aux artères perforantes distales.

## E | VARIATIONS (fig. 17.33 et 17.34)

### 1 | Artère dorsale

a) Elle peut être *atrophiée* (10 %). Les artères métatarsiennes dorsales naissent alors de l'arcade plantaire par le biais des perforantes.

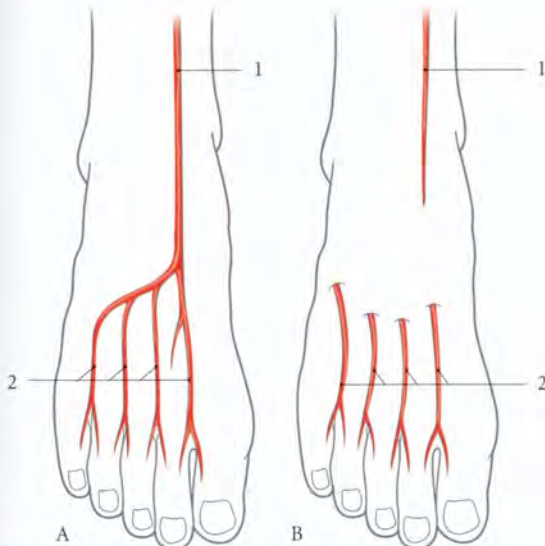


FIG. 17.33. Variation de l'artère dorsale du pied

A. type habituel

B. artère dorsale du pied atrophiée

1. a. dorsale du pied

2. aa. métatarsiennes dorsales

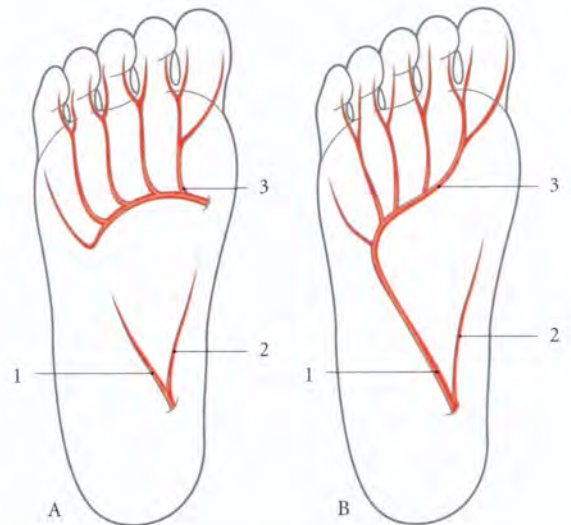


FIG. 17.34. Variations des artères plantaires

A. aa. plantaires atrophiées : l'a. plantaire profonde provient de l'a. dorsale du pied

B. a. plantaire latérale prédominante

1. a. plantaire médiale

3. arcade plantaire

2. a. plantaire latérale

b) Elle peut être **absente** (6 %). Elle est alors souvent remplacée par le rameau perforant de l'artère fibulaire.

c) Elle peut devenir **très volumineuse**. Dans ce cas, l'artère plantaire latérale présente un calibre réduit.

## 2 | Artères plantaires

a) L'**artère plantaire médiale** peut être très réduite ou même manquer. Elle peut, par contre, suppléer en par-

tie la plantaire latérale et fournir les premières artères métatarsiennes.

b) L'**artère plantaire latérale** peut être très grêle (26 %). L'arcade plantaire est alors fournie par l'artère plantaire profonde, terminaison de l'artère dorsale du pied. L'artère plantaire latérale peut au contraire être prédominante et assurer totalement la vascularisation artérielle du pied (7 %).

# 17.7 VEINES DU MEMBRE INFÉRIEUR

Le membre inférieur est drainé par des veines superficielles sous-cutanées et des veines profondes, satellites des artères principales.

Du fait de l'orthostatisme, les veines du membre inférieur sont souvent atteintes par les phénomènes pathologiques, varices, thrombo-phlébites.

## A | VEINES SUPERFICIELLES

Elles sont indépendantes des trajets artériels et elles se drainent dans les veines profondes.

### 1 | Veines superficielles du pied (fig. 17.35)

#### a) Les veines des orteils

- Chaque *réseau veineux unguéal* est drainé par deux digitales dorsales qui s'unissent en une métatarsienne dorsale, au niveau des commissures interdigitales.
- Chaque *réseau veineux pulpaire* est drainé par deux veines digitales palmaires qui aboutissent, par l'intermédiaire des veines métatarsiennes plantaires, à l'arcade veineuse plantaire.

#### b) Les veines du dos du pied

- L'arcade veineuse dorsale, située au niveau des métatarsiens reçoit les veines métatarsiennes dorsales. Elle se draine par les veines *marginales médiale et latérale*.
- Le *réseau veineux dorsal*, situé au niveau du tarse, unit l'arcade veineuse dorsale, les veines marginales et celles de la jambe.

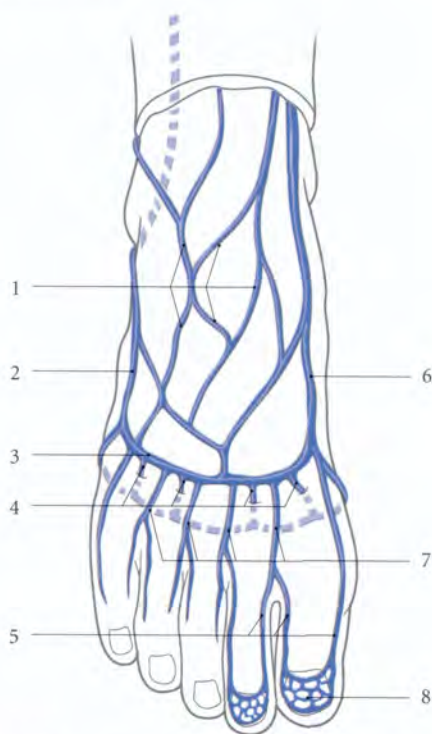
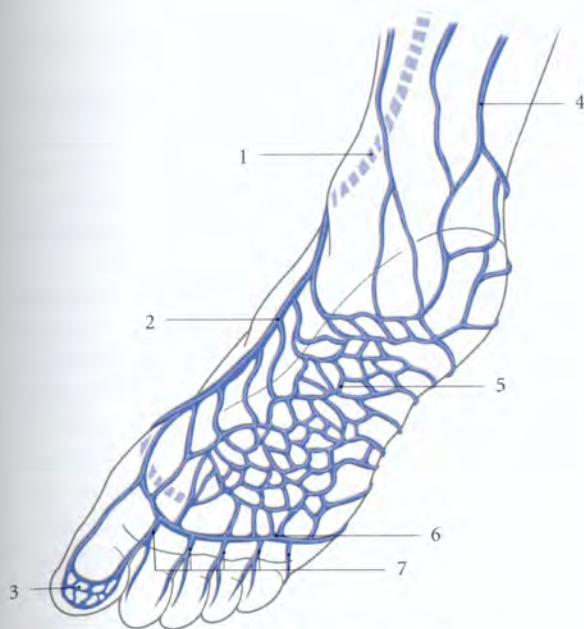


FIG. 17.35. Veines superficielles du dos du pied

- |                            |                                |
|----------------------------|--------------------------------|
| 1. réseau veineux dorsal   | 5. vv. digitales dorsales      |
| 2. v. marginale latérale   | 6. v. marginale médiale        |
| 3. arcade veineuse dorsale | 7. vv. métatarsiennes dorsales |
| 4. vv. intercapitales      | 8. réseau veineux unguéal      |

#### c) Les veines plantaires (fig. 17.36)

- L'*arcade veineuse plantaire*, située au niveau de la racine des orteils, se draine dans les veines marginales et dans l'arcade veineuse dorsale.



**FIG. 17.36. Veines superficielles de la plante du pied**  
(vue inféro-médiale)

- |                            |                                  |
|----------------------------|----------------------------------|
| 1. grande v. saphène       | 5. réseau veineux plantaire      |
| 2. v. marginale médiale    | 6. arcade veineuse plantaire     |
| 3. réseau veineux pulpaire | 7. vv. métatarsiennes plantaires |
| 4. petite v. saphène       |                                  |

- Le *réseau veineux plantaire*<sup>27</sup> est constitué de nombreuses veines anastomotiques flexueuses. Il unit l'arcade veineuse plantaire, les veines marginales et les veines de la jambe.

#### d) Les veines intercapitales

Elles drainent l'arcade veineuse plantaire dans l'arcade veineuse dorsale.

Elles cheminent entre les têtes de deux métatarsiens.

## 2 | Grande veine saphène<sup>28</sup> (fig. 17.37)

Elle constitue la veine superficielle principale du membre inférieur.

Son diamètre moyen est de 4 mm environ à son origine, et de 7 mm à sa terminaison.

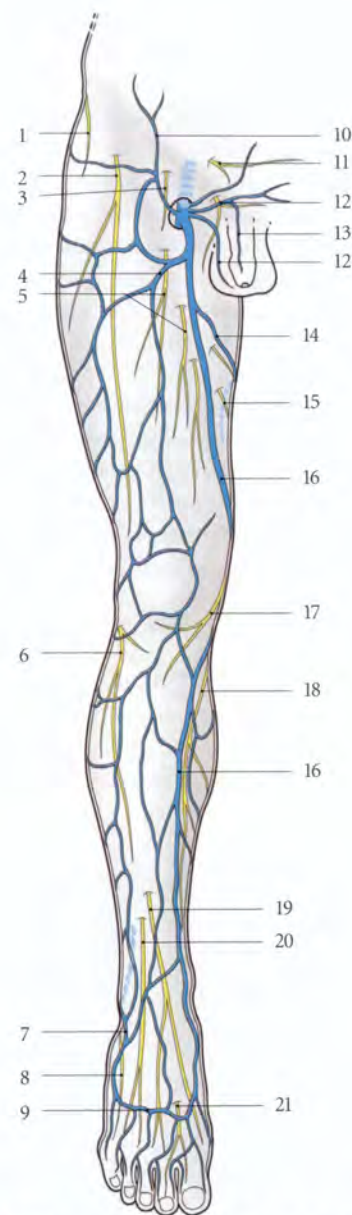
#### a) Trajet et rapports

##### • Au pied

Elle prolonge la veine marginale médiale et passe en avant de la malléole médiale.

##### • À la jambe

– Elle longe la face médiale du tibia puis du triceps sural.



**FIG. 17.37. Membre inférieur. Veines et nerfs superficiels**  
(vue antérieure)

- |  |  |
|--|--|
| 1. n. ilio-hypogastrique (r. latéral)                              | 12. v. pudendale ext., n. ilio-inguinal                                    |
| 2. n. cutané latéral de la cuisse                                  | 13. v. dorsale superficielle du pénis                                      |
| 3. n. génito-fémoral   | 14. v. anastomotique intersaphène, r. superficiel du n. saphène accessoire |
| 4. v. saphène accessoire   | 15. n. obturateur  |
| 5. n. cutané ant. de la cuisse                                     | 16. grande v. saphène  |
| 6. n. cutané sural latéral   | 17. r. infrapatellaire du n. saphène                                       |
| 7. petite v. saphène   | 18. n. saphène   |
| 8. n. cutané dorsal latéral (sural)                                | 19. n. cutané dorsal médial  |
| 9. arcade veineuse dorsale du pied                                 | 20. n. cutané dorsal intermédiaire   |
| 10. v. circonflexe iliaque superficielle                           | 21. n. fibulaire profond   |
| 11. n. ilio-hypogastrique (r. ant.), v. épigastrique superficielle |  |

27. Ancien. : « semelle veineuse » de Lejars.

28. Ancien. : v. saphène interne.

– Elle est accompagnée du nerf saphène et de ses rameaux cutanés médiaux jambiers.

• **Au niveau du genou**

Elle passe à la face postérieure des condyles médiaux tibial et fémoral.

• **À la cuisse**

– Elle parcourt sa face médiale, puis sa face antérieure, après avoir surcroisé le muscle sartorius.

– Elle chemine à la surface du trigone fémoral.

– Elle est en rapport avec les rameaux cutanés médiaux du nerf fémoral et la branche fémorale du nerf génito-fémoral.

• **Elle se termine** en dessinant une crosse qui traverse le fascia criblée du hiatus saphène, et se jette dans la veine fémorale, à 4 cm au-dessous du ligament inguinal.

Elle est en rapport avec les nœuds lymphatiques inguinaux inférieurs, et avec les artères pudendales externes.

L'ablation chirurgicale de la grande veine saphène ou éveinage<sup>29</sup> de la grande veine saphène, en cas de varices du membre inférieur, commence par la section de la crosse après ligature au ras de la veine fémorale.

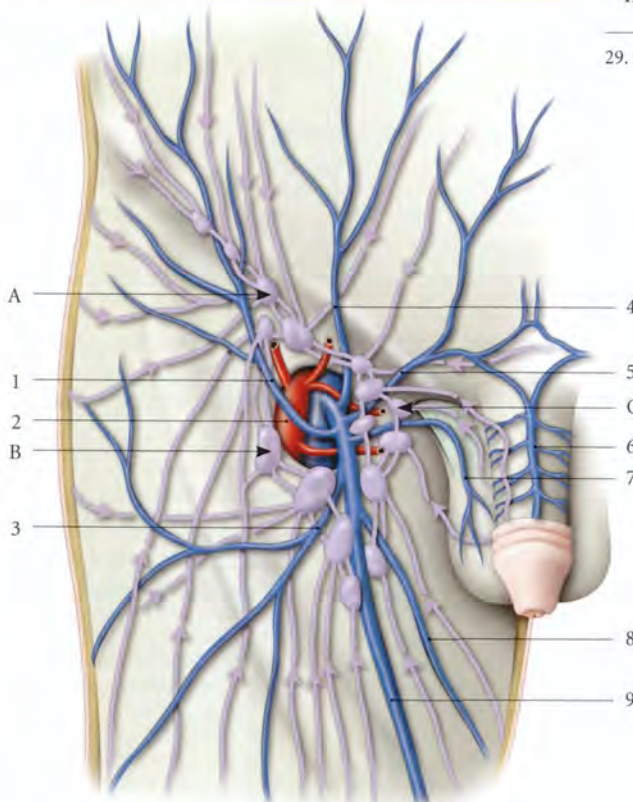
**b) Veines affluentes**

- Le *réseau veineux du dos du pied*.
- Les *veines superficielles* de la face postéro-médiale de la jambe.
- La *veine saphène accessoire latérale*. Elle draine la face antéro-latérale de la cuisse.
- La *veine saphène accessoire médiale*. Inconstante, elle draine la face postéro-médiale de la cuisse.
- La *veine anastomotique intersaphène* (voir plus bas).
- Au niveau de sa crosse : (fig. 17.38)
  - la *veine épigastrique superficielle* qui vient de la paroi abdominale antérieure ;

Elle peut se développer considérablement en cas d'obstruction de la veine cave inférieure. En effet, la veine épigastrique superficielle constitue une importante voie anastomotique entre la veine fémorale et la veine axillaire par le biais de la veine thoraco-épigastrique, affluent de la veine thoracique externe.

- la *veine circonflexe iliaque superficielle*, qui vient de la paroi abdominale latérale ;
- les *veines pudendales externes* qui drainent les organes génitaux externes par l'intermédiaire des veines

29. Stripping en anglais.



**FIG. 17.38. Terminaison de la grande veine saphène et lymphatiques du trigone fémoral**

- A. nœuds inguinaux latéraux  
 B. nœuds inguinaux inférieurs  
 C. nœuds inguinaux médiaux
1. v. circonflexe iliaque superficielle
  2. a. fémorale
  3. v. saphène accessoire latérale
  4. v. épigastrique superficielle
  5. v. pudendale ext. superficielle
  6. v. dorsale superficielle du pénis
  7. v. pudendale ext. profonde
  8. v. saphène accessoire médiale
  9. grande v. saphène

scrotales ou labiales antérieures et dorsales superficielles du pénis ou du clitoris.

### 3 | Petite veine saphène (fig. 17.39)

#### a) Calibre

Son diamètre moyen est de 4 mm.

#### b) Trajet et rapports

- **Au pied** elle prolonge la veine marginale latérale et passe en arrière de la malléole latérale pour gagner le bord latéral du tendon calcanéen.
- **À la jambe**, elle monte verticalement dans le mollet :

- dans la moitié inférieure de la jambe, elle est sous-cutanée ;
- dans la moitié supérieure, elle chemine dans un dédoublement du fascia crural, puis dans le sillon séparant les chefs du muscle gastrocnémien.

- **Dans la fosse poplitée**, elle dessine une crosse et se termine dans la veine poplitée.
- **Elle est longée** en bas latéralement par le *nerf sural*, puis en haut médialement par le *nerf cutané sural médial*.

#### c) Veines affluentes

- *Les veines superficielles* du dos du pied, du talon et de la face postéro-latérale de la jambe.
- *L'anastomose intersaphène*, qui se détache de sa crosse, contourne obliquement la face médiale de la cuisse pour rejoindre la grande veine saphène.

#### d) Variations

- La petite saphène peut se terminer dans la grande veine saphène, dans la veine fémorale, dans les veines profondes de la partie inférieure de la cuisse.
- Plus rarement, elle peut s'aboucher dans les veines profondes de la jambe.
- Elle peut être doublée latéralement par un canal collatéral veineux.

## B | VEINES PROFONDES

Elles comprennent deux veines par artère sauf pour les artères poplitée et fémorale.

### 1 | Veines profondes du pied

a) *Les veines plantaires latérales et médiales* se drainent dans les veines tibiales postérieures et dans les veines superficielles du dos du pied par l'intermédiaire de veines perforantes.

b) *Les veines dorsales du pied* se drainent dans les veines tibiales antérieures.

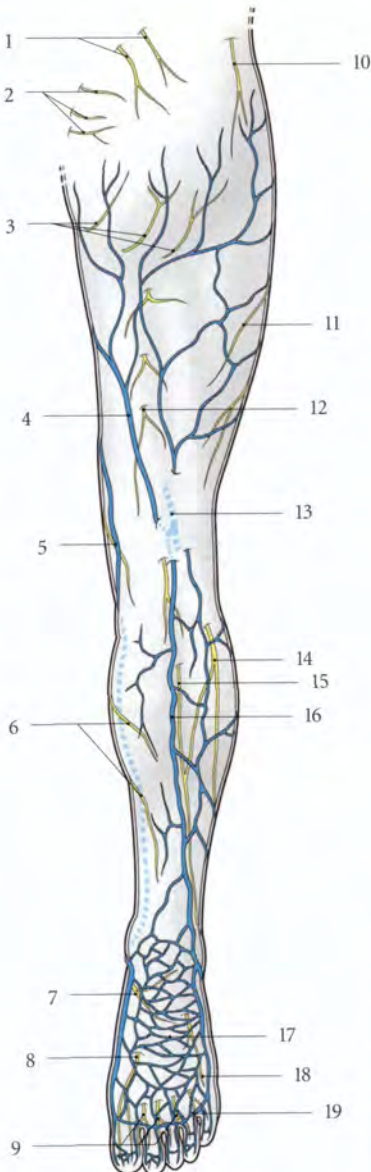


FIG. 17.39. Membre inférieur. Veines et nerfs superficiels (vue postérieure)

- |   |   |
|---|---|
| 1. nn. cluniaux sup.                              | 10. n. ilio-hypogastrique (r. cutané latéral) |
| 2. nn. cluniaux moyens                            | 11. n. cutané latéral de la cuisse            |
| 3. nn. cluniaux inf.                              | 12. n. cutané post. de la cuisse              |
| 4. v. anastomotique intersaphène                  | 13. v. poplitée                               |
| 5. grande v. saphène et n. obturateur (r. cutané) | 14. n. cutané sural latéral                   |
| 6. n. saphène                                     | 15. n. cutané sural médial                    |
| 7. r. calcanéen médial                            | 16. petite v. saphène, n. sural               |
| 8. n. plantaire médial                            | 17. réseau veineux plantaire                  |
| 9. nn. digitaux plantaires communs                | 18. n. plantaire latéral                      |
|   | 19. arcade veineuse plantaire                 |

## 2 | Veines profondes de la jambe

a) **Les veines tibiales** antérieures et les veines tibiales postérieures fusionnent pour former la veine poplitée.

b) **Les veines fibulaires** sont des affluents des veines tibiales postérieures.

La thrombose de ces veines est responsable de fréquentes phlébites jambières.

## 3 | Veine poplitée

Son calibre, légèrement supérieur à celui de l'artère poplitée est de 8 mm en moyenne.

a) **Elle naît** de la réunion des veines tibiales antérieures et postérieures au-dessus de l'arcade tendineuse du soléaire.

L'espace déterminé par l'arcade tendineuse du soléaire peut être très étroit au point d'entraîner une compression veineuse responsable de troubles veineux jambiers connus sous le nom de syndrome du soléaire (stagnation veineuse en amont).

b) **Située** dans la fosse poplitée, elle est comprise dans une gaine commune avec l'artère poplitée, dont elle côtoie le bord latéral.

Sa face postéro-latérale est longée par le nerf tibial.

c) **Elle se termine** par la veine fémorale au niveau du hiatus tendineux du muscle grand adducteur.

d) **Ses veines affluentes sont :**

- les veines du genou ;
- la petite veine saphène ;
- les rameaux musculaires.

e) **Variations**

- La veine poplitée peut être double dans sa partie inférieure ou sur toute sa longueur.
- Elle peut se séparer de son artère homologue, remonter à la face postérieure de la cuisse et perforer isolément le muscle grand adducteur.

## 4 | Veine fémorale

Elle fait suite à la veine poplitée et se termine à l'anneau fémoral, par la veine iliaque externe.

L'atteinte phlébitique de la veine fémorale est grave. Rarement isolée, elle se complique souvent par thrombose extensive, réalisant alors une « phlébite ilio-fémorale ».

a) **Son calibre**, important, est de 9 mm environ.

Elle est souvent utilisée en clinique :

- pour les cathétérismes veineux destinés à explorer le système cave caudal (ilio-cavographie) ;
- pour les hémodialyses temporaires par « voie veino-veineuse » ;
- pour les perfusions veineuses en urgence nécessitant une voie veineuse de gros calibre et d'accès facile même en cas de collapsus.

b) **Trajet**

Située dans la gaine fémorale, elle est solidaire de l'artère fémorale. Elle longe :

- à sa partie inférieure, son bord latéral ;
- à sa partie moyenne, sa face postérieure ;
- et à sa terminaison, son bord médial.

c) **Ses veines affluentes**

• **La grande veine saphène**

À la jonction saphéno-fémorale, elle possède une valve quasi constante dont l'intégrité est l'un des principaux facteurs conditionnant « le retour veineux » du membre inférieur.

• **La veine fémorale profonde**

Courte et volumineuse, elle se jette à la face postéro-latérale de la veine fémorale ; elle draine les veines circonflexes médiale et latérale de la cuisse, les veines perforantes fémorales et les rameaux musculaires.

d) **Variation :** la veine fémorale peut être double.

## 5 | Veines glutéales supérieures<sup>30</sup> et inférieures<sup>31</sup>

- Elles sont satellites des artères homonymes dont elles suivent les trajets.
- Elles se drainent toutes dans la veine iliaque interne.
- Elles drainent la région glutéale et la région postérieure de la cuisse.

30. Ancien. : veines fessières.

31. Ancien. : veines ischiatiques.

## C | ANATOMIE FONCTIONNELLE

### 1 | Valvules

Toutes les veines du membre inférieur présentent des valves qui déterminent les dilatations ampullaires des veines. Il existe des valvules ostiales au niveau de l'aboutissement des veines superficielles dans les veines profondes.

L'insuffisance des valvules et notamment de la valvule ostiale explique les dilatations variqueuses qu'on peut observer au niveau des veines superficielles lors du passage du décubitus à la position érigée.

### 2 | Anastomoses

La circulation veineuse s'effectue dans tous les cas de la superficie vers la profondeur. Cette circulation est particulièrement activée par les contractions musculaires.

**a) Au pied**, le réseau veineux plantaire et les veines dorsales du pied sont anastomosés par des veines perforantes.

L'appui plantaire, intermittent lors de la marche, favorise la progression du sang veineux en comprimant le réseau veineux plantaire.

**b) Au tiers inférieur de la jambe**, il existe d'importantes anastomoses transfasciales entre les veines saphènes et les veines profondes.

Ces veines perforantes directes, très importantes en pathologie variqueuse, constituent les veines dites parfois de Dodd et Cockett.

### c) Les veines perforantes indirectes

Elles relient les veines superficielles aux veines musculaires, lesquelles se drainent, à leur tour, vers les veines profondes.

**d) Anastomoses** entre les veines des membres inférieurs et celles du tronc :

- les anastomoses superficielles unissent la grande veine saphène et les veines de la paroi abdominale ;
- les anastomoses profondes unissent les veines fémorale, glutéales et pelviennes.

## 17.8 LYMPHATIQUES DU MEMBRE INFÉRIEUR

Le drainage lymphatique du membre inférieur s'effectue grâce à des vaisseaux lymphatiques superficiels et profonds qui aboutissent à des nœuds lymphatiques ou lymphonœuds superficiels ou profonds.

L'exérèse ou l'obstruction des vaisseaux ou des nœuds lymphatiques à la racine du membre (compression, blocage néoplasique ou inflammatoire) peuvent être responsables d'une stase lymphatique, ou lymphœdème du membre inférieur.

## A | LYMPHONŒUDS

### 1 | Les lymphonœuds superficiels

#### a) Les lymphonœuds poplités superficiels

Petits, ils sont localisés dans la fosse poplitée, près de la terminaison de la petite veine saphène. Ils drainent la peau de la face postérieure de la jambe.

#### b) Les lymphonœuds inguinaux superficiels (12 à 30)

- Ils sont situés sur le fascia lata, dans le trigone fémoral, autour de la crosse de la grande veine saphène.

Ils sont ainsi souvent palpables et ce, d'autant qu'ils sont atteints par un processus pathologique.

En pratique, la distinction entre les deux groupes nodaux superficiels et profonds est impossible, car ils sont atteints simultanément au cours des phénomènes pathologiques.

- On distingue **trois groupes nodaux principaux**, supéro-latéral, supéro-médial et inférieur (fig. 17.40) :

– le groupe *supéro-latéral* est situé immédiatement sous la partie latérale du ligament inguinal.

Il draine la région glutéale et la partie infra-ombilicale de la paroi abdominale antérieure ;

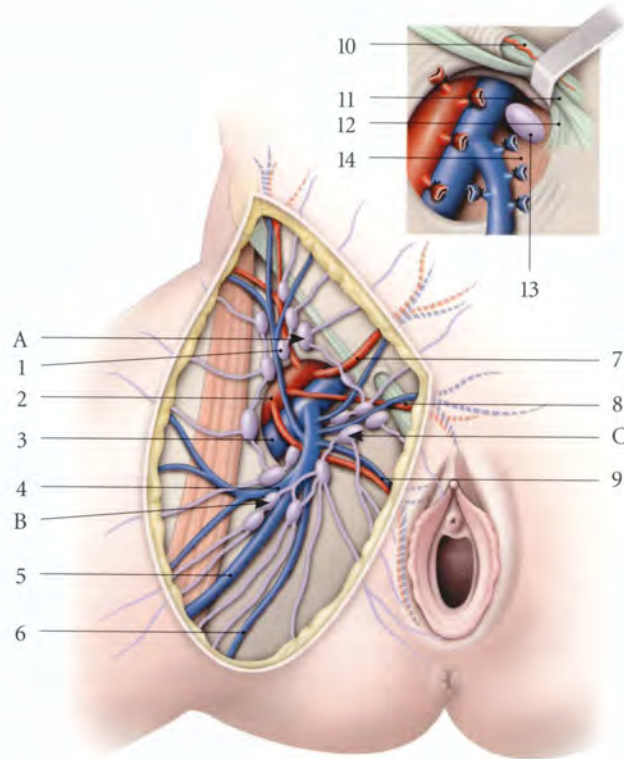


FIG. 17.40. Lymphatiques du trigone fémoral

- |  |  |   |
|--|--|---|
| A. lymphonœuds inguinaux latéraux                | 3. v. fémorale                           | 9. a. et v. pudentales ext. inférieures |
| B. lymphonœuds inguinaux inférieurs              | 4. v. saphène accessoire latérale        | 10. lig. rond de l'utérus et son artère |
| C. lymphonœuds inguinaux médiaux                 | 5. grande v. saphène                     | 11. lig. inguinal                       |
| 1. a. et v. circonflexes iliaques superficielles | 6. v. saphène accessoire médiale         | 12. lig. lacunaire                      |
| 2. a. fémorale                                   | 7. a. et v. épigastriques superficielles | 13. lymphonœud lacunaire                |
|  | 8. a. et v. pudentales ext. supérieures  | 14. m. pectiné                          |

– le *groupe supéro-médial* est situé sous la partie médiale du ligament inguinal.

Il draine les organes génitaux externes, l'anus, la région périnéale, la région pubienne et accessoirement l'utérus par l'intermédiaire du ligament rond de l'utérus ;

– le *groupe inférieur* : il est disposé verticalement le long de la grande veine saphène.

Il draine le membre inférieur.

- Les nœuds lymphatiques inguinaux superficiels se drainent dans les nœuds lymphatiques inguinaux profonds et dans les nœuds lymphatiques iliaques externes.

## 2 | Les lymphonœuds profonds

### a) Le lymphonœud tibial antérieur

Inconstant, il est situé au contact de l'origine de l'artère tibiale antérieure.

### b) Les lymphonœuds poplités profonds

- Petits et peu nombreux, ils sont situés près de l'artère poplitée.
- Ils drainent les structures profondes de la jambe et du genou.
- Ils se drainent dans les nœuds lymphatiques inguinaux profonds.

### c) Les lymphonœuds inguinaux profonds

- Ils sont situés sous le fascia criblé, contre la veine fémorale.
- Le plus constant est localisé près de la lacune vasculaire. C'est le *lymphonœud lacunaire*<sup>32</sup>.
- Ils drainent les nœuds lymphatiques inguinaux superficiels et les régions profondes du membre inférieur.
- Ils se drainent dans les nœuds lymphatiques iliaques externes.

32. Ancien. : ganglion de Cloquet ou de Rosenmüller.

## B | LES VAISSEAUX LYMPHATIQUES

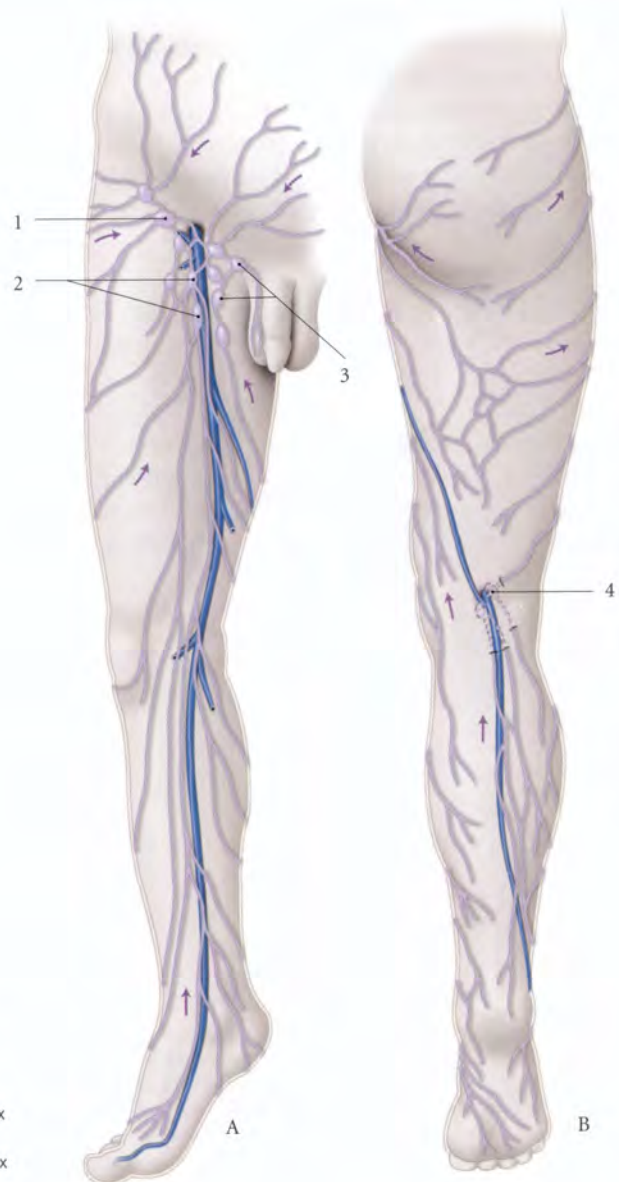
### 1 | Les vaisseaux lymphatiques superficiels (fig. 17.41)

Ils recueillent la lymphe des enveloppes cutanées du membre inférieur.

#### a) Le réseau d'origine

Le réseau lymphatique plantaire, dense, se draine dans le réseau lymphatique du dos du pied.

C'est au niveau du dos du pied que se réalise l'abord du système lymphatique en vue de lymphographie du membre inférieur. Après repérage d'un vaisseau lymphatique visualisé par le *blue patent*, ce vaisseau est cathétérisé, puis injecté de produit de contraste radiologique.



**FIG. 17.41. Vaisseaux lymphatiques du membre inférieur**

- A. vue antéro-médiale  
B. vue postérieure

1. nœuds inguinaux superficiels supéro-latéraux
2. nœuds inguinaux superficiels inférieurs
3. nœuds inguinaux superficiels supéro-médiaux
4. nœuds poplités superficiels

### **b) Les vaisseaux lymphatiques de la jambe et de la cuisse**

- *Les vaisseaux lymphatiques latéraux* (cinq à sept)  
Partant des régions calcanéenne et crurale postérieure, ils font relais dans les nœuds lymphatiques poplités. À la cuisse, ils se dirigent obliquement pour rejoindre les vaisseaux lymphatiques médiaux.
- *Les vaisseaux lymphatiques médiaux* (cinq à sept)  
Partant du réseau dorsal du pied, ils suivent la grande veine saphène et ils aboutissent aux nœuds inguinaux superficiels inférieurs.

### **c) Les vaisseaux lymphatiques glutéaux superficiels**

- *Les vaisseaux lymphatiques latéraux*  
Ils contournent latéralement la hanche et vont se terminer dans les nœuds lymphatiques inguinaux superficiels supéro-latéraux.
- *Les vaisseaux lymphatiques médiaux*  
Après avoir contourné la face médiale de la partie proximale de la cuisse, ils aboutissent aussi aux nœuds lymphatiques inguinaux superficiels, supéro-médiaux.

## **2 | Les vaisseaux lymphatiques profonds**

Ils recueillent la lymphe des structures profondes du membre inférieur.

### **a) Les vaisseaux lymphatiques tibiaux antérieurs**

Ils drainent les lymphatiques du dos du pied, suivent l'artère tibiales antérieure et font relais dans le nœud lymphatique tibial antérieur, lorsqu'il existe. Puis ils

franchissent l'espace interosseux tibio-fibulaire, pour se terminer dans les nœuds lymphatiques poplités profonds.

### **b) Les vaisseaux lymphatiques tibiaux postérieurs**

Nés de la réunion des vaisseaux lymphatiques plantaires, ils suivent l'artère tibiales postérieure. Ils se terminent dans les nœuds lymphatiques poplités profonds.

### **c) Les vaisseaux lymphatiques fibulaires**

Satellites de l'artère fibulaire, ils se terminent dans les nœuds lymphatiques poplités.

### **d) Les vaisseaux lymphatiques fémoraux**

- Au nombre de quatre à cinq, ils sont satellites de la veine fémorale.
- Ils reçoivent tous les vaisseaux lymphatiques profonds des membres inférieurs, à l'exception de ceux des muscles adducteurs.
- Ils se terminent dans les nœuds inguinaux profonds.

### **e) Les vaisseaux lymphatiques adducteurs**

Ils drainent la loge des adducteurs et suivent les vaisseaux obturateurs. Ils traversent le canal du foramen obturé et rejoignent les *nœuds lymphatiques iliaques externes*.

### **f) Les vaisseaux lymphatiques glutéaux profonds**

Ils drainent la lymphe des muscles de la région glutéale. Ils sont satellites de l'artère glutéale supérieure et rejoignent avec elle, dans la cavité pelvienne, les *nœuds lymphatiques iliaques internes*.

# 18 Nerfs du membre inférieur

## 18.1 PLEXUS LOMBAIRE

Le plexus lombaire (ou lombal) est destiné à la paroi abdominale, aux organes génitaux externes et au membre inférieur.

Les lésions traumatiques isolées sont rares. Les neurofibres sont atteintes soit dans le canal vertébral, au niveau de la queue de cheval, soit dans les foramens intervertébraux.

### A | CONSTITUTION (fig. 18.1)

Le plexus lombaire est constitué par l'union des rameaux antérieurs ou ventraux des nerfs spinaux lombaires **L1**, **L2**, **L3** et **L4**. Chacun de ces rameaux s'anastomose avec le rameau sus et sous-jacent.

**1 | Le rameau antérieur de L1** se divise en trois branches : le nerf ilio-hypogastrique, le nerf ilio-inguinal et une branche pour le nerf génito-fémoral.

**2 | Le rameau antérieur de L2** se divise en quatre branches pour la constitution des nerfs génito-fémoral, cutané latéral de la cuisse, obturateur et fémoral.

**3 | Le rameau antérieur de L3** se divise en trois branches pour la constitution des nerfs cutané latéral de la cuisse, fémoral et obturateur.

**4 | Le rameau antérieur de L4** se divise en trois branches pour la constitution du nerf fémoral, du nerf obturateur et du tronc lombo-sacral.

**5 | Le rameau antérieur de L5** participe à la formation du tronc lombo-sacral.

### B | RAPPORTS

Le plexus lombaire est situé le long des faces latérales des corps vertébraux, dans l'interstice séparant les deux chefs du muscle grand psoas.

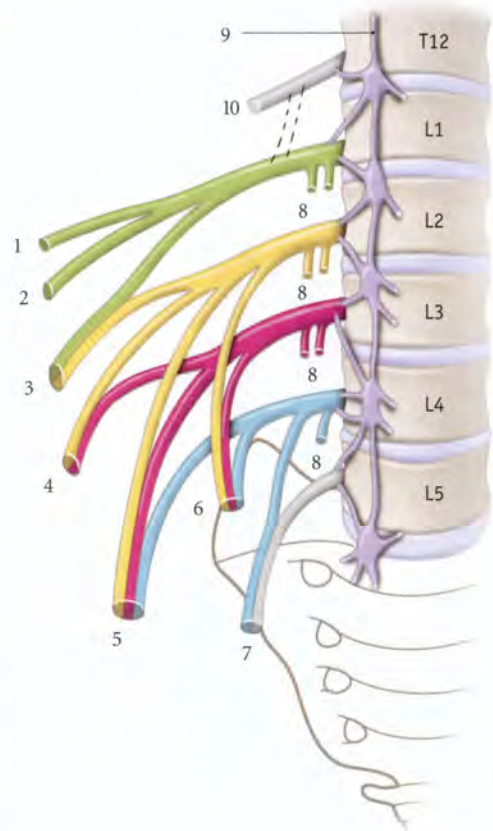


FIG. 18.1. Plexus lombaire : systématisation

- |                                   |                                |
|-----------------------------------|--------------------------------|
| 1. n. ilio-hypogastrique          | 6. n. obturateur               |
| 2. n. ilio-inguinal               | 7. tronc lombo-sacral          |
| 3. n. génito-fémoral              | 8. n. du m. carré des lombes   |
| 4. n. cutané latéral de la cuisse | 9. chaîne sympathique lombaire |
| 5. n. fémoral                     | 10. n. subcostal               |

D'où la possibilité de lésions traumatiques (fractures, luxations, plaies de balle) ou de compressions (abcès du psoas, tumeur pelvienne) ou infectieuses (tuberculose vertébrale).

La veine lombaire ascendante passe en avant des rameaux antérieurs de L4 et de L5, en arrière des rameaux antérieurs de L1 et de L2, et indifféremment en avant ou en arrière du rameau antérieur de L3 (fig. 18.2).

## C | BRANCHES COLLATÉRALES

### 1 | Rameaux musculaires

Ils sont destinés aux muscles intertransversaires lombaires, carré des lombes, petit psoas et grand psoas.

### 2 | Nerf ilio-hypogastrique<sup>1</sup> (fig. 18.3)

C'est un *nerf mixte* constitué de neurofibres provenant du nerf spinal L1. Il présente un trajet curviligne dans la paroi abdominale. Il se divise au-dessus de l'épine

1. Ancien. : n. grand abdomino-génital.

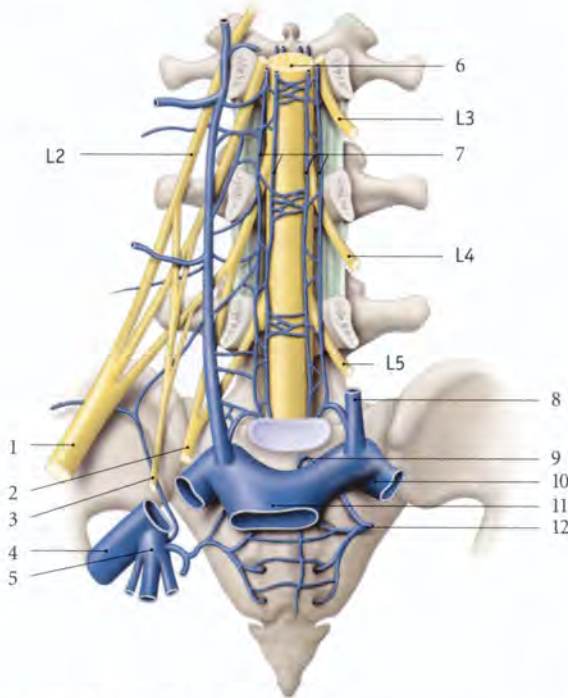


FIG. 18.2. Rapports du plexus lombaire

- |                              |                           |
|------------------------------|---------------------------|
| 1. n. fémoral                | 7. plexus vertébraux ant. |
| 2. tronc lombo-sacral        | 8. v. lombaire ascendante |
| 3. n. obturateur             | 9. v. sacrale médiane     |
| 4. v. iliaque ext.           | 10. v. iliaque commune    |
| 5. v. iliaque int.           | 11. v. cave inf. réclinée |
| 6. nn. de la queue de cheval | 12. v. sacrale latérale   |

iliaque antéro-supérieure en deux branches cutanées latérale et antérieure.

*Variations* : il peut naître du nerf spinal T12.

### a) Rapports

- Émergeant en arrière du muscle grand psoas, il traverse l'espace pararénel entre le muscle carré des lombes en arrière, et le rein en avant.
- Il perfore l'aponévrose du muscle transverse de l'abdomen, puis chemine entre les muscles transverse de l'abdomen et oblique interne, au-dessus de la crête iliaque, à 1,5 cm environ.

### b) Branches collatérales

Il donne les rameaux pour les muscles transverse et oblique interne de l'abdomen.

### c) Branches terminales

#### • La branche cutanée latérale<sup>2</sup>

2. Ancien. : rameau perforant latéral.

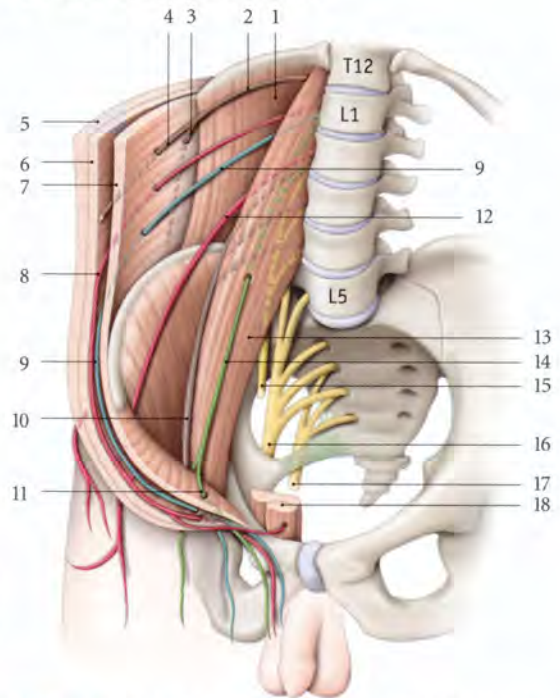


FIG. 18.3. Nerfs génito-fémoral (en vert), ilio-hypogastrique (en rouge) et ilio-inguinal (en bleu) (vue antéro-interne)

- |                               |   |
|-------------------------------|---|
| 1. m. carré des lombes        | 11. anneau inguinal profond             |
| 2. n. subcostal               | 12. n. cutané latéral de la cuisse      |
| 3. r. latéral du n. subcostal | 13. n. psoas                            |
| 4. r. ant. du n. subcostal    | 14. n. génito-fémoral                   |
| 5. m. oblique ext.            | 15. n. obturateur                       |
| 6. m. oblique int.            | 16. n. ischiatique                      |
| 7. m. transverse              | 17. n. honteux                          |
| 8. n. ilio-hypogastrique      | 18. mm. droit de l'abdomen et pyramidal |
| 9. n. ilio-inguinal           |   |
| 10. n. fémoral                |   |

Elle traverse les muscles obliques interne et externe, au-dessus de la crête iliaque, pour innerver la peau de la région glutéale antéro-supérieure.

• **La branche cutanée antérieure**<sup>3</sup>

- Elle perfore le muscle oblique interne au niveau de l'anneau inguinal profond et chemine entre les muscles obliques au-dessus du cordon spermatique (ou du ligament rond chez la femme). Après l'anneau inguinal superficiel, elle pénètre puis perfore la gaine rectusienne à 3 cm environ de la ligne blanche pour innerver le mont du pubis.
- Elle donne des rameaux musculaires pour les muscles transverses, obliques, pyramidaux et droits de l'abdomen,

**d) Connexions**

Elles se font avec les nerfs ilio-inguinal et subcostal.

**3 | Nerf ilio-inguinal**<sup>4</sup>

C'est un *nerf sensitif* formé de neurofibres provenant du nerf spinal **L1**. Il présente un volume inversement proportionnel à celui du nerf ilio-hypogastrique.

Il se place au-dessous du nerf ilio-hypogastrique dont il présente les mêmes rapports.

Au niveau de l'anneau inguinal superficiel, il donne des rameaux cutanés pour :

- la région supéro-médiale de la cuisse ;
- le scrotum ou les grandes lèvres (nerfs scrotaux ou labiaux antérieurs).

Le point inguinal de Pasteau, situé au-dessus de l'épine du pubis, peut être douloureux dans certaines affections du rein.

**4 | Nerf génito-fémoral**<sup>5</sup>

C'est un *nerf mixte* constitué de neurofibres provenant des nerfs spinaux **L1** et **L2**. Il se dirige obliquement en bas et en avant pour se diviser près du ligament inguinal en deux branches, génitale et fémorale.

**a) Rapports**

- Il traverse d'abord le muscle grand psoas à la hauteur du disque intervertébral L1-L2.
- Puis il chemine sous le fascia iliaque. Il longe latéralement les vaisseaux testiculaires ou ovariens puis l'artère iliaque externe.

**b) Branches collatérales**

Il donne des rameaux vasculaires pour l'artère iliaque externe.

**c) Branches terminales**

• **La branche génitale**

- Elle traverse l'anneau inguinal profond et suit le cordon spermatique (ou le ligament rond de l'utérus).
- Elle innerve le muscle crémaster.
- Elle donne des rameaux scrotaux ou labiaux antérieurs.

• **La branche fémorale**<sup>6</sup>

- Elle longe latéralement l'artère iliaque externe, surcroise l'artère circonflexe iliaque profonde, et passe sous le ligament inguinal dans la gaine fémorale. À deux centimètres environ du ligament inguinal, elle perfore le fascia criblé pour innerver les téguments de la partie supérieure du triangle fémoral.
- Elle innerve aussi l'artère fémorale.

**5 | Nerf cutané latéral de la cuisse**<sup>7</sup>

C'est un *nerf sensitif* constitué de neurofibres provenant des nerfs spinaux **L2** et **L3**. Il descend obliquement et latéralement vers l'épine iliaque antéro-supérieure.

**a) Rapports**

- Il émerge du bord latéral du muscle grand psoas au niveau de la crête iliaque.
- Recouvert du péritoine, il chemine sur le muscle iliaque.
- Il passe sous ou à travers le ligament inguinal, à 1 cm environ de l'épine iliaque antéro-supérieure.

C'est sous le ligament inguinal, à 25 mm de l'épine iliaque antéro-supérieure, que se fait l'infiltration de ce nerf (ou bloc du nerf cutané latéral de la cuisse) (fig. 18.4).

- Enfin, il est sur le muscle sartorius et se divise rapidement en deux branches, postérieure et antérieure

**b) Branches collatérales**

Ce sont les rameaux péritonéaux de la fosse iliaque.

**c) Branches terminales**

- **La branche postérieure** traverse le fascia lata et innerve la peau de la région supéro-latérale de la cuisse.

3. Ancien. : branche génitale.

4. Ancien. : n. petit abdomino-génital.

5. Ancien. : n. génito-crural.

6. Ancien. : branche crurale.

7. Ancien. : n. fémoro-cutané.

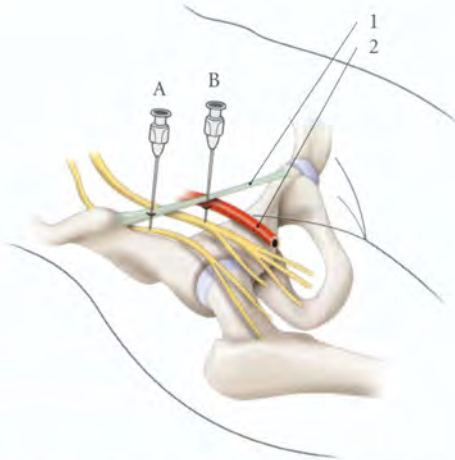


FIG. 18.4. Blocs des nerfs cutané latéral de la cuisse (A) et fémoral (B)

1. lig. inguinal

2. a. fémorale

- La **branche antérieure** descend sous le fascia lata qu'elle traverse après un trajet vertical de 10 cm environ. Elle innerve la région antéro-latérale de la cuisse jusqu'au genou.

## D | BRANCHES TERMINALES

Elles comprennent les *nerfs fémoral* et *obturateur*, et parfois le *nerf obturateur accessoire*.

## E | CONNEXIONS

Le plexus lombaire s'anastomose avec :

- le **nerf subcostal**, ou le nerf sacré S5 ;
- le **tronc sympathique lombaire**.

Chaque nerf lombaire reçoit un ou deux rameaux communicants gris. Seuls les nerfs L1 et L2 reçoivent un rameau communicant blanc.

## F | FONCTIONS

1 | **Fonction motrice** (voir chaque branche)

2 | **Fonction sensitive**

Les dermatomes du plexus lombaire sont situés sur la partie inférieure de la paroi abdominale, et sur les faces antéro-médiales de la cuisse et de la jambe (voir Tome 5).

Les territoires sensitifs se situent (fig. 18.5) :

- pour les nerfs ilio-hypogastrique, ilio-inguinal et génito-fémoral, en dessous du ligament inguinal et au niveau du pubis et du périnée antérieur ;
- pour le nerf cutané latéral de la cuisse, au niveau de la face antéro-latérale de la cuisse.

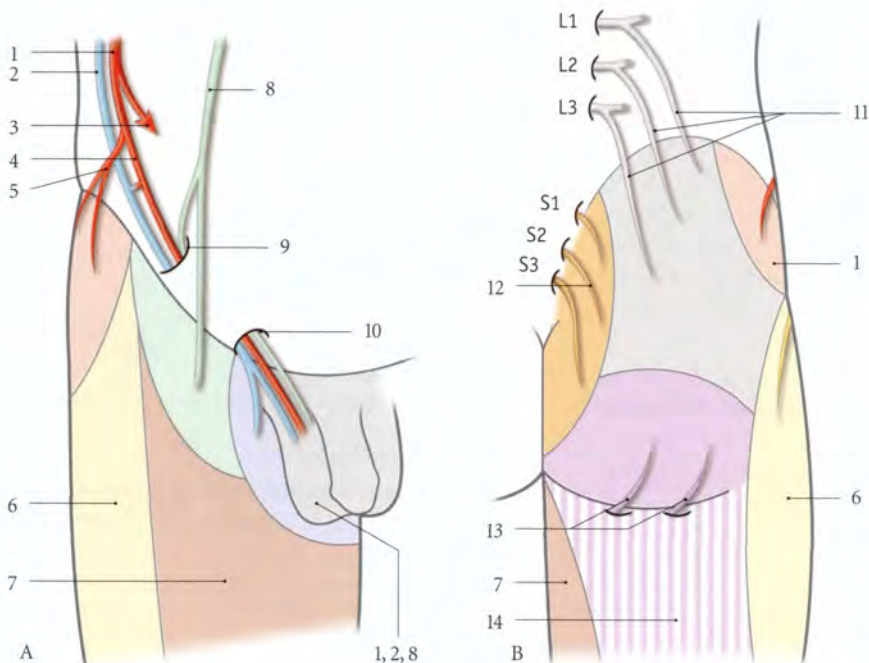


FIG. 18.5. Territoires sensitifs cutanés de la fesse et de la cuisse

A. vue antérieure

B. vue postérieure

1. n. ilio-hypogastrique
2. n. ilio-inguinal
3. branche musculaire
4. branche ant.
5. branche latérale
6. territoire du n. cutané latéral de la cuisse
7. territoire du n. fémoral
8. n. génito-fémoral
9. anneau inguinal profond
10. anneau inguinal superficiel
11. nn. cluniaux sup.
12. nn. cluniaux moyens
13. nn. cluniaux inf.
14. n. cutané post. de la cuisse

## 18.2 NERF FÉMORAL

Le nerf fémoral<sup>8</sup> est un *nerf mixte* constituant la plus grosse branche terminale du plexus lombaire. Il est constitué de neurofibres des nerfs lombaires **L2, L3** et **L4**.

Sa lésion est souvent associée à celle du nerf obturateur. Elle siège soit au niveau de la queue de cheval, soit au niveau du plexus lombaire.

Les nerfs lombaires descendent latéralement entre les deux plans du muscle grand psoas. Ils se réunissent au niveau de son bord latéral.

### A | TRAJET-RAPPORTS

Le nerf fémoral se dirige en avant, et passe sous le ligament inguinal.

Il se termine rapidement dans le *triangle fémoral*, en une dizaine de branches.

### 1 | Dans la fosse iliaque

a) Il *émerge* du bord latéral du muscle grand psoas et chemine sous le fascia iliaque, dans le sillon séparant les muscles iliaque et grand psoas.

b) Il *répond* en avant, par l'intermédiaire du péritoine, au caecum, à droite, et au côlon descendant, à gauche.

### 2 | Dans la lacune musculaire (fig. 18.6)

a) *En avant*, il répond au ligament inguinal.

b) *Médialement*, l'arcade ilio-pectinée le sépare de la lacune vasculaire et de son contenu vasculaire fémoral.

c) *En arrière et latéralement*, il répond au muscle ilio-psoas.

### B | BRANCHES COLLATÉRALES (fig. 18.7)

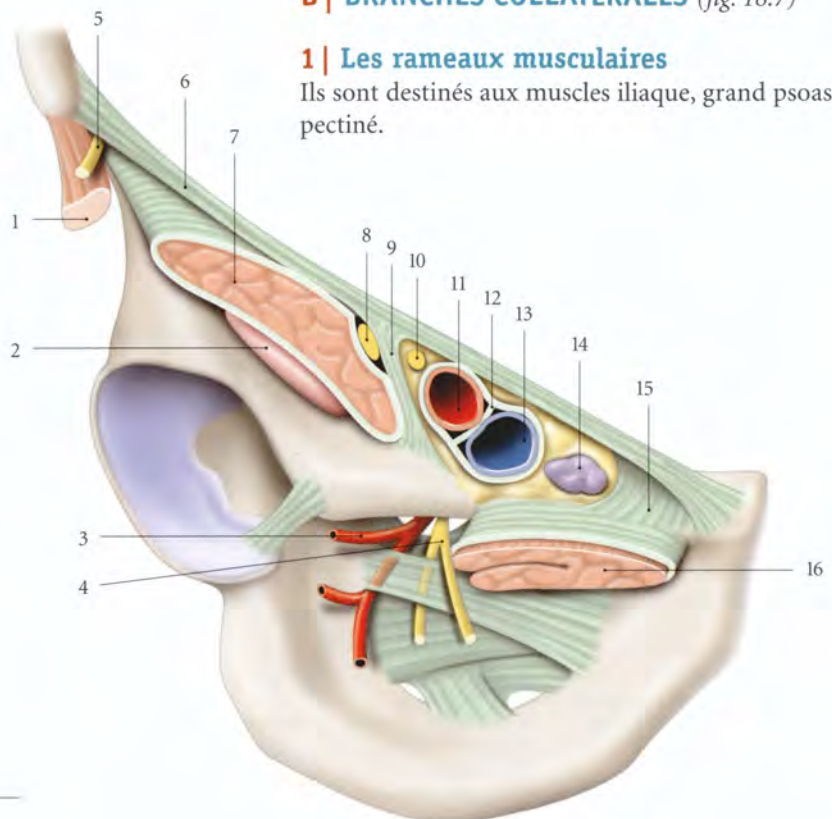
#### 1 | Les rameaux musculaires

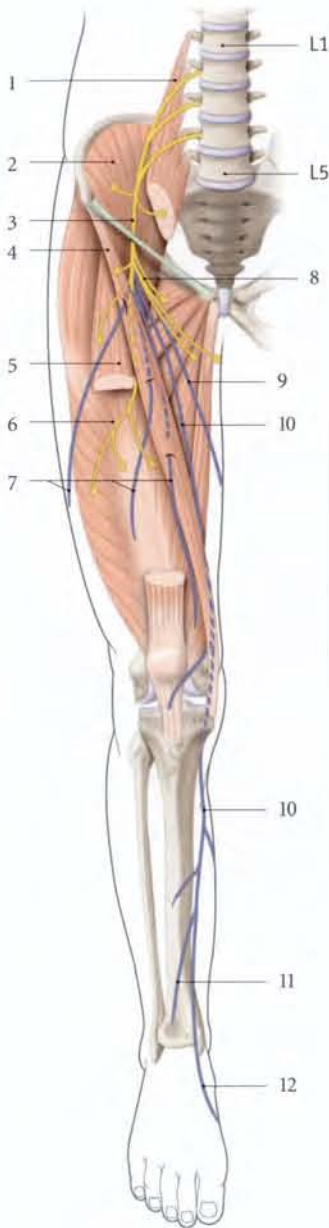Ils sont destinés aux muscles iliaque, grand psoas et pectiné.

FIG. 18.6. Lacunes musculaire et vasculaire (d'après Platzer)

1. m. sartorius
2. bourse ilio-pectinée
3. a. obturatrice
4. n. obturateur
5. n. cutané latéral de la cuisse
6. lig. inguinal
7. m. ilio-psoas
8. n. fémoral
9. arcade ilio-pectinée
10. branche fémorale du n. génito-fémoral
11. a. fémorale
12. gaine fémorale
13. v. fémorale
14. nœud lymphatique lacunaire
15. lig. lacunaire
16. m. pectiné

8. Ancien : n. crural.





**FIG. 18.7. Branches du nerf fémoral**

1. m. grand psoas (insertions costoïdales)
2. m. iliaque
3. n. fémoral
4. m. sartorius
5. m. droit fémoral
6. mm. vastes latéral et médial
7. nn. cutanés ant. de la cuisse
8. r. musculaire médial
9. n. cutané médial de la cuisse
10. n. saphène
11. branche ant.
12. branche post.

Le nerf du muscle pectiné naît au-dessus du ligament inguinal, et passe derrière la gaine fémorale pour atteindre la face antérieure du muscle.

## 2 | Le rameau vasculaire

Il est destiné à l'artère fémorale.

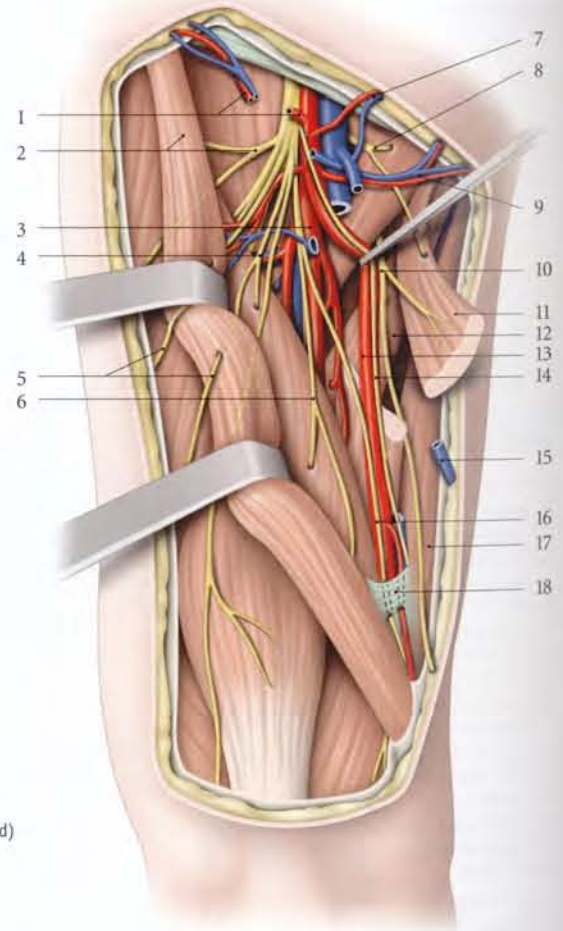
## C | BRANCHES TERMINALES

### 1 | Branches musculaires (fig. 18.8)

a) *Les nerfs du muscle sartorius* abordent la partie supérieure du muscle.

b) *Les nerfs du muscle quadriceps fémoral*

- *Le nerf du muscle droit fémoral* aborde sa partie supérieure et innerve l'articulation coxo-fémorale.



**FIG. 18.8. Région antérieure de la cuisse : le trigone fémoral**

- |   |  |
|---|--|
| 1. a. et vv. circonflexes iliaques superficielles                     | 9. a. et vv. pudendales ext.           |
| 2. m. sartorius et son nerf   | 10. n. obturateur                      |
| 3. a. fémorale profonde   | 11. m. long abducteur                  |
| 4. n. cutané ant. de la cuisse et du vaste intermédiaire de la cuisse | 12. m. court abducteur                 |
| 5. a. cutanée ant. de la cuisse                                       | 13. a. fémorale                        |
| 6. n. du vaste médial   | 14. n. saphène accessoire (r. profond) |
| 7. a. et v. épigastriques superficielles                              | 15. grande v. saphène                  |
| 8. m. pectiné et r. musculaire médial                                 | 16. n. saphène                         |
|   | 17. m. grand adducteur                 |
|   | 18. fascia vasto-adducteur             |

- Le **nerf du muscle vaste latéral** passe sous le muscle sartorius et atteint la surface du muscle.
- Le **nerf du muscle vaste médial** descend dans le canal subsartorial, répondant médialement aux vaisseaux fémoraux et au nerf saphène. Il donne des rameaux au muscle vaste médial et un rameau articulaire pour le genou.
- Le **nerf du muscle vaste intermédiaire** aborde sa surface. Il donne des branches profondes pour le muscle articulaire du genou.

### c) Le rameau musculaire médial

Il croise en arrière les vaisseaux fémoraux pour se distribuer aux muscles pectiné et long adducteur, à l'articulation de la hanche et à l'artère profonde de la cuisse.

## 2 | Les nerfs cutanés antérieurs de la cuisse

Au nombre de deux à trois ils traversent le muscle sartorius puis le fascia lata pour innover la face antérieure de la cuisse.

### 3 | Le nerf cutané médial de la cuisse

Il passe devant les vaisseaux pour innover la face médiale de la partie supérieure de la cuisse.

### 4 | Le nerf saphène<sup>9</sup> (fig. 18.9)

C'est la branche la plus volumineuse et la plus longue.

#### a) Trajet et rapports

- Il descend dans le **triangle fémoral** le long du bord latéral de l'artère fémorale.
- Dans le **canal des adducteurs**, il passe devant l'artère pour suivre son bord médial. À la partie inférieure du canal, il traverse le septum vasto-adducteur et descend derrière le muscle sartorius.

L'anesthésie du nerf saphène peut être réalisée au niveau du genou. L'infiltration est faite au-dessous de la face médiale du genou, en arrière de la grande veine saphène (fig. 18.10).

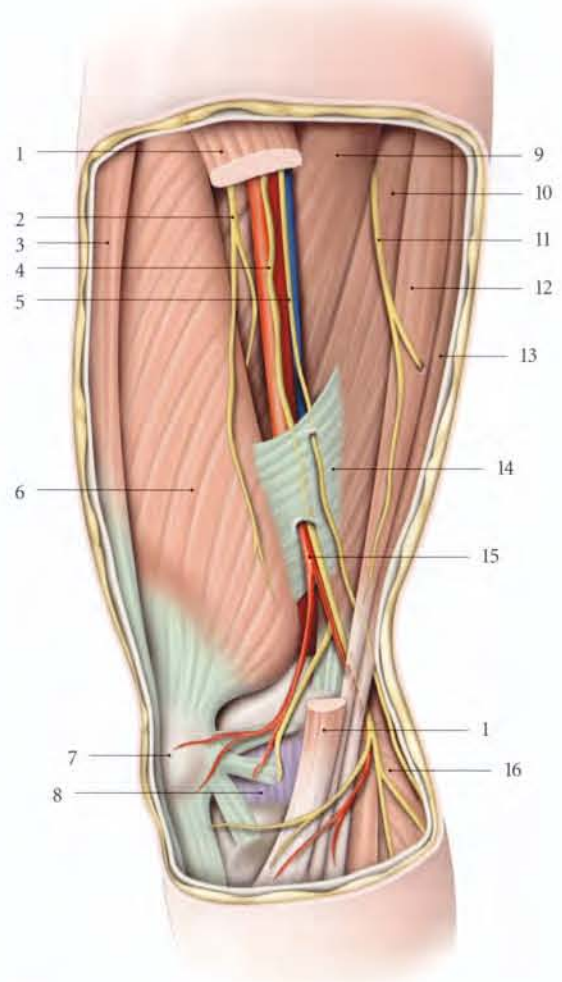


FIG. 18.9. Canal des adducteurs (vue médiale)

1. m. sartorius
2. n. du vaste médial
3. m. droit fémoral
4. a. fémorale et n. saphène
5. v. fémorale et n. saphène accessoire
6. m. vaste médial
7. patella
8. capsule articulaire
9. m. long adducteur
10. m. grand adducteur
11. n. obturateur
12. m. gracile
13. m. semi-tendineux
14. fascia vasto-adducteur
15. a. descendante du genou et n. saphène
16. m. gastrocnémien (chef médial)

9. Ancien. : n. saphène interne.

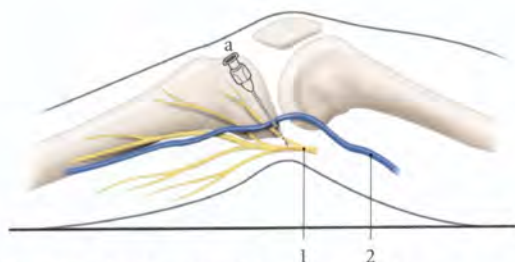


FIG. 18.10. Bloc du nerf saphène au niveau du genou

- a. direction de l'aiguille  
1. n. saphène  
2. grande v. saphène

- Il **perfore le fascia lata** entre les tendons des muscles sartorius et gracile et devient sous-cutané pour suivre la grande veine saphène, en regard du bord médial du tibia.
- Au **tiers inférieur de la jambe** il se divise en deux branches, antérieure et postérieure.

#### b) Branches collatérales

Elles comprennent :

- des **rameaux vasculaires** pour l'artère fémorale ;
- le **rameau infrapatellaire**. Il s'épanouit à la face antérieure du genou ;
- les **rameaux cutanés médiaux de la jambe**.

#### c) Branches terminales

- La **branche antérieure** passe devant la cheville pour atteindre le dos du pied.
- La **branche postérieure** suit le bord médial du pied.

### 5 | Le nerf saphène accessoire

Il descend médialement devant l'artère fémorale et donne deux branches, superficielle et profonde.

a) La **branche superficielle** perfore le fascia lata et accompagne la grande veine saphène.

b) La **branche profonde** est satellite de l'artère fémorale jusque dans le canal subsartorial. Elle perfore le septum vasto-adducteur pour participer au plexus subsartorial et innerver la face antéro-médiale du genou.

## D | CONNEXIONS

Le nerf fémoral s'anastomose avec :

- le **nerf génito-fémoral** par l'intermédiaire des nerfs cutanés antérieurs de la cuisse ;

- le **nerf obturateur** par l'intermédiaire de sa branche antérieure, qui forme le plexus subsartorial avec le nerf saphène.

## E | FONCTIONS

### 1 | Fonction motrice (fig. 18.11)

a) Le **nerf fémoral assure la flexion de la cuisse** sur le tronc et l'**extension de la jambe**. Il est accessoirement adducteur de la cuisse.

b) La **paralysie fémorale** se traduit par :

- une impossibilité de fléchir la cuisse et d'étendre la jambe ;
  - l'abolition du réflexe patellaire ;
  - une atrophie de la loge antérieure de la cuisse.
- En cas d'atteinte unilatérale, la marche s'accompagne d'un pseudo-steppage.  
En cas d'atteinte bilatérale, la marche est impossible.

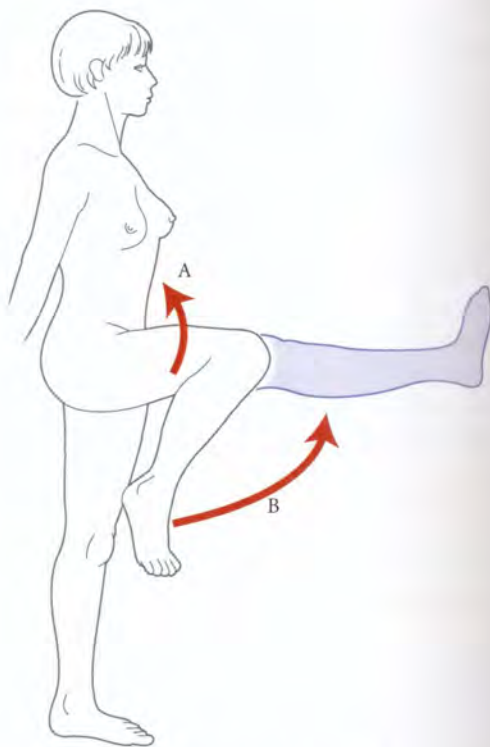


FIG. 18.11. Fonction motrice du nerf fémoral

- A. flexion de la cuisse  
B. extension de la jambe

## 2 | Fonction sensitive (fig. 18.12)

a) **Son territoire sensitif** concerne la face antérieure de la cuisse et la face antéro-médiale du genou, de la jambe et de la cheville.

b) **Son anesthésie** est assurée par le bloc du nerf fémoral à la cuisse. Les points de repère sont le ligament inguinal et l'artère fémorale.

## F | VARIATION

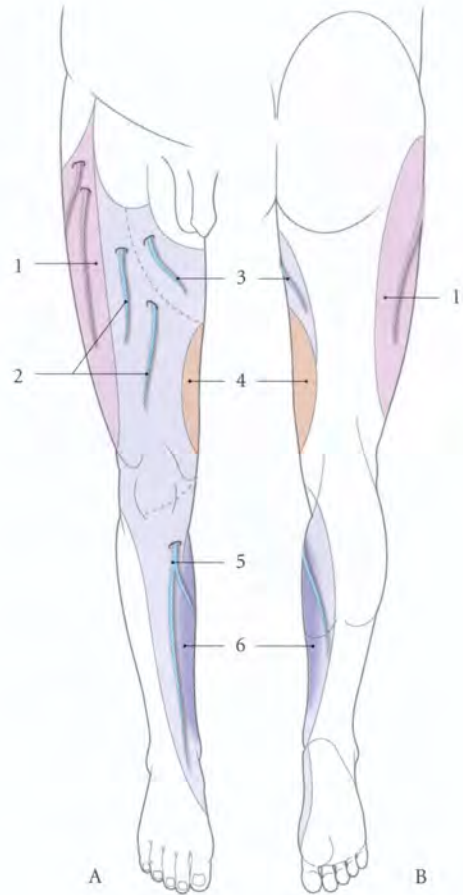
### Nerf fémoral accessoire<sup>10</sup>

- Branche terminale inconstante du plexus lombaire.
- Il est constitué de neurofibres provenant de L2 et L3.
- Il reste accolé à la face antérieure du nerf fémoral, jusqu'à la lacune musculaire, où il se sépare du nerf fémoral. Il innerve les téguments de la face antérieure de la cuisse.

10. Ancien. : n. crural de Jamieson.

FIG. 18.12. Territoires sensitifs du nerf fémoral

- |                                   |  |
|-----------------------------------|--|
| A. vue médiale                    | 4. n. obturateur                       |
| B. vue antérieure                 | 5. n. saphène                          |
| 1. n. cutané latéral de la cuisse | 6. zone d'anesthésie dans la paralysie |
| 2. nn. cutanés ant. de la cuisse  |  |
| 3. n. cutané médial de la cuisse  |  |



## 18.3 NERF OBTURATEUR

Le nerf obturateur est un **nerf mixte** constituant une branche terminale du plexus lombaire. Il est constitué de neurofibres des nerfs lombaires **L2, L3** et **L4**.

Son atteinte est souvent associée à celle du nerf fémoral.

### A | TRAJET ET RAPPORTS

Le nerf obturateur émerge du bord médial du *muscle grand psoas* et descend verticalement.

Il traverse le *foramen obturé* et se divise en deux branches, antérieure et postérieure.

C'est à ce niveau qu'il peut être comprimé par une hernie obturatrice (syndrome de Howship-Romberg).

### 1 | Dans la fosse ilio-lombaire<sup>11</sup> (fig. 18.13)

Il repose sur le processus transverse de L5 et sur l'aile du sacrum, puis il croise l'articulation sacro-iliaque. Il répond :

a) **latéralement**, au nerf fémoral et au muscle grand psoas ;

b) **médialement**, au tronc lombo-sacral et à la veine lombaire ascendante, à la vertèbre L5 et au promontoire ;

c) **en avant**, à la bifurcation des vaisseaux iliaques communs et aux lymphonœuds iliaques communs.

11. Ancien. : triangle de Marcille, fossette de Cunéo-Marcille.

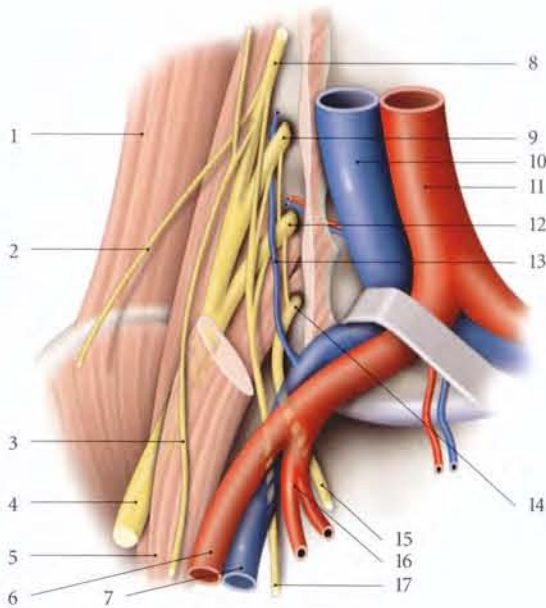


FIG. 18.13. Fosse ilio-lombaire

- |                                   |                            |
|-----------------------------------|----------------------------|
| 1. m. carré des lombes            | 10. v. cave inf.           |
| 2. n. cutané latéral de la cuisse | 11. aorte                  |
| 3. n. génito-fémoral              | 12. n. lombaire L4         |
| 4. n. fémoral                     | 13. v. lombaire ascendante |
| 5. m. grand psoas                 | 14. n. lombaire L5         |
| 6. a. iliaque externe             | 15. tronc lombo-sacral     |
| 7. v. iliaque externe             | 16. a. iliaque interne     |
| 8. n. lombaire L2                 | 17. n. obturateur          |
| 9. n. lombaire L3                 |                            |

## 2 | Dans le petit bassin (fig. 18.14)

a) *Il se dirige* latéralement en bas et en avant.

b) *Il chemine* sur le muscle obturateur interne au-dessus des vaisseaux obturateurs, au contact des nœuds lymphatiques iliaques externes infraveineux.

c) *En dedans*, il répond au conduit déférent chez l'homme, et par l'intermédiaire du péritoine à la fosse ovarique chez la femme.

Ce rapport explique les douleurs irradiées obturatrices chez la femme atteinte de salpingo-ovarite ou d'endométriose de la fosse ovarique.

## B | BRANCHES COLLATÉRALES

Elles naissent dans le canal obturateur et comprennent :

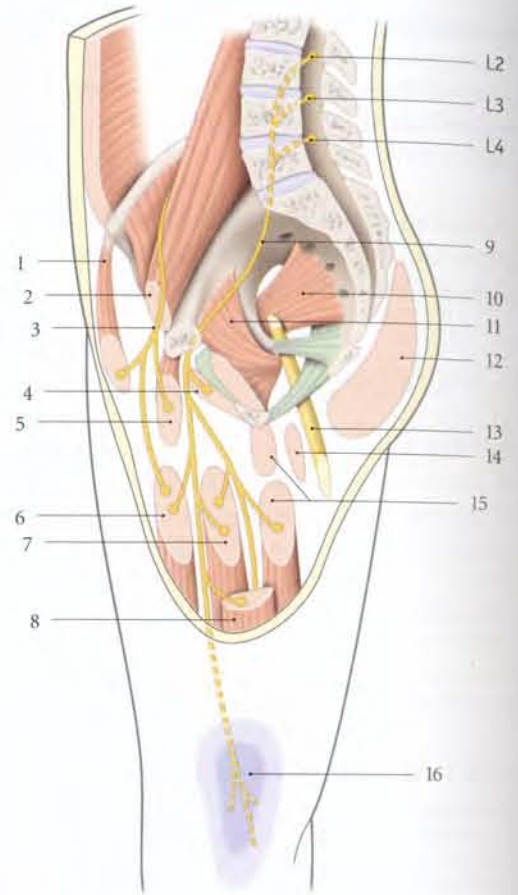


FIG. 18.14. Trajet du nerf obturateur (schématisque)

- |                       |                            |
|-----------------------|----------------------------|
| 1. m. sartorius       | 9. n. obturateur           |
| 2. m. ilio-psoas      | 10. m. piriforme           |
| 3. m. pectiné         | 11. m. obturateur int.     |
| 4. m. obturateur ext. | 12. m. grand fessier       |
| 5. m. long adducteur  | 13. n. sciatique           |
| 6. m. court adducteur | 14. m. carré fémoral       |
| 7. m. grand fessier   | 15. m. grand adducteur     |
| 8. m. gracile         | 16. aire sensitive cutanée |

a) *des rameaux articulaires* pour la face antérieure de l'articulation coxo-fémorale ;

b) *le nerf du muscle obturateur externe*.

## C | BRANCHES TERMINALES (fig. 18.15)

### 1 | Branche antérieure

a) *Elle descend* entre :

- en avant, les muscles pectiné et long adducteur ;
- en arrière, les muscles obturateur externe et court adducteur.

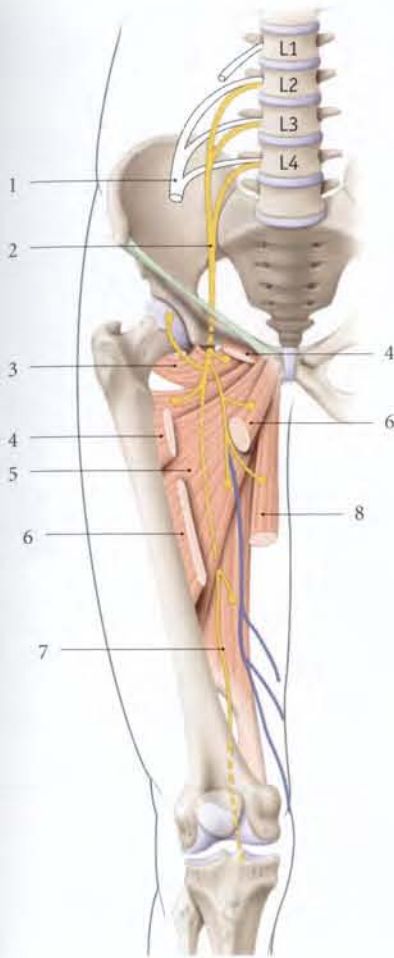


FIG. 18.15. Branches du nerf obturateur

- |                       |                       |
|-----------------------|-----------------------|
| 1. n. fémoral         | 5. m. court adducteur |
| 2. n. obturateur      | 6. m. long adducteur  |
| 3. m. obturateur ext. | 7. r. articulaire     |
| 4. m. pectiné         | 8. m. gracile         |

**b) Elle donne :**

- des **rameaux musculaires** pour les muscles pectiné (inconstant), long adducteur, court adducteur et gracile;
- un **rameau cutané** pour le tiers inférieur de la face médiale de la cuisse.

**2 | Branche postérieure**

a) Elle descend entre le court adducteur et le grand adducteur.

**b) Elle donne :**

- des **rameaux musculaires** pour les muscles court et grand adducteurs;

- des **rameaux articulaires** pour les articulations coxo-fémorale et du genou.  
La branche articulaire du genou traverse, avec l'artère fémorale, le hiatus tendineux du muscle grand adducteur pour cheminer derrière l'artère poplitée. Elle innerve la face postérieure du genou et l'artère poplitée.

**D | CONNEXIONS**

Le nerf obturateur s'anastomose avec :

**1 | Le nerf fémoral**

Le nerf saphène forme avec la branche antérieure du nerf obturateur le plexus subsartorial.

**2 | Le nerf obturateur accessoire**

**E | FONCTIONS**

**1 | Fonction motrice** (fig. 18.16)

Le nerf obturateur assure l'**adduction** et la **rotation latérale de la cuisse**.

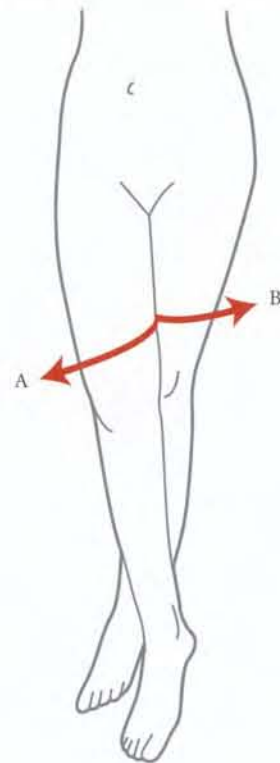


FIG. 18.16. Fonctions motrices du nerf obturateur interne

- A. rotation latérale  
B. adduction

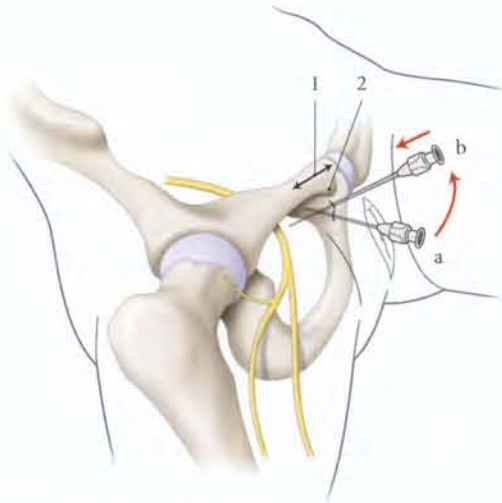


FIG. 18.17. Bloc du nerf obturateur

- a. première direction de l'aiguille
- b. deuxième direction de l'aiguille
- 1. distance de 1 cm
- 2. tubercule du pubis

Sa paralysie se traduit par une difficulté à croiser les jambes.

## 2 | Fonction sensitive (fig. 18.17)

Son territoire sensitif concerne la face médiale de la cuisse.

Son anesthésie est réalisée au niveau du canal du foramen obturé; le point de repère étant le tubercule du pubis.

## F | VARIATION : LE NERF OBTURATEUR ACCESSOIRE<sup>12</sup>

Branche terminale inconstante du plexus lombaire (12 % des cas), il est constitué de neurofibres provenant des nerfs lombaires L3 et L4 (fig. 18.18).

### 1 | Trajet et rapports

- Il descend verticalement dans la région lombaire le long du bord latéral du nerf obturateur.
- Au niveau du détroit supérieur, il s'éloigne du nerf obturateur pour suivre le bord médial du muscle grand psoas.

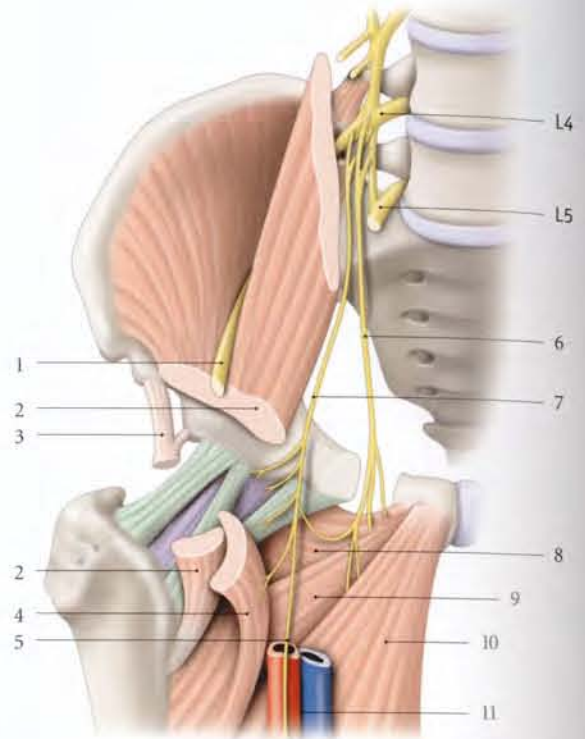


FIG. 18.18. Nerf obturateur accessoire (d'après Pelland)

- |                     |                             |
|---------------------|-----------------------------|
| 1. n. fémoral       | 7. n. obturateur accessoire |
| 2. m. ilio-psoas    | 8. m. obturateur ext.       |
| 3. m. droit fémoral | 9. m. court adducteur       |
| 4. m. pectiné       | 10. m. long adducteur       |
| 5. r. vasculaire    | 11. a. et v. fémorales      |
| 6. n. obturateur    |                             |

- Il sort du petit bassin par l'anneau fémoral contre la branche supérieure du pubis et en arrière du muscle pectiné pour se terminer.

### 2 | Branches collatérales

Il donne des rameaux articulaires pour l'articulation coxo-fémorale.

### 3 | Branches terminales

Il donne :

- des rameaux cutanés pour la partie supérieure du trigone fémoral;
- un rameau musculaire pour le muscle pectiné;
- un rameau vasculaire pour l'artère fémorale.

### 4 | Connexion

Avec le nerf obturateur.

12. Ancien. : n. de Schmidt.

## 18.4 PLEXUS SACRAL<sup>13</sup>

Le plexus sacral est destiné au membre inférieur et à la ceinture pelvienne (fig. 18.19).

### A | CONSTITUTION

Il est constitué par l'union des rameaux antérieurs des nerfs lombaires **L4** et **L5** et sacraux **S1**, **S2** et **S3**.

- Les rameaux antérieurs de **L4** et **L5** s'unissent pour former le *tronc lombo-sacral* qui mesure environ 4 cm de longueur et 8 mm de largeur.
- La majeure partie des rameaux antérieurs de **S1**, **S2** et **S3** fusionne avec le tronc lombo-sacral pour former le *nerf sciatique ou ischiatique*.

Ses racines d'origine peuvent être comprimées par des tumeurs ou des hernies discales (surtout **L5** et **S1**). Le plexus lui-même peut être envahi par des tumeurs pelviennes, plus rarement lésé par des traumatismes ou des compressions obstétricales.

### B | RAPPORTS

#### 1 | Le tronc lombo-sacral

Il émerge du bord médial du muscle grand psoas, descend dans la fosse ilio-lombaire, en avant de l'aile du sacrum et de l'articulation sacro-iliaque.

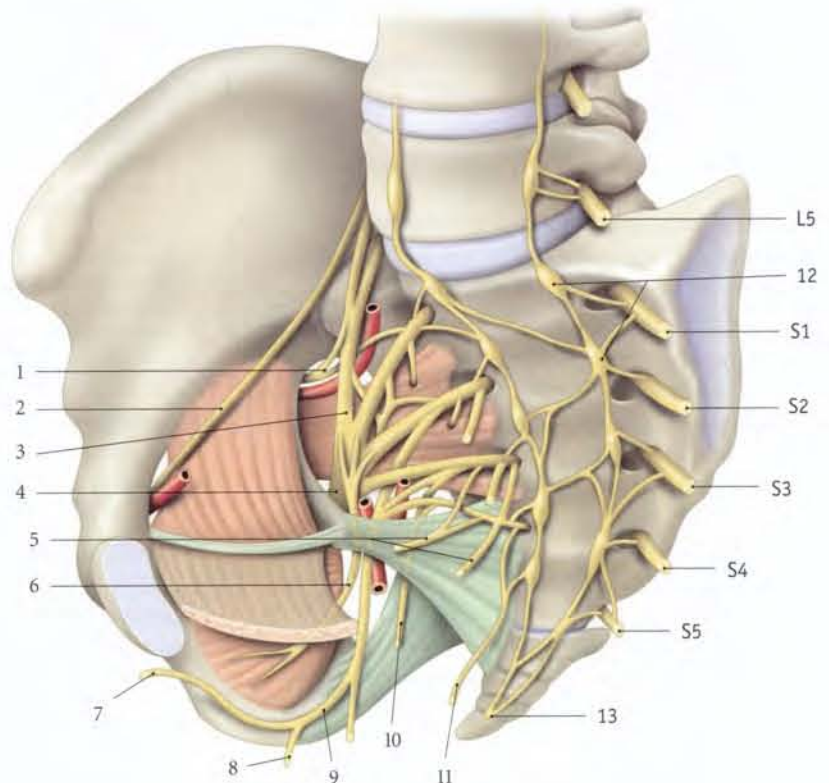
#### 2 | Le plexus sacral

*a) Il repose* sur le muscle piriforme et il est recouvert par le fascia pelvien pariétal.

*b) Il répond* en avant aux vaisseaux iliaques internes et à l'uretère.

- L'artère glutéale supérieure passe entre le tronc lombo-sacral et **S1**.
- L'artère sacrale latérale passe devant **S1**.
- L'artère glutéale inférieure passe entre **S2** et **S3**.
- L'artère pudendale interne passe au-dessous du plexus.

13. Ancien. : plexus sacré.



**FIG. 18.19.** Plexus sacral et pudendal (vue interne)

1. a. et n. glutéaux sup.
2. n. obturateur
3. tronc lombo-sacral
4. n. sciatique (ischiatique)
5. nn. du m. élévateur de l'anus
6. n. du m. obturateur int.
7. n. dorsal du pénis ou du clitoris
8. n. périnéal
9. n. pudendal
10. n. rectal sup.
11. n. rectal sup. accessoire
12. ganglion sympathique pelvien
13. ganglion impair

## C | BRANCHES COLLATÉRALES

### 1 | Branches ventrales (fig. 18.20)

#### a) Le nerf du muscle obturateur interne

Il est constitué de neurofibres provenant de **L5, S1 et S2**.

Il sort du pelvis à travers le *foramen infrapiriforme*.

- Dans la *région glutéale* il descend entre, latéralement, le nerf sciatique, et, médialement, les vaisseaux pudendaux internes.

Il donne une branche au muscle jumeau supérieur.

- Puis il contourne en arrière l'épine ischiatique pour entrer dans la *fosse ischio-rectale* contre la face interne du muscle obturateur interne qu'il innerve.

#### b) Le nerf du muscle carré fémoral

Il est constitué de neurofibres provenant de **L4, L5 et S1**.

Il sort du pelvis à travers le *foramen infrapiriforme*.

- Dans la *région glutéale* il est en avant du nerf sciatique, des muscles obturateur interne et jumeaux.
- Il donne une branche à l'*articulation coxo-fémorale*.
- Il innerve le muscle *carré fémoral* et le muscle *jumeau inférieur*.

### 2 | Branches dorsales

#### a) Le nerf du muscle piriforme

Il est constitué de neurofibres provenant de **S1 et S2** et aborde la face antérieure du muscle piriforme.

#### b) Le nerf glutéal supérieur<sup>14</sup>

Il est constitué de neurofibres provenant de **L4, L5 et S1**.

Il sort du pelvis à travers le *foramen suprapiriforme*, accompagné des vaisseaux glutéaux supérieurs.

- Dans la *fesse* il se divise en deux branches, *supérieure et inférieure*, qui cheminent entre les muscles moyen et petit fessiers. Elles sont accompagnées respectivement des branches supérieure et inférieure de l'artère glutéale supérieure.
- Il innerve les *muscles moyen fessier, petit fessier et tenseur du fascia lata*.

#### c) Le nerf glutéal inférieur<sup>15</sup>

Il est constitué de neurofibres provenant de **L5, S1 et S2**.

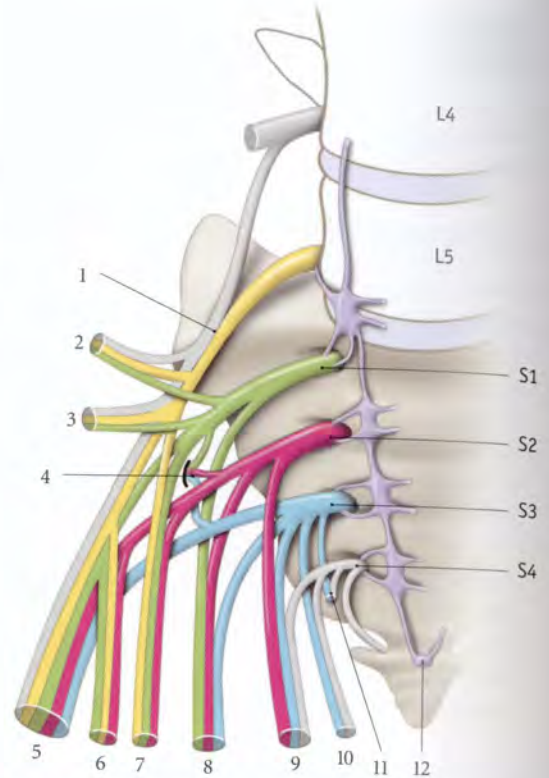


FIG. 18.20. Plexus sacral et pudendal : systématisation des principales branches

1. tronc lombo-sacral
2. n. glutéal sup.
3. n. du m. carré fémoral et du m. jumeau inf.
4. n. du m. piriforme
5. n. ischiatique
6. n. glutéal inf.
7. n. du m. obturateur int.
8. n. cutané post. de la cuisse
9. n. pudendal
10. n. du m. élévateur de l'anus
11. n. rectal sup.
12. ganglion coccygien

Il sort du pelvis à travers le *foramen infrapiriforme* et se divise en plusieurs branches à la face profonde du *muscle grand fessier* qu'il innerve.

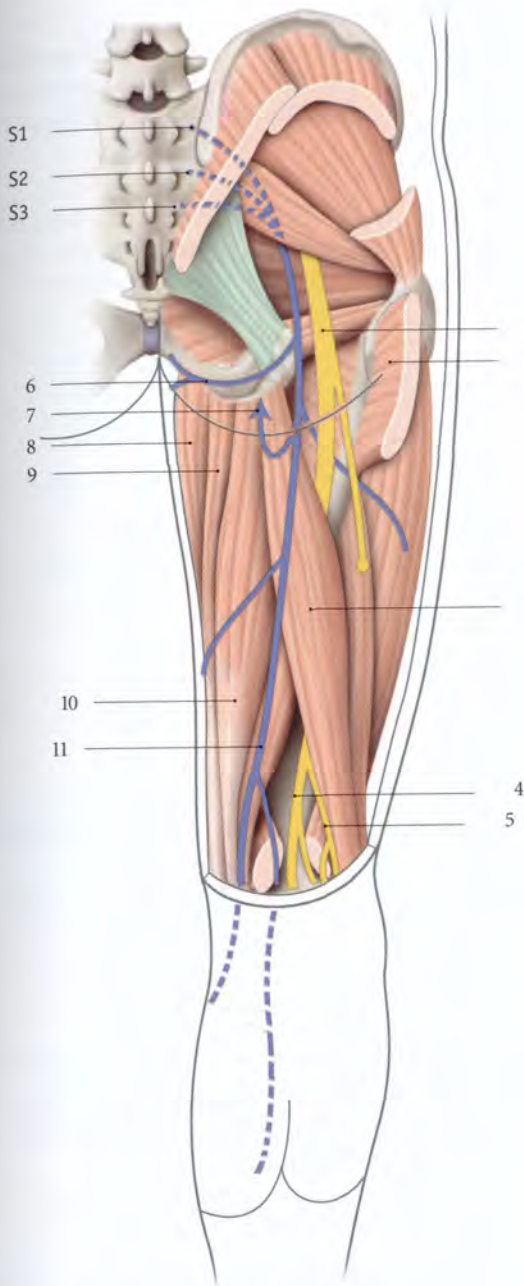
#### d) Le nerf cutané postérieur de la cuisse<sup>16</sup> (fig. 18.21)

- **Nerf sensitif**, il est constitué de neurofibres provenant de **S1, S2 et S3**.

14. Syn. : n. fessier supérieur.

15. Syn. : n. fessier inférieur.

16. Les nerfs cutané postérieur de la cuisse et glutéal inférieur, souvent communs à leur origine, étaient autrefois dénommés nerf petit sciatique.



**FIG. 18.21.** Nerf cutané postérieur de la cuisse (vue postérieure)

1. n. ischiatique
2. m. grand fessier
3. long chef du biceps fémoral
4. n. tibial
5. n. fibulaire commun
6. rameau périnéal
7. n. clunial inf.
8. m. gracile
9. m. grand adducteur
10. m. semi-tendineux
11. n. cutané post. de la cuisse

- **Il sort du pelvis** à travers le foramen *infrapiriforme*.
  - Dans la **région glutéale**, il descend sur la partie médiale de la face postérieure du nerf sciatique ; il est recouvert par le muscle grand fessier.
  - Dans la **région fémorale postérieure**, il descend sous le fascia lata, derrière le chef long du biceps fémoral.
  - Dans la **fosse poplitée**, il traverse le fascia poplité et accompagne la petite veine saphène jusqu'au milieu de la jambe.
- **Il donne :**
  - 1
  - 2
  - une **branche glutéale** qui contourne le bord inférieur du muscle grand fessier pour innerver la peau de la partie inféro-latérale de la fesse.
  - les **nerfs cluniaux inférieurs** qui contournent le bord inférieur du muscle grand fessier pour innerver la peau de la région sacrale.
  - une **branche périnéale** qui contourne en bas la tubérosité ischiatique et se distribue au périnée superficiel et au scrotum (ou grandes lèvres).
  - une **branche fémorale** qui donne des rameaux cutanés à la face postérieure de la cuisse, à la fosse poplitée et à la face postérieure de la partie supérieure de la jambe.

## D | BRANCHE TERMINALE

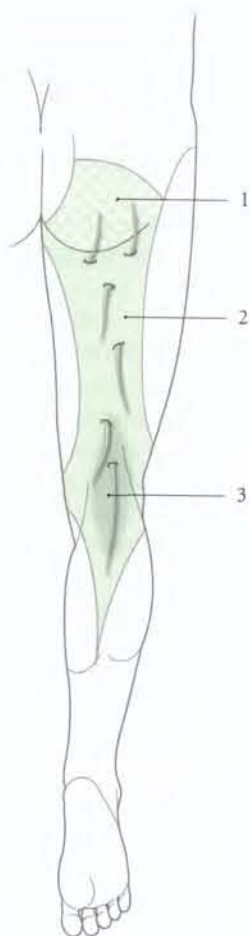
Elle est constituée par le **nerf sciatique** (ou ischiatique).

## E | CONNEXIONS

Le plexus sacral s'anastomose avec le *plexus lombaire*, le *plexus honteux* et les *ganglions sympathiques pelviens* par l'intermédiaire des rameaux communicants gris.

## F | FONCTIONS

- 1 | **Fonction motrice** (voir chaque branche)



## 2 | Fonction sensitive

Les dermatomes correspondant au plexus sacral sont situés sur la région glutéale, sur les faces postérieures de la cuisse et de la jambe, sur la plante et le dos du pied (fig. 18.22).

L'étalement des racines ne permet pas une infiltration totale du plexus sacral. L'anesthésie du plexus doit donc recourir à une anesthésie tronculaire de ses branches.

FIG. 18.22. Territoires sensitifs du nerf cutané postérieur de la cuisse (vue postérieure)

1. nn. cluniaux inf.
2. branche fémorale
3. zone d'anesthésie dans la paralysie

## 18.5 NERF SCIATIQUE OU ISCHIATIQUE

Le nerf sciatique<sup>17</sup> est un nerf mixte constituant la branche terminale du plexus sacral. Il est constitué de neurofibres des nerfs lombaires **L4** et **L5** (ou *tronc lombo-sacral*) et des nerfs sacraux **S1**, **S2** et **S3**.

Nerf le plus long et le plus volumineux de l'organisme, il mesure à l'origine 5 mm d'épaisseur et 10 à 15 mm de largeur (fig. 18.23).

Il peut être lésé par une luxation de la hanche ou lors de sa réduction, par une fracture du bassin, par une traction des membres inférieurs chez le nouveau-né. Il peut être comprimé par un utérus gravide. Il peut être traumatisé par un projectile ou une injection médicamenteuse. Il peut être atteint par des neuropathies toxiques.

### A | ANATOMIE DE SURFACE

#### 1 | Dans la région glutéale (fig. 18.24)

**a) L'origine** du nerf se projette au niveau du tiers supérieur d'une ligne unissant l'épine iliaque postéro-supérieure à la tubérosité ischiatique.

Les injections intramusculaires doivent donc s'effectuer dans le quadrant supéro-latéral de la région glutéale pour éviter des lésions nerveuses et vasculaires (fig. 18.25 et 18.26).

17. Ancien. : n. grand sciatique.

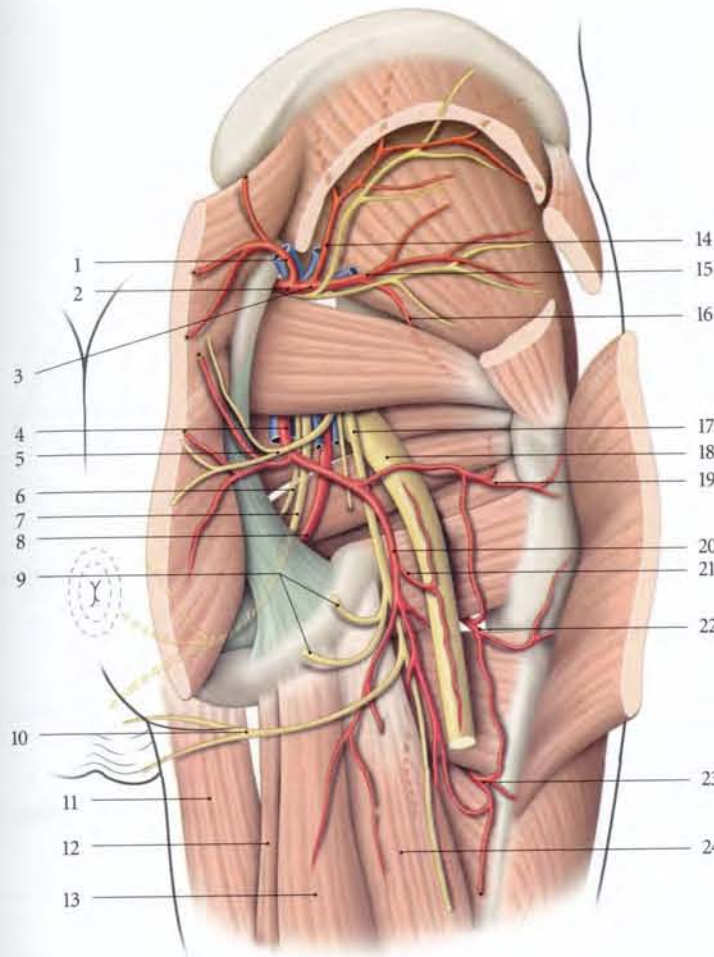


FIG. 18.23. Région glutéale profonde

1. branche superficielle
2. a. glutéale sup.
3. branche profonde et n. glutéal sup.
4. a. glutéale inf.
5. n. glutéal inf.
6. n. rectal sup.
7. n. pudendal
8. a. pudendale int.
9. n. clunial inf.
10. r. périnéal
11. m. gracile
12. m. semi-membraneux
13. m. semi-tendineux
14. branche sup.
15. branche inf.
16. r. articulaire
17. n. cutané post. de la cuisse
18. n. sciatique (ou ischiatique)
19. branche glutéale
20. branche fémorale
21. a. du n. sciatique
22. a. circonflexe médiale de la cuisse
23. a. perforante de la cuisse
24. m. biceps fémoral

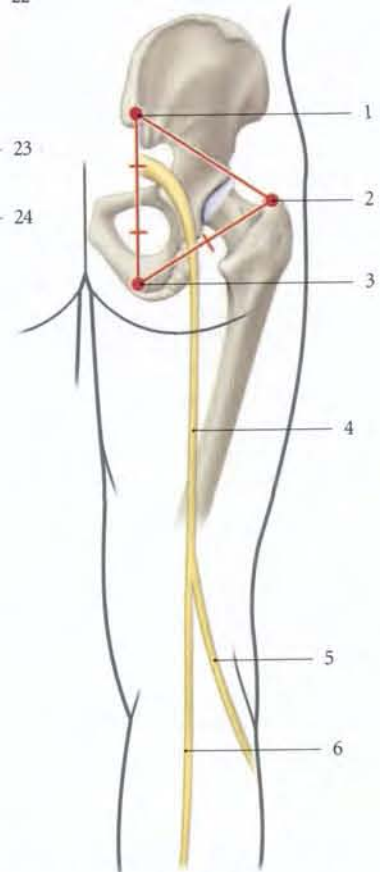


FIG. 18.24. Anatomie de surface du nerf sciatique

1. épine iliaque postéro-supérieure
2. grand trochanter
3. tubérosité ischiatique
4. n. sciatique
5. n. fibulaire commun
6. n. tibial

**b) Le trajet** du nerf est légèrement médial par rapport au milieu de la ligne unissant le grand trochanter à la tubérosité ischiatique.

Ce trajet correspond aux points douloureux de la névralgie sciatique (points de Valleix).

**2 | Dans la région fémorale postérieure**, il se projette le long de l'axe médian.

## B | TRAJET ET RAPPORTS

Le nerf sciatique sort du petit bassin à travers le *foramen infrapiriforme*. Après un trajet arciforme dans la région glutéale, il descend verticalement dans la région fémorale postérieure.

Il se termine dans la partie supérieure de la fosse poplitée en *nerfs tibial et fibulaire commun*.

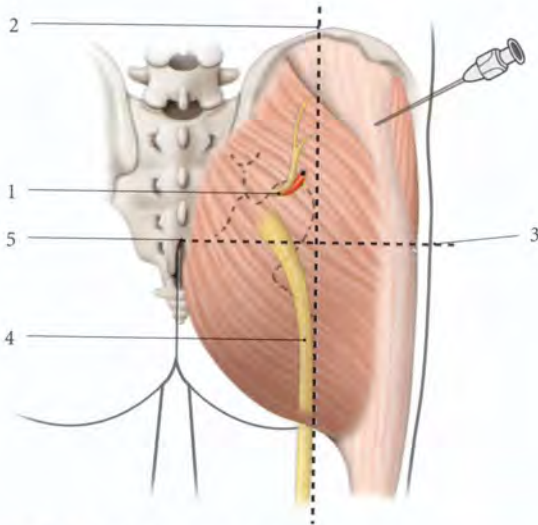


FIG. 18.25. Zone d'injection intramusculaire

- |   |                     |
|---|---------------------|
| 1. a. et n. glutéaux sup.   | 3. grand trochanter |
| 2. verticale passant par le milieu de la ligne grand trochanter - hiatus sacral | 4. n. sciatique     |
|   | 5. hiatus sacral    |

## 1 | Dans le foramen infrapiriforme

### a) Il passe entre :

- en haut, le muscle piriforme ;
- en bas, le muscle jumeau supérieur.

### b) Il répond :

- en arrière, aux nerfs glutéal postérieur et cutané postérieur de la cuisse ;
- médialement, aux nerfs obturateur interne et rectal inférieur, aux vaisseaux obturateurs internes et glutéaux inférieurs.

## 2 | Dans la région glutéale

### a) Il est compris entre :

- en avant, les muscles jumeaux, obturateur interne et carré fémoral ;
- en arrière, le muscle grand fessier ;
- médialement, le tubérosité ischiatique ;
- latéralement, le grand trochanter.

### b) Il répond :

- en avant, au nerf carré fémoral ;
- en arrière, au nerf cutané postérieur de la cuisse et à la branche glutéale de l'artère glutéale inférieure ;
- médialement, aux nerfs obturateur interne et rectal inférieur, aux vaisseaux obturateurs internes et

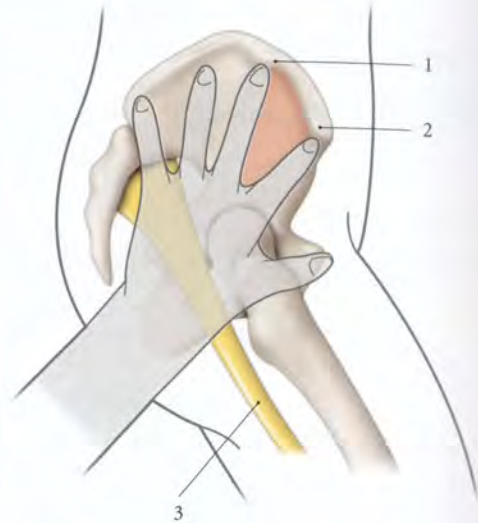


FIG. 18.26. Injection intraglutéale (d'après A.V. Hochstetter)

- |                              |                 |
|------------------------------|-----------------|
| 1. tubercule iliaque         | 3. n. sciatique |
| 2. épine iliaque antéro-sup. |                 |

glutéaux inférieurs, au nerf pudendal et aux vaisseaux pudendaux internes.

## 3 | Dans la région fémorale postérieure

### a) Il répond :

- en avant, au muscle grand adducteur, puis au court chef du muscle biceps fémoral ;
- en arrière, au muscle grand fessier, puis au long chef du muscle biceps fémoral qui le croise obliquement en bas et latéralement ;
- médialement, aux muscles semi-membraneux et semi-tendineux ;
- latéralement, au muscle biceps fémoral.

b) Il est accompagné de l'artère du nerf sciatique et longe médialement l'anastomose cruciforme.

## C | BRANCHES COLLATÉRALES (fig. 18.27)

### 1 | Branches articulaires

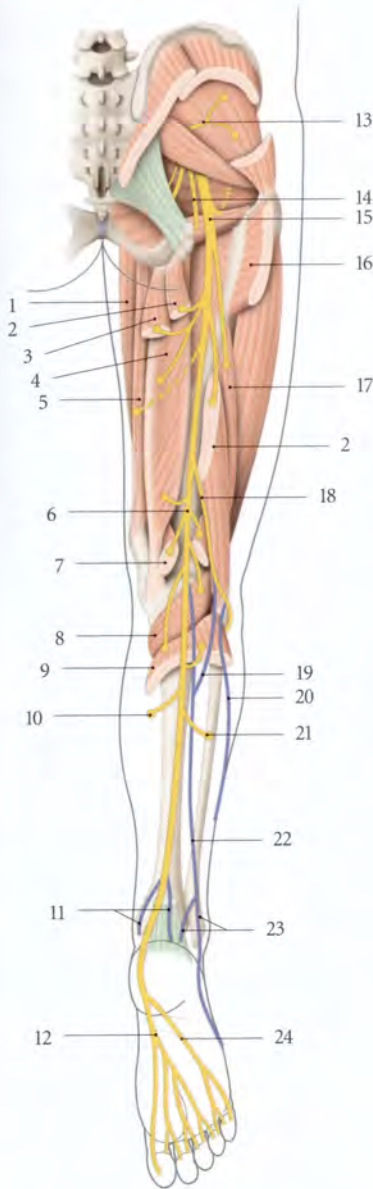
#### a) Le nerf articulaire de la hanche

Il est destiné à sa face postérieure.

#### b) Le nerf articulaire du genou<sup>18</sup>

Né très haut, près du nerf du chef court du biceps fémoral, il innerve la face postéro-latérale du genou.

18. Ancien. : n. de Cruveilhier.



**FIG. 18.27. Nerfs sciatique (ischiatique) et tibial : branches (vue postérieure)**

- |   |  |
|---|--|
| 1. m. gracile                             | 14. r. cutané post. de la cuisse sectionné |
| 2. m. biceps fémoral (chef long)          | 15. n. sciatique                           |
| 3. m. semi-tendineux                      | 16. m. grand fessier                       |
| 4. m. semi-membraneux                     | 17. m. biceps fémoral (chef court)         |
| 5. m. grand adducteur                     | 18. n. fibulaire commun                    |
| 6. n. tibial                              | 19. r. communicant fibulaire               |
| 7. m. gastrocnémien                       | 20. n. cutané sural médial                 |
| 8. m. poplité                             | 21. n. du m. long fléchisseur de l'hallux  |
| 9. m. soléaire                            | 22. n. sural                               |
| 10. n. du m. long fléchisseur des orteils | 23. rr. calcanéens latéraux                |
| 11. rr. calcanéens médiaux                | 24. n. plantaire latéral                   |
| 12. n. plantaire médial                   |  |
| 13. n. glutéal sup.                       |  |

## 2 | Branches musculaires

a) Les nerfs supérieur et inférieur du semi-tendineux

b) Le nerf du semi-membraneux

c) Le nerf du chef long du biceps fémoral

d) Le nerf du chef court du biceps fémoral

e) Le nerf du faisceau postérieur du muscle grand adducteur

## D | BRANCHES TERMINALES

Dans la fosse poplitée, le nerf sciatique se divise en deux branches, le nerf tibial et le nerf fibulaire commun.

## E | CONNEXIONS

Il s'anastomose avec :

- le nerf cutané postérieur de la cuisse ;
- le nerf fémoral ;
- le nerf cutané latéral de la cuisse.

## F | FONCTIONS

### 1 | Fonction motrice (fig. 18.28)

Le nerf sciatique assure essentiellement la **flexion de la jambe**, la flexion et l'extension du pied.

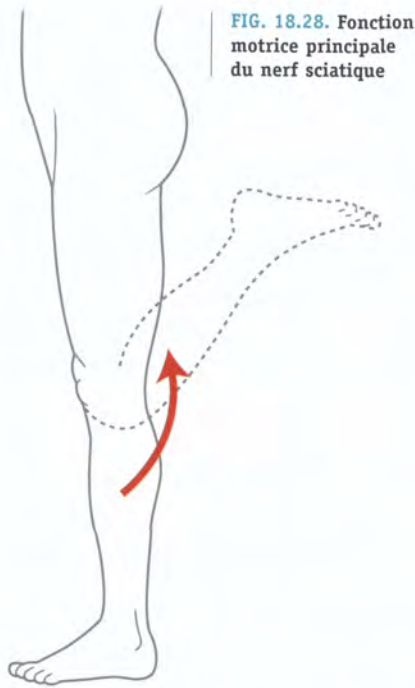
a) **En décubitus dorsal**, la flexion de la cuisse (jambe tendue) sur le tronc entraîne une douleur sur le trajet du nerf (signe de Lasègue), en cas de lésions.

b) **La paralysie sciatique** se traduit par :

- l'impossibilité de courir, de fléchir la jambe et de se tenir sur la pointe des pieds ou sur les talons ;
- l'abolition des réflexes achilléen et cutané plantaire ;
- une atrophie musculaire et des troubles vasomoteurs et trophiques.

### 2 | Fonction sensitive

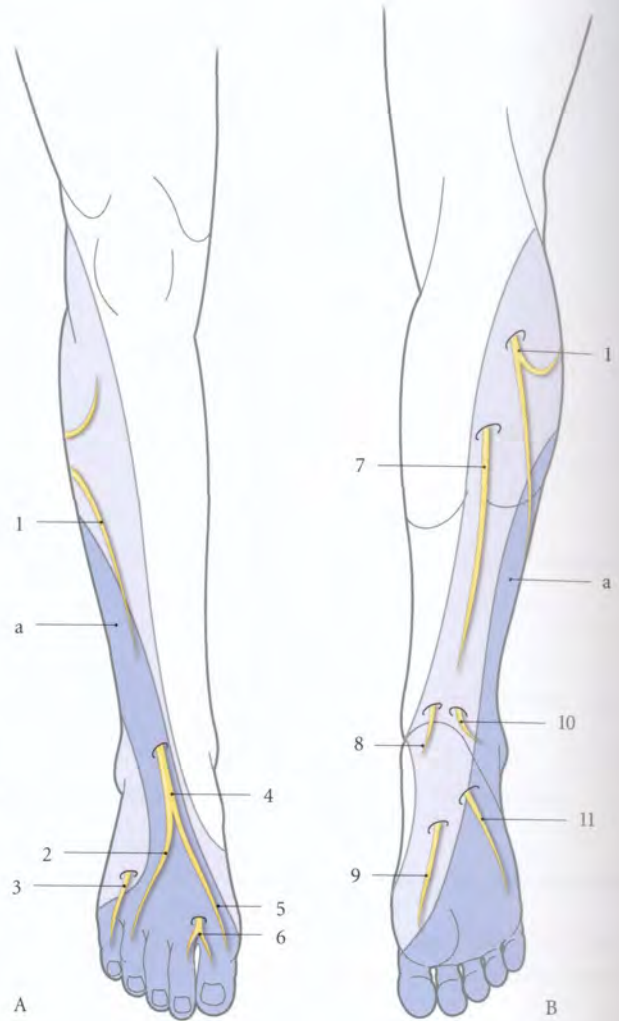
a) **Son territoire sensitif** concerne la face postéro-latérale de la jambe et l'ensemble du pied (fig. 18.29).



**FIG. 18.28. Fonction motrice principale du nerf sciatique**

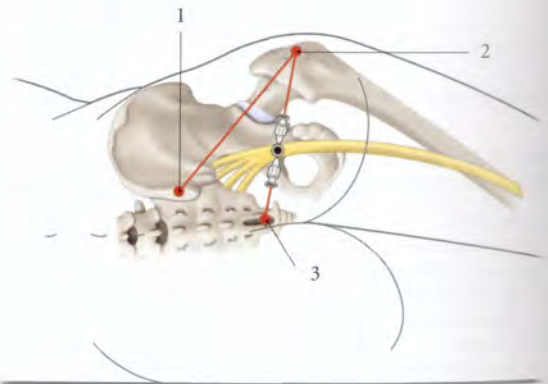
**FIG. 18.29. Territoires sensitifs du tronc du nerf sciatique**

- |   |   |
|---|---|
| A. vue antérieure                         | 5. n. cutané dorsal médial du pied      |
| B. vue postérieure                        | 6. n. fibulaire profond                 |
| a. zone d'anesthésie dans la paralysie    | 7. n. sural                             |
| 1. n. cutané sural latéral                | 8. r. calcanéen médial                  |
| 2. n. cutané dorsal intermédiaire du pied | 9. rr. cutanés du n. plantaire médial   |
| 3. n. cutané dorsal latéral du pied       | 10. r. calcanéen latéral                |
| 4. n. fibulaire superficiel               | 11. rr. cutanés du n. plantaire latéral |



**b) Son anesthésie** est assurée habituellement par le bloc du nerf sciatique à la fesse (fig. 18.30).

- Lorsque la cuisse est fléchie de 90 à 120°, le point d'infiltration est le milieu de la ligne unissant le grand trochanter et la tubérosité ischiatique.
- En décubitus latéral, cuisse et jambe légèrement fléchies, le point d'infiltration est représenté par la jonction :
  - de la droite unissant le grand trochanter et le hiatus sacral ;
  - de la perpendiculaire élevée au milieu de la droite unissant le grand trochanter à l'épine iliaque postéro-supérieure.



**FIG. 18.30. Bloc du nerf sciatique à la fesse**

- |                               |                  |
|-------------------------------|------------------|
| 1. épine iliaque postéro-sup. | 3. hiatus sacral |
| 2. grand trochanter           |                  |

**G | VARIATIONS** (fig. 18.31)

- Le nerf peut traverser le muscle piriforme (0,8 % des cas).
- La partie médiale du nerf, correspondant au nerf tibial, peut passer au-dessus du muscle piriforme (3,3 %), ou traverser ce muscle (11,7 %).

- Le nerf peut se diviser plus ou moins haut. Dans ce cas la division médiale (nerf tibial) donne toutes les branches musculaires à l'exception du nerf du chef court du biceps fémoral et du nerf articulaire du genou.

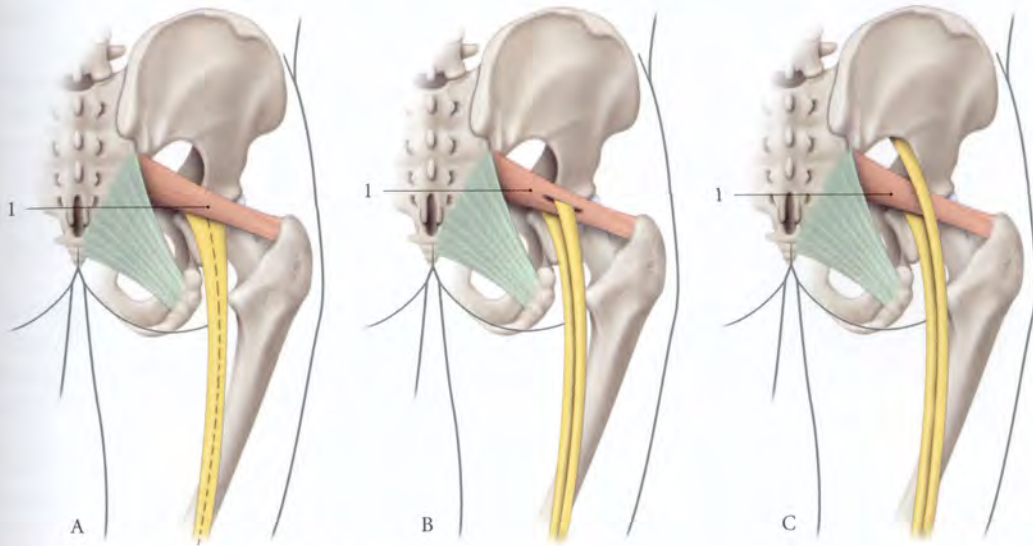


FIG. 18.31. Variations du trajet du nerf sciatique

1. m. piriforme

## 18.6 NERF TIBIAL

Le nerf tibial<sup>19</sup> est la branche terminale médiale du nerf sciatique. C'est un *nerf mixte* constitué de neurofibres des nerfs lombaires L4 et L5, et sacraux S1, S2 et S3.

Les fibres du nerf tibial peuvent être lésées au niveau du plexus sacral, au niveau du tronc du nerf sciatique ou au niveau de la fosse poplitée : plaie directe ou fracture de jambe.

### A | TRAJET ET RAPPORTS

Le nerf tibial suit d'abord l'axe médian de la fosse poplitée, puis à la jambe, il descend en obliquant médialement pour traverser le *sillon malléolaire médial*.

Il se divise dans la partie postérieure de la région infra-malléolaire médiale<sup>20</sup>, en *nerfs plantaires médial et latéral*.

### 1 | Dans la fosse poplitée (fig. 18.32)

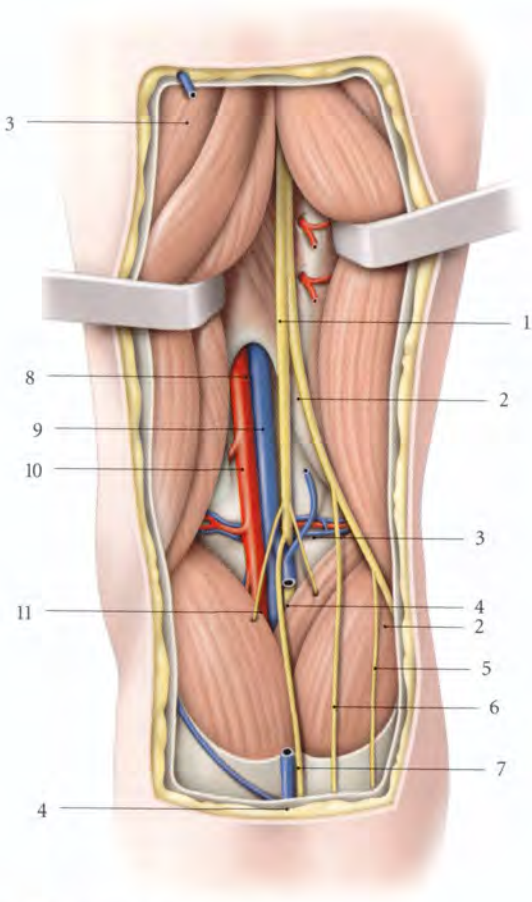
#### a) Rapports avec les parois

Il répond :

- *en avant* successivement, à la surface poplitée, au ligament poplité oblique et au muscle poplité ;
- *en arrière*, au fascia poplité et au muscle gastrocnémien ;
- *médialement, en haut*, aux muscles semi-membraeux et semi-tendineux, en bas, au chef médial du muscle gastrocnémien ;

19. Ou gouttière calcanéenne. Ce terme prête à confusion avec le sillon calcanéen.

20. Ancien. : n. sciatique poplité interne.



**FIG. 18.32. Fosse poplitée droite**

1. n. tibial
2. n. fibulaire commun
3. v. anastomotique intersaphène
4. petite v. saphène
5. n. cutané sural latéral
6. r. communicant fibulaire
7. n. cutané sural médial
8. hiatus tendineux de l'adducteur
9. v. poplitée
10. a. poplitée
11. r. musculaire

- *latéralement, en haut*, au muscle biceps fémoral, en bas, au muscle plantaire et au chef latéral du muscle gastrocnémien.

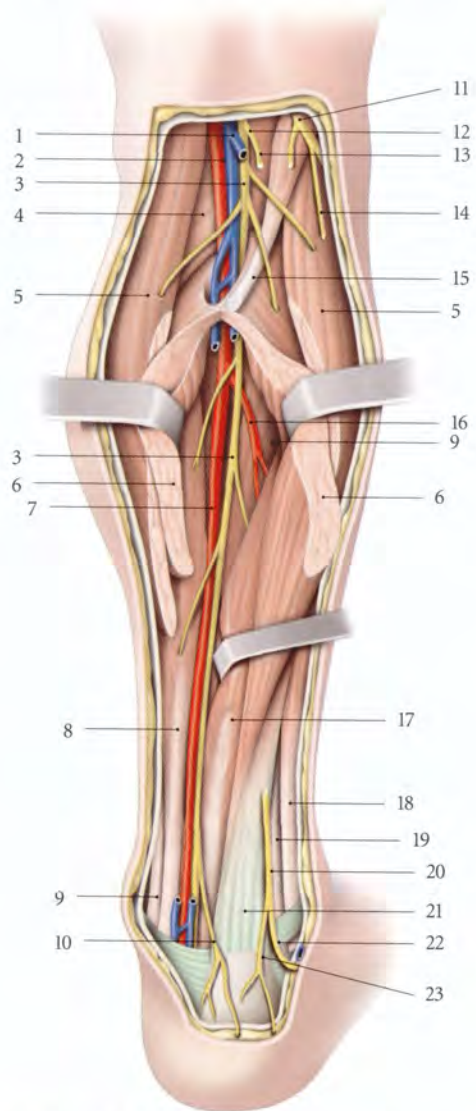
**b) Rapports vasculo-nerveux**

- Le nerf fibulaire commun diverge latéralement du nerf tibial.
- *Dans la partie moyenne de la fosse poplitée*, le nerf tibial rejoint les vaisseaux poplités et longe le bord postéro-latéral de la veine.
- *En arrière, sur le fascia poplité* reposent le nerf cutané sural médial et la petite veine saphène.

**2 | Dans la région postérieure de la jambe**  
(fig. 18.33)

**a) Rapports musculaires**

- *En avant*, il repose successivement sur les muscles tibial postérieur et long fléchisseur des orteils.



**FIG. 18.33. Région postérieure de la jambe**

- |                                    |                                      |
|------------------------------------|--------------------------------------|
| 1. petite v. saphène               | 13. n. cutané sural médial           |
| 2. a. et v. poplités               | 14. n. cutané sural latéral          |
| 3. n. tibial                       | 15. m. plantaire                     |
| 4. m. poplité                      | 16. a. fibulaire                     |
| 5. m. gastrocnémien sectionné      | 17. m. long fléchisseur de l'hallux  |
| 6. m. soléaire sectionné           | 18. m. long fibulaire                |
| 7. a. tibiale post.                | 19. m. court fibulaire               |
| 8. m. long fléchisseur des orteils | 20. n. sural                         |
| 9. m. tibial post.                 | 21. tendon calcanéen                 |
| 10. r. calcanéen médial            | 22. r. cutané dorsal latéral du pied |
| 11. n. fibulaire commun            | 23. r. calcanéen latéral             |
| 12. r. communicant fibulaire       |                                      |

- *En arrière*, il est recouvert :
  - dans ses deux tiers supérieurs par le muscle soléaire ;
  - dans son tiers inférieur par le fascia crural et la peau.
- *Latéralement*, il répond au muscle long fléchisseur de l'hallux.
- *Médialement*, au muscle long fléchisseur des orteils.

### b) Rapports vasculo-nerveux

Les vaisseaux tibiaux postérieurs longent son bord médial.

## 3 | Dans le sillon malléolaire médial

(fig. 18.34)

a) *Il est situé* en arrière de l'artère tibiale postérieure qui longe le bord postérieur du tendon du muscle long fléchisseur des orteils ; le tendon du muscle long fléchisseur de l'hallux étant plus postéro-latéral.

b) *Il est recouvert* par le rétinaculum des fléchisseurs ; le tendon calcanéen étant plus postérieur.

## B | BRANCHES COLLATÉRALES

### 1 | Dans la fosse poplitée

a) *Le rameau articulaire postérieur du genou*

b) *Les nerfs médial et latéral du muscle gastrocnémien*. Ils sont destinés à chaque chef du muscle.

c) *Le nerf supérieur du soléaire*. Il aborde la face postérieure du muscle.

d) *Le nerf du muscle plantaire*

### e) Le nerf du muscle poplité

Il descend en arrière du muscle poplité qu'il innerve et il donne un rameau à l'articulation tibio-fibulaire proximale.

### f) Le nerf interosseux crural

Il descend contre la membrane interosseuse crurale jusqu'à la syndesmose tibio-fibulaire et donne des rameaux aux muscle jambier postérieur, au tibia et à la fibula.

### g) Le nerf cutané sural médial

• *Il naît* à la partie inférieure de la fosse poplitée. Il descend dans le sillon séparant les deux chefs du muscle gastrocnémien.

À la partie inférieure du muscle gastrocnémien il traverse le fascia crural par le même orifice que la petite veine saphène.

• *Il fusionne vite* avec la communicante fibulaire pour devenir le **nerf sural**<sup>21</sup> (fig. 18.35).

• *À la jambe*, le nerf sural suit le bord latéral du tendon calcanéen ; la petite veine saphène étant médiale au nerf.

• *À la cheville*, le nerf sural contourne la malléole latérale pour se terminer en :

- rameaux calcanéens latéraux ;
- nerf cutané dorsal latéral du pied. Il se termine en nerf digital dorsal latéral du V.

21. Ancien : n. saphène interne.

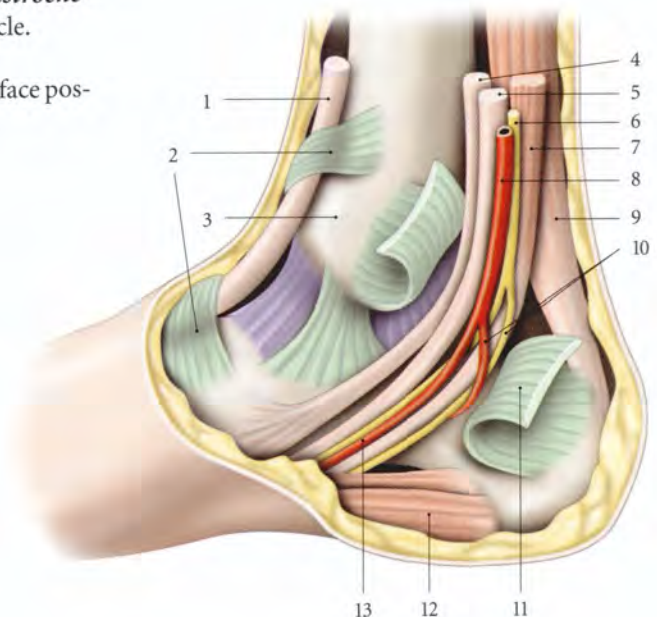
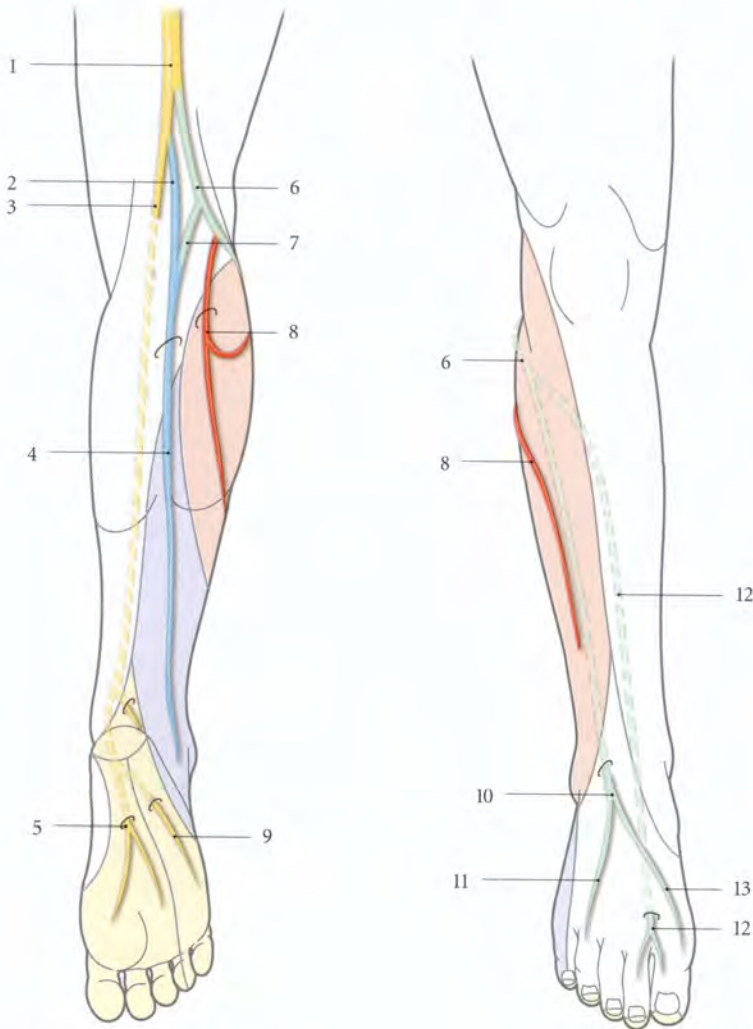


FIG. 18.34. Sillons malléolaire et inframalléolaire médiaux

- |  |                                  |
|--|----------------------------------|
| 1. m. tibial ant.                          | 8. a. tibiale post.              |
| 2. rétinaculum sup. et inf. des extenseurs | 9. tendon calcanéen              |
| 3. malléole médiale                        | 10. a. et n. plantaires latéraux |
| 4. m. tibial post.                         | 11. rétinaculum des fléchisseurs |
| 5. m. long fléchisseur des orteils         | 12. m. abducteur de l'hallux     |
| 6. n. tibial                               | 13. a. et n. plantaires médiaux  |
| 7. m. long fléchisseur de l'hallux         |                                  |



**FIG. 18.35. Nerfs tibial et fibulaire commun : anatomie de surface et aires sensibles (schématique)**

1. n. sciatique (ischiatique)
2. n. cutané sural médial
3. n. tibial
4. n. sural
5. n. plantaire médial
6. n. fibulaire commun
7. r. communicant fibulaire
8. n. cutané sural latéral
9. n. plantaire latéral
10. n. fibulaire superficiel
11. n. cutané dorsal intermédiaire du pied
12. n. fibulaire profond
13. n. cutané dorsal médial du pied

## 2 | À la jambe

a) **Le nerf inférieur du soléaire.** Il aborde la face profonde du muscle.

b) **Le nerf du muscle tibial postérieur**

c) **Le nerf du muscle long fléchisseur des orteils**

d) **Le nerf du muscle long fléchisseur de l'hallux**

e) **Les rameaux vasculaires**

f) **Les rameaux articulaires** pour l'articulation talo-crurale.

g) **Le rameau calcanéen médial**

Il naît au-dessus de la malléole médiale, suit la face postérieure du tendon calcanéen et innerve les téguments du talon.

## C | BRANCHES TERMINALES

Le nerf tibial se divise dans la *région inframalléolaire médiale*, au-dessus et en arrière de la division de l'artère tibiale postérieure, en **nerfs plantaires médial et latéral**.

À leur origine, les nerfs plantaires médial et latéral sont recouverts par le rétinaculum des fléchisseurs et le muscle abducteur de l'hallux. Ils croisent la face profonde des vaisseaux plantaires.

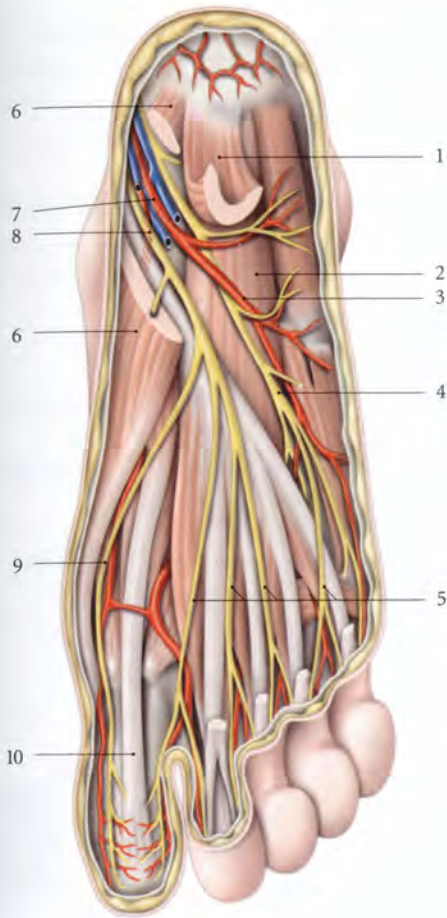


FIG. 18.36. Région plantaire droite (plan moyen)

- |                                     |  |
|-------------------------------------|--|
| 1. m. court fléchisseur des orteils | 7. a. plantaire médiale                          |
| 2. m. carré plantaire               | 8. n. plantaire médial                           |
| 3. a. plantaire latérale            | 9. n. digital palmaire propre médial de l'hallux |
| 4. n. plantaire latéral             | 10. tendon du m. long fléchisseur de l'hallux    |
| 5. nn. digitaux plantaires communs  |  |
| 6. m. abducteur de l'hallux         |  |

## 1 | Nerf plantaire médial<sup>22</sup>

### a) Trajet et rapports

Il se dirige en avant pour suivre le bord latéral de l'artère plantaire médiale (fig. 18.36).

À la plante du pied, il répond :

- *médialement*, au muscle abducteur de l'hallux ;
- *latéralement*, au muscle court fléchisseur des orteils ;
- *en haut*, au tendon du muscle long fléchisseur des orteils et au muscle carré plantaire.

### b) Branches collatérales

- *Les rameaux musculaires* pour les muscles abducteur de l'hallux et court fléchisseur des orteils.
- *Les rameaux articulaires* pour l'articulation du tarse et tarso-métatarsienne.
- *Les rameaux cutanés* pour la face médiale de la plante du pied.

### c) Branches terminales

Il se divise en deux branches, médiale et latérale.

- *La branche médiale* donne le nerf du court fléchisseur de l'hallux et le nerf digital plantaire propre médial de l'hallux.
- *La branche latérale* donne les nerfs digitaux plantaires communs destinés aux bords adjacents des orteils I à IV.

Le 1<sup>er</sup> nerf digital commun innerve le muscle 1<sup>er</sup> lombrical.

Le 3<sup>e</sup> nerf digital commun s'anastomose avec le 4<sup>e</sup> nerf digital commun.

## 2 | Nerf plantaire latéral<sup>23</sup>

### a) Trajet et rapports

Il se dirige obliquement en avant et latéralement pour suivre le bord médial de l'artère plantaire latérale. À la plante du pied, il passe entre les muscles court fléchisseur des orteils et carré plantaire, et se divise en branches superficielle et profonde.

### b) Branches collatérales (fig. 18.37)

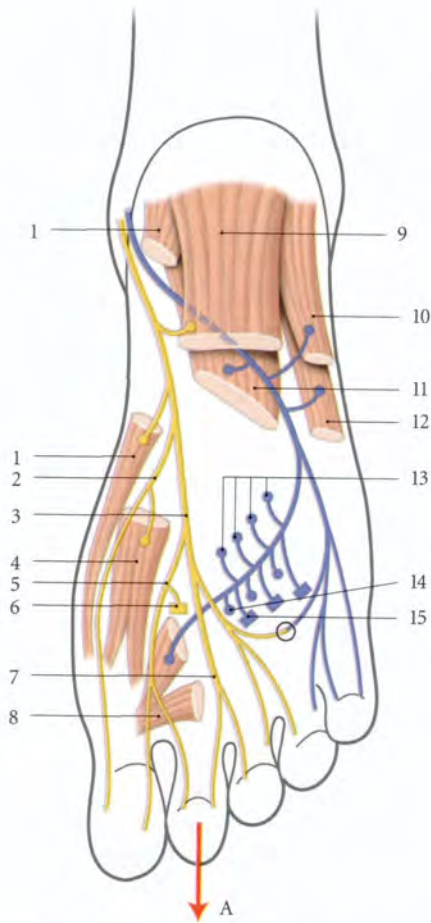
- *Les rameaux musculaires* pour les muscles, carré plantaire, abducteur du V et opposant du V.
- *Les rameaux vasculaires.*
- *Les rameaux cutanés* pour la face latérale de la plante du pied.

### c) Branches terminales

- **La branche superficielle** se divise en :
  - nerf digital plantaire propre latéral du V ;
  - 4<sup>e</sup> nerf digital plantaire commun qui donne les digitaux palmaires propres médial du V et latéral du IV.
- **La branche profonde** se dirige transversalement et médialement en s'insinuant entre le muscle adducteur de l'hallux et les trois muscles interosseux plantaires. Elle innerve :
  - les articulations du tarse et tarso-métatarsiennes ;
  - le muscle adducteur du I, les muscles lombricaux latéraux et les muscles interosseux plantaires et dorsaux.

22. Il est semblable au nerf médian dans la main.

23. Il est semblable au nerf ulnaire dans la main.



**FIG. 18.37.** Branches des nerfs plantaires latéral (en jaune) et médial (en bleu) (schématisation)

- |  |  |
|--|--|
| A. axe du pied                                 | 7. 2 <sup>e</sup> n. digital plantaire commun                        |
| 1. m. abducteur du I                           | 8. m. adducteur du I   |
| 2. branche médiale                             | 9. m. court fléchisseur des orteils                                  |
| 3. branche latérale                            | 10. m. abducteur du V  |
| 4. m. court fléchisseur du I                   | 11. m. carré plantaire   |
| 5. 1 <sup>er</sup> n. digital plantaire commun | 12. m. court fléchisseur du V  |
| 6. m. 1 <sup>er</sup> lombrical                | 13. m. interosseux dorsaux   |
|  | 14. m. interosseux plantaires  |
|  | 15. mm. 2 <sup>e</sup> , 3 <sup>e</sup> et 4 <sup>e</sup> lombricaux |

## D | CONNEXIONS

Le nerf tibial s'anastomose avec le nerf fibulaire commun, le nerf fémoral et le nerf cutané postérieur de la cuisse.

## E | FONCTIONS

### 1 | Fonction motrice

a) Le nerf tibial assure l'innervation des muscles de la *loge postérieure de la jambe* et de la *plante du pied*.

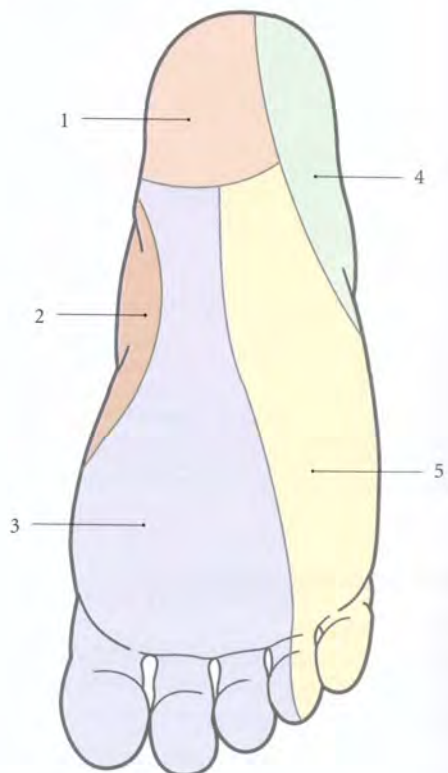
b) La paralysie du nerf tibial se traduit par :

- l'absence d'extension et d'adduction du pied ;
- l'absence de flexion, d'abduction et d'adduction des orteils ;
- l'absence du réflexe achilléen ;
- l'impossibilité de se tenir sur la pointe des pieds.

### 2 | Fonction sensitive (fig. 18.38)

a) Son territoire sensitif concerne :

- la partie inférieure de la face postérieure de la jambe ;
- la partie postéro-latérale de la cheville et du talon ;
- le bord latéral du pied ;
- la plante du pied ;
- la face plantaire des orteils et la face dorsale des dernières phalanges des orteils.

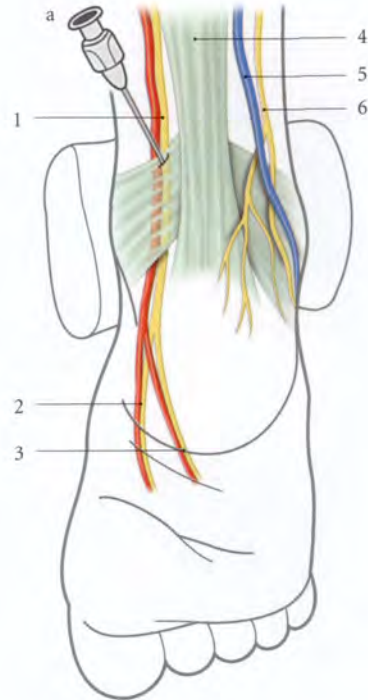


**FIG. 18.38.** Aires sensibles de la plante du pied

1. n. tibial (r. calcanéen médial)
2. n. saphène
3. n. plantaire médial
4. n. sural (r. calcanéen latéral)
5. n. plantaire latéral

**b) La lésion** du nerf tibial entraîne essentiellement une hypoesthésie plantaire (sauf du bord médial).

**c) L'anesthésie** du nerf tibial est assurée par le bloc tibial à la cheville. Le repère étant le bord médial du tendon calcanéen (fig. 18.39).



**FIG. 18.39. Bloc du nerf tibial**

a. direction de l'aiguille

1. n. tibial et a. tibiale post.
2. a. et n. plantaires médiaux
3. a. et n. plantaires latéraux
4. tendon calcanéen
5. petite v. saphène
6. n. sural

## 18.7 NERF FIBULAIRE COMMUN (OU PÉRONIER COMMUN)

Le nerf fibulaire commun<sup>24</sup> est la branche terminale latérale du nerf sciatique. C'est un *nerf mixte* constitué par des neurofibres des nerfs lombaires **L4** et **L5**, et *sacraux S1* et *S2*.

Les fibres du nerf fibulaire commun peuvent être lésées au niveau du plexus sacral, du tronc du nerf sciatique ou au niveau du nerf lui-même.

Il est particulièrement exposé aux traumatismes et atteint dans les neuropathies.

### A | TRAJET ET RAPPORTS (fig. 18.40)

Le nerf fibulaire commun descend obliquement le long du bord latéral de la *fosse poplitée* jusqu'à la tête fibulaire, puis contourne le *col de la fibula* pour se diviser en deux branches terminales, les nerfs fibulaires superficiel et profond.

### 1 | Dans la fosse poplitée

**a) Il suit** le bord médial du tendon du muscle biceps fémoral. Il croise la face postérieure du muscle plantaire, du chef latéral du muscle gastrocnémien, puis l'origine du muscle soléaire qui le sépare de la tête de la fibula.

**b) Il est recouvert** par le fascia poplité.

**c) Les vaisseaux poplités et le nerf tibial** sont médiaux et à distance du nerf fibulaire commun.

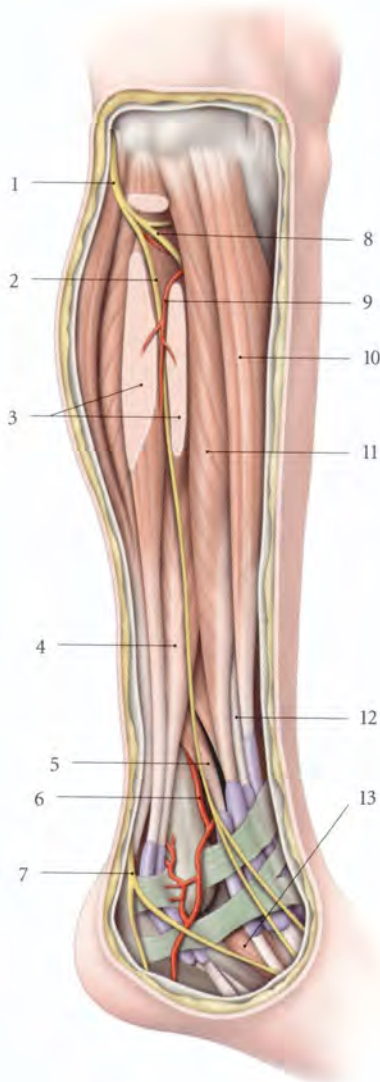
### 2 | À la jambe

**a) Il traverse** le septum intermusculaire crural postérieur en restant appliqué contre le col de la fibula.

C'est à ce niveau qu'il peut être lésé par un traumatisme direct ou une fracture.

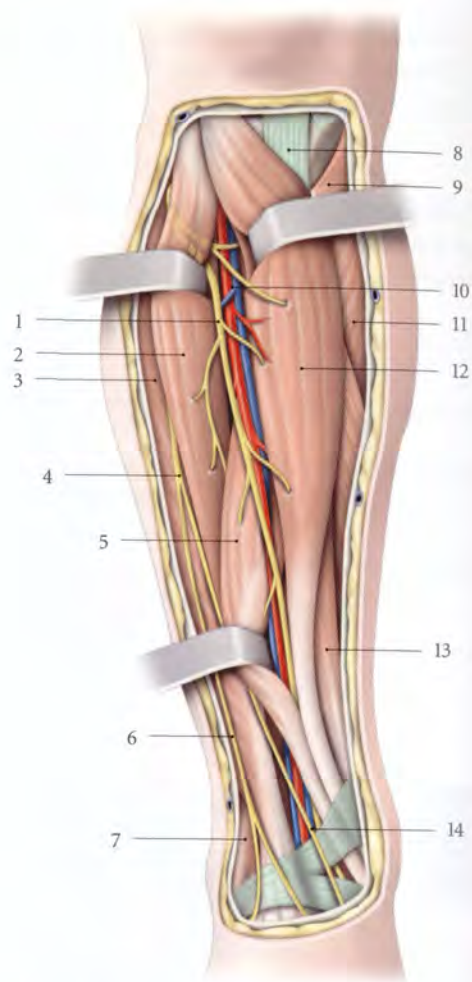
**b) Il se divise** entre les insertions d'origine du muscle long fibulaire.

24. Ancien. : n. sciatique poplité externe.



**FIG. 18.40. Partie latérale de la région antérieure de la jambe droite (vue latérale)**

- |                                  |                                    |
|----------------------------------|------------------------------------|
| 1. n. fibulaire commun           | 8. n. fibulaire profond            |
| 2. n. fibulaire superficiel      | 9. a. tibulaire                    |
| 3. m. long fibulaire             | 10. m. tibial ant.                 |
| 4. m. court fibulaire            | 11. m. long extenseur des orteils  |
| 5. m. 3 <sup>e</sup> fibulaire   | 12. m. long extenseur de l'hallux  |
| 6. r. perforant de l'a.fibulaire | 13. m. court extenseur des orteils |
| 7. n. cutané dorsal latéral      |                                    |



**FIG. 18.41. Région antérieure de la jambe droite**

- |                                   |                                   |
|-----------------------------------|-----------------------------------|
| 1. n. fibulaire profond           | 8. lig. patellaire                |
| 2. m. long extenseur des orteils  | 9. m. sartorius                   |
| 3. m. long fibulaire              | 10. a. et v. tibiales antérieures |
| 4. n. fibulaire superficiel       | 11. m. gastrocnémien              |
| 5. m. long extenseur de l'hallux  | 12. m. tibial ant.                |
| 6. n. cutané dorsal intermédiaire | 13. tibia                         |
| 7. malléole latérale              | 14. n. cutané dorsal médial       |

## B | BRANCHES COLLATÉRALES

### 1 | Le rameau communicant fibulaire

- Il descend sur la face postérieure du chef latéral du muscle gastrocnémien, traverse le fascia crural pour

fusionner habituellement avec le nerf cutané sural médial au niveau du milieu de la jambe, pour former le nerf sural.

- Lorsqu'il ne fusionne pas, il descend jusqu'au talon.

### 2 | Le nerf cutané sural latéral<sup>25</sup>

- Il peut naître d'un tronc commun avec le rameau communicant fibulaire.

25. Ancien. : n. cutané péronier, n. saphène accessoire.

- Il descend sur le chef latéral du muscle gastrocnémien et traverse le fascia crural.
- Il innerve la face postéro-latérale de la jambe.

### 3 | Le rameau artriculaire

Pour l'articulation tibio-fibulaire proximale.

### 4 | Le nerf artriculaire récurrent du genou

Il est destiné à la face antéro-latérale du genou et à l'articulation tibio-fibulaire supérieure.

Il peut naître du nerf fibulaire profond.

## C | BRANCHES TERMINALES (fig. 18.41)

### 1 | Nerf fibulaire superficiel

#### a) Trajet et rapports

- Il descend légèrement en avant :
  - d'abord contre la face latérale de la fibula, entre les insertions du muscle long fibulaire ;
  - puis, habituellement, entre les muscles fibulaires et le septum intermusculaire crural antérieur qui le sépare du muscle long extenseur des orteils.
- Il perfore le fascia crural au tiers inférieur de la jambe pour devenir sous-cutané et se diviser en deux branches : les nerfs cutanés dorsaux médial et intermédiaire.

#### b) Branches collatérales

Il donne des rameaux musculaires pour les muscles long fibulaire et court fibulaire.

#### c) Branches terminales

- Le nerf cutané dorsal médial donne :
  - le nerf digital dorsal médial de l'hallux ;
  - les nerfs digito-dorsaux médial du II et latéral du III.
- Le nerf cutané dorsal intermédiaire  
Il donne les nerfs digitaux dorsaux médial du III, latéral et médial du IV et latéral du V.

### 2 | Nerf fibulaire profond<sup>26</sup>

#### a) Trajet et rapports

- À la jambe
  - Il se dirige en avant et en bas contre la face latérale du col de la fibula.

- Il traverse d'abord les insertions fibulaires du muscle long extenseur des orteils, puis le septum intermusculaire crural antérieur.
- Ensuite, il descend en avant de la membrane interosseuse crurale, recouvert :
  - en haut, par les muscles tibial antérieur et long extenseur des orteils qui s'adosent ;
  - en bas, par le muscle long extenseur de l'hallux.
- Il longe au début le bord latéral de l'artère tibiale antérieure, puis la croise en avant pour longer son bord médial.

#### • À la cheville

Le nerf fibulaire profond et l'artère tibiale antérieure passent sous le rétinaculum des extenseurs, entre les tendons des muscles longs extenseurs des orteils et de l'hallux. Puis le nerf se divise en deux branches, latérale et médiale.

#### b) Branches collatérales

- Des rameaux musculaires pour les muscles tibial antérieur, long extenseur des orteils, long extenseur de l'hallux et 3<sup>e</sup> fibulaire.
- Un rameau artriculaire pour l'articulation talo-crurale.

#### c) Branches terminales (fig. 18.42)

- La branche latérale chemine sur le tarse et sous le muscle court extenseur de l'hallux. Elle innerve les muscles courts extenseurs des orteils et de l'hallux, les articulations tarso-métatarsiennes et métatarso-phalangiennes.
- La branche médiale se dirige en avant le long du bord latéral de l'artère dorsale du pied et donne les nerfs digitaux dorsaux latéral du I et médial du II.

## D | CONNEXIONS

Le nerf fibulaire commun s'anastomose avec :

- le nerf tibial ;
- le nerf cutané latéral de la cuisse ;
- le nerf saphène.

## E | FONCTIONS

### 1 | Fonction motrice

a) Le nerf fibulaire commun assure l'innervation des muscles des loges antérieure et latérale de la jambe, et du dos du pied.

26. Ancien. : n. tibial antérieur.

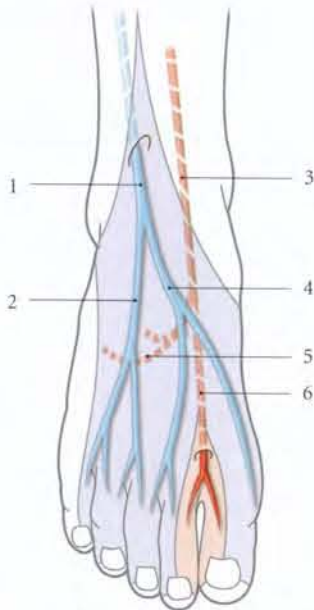


FIG. 18.42. Branches terminales et territoires sensitifs du nerf fibulaire commun

- |   |                                    |
|---|------------------------------------|
| 1. n. fibulaire superficiel               | 4. n. cutané dorsal médial du pied |
| 2. n. cutané dorsal intermédiaire du pied | 5. branche latérale                |
| 3. n. fibulaire profond                   | 6. branche médiale                 |

**b) Sa paralysie se traduit par :**

- un « pied tombant », avec impossibilité d'abduction du pied, et de se tenir sur les talons ;
- un steppage<sup>27</sup> à la marche.

## 2 | Fonction sensitive

a) *Le territoire sensitif du nerf fibulaire superficiel* concerne :

- la moitié inférieure de la face antéro-latérale de la jambe ;
- le dos du pied, excepté son bord médial, les bords du premier espace interdigitaal et le dos des dernières phalanges.

27. Le pied reste tombant en adduction et le sujet élève fortement le genou à chaque pas pour ne pas heurter le sol de la pointe du pied.

b) *Le territoire sensitif du nerf fibulaire profond* concerne les bords dorsaux du premier espace interdigitaal.

c) *L'anesthésie des nerfs fibulaires superficiel et profond se fait à la face antérieure de la cheville.*

- Les points repères sont situés sur une droite unissant les bords supérieurs des malléoles.
- Le nerf fibulaire superficiel est infiltré près du bord latéral du tendon du muscle long fléchisseur des orteils.
- Le nerf fibulaire profond est infiltré entre les tendons du muscle long extenseur des orteils et du muscle long extenseur de l'hallux (fig. 18.43).

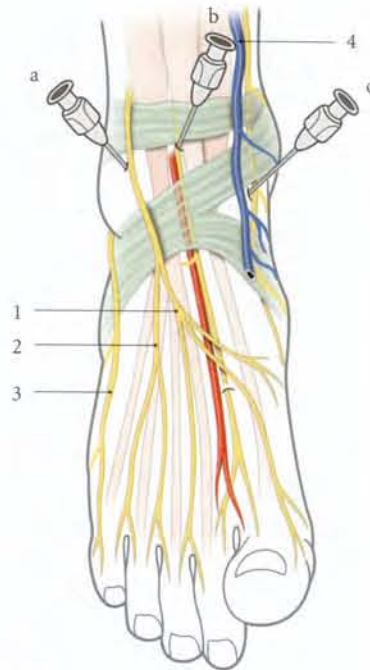


FIG. 18.43. Bloc des nerfs fibulaires superficiel (a) et profond (b), et du nerf saphène à la cheville (c)

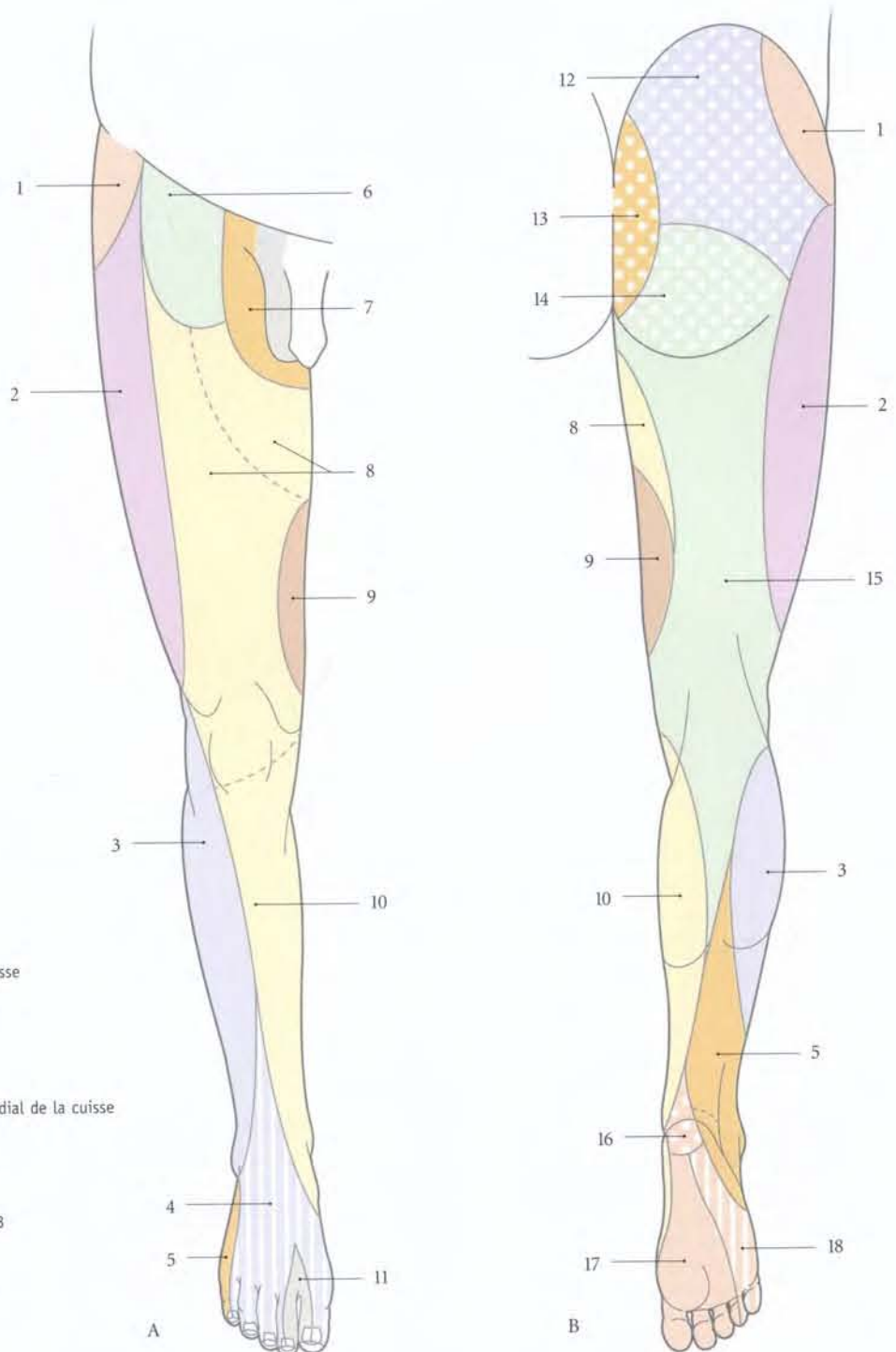
- |                                   |                             |
|-----------------------------------|-----------------------------|
| 1. n. cutané dorsal médial        | 3. n. cutané dorsal latéral |
| 2. n. cutané dorsal intermédiaire | 4. grande v. saphène        |

## 18.8 PLEXUS PUDENDAL ET COCCYGIEN

Les plexus pudendal et coccygien, étroitement unis au plexus sacral, innervent les muscles, les téguments et les organes périnéaux, mais aussi les muscles et les vis-

cères pelviens, à l'exception des ovaires et des testicules (voir Tome 4).

## 18.9 TERRITOIRES SENSITIFS CUTANÉS DU MEMBRE INFÉRIEUR *(pour les dermatomes, voir Tome 5)*



**FIG. 18.44. Synthèse**

A. vue antérieure  
B. vue postérieure

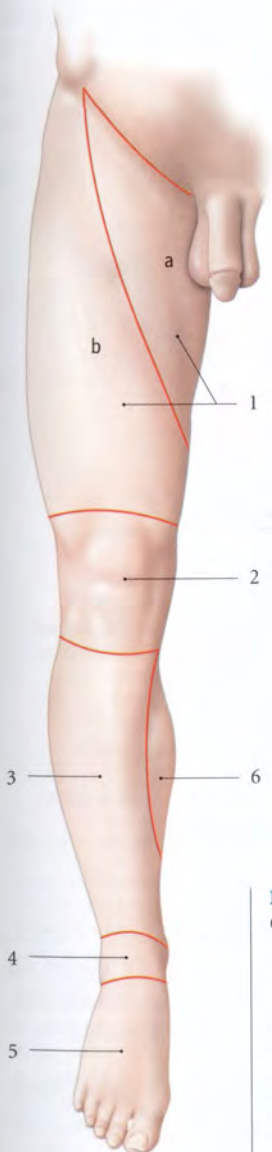1. n. ilio-hypogastrique
2. n. cutané lat. de la cuisse
3. n. cutané sural lat.
4. n. fibulaire superficiel
5. n. sural
6. n. génito-fémoral
7. n. ilio-inguinal
8. nn. cutanés ant. et médial de la cuisse
9. n. obturateur
10. n. saphène
11. n. fibulaire profond
12. nn. cluniaux sup.
13. rr. dorsaux S1, S2 et S3
14. nn. cluniaux inf.
15. n. cutané post.
16. r. calcanéen médial
17. n. plantaire médial
18. n. plantaire latéral

# 19 Régions du membre inférieur

Les membres inférieurs, constitués d'une chaîne articulaire solide et de degrés de liberté limités, sont destinés, chez l'homme, essentiellement, à la station érigée et à la locomotion.

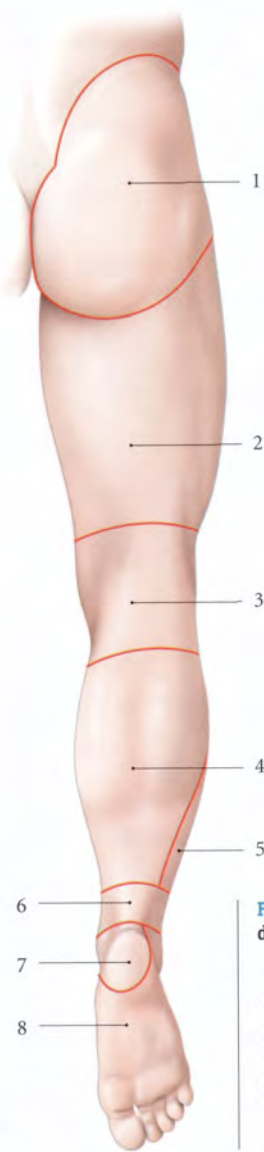Chaque membre inférieur est divisé en régions, qui sont :

- pour la fesse, la région glutéale ;
- pour la cuisse, les régions fémorales antérieure et postérieure ;
- pour le genou, les région antérieure et postérieure du genou ;
- pour la cheville, les régions talo-crurales antérieure et postérieure ;
- pour le pied, la région calcanéenne, la plante du pied et le dos du pied (fig. 19.1 et 19.2).



**FIG. 19.1. Régions antérieures du membre inférieur**

- a. trigone fémoral
- b. région quadricipitale
1. région fémorale ant.
2. région ant. du genou
3. région crurale ant.
4. région talo-crurale ant.
5. dos du pied
6. région crurale post.



**FIG. 19.2. Régions postérieures du membre inférieur**

1. région glutéale
2. région fémorale post.
3. région post. du genou
4. région crurale post.
5. région crurale ant.
6. région talo-crurale post.
7. région calcanéenne
8. plante du pied

## 19.1 RÉGION GLUTÉALE

La région glutéale est la région postéro-supérieure du membre inférieur prolongeant les régions lombaire et sacrale. Elle est en rapport avec l'articulation coxo-fémorale. Elle est convexe et arrondie, avec un volume qui varie avec l'embonpoint (fig. 19.3).

### A | LIMITES

La région glutéale présente les limites suivantes :

- *en haut*, la crête iliaque;
- *en bas*, le pli glutéal;
- *médialement*, la ligne unissant l'épine iliaque postéro-supérieure et la pointe du coccyx;
- *latéralement*, la ligne passant par l'épine iliaque antéro-supérieure et le grand trochanter.

### B | PLAN CUTANÉ

La peau est épaisse et souple, avec un pannicule adipeux épais.

Dans le fascia superficiel cheminent les nerfs cluniaux supérieurs, moyens et inférieurs, et les vaisseaux superficiels.

### C | SOUS LE FASCIA GLUTÉAL

#### 1 | Les muscles superficiels

Le muscle grand fessier, épais et quadrilatère, occupe les trois quarts médiaux, et le muscle tenseur du fascia lata, le bord latéral de la région.

#### 2 | Les muscles profonds

a) *Latéralement*, le muscle moyen fessier recouvre le muscle petit fessier.

b) *Médialement*, on trouve de haut en bas les muscles piriforme, jumeau supérieur, obturateur interne et jumeau inférieur.

c) *Dans la partie inféro-médiale* se situe la tubérosité ischiatique qui donne insertion :

- *en haut*, au ligament sacro-tubéral;
- *latéralement*, au muscle carré fémoral;
- *et en bas*, aux muscles biceps fémoral, semi-tendineux et semi-membraneux.

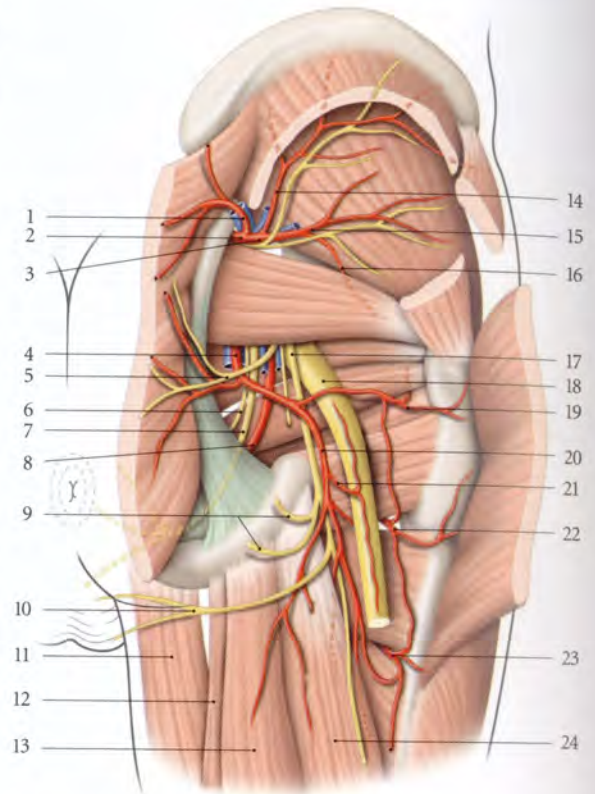


FIG. 19.3. Région glutéale profonde

- |  |   |
|--|---|
| 1. branche superficielle               | 13. m. semi-tendineux                   |
| 2. a. glutéale sup.                    | 14. branche sup.                        |
| 3. branche profonde et n. glutéal sup. | 15. branche inf.                        |
| 4. a. glutéale inf.                    | 16. r. articulaire                      |
| 5. n. glutéal inf.                     | 17. n. cutané post. de la cuisse        |
| 6. n. rectal sup.                      | 18. n. sciatique (ou ischiatique)       |
| 7. n. pudendal                         | 19. branche glutéale                    |
| 8. a. pudendale int.                   | 20. branche fémorale                    |
| 9. n. clunial inf.                     | 21. a. du n. sciatique                  |
| 10. r. périnéal                        | 22. a. circonflexe médiale de la cuisse |
| 11. m. gracile                         | 23. a. perforante de la cuisse          |
| 12. m. semi-membraneux                 | 24. m. biceps fémoral                   |

#### 3 | Vaisseaux et nerfs

a) *Au-dessus du muscle piriforme*, émerge l'artère glutéale supérieure accompagnée de ses veines et du nerf glutéal supérieur. Leurs branches terminales cheminent entre les muscles moyen et petit fessiers.

b) *Au-dessous du muscle piriforme*, émergent, dans le sens médio-latéral, successivement :

- l'artère glutéale inférieure, qui descend latéralement, en croisant en arrière les vaisseaux et nerf pudendaux;
- le nerf rectal supérieur, le nerf pudendal;
- l'artère pudendale interne et ses veines, avant de pénétrer de nouveau dans le pelvis, au-dessus du ligament sacro-tubéral;

- le nerf obturateur interne;
- le nerf du carré fémoral;
- le nerf glutéal inférieur;
- le nerf cutané postérieur de la cuisse;
- le nerf sciatique (ou ischiatique), qui descend et passe latéralement à 2 cm de la tubérosité ischiatique.

## 19.2 CUISSE

La cuisse est le segment proximal du membre inférieur en rapport avec le fémur. Elle comprend deux régions : fémorale antérieure et fémorale postérieure, séparées par

le fémur et les septums intermusculaires latéral et médial (fig. 19.4, 19.5 et 19.7).

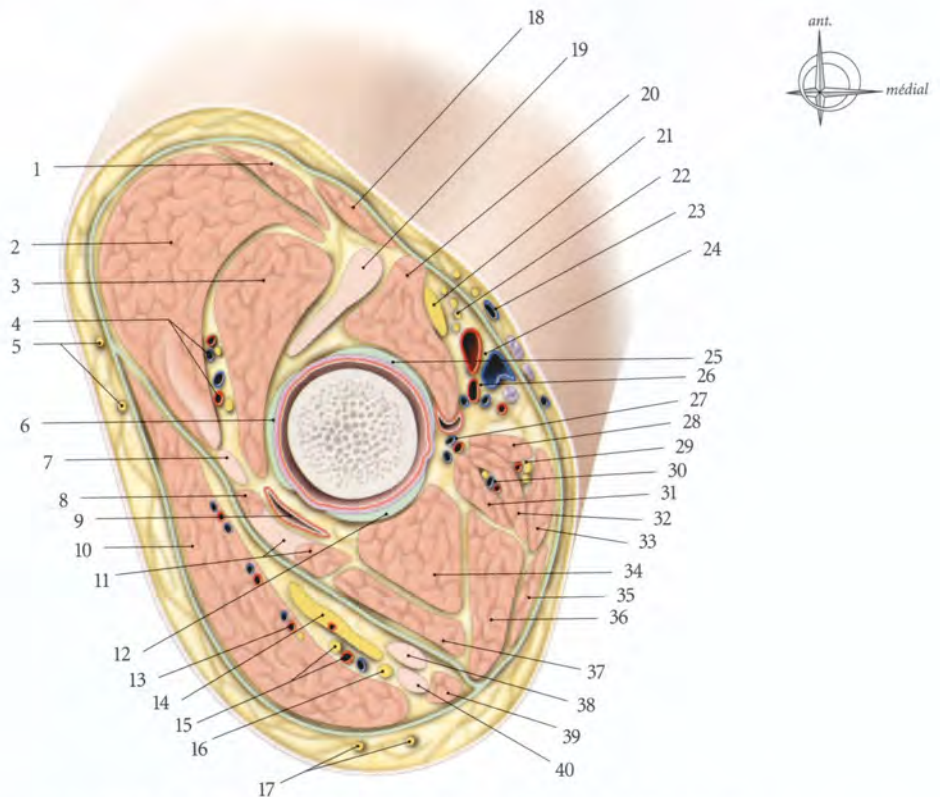


FIG. 19.4. Coupe de l'extrémité proximale de la cuisse, parallèle au pli inguinal. Niveau 1 (vue inférieure)

- |  |                                     |  |   |
|--|-------------------------------------|--|---|
| 1. lig. ilio-fémoral                   | 12. lig. pubo-fémoral               | 23. v. circonflexe iliaque superficielle                           | 31. m. petit adducteur                    |
| 2. m. moyen fessier                    | 13. a., v. et n. glutéaux inf.      | 24. a. et v. fémorales   | 32. m. court abducteur                    |
| 3. m. petit fessier                    | 14. n. sciatique                    | 25. lig. ilio-fémoral  | 33. m. long adducteur                     |
| 4. n., a. et vv. glutéaux sup.         | 15. a., n. et v. glutéaux inf.      | 26. a. fémorale profonde   | 34. m. obturateur ext.                    |
| 5. n. clunial moyen                    | 16. n. cutané post. de la cuisse    | 27. a. et vv. circonflexes fémorales médiales (branches profondes) | 35. m. gracile                            |
| 6. m. tenseur du fascia lata           | 17. nn. cluniaux inf.               | 28. m. pectiné   | 36. m. grand adducteur                    |
| 7. tendon du m. piriforme              | 18. m. sartorius                    | 29. a., v. et n. obturateurs (branches superficielles)             | 37. m. carré fémoral                      |
| 8. m. jumeau sup.                      | 19. tendon du m. droit de la cuisse | 30. a., v. et n. obturateurs (branches profondes)                  | 38. tendon du m. semi-membraneux          |
| 9. bourse du m. obturateur int.        | 20. m. ilio-psoas                   |  | 39. m. semi-tendineux                     |
| 10. m. grand fessier                   | 21. n. fémoral                      |  | 40. tendon du long chef du biceps fémoral |
| 11. mm. obturateur int. et jumeau inf. | 22. rr. cutanés ant. du n. fémoral  |  |   |

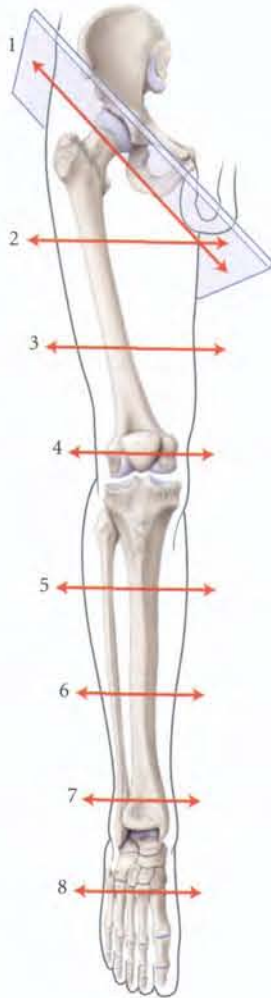

FIG. 19.5. Niveau des coupes du membre inférieur

## A | LIMITES

La limite supérieure correspond au sillon inguinal, en avant, et au pli glutéal, en arrière.

La limite inférieure est un plan transversal passant à deux travers de doigts au-dessus de la patella.

## B | RÉGION FÉMORALE ANTÉRIEURE

(fig. 19.6)

Elle est régulièrement convexe transversalement.

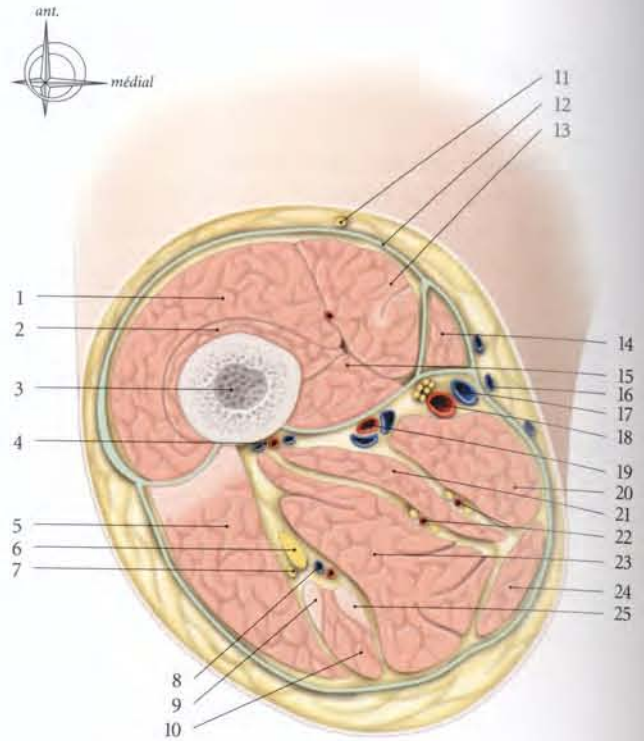


FIG. 19.6. Coupe du tiers proximal de la cuisse. Niveau 2 (vue inférieure)

- |                                    |   |
|------------------------------------|---|
| 1. m. vaste latéral                | 14. m. sartorius                          |
| 2. m. vaste intermédiaire          | 15. m. vaste médial                       |
| 3. fémur                           | 16. grande v. saphène                     |
| 4. a. et vv. perforantes           | 17. v. fémorale                           |
| 5. m. grand fessier                | 18. a. fémorale et branches du n. fémoral |
| 6. n. ischiatique                  | 19. a. et vv. profondes de la cuisse      |
| 7. n. glutéal inf.                 | 20. m. long adducteur                     |
| 8. a. glutéale inf.                | 21. m. court adducteur                    |
| 9. m. semi-membraneux              | 22. a., v. et n. obturateurs fémoral      |
| 10. chef long du m. biceps fémoral | 23. m. grand adducteur                    |
| 11. n. cutané ant. de la cuisse    | 24. m. gracile                            |
| 12. fascia lata                    | 25. m. semi-tendineux                     |
| 13. m. droit de la cuisse          |   |

## 1 | Le plan cutané

La peau est mince dans sa partie médiale, avec un pannicule adipeux épais.

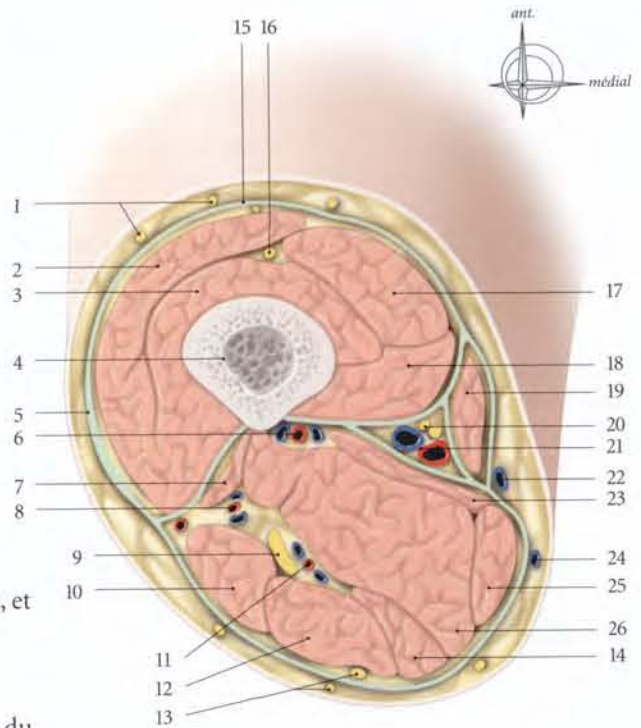
Dans le fascia superficiel se trouvent :

a) **la grande veine saphène**, qui chemine près du bord médial et se termine en traversant le fascia criblé du hiatus saphène ;

b) **les vaisseaux lymphatiques superficiels** qui rejoignent les lymphonœuds inguinaux superficiels situés près de la terminaison de la grande veine saphène ;

**FIG. 19.7. Coupe du tiers moyen de la cuisse. Niveau 3 (vue inférieure)**

- |  |                                       |
|--|---------------------------------------|
| 1. r. cutané du n. musculo-cutané      | 13. n. cutané post. de la cuisse      |
| 2. m. vaste latéral                    | 14. m. semi-membraneux                |
| 3. m. vaste intermédiaire              | 15. fascia lata                       |
| 4. fémur                               | 16. r. musculaire du n. fémoral       |
| 5. tractus ilio-tibial                 | 17. m. droit de la cuisse             |
| 6. a. et vv. perforantes               | 18. m. vaste médial                   |
| 7. chef court du m. biceps fémoral     | 19. m. sartorius                      |
| 8. anastomose cruciforme               | 20. nn. saphène et saphène accessoire |
| 9. n. sciatique                        | 21. a. et v. fémorales                |
| 10. chef long du m. biceps fémoral     | 22. grande v. saphène                 |
| 11. n. glutéal inf. (branche fémorale) | 23. m. long adducteur                 |
| 12. m. semi-tendineux                  | 24. v. saphène accessoire             |
|  | 25. m. gracile                        |
|  | 26. m. grand adducteur                |



c) **le nerf cutané latéral de la cuisse**, latéralement, et les rameaux cutanés antérieurs du nerf fémoral.

## 2 | Sous le fascia lata

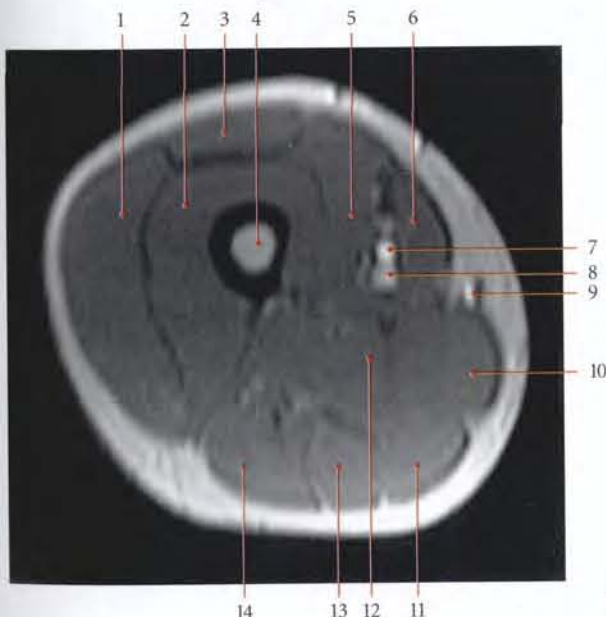
Le muscle sartorius, situé dans un dédoublement du fascia lata, surcroise obliquement la région fémorale antérieure, en déterminant trois zones : la région quadricipitale, le trigone fémoral et le canal des adducteurs (fig. 19.8).

a) **La région quadricipitale** est latéro-inférieure au muscle sartorius. Elle est formée du muscle quadriceps fémoral.

### b) **Le trigone fémoral**<sup>1</sup>

Zone triangulaire à base supérieure, il est limité, en haut, par le ligament inguinal, latéralement, par le muscle sartorius, et médialement, par le muscle gracile.

- Sa *couverture* est formée par les fascias lata et criblé.
- *Sous les fascias*, les muscles déterminent une dépression. Le versant latéral est formé par le muscle sartorius; le versant médial, par le muscle long adducteur; le fond, par les muscles ilio-psyas et pectiné.



**FIG. 19.8. Coupe transversale IRM du tiers moyen de la cuisse (cliché Dr T. Diesce)**

1. m. vaste latéral
2. m. vaste intermédiaire
3. m. droit de la cuisse
4. fémur
5. m. vaste médial
6. m. sartorius
7. a. fémorale
8. v. fémorale
9. grande v. saphène
10. m. gracile
11. m. semi-membraneux
12. m. grand adducteur
13. m. semi-tendineux
14. long chef du m. biceps fémoral

1. Ancien. : triangle de Scarpa.

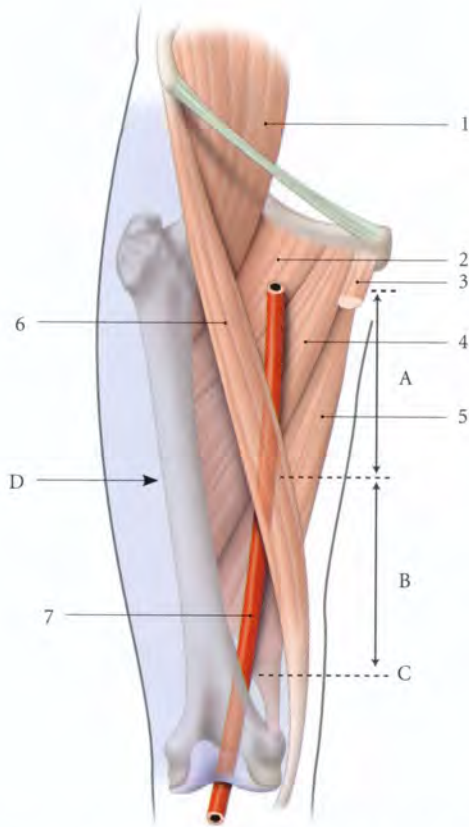


FIG. 19.9. Subdivisions de la région fémorale antérieure

- |   |                       |
|---|-----------------------|
| A. trigone fémoral                                  | 2. m. pectiné         |
| B. canal des adducteurs                             | 3. m. gracile         |
| C. hiatus du grand adducteur                        | 4. m. long adducteur  |
| D. région quadricipitale sans les muscles (en bleu) | 5. m. grand adducteur |
| 1. m. ilio-psoas                                    | 6. m. sartorius       |
|   | 7. a. fémorale        |

• *Il contient :*

- les vaisseaux fémoraux enveloppés de la gaine fémorale. L'artère, qui est latérale à la veine, en haut, devient antérieure en bas ;

FIG. 19.10. Région antérieure de la cuisse : le trigone fémoral

- |  |  |
|--|--|
| 1. a. et vv. circonflexes iliaques superficielles                      | 9. a. et vv. pudendales ext.           |
| 2. m. sartorius et son nerf  | 10. n. obturateur                      |
| 3. a. fémorale profonde  | 11. m. long abducteur                  |
| 4. nn. cutané ant. de la cuisse et du vaste intermédiaire de la cuisse | 12. m. court abducteur                 |
| 5. a. cutané ant. de la cuisse   | 13. a. fémorale                        |
| 6. n. du vaste médial  | 14. n. saphène accessoire (r. profond) |
| 7. a. et v. épigastriques superficielles                               | 15. grande v. saphène                  |
| 8. m. pectiné et r. musculaire médial                                  | 16. n. saphène                         |
|  | 17. m. grand adducteur                 |
|  | 18. fascia vasto-adducteur             |

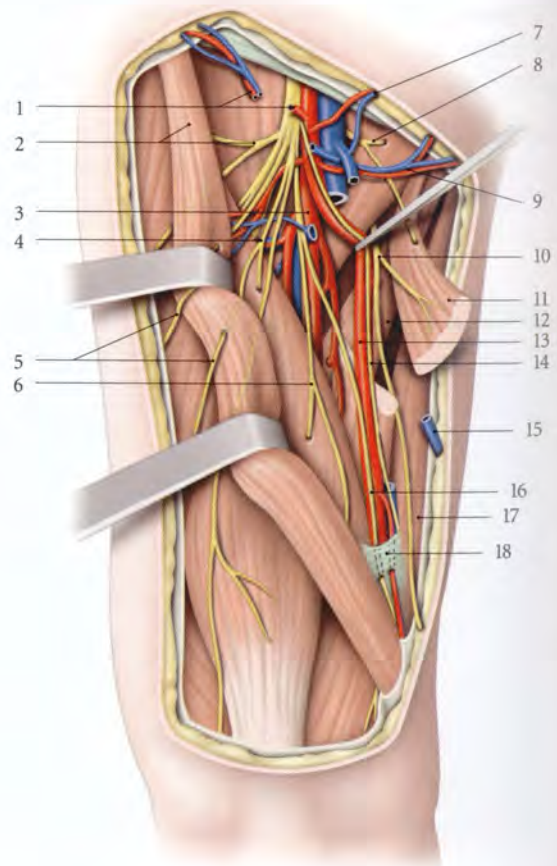
- le nerf fémoral latéral à l'artère, qui se divise en ses branches principales ;
- le nerf génito-fémoral, situé devant l'artère fémorale ;
- les nœuds lymphatiques inguinaux profonds, au contact de la veine fémorale.

c) *Le canal des adducteurs*<sup>2</sup> (fig. 19.9 et 19.10)

Situé dans le tiers moyen de la partie médiale de la cuisse, il est recouvert par le muscle sartorius. Il prolonge en bas et médialement le trigone fémoral.

- *Il est limité* latéralement en avant par le muscle vaste médial, en arrière par les muscles long et grand adducteurs, médialement par le *septum vasto-adducteur* tendu entre les muscles grand adducteur et vaste médial, et recouvert du muscle sartorius.
- *Il contient* l'artère fémorale située en avant de sa veine et accompagnée des nerfs saphène et saphène accessoire, qui perforent le septum vasto-adducteur avec l'artère descendante du genou.

2. Ancien. : canal de Hunter.



## C | RÉGION FÉMORALE POSTÉRIEURE

Elle est régulièrement convexe transversalement.

### 1 | Le plan cutané

La peau est épaisse et peu mobile en haut.

Sous la peau cheminent la veine anastomotique intersaphène, les rameaux cutanés postérieurs de la cuisse et les rameaux des nerfs cutanés latéral et médial de la cuisse.

### 2 | Sous le fascia lata postérieur

#### a) Les muscles forment deux plans

- Le plan superficiel comprend médialement le muscle semi-tendineux et latéralement le chef long du biceps fémoral.

- Le plan profond est formé médialement du muscle semi-membraneux, et latéralement, du chef court du biceps fémoral.

#### b) Les vaisseaux

L'anastomose cruciforme, verticale, est latérale au nerf sciatique. Elle est formée des rameaux des artères perforantes de l'artère fémorale profonde, et de l'artère circonflexe médiale de la cuisse.

#### c) Les nerfs

Le nerf sciatique descend verticalement contre le muscle grand adducteur en avant et les muscles semi-membraneux et chef long du biceps fémoral, en arrière. Il donne ses branches musculaires.

## 19.3 GENOU

Le genou est la région articulaire unissant la cuisse et la jambe. Elle présente deux régions, *antérieure* et *postérieure* (fig. 19.11).

### A | LIMITES

Elles correspondent à deux plans transversaux passant, l'un à deux travers de doigt au-dessus de la patella, et l'autre, au niveau de la tubérosité du tibia.

### B | RÉGION ANTÉRIEURE DU GENOU

Elle est convexe et présente la saillie médiane et triangulaire de la patella, et trois dépressions, supérieure et latérales droite et gauche.

#### 1 | Le plan cutané

la peau est épaisse et mobile. Dans le fascia superficiel se trouvent :

- une bourse synoviale sous-cutanée prépatellaire ;
- les rameaux infrapatellaires du nerf saphène et le rameau cutané du nerf sural latéral.

### 2 | Sous le fascia antérieur du genou

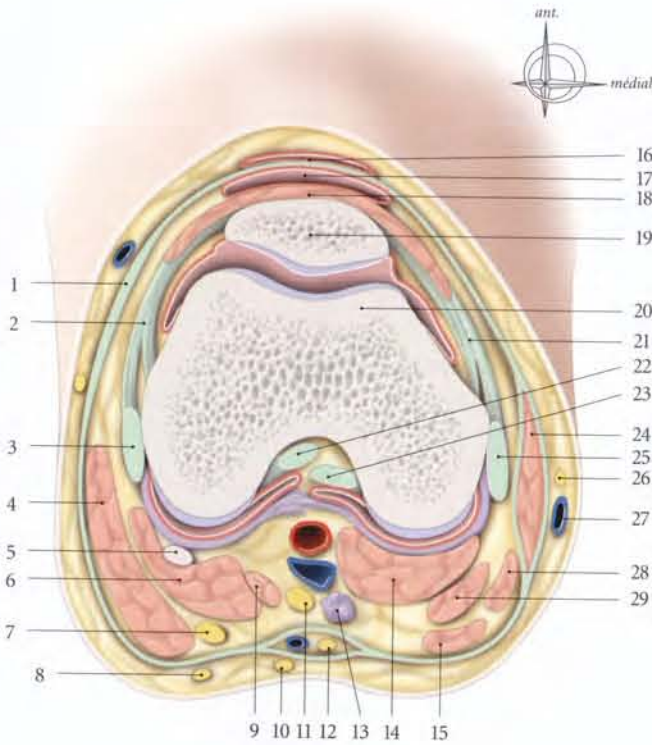
a) *En avant de la patella*, siègent la bourse synoviale sous-fasciale prépatellaire et le réseau vasculaire patellaire.

b) *Le plan musculo-tendineux* est constitué :

- *en haut*, du tendon du muscle quadriceps fémoral recouvrant la bourse prépatellaire ;
- *en bas*, du tendon patellaire recouvrant la bourse infra-patellaire profonde et le corps adipeux infra-patellaire ;
- *médialement*, du rétinaculum patellaire médial, des tendons terminaux des muscles sartorius, gracile et semi-tendineux ;
- *latéralement*, du rétinaculum patellaire latéral.

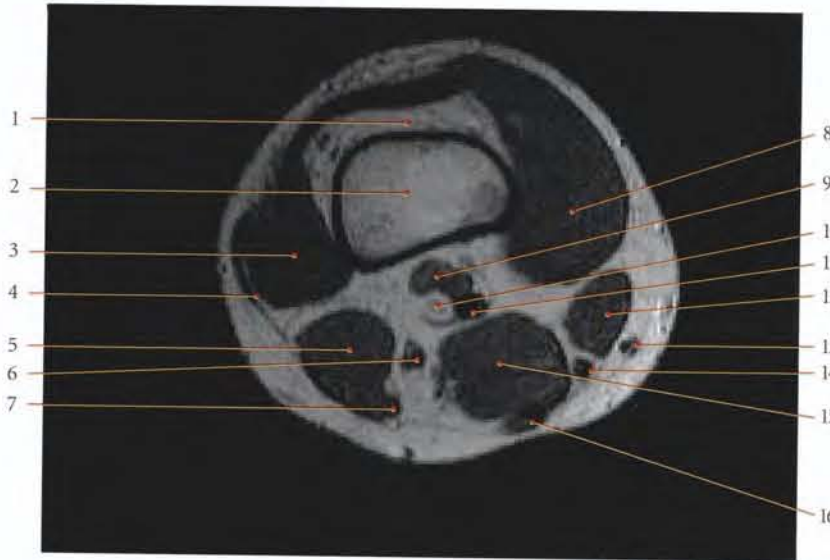
### C | RÉGION POSTÉRIEURE DU GENOU OU POPLITÉE

Lorsque la jambe est en extension, la région postérieure du genou est convexe avec une éminence oblongue et



**FIG. 19.11.** Coupe au niveau du genou. Niveau 4 (vue inférieure)

- |   |  |
|---|--|
| 1. tractus ilio-tibial                          | 16. bourse sous-cutanée prépatellaire  |
| 2. rétinaculum patellaire latéral               | 17. bourse sous-fasciale prépatellaire |
| 3. lig. collatéral fibulaire                    | 18. tendon du m. quadriceps fémoral    |
| 4. m. biceps fémoral                            | 19. patella                            |
| 5. fabella latérale                             | 20. condyle fémoral                    |
| 6. chef latéral du m. gastrocnémien             | 21. rétinaculum patellaire médial      |
| 7. n. fibulaire commun                          | 22. lig. croisé ant.                   |
| 8. n. cutané sural latéral                      | 23. lig. croisé post.                  |
| 9. m. plantaire                                 | 24. m. sartorius                       |
| 10. r. communicant fibulaire                    | 25. lig. collatéral tibial             |
| 11. n. tibial                                   | 26. n. saphène                         |
| 12. petite v. saphène et n. cutané sural médial | 27. grande v. saphène                  |
| 13. a. et v. poplitées                          | 28. m. gracile                         |
| 14. chef médial du m. gastrocnémien             | 29. m. semi-membraneux                 |
| 15. m. semi-tendineux                           |  |



**FIG. 19.12.** Coupe axiale transverse IRM de la cuisse, au-dessus de la patella (cliché Dr T. Diesce)

- |                                  |                          |
|----------------------------------|--------------------------|
| 1. tendon du quadriceps fémoral  | 8. m. vaste médial       |
| 2. fémur                         | 9. a. poplitée           |
| 3. m. vaste latéral              | 10. v. poplitée          |
| 4. tractus ilio-tibial           | 11. n. tibial            |
| 5. m. biceps fémoral             | 12. m. sartorius         |
| 6. a. et vv. du m. gastrocnémien | 13. grande v. saphène    |
| 7. n. fibulaire commun           | 14. tendon du m. gracile |
| 8. m. vaste médial               | 15. m. semi-membraneux   |
| 9. a. poplitée                   | 16. m. semi-tendineux    |
| 10. v. poplitée                  |                          |
| 11. n. tibial                    |                          |
| 12. m. sartorius                 |                          |
| 13. grande v. saphène            |                          |
| 14. tendon du m. gracile         |                          |
| 15. m. semi-membraneux           |                          |
| 16. m. semi-tendineux            |                          |

médiane. Lorsque la jambe est fléchie, elle présente une dépression losangique, la *fosse poplitée* (fig. 19.12 et 19.13).

### 1 | Le plan cutané

La peau est fine et mobile. Le fascia superficiel contient :

- dans l'axe médian, la petite veine saphène et les rameaux du nerf cutané postérieur de la cuisse ;
- près du bord médial, la grande veine saphène et le rameau cutané du nerf obturateur.

## 2 | Sous le fascia poplité

a) La fosse poplitée est un losange formé de deux triangles.

- En haut, le triangle fémoral est limité :
  - latéralement, par le muscle biceps ;
  - médialement, par les muscles semi-tendineux, semi-membraneux et gracile.
- En bas, le triangle tibial est limité par les chefs latéral et médial du muscle gastrocnémien.

b) La fosse poplitée est remplie d'un tissu conjonctif lâche et de graisse. Elle est traversée par de nombreux vaisseaux et nerfs. On note de la superficie vers la profondeur :

- le nerf tibial dans l'axe médian donnant le nerf cutané sural médial ;
- le nerf fibulaire commun latéralement le long du tendon du muscle biceps fémoral. Il donne le nerf cutané sural latéral et le rameau communicant fibulaire ;
- la veine poplitée recevant dans l'angle inférieur de la fosse poplitée la petite veine saphène. Les lymphonœuds poplités sont au contact de la veine poplitée ;
- l'artère poplitée, profonde et médiale, qui donne les artères supéro-médiale et supéro-latérale du genou.

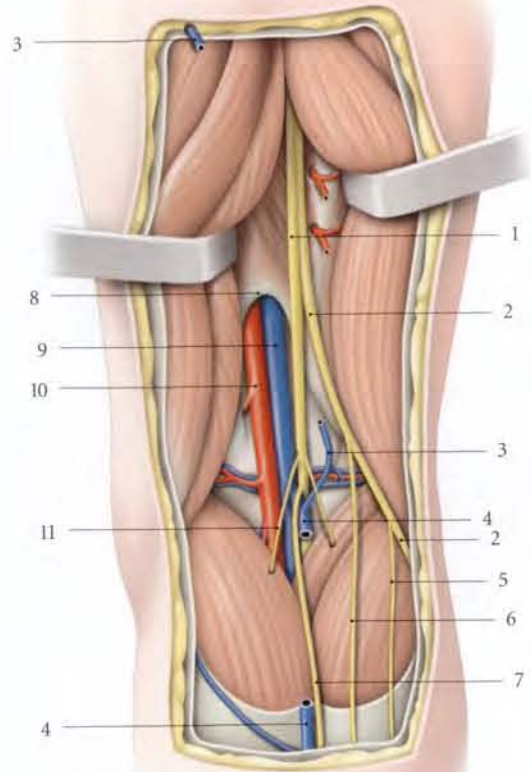


FIG. 19.13. Fosse poplitée droite

- |                                  |                                    |
|----------------------------------|------------------------------------|
| 1. n. tibial                     | 7. n. cutané sural médial          |
| 2. n. fibulaire commun           | 8. hiatus tendineux de l'adducteur |
| 3. v. anastomotique intersaphène | 9. v. poplitée                     |
| 4. petite v. saphène             | 10. a. poplitée                    |
| 5. n. cutané sural latéral       | 11. r. musculaire                  |
| 6. r. communicant fibulaire      |                                    |

## 19.4 JAMBE

La jambe est la partie du membre inférieur intermédiaire au genou et à la cheville.

Elle est divisée en deux régions par le tibia et la fibula unis par la membrane interosseuse crurale : les régions crurales antérieure et postérieure (fig. 19.14 et 19.15).

### A | LIMITES

Elles correspondent aux deux plans horizontaux passant l'un au niveau de la tubérosité du tibia, et l'autre au niveau de la base des malléoles.

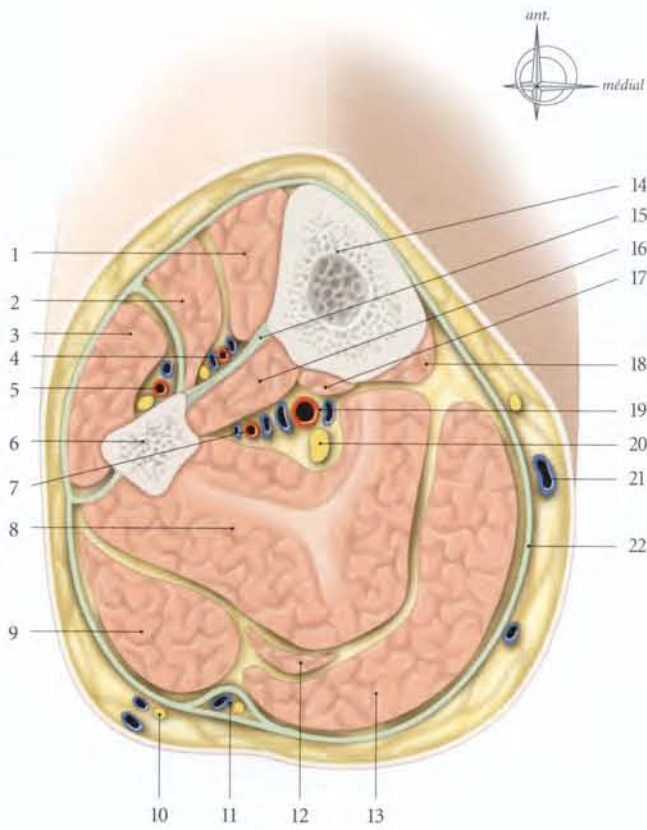
### B | RÉGION CRURALE ANTÉRIEURE

(ou antérieure de la jambe)

Elle est convexe transversalement et présente une crête verticale, le bord antérieur du tibia. Elle dessine un sillon longitudinal entre les groupes musculaires antérieur et latéral (fig. 19.16).

#### 1 | Le plan cutané

La peau épaisse est peu mobile. Dans le fascia superficiel cheminent :

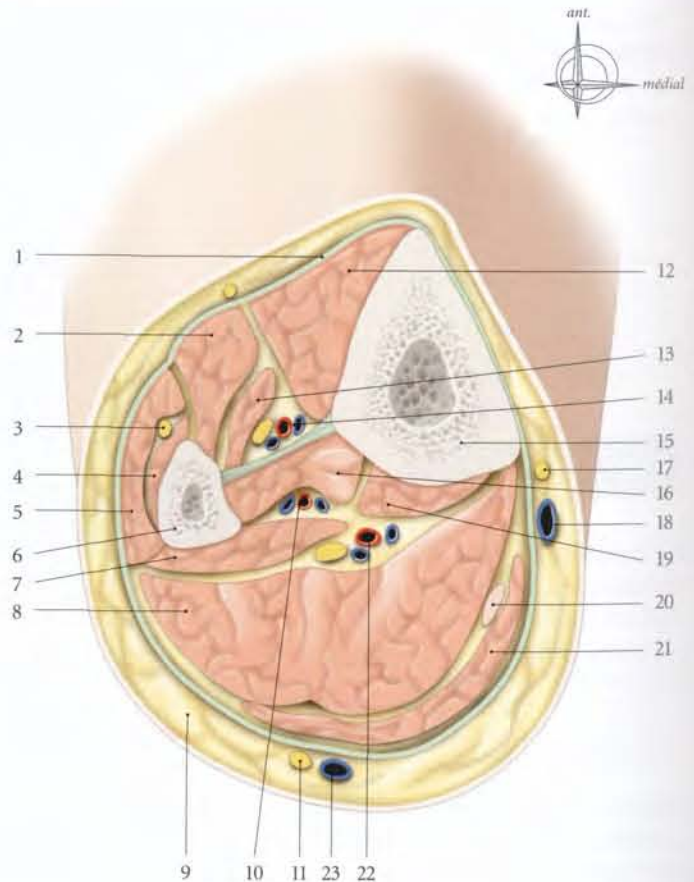


**FIG. 19.14. Coupe du tiers proximal de la jambe. Niveau 5 (vue inférieure)**

1. m. tibial ant.
2. m. long extenseur des orteils
3. m. long fibulaire
4. a. et vv. tibiales ant. et n. fibulaire profond
5. n. fibulaire superficiel, a. des mm. fibulaires
6. fibula
7. a. et vv. fibulaires
8. m. soléaire
9. chef latéral du m. gastrocnémien
10. r. communicant fibulaire
11. v. petite saphène et n. sural
12. m. plantaire
13. chef médial du m. gastrocnémien
14. tibia
15. membrane interosseuse
16. m. tibial post.
17. m. long fléchisseur des orteils
18. m. poplité
19. a. et vv. tibiales post.
20. n. tibial
21. grande v. saphène
22. lame tendineuse du triceps sural

**FIG. 19.15. Coupe du tiers distal de la jambe. Niveau 6 (vue inférieure)**

1. fascia crural
2. m. long extenseur des orteils
3. n. fibulaire superficiel
4. m. court fibulaire
5. m. long fibulaire
6. fibula
7. m. long fléchisseur de l'hallux
8. m. soléaire
9. n. cutané sural latéral
10. a. et vv. fibulaires
11. n. sural
12. m. tibial ant.
13. m. long extenseur de l'hallux
14. a. et vv. tibiales ant. et n. fibulaire profond
15. tibia
16. m. tibial post.
17. n. saphène
18. grande v. saphène
19. m. long fléchisseur des orteils
20. tendon du m. plantaire
21. m. gastrocnémien
22. a. et vv. tibiales post. et n. tibial
23. petite v. saphène



a) la **grande veine saphène** et le **nerf saphène long** du bord médial;

b) le **nerf cutané latéral** dans la partie latérale;

c) les **nerfs cutanés dorsal** médial et dorsal intermédiaire, dans le tiers inférieur.

## 2 | Sous le fascia crural (ou jambier)

Le septum intermusculaire antérieur divise la région en deux loges, antérieure et latérale.

a) La **loge antérieure** contient médialement, le muscle tibial antérieur, et latéralement, les muscles long extenseur des orteils, long extenseur de l'hallux et 3<sup>e</sup> fibulaire.

Entre ces deux groupes musculaires cheminent les vaisseaux tibiaux antérieurs et le **nerf fibulaire profond**, qui, de latéral en haut, croise en avant les vaisseaux pour devenir médial en bas.

b) La **loge latérale** contient les muscles long et court fibulaires.

Elle est traversée dans son extrémité supérieure par le **nerf fibulaire profond**, et dans sa longueur par le **nerf fibulaire superficiel**.

## C | RÉGION CRURALE POSTÉRIEURE

(ou postérieure de la jambe)

Elle est convexe transversalement et présente à sa partie supérieure la saillie du mollet qui se prolonge en bas par la saillie du tendon calcanéen (fig. 19.17).

### 1 | Le plan cutané

La peau est épaisse, plus mobile dans sa partie inférieure. Dans le fascia superficiel cheminent :

- près du bord médial, un rameau du **nerf saphène**;
- près du bord latéral, le **nerf cutané sural latéral**, le rameau communicant fibulaire et le **nerf sural**;
- dans l'axe médian, le **nerf cutané sural médial** et la **petite veine saphène**, qui est derrière la **malléole latérale** en bas.

### 2 | Sous le fascia crural

Le septum crural transverse divise la région en deux loges superposées, superficielle et profonde.

a) La **loge superficielle** contient les muscles **triceps sural** et **plantaire**.

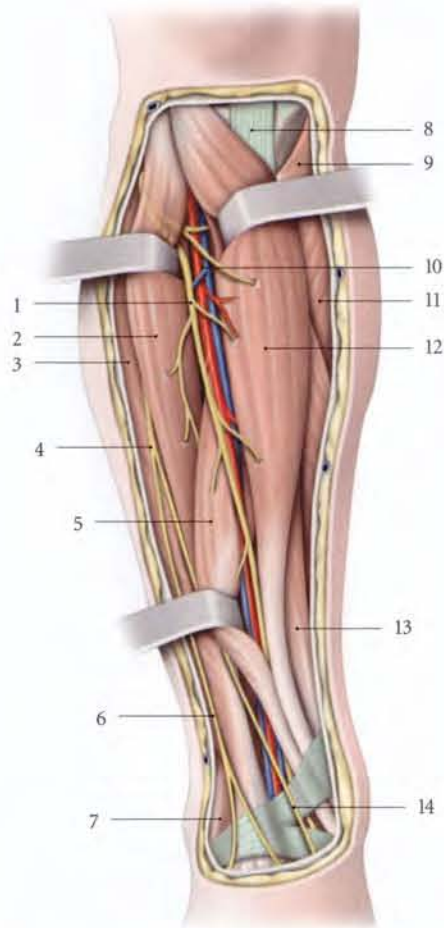
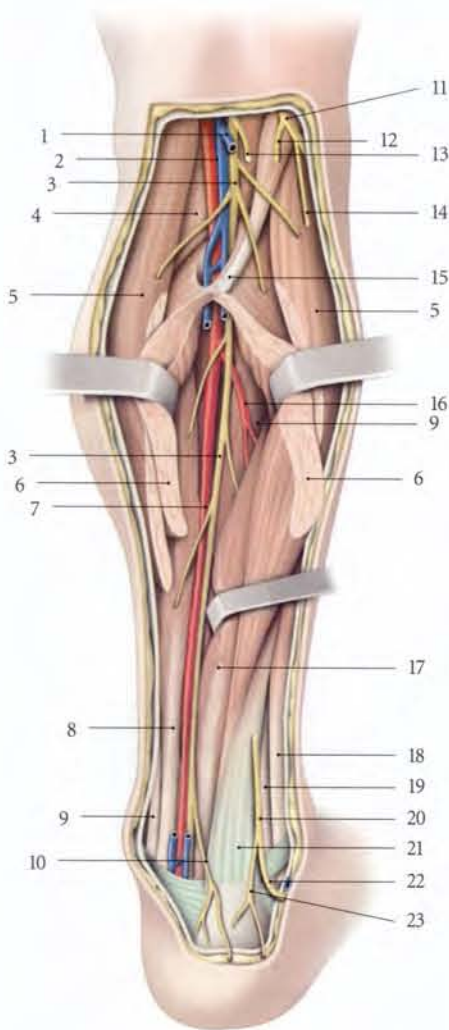


FIG. 19.16. Région antérieure de la jambe droite

- |                                   |                             |
|-----------------------------------|-----------------------------|
| 1. n. fibulaire profond           | 8. lig. patellaire          |
| 2. m. long extenseur des orteils  | 9. m. sartorius             |
| 3. m. long fibulaire              | 10. a. et v. tibiales ant.  |
| 4. n. fibulaire superficiel       | 11. m. gastrocnémien        |
| 5. m. long extenseur de l'hallux  | 12. m. tibial ant.          |
| 6. n. cutané dorsal intermédiaire | 13. tibia                   |
| 7. malléole latérale              | 14. n. cutané dorsal médial |

### b) La loge profonde

- Elle contient :
  - dans son quart supérieur, le muscle **poplité**;
  - dans ses trois quarts inférieurs, dans le sens médio-latéral, les muscles **long fléchisseur des orteils**, **tibial postérieur** et **long fléchisseur de l'hallux**.
- Sur le **muscle tibial postérieur** cheminent :
  - latéralement, les **vaisseaux fibulaires**;
  - médialement, les **vaisseaux tibiaux postérieurs** et le **nerf tibial** qui les cotoie latéralement.



**FIG. 19.17. Région postérieure de la jambe droite**

1. petite v. saphène
2. a. et v. poplitées
3. n. tibial
4. m. poplité
5. m. gastrocnémien sectionné
6. m. soléaire sectionné
7. a. tibiale post.
8. m. long fléchisseur des orteils
9. m. tibial post.
10. r. calcanéen médial
11. n. fibulaire commun
12. r. communicant fibulaire
13. n. cutané sural médial
14. n. cutané sural latéral
15. m. plantaire
16. a. fibulaire
17. m. long fléchisseur de l'hallux
18. m. long fibulaire
19. m. court fibulaire
20. n. sural
21. tendon calcanéen
22. r. cutané dorsal latéral du pied
23. r. calcanéen latéral

## 19.5 CHEVILLE

La cheville est la région articulaire unissant la jambe et le pied. Elle comprend deux régions, *talo-crurales antérieure et postérieure*, séparées par le plan vertical passant par l'apex des malléoles; l'apex de la malléole latérale descendant à 1 cm plus bas que l'apex de la malléole médiale (fig. 19.18 et 19.19).

### A | LIMITES

Sa limite supérieure correspond au plan horizontal passant au niveau de la base des malléoles.

Sa limite inférieure est située dans un plan très oblique passant à un centimètre au-dessous de l'apex des mal-

léoles et par la proéminence de la face postérieure du calcanéus, lieu d'insertion du tendon calcanéen.

### B | RÉGION TALO-CRURALE ANTÉRIEURE

(fig. 19.20)

Sa partie médiane est soulevée par le tendon du muscle tibial antérieur.

#### 1 | Le plan cutané

La peau est fine et souple. Dans le fascia superficiel cheminent la veine saphène, en avant de la malléole

FIG. 19.18. Régions de la cheville et du pied

- a. région talo-crurale ant.  
b. dos du pied  
c. région plantaire  
d. région calcanéenne  
e. région talo-crurale post.

1. tibia  
2. talus  
3. os naviculaire  
4. os cunéiforme médial  
5. fibula  
6. calcanéus  
7. cuboïde

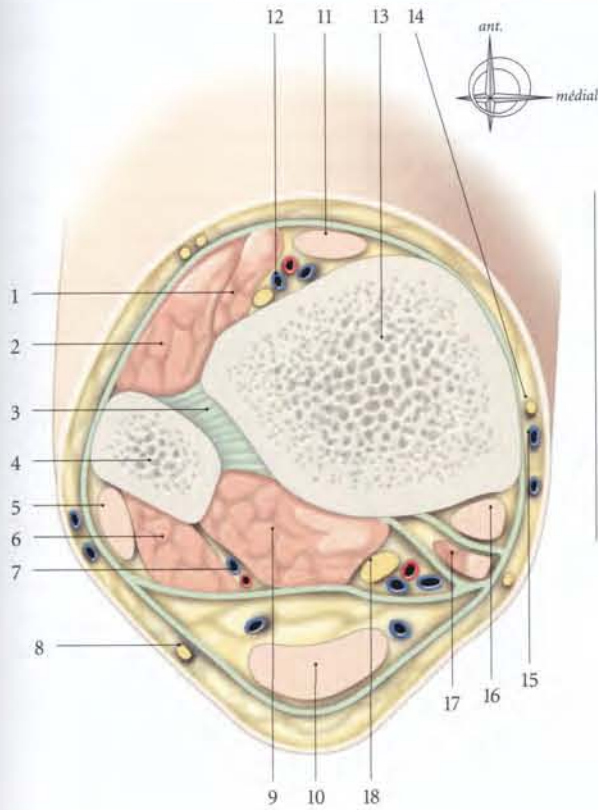
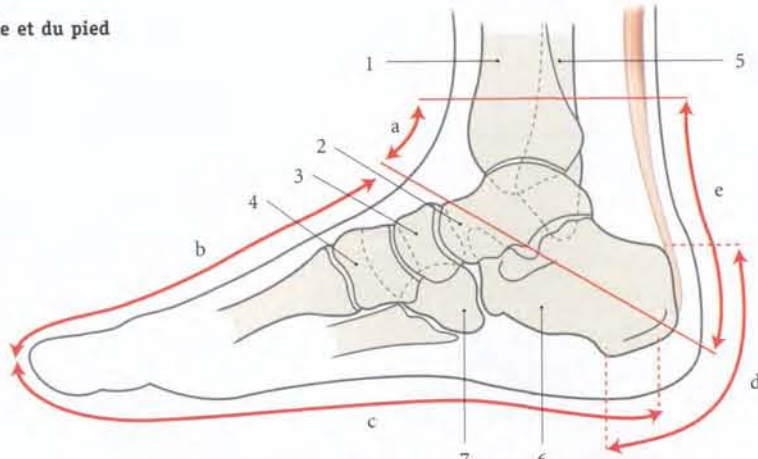
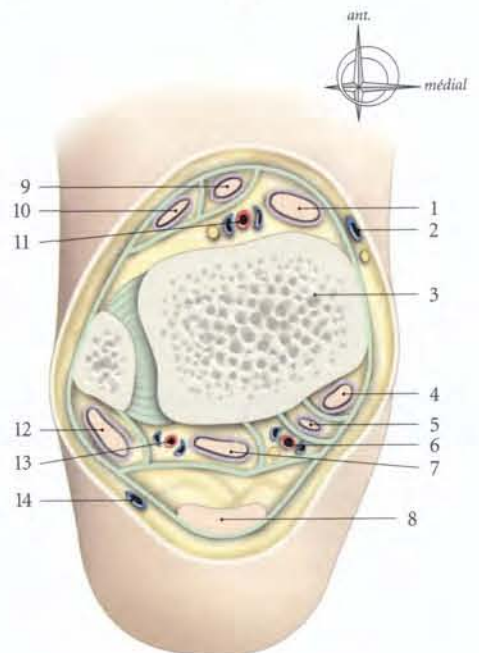


FIG. 19.20. Coupe transversale au niveau des malléoles (vue supérieure)

- |   |  |
|---|--|
| 1. m. tibial ant.                       | 8. tendon calcanéen                                |
| 2. grande v. saphène                    | 9. m. long extenseur du I                          |
| 3. tibia                                | 10. m. long extenseur des orteils                  |
| 4. m. tibial post.                      | 11. a. et v. tibiales ant. et n. fibulaire profond |
| 5. m. long fléchisseur des orteils      | 12. mm. court et long fibulaires                   |
| 6. a. et v. tibiales post. et n. tibial | 13. a. et v. fibulaires                            |
| 7. m. long fléchisseur du I             | 14. petite v. saphène                              |

FIG. 19.19. Coupe de l'extrémité distale de la jambe au dessus des malléoles. Niveau 7 (vue inférieure)

- |  |   |
|--|---|
| 1. tendon du m. long extenseur de l'hallux | 10. tendon calcanéen                                |
| 2. m. long extenseur des orteils           | 11. tendon du m. tibial ant.                        |
| 3. syndesmoïse tibio-fibulaire             | 12. a. et vv. tibiales ant. et n. fibulaire profond |
| 4. fibula                                  | 13. tibia   |
| 5. m. long fibulaire                       | 14. n. saphène                                      |
| 6. m. court fibulaire                      | 15. grande v. saphène                               |
| 7. a. et vv. fibulaires                    | 16. tendon du m. tibial post.                       |
| 8. n. cutané sural                         | 17. tendon du m. long fléchisseur des orteils       |
| 9. m. long fléchisseur de l'hallux         | 18. a. et vv. tibiales post. et n. tibial           |



médiale, et les nerfs cutanés dorsaux médial et intermédiaire, dans sa partie moyenne.

## 2 | Sous les rétinaculum supérieur et inférieur des extenseurs

a) *Les tendons des muscles* entourés de leur gaine synoviale sont, dans le sens médio-latéral, les muscles tibial antérieur, extenseur propre de l'hallux, long extenseur des doigts et 3<sup>e</sup> fibulaire.

b) *Sous les tendons* descendent, au milieu, l'artère tibiale antérieure et ses veines accompagnées du nerf fibulaire profond, plus médial.

## C | RÉGION TALO-CRURALE POSTÉRIEURE

(fig. 19.21)

Elle est marquée par la saillie verticale du tendon calcanéen. Entre cette saillie et celle des malléoles siègent les *sillons rétromalléolaires latéral et médial*.

### 1 | Le plan cutané

La peau est épaisse et peu mobile. Dans le fascia superficiel, en arrière de la malléole latérale cheminent la petite veine saphène et le nerf sural.

### 2 | Dans le sillon rétromalléolaire latéral

Sous le rétinaculum fibulaire supérieur glissent :

- les tendons des muscles long et court fibulaires entourés de leur gaine synoviale ;
- l'artère malléolaire postéro-latérale.

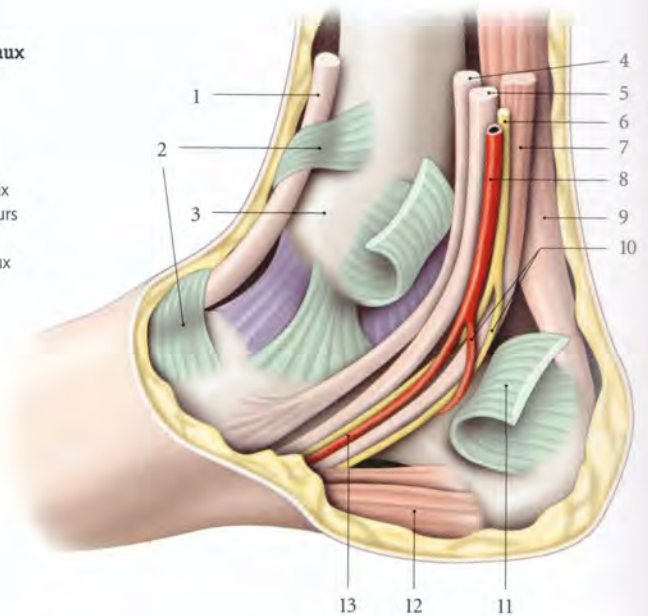
### 3 | Dans le sillon rétromalléolaire médial

Sous le rétinaculum des fléchisseurs glissent d'avant en arrière, les tendons des muscles tibial postérieur, long fléchisseur des orteils et long fléchisseur de l'hallux, entourés de leur gaine synoviale.

Le long du bord médial du tendon long fléchisseur de l'hallux cheminent l'artère tibiale postérieure et ses veines ; le nerf tibial étant postéro-latéral à l'artère.

FIG. 19.21. Sillons malléolaire et inframalléolaire médiaux

- |   |                                    |
|---|------------------------------------|
| 1. m. tibial ant.                         | 7. m. long fléchisseur de l'hallux |
| 2. rétinaculum sup. et inf. de extenseurs | 8. a. tibiale post.                |
| 3. malléole médiale                       | 9. tendon calcanéen                |
| 4. m. tibial post.                        | 10. a. et n. plantaires latéraux   |
| 5. m. long fléchisseur des orteils        | 11. rétinaculum des fléchisseurs   |
| 6. n. tibial                              | 12. m. abducteur de l'hallux       |
|   | 13. a. et n. plantaires médiaux    |



## 19.6 PIED

Le pied est le segment distal et horizontal du membre inférieur. Il constitue l'élément principal de soutien du corps et l'organe « starter » et de réception au cours de la locomotion.

Dans son ensemble, le pied s'élargit et s'aplatit en avant. Son extrémité postérieure saillante et arrondie forme *le talon*. Il comprend trois régions : *le dos* et *la plante du pied*, séparés par les os du pied, et *la région calcanéenne* (fig. 19.22).

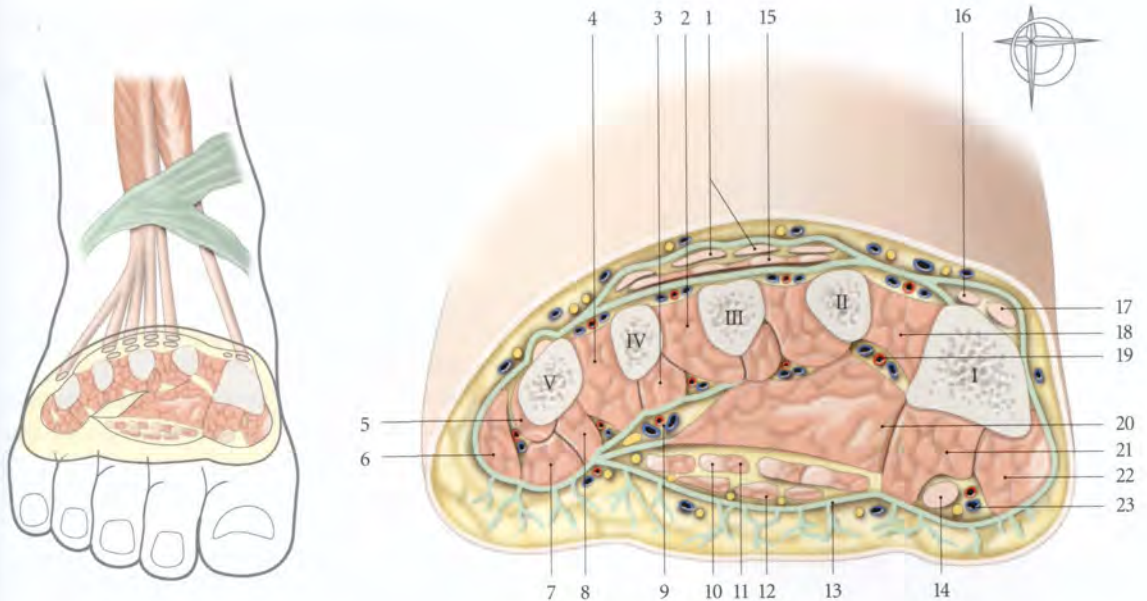


FIG. 19.22. Coupe du pied au niveau du métatarse. Niveau 8

En cartouche : situation de la coupe

I à V : métatarsiens

1. m. long extenseur des orteils
2. m. 3<sup>e</sup> interosseux dorsal
3. m. 2<sup>e</sup> interosseux plantaire
4. m. 4<sup>e</sup> interosseux dorsal
5. m. opposant du petit orteil
6. m. abducteur du petit orteil
7. m. court fléchisseur du petit orteil

8. m. 3<sup>e</sup> interosseux plantaire
9. a. et vv. métatarsiennes plantaires
10. m. long fléchisseur des orteils
11. m. lombrical
12. m. court fléchisseur des orteils
13. aponévrose plantaire
14. m. long fléchisseur de l'hallux
15. m. court extenseur des orteils

16. m. court extenseur de l'hallux
17. m. long extenseur de l'hallux
18. m. 1<sup>er</sup> interosseux dorsal
19. a. métatarsienne plantaire
20. m. adducteur de l'hallux
21. m. court fléchisseur de l'hallux
22. m. court abducteur de l'hallux
23. a., vv. et n. digitaux plantaires propres

## A | LIMITES

Le pied est limité, *en arrière*, par un plan oblique, passant à un centimètre au-dessous de l'apex des malléoles et au niveau de la proéminence de la face postérieure du calcanéum, *en avant* par l'extrémité distale des orteils.

## B | DOS DU PIED (ou région dorsale du pied)

Région située au-dessus des os du pied, le dos du pied est convexe transversalement avec un bord médial plus saillant.

Lorsque le pied est légèrement fléchi, des saillies tendineuses et des sillons longitudinaux apparaissent.

### 1 | Le plan cutané

La peau est mince et très mobile. Dans le fascia superficiel se trouvent :

- le réseau veineux dorsal, et l'arcade veineuse dorsale qui se prolonge de chaque côté par les veines marginales médiale et latérale ;

- les nerfs cutanés dorsal médial, dorsal intermédiaire, dorsal latéral et la terminaison médiale du nerf fibulaire profond.

### 2 | Sous le fascia dorsal du pied (fig. 19.23)

a) **Le plan superficiel** est formé des tendons des muscles suivants, dans le sens médio-latéral : tibial antérieur, long extenseur des orteils et 3<sup>e</sup> fibulaire.

b) **Le plan profond** est constitué des muscles court extenseur de l'hallux et court extenseur des orteils.

c) **L'artère dorsale du pied** accompagnée de ses veines et la branche terminale médiale du nerf fibulaire profond cheminent entre le tendon du long extenseur de l'hallux et le muscle court extenseur de l'hallux. Les artères arquée du pied, tarsienne latérale et tarsienne médiale sont situées sous les tendons et le muscle court extenseur des orteils.

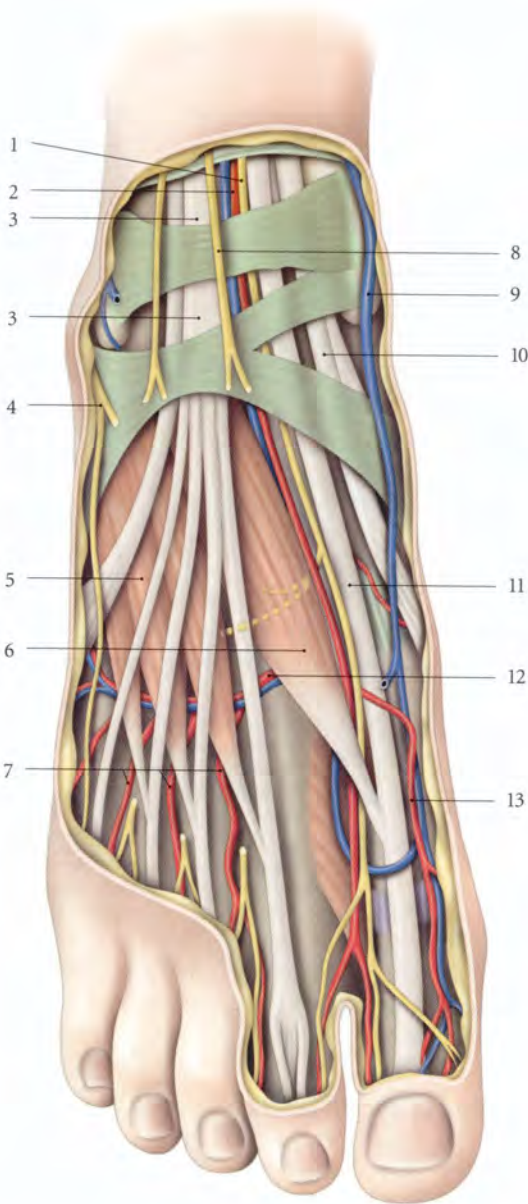


FIG. 19.23. Dos du pied droit (plan superficiel)

1. n. fibulaire profond
2. a. et v. dorsales du pied
3. m. long extenseur des orteils
4. n. cutané dorsal latéral
5. m. court extenseur des orteils
6. m. court extenseur de l'hallux
7. aa. métatarsiennes dorsales
8. n. cutané dorsal médial
9. grande v. saphène
10. m. tibial ant.
11. m. long extenseur de l'hallux
12. a. arquée du pied
13. a. digitale dorsale

## C | PLANTE DU PIED (ou région plantaire)

La plante du pied est la région du pied en contact avec le sol, en station érigée.

Étroite en arrière et élargie en avant, elle présente une excavation dans sa partie médiale, la *voûte plantaire*. Celle-ci est définie par les *arcs longitudinal et transversal du pied*.

### 1 | Le plan cutané

La peau est, au niveau de la voûte, très adhérente, fine et très sensible.

Autour de la voûte, notamment au niveau des zones d'appui et en regard du calcaneus, la peau est très épaisse, dure et infiltrée de graisse cloisonnée par des rétinaculum cutanés.

a) *Deux bourses synoviales* sous-cutanées sont constantes au niveau de la tête des métatarsiens I et V. Une bourse inconstante siège sous le processus médial du tubercule du calcaneus.

b) *Le réseau veineux plantaire, le rameau calcanéen médial du nerf tibial* et les nerfs digitaux plantaires sont situés dans le fascia superficiel.

### 2 | Sous l'aponévrose plantaire (fig. 19.24)

#### a) Les muscles

Ils forment trois groupes, médial, latéral et moyen.

- *Le groupe médial*, destiné à l'hallux, comprend les muscles abducteur, court fléchisseur et le tendon du long fléchisseur de l'hallux.
- *Le groupe latéral*, destiné à l'orteil V, comprend les muscles abducteur et court fléchisseur du petit orteil.
- *Le groupe moyen* est organisé selon trois plans musculaires :
  - le plan superficiel, formé du muscle court fléchisseur des orteils;
  - le plan moyen, des tendons du long fléchisseur des orteils, des muscles carré plantaire et lombricaux;
  - le plan profond, des muscles adducteur de l'hallux et interosseux plantaires.

#### b) Vaisseaux et nerfs

- *Sous le plan musculaire superficiel* cheminent les artères plantaires médiale et latérale, les veines plantaires homonymes et les nerfs plantaires latéral et médial.
- *Sous le plan musculaire profond* cheminent les arcades plantaires artérielle et veineuse, et le rameau profond du nerf plantaire latéral.

## D | RÉGION CALCANÉENNE (ou talon)

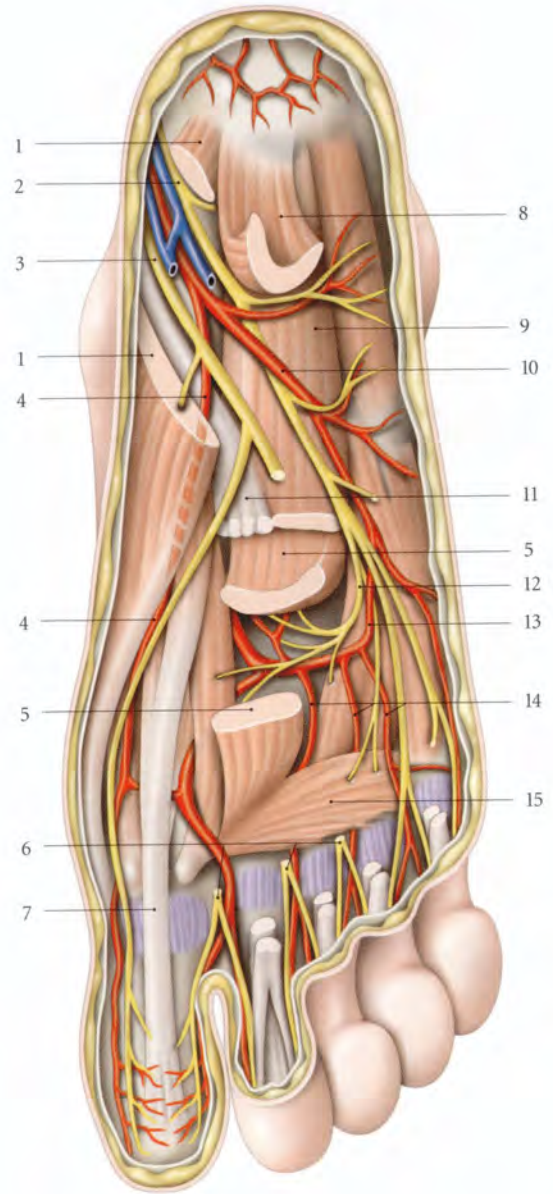
La région calcanéenne est située en regard de la face postérieure du calcaneus et de la tubérosité calcanéenne.

C'est une zone de transition, formée d'une partie de la région talo-crurale postérieure et de la plante du pied.

- La peau est épaisse, dure et peu mobile.
- Le fascia superficiel est épais, riche en graisse cloisonnée par des rétinaculum cutanés. Il contient deux bourses synoviales sous-cutanées, l'une, au-dessous du processus médial de la tubérosité calcanéenne, et l'autre en arrière de l'insertion du tendon calcanéen.

**FIG. 19.24. Région plantaire droite** (plan moyen : les muscles interosseux ne sont pas représentés)

1. m. abducteur de l'hallux
2. n. plantaire latéral
3. n. plantaire médial
4. a. plantaire médiale
5. m. adducteur de l'hallux (chef oblique)
6. nn. digitaux palmaires communs
7. m. long fléchisseur de l'hallux
8. m. court fléchisseur des orteils
9. m. carré plantaire
10. a. plantaire latérale
11. m. long fléchisseur des orteils
12. r. profond du n. plantaire latéral
13. arcade plantaire
14. aa. métatarsiennes plantaires
15. m. adducteur de l'hallux (chef transverse)



# Index

## A

- Abaxial 11
- Acétabulum 348
- Aire intercondyloïde 369
- Anastomose
  - cruciforme 491
  - dorsale du pied 507
  - dorso-plantaire 507
  - intersaphène 511
  - pédi-crurale 507
  - plantaire 507
- Anatomie 3
- Angle
  - acétabulaire 402
  - acromial 119
  - de déclinaison , 125
  - d'inclinaison , 125
- Aponévrose
  - palmaire 249
  - plantaire 475
  - thoraco-lombaire 207
- Arcade
  - plantaire profonde 505
  - veineuse plantaire 508
- Arc du pied 388
- Artère(s)
  - arquée 504
  - axiale 107, 110
  - axillaire 258, 330
  - brachiale 265
    - profonde 266, 268
  - circonflexe
    - de la fibula 498
    - de la scapula 262
    - humérale
      - antérieure 262
      - postérieure 263
    - iliaque superficielle 488
    - latérale de la cuisse 489
    - médiale de la cuisse 489
  - collatérale
    - moyenne 266
    - radiale 266
    - ulnaire
      - inférieure 267
      - supérieure 267
  - deltôidienne 266
  - descendante du genou 491
  - des doigts 282
  - diaphysaire 26
  - digitale
    - dorsale 282
    - médiale de l'hallux 506
  - palmaire
    - commune 278
    - propre 282
  - propre médiale 278
  - plantaire 506
  - dorsale du pied 502
  - du pied 502
  - du sinus du tarse 504
  - épigastrique superficielle 488
  - épiphyssaire 26
  - fémorale , 110
  - fibulaire , 110
  - glutéale
    - inférieure , 110
    - supérieure 483
  - inféro-latérale du genou 494
  - inféro-médiale du genou 494
  - interosseuse
    - antérieure 274
    - commune 274
    - postérieure 275
  - linguale
    - antéro-latérale 499
    - antéro-médiale 499
  - malléolaire postéro-médiale 502
  - métacarpienne palmaire 280
  - métaphysaire 26
  - métatarsienne plantaire 505
  - moyenne du genou 494
  - nourricière
    - de l'humérus 266
    - du tibia 501
  - ombilicale 109
  - perforante 490
  - périostée 27
  - plantaire
    - latérale 504
    - médiale 506
    - profonde 504
  - poplitée 492
  - principale du pouce 271
  - profonde de la cuisse 489
  - pudendale externe 489
  - radiale 279
    - de l'index 271
  - récurrente
    - fibulaire antérieure 498
    - radiale 271
    - tibiale
      - antérieure 498
      - médiale 501
      - postérieure 497
      - ulnaire 274
  - subscapulaire 262
  - supéro-latérale du genou 494
  - supéro-médiale du genou 494
  - surale 494
  - tarsienne
    - latérale 504
    - médiale 504
  - thoracique
    - latérale 261
    - supérieure 261
  - thoraco-acromiale 261
  - thoraco-dorsale 262
  - tibiale
    - antérieure 496
    - postérieure 499
    - ulnaire 273, 277
- Arthrodie 35
- Articulation(s)
  - acromio-claviculaire 156
  - bicondyloïde 35
  - calcanéo-cuboïdienne 435
  - carpo-métacarpienne 194
  - carpo-métacarpienne du pouce 194
  - coxo-fémorale 398
  - cuboïdo-naviculaire 434
  - cunéo-cuboïdienne 434
  - cunéo-naviculaire 433
  - de la hanche 398
  - de l'os pisiforme 189
  - des doigts 198
  - du coude 170
  - du genou 409
  - du poignet 187
  - ellipsoïde 34
  - en selle 34
  - fémoro-patellaire 409
  - fémoro-tibiale 409
  - fibreuse 32
  - intercarpienne 189
  - intercarpienne distale 189
  - intercunéiforme médiale 434
  - lunato-scaphoïdienne 189
  - lunato-triquétrale 189
  - médio-carpienne 189
  - plane 35
  - radio-carpienne 187
  - radio-ulnaire 179
    - distale 181
    - proximale 179
  - sacro-iliaque 392
  - scapulo-humérale 160
  - sphéroïde 34
  - sterno-claviculaire 151
  - subtalaire 429, 435
  - talo-calcanéo-naviculaire 432, 435
  - talo-crurale 423
  - tarso-métatarsienne 438
  - tibio-fibulaire 421
    - distale 422
  - transverse du pied 429
  - trochléenne 34
  - trochoïde 35

Ascia iliaque 447  
 Avant-bras 335  
 Axe  
 de la main 9  
 du corps 9  
 du pied 9  
 talo-calcaneen 436  
 Axial 11

**B**

Bourgeons des membres 101  
 Bourrelet acétabulaire 403  
 Bourse  
 bicipito-radiale 175  
 du muscle  
 coraco-brachial 165  
 grand rond et grand dorsal 165  
 ilio-psoas 402  
 infrapatellaire profonde 412  
 intratendineuse de l'olécrane 175  
 sous-cutanée  
 infra-patellaire 412  
 olécranienne 175  
 prépatellaire 412  
 subacromiale 154, 165  
 subcoracoïdienne 165  
 subdeltoidienne 165  
 subfasciale prépatellaire 412  
 subpoplitée 412  
 subtendineuse 412  
 du muscle triceps brachial 175  
 synoviale 98  
 trochantérique 402  
 Bourse synoviale 54  
 Branche  
 palmaire  
 perforante 280  
 récurrente 280  
 perforante proximale 506  
 Bras 331

**C**

Calcanéus 379  
 Calcar fémoral 362  
 Canal  
 carpien 140  
 des adducteurs 487, 554  
 médullaire 29  
 ulnaire 248  
 Canal médullaire 26  
 Capitatum 143  
 Capitulum  
 de l'humérus 170  
 huméral 126  
 Cardinale  
 caudale 110  
 crâniale 110  
 Carpe 139  
 Cartilage  
 articulaire 36  
 fertile 19

Cavité glénoïdale 121  
 Centre de chondrification 102  
 Chaîne  
 cinétique 45  
 musculaire 59  
 Cheville 560  
 Circonférence articulaire 172  
 radiale 131  
 ulnaire 138  
 Clavicule 115  
 Col 131  
 anatomique 126  
 chirurgical 123  
 de la scapula 121  
 fémoral 358  
 radial 131  
 Composantes de la force musculaire 57  
 Condylaire 34  
 Condyle 369, 417  
 fémoral 361  
 huméral 126  
 Controlatéral 12  
 Corde oblique 183  
 Coronoïdien olécranien 174  
 Corps adipeux infrapatellaire 416  
 Cotyloïdienne 34  
 Coude 333  
 Crête  
 du triquétrum 143  
 du tubercule  
 majeur 123  
 mineur 123  
 intertrochantérique 359  
 obturatrice 350  
 pubienne 350  
 supra-condylaire  
 latérale 123  
 médiale 123  
 Cuboïde 381  
 Cuisse 551  
 Culmen rétro-symphysaire 392

**D**

Delhoïde 425  
 Dermatome 105  
 Dermomyotome 17, 48  
 Développement  
 de l'innervation 105  
 des membres 101  
 des muscles 104  
 Disque articulaire radio-ulnaire 181, 188  
 Disque interpubien 391  
 Dorsal 434  
 Dos  
 de la main 342  
 du pied (ou région dorsale du pied) 563

**E**

Échancrure spino-glénoïdale 119  
 Échographie 6

Éminence  
 ilio-pubienne 352  
 intercondylaire 369  
 Endosquelette 17  
 Endoste 26  
 Épaule 326  
 Éperon  
 arqué 354  
 ischiatique 354  
 Épicondyle latéral , 361, 127  
 Épimysium 51  
 Épine  
 de la scapula 118, 119  
 iliaque  
 antéro-inférieure 352  
 antéro-supérieure 352  
 postéro-inférieure 353  
 postéro-supérieure 352

**Espace**

axillaire 223  
 inférieur 224  
 latéral 223  
 médial 224  
 celluleux  
 de la main 253  
 dorsal 253  
 hypothénarien 253  
 prétendineux 253  
 rétro-tendineux 253  
 thénarien 253

Exosquelette 17

**F**

Fabella 366  
 Fascia(s) 52  
 antébrachial 224  
 axillaire 214  
 brachial 219  
 clavi-pectoral 213  
 crural 463  
 dorsal du pied 475  
 du muscle dentelé antérieur 214  
 hypothénarien 250  
 interosseux 476  
 palmaire et dorsal 250  
 lata 453  
 pectoral 213  
 plantaire 475  
 superficiel 98  
 thénarien 249  
 Fémur 355  
 Fibre musculaire 51  
 Fibula 371  
 Foramen 25  
 obturé 353  
 Fosse  
 acétabulaire 349  
 iliaque 351  
 ilio-lombaire 525  
 intercondylaire 361  
 malléolaire 374  
 poplitée 556  
 subscapulaire 118  
 supinatrice 138

Fossette  
 articulaire radiale 131, 172  
 radiale 170  
 Fovéa capitis 358, 400

## G

Gaine  
 commune des muscles fibulaires 475  
 du muscle long extenseur de l'hallux 474  
 des orteils 474  
 du muscle long fléchisseur de l'hallux 475  
 des orteils 475  
 du tibial  
 antérieur 474  
 postérieur 474  
 fibreuse  
 des doigts 250  
 du tendon 54  
 plantaire du muscle longifibulaire 475  
 synoviale  
 commune des muscles fléchisseurs 251  
 des tendons des doigts 252  
 dorsale 252  
 du tendon 54  
 du muscle fléchisseur radial du carpe 251  
 du muscle long fléchisseur du pouce 251  
 palmaire 251

Genou 555  
 Ginglyme 34  
 Glande  
 sébacée 96  
 sudorifère 96  
 Gomphose 32  
 Grande incisure ischiatique 353  
 Grande veine saphène 509, 512  
 Grand glutéal 448  
 Grand trochanter 360

## HIJ

Hamatum 144  
 Hamulus de l'hamatum 144  
 Homolatéral 12  
 Ilium 347  
 Imagerie par résonance magnétique (IRM) 6  
 Incisure 25  
 claviculaire 151  
 fibulaire 370  
 glénoïdale 121  
 radiale 138, 172  
 scapulaire 119  
 trochléaire 137, 170, 172  
 ulnaire 133  
 Indice médullaire 26  
 Infracondyloire 369  
 Inversion 437

Ipsilatéral 12  
 Ischium 347  
 Jambe 557

## L

Lamelle(s)  
 osseuse 25, 29  
 Latéral 12  
 Ligament(s) 425  
 acromio-claviculaire 153  
 annulaire du radius 172, 180  
 antérieur de la tête fibulaire 422  
 bifurqué 431, 433  
 calcanéocuboïdien  
 dorsal 431  
 plantaire 432  
 calcanéofibulaire 426  
 calcanéonaviculaire plantaire 433  
 capsulaires 38  
 carpo-métacarpien  
 latéral 195  
 palmaire et dorsal 195  
 carré 175, 181  
 collatéral  
 fibulaire 413  
 interphalangien 443  
 médial et latéral 203  
 métatarso-phalangien 441  
 radial 174  
 du carpe 188  
 tibial 413  
 ulnaire 174  
 du carpe 189  
 conoïde 154  
 coraco-acromial 154  
 coraco-claviculaire 153  
 coraco-glénoïdien 164  
 coraco-huméral 162  
 costo-claviculaire 152  
 croisé antérieur 416  
 croisé postérieur 416  
 cuboïdo-naviculaire plantaire 434  
 cunéo-métatarsien interosseux 440  
 cunéo-naviculaire  
 dorsal 434  
 plantaire 434  
 de la tête fémorale 402  
 extracapsulaires 38  
 gléno-huméral 162  
 supérieur 164  
 huméral transverse 126, 164  
 interclaviculaire 152  
 interosseux 422  
 carpo-métacarpien 198  
 interphalangien plantaire 443  
 intracapsulaires 38  
 ischio-fémoral 401  
 médio-carpien  
 dorsal 189  
 latéral 189  
 médial 189

ménisco-fémoral  
 antérieur 411  
 postérieur 411  
 métacarpien transverse  
 profond 199  
 superficiel 248  
 métatarsien  
 interosseux 442  
 plantaire et dorsal 442  
 transverse profond 441  
 métatarso-phalangien plantaire 441  
 oblique du coude 174  
 palmaire 199, 203  
 patellaire 413  
 plantaire long 432  
 poplité  
 arqué 414  
 oblique 414  
 postérieur de la tête fibulaire 422  
 pubien  
 antérieur 391  
 inférieur 392  
 postérieur 392  
 supérieur 392  
 pubo-fémoral 400  
 radié du carpe 189  
 radio-carpien  
 dorsal 188  
 palmaire 188  
 radio-ulnaire antérieur et postérieur 181  
 sacro-épineux 395  
 sacro-iliaque  
 dorsal 393  
 interosseux 393  
 ventral 393  
 sacro-tubéral 395  
 scapulaire 154  
 sterno-claviculaire antérieur et postérieur 152  
 talo-calcaneen  
 interosseux 430, 433  
 latéral 430  
 médial 430  
 postérieur 430  
 talo-fibulaire  
 antérieur 426  
 postérieur 426  
 talo-naviculaire 433  
 tarso-métatarsien  
 dorsal 439  
 plantaire 439  
 tibio-calcaneen 425  
 tibio-fibulaire  
 antérieur 422  
 postérieur 422  
 tibio-naviculaire 425  
 tibio-talaire  
 antérieur 426  
 postérieur 426  
 transverse  
 de l'acétabulum 399  
 de la scapula 119  
 supérieur de la scapula 154

trapézoïde 154  
ulno-carpien palmaire 188

Ligne  
àpre 357  
arquée 351  
du muscle soléaire 368  
glutéale 349  
intertrochantérique 359  
pectinée 358  
spirale 357  
supra-condyloire 358  
trapézoïde 115

Limbus acétabulaire 348

Lividités cadavériques 71

Loge plantaire 476

Loi  
d'approximation 59  
de détorsion 59

Lunatum 141

Lymphatiques  
du membre inférieur 513  
du membre supérieur 289

Lymphocentre axillaire 330

Lymphonœud(s) 83  
apical 290  
axillaire 290  
brachial 290  
central 290  
cubital 290  
deltopectoral 289  
huméral ou latéral 290  
infra-claviculaire 289  
inguinal  
profond 514  
superficiel 513  
interosseux 290  
interpectoral 290  
pectoral (ou antérieur) 290  
poplité  
profond 514  
superficiel 513  
radial 290  
subscapulaire (ou postérieur) 290  
supra-scapulaire 289  
supra-trochléaire 289  
tibial antérieur 514

## M

Main 340

Malléole 370

Matrice osseuse 28

Médial 12

Membrane interosseuse  
antébrachiale 182, 185  
crurale 421, 423  
obturatrice 353, 395

Ménisques 417  
articulaires 411

Mésoderme 47

Mésotendon 55

Métacarpe 144

Métatarsien 386

Moment de la force musculaire 59

Moyen glutéal 450

Muscle(s)  
abducteur  
de l'hallux 478  
du petit doigt 243  
du petit orteil 479  
adducteur  
de l'hallux 478  
du pouce 241  
agoniste 60  
anconé 236  
antagoniste 60  
articulaire du genou 457  
biceps  
brachial 219  
fémoral 459  
brachial 221  
carré  
fémoral 452  
plantaire 479  
pronateur 233  
congénère 60  
coraco-brachial 221  
court  
abducteur du pouce 239  
adducteur 458  
extenseur  
de l'hallux 477  
des orteils 477  
du pouce 237  
radial 234  
fibulaire 467  
fléchisseur  
de l'hallux 478  
des orteils 479  
du petit doigt 243  
du petit orteil 479  
du pouce 241  
palmaire 242  
de la patte d'oie 462  
deltoïde 215  
dentelé antérieur 212  
élevateur de la scapula 209  
extenseur  
de l'index 238  
des doigts 234  
du petit doigt 235  
ulnaire du carpe 236  
fixateur 60  
fléchisseur  
profond des doigts 231  
radial du carpe 227  
superficiel des doigts 229  
ulnaire du carpe 229  
gastrocnémien 468  
gracile 457  
grand  
adducteur 458  
dorsal 207  
fessier 448  
pectoral 210  
psoas 446  
rhomboïde 209  
rond 218  
hypothénarien 242

iliaque 446

ilio-psoas 446

infra-épineux 217

interosseux  
dorsal  
de la main 245  
du pied 479  
palmaire 244  
plantaire 481

jumeau  
inférieur 452  
supérieur 451

lombrical 244  
du pied 481

long  
abducteur du pouce 237  
extenseur  
de l'hallux 465  
des orteils 463  
du pouce 238  
radial du carpe 233  
fibulaire 466  
fléchisseur  
de l'hallux 472  
des orteils 472  
du pouce 231  
palmaire 228  
moyen fessier 450

obturateur  
externe 452  
interne 451

opposant  
du petit doigt 243  
du petit orteil 479  
du pouce 240

pectiné 458

petit  
pectoral 211  
psoas 447  
rhomboïde 209  
rond 217

piriforme 451

plantaire 470

polyarticulaire 60

poplité 470

rhomboïde 209

rond pronateur 226

sartorius 454

semi-membraneux 461

semi-tendineux 460

soléaire 468

subclavier 212

subscapulaire 218

supinateur 232

supra-épineux 215

synergique 60

tibial  
antérieur 463  
postérieur 471

trapèze 206

triceps  
brachial 222  
sural 468

vaste  
intermédiaire 456

latéral 455  
 médial 456  
 Myofibrilles 51  
 Myotome 17, 48

## N

### Nerf(s)

articulaire  
 de la hanche 534  
 du genou 534  
 récurrent du genou 545  
 axillaire 321  
 carré fémoral 530  
 cutané  
 antérieur de la cuisse 523  
 dorsal  
 intermédiaire 545  
 médial 545  
 latéral  
 de la cuisse 519  
 de l'avant-bras 301  
 inférieur du bras 318  
 supérieur du bras 322  
 médial  
 de l'avant-bras 313  
 du bras 313  
 postérieur  
 de la cuisse 530  
 de l'avant-bras 318  
 du bras 317  
 sural  
 latéral 544  
 médial 539  
 de l'artère brachiale 310  
 diaphysaire de l'humérus 301, 310  
 digital palmaire commun 311  
 dorsal de la scapula 297  
 du biceps 301  
 du brachial antérieur 301  
 du brachio-radial 318  
 du chef  
 court du biceps fémoral 535  
 huméral du rond pronateur 310  
 long  
 du biceps fémoral 535  
 du triceps 318  
 du coraco-brachial 301  
 du faisceau postérieur du muscle grand adducteur 535  
 du long extenseur radial du carpe 318  
 du muscle  
 droit fémoral 522  
 épicondylien médial 310  
 long fléchisseur  
 de l'hallux 540  
 des orteils 540  
 obturateur externe 526  
 plantaire 539  
 poplité 539  
 quadriceps fémoral 522  
 sartorius 522

tibial postérieur 540  
 vaste  
 intermédiaire 523  
 latéral 523  
 médial 523  
 du semi-membraneux 535  
 du subclavier 297  
 du vaste latéral 318  
 fémoral 521  
 fibulaire  
 commun 543  
 profond 545  
 superficiel 545  
 génito-fémoral 519, 524  
 glutéal  
 inférieur 530  
 supérieur 530  
 ilio-hypogastrique 518  
 ilio-inguinal 519  
 inférieur  
 du soléaire 540  
 du vaste médial 318  
 intercosto-brachial 330  
 interosseux  
 antébrachial  
 antérieur 310  
 postérieur 320  
 crural 539  
 latéral du muscle gastrocnémien 539  
 médial du muscle gastrocnémien 539  
 musculo-cutané 300  
 obturateur 524, 525  
 accessoire 528  
 interne 530  
 pectoral  
 latéral 330  
 médial 330  
 piriforme 530  
 plantaire  
 latéral 541  
 médial 541  
 radial 315  
 saphène 523  
 sciatique 531, 532  
 sciatique ou ischiatique 532  
 subscapulaire  
 inférieur 299  
 supérieur 299  
 supérieur  
 du soléaire 539  
 du vaste médial 318  
 et inférieur du semi-tendineux 535  
 supra-scapulaire 297  
 thoracique long 297, 330  
 thoraco-dorsal 299, 330  
 tibial 537

Nomina Anatomica 8  
 Nutation 397

## O

Olécrane 137

Ongle 97

## Os

compact 25, 29  
 coxal 347  
 cunéiforme 383  
 métacarpien 386  
 naviculaire 381  
 sésamoïde, 150  
 spongieux 25, 29  
 surnuméraire 24  
 trigone 379  
 Ostéologie 17  
 Ostéon 25  
 Ostéons 29

## P

Patella 364, 417  
 Paume de la main 341  
 Peau 87  
 Pecten du pubis 350, 352  
 Périmysium 51  
 Périoste 25  
 Petit  
 glutéal 450  
 trochanter 360  
 Petite  
 incisure ischiatique 353  
 veine saphène 511  
 Phalange, 148  
 Pied 562  
 Pisiforme 143  
 Plante du pied (ou région plantaire) 564  
 Plastination 7  
 Plexus  
 brachial 293, 330  
 lombaire (ou lombal) 517  
 sacré 529  
 Poignet 338  
 Poil 94  
 Post mortem 71  
 Première artère  
 métacarpienne dorsale 271  
 métatarsienne dorsale 504  
 Processus  
 coracoïde 118, 120  
 coronoïde 137  
 falciforme 395  
 latéral du talus 379  
 styloïde 147  
 radial 132  
 trigone 379  
 Pubis 347

## R

Radius 129  
 Rameau  
 calcanéen 506  
 médial 502, 540  
 carpien  
 dorsal 271, 276  
 palmaire 271, 276  
 communicant fibulaire 544

- cutané médial de la jambe 524  
dorsal du nerf ulnaire 304  
musculaire thénarien 311  
palmaire  
  du nerf  
    médian 310  
    ulnaire 306  
  profond 276  
    de l'artère ulnaire 279  
  superficiel 271  
    de l'artère radiale 277
- Récessus  
  annulaire 174  
  coronoïdien 174  
  radial 174  
  sacciforme 174, 180, 181
- Région  
  antébrachiale  
    antérieure 335  
    postérieure 337  
  antérieure du genou 555  
  axillaire 327  
  brachiale  
    antérieure 332  
    postérieure 333  
  calcanéenne (ou talon) 565  
  carpienne  
    antérieure 338  
    postérieure 339  
  crurale  
    antérieure (ou antérieure de  
      la jambe) 557  
    postérieure (ou postérieure de  
      la jambe) 559  
  cubitale  
    antérieure 333  
    postérieure 334  
  de l'épaule 327  
  deltoïdienne 326  
  glutéale 550  
  palmaire 340  
  postérieure du genou ou poplitée  
  555  
  quadricipitale 553  
  talo-crurale  
    antérieure 560  
    postérieure 562
- Réseau  
  patellaire 495  
  veineux  
    dorsal 284  
    palmaire 284  
    plantaire 509  
    pulpaire 508  
    unguéal 508
- Rétinaculum  
  des extenseurs 248  
  des fléchisseurs 247  
  des orteils 474  
  des muscles fibulaires 474  
  inférieur des extenseurs 473  
  supérieur des extenseurs 473
- S**
- Sacs lymphatiques 66  
Scaphoïde 140  
Scapula 118  
Scintigraphie 6  
Sclérotome 17, 48  
Septum  
  fémoral 454  
  intermusculaire  
    antébrachial  
      antérieur 224  
      latéral 224  
    brachial  
      latéral 219  
      médial 219  
      plantaire 476  
Septum intermusculaire 54  
Sillon  
  calcanéen 379  
  carpien 140  
  du nerf radial 123  
  du tendon du muscle long fibu-  
  laire 381  
  intertuberculaire 126  
  malléolaire latéral 372, 374  
  obturateur 350  
  rétromalléolaire  
    latéral 562  
    médial 562  
  spiral 123
- Surface  
  articulaire de la malléole latérale  
  374  
  auriculaire 351  
  calcanéenne 378  
  fibulaire 370  
  malléolaire 379  
  patellaire 360  
  pectinéale 350  
  quadrilatère 352  
  semi-lunaire 349
- Sustentaculum tali 381  
Suture 32  
Symphyse 33  
Symphyse pubienne 391  
Synchondrose 33  
Syndesmose 32  
Syndesmose tibio-fibulaire 422  
Synovie 36  
Syssarçose  
  serrato-scapulaire 156  
  serrato-thoracique 157
- T**
- Tarse 377  
Terminologia Anatomica 8  
Terminologie Anatomique 8  
Tête 131  
  du talus 432  
  fémorale 358  
  fibulaire 374  
  humérale , 125  
  radiale , 172
- Tibia 366  
Toile sous-cutanée 98  
Trabécule  
  ilio-ischiatique 354  
  ilio-pubienne 354  
Trapézoïde 143  
Trigone fémoral 487, 553  
Triquétrum 141  
Trochlée 378  
  du talus 424  
  fibulaire (ou péronière) 380  
  humérale 126, 170  
Tronc lombo-sacral 529  
Tubercule  
  calcanéen 380  
  conoïde 115  
  coronoïdien 138  
  deltoïdien 115  
  du scaphoïde 140  
  du trapèze 119, 143  
  glénoïdal 121, 160  
  infra-glénoïdal 121  
  majeur 126  
  mineur 126  
  obturateur antérieur 353  
  pubien 350  
  supra-glénoïdal 121  
Tubérosité  
  calcanéenne 380  
  de l'os naviculaire 383  
  deltoïdienne 123  
  du cuboïde 381  
  du tibia 369  
  glutéale 358  
  iliaque 351  
  ischiatique 351, 353  
  radiale 131  
  ulnaire 137
- UVZ**
- Ulna 134  
Vaisseau(x)  
  lymphatique  
    adducteur 516  
    fémoral 516  
    fibulaire 516  
    glutéal profond 516  
    tibial  
      antérieur 516  
      postérieur 516  
Valve 78  
Variation des gaines synoviales pal-  
maires 252  
Veine(s)  
  anastomotique intersaphène 510  
  antébrachiale 286  
  axillaire 288, 330  
  basilique 284  
  brachiale 287  
  céphalique 284  
  circonflexe iliaque superficielle  
  510  
  des orteils 508  
  du dos du pied 508

du membre inférieur 508  
épigastrique superficielle 510  
fémorale 512  
  profonde 512  
fibulaire 512  
glutéale supérieure et inférieure  
512  
intercapitale , 284  
métacarpienne dorsale 283

plantaire 508  
poplitée 512  
post-cardinale 110  
pré-cardinale 110  
profonde du pied 511  
pudendale externe 510  
saphène accessoire  
  latérale 510

  médiale 510  
superficielle de la main 283  
tibiale 512  
vitelline 66  
Vinculum 55  
Zone  
  capitulo-trochléaire 127, 172  
  orbiculaire 400

# Références

- AGUR A.M.R. – *Grant's Atlas of Anatomy*. 9<sup>e</sup> éd. Williams-Wilkins, Baltimore, 1991.
- ANSON B. and MCVAY – *Surgical Anatomy*. Vol. 2, Sixth Edition. W.B. Saunders Company, 1984.
- BESNIER J.P. – *Entorses et luxations*. Maloine, Paris, 1985.
- BOUCHET A., CUILLERET J. – *Anatomie topographique, descriptive et fonctionnelle*. Villeurbane, 1991.
- CADENAT F.M. – *Les voies de pénétration des membres*. Doin, Paris, 1975.
- CASTAING J., SOUTOUL J.H. – *Atlas de coupes anatomiques*. Maloine, Paris, 1968.
- CHEVREL J.P. et al. – *Anatomie clinique*. 4 tomes. Springer-Verlag France, Paris, 1996.
- CRONIER P., TALHA H., LORIMIER G., GUNTZ M. – Comment palper facilement le ligament latéral externe du genou. *La Presse médicale* 1987 ; 16 (42) : 2128.
- DE GARIS C.F., SWARTLEY W.B. – The axillary artery in white ans negro stocks. *AM J Anat* 1928; 41: 353-97.
- DELMAS A. – *L'anatomie humaine*. « Que sais-je », PUF, Paris, 1974.
- DUBREUIL-CHAMBARDEL L. – *Traité des variations du système artériel*. Masson, Paris, 1926.
- DUUS P. – *Diagnostic neurologique. Les bases anatomiques*. Éd. française de J.-P. Braun. De Boeck, Bruxelles, 1998.
- ELIAS H. AULY J.E., BURNS E.R. – *Histologie et micro-anatomie du corps humain*. Trad. française par Musy J.P. et al. Piccin, Padoue, 1984.
- FELSENTHAL G., REISCHER M.A. – *Assymetric Hamstring Reflexes Indicative of L5 Radicular Lesions*. *Arch Phys Med Rehabil*, 1982, 63, 377-378.
- GARDNER E. – *Anatomie*. Adaptation française de J. Bossy. Doin, Paris, 1975.
- GAUTHIER-LAFAYE P. – *Précis d'anesthésie locale régionale*. Masson, Paris, 1985.
- GOUAZÉ A. – *Neuroanatomie clinique*. Expansion scientifique édit., Paris, 1978.
- GOULD S.J. – *La mal-mesure de l'homme*. Ramsay, Paris, 1983.
- HAMILTON, BOYD and HOSSMAN'S – *Human Embryology*. Cambridge : W. Heffer and sons, LTD. Williams-Wilkins, Baltimore, 1972.
- HAMILTON W.J. – *Textbook of human anatomy*. 2<sup>e</sup> éd. Macmillan, Londres, 1976.
- HOLLINSHEAD W. – *Anatomy for Surgeons*. Vol. 3 : The Back and Limbs. 3<sup>e</sup> éd. Harper and Row, Philadelphie, 1982.
- JUNQUIERA L.C., CARNEIRO J., KELLEY R.O. – *Histologie*. 2<sup>e</sup> éd. française de M. Maillat. Piccin, Padoue, 2001.
- KAHLEW., LEONHART H., PLATZER W. – *Anatomie Tome 1, « Appareil locomoteur »* – Éd. française par C. Cabrol. Flammarion, Paris, 1978.
- KAMINA P. – *Anatomie opératoire en gynécologie-obstétrique*. Maloine, Paris, 2000.
- KAMINA P. – *Dictionnaire-atlas d'anatomie*. Maloine, Paris, 1984.
- KAMINA P. – *Petit Atlas d'anatomie*. Maloine, Paris, 1999.
- KEITH L. MOORE. – *Clinically Oriented Anatomy*. Williams-Wilkins, Baltimore, 1980.
- KEITH L. MOORE. – *L'Être humain en développement. Embryologie orientée vers la clinique*. Vigot, Paris, 1974.
- KENDALL H.O., KENDALL F.P., WADSWORTH G E. – *Les muscles. Bilan et étude fonctionnelle*. 2<sup>e</sup> éd. Maloine, Paris, 1974.
- KENESI C., ALEXANDRE J., AARON C. – Les artères de la main. *Arch Anat Path* 1967 ; 15 : 99-102.
- KERRIGAN DC. – Knee osteoarthritis and high-heeled shoes. *Lancet* 1988; 351: 1399-1401.

- KORITKE J.G., SICK H. – *Atlas of sectional Human Anatomy*. Urban-Schwarzenberg, Munich, 1988.
- KRSTIC R.V. – *Illustrated Encyclopedia of Human Histology*. Springer-Verlag, Berlin, 1984.
- LANGEBARTEL D.A. – *The Anatomical Primer*. University Park Press, Baltimore, 1977.
- LANGMAN J. – *Embryologie médicale*. Pradel, Paris, 2003.
- LARSEN W.J. – *Embryologie humaine*. De Boeck Université, Bruxelles, 1996.
- LAZORTHES G. – *Le Système nerveux périphérique. Description, systématisation, exploration*. Masson, Paris, 1971.
- LEGER L. *Sémiologie chirurgicale*. 5<sup>e</sup> éd. Masson, Paris, 1983.
- LIPPERT H., PABST R. – *Arterial Variations in Man. Classification and Frequency*. J.B. Bergman. Verlag, Munich, 1985.
- MANDRESSI R. – *Le regard de l'anatomiste. Dissections et invention du corps en Occident*. Seuil, Paris, 2003.
- MCMINN R.M.H., HUTCHINGS R.t. – *Atlas d'anatomie*. Éd. française par P. Kamina. Delta et Spes, Lausanne, 1985.
- MÖLLER T.B., REIF E. – *Atlas de poche d'anatomie en coupes series. Tomodensitométrie et imagerie par résonance magnétique*. Trad. de M. Williams. Flammarion, Paris, 1995.
- NETTER F.H. – *Atlas d'anatomie humaine*. 3<sup>e</sup> éd. française par P. Kamina. Masson, Paris, 2004.
- Nomina Anatomica*. 6<sup>e</sup> éd. Williams-Wilkins, Londres, 1983.
- PATURET G. – *Traité d'anatomie humaine*. Tome II, Membres supérieur et inférieur. Masson, Paris, 1951.
- PAUWELS F. – *Biomécanique de l'appareil locomoteur. Contributions à l'étude de l'anatomie fonctionnelle*. Springer-Verlag, Berlin, 1979.
- POIRIER P., CHARPY A. – *Traité d'anatomie humaine*. Masson, Paris, 1914.
- ROMANES G.J. – *Cunningham's Textbook of Anatomy*. 11<sup>e</sup> éd. Oxford University Press, Londres, 1972.
- ROUVIÈRE H. et DELMAS A. – *Anatomie humaine*. 15<sup>e</sup> édition, Masson, Paris, 2002.
- SOBOTTA J., PUTZ R., PABST R. – *Atlas d'anatomie humaine*. 3<sup>e</sup> éd. française d'A. Dhem et A. Gouazé. Éditions médicales internationales, Cachan, 1993.
- STEINDLER A. – *Kinesiology of the human body*. 3<sup>e</sup> éd. C. Thomas, Springfield, 1970.
- STOPFORD J.S.B. – The variations in distribution of the cutaneous nerves of the hand and digits. *J Anat* 1921 ; 53 : 14.
- Termonologia Anatomica*. – International anatomical terminology. Federative Committee on Anatomical Terminology. Thieme, Stuttgart, 1998.
- TESTUT L., LATARJET A. – *Traité d'anatomie humaine*. Doin, Paris, 1949.
- TUBIANA R. – *Traité de chirurgie de la main*. Masson, Paris, 1980.
- WILLIAMS P.L. – *Gray's Anatomy*. 39<sup>e</sup> éd. Churchill Livingstone, Londres, 2004.