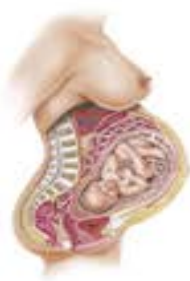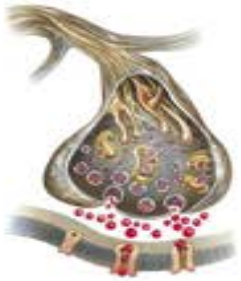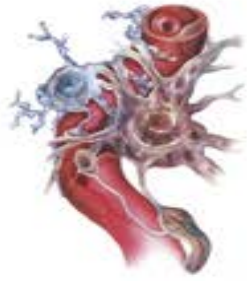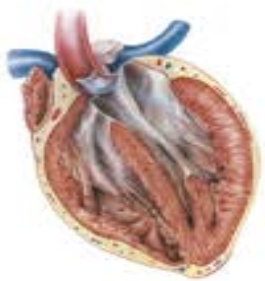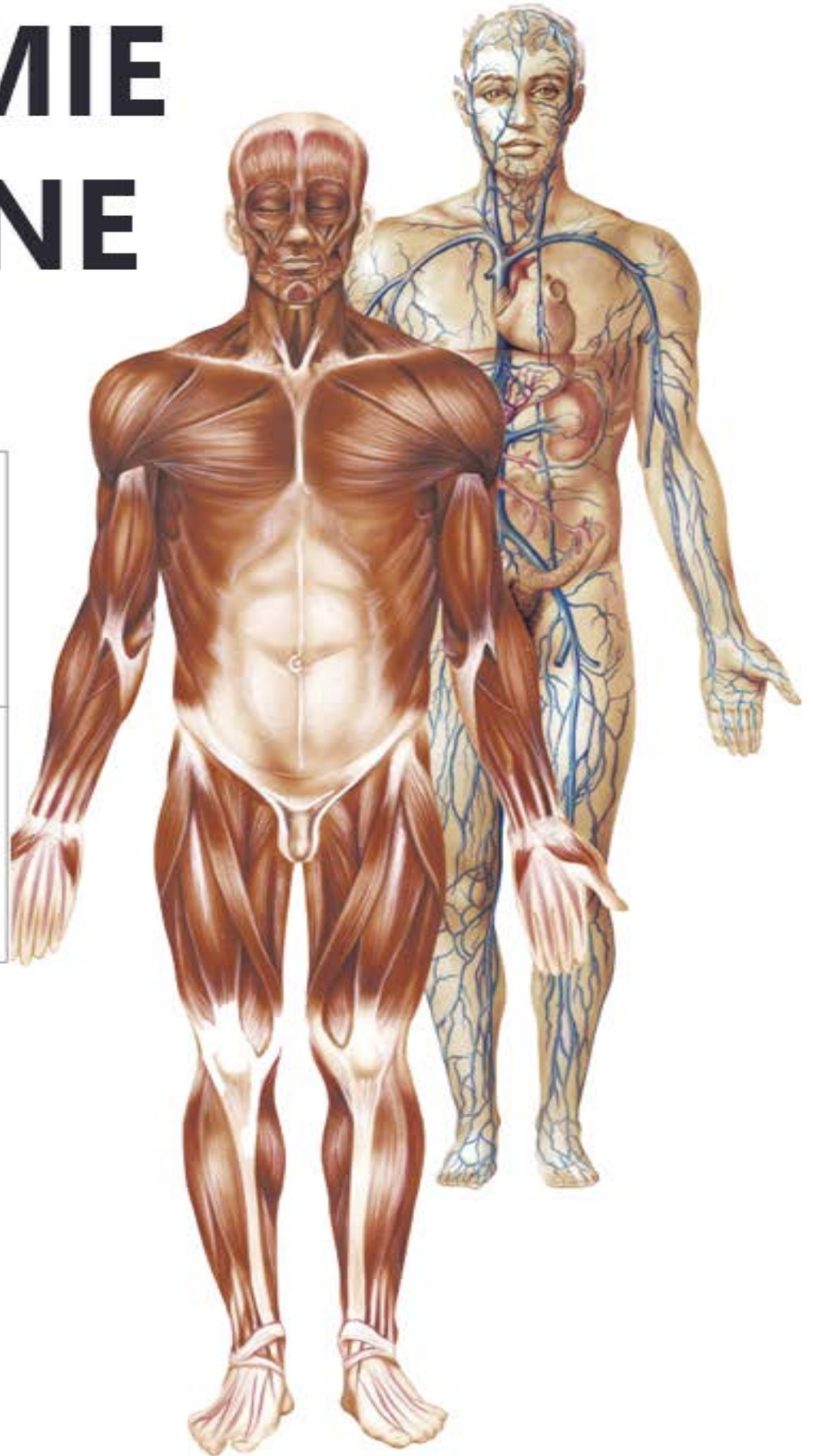
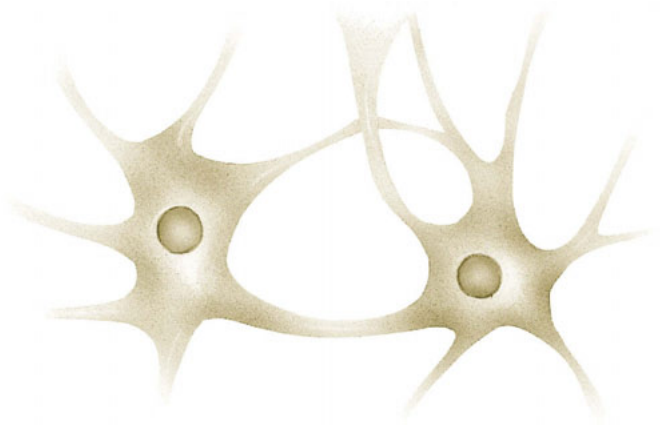


ATLAS D' ANATOMIE HUMAINE





Le corps humain est un organisme merveilleux qui remplit de nombreuses fonctions : respirer, s'alimenter, se reproduire, percevoir le monde, etc. Chaque fonction repose sur un appareil ou un système, composé de différents organes dont l'ensemble forme une unité physiologique complète, équilibrée et autonome.

Le bon fonctionnement de ces systèmes suppose des soins appropriés, préventifs ou curatifs, qui nécessitent de connaître le mieux possible l'anatomie humaine.

Cet atlas du corps humain propose une vision systématisée de celui-ci. Son contenu se divise en chapitres monographiques, consacrés chacun à un appareil ou un système particulier, chaque planche étant complétée par des légendes détaillées. Le lecteur dispose ainsi d'un ouvrage qui réalise une véritable synthèse de tous les organes du corps.

Les professeurs et les étudiants en médecine mais aussi tous les professionnels de la santé – infirmiers, masseurs, kinésithérapeutes, etc. – trouveront dans cet *Atlas d'anatomie humaine* un ouvrage particulièrement utile par la qualité des illustrations et la précision du texte.



STRUCTURE GÉNÉRALE DU CORPS HUMAIN

Structure matérielle du corps humain	6
Éléments anatomiques externes	
- Vue antérieure féminine	7
Éléments anatomiques externes	
- Vue antérieure masculine	8
Éléments anatomiques externes	
- Vue postérieure masculine	9
Tête - Vue frontale féminine	10
Tête - Vue latérale masculine	11

STRUCTURE INTERNE DU CORPS HUMAIN

Structure de la cellule	12
Chromosomes - ADN	13
Reproduction cellulaire - Phases de la mitose	14
Tissus corporels	15

PEAU

Structure microscopique de la peau	16
Organes annexes de la peau - Follicule pilo-sébacé	17
Organes annexes de la peau - Ongle	18
Organes annexes de la peau - Glandes sudoripares	
- Composition de la sueur - Localisation	
des glandes sudoripares	19

MUSCLES

Muscles - Vue générale antérieure	20
Muscles - Vue générale postérieure	21
Structure externe et interne d'un muscle strié	22
Structure externe et interne d'un muscle lisse	23
Crâne et face - Muscles superficiels - Vue frontale	24
Crâne et face - Muscles superficiels - Vue latérale	25
Nuque - Vue postérieure	26
Cou - Vue antérieure	27
Thorax - Vue antérieure	28
Thorax - Vue postérieure	29
Abdomen - Vue antérieure	30
Abdomen - Vue postérieure	31
Diaphragme - Vue supérieure	32
Diaphragme - Vue inférieure	33
Périnée masculin	34
Périnée féminin	35
Épaule et bras - Muscles superficiels - Vue antérieure	36
Épaule et bras - Muscles superficiels - Vue postérieure	37
Avant-bras - Muscles superficiels - Vue antérieure	38
Avant-bras - Muscles superficiels - Vue postérieure	39
Main - Muscles superficiels - Vue antérieure	40
Main - Muscles superficiels - Vue postérieure	41

Cuisse - Muscles superficiels - Vue antérieure	42
Cuisse - Muscles superficiels - Vue postérieure	43
Jambe - Muscles superficiels - Vue antérieure	44
Jambe - Muscles superficiels - Vue postérieure	45
Jambe - Muscles superficiels - Vue externe	46
Jambe - Muscles superficiels - Vue interne	47
Pied - Muscles superficiels - Vue dorsale	48
Pied - Muscles superficiels - Vue plantaire	49

SQUELETTE

Squelette - Vue générale antérieure	50
Squelette - Vue générale postérieure	51
Squelette - Vue générale latérale	52
Structure d'un os long	53
Crâne - Vue frontale	54
Crâne - Vue latérale	55
Voûte crânienne - Vue externe - Vue interne	56
Base du crâne - Vue externe - Vue interne	57
Rachis - Vue antérieure - Vue latérale	
- Vue postérieure	58
Différents types de vertèbres	59
Thorax - Vue antérieure - Vue postérieure	60
Épaule et bras - Vue antérieure - Vue postérieure	61
Avant-bras - Vue antérieure - Vue postérieure	62
Main	63
Pelvis - Vue antérieure - Vue postérieure	64
Cuisse et genou - Vue antérieure - Vue postérieure	65
Jambe - Vue antérieure - Vue postérieure	66
Pied - Vue dorsale - Vue plantaire	67

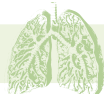SYSTÈME CARDIO-CIRCULATOIRE

Système artériel - Vue générale antérieure	68
Système veineux - Vue générale antérieure	69
Système lymphatique - Vue générale antérieure	70
Artère et veine - Structure interne	71
Cœur - Vue superficielle antérieure	72
Cœur - Vue interne	73
Système artériel - Aorte	74
Système artériel - Abdomen	75
Système artériel - Tête et cou	76
Système artériel - Base du crâne	77
Système artériel - Épaule et bras	78
Système artériel - Avant-bras et main	79
Système artériel - Cuisse	80
Système artériel - Jambe et pied	81
Système veineux - Pied et jambe - Veines superficielles	82
Système veineux - Cuisse - Veines superficielles	83
Système veineux - Main et avant-bras - Veines superficielles	84
Système veineux - Bras et épaule - Veines superficielles	85
Système veineux - Sinus crâniens	86
Système veineux - Cou et tête	87
Système veineux - Abdomen et veine porte	88
Système veineux - Thorax, veine cave et azygos	89

APPAREIL DIGESTIF



Appareil digestif - Vue générale	90
Cavité buccale - Vue latérale	91
Structure d'une dent - Types de dents	92
Dentition - Dentition déciduale	
- Dentition permanente	93
Œsophage	94
Estomac	95
Intestin grêle et gros intestin	96
Gros intestin - Cæcum et zone anale	97
Structure des parois de l'estomac et des intestins	98
Péritoine	99
Foie	100
Structure du foie	101
Vésicule biliaire	102
Pancréas	103



APPAREIL RESPIRATOIRE

Appareil respiratoire - Vue générale	104
Voies aériennes supérieures - Vue latérale - Vue frontale	105
Larynx et trachée - Vue antérieure - Vue intérieure	106
Poumons	107
Lobes et segments pulmonaires	
- Segments broncho-pulmonaires	108
Ramifications de l'arbre bronchique	109
Structure microscopique des alvéoles	110
Médiastin	111

APPAREIL URINAIRE



Appareil urinaire - Vue générale frontale (homme)	
- Détail frontal (femme)	112
Reins - Vue externe - Vue interne	113
Structure microscopique du rein - Glomérule rénal	114
Vessie et urètre - Vue interne (homme, femme)	115



APPAREIL REPRODUCTEUR

Appareil reproducteur masculin - Vue générale	
- Coupe latérale	116
Appareil reproducteur féminin - Vue générale	
- Coupe latérale	117
Pénis - Vue antérieure - Vue postérieure - Vulve	
- Vue frontale	118
Ovaires, trompes et utérus	
- Vue antérieure externe et interne	119
Seins - Vue latérale du sein droit - Vue frontale	
du sein droit - Vue interne de la glande mammaire	120
Abdomen d'une femme enceinte - Coupe latérale	121

SYSTÈME SANGUIN



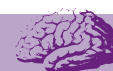Composants du sang	122
Rate - Vue externe - Vue interne	123

SYSTÈME ENDOCRINIEN



Vue générale des différentes glandes	124
Contrôle hypophysaire	125

SYSTÈME NERVEUX



Système nerveux - Vue générale dorsale	126
Système nerveux autonome	127
Neurones	128
Structure d'un nerf - Synapse	129
Encéphale - Vue inférieure	130
Encéphale - Vue supérieure	131
Encéphale - Vue latérale externe	132
Encéphale - Vue latérale interne	133
Encéphale - Coupe longitudinale	134
Encéphale - Coupe transversale	135
Origine des paires crâniennes - Vue inférieure	136
Cervelet - Vue postérieure - Vue antérieure - Coupe horizontale	137
Moelle allongée et pont - Vue antérieure	138
Moelle allongée et pont - Vue interne	139
Moelle spinale	140
Méninges	141
Plexus nerveux lombo-sacré	142
Plexus nerveux brachial	143
Bras	144
Avant-bras et main	145
Jambe et pied	146
Cuisse	147

ORGANES DES SENS



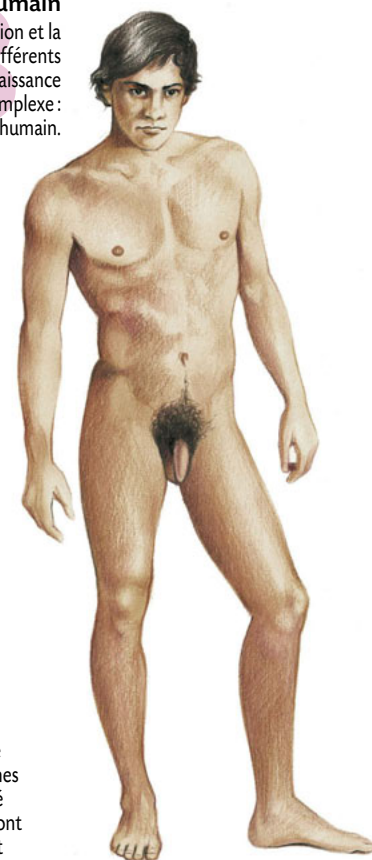Vue - Œil et ses annexes	148
Vue - Muscles des yeux	149
Vue - Bulbe de l'œil	150
Vue - Constitution de la rétine	151
Ouïe	152
Odorat	153
Goût - Langue	154
Toucher - Corpuscules tactiles	155
INDEX	156



STRUCTURE MATÉRIELLE DU CORPS HUMAIN

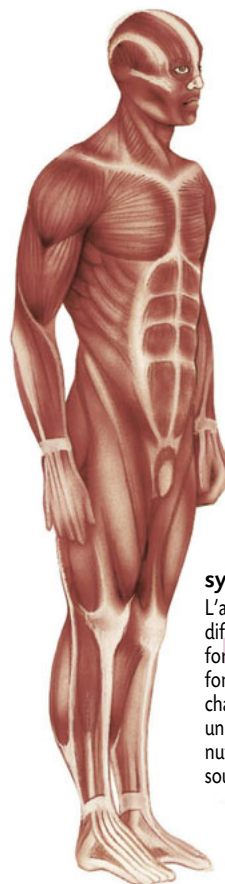organisme humain

L'association et la coordination des différents systèmes donnent naissance à une structure complexe : l'organisme humain.



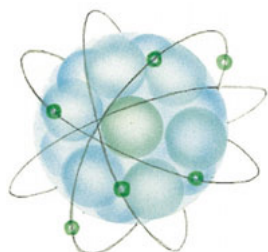
systèmes

L'association de différents organes forme une unité fonctionnelle dont chacune remplit une fonction vitale : nutritive, immunitaire, soutien, régulatrice, etc.

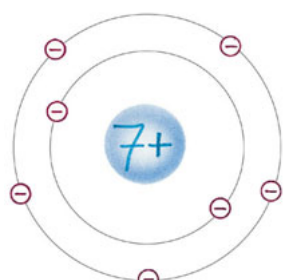


atomes

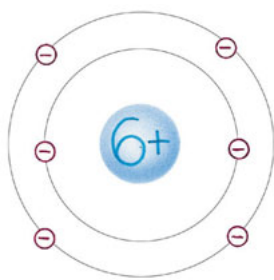
Quelle que soit la forme de la matière (solide, liquide ou gazeuse), celle-ci se compose invariablement de minuscules unités structurales appelées *atomes*. Les atomes sont formés d'un centre, ou noyau, où se trouve leur masse. Autour du noyau gravitent les *électrons* – des particules sans masse et de charge électrique négative. Dans le noyau se trouvent au moins deux autres particules : les *neutrons*, de charge électrique nulle, et les *protons*, de charge électrique positive. L'équilibre de tout ce système repose sur l'égalité de charge électrique positive (protons) et négative (électrons).



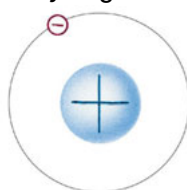
azote



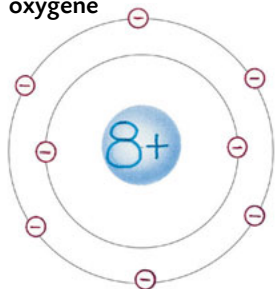
carbone



hydrogène



oxygène




éléments

Le regroupement d'atomes forme des molécules, constituant un nouvel échelon dans la structure de la matière. Les quatre éléments fondamentaux de la matière vivante : carbone, hydrogène, azote et oxygène.


composés

L'association de différents éléments donne des composés, dont la plus simple expression est appelée *molécule*, comme par exemple la molécule de l'eau, qui est formée de deux atomes d'hydrogène et d'un atome d'oxygène. Les composés qui constituent la matière vivante sont de deux types : organique ou inorganique, selon qu'ils contiennent ou non des atomes de carbone. Les composés organiques fondamentaux sont : l'eau, les protéines, les glucides et les lipides, auxquels il faut ajouter les acides nucléiques et les stéroïdes.



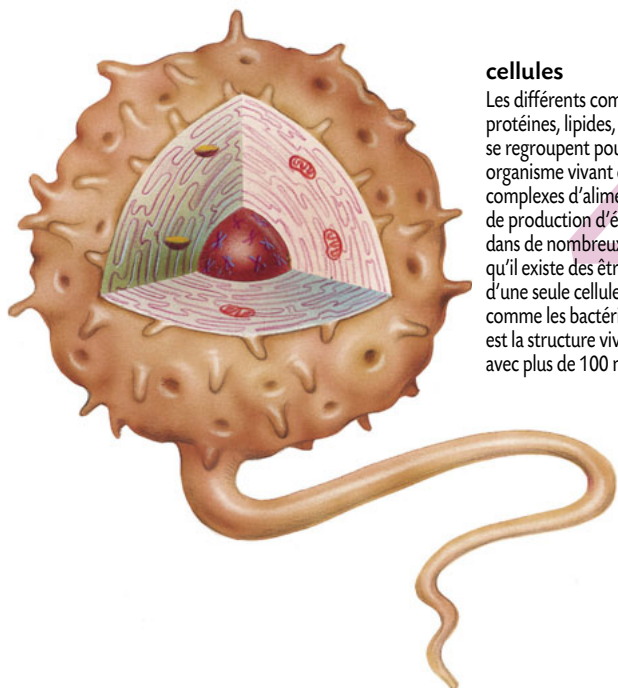
organes

Les différents tissus se regroupent pour former un organe, une structure chargée de remplir une fonction spécifique dans le maintien de l'intégrité de l'organisme.



cellules

Les différents composés (eau, glucides, protéines, lipides, acides nucléiques, etc.) se regroupent pour former une cellule, organisme vivant doté de mécanismes complexes d'alimentation, de digestion, de production d'énergie, de division et, dans de nombreux cas, de mobilité. Bien qu'il existe des êtres vivants composés d'une seule cellule, ou *unicellulaires*, comme les bactéries, le corps humain est la structure vivante la plus complexe avec plus de 100 milliards de cellules.

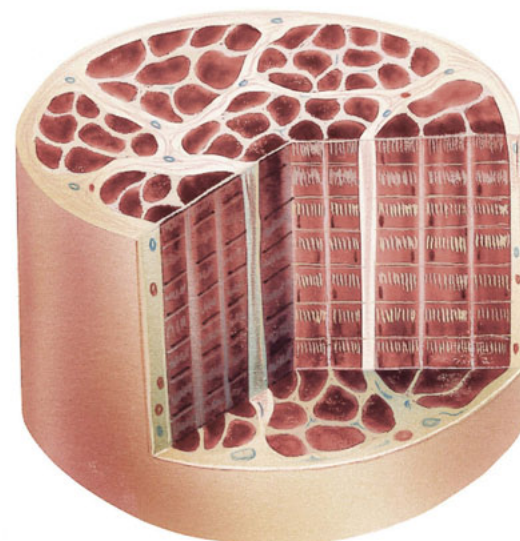


tissus

Les cellules de l'organisme se regroupent pour former des structures anatomiques ou tissus fondamentaux.

Les principaux tissus fondamentaux du corps humain sont :

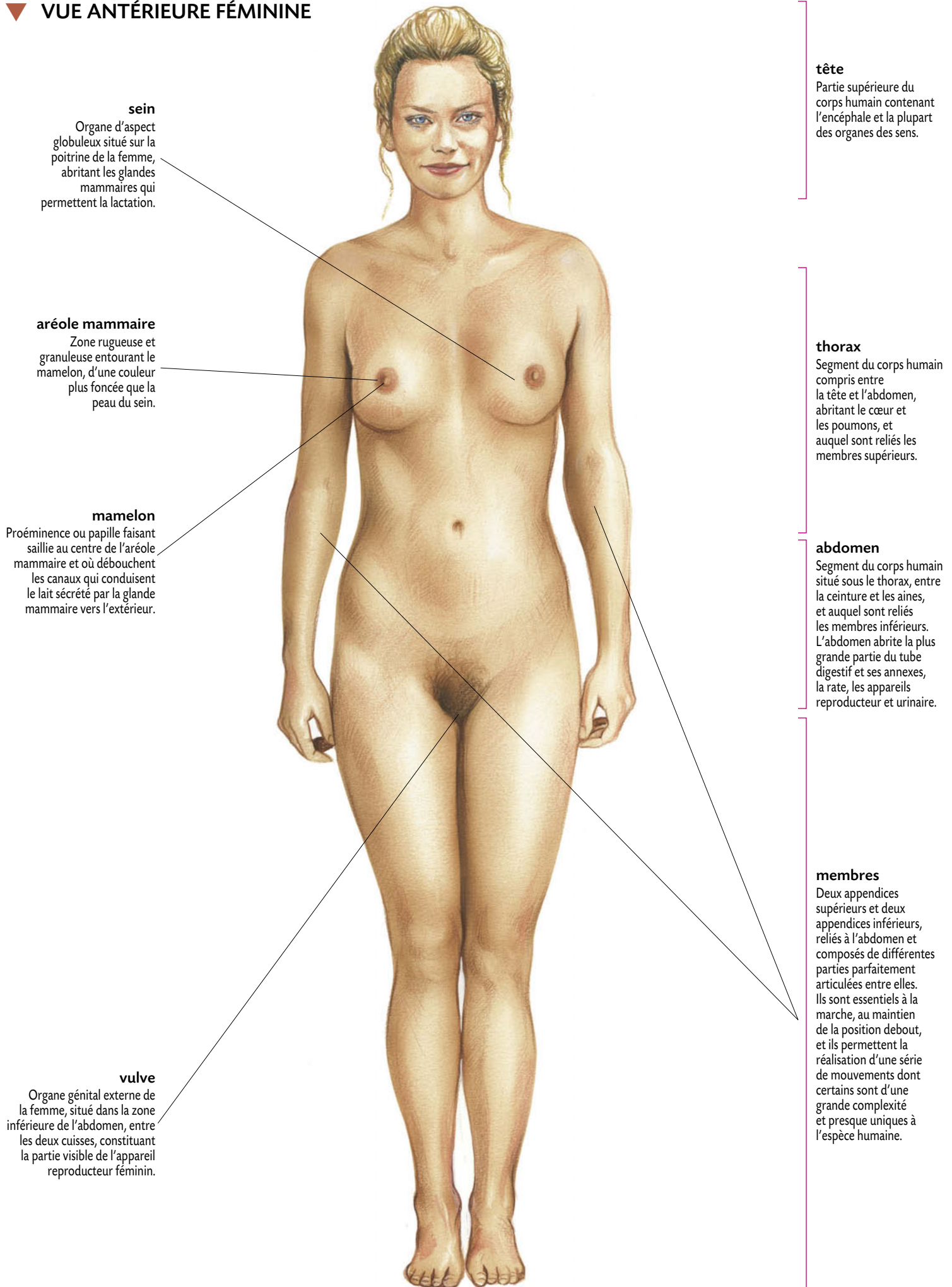
- les *tissus épithéliaux de revêtement* (peau et muqueuses) ;
- les *tissus épithéliaux glandulaires* (glandes exocrines et endocrines) ;
- les *tissus conjonctifs* (os, cartilages, poumons, tissu adipeux, etc.) ;
- le *tissu musculaire* ;
- le *tissu sanguin* (sang) ;
- le *tissu lymphoïde* (ganglions lymphatiques, moelle osseuse, etc.) ;
- le *tissu nerveux*.





ÉLÉMENTS ANATOMIQUES EXTERNES

▼ VUE ANTÉRIEURE FÉMININE



sein
Organe d'aspect globuleux situé sur la poitrine de la femme, abritant les glandes mammaires qui permettent la lactation.

aréole mammaire
Zone rugueuse et granuleuse entourant le mamelon, d'une couleur plus foncée que la peau du sein.

mamelon
Proéminence ou papille faisant saillie au centre de l'aréole mammaire et où débouchent les canaux qui conduisent le lait sécrété par la glande mammaire vers l'extérieur.

vulve
Organe génital externe de la femme, situé dans la zone inférieure de l'abdomen, entre les deux cuisses, constituant la partie visible de l'appareil reproducteur féminin.

tête
Partie supérieure du corps humain contenant l'encéphale et la plupart des organes des sens.

thorax
Segment du corps humain compris entre la tête et l'abdomen, abritant le cœur et les poumons, et auquel sont reliés les membres supérieurs.

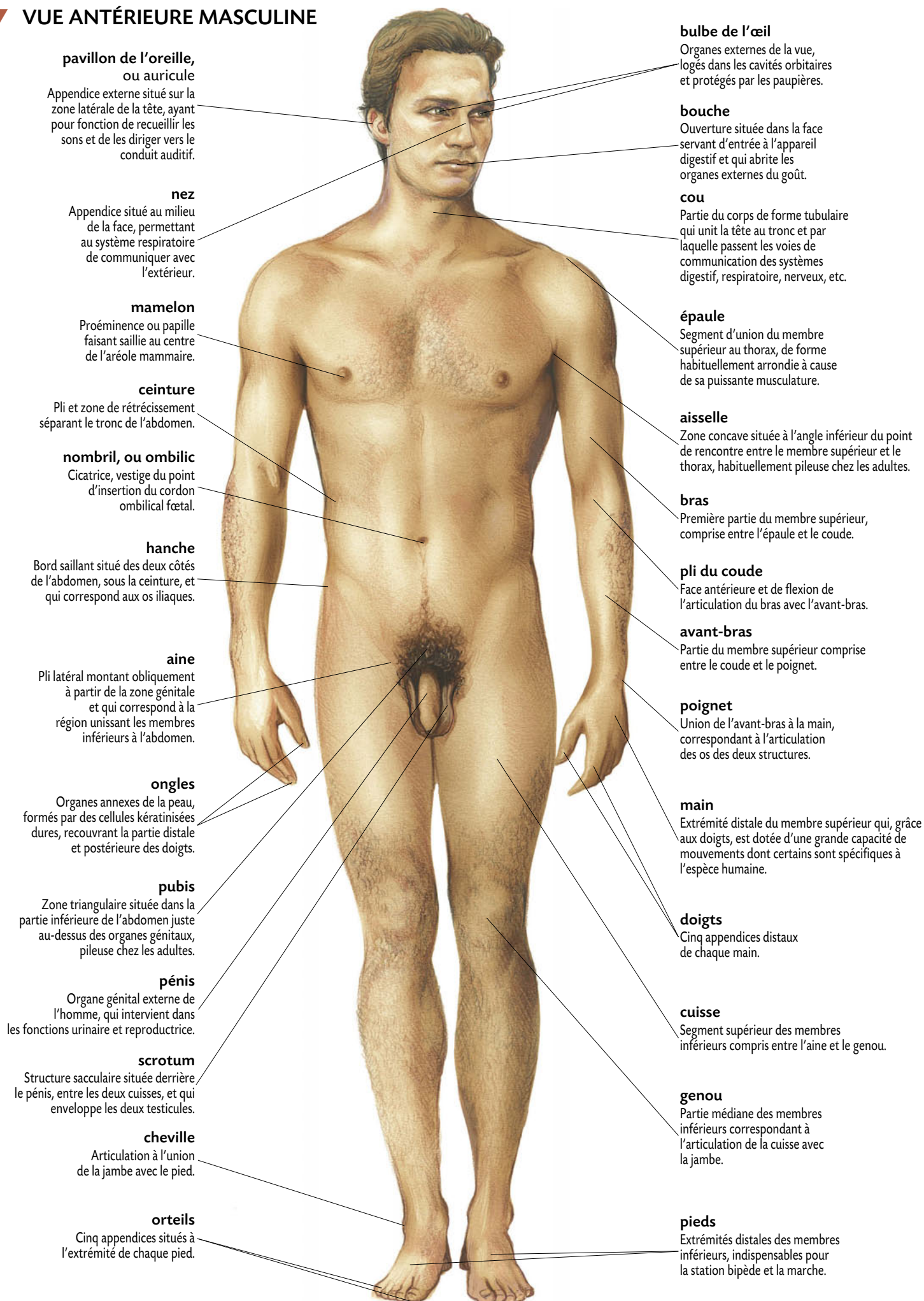
abdomen
Segment du corps humain situé sous le thorax, entre la ceinture et les aines, et auquel sont reliés les membres inférieurs. L'abdomen abrite la plus grande partie du tube digestif et ses annexes, la rate, les appareils reproducteur et urinaire.

membres
Deux appendices supérieurs et deux appendices inférieurs, reliés à l'abdomen et composés de différentes parties parfaitement articulées entre elles. Ils sont essentiels à la marche, au maintien de la position debout, et ils permettent la réalisation d'une série de mouvements dont certains sont d'une grande complexité et presque uniques à l'espèce humaine.



ÉLÉMENTS ANATOMIQUES EXTERNES

▼ VUE ANTÉRIEURE MASCULINE



pavillon de l'oreille, ou auricule

Appendice externe situé sur la zone latérale de la tête, ayant pour fonction de recueillir les sons et de les diriger vers le conduit auditif.

nez

Appendice situé au milieu de la face, permettant au système respiratoire de communiquer avec l'extérieur.

mamelon

Proéminence ou papille faisant saillie au centre de l'aréole mammaire.

ceinture

Pli et zone de rétrécissement séparant le tronc de l'abdomen.

nombril, ou ombilic

Cicatrice, vestige du point d'insertion du cordon ombilical fœtal.

hanche

Bord saillant situé des deux côtés de l'abdomen, sous la ceinture, et qui correspond aux os iliaques.

aine

Pli latéral montant obliquement à partir de la zone génitale et qui correspond à la région unissant les membres inférieurs à l'abdomen.

ongles

Organes annexes de la peau, formés par des cellules kératinisées dures, recouvrant la partie distale et postérieure des doigts.

pubis

Zone triangulaire située dans la partie inférieure de l'abdomen juste au-dessus des organes génitaux, pileuse chez les adultes.

pénis

Organe génital externe de l'homme, qui intervient dans les fonctions urinaire et reproductrice.

scrotum

Structure sacculaire située derrière le pénis, entre les deux cuisses, et qui enveloppe les deux testicules.

cheville

Articulation à l'union de la jambe avec le pied.

orteils

Cinq appendices situés à l'extrémité de chaque pied.

bulbe de l'œil

Organes externes de la vue, logés dans les cavités orbitaires et protégés par les paupières.

bouche

Ouverture située dans la face servant d'entrée à l'appareil digestif et qui abrite les organes externes du goût.

cou

Partie du corps de forme tubulaire qui unit la tête au tronc et par laquelle passent les voies de communication des systèmes digestif, respiratoire, nerveux, etc.

épaule

Segment d'union du membre supérieur au thorax, de forme habituellement arrondie à cause de sa puissante musculature.

aisselle

Zone concave située à l'angle inférieur du point de rencontre entre le membre supérieur et le thorax, habituellement pileuse chez les adultes.

bras

Première partie du membre supérieur, comprise entre l'épaule et le coude.

pli du coude

Face antérieure et de flexion de l'articulation du bras avec l'avant-bras.

avant-bras

Partie du membre supérieur comprise entre le coude et le poignet.

poignet

Union de l'avant-bras à la main, correspondant à l'articulation des os des deux structures.

main

Extrémité distale du membre supérieur qui, grâce aux doigts, est dotée d'une grande capacité de mouvements dont certains sont spécifiques à l'espèce humaine.

doigts

Cinq appendices distaux de chaque main.

cuisse

Segment supérieur des membres inférieurs compris entre l'aine et le genou.

genou

Partie médiane des membres inférieurs correspondant à l'articulation de la cuisse avec la jambe.

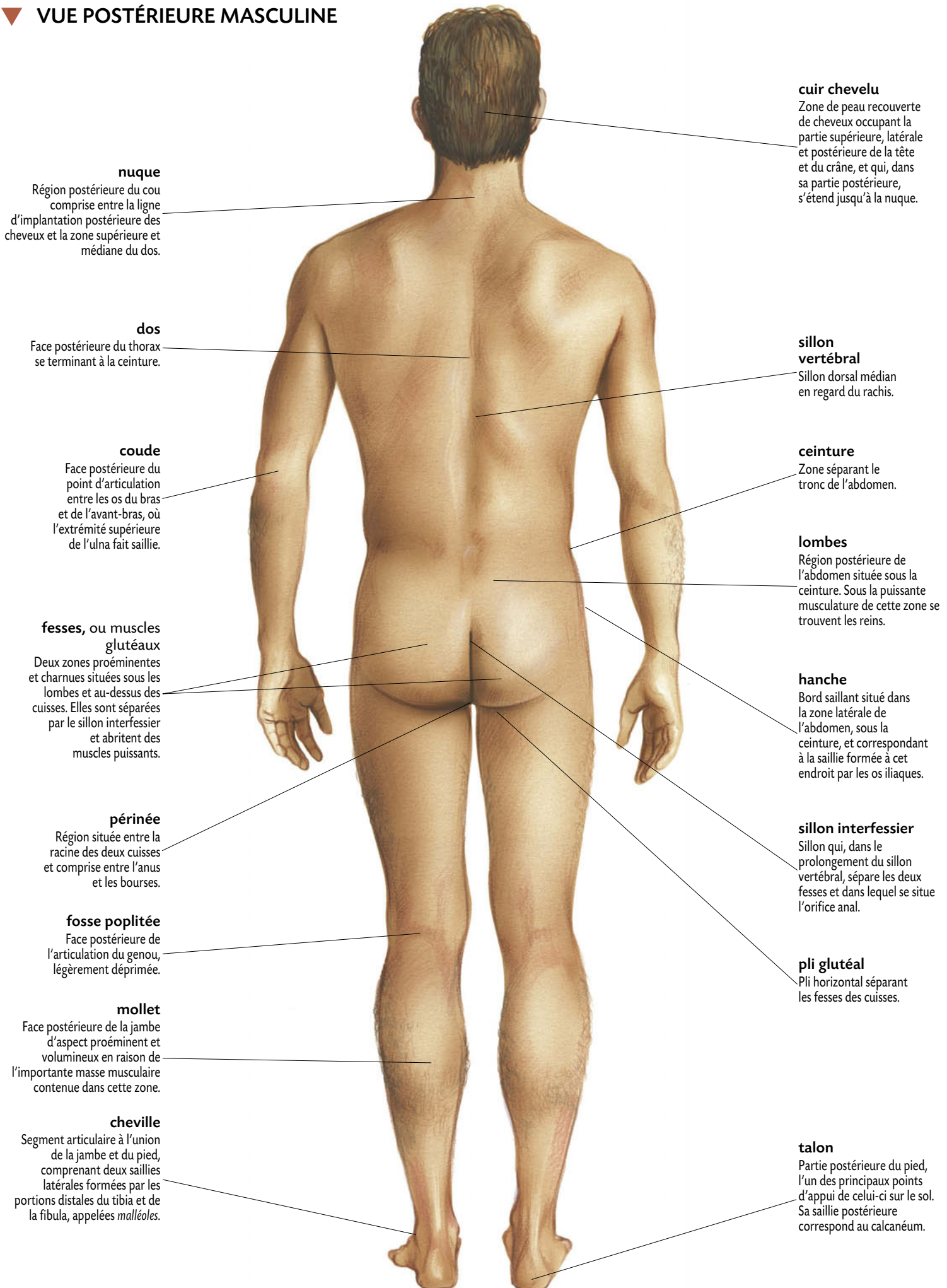
pieds

Extrémités distales des membres inférieurs, indispensables pour la station bipède et la marche.



ÉLÉMENTS ANATOMIQUES EXTERNES

▼ VUE POSTÉRIEURE MASCULINE



nuque
Région postérieure du cou comprise entre la ligne d'implantation postérieure des cheveux et la zone supérieure et médiane du dos.

dos
Face postérieure du thorax se terminant à la ceinture.

coude
Face postérieure du point d'articulation entre les os du bras et de l'avant-bras, où l'extrémité supérieure de l'ulna fait saillie.

fesses, ou muscles glutéaux
Deux zones proéminentes et charnues situées sous les lombes et au-dessus des cuisses. Elles sont séparées par le sillon interfessier et abritent des muscles puissants.

périnée
Région située entre la racine des deux cuisses et comprise entre l'anus et les bourses.

fosse poplitée
Face postérieure de l'articulation du genou, légèrement déprimée.

mollet
Face postérieure de la jambe d'aspect proéminent et volumineux en raison de l'importante masse musculaire contenue dans cette zone.

cheville
Segment articulaire à l'union de la jambe et du pied, comprenant deux saillies latérales formées par les portions distales du tibia et de la fibula, appelées *malléoles*.

cuir chevelu
Zone de peau recouverte de cheveux occupant la partie supérieure, latérale et postérieure de la tête et du crâne, et qui, dans sa partie postérieure, s'étend jusqu'à la nuque.

sillon vertébral
Sillon dorsal médian en regard du rachis.

ceinture
Zone séparant le tronc de l'abdomen.

lombes
Région postérieure de l'abdomen située sous la ceinture. Sous la puissante musculature de cette zone se trouvent les reins.

hanche
Bord saillant situé dans la zone latérale de l'abdomen, sous la ceinture, et correspondant à la saillie formée à cet endroit par les os iliaques.

sillon interfessier
Sillon qui, dans le prolongement du sillon vertébral, sépare les deux fesses et dans lequel se situe l'orifice anal.

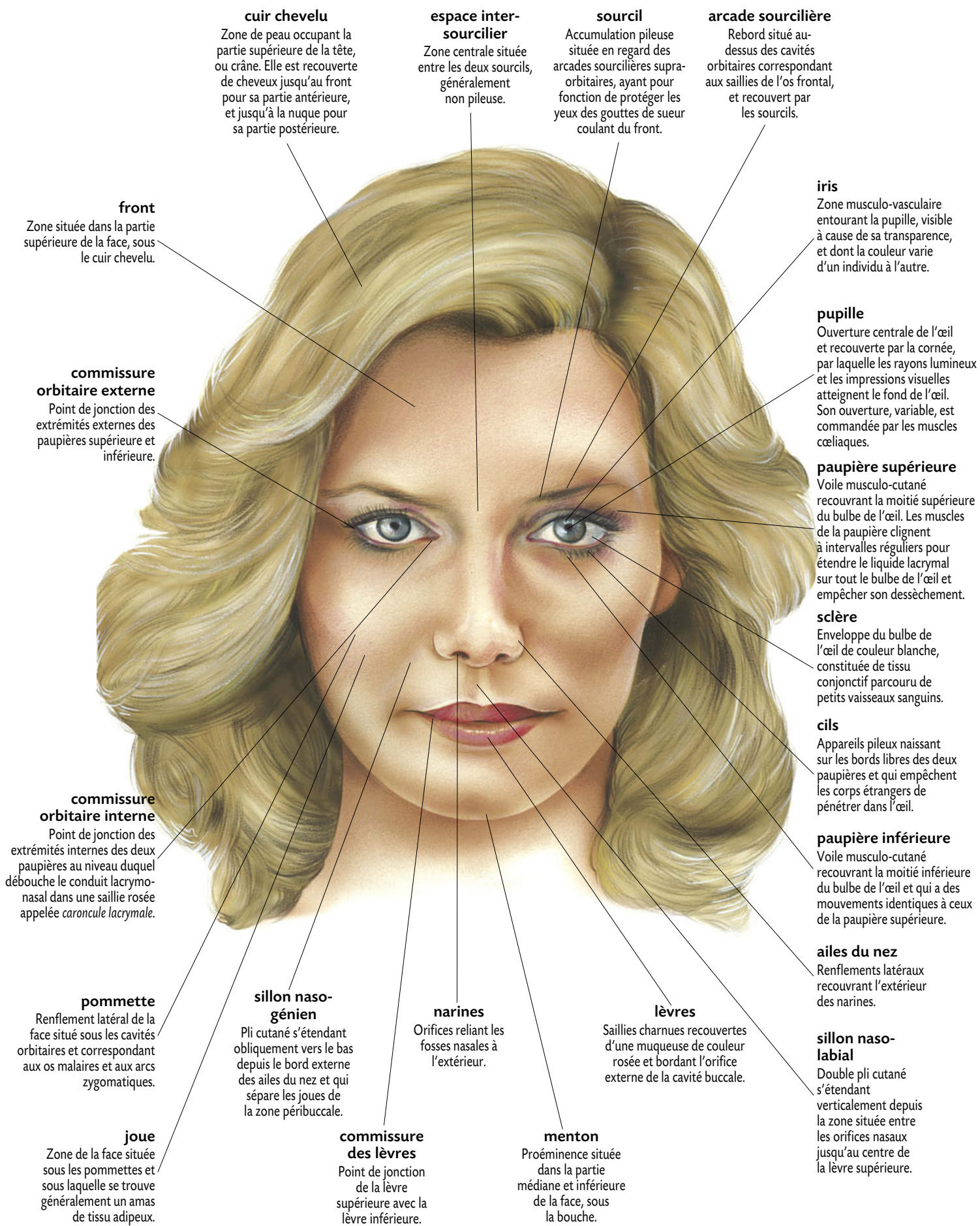
pli glutéal
Pli horizontal séparant les fesses des cuisses.

talon
Partie postérieure du pied, l'un des principaux points d'appui de celui-ci sur le sol. Sa saillie postérieure correspond au calcaneum.



TÊTE

▼ VUE FRONTALE FÉMININE



cuir chevelu

Zone de peau occupant la partie supérieure de la tête, ou crâne. Elle est recouverte de cheveux jusqu'au front pour sa partie antérieure, et jusqu'à la nuque pour sa partie postérieure.

espace inter-sourcilier

Zone centrale située entre les deux sourcils, généralement non pileuse.

sourcil

Accumulation pileuse située en regard des arcades sourcilières supra-orbitaires, ayant pour fonction de protéger les yeux des gouttes de sueur coulant du front.

arcade sourcilière

Rebord situé au-dessus des cavités orbitaires correspondant aux saillies de l'os frontal, et recouvert par les sourcils.

iris

Zone musculo-vasculaire entourant la pupille, visible à cause de sa transparence, et dont la couleur varie d'un individu à l'autre.

pupille

Ouverture centrale de l'œil et recouverte par la cornée, par laquelle les rayons lumineux et les impressions visuelles atteignent le fond de l'œil. Son ouverture, variable, est commandée par les muscles ciliaires.

paupière supérieure

Voile musculo-cutané recouvrant la moitié supérieure du bulbe de l'œil. Les muscles de la paupière clignent à intervalles réguliers pour étendre le liquide lacrymal sur tout le bulbe de l'œil et empêcher son dessèchement.

sclère

Enveloppe du bulbe de l'œil de couleur blanche, constituée de tissu conjonctif parcouru de petits vaisseaux sanguins.

cils

Appareils pileux naissant sur les bords libres des deux paupières et qui empêchent les corps étrangers de pénétrer dans l'œil.

paupière inférieure

Voile musculo-cutané recouvrant la moitié inférieure du bulbe de l'œil et qui a des mouvements identiques à ceux de la paupière supérieure.

ailes du nez

Renflements latéraux recouvrant l'extérieur des narines.

sillon naso-labial

Double pli cutané s'étendant verticalement depuis la zone située entre les orifices nasaux jusqu'au centre de la lèvre supérieure.

front

Zone située dans la partie supérieure de la face, sous le cuir chevelu.

commissure orbitaire externe

Point de jonction des extrémités externes des paupières supérieure et inférieure.

commissure orbitaire interne

Point de jonction des extrémités internes des deux paupières au niveau duquel débouche le conduit lacrymo-nasal dans une saillie rosée appelée *caroncule lacrymale*.

pommette

Renflement latéral de la face situé sous les cavités orbitaires et correspondant aux os malaïres et aux arcs zygomatiques.

joue

Zone de la face située sous les pommettes et sous laquelle se trouve généralement un amas de tissu adipeux.

sillon nasogénien

Pli cutané s'étendant obliquement vers le bas depuis le bord externe des ailes du nez et qui sépare les joues de la zone péri-buccale.

narines

Orifices reliant les fosses nasales à l'extérieur.

commissure des lèvres

Point de jonction de la lèvre supérieure avec la lèvre inférieure.

menton

Proéminence située dans la partie médiane et inférieure de la face, sous la bouche.

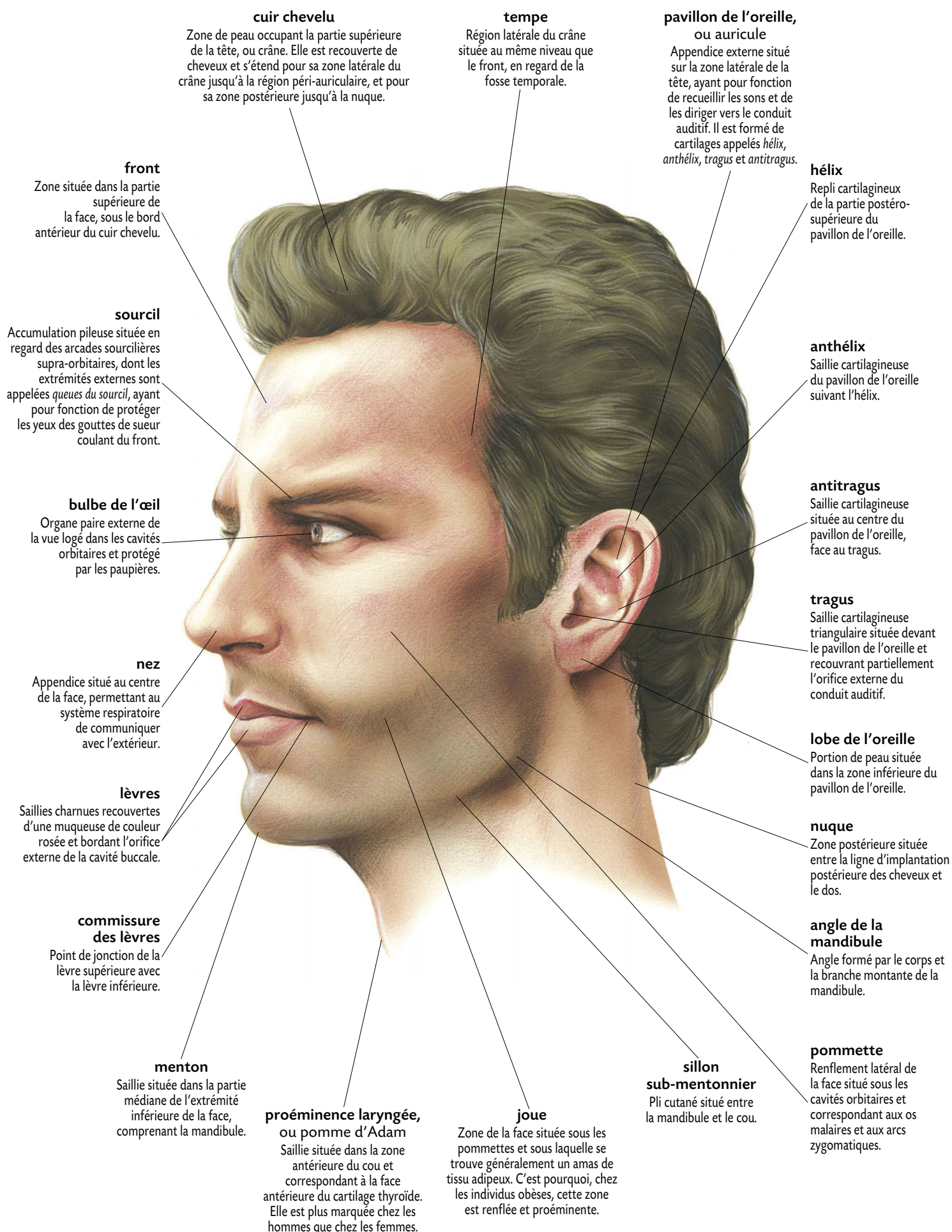
lèvres

Saillies charnues recouvertes d'une muqueuse de couleur rosée et bordant l'orifice externe de la cavité buccale.



TÊTE

▼ VUE LATÉRALE MASCULINE



cuir chevelu

Zone de peau occupant la partie supérieure de la tête, ou crâne. Elle est recouverte de cheveux et s'étend pour sa zone latérale du crâne jusqu'à la région péri-auriculaire, et pour sa zone postérieure jusqu'à la nuque.

tempe

Région latérale du crâne située au même niveau que le front, en regard de la fosse temporale.

pavillon de l'oreille, ou auricule

Appendice externe situé sur la zone latérale de la tête, ayant pour fonction de recueillir les sons et de les diriger vers le conduit auditif. Il est formé de cartilages appelés *hélix*, *anthélix*, *tragus* et *antitragus*.

hélix

Repli cartilagineux de la partie postéro-supérieure du pavillon de l'oreille.

front

Zone située dans la partie supérieure de la face, sous le bord antérieur du cuir chevelu.

sourcil

Accumulation pileuse située en regard des arcades sourcilières supra-orbitaires, dont les extrémités externes sont appelées *queues du sourcil*, ayant pour fonction de protéger les yeux des gouttes de sueur coulant du front.

anthélix

Saillie cartilagineuse du pavillon de l'oreille suivant l'hélix.

bulbe de l'œil

Organe paire externe de la vue logé dans les cavités orbitaires et protégé par les paupières.

antitragus

Saillie cartilagineuse située au centre du pavillon de l'oreille, face au tragus.

nez

Appendice situé au centre de la face, permettant au système respiratoire de communiquer avec l'extérieur.

tragus

Saillie cartilagineuse triangulaire située devant le pavillon de l'oreille et recouvrant partiellement l'orifice externe du conduit auditif.

lèvres

Saillies charnues recouvertes d'une muqueuse de couleur rosée et bordant l'orifice externe de la cavité buccale.

lobe de l'oreille

Portion de peau située dans la zone inférieure du pavillon de l'oreille.

commissure des lèvres

Point de jonction de la lèvre supérieure avec la lèvre inférieure.

nuque

Zone postérieure située entre la ligne d'implantation postérieure des cheveux et le dos.

menton

Saillie située dans la partie médiane de l'extrémité inférieure de la face, comprenant la mandibule.

angle de la mandibule

Angle formé par le corps et la branche montante de la mandibule.

proéminence laryngée, ou pomme d'Adam

Saillie située dans la zone antérieure du cou et correspondant à la face antérieure du cartilage thyroïde. Elle est plus marquée chez les hommes que chez les femmes.

joue

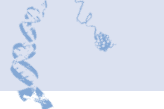Zone de la face située sous les pommettes et sous laquelle se trouve généralement un amas de tissu adipeux. C'est pourquoi, chez les individus obèses, cette zone est renflée et proéminente.

sillon sub-mentonnier

Pli cutané situé entre la mandibule et le cou.

pommette

Renflement latéral de la face situé sous les cavités orbitaires et correspondant aux os maxillaires et aux arcs zygomatiques.



STRUCTURE DE LA CELLULE

noyau

Corpuscule sphérique situé au centre du cytoplasme. Il abrite tout le matériel génétique de la cellule, renfermant un code héréditaire remplissant un rôle important dans la division, la croissance et le métabolisme cellulaire.

réticulum endoplasmique granuleux

Structure complexe formée de membranes multiples de forme tubulaire qui recouvrent tout le cytoplasme. Des corpuscules se trouvent adossés à sa surface : les *ribosomes*. Il pourrait s'agir d'un prolongement de la membrane nucléaire.

microvillosités, ou microcils

Excroissances de la membrane cellulaire qui augmentent la surface de celle-ci et améliorent l'absorption, la sécrétion, etc.

vésicule pinocytosique, ou phagosome

Vacuole ou globe formé à partir de la membrane cellulaire, qui absorbe les molécules contenues dans le liquide interstitiel au cours du processus de *pinocytose*.

membrane cellulaire

Couche recouvrant toute la surface externe de la cellule. Elle est élastique et perméable, et c'est à travers elle que la cellule absorbe les substances dont elle a besoin pour fonctionner et qu'elle excrète ses déchets. La membrane se compose de deux couches de phospholipides, séparées par des protéines et des glucides.

cytoplasme, ou protoplasme

Fluide situé à l'intérieur de la membrane cellulaire, composé d'eau, de protéines, de lipides et de glucides, de différentes structures ou organites ayant chacune une fonction bien spécifique. La partie liquide du cytoplasme s'appelle le *cytosol*.

membrane nucléaire

Membrane double qui recouvre le noyau et le sépare du cytoplasme. Sa structure poreuse permet une communication constante entre les deux.

mitochondrie

Structure tubulaire délimitée par une membrane double, une externe et une interne, qui présente des replis, ou crêtes, à l'intérieur. Les mitochondries jouent un rôle important dans la respiration cellulaire et la production d'énergie.

ribosome

Petit corpuscule adossé aux membranes du réticulum endoplasmique rugueux, à l'intérieur duquel sont fabriquées les protéines propres à l'organisme par le biais de la combinaison de différents acides aminés.

nucléoplasme

Fluide contenu dans la membrane nucléaire, dans lequel baignent les structures nucléaires internes.

réticulum endoplasmique lisse

Comme le réticulum endoplasmique granuleux, il est formé de membranes tubulaires disposées à l'intérieur du cytoplasme. À la différence du réticulum, il ne possède pas de ribosomes adossés à sa membrane. Il a pour fonction de synthétiser les protéines, les glycoprotéines et les lipides.

microfilaments

Le cytoplasme renferme des amas de microfilaments qui font partie du cytosquelette, responsable des mouvements des cellules.

peroxysome

Corpuscule, comparable aux lysosomes, contenant des enzymes. À la différence des lysosomes, les peroxysomes interviennent dans le métabolisme cellulaire par le biais de réaction d'oxydation.

centrioles

Deux structures cylindriques creuses situées à proximité du noyau et dont les parois sont formées par des systèmes tubulaires. Leur fonction est uniquement liée à la division cellulaire.

appareil ou complexe de Golgi

Cavités appelées *sacculles* et *vésicules*, délimitées par de fines membranes qui les unissent. Elles ont pour fonction principale de transporter les substances d'une partie à l'autre du cytoplasme et à l'extérieur de la cellule.

chromosomes

Filaments très fins composés de longs fils de chromatine. Ils contiennent les gènes, unités génétiques renfermant les caractéristiques ou traits spécifiques héréditaires de chaque individu (couleur des yeux ou des cheveux, fonctionnement glandulaire, etc.).

nucléole

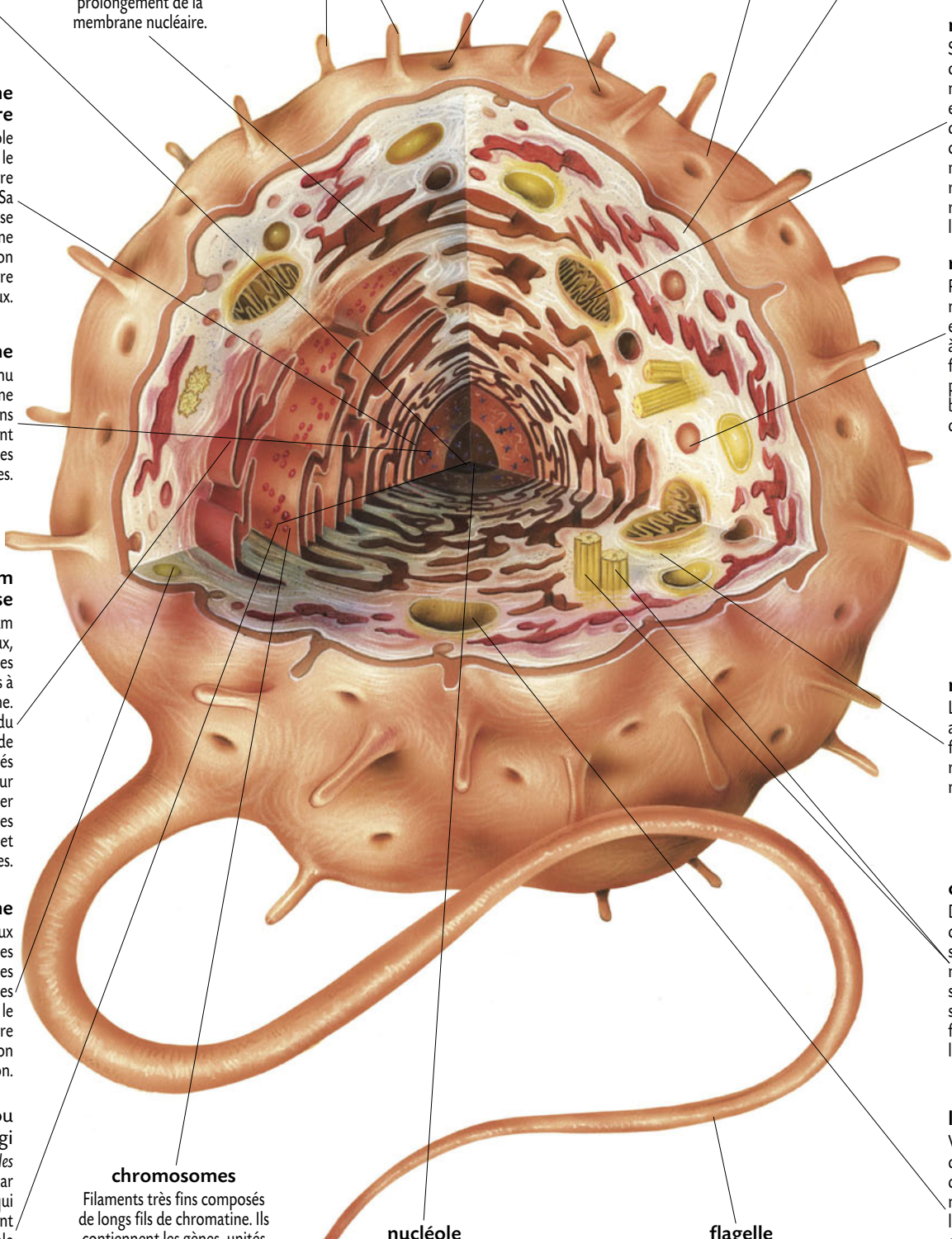
Structure sphérique située à l'intérieur du noyau et qui joue un rôle important dans la division cellulaire et la synthèse des acides nucléiques.

flagelle

Appendice filamenteux de certaines cellules qui, par sa vibration ou son mouvement, permet à toute la structure cellulaire de se déplacer. Les spermatozoïdes, cellules sexuelles masculines, sont dotés d'une longue queue, ou flagelle, qui leur confère une grande mobilité.

lysosome

Vésicule remplie d'enzymes digestives et qui absorbe les substances nutritives contenues dans les phagosomes et les digère en fabriquant une partie utilisable par la cellule et d'autres produits qui seront éliminés.



CHROMOSOMES - ADN

chromosomes
Structures du noyau cellulaire visibles seulement au cours de la phase de division, pendant laquelle les filaments de chromatine se condensent. Chaque chromosome se compose de deux moitiés identiques appelées *chromatides*, dotées du même ADN. Chaque espèce comprend un nombre de chromosomes fixe qui est de 46 chez les humains, disposés en 23 paires. 22 paires sont identiques chez l'homme et la femme (autosomes), une paire est liée au sexe : deux chromosomes X chez la femme, chromosomes X et Y chez l'homme.

bras court
La plus courte des deux moitiés de la chromatide divisée par le centromère.

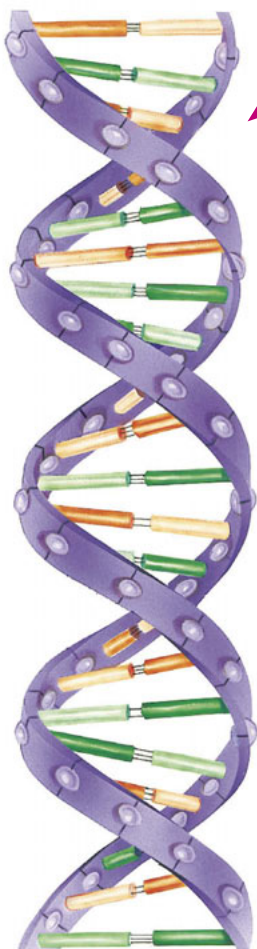
centromère
Portion centrale où se rejoignent les deux chromatides identiques pour former un chromosome.

chromatides (700 nm)
Chacune des deux moitiés identiques formant un chromosome. Les chromatides sont constituées de filaments de chromatine repliés et enroulés sur eux-mêmes. Les deux moitiés possèdent le même ADN et elles vont se séparer et apporter le même contenu génétique à deux futures cellules.

bras long
La plus longue des deux moitiés de la chromatide divisée par le centromère.

nucléotide
Un des composants des chaînes d'ADN, où l'acide phosphorique et le désoxyribose se combinent à la guanine, l'adénine, la thymine ou la cytosine. Dans chaque chaîne d'ADN, quatre nucléotides différents se répètent selon une séquence déterminée.

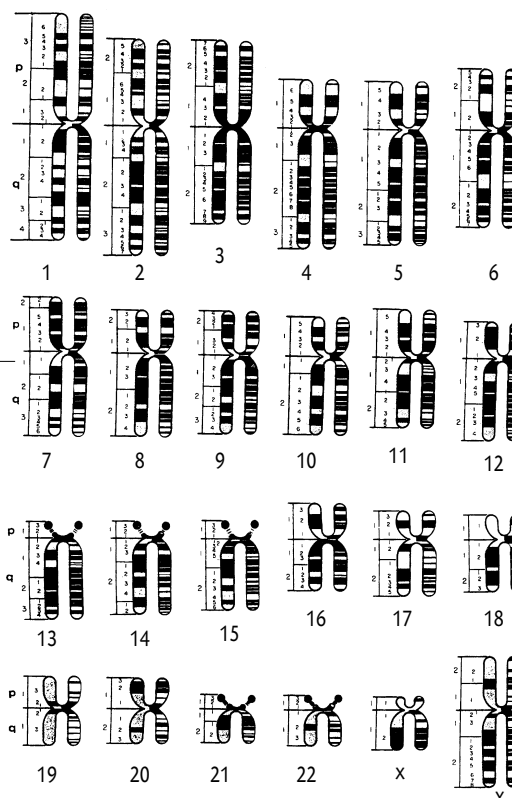
REPRÉSENTATION SCHEMATIQUE DE LA CHAÎNE D'ADN



ADN (ACIDE DÉSOXYRIBONUCLÉIQUE)
Les filaments de chromatine sont formés de deux structures de forme hélicoïdale, ou hélices, constituées par un squelette composé d'acide phosphorique et d'un sucre, le désoxyribose, auquel s'adosent dans une séquence déterminée quatre substances azotées : l'adénine (A), la guanine (G), la thymine (T) et la cytosine (C). Chacune à leur tour, les deux structures se combinent entre elles par des ponts d'hydrogène. Les différentes combinaisons de ces quatre éléments (A, G, T et C) constituent un code chiffré qui, interprété convenablement, révèle le message génétique de la cellule.

nucléosomes
Dépliée, la double hélice d'ADN pourrait avoir une longueur de 5 cm. Afin d'être contenue dans un espace aussi petit que le noyau, elle a besoin de se replier sur elle-même. C'est pourquoi il existe des protéines appelées *histones* qui, combinées aux chaînes d'ADN, forment les nucléosomes : des paquets d'ADN, disposés comme les perles d'un collier, raccourcissent considérablement la longueur des filaments d'ADN.

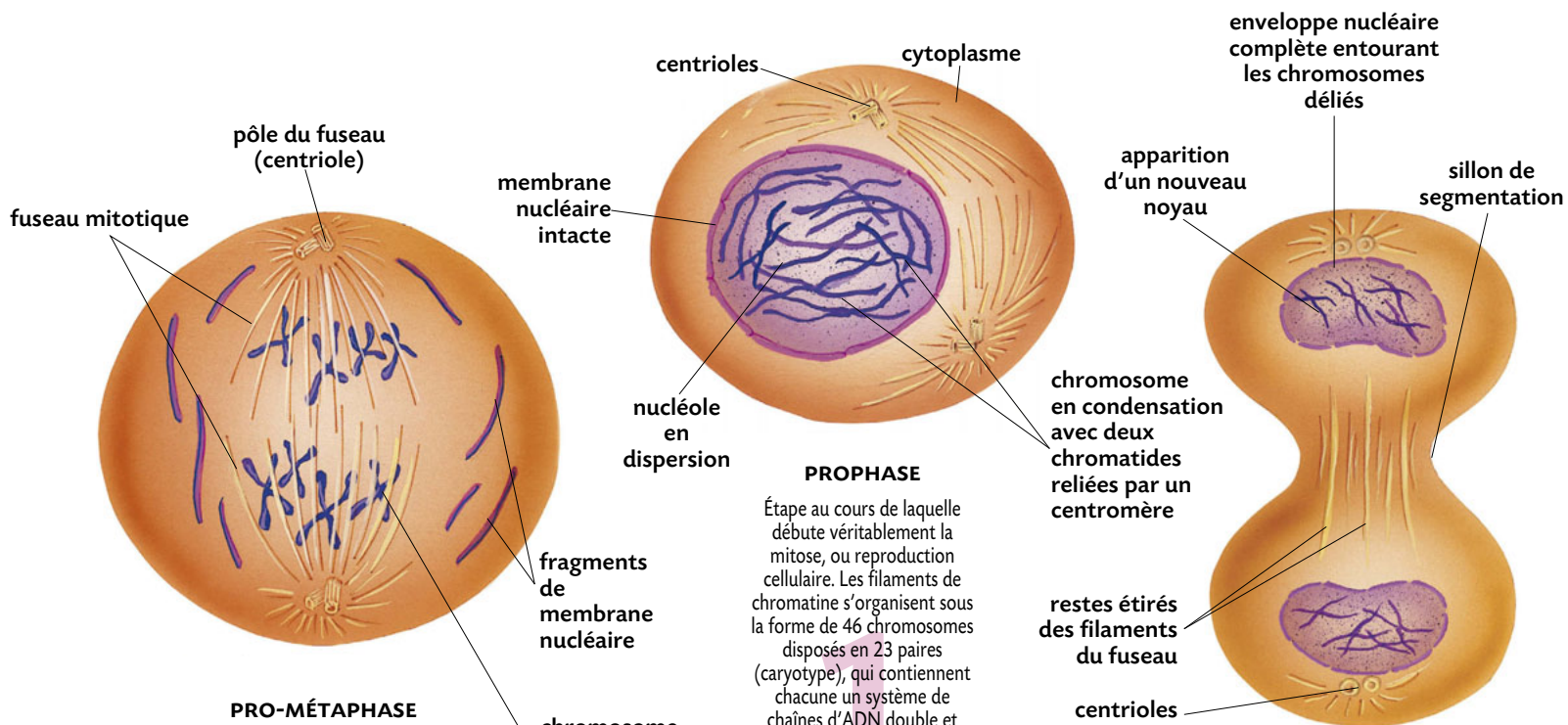
LES 23 CHROMOSOMES DU CARYOTYPE HUMAIN



caryotype
Ensemble de chromosomes de la cellule humaine qui adoptent une forme bien spécifique pouvant s'observer dans les phases intermédiaires de la mitose. Les bandes sombres correspondent à des groupes de gènes bien identifiés repartis le long des bras longs et courts de chaque chromatide. Chaque chromosome a une forme et une longueur précises permettant de l'identifier.



REPRODUCTION CELLULAIRE



PRO-MÉTAPHASE
Étape pour laquelle les centrioles se sont déjà placés en pôles cellulaires totalement opposés, bien qu'ils restent reliés par les fibres de tubules du cytosquelette constituant le fuseau mitotique. Comme la membrane cellulaire se dissout, les nucléoles disparaissent et les chromosomes se fixent sur les fibres du fuseau mitotique au moyen de structures spéciales du centromère appelées *cynétocores*.

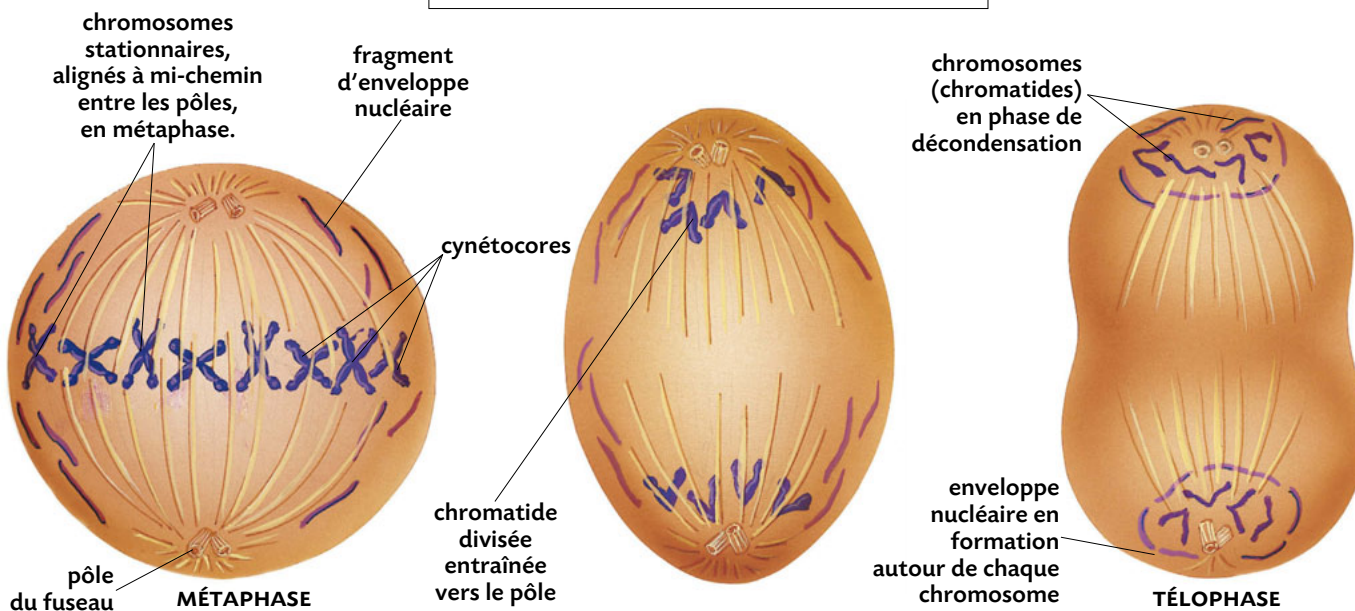
fragments de membrane nucléaire
chromosome placé au hasard en mouvement actif

PROPHASE
Étape au cours de laquelle débute véritablement la mitose, ou reproduction cellulaire. Les filaments de chromatine s'organisent sous la forme de 46 chromosomes disposés en 23 paires (caryotype), qui contiennent chacune un système de chaînes d'ADN double et identique. On peut observer en même temps comment chaque centriole s'est divisé en deux nouveaux centrioles qui se séparent et commencent à migrer vers des pôles cellulaires opposés.

restes étirés des filaments du fuseau
centrioles

CYTOCINÈSE
Les fuseaux mitotiques du cytoplasme cellulaire disparaissent et la membrane cellulaire commence à subir un étirement progressif dans son plan équatorial, appelé *sillon de segmentation*, et qui se termine avec la scission de la cellule mère en deux cellules filles identiques. À l'intérieur de la nouvelle membrane nucléaire, apparaissent les nucléoles. À la fin de la division, la cellule connaîtra de nouveau une interphase, ou période de non-division.

PHASES DE LA MITOSE
La mitose est la forme de reproduction cellulaire au cours de laquelle la cellule se divise par la duplication de son matériel génétique, de sorte que chaque cellule fille reçoit un patrimoine identique contenu dans les chromosomes.



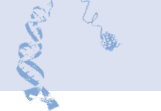MÉTAPHASE
Une fois les centrioles établis sur des plans totalement opposés de la cellule et les chromosomes liés aux fibres du fuseau mitotique au moyen des centromères, chaque centriole commence à exercer une attraction de même intensité sur les chromosomes. En réaction, les chromosomes s'établissent autour de l'équateur de la cellule, formant une plaque équatoriale ou plaque métaphasique.

chromatide divisée entraînée vers le pôle

ANAPHASE
Au cours de l'anaphase, les centrioles exercent sur les chromosomes leur attraction la plus intense, de sorte que chaque paire de chromosomes se divise au niveau de son centromère en deux moitiés, et que chaque moitié se déplace vers un pôle cellulaire opposé pendant que la cellule subit un étirement, augmentant la distance entre les deux pôles.

enveloppe nucléaire en formation autour de chaque chromosome

TÉLOPHASE
À ce stade, les chromosomes s'organisent autour de chaque centriole pendant qu'une structure membraneuse commence à se former autour: la future membrane nucléaire. À la fin de la télaphase, les chromosomes changent de forme et retrouvent l'état de chromatine diffuse.



TISSUS CORPORELS

TISSUS


Les cellules de l'organisme humain se regroupent pour former des structures complexes: les tissus, des éléments à partir desquels les différents systèmes du corps humain sont construits. Il existe sept types de tissus dans le corps humain.

ÉPITHÉLIUMS DE REVÊTEMENT


épithélium simple



Tissus comme la peau et les muqueuses, qui tapissent l'extérieur du corps humain et l'intérieur des cavités organiques. Ils peuvent être formés de cellules disposées en une seule couche (épithélium simple), en plusieurs couches (épithélium stratifié), ou de cellules de tailles différentes (épithélium pseudo-stratifié).

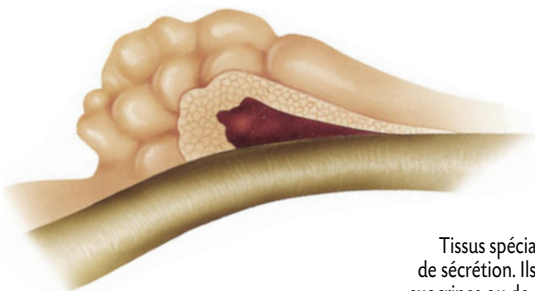


épithélium stratifié



épithélium pseudo-stratifié

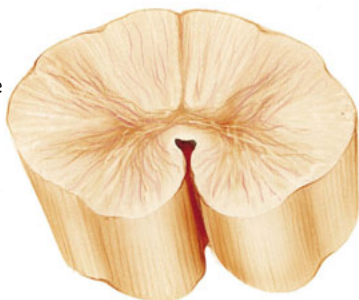
ÉPITHÉLIUMS GLANDULAIRES



Tissus spécialisés dans la production de sécrétion. Ils constituent les glandes exocrines ou de sécrétion externe, et les glandes endocrines ou de sécrétion interne.

TISSU NERVEUX

Tissu spécialisé dans le transport d'impulsions neuro-électriques à la base de toute fonction directrice du système nerveux, car c'est de cette manière que le cerveau élabore et transmet ses ordres. Ce tissu compose le cerveau, le cervelet, la moelle spinale et tous les nerfs de l'organisme.



TISSU MUSCULAIRE

Tissu constituant les muscles, des structures qui, en se contractant, sont capables d'effectuer un travail mécanique. Il existe un tissu musculaire lisse, qui se contracte de manière involontaire et se trouve dans les organes internes comme l'intestin, l'utérus ou les artères; et un tissu musculaire strié, qui se contracte de manière volontaire et se trouve dans les muscles des membres, du cou, du thorax, de l'abdomen, etc.

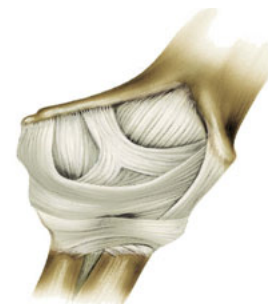

TISSU CONNECTIF

Appelé aussi *tissu conjonctif*, il en existe plusieurs types :

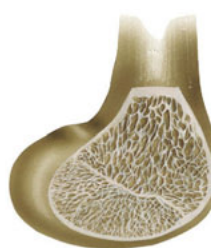
LÂCHE

Matrice constituant la plupart des organes (foie, tube digestif, poumons, etc.). Le tissu connectif lâche fait partie des membranes internes et remplit l'espace interstitiel. Il est formé de cellules, les fibroblastes, d'une substance nutritive composée d'eau, de protéines, de sucres, de sels minéraux et de fibres de collagène, réticuline et élastine.



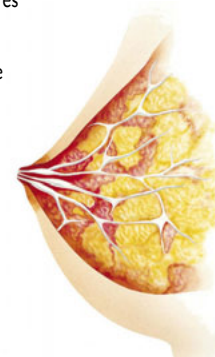
DENSE

Soutient et forme les structures osseuses, tendineuses, ligamentaires, vasculaires, etc. Sa structure est identique à celle du tissu connectif lâche, mais la proportion de fibres le constituant varie.



ADIPEUX

Constitue le stock de graisses de l'organisme, une importante réserve énergétique et un capitonnage pour les organes internes. Il est formé de cellules riches en matériel gras, les adipocytes.



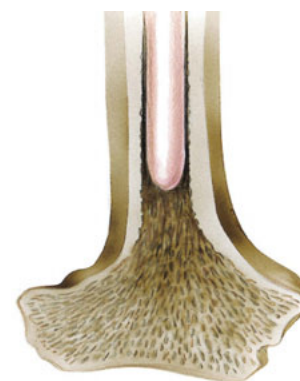SANG

Moyen utilisé par l'organisme pour transporter dans tout le corps les substances nécessaires pour nourrir les cellules et pour évacuer les déchets de son métabolisme. Il est formé d'une partie liquide (plasma) et d'une partie solide (cellules sanguines).



TISSU LYMPHOÏDE

Tissu spécialisé dans la production de cellules de défense de l'organisme (lymphocytes, plasmocytes, etc.), pour lutter contre des particules externes, les bactéries, les virus, etc. On le trouve dans les organes lymphoïdes, comme les ganglions lymphatiques, la moelle osseuse et les amygdales.





STRUCTURE MICROSCOPIQUE DE LA PEAU

épiderme

La plus externe des trois structures composant la peau et comptant cinq couches cellulaires le long desquelles les cellules épidermiques, ou kératinocytes, se durcissent en se chargeant de kératine.

Ce processus est appelé *kératinisation*.

derme

Structure de la peau située sous l'épiderme. Le derme se compose de tissu conjonctif lâche et de tissu fibreux. Il est riche en terminaisons nerveuses et en vaisseaux sanguins. On y trouve les glandes sudoripares, les glandes sébacées, la racine du poil et des cellules à l'état libre : fibroblastes, histiocytes et mastocytes.

hypoderme

Structure la plus profonde de la peau, située sous le derme. L'hypoderme est formé de tissu conjonctif lâche riche en tissu adipeux, qui constitue une sorte de capitonnage pour les organes sous-jacents (muscles, os, viscères, etc.). Le tissu cellulaire sous-cutané est la partie la plus profonde de l'hypoderme.

couche basale

Aussi appelée *couche germinative*, elle est la plus profonde de l'épiderme et produit en permanence de nouveaux kératinocytes.

couche épineuse

Située au-dessus de la couche basale, elle se compose de kératinocytes en multiplication continue.

couche granuleuse

Couche formée de cellules épidermiques qui débutent leur cornification ou durcissement.

couche claire

Couche se trouvant uniquement dans les régions où la peau est très compacte. Elle est formée de kératinocytes aplatis et nécrotiques.

couche cornée

Couche superficielle de l'épiderme où les cellules épidermiques kératinisées nécrotiques, ou squames, se détachent vers l'extérieur. Elle est particulièrement épaisse au niveau de la plante des pieds et de la paume des mains.

pores

Petits orifices qui correspondent à l'extrémité externe d'un canal excréteur d'une glande sudoripare ou à la racine d'un poil.

kératinocytes

Cellules formant l'épiderme. Les kératinocytes naissent de la couche basale, se chargent de kératine et se détachent de l'épiderme au niveau de la couche cornée.

papilles du derme

Partie superficielle du derme, responsable de l'aspect festonné de la moitié inférieure de l'épiderme.

capillaires sanguins

corpuscule lamelleux, ou de Vater-Pacini

Terminaison nerveuse située au plus profond du derme, qui perçoit les sensations tactiles les plus profondes.

corpuscule tactile capsulé, ou de Meissner

Terminaison nerveuse située dans le derme superficiel, qui perçoit les sensations tactiles superficielles. Elles sont très nombreuses au bout des doigts.

corpuscule encapsulé, ou de Ruffini

Terminaison nerveuse du derme spécialisée dans la perception de la chaleur.

corpuscule bulboïde, ou de Krause

Terminaison nerveuse du derme spécialisée dans la perception du froid.

glande sudoripare

Structure glandulaire de forme tubulaire et en spirale, spécialisée dans la sécrétion de la sueur. Elle siège dans le derme et expulse sa sécrétion vers l'extérieur par un conduit qui débouche dans l'épiderme, à travers les pores.

cellules de Langerhans

Cellules situées dans la couche épineuse et granuleuse, entre les kératinocytes, de morphologie proche des mélanocytes.

mélanocytes

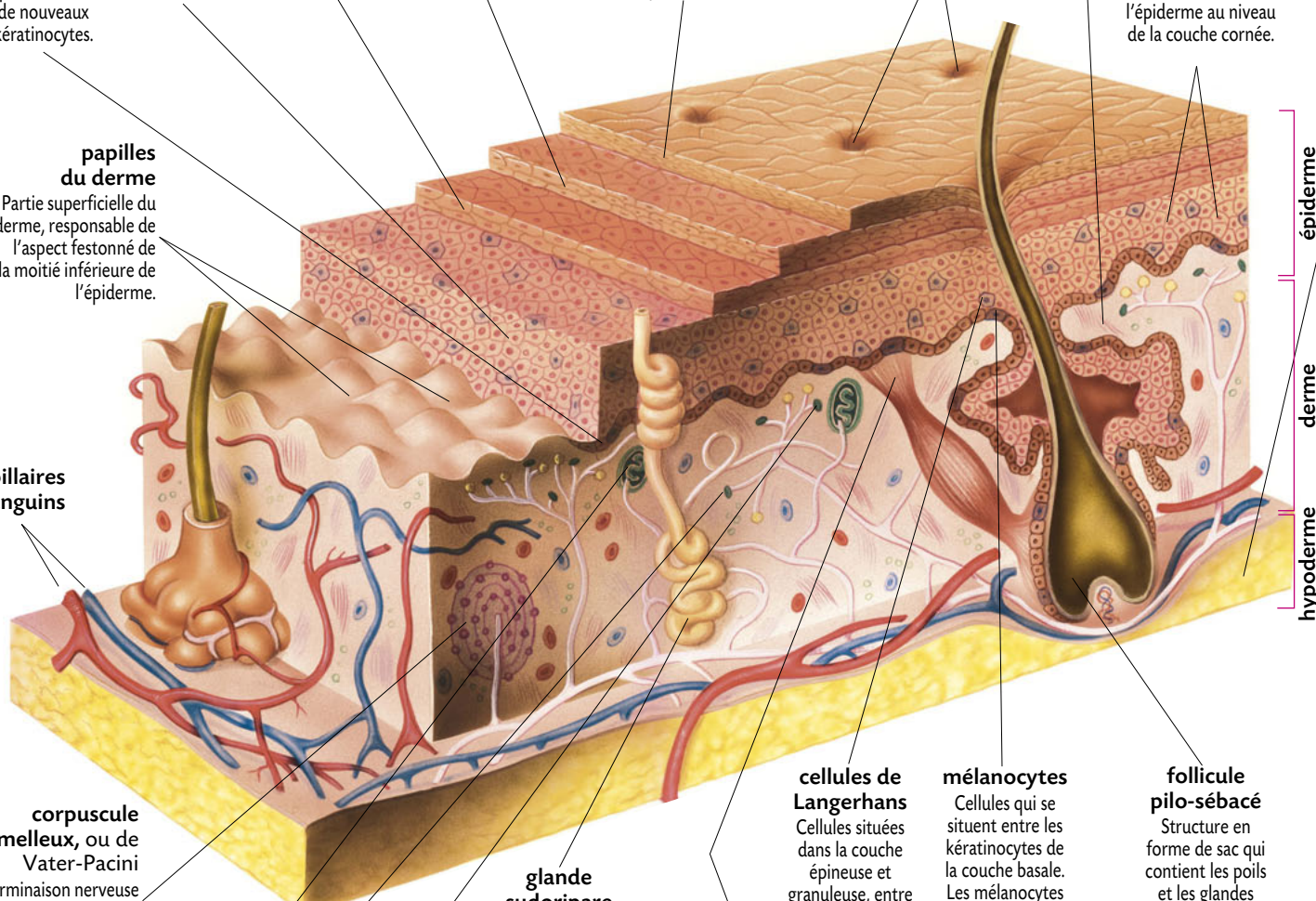
Cellules qui se situent entre les kératinocytes de la couche basale. Les mélanocytes synthétisent la mélanine, substance qui colore la peau et les poils, agissant comme filtre protecteur contre les rayons solaires.

follicule pilo-sébacé

Structure en forme de sac qui contient les poils et les glandes sébacées.

muscle arrecteur du poil

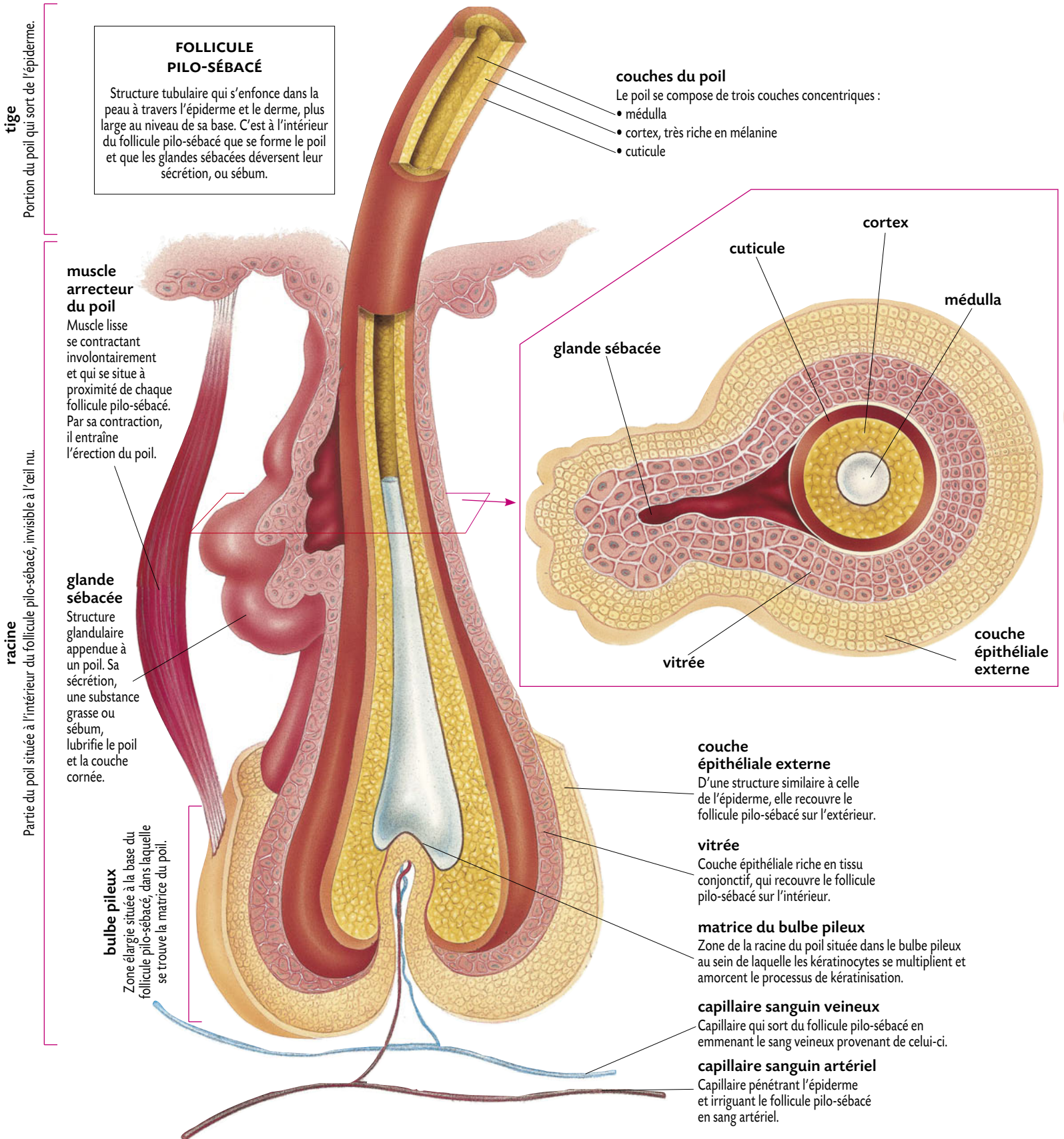
Muscle fin qui relie la base du follicule pilo-sébacé à l'épiderme. Il a pour fonction de provoquer la contraction du poil dans des situations de froid, de stress, etc.





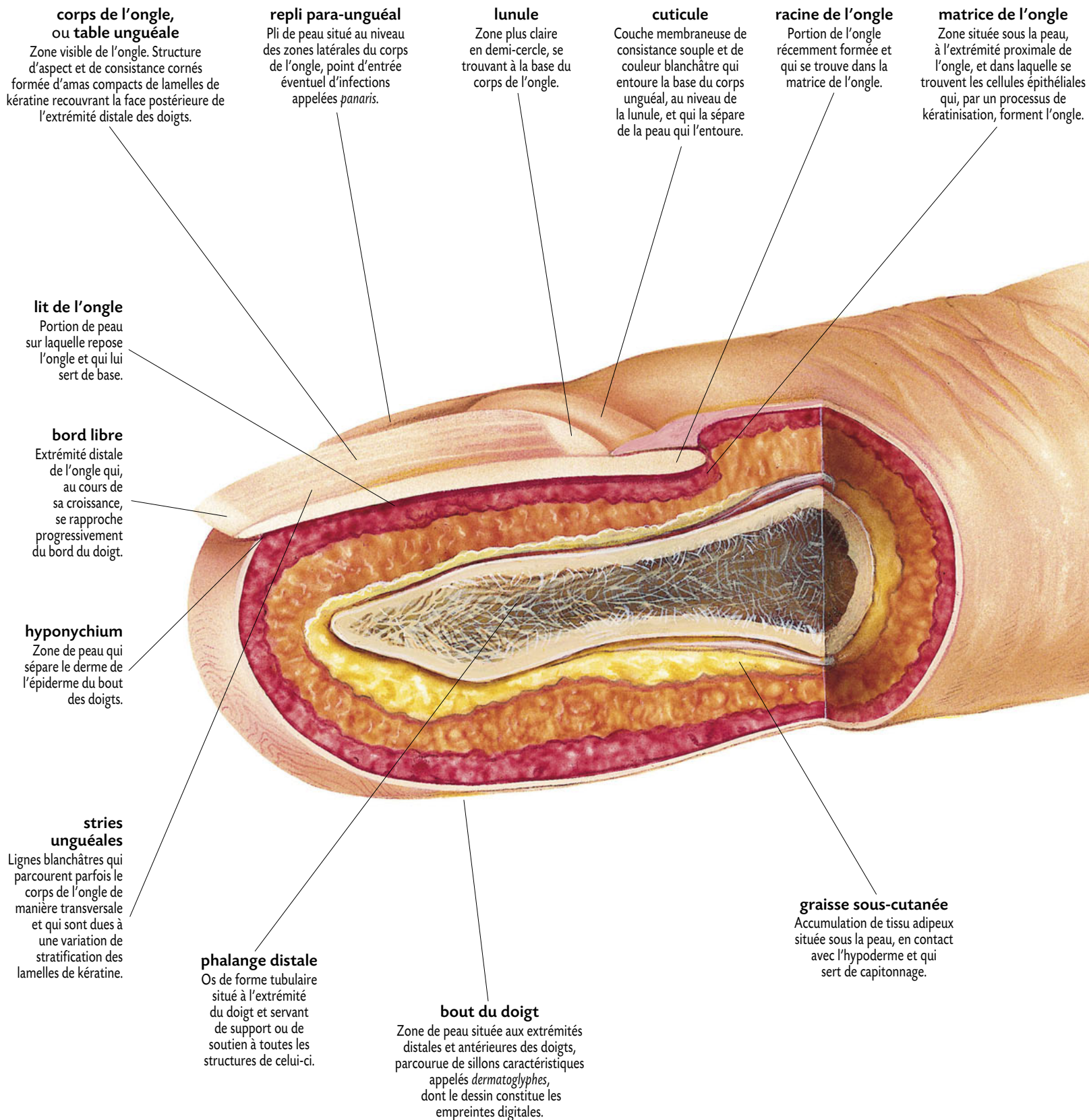
ORGANES ANNEXES DE LA PEAU - FOLLICULE PILO-SÉBACÉ

COUPE TRANSVERSALE D'UN FOLLICULE





ORGANES ANNEXES DE LA PEAU - ONGLE





ORGANES ANNEXES DE LA PEAU - GLANDES SUDORIPARES

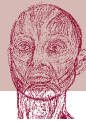

COMPOSITION DE LA SUEUR

- eau : 98%
- azote total : 25-60 g/100 cc
- urée : 10-575 mg/100 cc
- chlore : jusqu'à 40 mEq/l
- sodium : 10-60 mEq/l
- potassium : 3-10 mEq/l
- acide lactique : 45-450 mg/100 cc
- acide urique : 0,7-2,5 mg/100 cc
- acide pyruvique : 4,4 mg/100 cc
- tyrosine : 3,2 mg/100 cc
- thréonine : 5,5 mg/100 cc
- arginine : 13,5 mg/100 cc
- histidine : 8 mg/100 cc

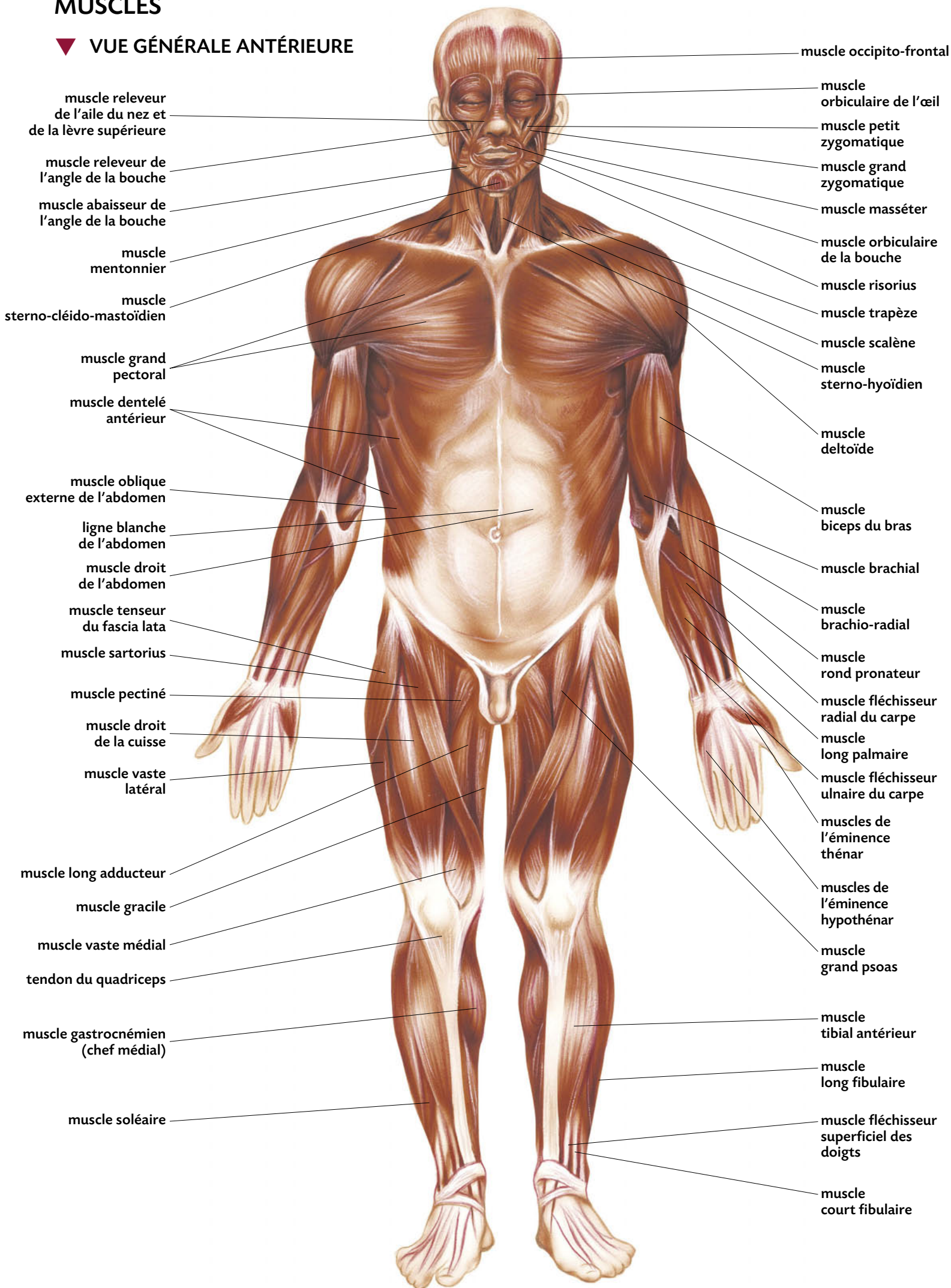
LOCALISATION DES GLANDES SUDORIPARES

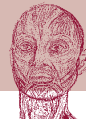- **GLANDES ECCRINES**
Petites glandes situées sur tout le corps, qui sécrètent une sueur très diluée.
- **GLANDES APOCRINES**
Leur activité commence à la puberté. Elles sécrètent une sueur concentrée.



MUSCLES

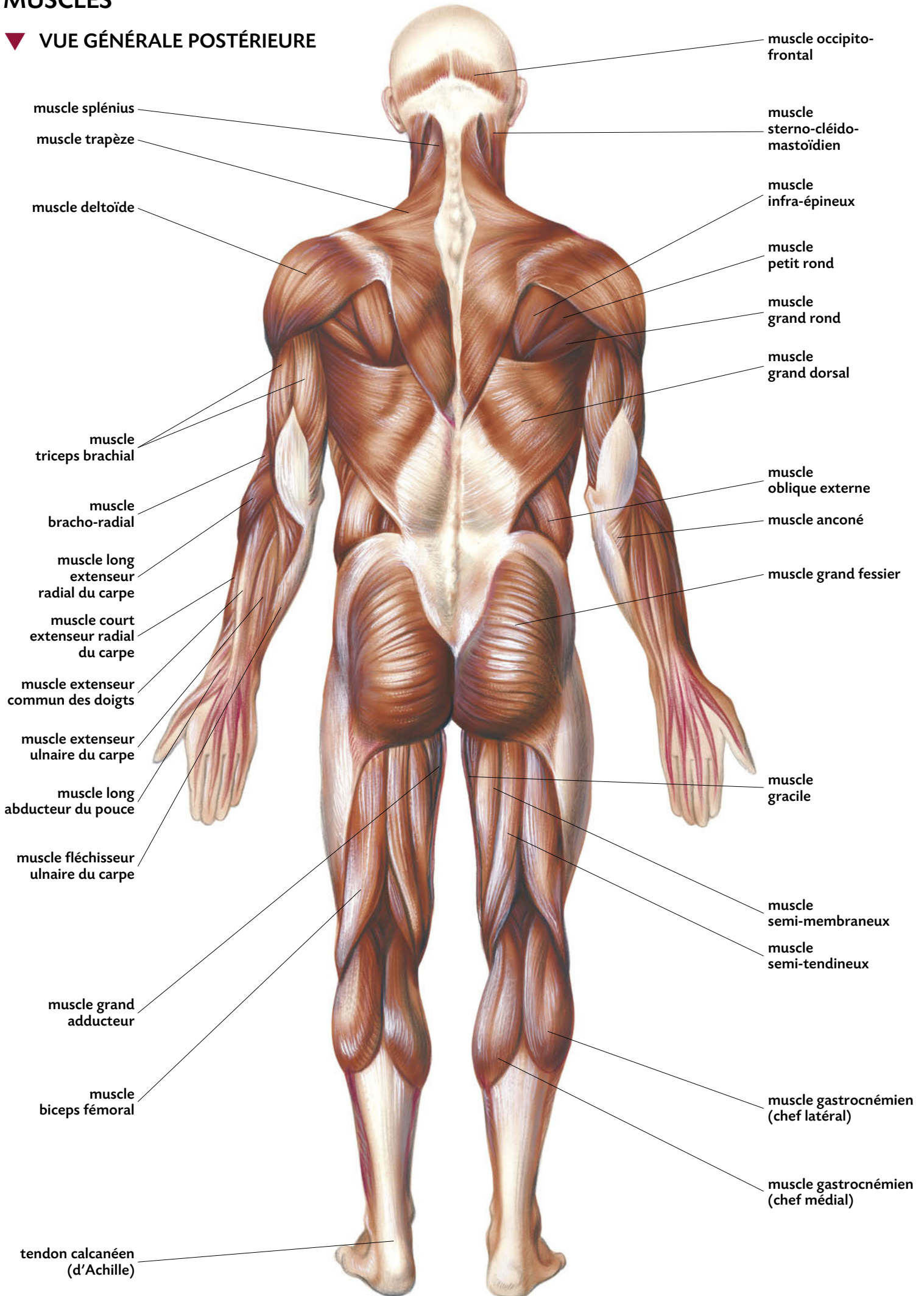
▼ VUE GÉNÉRALE ANTÉRIEURE





MUSCLES

▼ VUE GÉNÉRALE POSTÉRIEURE





STRUCTURE EXTERNE ET INTERNE D'UN MUSCLE STRIÉ

MUSCLE STRIÉ

Les muscles striés, ou squelettiques, sont affectés aux mouvements volontaires, obéissant à un ordre donné volontairement par le cerveau et transmis par les nerfs somatiques. Ils sont adossés aux différentes parties du squelette et lui confèrent sa mobilité.

points d'insertion

Lieux où les tendons se fixent au squelette et au niveau desquels la contraction musculaire est transmise aux os, cartilages et articulations pour permettre le déplacement du squelette.

tendons

Situés au niveau des extrémités de presque tous les muscles striés, ils fixent ceux-ci au squelette. Ils se composent de tissu conjonctif fibreux de couleur nacré.

aponévrose de revêtement

Membranes qui, comme des gaines, enveloppent les muscles striés et les séparent en différents groupes musculaires. Elles sont formées de tissu conjonctif fibreux identique à celui des tendons.

ventre musculaire

Partie la plus volumineuse du muscle, presque toujours située dans sa zone centrale.

vaisseaux sanguins

Les artères apportent le sang oxygéné dans les muscles à travers des capillaires artériels fins. Les capillaires veineux sortent des muscles en emportant le sang dépourvu d'oxygène vers le réseau veineux.

nerf somatique

Circuit suivi par les influx nerveux transmis par le cerveau aux muscles pour ordonner les mouvements volontaires.

myofibrilles

Petits filaments cylindriques de 1 à 2 millimicrons de diamètre. Chaque fibre musculaire en compte plusieurs milliers.

sarcolemme

Membrane plasmatique entourant chaque cellule ou chaque fibre musculaire.

capillaires sanguins

Petits capillaires qui arrivent aux fibres musculaires en traversant le périmysium et qui les irriguent.

fibres musculaires

Cellules ou unités structurales du muscle, disposées longitudinalement dans celui-ci. Elles ont un diamètre de 18 à 80 microns, contiennent le sarcoplasme, un milieu liquide, et les myofibrilles.

endomysium

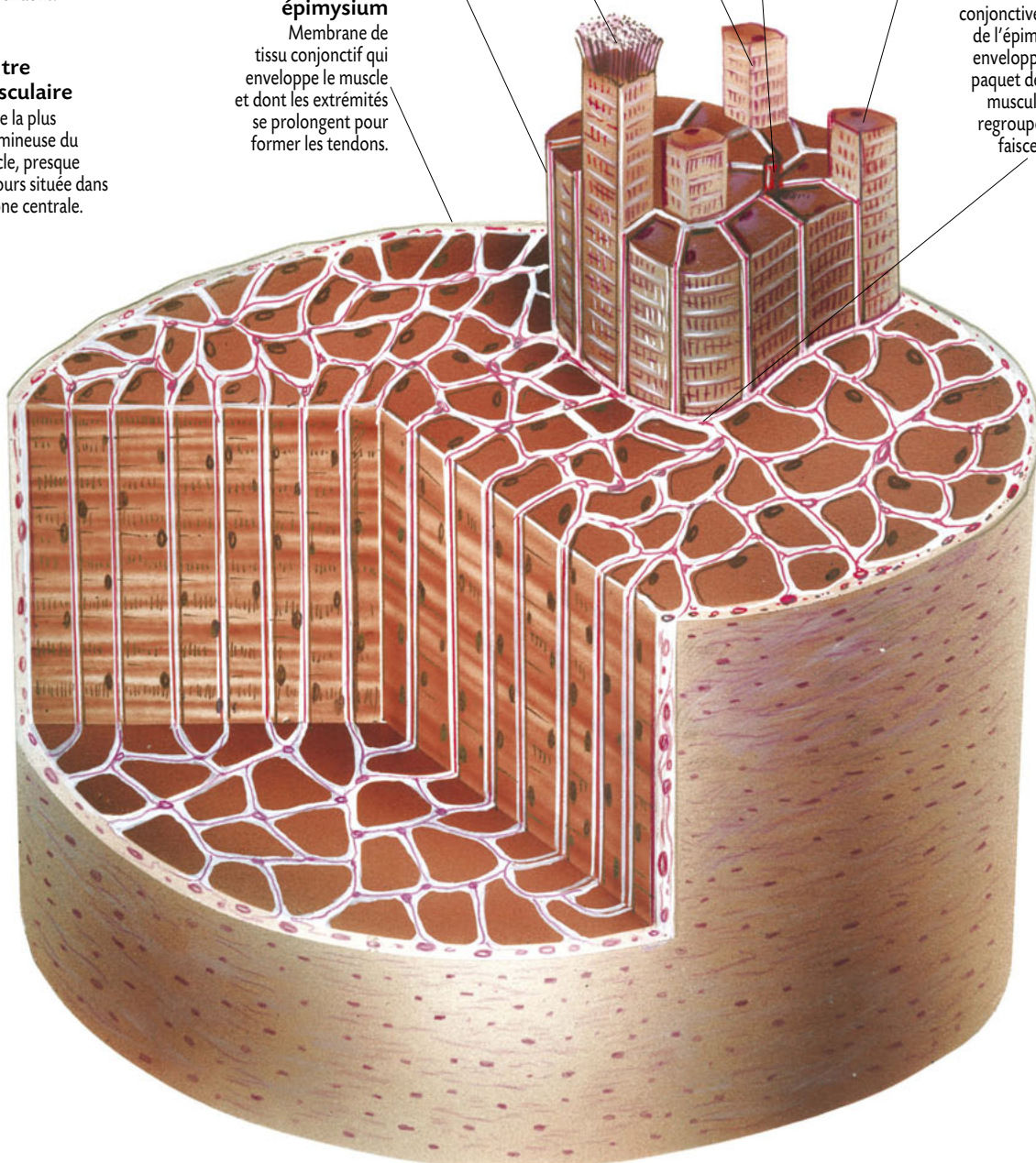
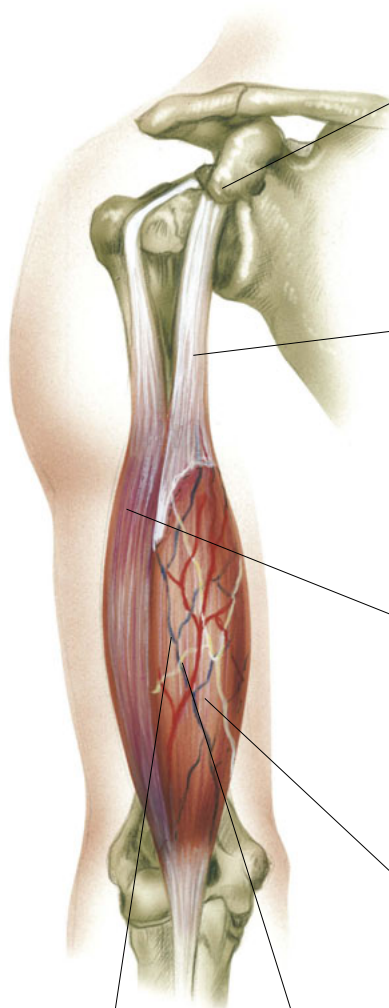
Couche très fine de fibres réticulaires naissant du périmysium, entourant chacune des fibres du muscle.

épimysium

Membrane de tissu conjonctif qui enveloppe le muscle et dont les extrémités se prolongent pour former les tendons.

périmysium

Membrane conjonctive partant de l'épimysium, enveloppant un paquet de fibres musculaires regroupées en faisceau.

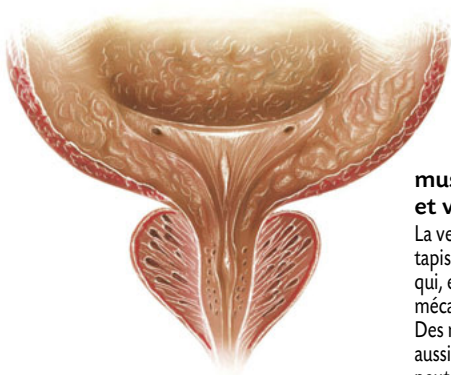



STRUCTURE EXTERNE ET INTERNE D'UN MUSCLE LISSE


LES MUSCLES LISSES

Aussi appelés *muscles viscéraux*, ils se contractent de manière involontaire, c'est-à-dire en obéissant à un ordre automatique, indépendant de la volonté de la personne, et transmis par le système nerveux autonome ou végétatif. On trouve les muscles lisses dans les parois des organes internes, comme les vaisseaux sanguins, l'intestin, les bronches, etc. Ils permettent le fonctionnement autonome de ces organes, tant pendant l'éveil que le sommeil.



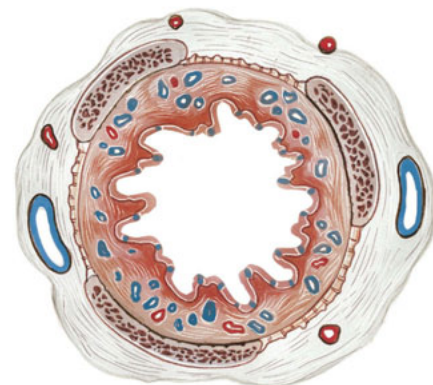
muscle prostatique et vésical

La vessie et la prostate sont tapissées d'une couche musculaire qui, en se contractant, déclenche les mécanismes de miction et d'éjaculation. Des muscles striés interviennent aussi dans la miction car celle-ci peut être contrôlée par la volonté.



muscles des parois artérielles

Les muscles des parois artérielles permettent de modifier le calibre de celles-ci, afin qu'elles s'adaptent au flux sanguin et aux changements de pression artérielle.



muscles des parois bronchiques

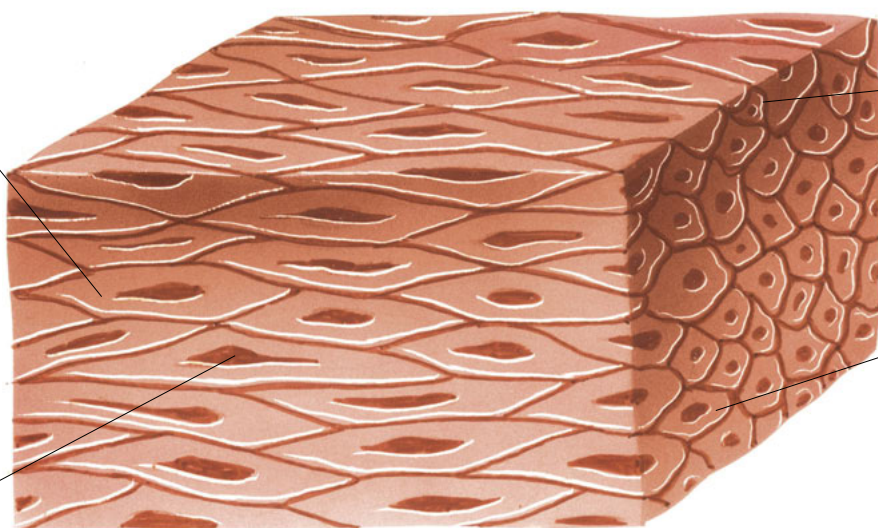
Les parois des bronches sont tapissées d'une couche musculaire qui, en se relâchant ou en se contractant, contrôle le calibre des bronches et donc la quantité d'air qui entre dans les alvéoles pulmonaires.

fibre musculaire lisse

Le muscle lisse est constitué de cellules fusiformes longues de 80 à 200 µm, tapissant les parois des organes creux (intestin, vaisseaux sanguins, bronches, etc.). Ces cellules peuvent aussi se trouver dans le tissu conjonctif constituant certains organes, comme la prostate, ou former des unités individuelles, comme les muscles arrecteurs du poil ou les muscles de l'iris.

noyau

Les cellules des muscles lisses ne comportent qu'un seul noyau, généralement situé au centre du cytoplasme.

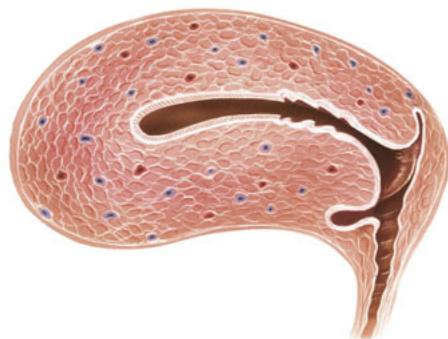

membrane plasmatique

Fine membrane entourant les fibres des muscles lisses et parcourue par un réseau de fibres réticulaires qui unissent les fibres entre elles.

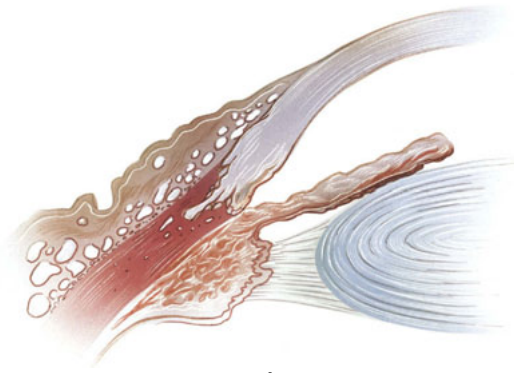
sarcoplasme

Cytoplasme de la cellule de la fibre musculaire lisse. Il abrite un grand nombre de myofibrilles de petite taille, disposées de manière irrégulière et seulement visibles au microscope électronique. Ces myofibrilles sont composées d'actine et de myosine, responsables de la contraction musculaire.



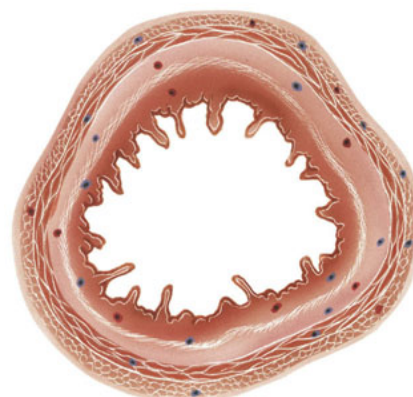
muscles de la paroi utérine

Les contractions de la puissante musculature de la paroi utérine, provoquées par des stimuli hormonaux, permettent de déclencher l'expulsion du fœtus.



muscles ciliaires de l'œil

Le cristallin de l'œil est entouré de muscles qui, en se contractant ou se relâchant, modifient la forme du cristallin, permettant l'accommodation visuelle.



muscles des parois intestinales

La contraction de ces muscles provoque les mouvements péristaltiques qui font progresser le bol alimentaire le long des différents segments du tube digestif.



CRÂNE ET FACE - MUSCLES SUPERFICIELS

▼ VUE FRONTALE

galéa aponévrotique

Membrane fibreuse moulant la partie supérieure du crâne, fermement fixée à la peau recouvrant le crâne et pouvant glisser sur l'os. Elle constitue le point de départ des différents muscles cutanés du crâne.

muscle procérus

Muscle facial s'étendant verticalement le long de l'arête du nez, depuis la peau de la zone sourcilière interne jusqu'aux cartilages et aux os du squelette nasal. En se contractant, il fait apparaître des plis cutanés entre les sourcils.

muscle releveur commun de la lèvre et de l'aile du nez

Muscle facial s'insérant dans la zone interne de l'os zygomatique, d'où partent deux faisceaux : un vers la peau des ailes du nez qui entourent l'orifice nasal, et l'autre vers la peau de la lèvre supérieure. En se contractant, il fait monter l'aile du nez, dilate l'orifice nasal et tire la lèvre supérieure vers le haut.

muscle petit zygomatique

Muscle facial s'insérant, d'un côté, dans la zone de la pommette de l'os zygomatique et, de l'autre, dans la peau de la lèvre supérieure. En se contractant, il fait monter et dévie cette lèvre vers l'extérieur.

muscle grand zygomatique

Muscle facial fin et allongé s'étendant depuis la pommette de l'os zygomatique jusqu'à la peau de la commissure buccale. En se contractant, il fait monter cette zone, complétant l'action du muscle releveur de la lèvre supérieure.

muscle risorius

Muscle facial permettant de sourire en relevant la commissure labiale. Il s'insère dans la partie interne de la peau de la zone parotidienne, d'où ses fibres convergent jusqu'à la commissure labiale.

muscle releveur de la lèvre supérieure

Muscle facial s'étendant de la zone de l'os maxillaire située sous l'orbite jusqu'à la peau de la lèvre supérieure. En se contractant, il fait monter la partie médiane de cette lèvre.

muscle occipito-frontal

Muscle s'étendant sous la peau du front, depuis la galéa aponévrotique jusqu'au bord supérieur de l'orbite. En se contractant, il tend la galéa et participe aux expressions faciales en soulevant les sourcils et faisant apparaître les rides horizontales du front.

muscle corrugateur du sourcil

Petit muscle facial fin, situé sous le muscle orbiculaire de l'œil et sous le muscle occipito-frontal, dans la zone interne de l'arcade sourcilière. Sa contraction entraîne le froncement des sourcils.

muscle orbiculaire de l'œil

Muscle circulaire facial coupé en deux par l'ouverture palpébrale. Il s'étend de l'angle interne à l'angle externe de l'œil et il suit sur tout son trajet la peau des paupières. Son mouvement permet l'ouverture ou la fermeture de la paupière, avec toutes les positions intermédiaires (fermée, entrouverte, clin d'œil, etc.).

muscle nasal

Muscle facial allant de l'axe médian des cartilages du nez jusqu'à la peau recouvrant les ailes du nez. En se contractant, il rétrécit les orifices nasaux et fait apparaître des plis verticaux à cet endroit du visage.

muscle releveur de l'angle de la bouche

Muscle s'étendant depuis l'os zygomatique jusqu'à la commissure de la bouche, qu'il soulève en se contractant.

muscle buccinateur

Muscle facial s'insérant dans la peau qui entoure la commissure labiale et s'étendant sur la face interne des joues jusqu'au bord supérieur de la mandibule et le bord inférieur du maxillaire supérieur. Il sert principalement à élargir transversalement la commissure labiale et permet avec d'autres muscles de souffler, siffler ou mastiquer.

muscle abaisseur de l'angle de la bouche

Muscle de forme triangulaire dont la base inférieure adhère au bord inférieur de l'os maxillaire et dont le sommet supérieur se situe au niveau de la peau de la commissure buccale. En se contractant, il abaisse la commissure buccale dans une expression de dégoût ou de tristesse.

muscle platysma

Muscle facial situé sur la partie latérale du cou, juste sous la peau. Il s'étend de la lèvre inférieure et du menton jusqu'à la peau recouvrant la clavicule. En se contractant, il fait descendre la peau du menton et de la lèvre inférieure, participant avec le muscle abaisseur de l'angle de la bouche à l'expression de dégoût ou de tristesse.

muscle abaisseur de la lèvre inférieure

Muscle s'étendant du bord inférieur de la mandibule à la peau recouvrant la lèvre inférieure. Ce muscle permet de replier la lèvre inférieure vers le bas et en avant.

muscle mentonnier

Petit muscle facial situé dans la partie latérale du menton. Il s'insère sur la face externe de l'os du menton et se termine sur la peau de cette zone. En se contractant, il fait monter le menton.

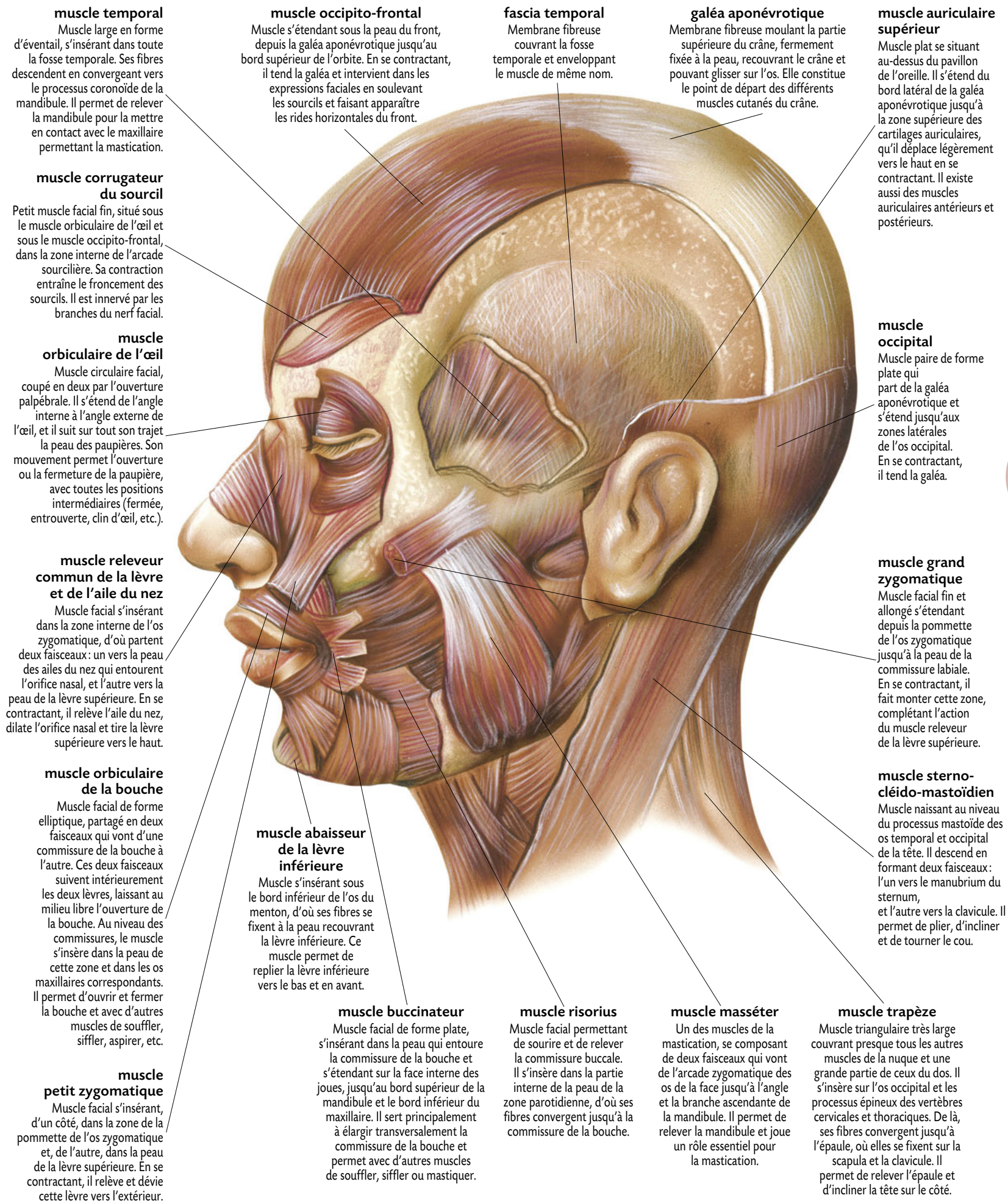
muscle orbiculaire de la bouche

Muscle facial de forme elliptique, partagé en deux faisceaux allant d'une commissure labiale à l'autre. Ces deux faisceaux suivent intérieurement les deux lèvres, laissant libre au milieu l'ouverture de la bouche. Le muscle s'insère sur la peau des commissures de la bouche et dans les os maxillaires correspondants. Il sert à ouvrir et fermer la bouche et permet avec d'autres muscles de souffler, siffler, aspirer, etc.



CRÂNE ET FACE - MUSCLES SUPERFICIELS

▼ VUE LATÉRALE



muscle temporal

Muscle large en forme d'éventail, s'insérant dans toute la fosse temporale. Ses fibres descendent en convergeant vers le processus coronoïde de la mandibule. Il permet de relever la mandibule pour la mettre en contact avec le maxillaire permettant la mastication.

muscle corrugateur du sourcil

Petit muscle facial fin, situé sous le muscle orbiculaire de l'œil et sous le muscle occipito-frontal, dans la zone interne de l'arcade sourcilière. Sa contraction entraîne le froncement des sourcils. Il est innervé par les branches du nerf facial.

muscle orbiculaire de l'œil

Muscle circulaire facial, coupé en deux par l'ouverture palpébrale. Il s'étend de l'angle interne à l'angle externe de l'œil, et il suit sur tout son trajet la peau des paupières. Son mouvement permet l'ouverture ou la fermeture de la paupière, avec toutes les positions intermédiaires (fermée, entrouverte, clin d'œil, etc.).

muscle releveur commun de la lèvre et de l'aile du nez

Muscle facial s'insérant dans la zone interne de l'os zygomatique, d'où partent deux faisceaux : un vers la peau des ailes du nez qui entourent l'orifice nasal, et l'autre vers la peau de la lèvre supérieure. En se contractant, il relève l'aile du nez, dilate l'orifice nasal et tire la lèvre supérieure vers le haut.

muscle orbiculaire de la bouche

Muscle facial de forme elliptique, partagé en deux faisceaux qui vont d'une commissure de la bouche à l'autre. Ces deux faisceaux suivent intérieurement les deux lèvres, laissant au milieu libre l'ouverture de la bouche. Au niveau des commissures, le muscle s'insère dans la peau de cette zone et dans les os maxillaires correspondants. Il permet d'ouvrir et fermer la bouche et avec d'autres muscles de souffler, siffler, aspirer, etc.

muscle petit zygomatique

Muscle facial s'insérant, d'un côté, dans la zone de la pommette de l'os zygomatique et, de l'autre, dans la peau de la lèvre supérieure. En se contractant, il relève et dévie cette lèvre vers l'extérieur.

muscle occipito-frontal

Muscle s'étendant sous la peau du front, depuis la galéa aponévrotique jusqu'au bord supérieur de l'orbite. En se contractant, il tend la galéa et intervient dans les expressions faciales en soulevant les sourcils et faisant apparaître les rides horizontales du front.

fascia temporal

Membrane fibreuse couvrant la fosse temporale et enveloppant le muscle de même nom.

galéa aponévrotique

Membrane fibreuse moulant la partie supérieure du crâne, fermement fixée à la peau, recouvrant le crâne et pouvant glisser sur l'os. Elle constitue le point de départ des différents muscles cutanés du crâne.

muscle auriculaire supérieur

Muscle plat se situant au-dessus du pavillon de l'oreille. Il s'étend du bord latéral de la galéa aponévrotique jusqu'à la zone supérieure des cartilages auriculaires, qu'il déplace légèrement vers le haut en se contractant. Il existe aussi des muscles auriculaires antérieurs et postérieurs.

muscle occipital

Muscle paire de forme plate qui part de la galéa aponévrotique et s'étend jusqu'aux zones latérales de l'os occipital. En se contractant, il tend la galéa.

muscle grand zygomatique

Muscle facial fin et allongé s'étendant depuis la pommette de l'os zygomatique jusqu'à la peau de la commissure labiale. En se contractant, il fait monter cette zone, complétant l'action du muscle releveur de la lèvre supérieure.

muscle sterno-cléido-mastoïdien

Muscle naissant au niveau du processus mastoïde des os temporal et occipital de la tête. Il descend en formant deux faisceaux : l'un vers le manubrium du sternum, et l'autre vers la clavicule. Il permet de plier, d'incliner et de tourner le cou.

muscle abaisseur de la lèvre inférieure

Muscle s'insérant sous le bord inférieur de l'os du menton, d'où ses fibres se fixent à la peau recouvrant la lèvre inférieure. Ce muscle permet de replier la lèvre inférieure vers le bas et en avant.

muscle buccinateur

Muscle facial de forme plate, s'insérant dans la peau qui entoure la commissure de la bouche et s'étendant sur la face interne des joues, jusqu'au bord supérieur de la mandibule et le bord inférieur du maxillaire. Il sert principalement à élargir transversalement la commissure de la bouche et permet avec d'autres muscles de souffler, siffler ou mastiquer.

muscle risorius

Muscle facial permettant de sourire et de relever la commissure buccale. Il s'insère dans la partie interne de la peau de la zone parotidienne, d'où ses fibres convergent jusqu'à la commissure de la bouche.

muscle masséter

Un des muscles de la mastication, se composant de deux faisceaux qui vont de l'arcade zygomatique des os de la face jusqu'à l'angle et la branche ascendante de la mandibule. Il permet de relever la mandibule et joue un rôle essentiel pour la mastication.

muscle trapèze

Muscle triangulaire très large couvrant presque tous les autres muscles de la nuque et une grande partie de ceux du dos. Il s'insère sur l'os occipital et les processus épineux des vertèbres cervicales et thoraciques. De là, ses fibres convergent jusqu'à l'épaule, où elles se fixent sur la scapula et la clavicule. Il permet de relever l'épaule et d'incliner la tête sur le côté.



NUQUE

▼ VUE POSTÉRIEURE

muscle petit oblique de la tête

Muscle s'étendant du processus épineux de l'axis au processus transverse de l'atlas. Il permet de faire tourner la tête d'un côté ou de l'autre.

muscle petit droit postérieur de la tête

Muscle s'étendant depuis l'atlas jusqu'à l'os occipital et permettant l'inclinaison latérale et en arrière de la tête.

muscle grand droit postérieur de la tête

Muscle plat unissant l'axis avec l'os occipital et permettant l'inclinaison arrière et latérale de la tête ainsi que sa rotation.

galéa aponévrotique

Membrane fibreuse moulant la zone supérieure du crâne et fermement fixée à la peau de cette zone.

muscle occipital

Muscle partant de la galéa aponévrotique et rejoignant les zones latérales de l'os occipital. En se contractant, il tend la peau du crâne.

muscle semi-épineux de la tête

Muscle s'étendant des dernières vertèbres cervicales et des premières vertèbres thoraciques à l'os occipital. Il permet d'incliner la tête en arrière ou de la faire tourner.

muscle oblique supérieur de la tête

Muscle s'étendant de l'atlas à l'os occipital et permettant d'incliner latéralement la tête.

muscle splénius

Muscle situé sous le trapèze et ayant une insertion supérieure double, avec un faisceau naissant au niveau du processus mastoïde de l'os temporal du crâne (muscle splénius de la tête), et un autre faisceau naissant au niveau des premières vertèbres cervicales (muscle splénius du cou). De là, les deux faisceaux descendent et s'unissent pour se fixer sur les dernières vertèbres cervicales et les premières vertèbres thoraciques. Ils permettent d'incliner la tête en arrière, latéralement, ou de la faire tourner.

muscle semi-épineux du cou

Muscle s'étendant des dernières vertèbres cervicales au processus mastoïde du temporal et permettant d'incliner la tête en arrière et latéralement.

muscle sterno-cléido-mastoïdien

Muscle situé sous le muscle cutané et naissant sur le processus mastoïde de l'os temporal et l'os occipital de la tête. De là, il descend en formant deux faisceaux : un qui part en direction du manubrium du sternum, et l'autre en direction de la clavicule. Il permet de fléchir, d'incliner et de tourner la tête.

muscle long du cou

Muscle allongé unissant les dernières vertèbres cervicales et les premières vertèbres thoraciques avec le processus mastoïde de l'os temporal. Il permet d'incliner la tête en arrière et sur les côtés.

muscle trapèze

Muscle triangulaire et très large couvrant presque tous les autres muscles de la nuque et une grande partie des muscles du dos. Il s'insère dans l'os occipital et dans les vertèbres cervicales et thoraciques. De là, ses fibres convergent vers l'épaule, où elles se fixent sur la scapula et la clavicule. Il permet de relever l'épaule et de tourner la tête sur le côté.

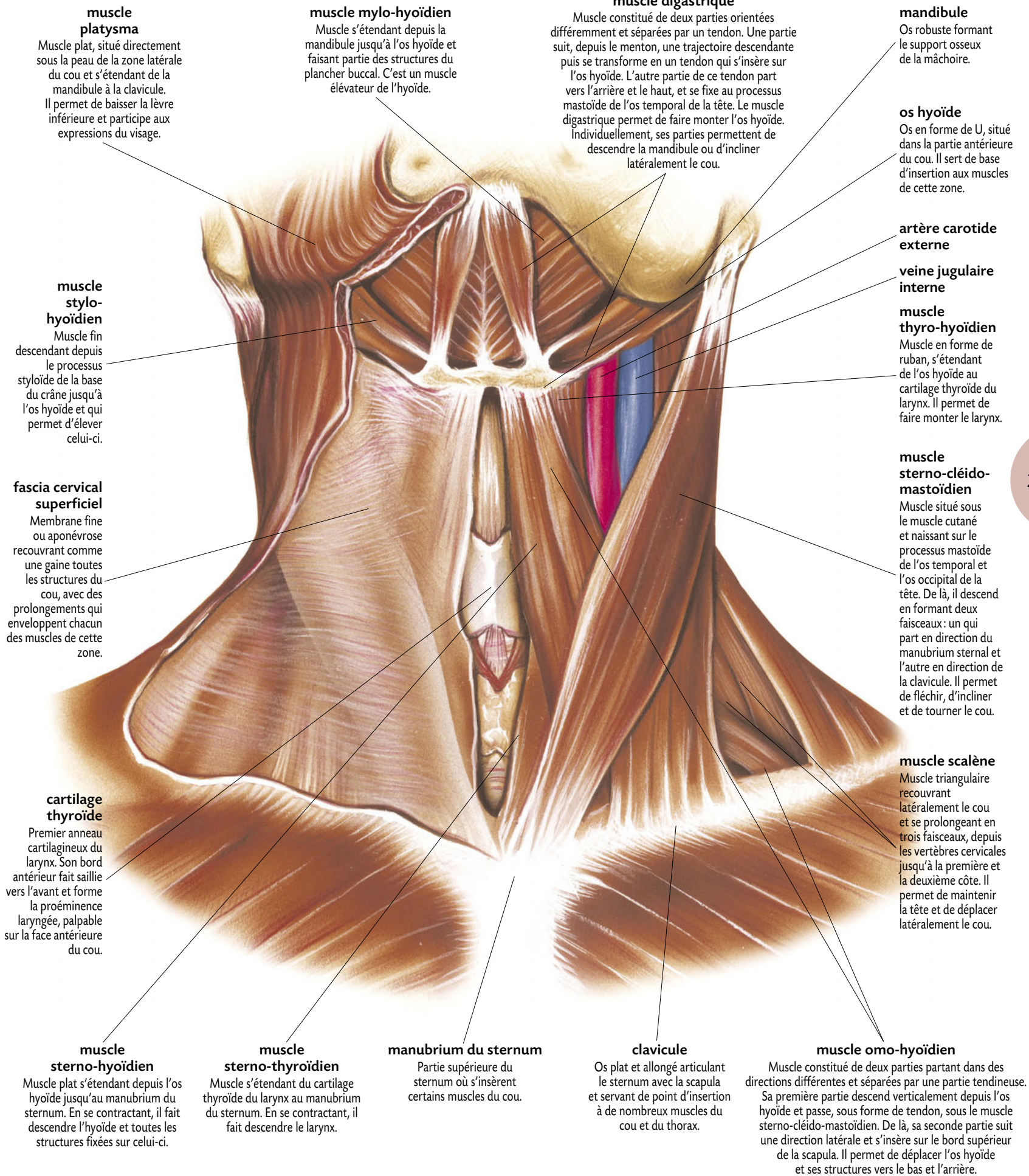
fascia cervical superficielle

Membrane fine recouvrant comme une gaine toutes les structures du cou, avec des prolongements qui entourent chacun des muscles de cette zone.



COU

▼ VUE ANTÉRIEURE



muscle platysma

Muscle plat, situé directement sous la peau de la zone latérale du cou et s'étendant de la mandibule à la clavicule. Il permet de baisser la lèvre inférieure et participe aux expressions du visage.

muscle mylo-hyoïdien

Muscle s'étendant depuis la mandibule jusqu'à l'os hyoïde et faisant partie des structures du plancher buccal. C'est un muscle élévateur de l'hyoïde.

muscle digastrique

Muscle constitué de deux parties orientées différemment et séparées par un tendon. Une partie suit, depuis le menton, une trajectoire descendante puis se transforme en un tendon qui s'insère sur l'os hyoïde. L'autre partie de ce tendon part vers l'arrière et le haut, et se fixe au processus mastoïde de l'os temporal de la tête. Le muscle digastrique permet de faire monter l'os hyoïde. Individuellement, ses parties permettent de descendre la mandibule ou d'incliner latéralement le cou.

mandibule

Os robuste formant le support osseux de la mâchoire.

os hyoïde

Os en forme de U, situé dans la partie antérieure du cou. Il sert de base d'insertion aux muscles de cette zone.

artère carotide externe

veine jugulaire interne

muscle thyro-hyoïdien

Muscle en forme de ruban, s'étendant de l'os hyoïde au cartilage thyroïde du larynx. Il permet de faire monter le larynx.

muscle sterno-cléido-mastoïdien

Muscle situé sous le muscle cutané et naissant sur le processus mastoïde de l'os temporal et l'os occipital de la tête. De là, il descend en formant deux faisceaux : un qui part en direction du manubrium sternal et l'autre en direction de la clavicule. Il permet de fléchir, d'incliner et de tourner le cou.

muscle scalène

Muscle triangulaire recouvrant latéralement le cou et se prolongeant en trois faisceaux, depuis les vertèbres cervicales jusqu'à la première et la deuxième côte. Il permet de maintenir la tête et de déplacer latéralement le cou.

muscle stylo-hyoïdien

Muscle fin descendant depuis le processus styloïde de la base du crâne jusqu'à l'os hyoïde et qui permet d'élever celui-ci.

fascia cervical superficiel

Membrane fine ou aponévrose recouvrant comme une gaine toutes les structures du cou, avec des prolongements qui enveloppent chacun des muscles de cette zone.

cartilage thyroïde

Premier anneau cartilagineux du larynx. Son bord antérieur fait saillie vers l'avant et forme la proéminence laryngée, palpable sur la face antérieure du cou.

muscle sterno-hyoïdien

Muscle plat s'étendant depuis l'os hyoïde jusqu'au manubrium du sternum. En se contractant, il fait descendre l'hyoïde et toutes les structures fixées sur celui-ci.

muscle sterno-thyroïdien

Muscle s'étendant du cartilage thyroïde du larynx au manubrium du sternum. En se contractant, il fait descendre le larynx.

manubrium du sternum

Partie supérieure du sternum où s'insèrent certains muscles du cou.

clavicule

Os plat et allongé articulant le sternum avec la scapula et servant de point d'insertion à de nombreux muscles du cou et du thorax.

muscle omo-hyoïdien

Muscle constitué de deux parties partant dans des directions différentes et séparées par une partie tendineuse. Sa première partie descend verticalement depuis l'os hyoïde et passe, sous forme de tendon, sous le muscle sterno-cléido-mastoïdien. De là, sa seconde partie suit une direction latérale et s'insère sur le bord supérieur de la scapula. Il permet de déplacer l'os hyoïde et ses structures vers le bas et l'arrière.



THORAX

▼ VUE ANTÉRIEURE

muscle petit pectoral

Muscle plat situé sous le grand pectoral. Il s'insère sur les troisième, quatrième et cinquième côtes et se dirige obliquement vers le bas pour se fixer sur le processus coracoïde de la scapula. En se contractant, il fait descendre la scapula et toute l'épaule. Il peut aussi faire monter les côtes, intervenant alors comme muscle de l'inspiration.

muscle sub-clavier

Petit muscle cylindrique qui remonte obliquement depuis le premier cartilage costal jusqu'au bord inférieur de la clavicule. Il fait descendre la clavicule et l'épaule.

muscle grand pectoral

Muscle large en forme de triangle, dont le côté interne s'insère sur la face antérieure du sternum, la clavicule et les dernières côtes. De là, ses fibres convergent vers l'extérieur pour se fixer par un tendon sur le sillon inter-tubérositaire de l'humérus. En se contractant, il fait descendre le bras quand celui-ci est levé. Si le bras est baissé, il fait avancer l'épaule en voûtant le dos. Il fait aussi monter la cage thoracique comme lorsque l'on veut grimper.

muscles intercostaux

Muscles plats situés entre les côtes, du bord inférieur de la côte la plus haute au bord supérieur de la côte sous-jacente. Ces muscles se présentent en trois couches qui, de l'intérieur vers l'extérieur, s'appellent muscles intercostaux *médian*, *interne* et *externe*. Ils permettent de rapprocher les côtes entre elles, en élargissant ou rétrécissant ainsi la cage thoracique, intervenant dans la respiration.

muscle dentelé antérieur

Muscle situé sur la paroi latérale du thorax. Il est formé d'une série de faisceaux qui s'étendent depuis les neuf ou dix premières côtes jusqu'au bord interne de la scapula, bordant latéralement la paroi thoracique. En se contractant, il amène le bord interne de la scapula en avant, en faisant monter l'épaule. Il peut aussi faire monter les côtes et élargir le thorax, participant ainsi à la respiration.

gaine du muscle grand droit de l'abdomen

Gaine aponévrotique recouvrant le muscle grand droit de l'abdomen. Son bord interne rejoint la gaine du muscle controlatéral et forme la ligne blanche.

ligne blanche de l'abdomen

Membrane unissant les gaines aponévrotiques qui recouvrent les muscles superficiels de l'abdomen et suivant verticalement l'axe médian de la paroi abdominale.

muscle grand droit de l'abdomen

Muscle plat situé sur la face antérieure de l'abdomen, de chaque côté de la ligne blanche de l'abdomen. Il s'insère sur les cartilages costaux des cinquième, sixième et septième côtes et sur le processus xiphoïde du sternum. De là, ses fibres descendent verticalement et se fixent sur le bord supérieur du pubis. En se contractant, il fléchit le thorax vers l'avant ou fait monter le pelvis tout en comprimant les viscères abdominaux. Il joue un rôle important dans la défécation et l'accouchement.

muscle oblique externe

Muscle large situé sur la paroi latérale de l'abdomen. Il s'insère sur les dernières côtes et s'étend obliquement comme un éventail constitué de plusieurs faisceaux qui se terminent en une membrane tendineuse, fusionnant avec la gaine du muscle grand droit de l'abdomen. En se contractant, il fait descendre les côtes, fléchit le thorax sur le pelvis et incline latéralement le thorax.



THORAX

▼ VUE POSTÉRIEURE

muscle deltoïde

Muscle volumineux occupant toute la zone superficielle de l'épaule et s'insérant sur la clavicule et la scapula. De là, ses fibres descendent et se transforment en un tendon qui se fixe sur la face externe de l'humérus. Il permet de lever le bras à l'horizontale et de le déplacer vers l'avant et l'arrière.

fascia infra-épineux

Couche membraneuse recouvrant le muscle infra-épineux.

muscle trapèze

Muscle très large en forme de triangle, dont la base interne s'étend de la protubérance externe de l'os occipital jusqu'à la dernière vertèbre thoracique. Il s'insère sur les processus épineux des sept vertèbres cervicales et des douze vertèbres thoraciques. Le sommet du triangle se situe dans l'épaule et ses fibres s'insèrent sur l'acromion et l'épine de la scapula. Il permet d'amener l'épaule en dedans et vers le haut, et d'incliner latéralement la tête. Il est innervé par les branches du nerf spinal et des nerfs du cou.

muscle grand rhomboïde

Muscle large s'étendant des processus épineux des premières vertèbres thoraciques au bord interne de la scapula. Il permet de tirer la scapula en dedans tout en l'inclinant.

muscle petit rhomboïde

Muscle situé au-dessus du grand rhomboïde. Il s'insère sur les processus épineux des dernières vertèbres cervicales, d'où ses fibres descendent obliquement jusqu'au bord interne de la scapula. En se contractant, il fait basculer la scapula et participe à la descente de l'épaule.

muscle élévateur de la scapula

Muscle de forme triangulaire s'insérant sur les processus transverses des quatre ou cinq dernières vertèbres cervicales. De là, ses fibres convergent vers le bord supérieur de la scapula. Il permet d'incliner la scapula, de baisser l'épaule et d'incliner latéralement la tête.

muscle supra-épineux

Muscle de forme triangulaire situé dans la fosse sus-épineuse de la face postérieure de la scapula, où il s'insère. Ses fibres s'étendent ensuite en dehors pour se terminer sous forme d'un tendon qui se fixe sur le tubercule majeur de la tête de l'humérus. C'est un muscle élévateur du bras, auquel il peut aussi imprimer un léger mouvement de rotation interne.

muscle érecteur du rachis

Muscle partant de la masse musculaire commune des muscles érecteurs du rachis et se dirigeant vers le haut en s'insérant sur les processus transverses des vertèbres lombaires et le bord inférieur des côtes. De là, il se prolonge jusqu'aux dernières vertèbres cervicales pour former le *muscle long du cou*. C'est un muscle extenseur du rachis qui, comme le muscle ilio-costal, contribue à le maintenir droit.

muscle infra-épineux

muscle grand dorsal

Muscle très large et fin s'étendant au niveau de la zone inférieure du dos. Il s'insère dans sa partie interne sur les processus épineux des vertèbres lombaires et des dernières vertèbres thoraciques, au niveau de sa partie inférieure sur le sacrum et la crête iliaque, et au niveau de sa partie supérieure sur les trois ou quatre dernières côtes. À partir de ces points d'insertion, ses fibres suivent un trajet ascendant en direction de l'aisselle où elles se fixent sur l'humérus par un tendon. Sa contraction, bras levé, fait descendre l'humérus tout en le faisant tourner en dedans. Il peut aussi agir comme muscle élévateur des côtes et de tout le corps (comme pour grimper).

muscle épineux

Muscle partant de la masse musculaire commune des muscles érecteurs du rachis et montant le long du rachis en se fixant sur les processus épineux des vertèbres lombaires et thoraciques. Il se prolonge jusqu'au cou par le muscle épineux de la nuque. En se contractant, il tend le rachis.

muscle ilio-costal

Muscle long recouvrant tout le dos parallèlement au rachis et naissant au niveau de la masse musculaire commune des muscles érecteurs du rachis. Dans son trajet ascendant, le muscle ilio-costal s'insère sur chacune des côtes et se termine sur les processus transverses des dernières vertèbres cervicales. C'est un muscle extenseur du rachis qui permet aussi son inclinaison latérale tout en le maintenant droit.

muscle dentelé postéro-inférieur

Muscle en forme de quadrilatère situé sous le grand dorsal. Il s'insère sur les processus épineux des dernières vertèbres thoraciques et des premières lombaires. De là, ses fibres remontent en formant quatre faisceaux échelonnés qui se fixent sur le bord inférieur des quatre dernières côtes. C'est un muscle qui intervient dans la respiration en abaissant les dernières côtes et en élargissant le thorax.

muscles intercostaux

Muscles plats situés entre les côtes et qui se présentent en trois couches qui, de l'intérieur vers l'extérieur, s'appellent *muscles intercostaux médian, interne et externe*. Ils permettent de rapprocher les côtes entre elles, en élargissant ou rétrécissant la cage thoracique, et interviennent dans la respiration.

muscle grand rond

Muscle s'étendant du sommet et du bord externe de la scapula à l'humérus. Il permet d'amener le bras en dedans et en arrière, ou de faire basculer la scapula. Il agit alors comme le muscle élévateur de l'épaule.

muscle dentelé antérieur

Muscle situé dans la paroi latérale du thorax. Il est formé d'une série de faisceaux qui s'étendent depuis les neuf ou dix premières côtes jusqu'au bord interne de la scapula, suivant le bord latéral de la cage thoracique. En se contractant, il amène le bord interne de la scapula vers l'avant, relevant l'épaule. Il participe aussi à la respiration en faisant monter les côtes et en élargissant le thorax. Son innervation provient des nerfs spinaux et cervicaux.



ABDOMEN

▼ VUE ANTÉRIEURE

muscle oblique externe de l'abdomen

Muscle large situé dans la zone superficielle de la paroi latérale de l'abdomen. À partir de son insertion sur les dernières côtes, il se prolonge en forme de faisceaux se terminant en membrane tendineuse qui fusionne avec la gaine du muscle grand droit, et se termine sur la crête iliaque, l'os coxal et le pubis. En se contractant, il fait descendre les côtes, fléchit le thorax sur le pelvis, incline latéralement le thorax et comprime les viscères de la cavité abdominale.

muscle grand droit de l'abdomen

Muscle plat situé sur la face antérieure de l'abdomen, d'un côté de la ligne blanche. Il s'insère sur les cartilages costaux des cinquième, sixième et septième côtes et sur le processus xiphoïde du sternum. De là, ses fibres descendent verticalement et se fixent sur le bord supérieur du pubis. Sa masse musculaire est divisée en différentes zones fibreuses. En se contractant, il fléchit le thorax vers l'avant ou fait monter le pelvis tout en comprimant les viscères abdominaux. Il joue un rôle important dans la défécation et l'accouchement.

gaine du muscle grand droit de l'abdomen

Gaine aponévrotique recouvrant le muscle grand droit de l'abdomen. Son bord interne rejoint la gaine du muscle controlatéral et forme la ligne blanche.

ligne blanche de l'abdomen

Membrane tendineuse située entre les deux muscles grands droits de l'abdomen, résultant de la fusion centrale de leurs gaines aponévrotiques. Elle suit verticalement l'axe médian de la paroi abdominale, du processus xiphoïde du sternum au pubis.

canal inguinal

Espace situé entre les fascias des muscles de la zone inféro-interne de l'abdomen. Il est traversé par le cordon spermatique chez l'homme et le ligament rond chez la femme.

muscle pyramidal

Petit muscle simple dont la fonction est mal définie. Il se situe dans la partie inférieure de l'abdomen, devant le muscle grand droit. Il s'insère sur le bord supérieur du pubis et se dirige obliquement vers le haut jusqu'à la ligne blanche.

cordon spermatique

Structure en forme de cordon qui abrite tous les éléments qui arrivent ou partent des testicules (canal déférent, vaisseaux sanguins et nerfs).

muscle grand pectoral

Muscle très large en forme de triangle, dont le côté interne s'insère sur la face antérieure du sternum, la clavicule et les dernières côtes. De là, ses fibres convergent vers l'extérieur pour se fixer sur l'humérus. En se contractant, il fait descendre le bras quand celui-ci est levé et, s'il est baissé, il fait avancer l'épaule en voûtant le dos. Il fait aussi monter la cage thoracique, comme lorsque l'on grimpe.

muscle dentelé antérieur

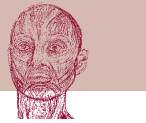Muscle situé dans la paroi latérale du thorax. Il est formé d'une série de faisceaux qui s'étendent depuis les neuf ou dix premières côtes jusqu'au bord interne de la scapula, suivant le bord latéral de la cage thoracique. En se contractant, il amène le bord interne de la scapula vers l'avant, relevant l'épaule. Il participe aussi à la respiration en faisant monter les côtes et en élargissant le thorax. Son innervation provient des nerfs spinaux et cervicaux.

muscles intercostaux

Muscles plats situés entre les côtes, du bord inférieur de la côte la plus haute au bord supérieur de la sous-jacente. Les muscles se présentent en trois couches qui, de l'intérieur vers l'extérieur, s'appellent muscles intercostaux médian, interne et externe. Ils permettent de rapprocher les côtes entre elles en élargissant ou en rétrécissant la cage thoracique, intervenant dans la respiration.

muscle oblique interne de l'abdomen

Muscle situé sous le muscle oblique externe. Il s'insère sur l'épine iliaque antéro-supérieure et le fascia du grand dorsal. De là, ses fibres se prolongent en éventail vers l'avant jusqu'au-dessus des cartilages des dernières côtes, sous le pubis. Dans la zone médiane, il se termine sous la forme d'une large membrane qui fusionne avec la gaine du muscle grand droit de l'abdomen. Il permet d'abaisser les côtes, de fléchir, d'incliner latéralement le thorax et de comprimer les viscères abdominaux. Sous ce muscle, se trouve le muscle transverse de l'abdomen, qui suit le même parcours.



ABDOMEN

▼ VUE POSTÉRIEURE

muscle oblique interne de l'abdomen

Muscle situé sous le muscle oblique externe. Il s'insère sur l'épine iliaque antéro-supérieure et le fascia du grand dorsal. De là, ses fibres se prolongent en éventail vers l'avant, jusqu'au-dessus des cartilages des dernières côtes, sous le pubis. Dans la zone médiane, il se termine sous la forme d'une large membrane qui fusionne avec la gaine du muscle grand droit de l'abdomen. Il permet d'abaisser les côtes, de fléchir ou d'incliner latéralement le thorax et de comprimer les viscères abdominaux.

masse commune des muscles érecteurs du rachis

Puissante masse musculaire naissant au niveau du fascia spinal et de la crête iliaque, à partir de laquelle se forment vers le haut le muscle ilio-costal, le muscle érecteur du rachis et le muscle épineux.

muscle petit fessier

Muscle situé sous le muscle moyen fessier et s'étendant depuis la partie antérieure de la crête iliaque et de la fosse iliaque externe jusqu'au grand trochanter du fémur. Comme le moyen fessier, il entraîne la cuisse en dehors et la fait tourner.

muscle piriforme

Muscle triangulaire s'étendant de la face antérieure du sacrum au grand trochanter et qui croise la grande incisure ischiatique à sa sortie du pelvis. En se contractant, il fait tourner la cuisse en dehors. Quand le muscle est fléchi contre le pelvis, comme en position assise, le muscle piriforme amène la cuisse en abduction.

muscle jumeau supérieur

Muscle plat s'insérant dans l'épine ischiatique de l'os iliaque et se dirigeant ensuite horizontalement vers l'extérieur, pour fusionner avec le muscle obturateur interne et le jumeau inférieur en un tendon s'insérant sur le grand trochanter du fémur. Il fait tourner la cuisse en dehors.

muscle jumeau inférieur

Muscle plat s'insérant dans la tubérosité ischiatique et s'étendant vers l'avant pour fusionner avec le jumeau supérieur et l'obturateur interne avec lesquels il ne forme plus qu'un seul tendon se fixant sur le grand trochanter du fémur. Comme les autres muscles auxquels il s'unit, il participe à la rotation de la cuisse en dehors.

muscle carré fémoral

Muscle de forme carrée situé dans la partie postérieure de l'articulation coxo-fémorale. Ses fibres s'étendent de la tubérosité ischiatique au bord postérieur du fémur. Il permet de faire tourner la cuisse en dehors.

muscle oblique externe de l'abdomen

Large muscle situé dans la zone superficielle de la paroi abdominale. À partir de son insertion sur les dernières côtes, il se prolonge en forme de faisceaux qui se terminent en membrane tendineuse fusionnant avec la gaine du muscle grand droit au niveau de la crête iliaque, dans l'os coxal et le pubis. En se contractant, il fait descendre les côtes, fléchit le thorax sur le pelvis et incline latéralement le thorax tout en comprimant les viscères de la cavité abdominale.

muscle moyen fessier

Muscle très large et épais se situant sous le grand fessier. En haut, il s'insère sur la crête iliaque, l'épine iliaque antéro-supérieure, la fosse iliaque externe, l'arcade fibreuse sacro-iliaque et le fascia fessier. De là, ses fibres convergent jusqu'au grand trochanter du fémur. Il permet d'amener la cuisse en abduction ou de la faire tourner en dedans et en dehors. Il est innervé par le nerf fessier supérieur.

fascia lata

Gaine aponévrotique recouvrant les muscles de la cuisse et s'étendant de la zone pelvienne au genou.

muscle grand fessier

Muscle épais formant la zone appelée fesse. Ses fibres partent du fascia thoracolumbaire et fessier, de la crête iliaque, du ligament sacro-iliaque dorsal et grand sacro-coccygien et des os sacrum et coccyx. De cette grande zone d'insertion, naît une masse musculaire qui descend obliquement et se fixe sur la crête osseuse du fémur, sous le grand trochanter. Une partie de ces fibres fusionne avec celles du muscle tenseur du fascia lata. Le muscle grand fessier permet principalement de tendre la cuisse vers l'arrière et de la faire tourner en dehors. Il participe aussi à la position debout en maintenant le pelvis fixe sur le fémur.

muscle obturateur interne

Muscle situé entre les deux jumeaux et suivant la même trajectoire. Il s'insère sur la membrane obturatrice qui couvre le foramen obturé du pelvis et sur l'ischium et le pubis. De là, il se dirige vers l'extérieur pour former un tendon avec les muscles jumeaux supérieur et inférieur, se fixant sur le grand trochanter du fémur. En se contractant, il fait tourner la cuisse en dehors.

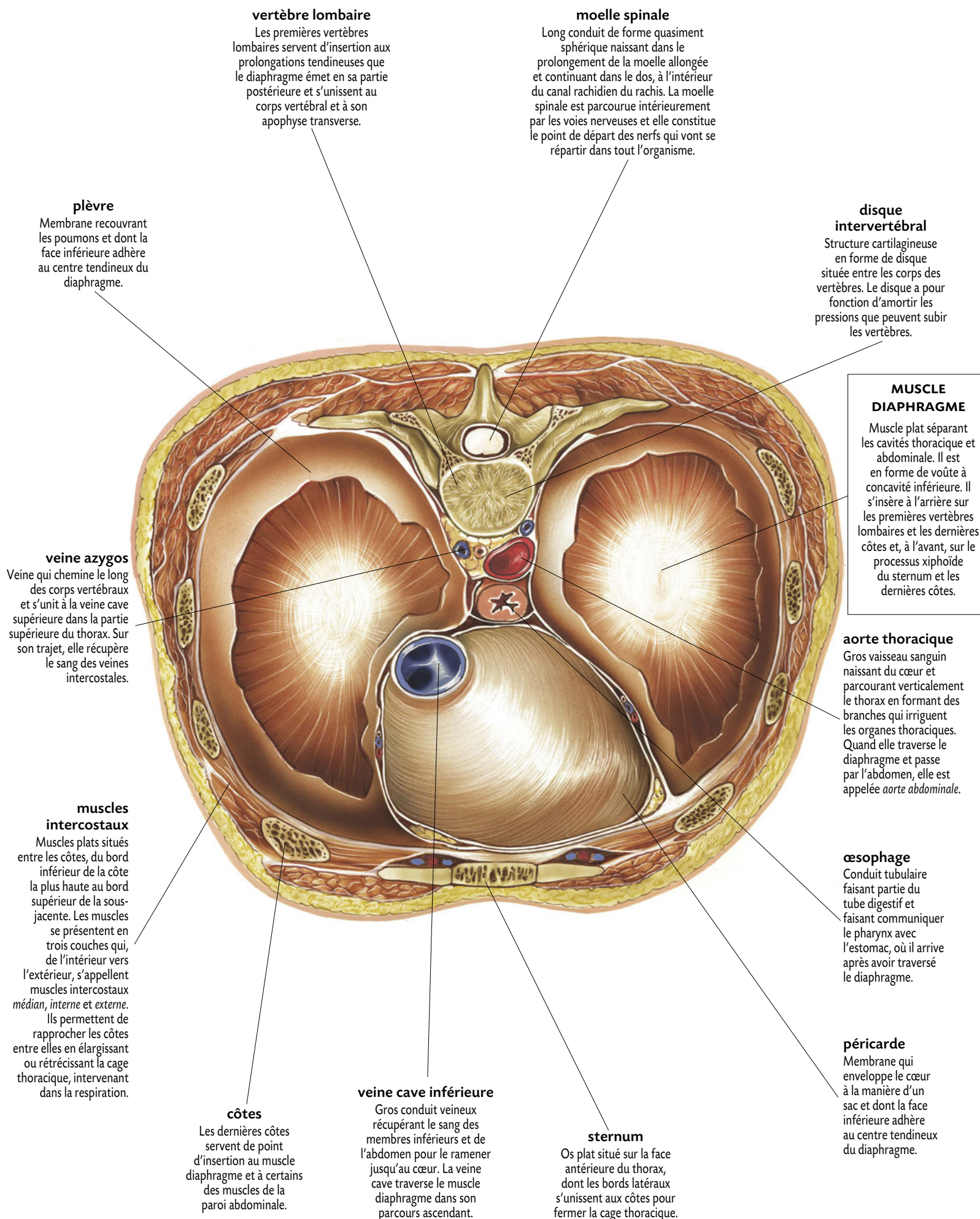
fascia spinal

Puissante membrane d'aspect nacré et en forme de losange qui se fixe sur les crêtes iliaques et le sacrum. Il sert de point d'insertion inférieur aux muscles ilio-costal et grand dorsal.



DIAPHRAGME

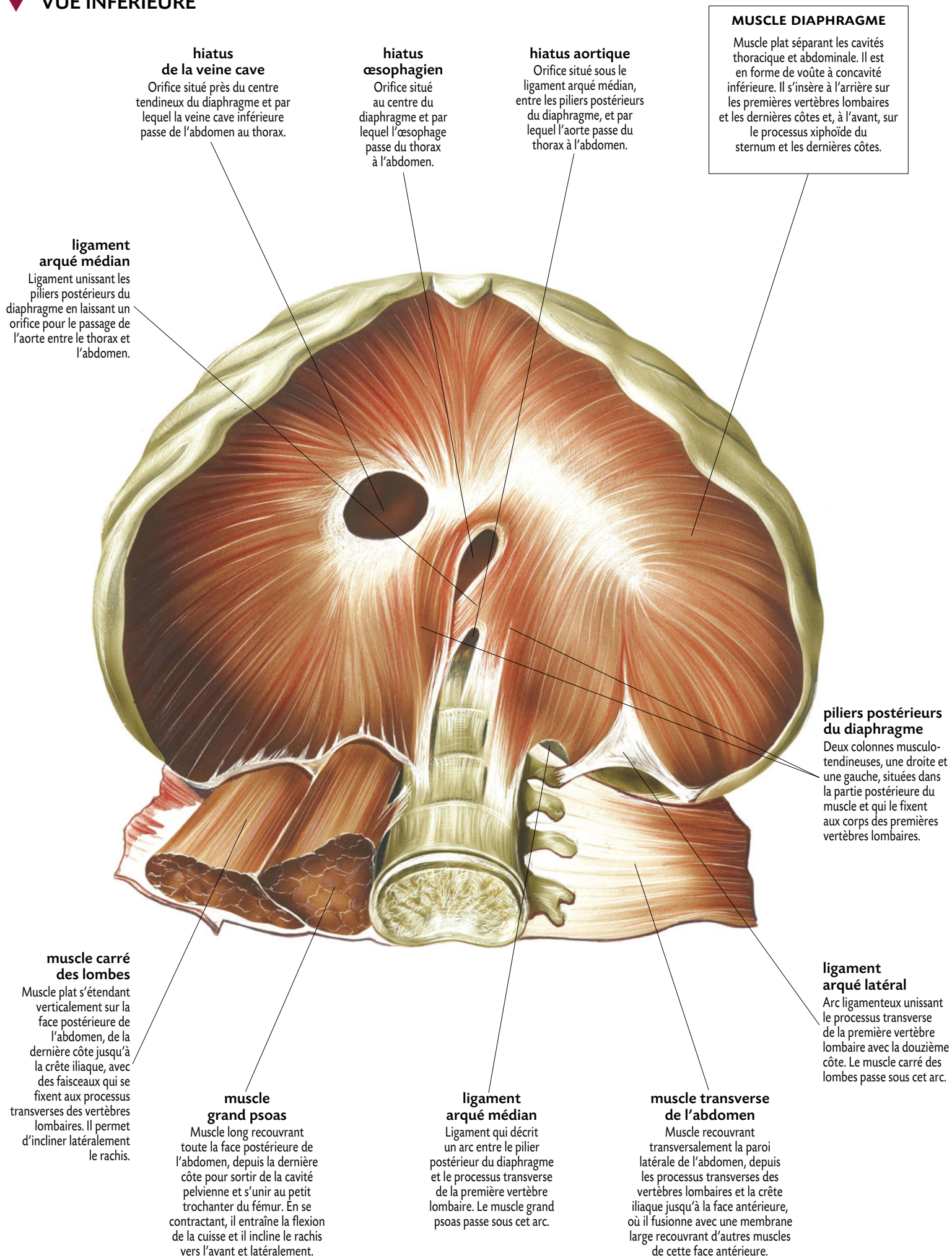
▼ VUE SUPÉRIEURE





DIAPHRAGME

▼ VUE INFÉRIEURE



hiatus de la veine cave

Orifice situé près du centre tendineux du diaphragme et par lequel la veine cave inférieure passe de l'abdomen au thorax.

hiatus œsophagien

Orifice situé au centre du diaphragme et par lequel l'œsophage passe du thorax à l'abdomen.

hiatus aortique

Orifice situé sous le ligament arqué médian, entre les piliers postérieurs du diaphragme, et par lequel l'aorte passe du thorax à l'abdomen.

MUSCLE DIAPHRAGME

Muscle plat séparant les cavités thoracique et abdominale. Il est en forme de voûte à concavité inférieure. Il s'insère à l'arrière sur les premières vertèbres lombaires et les dernières côtes et, à l'avant, sur le processus xiphoïde du sternum et les dernières côtes.

ligament arqué médian

Ligament unissant les piliers postérieurs du diaphragme en laissant un orifice pour le passage de l'aorte entre le thorax et l'abdomen.

piliers postérieurs du diaphragme

Deux colonnes musculotendineuses, une droite et une gauche, situées dans la partie postérieure du muscle et qui le fixent aux corps des premières vertèbres lombaires.

muscle carré des lombes

Muscle plat s'étendant verticalement sur la face postérieure de l'abdomen, de la dernière côte jusqu'à la crête iliaque, avec des faisceaux qui se fixent aux processus transverses des vertèbres lombaires. Il permet d'incliner latéralement le rachis.

muscle grand psoas

Muscle long recouvrant toute la face postérieure de l'abdomen, depuis la dernière côte pour sortir de la cavité pelvienne et s'unir au petit trochanter du fémur. En se contractant, il entraîne la flexion de la cuisse et il incline le rachis vers l'avant et latéralement.

ligament arqué médian

Ligament qui décrit un arc entre le pilier postérieur du diaphragme et le processus transverse de la première vertèbre lombaire. Le muscle grand psoas passe sous cet arc.

muscle transverse de l'abdomen

Muscle recouvrant transversalement la paroi latérale de l'abdomen, depuis les processus transverses des vertèbres lombaires et la crête iliaque jusqu'à la face antérieure, où il fusionne avec une membrane large recouvrant d'autres muscles de cette face antérieure.

ligament arqué latéral

Arc ligamenteux unissant le processus transverse de la première vertèbre lombaire avec la douzième côte. Le muscle carré des lombes passe sous cet arc.



PÉRINÉE MASCULINE

pénis

Organe masculin de la reproduction possédant des propriétés érectiles grâce à des corps caverneux internes qui se remplissent de sang au moment de l'excitation sexuelle. Il est parcouru par l'urètre qui permet d'expulser le sperme et l'urine vers l'extérieur.

fascia profond du pénis

Enveloppe membraneuse entourant à la manière d'une gaine cylindrique les corps caverneux du pénis.

centre tendineux du périnée

Membrane ou languette tendineuse unissant la partie antérieure de l'anus avec la base du pénis.

muscle coccygien

Muscle plat et triangulaire situé derrière le muscle élévateur de l'anus. Il s'insère à l'avant sur l'épine ischiatique et, de là, s'étend jusqu'au coccyx. Il soutient les organes intrapelviens.

muscle grand fessier

Muscle épais constituant la région des fesses. Il s'étend depuis la crête iliaque, le sacrum, le coccyx et les fascias et ligaments de cette zone jusqu'au fémur. Il permet de tendre la cuisse vers l'arrière, de la faire tourner en dehors et de bloquer le pelvis en position debout.

ligament ano-coccygien

Membrane ou languette tendineuse ligamenteuse s'étendant du bord postérieur de l'anus aux dernières vertèbres du coccyx.

muscle bulbo-spongieux

Muscle s'étendant de la zone pré-rectale vers l'avant et le haut, bordant la partie spongieuse de l'urètre, et arrivant dans les corps caverneux du pénis sous forme de muscle érecteur.

muscle ischio-caverneux

Muscle s'étendant à partir des corps caverneux du pénis jusqu'à l'ischium. Il facilite l'arrivée du sang dans les corps caverneux du pénis et provoque l'érection.

muscle transverse superficiel du périnée

Petit muscle s'étendant de l'ischium au centre tendineux périnéal, parallèlement au muscle transverse profond qui se trouve sur sa face postérieure. Il complète l'action du muscle élévateur de l'anus en favorisant la défécation et intervient aussi dans la miction et l'éjaculation.

anus

Orifice distal du rectum, par lequel le système digestif expulse ses déchets.

muscle sphincter externe de l'anus

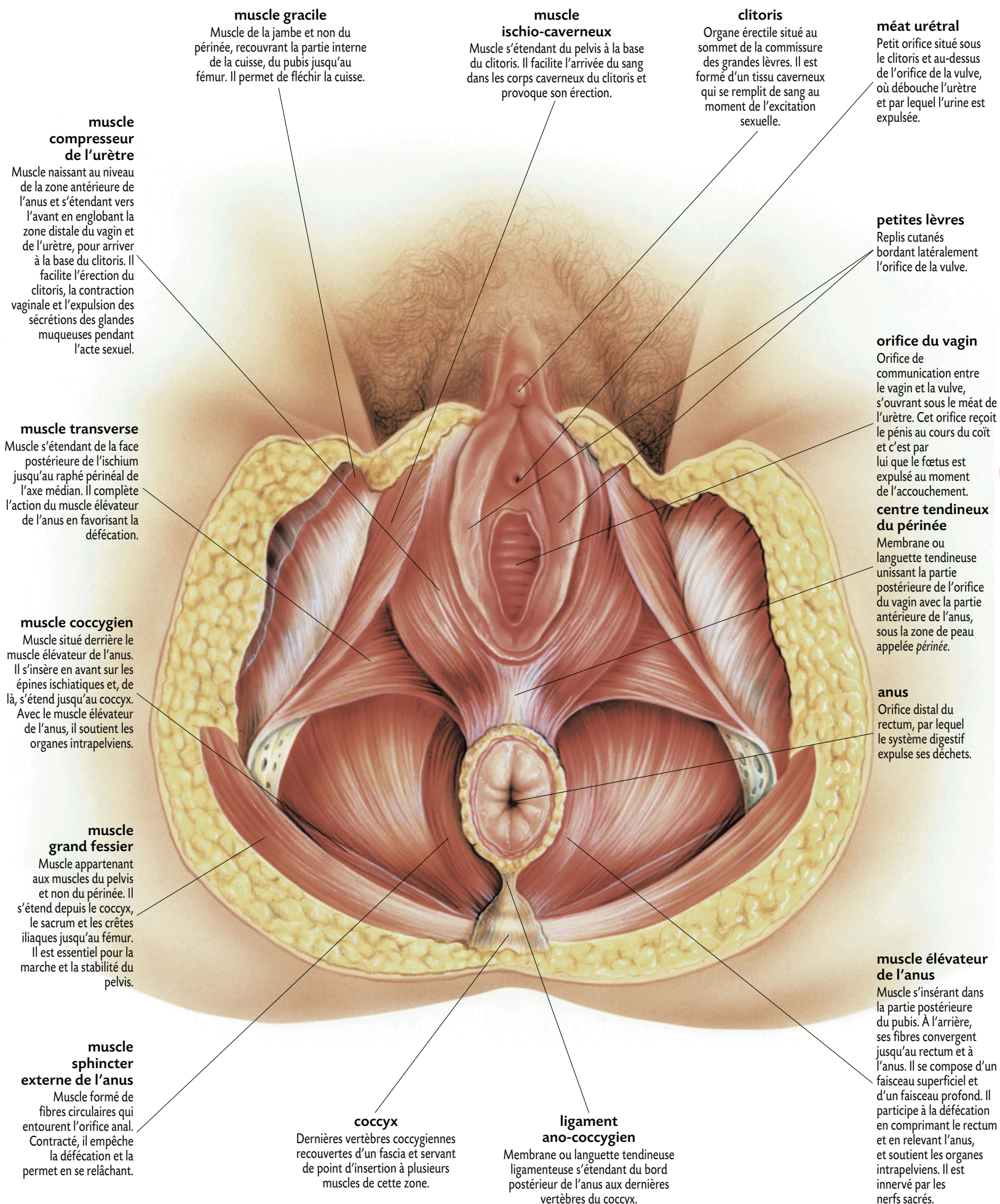
Muscle constitué de fibres circulaires disposées autour de l'orifice anal, dont certaines se prolongent jusqu'à la peau du périnée et au ligament ano-coccygien. Contracté, il empêche la défécation et la permet en se relâchant.

muscle élévateur de l'anus

Muscle plat s'étendant du pubis au rectum et à l'anus en passant par la paroi latérale de la prostate. Il se compose d'un faisceau superficiel et d'un faisceau profond. Il participe à la défécation en comprimant le rectum et en relevant l'anus, et il soutient les organes intrapelviens.



PÉRINÉE FÉMININE



muscle gracile

Muscle de la jambe et non du périnée, recouvrant la partie interne de la cuisse, du pubis jusqu'au fémur. Il permet de fléchir la cuisse.

muscle

ischio-caverneux

Muscle s'étendant du pelvis à la base du clitoris. Il facilite l'arrivée du sang dans les corps caverneux du clitoris et provoque son érection.

clitoris

Organe érectile situé au sommet de la commissure des grandes lèvres. Il est formé d'un tissu caverneux qui se remplit de sang au moment de l'excitation sexuelle.

méat urétral

Petit orifice situé sous le clitoris et au-dessus de l'orifice de la vulve, où débouche l'urètre et par lequel l'urine est expulsée.

muscle compresseur de l'urètre

Muscle naissant au niveau de la zone antérieure de l'anus et s'étendant vers l'avant en englobant la zone distale du vagin et de l'urètre, pour arriver à la base du clitoris. Il facilite l'érection du clitoris, la contraction vaginale et l'expulsion des sécrétions des glandes muqueuses pendant l'acte sexuel.

petites lèvres

Replis cutanés bordant latéralement l'orifice de la vulve.

orifice du vagin

Orifice de communication entre le vagin et la vulve, s'ouvrant sous le méat de l'urètre. Cet orifice reçoit le pénis au cours du coït et c'est par lui que le fœtus est expulsé au moment de l'accouchement.

centre tendineux du périnée

Membrane ou languette tendineuse unissant la partie postérieure de l'orifice du vagin avec la partie antérieure de l'anus, sous la zone de peau appelée *périnée*.

anus

Orifice distal du rectum, par lequel le système digestif expulse ses déchets.

muscle élévateur de l'anus

Muscle s'insérant dans la partie postérieure du pubis. À l'arrière, ses fibres convergent jusqu'au rectum et à l'anus. Il se compose d'un faisceau superficiel et d'un faisceau profond. Il participe à la défécation en comprimant le rectum et en relevant l'anus, et soutient les organes intrapelviens. Il est innervé par les nerfs sacrés.

muscle transverse

Muscle s'étendant de la face postérieure de l'ischium jusqu'au raphé périnéal de l'axe médian. Il complète l'action du muscle élévateur de l'anus en favorisant la défécation.

muscle coccygien

Muscle situé derrière le muscle élévateur de l'anus. Il s'insère en avant sur les épines ischiatiques et, de là, s'étend jusqu'au coccyx. Avec le muscle élévateur de l'anus, il soutient les organes intrapelviens.

muscle grand fessier

Muscle appartenant aux muscles du pelvis et non du périnée. Il s'étend depuis le coccyx, le sacrum et les crêtes iliaques jusqu'au fémur. Il est essentiel pour la marche et la stabilité du pelvis.

muscle sphincter externe de l'anus

Muscle formé de fibres circulaires qui entourent l'orifice anal. Contracté, il empêche la défécation et la permet en se relâchant.

coccyx

Dernières vertèbres coccygiennes recouvertes d'un fascia et servant de point d'insertion à plusieurs muscles de cette zone.

ligament ano-coccygien

Membrane ou languette tendineuse ligamenteuse s'étendant du bord postérieur de l'anus aux dernières vertèbres du coccyx.



ÉPAULE ET BRAS - MUSCLES SUPERFICIELS

▼ VUE ANTÉRIEURE

muscle grand pectoral
Muscle très large de forme triangulaire, dont le côté interne s'insère sur la face antérieure du sternum, la clavicule et les dernières côtes. De là, ses fibres convergent vers l'extérieur pour se fixer par un tendon au sillon inter-tubérositaire de l'humérus. En se contractant, il fait descendre le bras quand celui-ci est levé. Si le bras est levé, il amène l'épaule vers l'avant en voûtant le dos. Il peut aussi soulever la cage thoracique.

muscle biceps du bras
Muscle épais occupant la face antérieure du bras. Il est constitué d'une partie externe, ou chef long, qui naît dans l'angle externe de la scapula, et d'une partie interne, ou chef court, qui part du processus coracoïde de la scapula. Les deux chefs fusionnent pour former une masse musculaire unique qui se transforme en tendon, passe sur le coude et s'insère sur la tête du radius. Le biceps du bras fléchit l'avant-bras sur le bras, le place en supination et fait monter le bras.

muscle long extenseur radial du carpe
Muscle plat situé sous le brachio-radial. Il s'insère sur le bord externe de l'humérus, suit le bord externe de l'avant-bras et se termine sous la forme d'un tendon qui croise l'articulation du poignet pour se fixer à la base du deuxième métacarpien de la main. En se contractant, il tend le deuxième métacarpien, entraînant toute la main dans son mouvement, de sorte que la main s'étend sur l'avant-bras.

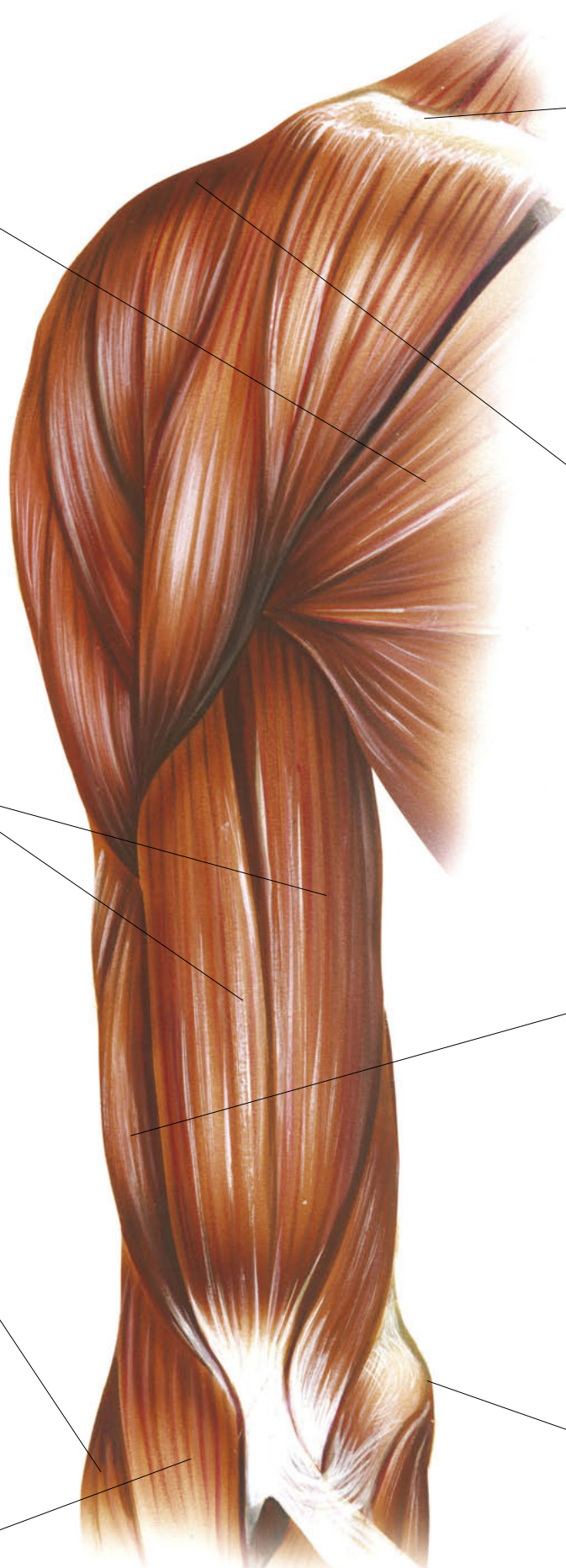
muscle brachio-radial
Muscle s'insérant sur le bord externe de l'humérus. Après avoir parcouru tout l'avant-bras, il se transforme en un tendon qui se fixe sur l'extrémité inférieure du radius. Il permet principalement de fléchir l'avant-bras sur le bras.

clavicule
Os allongé unissant le sternum à la scapula et sur lequel s'insèrent les muscles du cou, de l'épaule et de la zone pectorale.

muscle deltoïde
Muscle volumineux occupant toute la zone superficielle de l'épaule et s'insérant sur la clavicule et la scapula. De là, ses fibres descendent et se transforment en un tendon qui se fixe sur la face externe de l'humérus. Il permet de lever le bras à l'horizontale et de le déplacer vers l'avant et l'arrière.

muscle brachial
Muscle très large situé sous le biceps du bras et ressortant à côté de celui-ci. Il s'insère sur les faces interne et externe de l'humérus. De là, ses fibres descendent en croisant la partie antérieure du coude et se fixent à l'ulna. Il permet principalement de replier l'avant-bras sur le bras.

épicondyle
Saillie située dans la zone interne de l'extrémité inférieure de l'humérus, sur laquelle s'insèrent les ligaments de l'articulation du coude et les muscles de l'avant-bras.





ÉPAULE ET BRAS - MUSCLES SUPERFICIELS

▼ VUE POSTÉRIEURE

muscle trapèze

Muscle très large et en forme de triangle, dont la base interne s'étend depuis la protubérance externe de l'os occipital jusqu'à la dernière vertèbre thoracique. Il s'insère sur les processus épineux des sept vertèbres cervicales et des douze vertèbres thoraciques. Le sommet du triangle se situe dans l'épaule, au niveau de l'acromion, l'épine de la scapula et la clavicule. Il permet d'amener l'épaule en dedans et vers le haut, et d'incliner latéralement la tête.

épine de la scapula

Saillie située sur la face postérieure de la scapula, sur laquelle s'insèrent les muscles deltoïde et trapèze.

fascia infra-épineux

Couche membraneuse recouvrant le muscle infra-épineux et occupant presque toute la face postérieure de la scapula. De là, le fascia s'étend jusqu'à la tête de l'humérus, qu'il fixe dans son articulation.

tendon du triceps brachial

La puissante masse musculaire constituée par l'union des trois parties du triceps brachial se transforme en un tendon qui se prolonge jusqu'au coude et s'insère sur le processus supérieur de l'os ulna, appelé *olécrâne*.

muscle deltoïde

Muscle volumineux occupant toute la zone superficielle de l'épaule, s'insérant sur la clavicule et la scapula. De là, ses fibres descendent et se transforment en un tendon qui se fixe sur le bord externe de l'humérus. Il permet de lever le bras à l'horizontale et de le déplacer vers l'avant et l'arrière.

muscle grand rond

Muscle s'étendant depuis le sommet et le bord externe de la scapula jusqu'à l'humérus. Il permet d'amener le bras en dedans et vers l'arrière, et aussi de faire basculer la scapula, agissant dans ce cas comme muscle élévateur de l'épaule.

muscle triceps brachial

Muscle épais occupant la zone postérieure du bras. Sa partie supérieure est constituée de trois parties : le *chef long*, qui naît sur le bord externe de la scapula ; le *chef externe*, qui se fixe sur la face postérieure de l'humérus ; et le *chef interne*, qui naît sur la face postéro-interne de l'humérus. Ces trois parties se rejoignent pour former une épaisse masse musculaire qui se termine sous forme d'un tendon s'insérant sur l'olécrâne de l'os ulna. Le triceps brachial est un muscle extenseur de l'avant-bras sur le bras.

muscle grand dorsal

Muscle très large et fin s'étendant sur la zone inférieure du dos. Il s'insère dans sa partie interne sur les processus épineux des vertèbres lombaires et des dernières vertèbres thoraciques, au niveau de sa partie inférieure sur le sacrum et la crête iliaque, et au niveau de sa partie supérieure sur les trois ou quatre dernières côtes. À partir de ces points d'insertion, ses fibres suivent un trajet ascendant en direction de l'aisselle, où elles se fixent sur l'humérus par un tendon. Sa contraction, bras levé, fait descendre l'humérus tout en le faisant tourner en dedans. Il peut aussi agir comme muscle élévateur des côtes et de tout le corps.

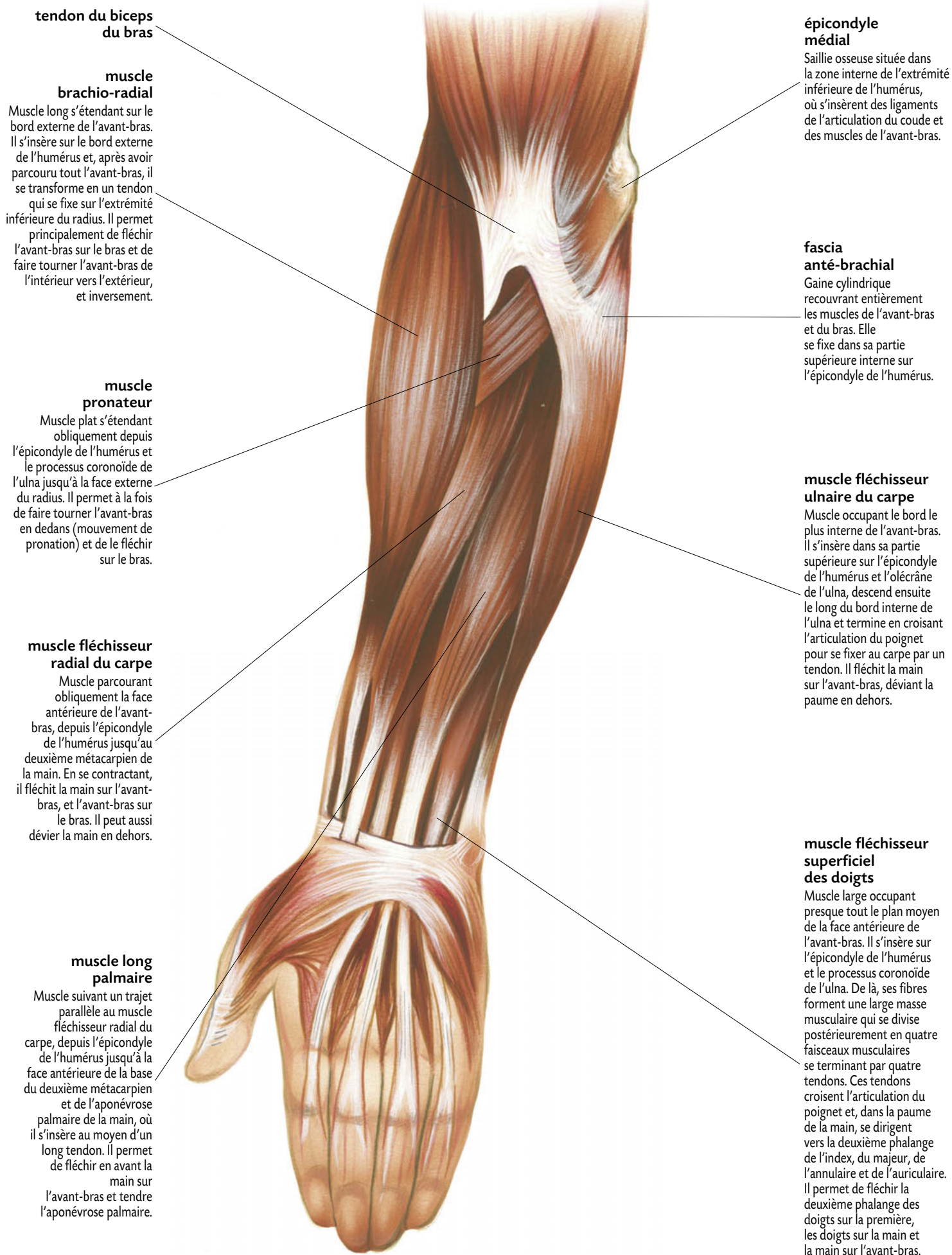
muscle brachio-radial

Muscle long s'étendant sur le bord externe de l'avant-bras. Il s'insère sur le bord externe de l'humérus et, après avoir parcouru tout l'avant-bras, il se transforme en un tendon qui se fixe sur l'extrémité inférieure du radius. Il permet principalement de fléchir l'avant-bras sur le bras et de faire tourner l'avant-bras de l'intérieur vers l'extérieur, et inversement.



AVANT-BRAS - MUSCLES SUPERFICIELS

▼ VUE ANTÉRIEURE



tendon du biceps
du bras

muscle brachio-radial

Muscle long s'étendant sur le bord externe de l'avant-bras. Il s'insère sur le bord externe de l'humérus et, après avoir parcouru tout l'avant-bras, il se transforme en un tendon qui se fixe sur l'extrémité inférieure du radius. Il permet principalement de fléchir l'avant-bras sur le bras et de faire tourner l'avant-bras de l'intérieur vers l'extérieur, et inversement.

muscle pronateur

Muscle plat s'étendant obliquement depuis l'épicondyle de l'humérus et le processus coronoïde de l'ulna jusqu'à la face externe du radius. Il permet à la fois de faire tourner l'avant-bras en dedans (mouvement de pronation) et de le fléchir sur le bras.

muscle fléchisseur radial du carpe

Muscle parcourant obliquement la face antérieure de l'avant-bras, depuis l'épicondyle de l'humérus jusqu'au deuxième métacarpien de la main. En se contractant, il fléchit la main sur l'avant-bras, et l'avant-bras sur le bras. Il peut aussi dévier la main en dehors.

muscle long palmaire

Muscle suivant un trajet parallèle au muscle fléchisseur radial du carpe, depuis l'épicondyle de l'humérus jusqu'à la face antérieure de la base du deuxième métacarpien et de l'aponévrose palmaire de la main, où il s'insère au moyen d'un long tendon. Il permet de fléchir en avant la main sur l'avant-bras et tendre l'aponévrose palmaire.

épicondyle médial

Saillie osseuse située dans la zone interne de l'extrémité inférieure de l'humérus, où s'insèrent des ligaments de l'articulation du coude et des muscles de l'avant-bras.

fascia anté-brachial

Gaine cylindrique recouvrant entièrement les muscles de l'avant-bras et du bras. Elle se fixe dans sa partie supérieure interne sur l'épicondyle de l'humérus.

muscle fléchisseur ulnaire du carpe

Muscle occupant le bord le plus interne de l'avant-bras. Il s'insère dans sa partie supérieure sur l'épicondyle de l'humérus et l'olécrâne de l'ulna, descend ensuite le long du bord interne de l'ulna et termine en croisant l'articulation du poignet pour se fixer au carpe par un tendon. Il fléchit la main sur l'avant-bras, déviant la paume en dehors.

muscle fléchisseur superficiel des doigts

Muscle large occupant presque tout le plan moyen de la face antérieure de l'avant-bras. Il s'insère sur l'épicondyle de l'humérus et le processus coronoïde de l'ulna. De là, ses fibres forment une large masse musculaire qui se divise postérieurement en quatre faisceaux musculaires se terminant par quatre tendons. Ces tendons croisent l'articulation du poignet et, dans la paume de la main, se dirigent vers la deuxième phalange de l'index, du majeur, de l'annulaire et de l'auriculaire. Il permet de fléchir la deuxième phalange des doigts sur la première, les doigts sur la main et la main sur l'avant-bras.



AVANT-BRAS - MUSCLES SUPERFICIELS

▼ VUE POSTÉRIEURE

épicondyle
Saillie osseuse située sur la zone interne de l'extrémité inférieure de l'humérus, où s'insèrent des ligaments de l'articulation du coude et des muscles de l'avant-bras.

muscle anconé
Muscle plat en forme de triangle, dont le sommet s'insère sur l'épicondyle latéral de l'humérus et dont la base suit le bord postérieur de l'ulna. Avec le triceps brachial, il permet l'extension de l'avant-bras sur le bras.

muscle fléchisseur ulnaire du carpe
Muscle occupant le bord interne de l'avant-bras. Il s'insère dans sa partie supérieure sur l'épicondyle de l'humérus et l'olécrâne de l'ulna, descend ensuite le long du bord interne de l'ulna et termine en croisant l'articulation du poignet pour se fixer au carpe au moyen d'un tendon. Il fléchit la main sur l'avant-bras, en déviant la paume en dehors.

fascia anté-brachial
Gaine cylindrique recouvrant entièrement les muscles de l'avant-bras et du bras. Elle se fixe dans sa partie supérieure interne sur l'épicondyle latéral de l'humérus.

muscle extenseur ulnaire du carpe
Muscle s'étendant obliquement sur la zone postérieure de l'avant-bras, depuis l'épicondyle latéral de l'humérus jusqu'à l'articulation du poignet pour terminer au niveau du cinquième métacarpien. En se contractant, il permet de plier la main en arrière sur l'avant-bras (mouvement d'extension) et de la tourner en dedans (mouvement d'adduction).

muscle extenseur de l'auriculaire
Muscle long et fin suivant la zone postérieure de l'avant-bras, depuis l'épicondyle latéral de l'humérus jusqu'aux dernières phalanges de l'annulaire, où il s'insère au moyen d'un tendon qui fusionne au niveau de sa partie terminale avec le tendon du muscle extenseur commun des doigts pour l'annulaire. Il permet de tendre l'annulaire.

rétinaculum des muscles fléchisseurs des doigts
Bande fibreuse s'étendant sur la face postérieure de l'articulation du poignet. Les tendons des muscles de la zone postérieure de l'avant-bras passent sous ce ligament en direction de la main.

tendon du triceps brachial

muscle long extenseur radial du carpe

Muscle plat s'insérant sur l'humérus. Il suit le bord externe de l'avant-bras et se termine sous forme d'un tendon qui croise l'articulation du poignet et se fixe sur la base du deuxième métacarpien de la main. En se contractant, il tend le deuxième métacarpien, entraînant dans son mouvement toute la main, de sorte que celle-ci s'étend sur l'avant-bras.

muscle extenseur commun des doigts

Muscle plat s'insérant sur l'épicondyle latéral de l'humérus. De là, il descend et se divise en trois faisceaux qui, en se transformant en tendons, passent sous le rétinaculum des fléchisseurs et se terminent sur les deuxième et troisième phalanges de l'index, du majeur, de l'annulaire et de l'auriculaire. Ce muscle tend la troisième phalange sur la deuxième, la deuxième sur la première, le doigt sur la main, la main sur l'avant-bras, et l'avant-bras sur le bras.

muscle court extenseur radial du carpe

Muscle situé dans la zone externe de l'avant-bras, sous le long extenseur radial du carpe, et s'étendant depuis l'épicondyle latéral de l'humérus et le ligament collatéral radial jusqu'à l'articulation du poignet. Après celle-ci, il s'insère à la base du troisième métacarpien. En se contractant, il plie la main vers l'arrière sur l'avant-bras (extension).

muscle abducteur du pouce

Muscle s'étendant de la face postérieure de l'ulna et du radius à la base du premier métacarpien, croisant l'articulation du poignet sous le rétinaculum des fléchisseurs des doigts. Il dévie le pouce et le reste de la main en dehors (mouvement d'abduction), lui imprimant aussi un mouvement de rotation.



MAIN - MUSCLES SUPERFICIELS

▼ VUE ANTÉRIEURE

muscle opposant de l'auriculaire

Muscle situé sous le court fléchisseur et l'abducteur de l'auriculaire, il s'insère sur le rétinaculum des fléchisseurs des doigts et se prolonge jusqu'au cinquième métacarpien. Il amène le cinquième doigt en avant et en dehors, dans un mouvement d'opposition au pouce.

muscles interosseux palmaires

Petits muscles situés sur la face palmaire, dans les espaces entre les os métacarpiens sur lesquels ils se fixent. De là, ils remontent et se confondent avec les faisceaux du tendon du muscle extenseur des doigts pour l'index, l'annulaire et l'auriculaire. Ils permettent de fléchir les premières phalanges et de tendre les deuxième et troisième tout en rapprochant les quatre derniers doigts les uns des autres. Ils sont innervés par des branches du nerf ulnaire.

tendons du muscle fléchisseur profond des doigts

En arrivant au niveau des premières phalanges des quatre derniers doigts, les tendons de ce muscle, dont la masse musculaire se trouve dans la zone profonde de la face antérieure de l'avant-bras, passent par un orifice formé par la division des tendons du fléchisseur superficiel des doigts pour se terminer au niveau des troisièmes phalanges des quatre derniers doigts. Ils permettent de fléchir les doigts sur la main et la main sur l'avant-bras.

tendons du muscle fléchisseur superficiel des doigts

En passant au niveau de la première phalange des quatre derniers doigts, les tendons de ce muscle se partagent en deux, ouvrant des passages pour les tendons du muscle fléchisseur profond. Les deux parties des tendons s'insèrent sur les faces latérales des deuxième phalanges. Ils permettent de fléchir les doigts sur la main et la main sur le bras.

muscle court fléchisseur de l'auriculaire

Muscle suivant un trajet parallèle à celui de l'abducteur de l'auriculaire et s'étendant depuis le carpe et le rétinaculum des fléchisseurs des doigts jusqu'à la base de la première phalange de l'auriculaire, où il s'insère au moyen d'un tendon commun avec l'abducteur de l'auriculaire. Il permet de plier la première phalange du cinquième doigt sur la paume de la main.

muscle adducteur du pouce

Muscle de forme triangulaire constitué de deux faisceaux : un faisceau oblique s'insérant sur les os du carpe, et un faisceau transverse s'insérant sur les deuxième et troisième métacarpiens. Ses fibres convergent sur la première phalange du pouce. Il permet d'amener le pouce en dedans, dans un mouvement de rapprochement, ou d'adduction.

muscle court fléchisseur du pouce

Muscle situé sous le court abducteur du pouce, s'étendant depuis le rétinaculum des fléchisseurs des doigts et les os du carpe jusqu'à la première phalange du pouce. Il permet de diriger le pouce vers l'avant et en dedans.

muscle court abducteur du pouce

Muscle situé dans la zone superficielle de l'éminence thénar, depuis le rétinaculum des fléchisseurs des doigts jusqu'à la première phalange du pouce. En se contractant, il imprime au pouce un mouvement d'abduction ou d'écartement, tout en le déplaçant vers l'avant.

muscle opposant du pouce

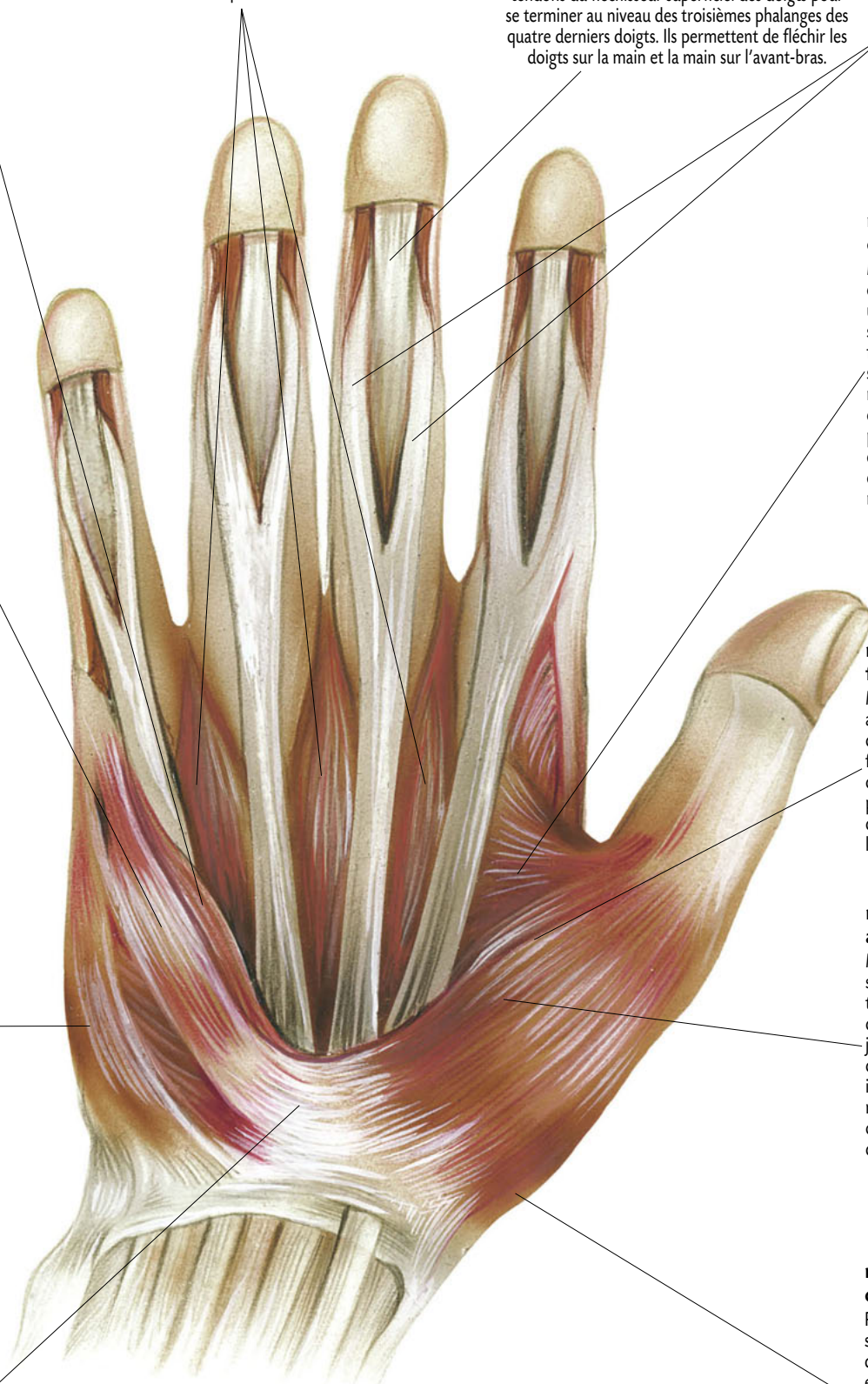
Petit muscle triangulaire s'insérant sur le rétinaculum des fléchisseurs des doigts et se dirigeant vers le premier métacarpien. En se contractant, il amène le premier métacarpien et le pouce vers l'avant et l'intérieur tout en imprimant au pouce une légère rotation interne, le mettant en opposition avec les quatre autres doigts.

muscle abducteur de l'auriculaire

Muscle occupant le bord interne de la paume de la main, depuis le carpe jusqu'à la première phalange du cinquième doigt. En se contractant, il écarte le cinquième doigt de l'axe central de la main et fléchit la première phalange du cinquième doigt sur la paume de la main.

rétinaculum des muscles fléchisseurs des doigts

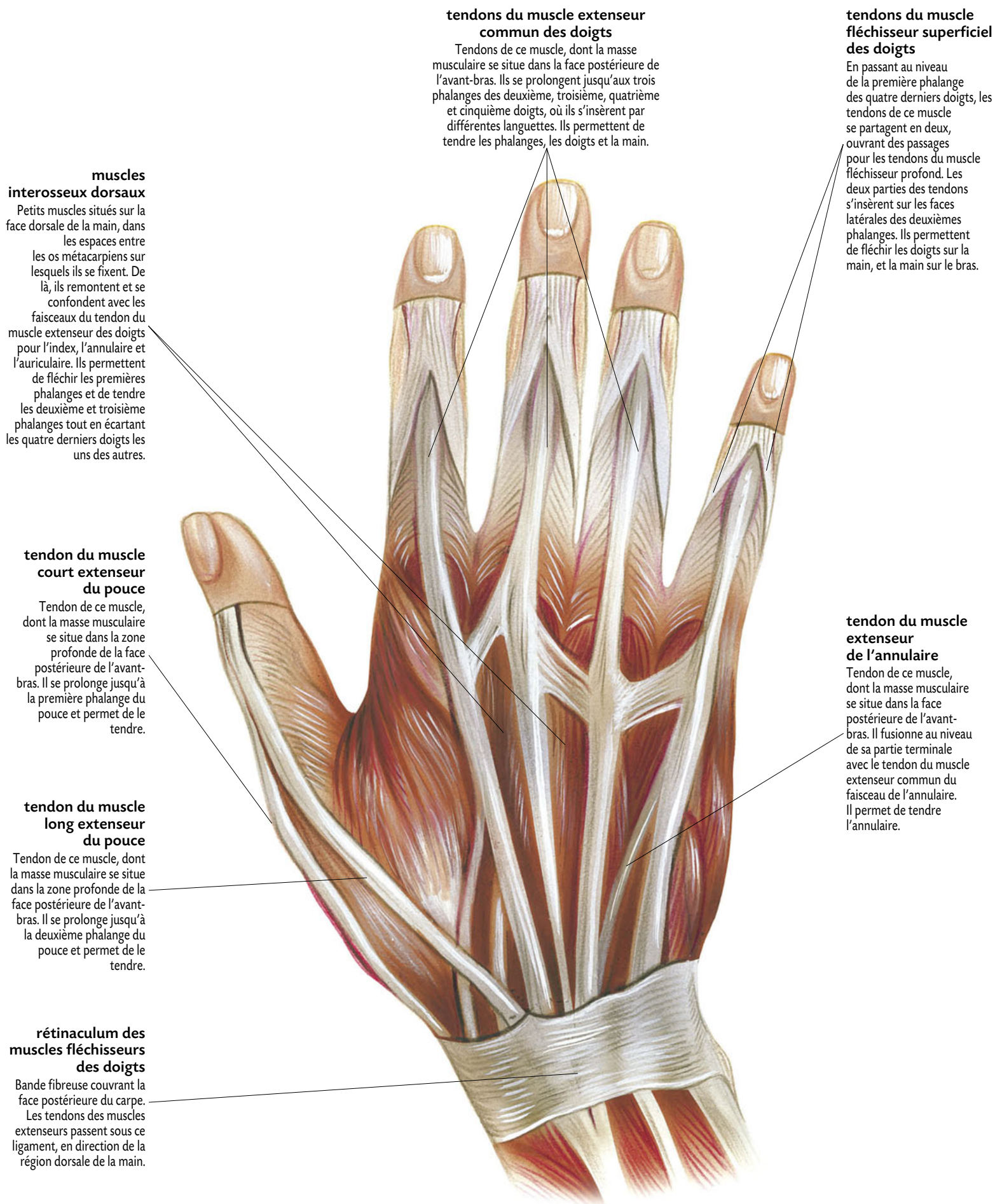
Bande fibreuse recouvrant la face antérieure du carpe et servant de point d'insertion de nombreux muscles de la paume de la main. Les tendons des muscles fléchisseurs passent sous ce ligament, en direction de la région palmaire.





MAIN - MUSCLES SUPERFICIELS

▼ VUE POSTÉRIEURE



tendons du muscle extenseur commun des doigts

Tendons de ce muscle, dont la masse musculaire se situe dans la face postérieure de l'avant-bras. Ils se prolongent jusqu'aux trois phalanges des deuxième, troisième, quatrième et cinquième doigts, où ils s'insèrent par différentes languettes. Ils permettent de tendre les phalanges, les doigts et la main.

tendons du muscle fléchisseur superficiel des doigts

En passant au niveau de la première phalange des quatre derniers doigts, les tendons de ce muscle se partagent en deux, ouvrant des passages pour les tendons du muscle fléchisseur profond. Les deux parties des tendons s'insèrent sur les faces latérales des deuxième phalanges. Ils permettent de fléchir les doigts sur la main, et la main sur le bras.

muscles interosseux dorsaux

Petits muscles situés sur la face dorsale de la main, dans les espaces entre les os métacarpiens sur lesquels ils se fixent. De là, ils remontent et se confondent avec les faisceaux du tendon du muscle extenseur des doigts pour l'index, l'annulaire et l'auriculaire. Ils permettent de fléchir les premières phalanges et de tendre les deuxième et troisième phalanges tout en écartant les quatre derniers doigts les uns des autres.

tendon du muscle court extenseur du pouce

Tendon de ce muscle, dont la masse musculaire se situe dans la zone profonde de la face postérieure de l'avant-bras. Il se prolonge jusqu'à la première phalange du pouce et permet de le tendre.

tendon du muscle long extenseur du pouce

Tendon de ce muscle, dont la masse musculaire se situe dans la zone profonde de la face postérieure de l'avant-bras. Il se prolonge jusqu'à la deuxième phalange du pouce et permet de le tendre.

rétinaculum des muscles fléchisseurs des doigts

Bande fibreuse couvrant la face postérieure du carpe. Les tendons des muscles extenseurs passent sous ce ligament, en direction de la région dorsale de la main.

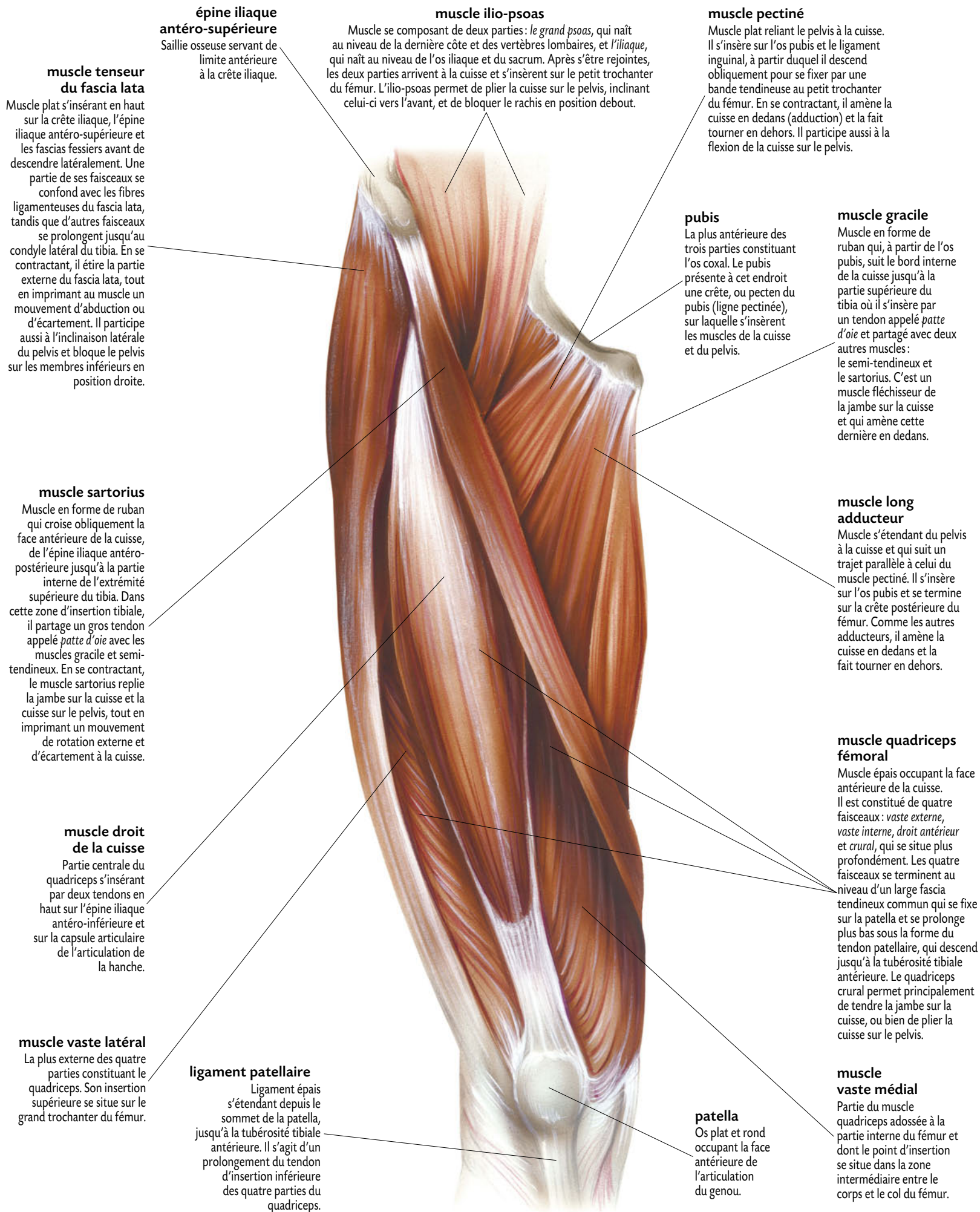
tendon du muscle extenseur de l'annulaire

Tendon de ce muscle, dont la masse musculaire se situe dans la face postérieure de l'avant-bras. Il fusionne au niveau de sa partie terminale avec le tendon du muscle extenseur commun du faisceau de l'annulaire. Il permet de tendre l'annulaire.



CUISSE - MUSCLES SUPERFICIELS

▼ VUE ANTÉRIEURE



épine iliaque antéro-supérieure
Saillie osseuse servant de limite antérieure à la crête iliaque.

muscle tenseur du fascia lata

Muscle plat s'insérant en haut sur la crête iliaque, l'épine iliaque antéro-supérieure et les fascias fessiers avant de descendre latéralement. Une partie de ses faisceaux se confond avec les fibres ligamenteuses du fascia lata, tandis que d'autres faisceaux se prolongent jusqu'au condyle latéral du tibia. En se contractant, il étire la partie externe du fascia lata, tout en imprimant au muscle un mouvement d'abduction ou d'écartement. Il participe aussi à l'inclinaison latérale du pelvis et bloque le pelvis sur les membres inférieurs en position droite.

muscle ilio-psoas
Muscle se composant de deux parties : le *grand psoas*, qui naît au niveau de la dernière côte et des vertèbres lombaires, et l'*iliaque*, qui naît au niveau de l'os iliaque et du sacrum. Après s'être rejointes, les deux parties arrivent à la cuisse et s'insèrent sur le petit trochanter du fémur. L'ilio-psoas permet de plier la cuisse sur le pelvis, inclinant celui-ci vers l'avant, et de bloquer le rachis en position debout.

muscle pectiné

Muscle plat reliant le pelvis à la cuisse. Il s'insère sur l'os pubis et le ligament inguinal, à partir duquel il descend obliquement pour se fixer par une bande tendineuse au petit trochanter du fémur. En se contractant, il amène la cuisse en dedans (adduction) et la fait tourner en dehors. Il participe aussi à la flexion de la cuisse sur le pelvis.

pubis

La plus antérieure des trois parties constituant l'os coxal. Le pubis présente à cet endroit une crête, ou pecten du pubis (ligne pectinée), sur laquelle s'insèrent les muscles de la cuisse et du pelvis.

muscle gracile

Muscle en forme de ruban qui, à partir de l'os pubis, suit le bord interne de la cuisse jusqu'à la partie supérieure du tibia où il s'insère par un tendon appelé *patte d'oie* et partagé avec deux autres muscles : le semi-tendineux et le sartorius. C'est un muscle fléchisseur de la jambe sur la cuisse et qui amène cette dernière en dedans.

muscle long adducteur

Muscle s'étendant du pelvis à la cuisse et qui suit un trajet parallèle à celui du muscle pectiné. Il s'insère sur l'os pubis et se termine sur la crête postérieure du fémur. Comme les autres adducteurs, il amène la cuisse en dedans et la fait tourner en dehors.

muscle quadriceps fémoral

Muscle épais occupant la face antérieure de la cuisse. Il est constitué de quatre faisceaux : *vaste externe*, *vaste interne*, *droit antérieur* et *crural*, qui se situe plus profondément. Les quatre faisceaux se terminent au niveau d'un large fascia tendineux commun qui se fixe sur la patella et se prolonge plus bas sous la forme du tendon patellaire, qui descend jusqu'à la tubérosité tibiale antérieure. Le quadriceps crural permet principalement de tendre la jambe sur la cuisse, ou bien de plier la cuisse sur le pelvis.

muscle sartorius

Muscle en forme de ruban qui croise obliquement la face antérieure de la cuisse, de l'épine iliaque antéro-postérieure jusqu'à la partie interne de l'extrémité supérieure du tibia. Dans cette zone d'insertion tibiale, il partage un gros tendon appelé *patte d'oie* avec les muscles gracile et semi-tendineux. En se contractant, le muscle sartorius replie la jambe sur la cuisse et la cuisse sur le pelvis, tout en imprimant un mouvement de rotation externe et d'écartement à la cuisse.

muscle droit de la cuisse

Partie centrale du quadriceps s'insérant par deux tendons en haut sur l'épine iliaque antéro-inférieure et sur la capsule articulaire de l'articulation de la hanche.

muscle vaste latéral

La plus externe des quatre parties constituant le quadriceps. Son insertion supérieure se situe sur le grand trochanter du fémur.

ligament patellaire

Ligament épais s'étendant depuis le sommet de la patella, jusqu'à la tubérosité tibiale antérieure. Il s'agit d'un prolongement du tendon d'insertion inférieure des quatre parties du quadriceps.

patella

Os plat et rond occupant la face antérieure de l'articulation du genou.

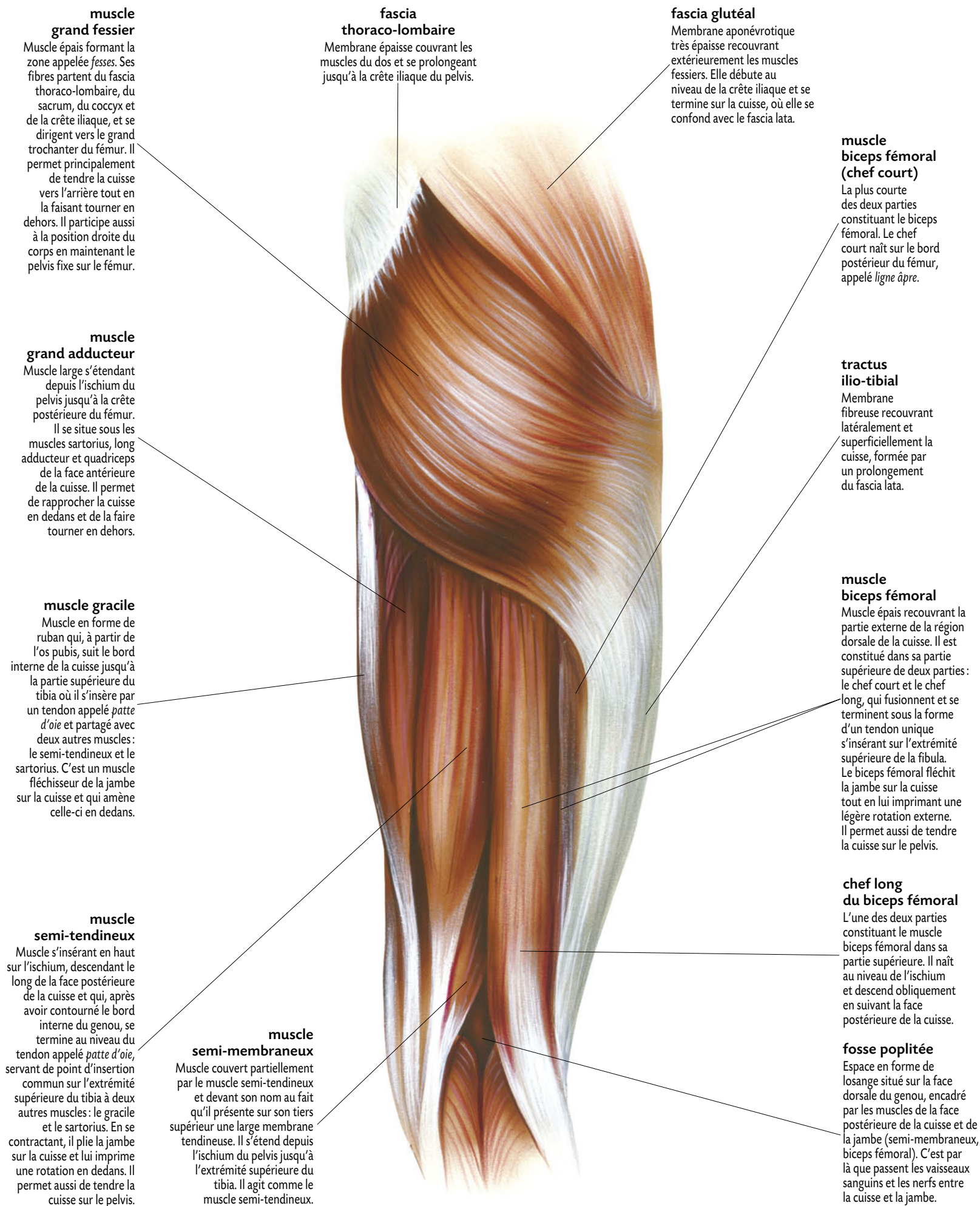
muscle vaste médial

Partie du muscle quadriceps adossée à la partie interne du fémur et dont le point d'insertion se situe dans la zone intermédiaire entre le corps et le col du fémur.



CUISSE - MUSCLES SUPERFICIELS

▼ VUE POSTÉRIEURE



muscle grand fessier

Muscle épais formant la zone appelée *fesses*. Ses fibres partent du fascia thoraco-lombaire, du sacrum, du coccyx et de la crête iliaque, et se dirigent vers le grand trochanter du fémur. Il permet principalement de tendre la cuisse vers l'arrière tout en la faisant tourner en dehors. Il participe aussi à la position droite du corps en maintenant le pelvis fixe sur le fémur.

fascia thoraco-lombaire

Membrane épaisse couvrant les muscles du dos et se prolongeant jusqu'à la crête iliaque du pelvis.

fascia glutéal

Membrane aponévrotique très épaisse recouvrant extérieurement les muscles fessiers. Elle débute au niveau de la crête iliaque et se termine sur la cuisse, où elle se confond avec le fascia lata.

muscle biceps fémoral (chef court)

La plus courte des deux parties constituant le biceps fémoral. Le chef court naît sur le bord postérieur du fémur, appelé *ligne à pré*.

muscle grand adducteur

Muscle large s'étendant depuis l'ischium du pelvis jusqu'à la crête postérieure du fémur. Il se situe sous les muscles sartorius, long adducteur et quadriceps de la face antérieure de la cuisse. Il permet de rapprocher la cuisse en dedans et de la faire tourner en dehors.

tractus ilio-tibial

Membrane fibreuse recouvrant latéralement et superficiellement la cuisse, formée par un prolongement du fascia lata.

muscle gracile

Muscle en forme de ruban qui, à partir de l'os pubis, suit le bord interne de la cuisse jusqu'à la partie supérieure du tibia où il s'insère par un tendon appelé *patte d'oie* et partagé avec deux autres muscles : le semi-tendineux et le sartorius. C'est un muscle fléchisseur de la jambe sur la cuisse et qui amène celle-ci en dedans.

muscle biceps fémoral

Muscle épais recouvrant la partie externe de la région dorsale de la cuisse. Il est constitué dans sa partie supérieure de deux parties : le chef court et le chef long, qui fusionnent et se terminent sous la forme d'un tendon unique s'insérant sur l'extrémité supérieure de la fibula. Le biceps fémoral fléchit la jambe sur la cuisse tout en lui imprimant une légère rotation externe. Il permet aussi de tendre la cuisse sur le pelvis.

muscle semi-tendineux

Muscle s'insérant en haut sur l'ischium, descendant le long de la face postérieure de la cuisse et qui, après avoir contourné le bord interne du genou, se termine au niveau du tendon appelé *patte d'oie*, servant de point d'insertion commun sur l'extrémité supérieure du tibia à deux autres muscles : le gracile et le sartorius. En se contractant, il plie la jambe sur la cuisse et lui imprime une rotation en dedans. Il permet aussi de tendre la cuisse sur le pelvis.

muscle semi-membraneux

Muscle couvert partiellement par le muscle semi-tendineux et devant son nom au fait qu'il présente sur son tiers supérieur une large membrane tendineuse. Il s'étend depuis l'ischium du pelvis jusqu'à l'extrémité supérieure du tibia. Il agit comme le muscle semi-tendineux.

chef long du biceps fémoral

L'une des deux parties constituant le muscle biceps fémoral dans sa partie supérieure. Il naît au niveau de l'ischium et descend obliquement en suivant la face postérieure de la cuisse.

fosse poplitée

Espace en forme de losange situé sur la face dorsale du genou, encadré par les muscles de la face postérieure de la cuisse et de la jambe (semi-membraneux, biceps fémoral). C'est par là que passent les vaisseaux sanguins et les nerfs entre la cuisse et la jambe.



JAMBE - MUSCLES SUPERFICIELS

▼ VUE ANTÉRIEURE

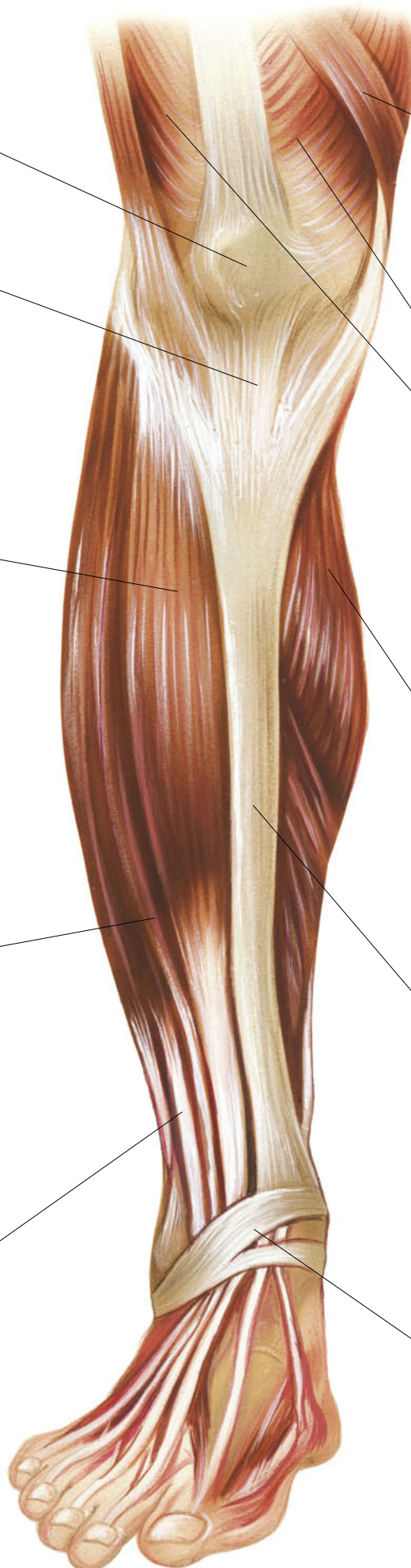
patella
Os plat et arrondi occupant la face antérieure de l'articulation du genou.

ligament patellaire
Ligament épais s'étendant depuis le sommet de la patella jusqu'à la tubérosité tibiale antérieure. C'est un prolongement du tendon d'insertion inférieure des quatre parties du muscle quadriceps.

muscle tibial antérieur
Muscle volumineux recouvrant la face antérieure de la jambe jusqu'au bord interne du pied. Il s'insère sur l'extrémité supérieure du tibia et, de là, ses fibres descendent et se transforment en un puissant tendon passant sous le rétinaculum inférieur des muscles extenseurs du tarse pour se fixer sur le premier os cunéiforme. En se contractant, il plie le pied sur la jambe en avant et le fait tourner en dedans.

muscle long extenseur des orteils
Muscle plat parallèle au tibial antérieur avec qui il partage les mêmes points d'insertion supérieure. En arrivant au niveau du dos du pied, il se divise en quatre tendons qui se dirigent chacun vers les quatre derniers orteils, où ils se fixent sur la deuxième et troisième phalange. Il permet de tendre les quatre derniers orteils sur le dos du pied, de plier le pied sur la jambe et de le déplacer en dehors.

muscle extenseur propre de l'hallux
Muscle couvert partiellement par les muscles tibial antérieur et long extenseur des orteils. Il s'insère au-dessus sur la fibula et le ligament interosseux. Transformé en tendon, il passe sous le ligament annulaire antérieur du tarse et arrive au dos du pied dont il recouvre le bord interne, pour se terminer sur les première et deuxième phalanges de l'hallux. C'est un muscle extenseur de l'hallux sur le pied, qui permet aussi de fléchir le pied sur la jambe en avant et de le tourner en dedans.



muscle sartorius
Muscle en forme de ruban croisant obliquement la face antérieure de la cuisse, depuis l'épine iliaque antéro-postérieure jusqu'à la partie interne de l'extrémité supérieure du tibia. Dans cette zone d'insertion tibiale, il partage un gros tendon, appelé *patte d'oie*, avec les muscles gracile et semi-tendineux. En se contractant, le sartorius replie la jambe sur la cuisse et la cuisse sur le pelvis, et imprime un mouvement de rotation externe et d'écartement à la cuisse.

muscle quadriceps fémoral
Muscle épais occupant la face antérieure de la cuisse. Il est constitué de quatre faisceaux : vaste externe, vaste interne, droit antérieur et crural, qui se situe plus profondément. Les quatre faisceaux se terminent au niveau d'un large fascia tendineux commun qui se fixe sur la patella et se prolonge plus bas sous la forme du tendon patellaire, qui descend jusqu'à la tubérosité tibiale antérieure. Le quadriceps crural permet principalement de tendre la jambe sur la cuisse, ou bien de plier la cuisse sur le pelvis.

muscle gastrocnémien (chef médial)
Partie interne du muscle gastrocnémien, s'insérant sur l'épicondyle fémoral interne. Au niveau du deuxième tiers de la jambe, il rejoint le chef latéral gastrocnémien pour former la partie terminale d'un muscle unique se terminant sur le tendon d'Achille.

crête tibiale
Bord antérieur du tibia. La crête tibiale n'est couverte par aucun muscle et on peut la sentir directement sous la peau de la face antérieure de la jambe.

rétinaculum inférieur des muscles extenseurs
Ligament fibreux croisant la face antérieure de la cheville. Tous les tendons des muscles de la face antérieure de la jambe descendant vers le dos du pied passent sous ce ligament.



JAMBE - MUSCLES SUPERFICIELS

▼ VUE POSTÉRIEURE

muscle semi-membraneux

Muscle couvert partiellement par le muscle semi-tendineux et devant son nom au fait qu'il présente sur son tiers supérieur une large membrane tendineuse. Il s'étend depuis l'ischium du pelvis jusqu'à l'extrémité supérieure du tibia. Il agit comme le muscle semi-tendineux : il plie la jambe sur la cuisse, la fait tourner en dedans et tend la cuisse sur le pelvis.

muscle semi-tendineux

Muscle présentant une zone charnue supérieure et une inférieure, séparées par une intersection tendineuse. Il s'insère au-dessus sur l'ischion, descend le long de la face postérieure de la cuisse, contourne le bord interne du genou et se termine sur la face antérieure de la jambe au niveau du tendon appelé *patte d'oie*, servant de point d'insertion commun sur l'extrémité supérieure du tibia à deux autres muscles : le gracile et le sartorius. En se contractant, il plie la jambe sur la cuisse et imprime à celle-ci une rotation interne. Il permet aussi de tendre la cuisse sur le pelvis.

muscle gastrocnémien

Muscle volumineux occupant le plan superficiel de la face postérieure de la jambe. Dans sa partie supérieure, il est constitué de deux chefs : les gastrocnémiens médial et latéral, qui naissent au niveau des épicondyles fémoraux interne et externe. Au niveau du deuxième tiers de la jambe, les deux muscles se rejoignent pour ne plus former qu'un seul corps musculaire se terminant par une aponévrose tendineuse, à laquelle vient s'unir le tendon du muscle soléaire pour donner naissance au tendon calcanéen, ou d'Achille. En se contractant, ces muscles tendent le pied sur la jambe en arrière. Si le pied est appuyé sur sol, ils remontent le talon et plient la jambe sur la cuisse. Ce sont donc des muscles essentiels à la marche.

tendon calcanéen, ou d'Achille

Tendon d'insertion commun des muscles gastrocnémiens et soléaire qui, sur la face postérieure de la cheville, se fixe sur le processus postérieur de la tubérosité du calcanéum. C'est un tendon très puissant que l'on devine sous la peau, au niveau de la face postérieure de la cheville.

muscle biceps fémoral

Muscle épais recouvrant la partie externe de la région dorsale de la cuisse. Il est constitué dans sa partie supérieure par deux parties : le *chef court* et le *chef long*, qui fusionnent et se terminent sous la forme d'un tendon unique s'insérant sur l'extrémité supérieure de la fibula. Le biceps fémoral fléchit la jambe sur la cuisse et lui imprime une légère rotation externe. Il permet aussi de tendre la cuisse sur le pelvis. Il est parcouru par les nerfs provenant du nerf ischiatique.

fosse poplitée

Espace en forme de losange situé sur la face dorsale du genou, encadré par les tendons d'insertion et les muscles de la face postérieure de la cuisse et de la jambe. C'est par là que passent les vaisseaux sanguins et les nerfs entre la cuisse et la jambe.

muscle soléaire

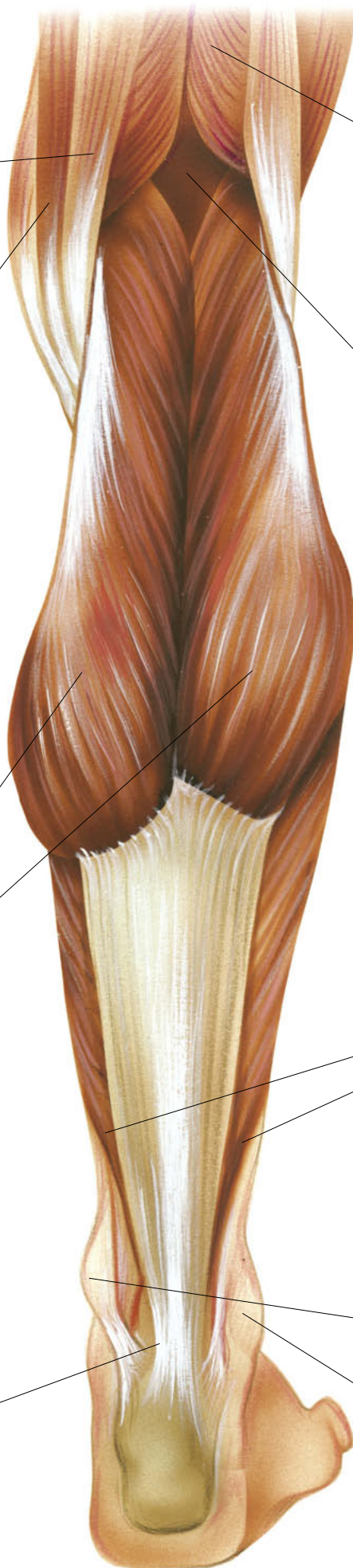
Muscle large recouvert partiellement par les gastrocnémiens. Il s'insère au-dessus sur la fibula et le tibia, puis se fixe à un arc fibreux s'étendant entre les deux gastrocnémiens. De là, ses fibres descendent et finissent sous la forme d'une aponévrose tendineuse qui fusionne avec le tendon des gastrocnémiens, donnant naissance au tendon calcanéen se fixant sur le calcanéum. Le soléaire a la même fonction que les gastrocnémiens : il tend la jambe sur la cuisse et soulève le talon, ce qui le rend essentiel pour la marche.

malléole médiale

Saillie formée par l'extrémité inférieure du tibia sur son bord interne.

malléole latérale

Saillie formée par l'extrémité inférieure de la fibula sur son bord externe.





JAMBE - MUSCLES SUPERFICIELS

▼ VUE EXTERNE

tractus ilio-tibial

Membrane fibreuse recouvrant latéralement et superficiellement la cuisse, et formée par un prolongement du fascia lata, qui recouvre totalement la cuisse.

muscle biceps fémoral (chef court)

Muscle épais recouvrant la partie externe de la région dorsale de la cuisse. Il est constitué dans sa partie supérieure par deux parties: le *chef court* et le *chef long*, qui fusionnent et se terminent sous la forme d'un tendon unique s'insérant sur le processus styloïde de la fibula. Le biceps fémoral fléchit la jambe sur la cuisse et lui imprime une légère rotation externe. Il permet aussi de tendre la cuisse sur le pelvis en arrière. Il est parcouru par les nerfs provenant du nerf ischiatique.

chef court du biceps fémoral

La plus courte des deux parties constituant le biceps fémoral dans sa partie supérieure. Le chef court naît sur le bord postérieur du fémur, appelé *ligne âpre*.

muscle gastrocnémien

Muscle volumineux occupant le plan superficiel de la face postérieure de la jambe. Dans sa partie supérieure, il est constitué de deux chefs: un *médial* et un autre *latéral*, qui naissent au niveau des épicondyles fémoraux interne et externe.

Au niveau du deuxième tiers de la jambe, les deux muscles se rejoignent pour ne plus former qu'un seul corps musculaire se terminant par une aponévrose tendineuse, à laquelle vient s'unir le tendon du muscle soléaire pour donner naissance au tendon calcanéen. En se contractant, ces muscles tendent le pied sur la jambe en arrière. Si le pied est appuyé sur sol, ils remontent le talon et plient la jambe sur la cuisse. Ce sont donc des muscles essentiels à la marche.

muscle soléaire

Muscle large recouvert partiellement par les gastrocnémiens. Il s'insère au-dessus sur la fibula et le tibia, puis se fixe à un arc fibreux s'étendant entre les deux gastrocnémiens. De là, ses fibres descendent et se terminent sous la forme d'une aponévrose tendineuse qui fusionne avec le tendon des gastrocnémiens, donnant naissance au tendon calcanéen, se fixant sur le calcaneum. Le soléaire a la même fonction que les jumeaux: il tend la jambe sur la cuisse et soulève le talon, ce qui le rend essentiel pour la marche.

tendon calcanéen, ou d'Achille

Tendon d'insertion commun des muscles gastrocnémiens et soléaire qui, sur la face postérieure de la cheville, se fixe sur le processus postérieur de la tubérosité du calcaneum.

malléole latérale

Saillie formée par l'extrémité inférieure de la fibula sur son bord externe.

réтинaculum inférieur des muscles fibulaires

Bande fibreuse s'étendant de la malléole latérale à la face externe du calcaneum, et sous laquelle passent les tendons des muscles long et court fibulaires.

muscle quadriceps fémoral

Muscle épais occupant la face antérieure de la cuisse. Il est constitué de quatre faisceaux: *vaste latéral*, *vaste médial*, *droit fémoral* et *crural*, qui se situe plus profondément. Les quatre faisceaux se terminent au niveau d'un large fascia tendineux commun qui se fixe sur la patella et se prolonge plus bas sous la forme du tendon patellaire, qui descend jusqu'à la tubérosité tibiale antérieure. Le quadriceps crural permet principalement de tendre la jambe sur la cuisse, ou bien de plier la cuisse sur le pelvis.

muscle long fibulaire

Muscle fin occupant le bord externe de la jambe. Il s'insère sur la partie supérieure de la fibula et du tibia et se transforme en tendon dans sa partie inférieure. Il contourne alors la malléole externe par l'arrière et se prolonge sous la plante du pied qu'il croise obliquement pour se fixer sur le premier métatarsien. Il permet de tendre le pied sur la jambe en arrière et de l'amener en dehors en une rotation externe.

muscle long extenseur des orteils

Muscle plat parallèle au tibia antérieur avec qui il partage les mêmes points d'insertion supérieure. En arrivant au niveau du dos du pied, il se divise en quatre tendons qui se dirigent chacun vers les quatre derniers orteils, où ils se fixent sur la deuxième et troisième phalange. Il permet de tendre les quatre derniers orteils sur le dos du pied, de plier le pied sur la jambe en avant et de le déplacer en dehors.

muscle tibial antérieur

Muscle volumineux recouvrant la face antérieure de la jambe jusqu'au bord interne du pied. Il s'insère sur l'extrémité supérieure et la face externe de la diaphyse du tibia et, de là, ses fibres convergent, se transformant en un puissant tendon qui passe sous le réтинaculum inférieur des muscles du tarse, pour se fixer sur le premier os cunéiforme. En se contractant, il fléchit le pied sur la jambe en avant et le fait tourner en dedans.

muscle court fibulaire

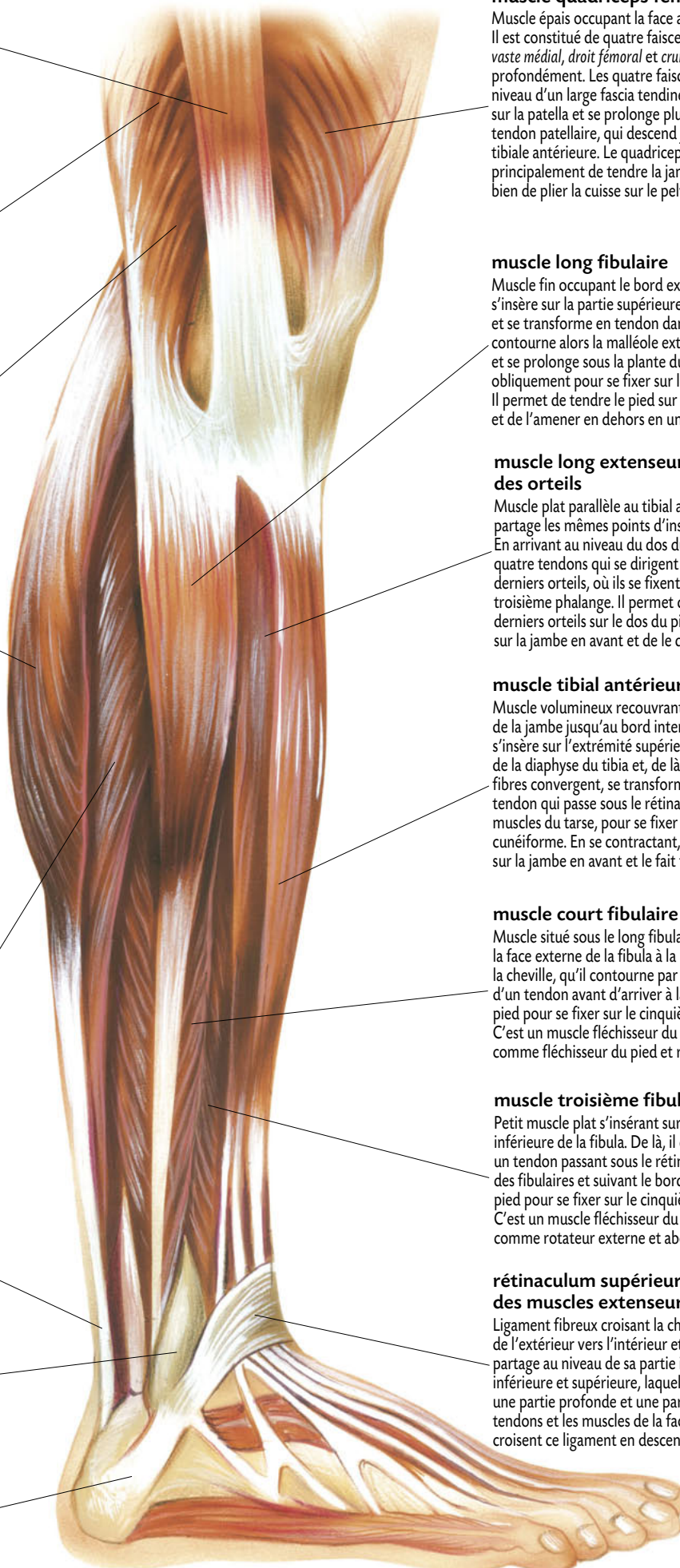
Muscle situé sous le long fibulaire et s'étendant de la face externe de la fibula à la malléole latérale de la cheville, qu'il contourne par l'arrière sous forme d'un tendon avant d'arriver à la zone externe du pied pour se fixer sur le cinquième métatarsien. C'est un muscle fléchisseur du pied, qui agit à la fois comme fléchisseur du pied et rotateur externe.

muscle troisième fibulaire

Petit muscle plat s'insérant sur la moitié inférieure de la fibula. De là, il descend et forme un tendon passant sous le réтинaculum inférieur des fibulaires et suivant le bord externe du pied pour se fixer sur le cinquième métatarsien. C'est un muscle fléchisseur du pied, qui agit comme rotateur externe et abducteur.

réтинaculum supérieur des muscles extenseurs

Ligament fibreux croisant la cheville sur sa face antérieure, de l'extérieur vers l'intérieur et du bas vers le haut. Il se partage au niveau de sa partie interne en deux branches, inférieure et supérieure, laquelle se divise ensuite en une partie profonde et une partie superficielle. Les tendons et les muscles de la face antérieure de la jambe croisent ce ligament en descendant vers le dos du pied.





JAMBE - MUSCLES SUPERFICIELS

▼ VUE INTERNE

muscle semi-tendineux

Muscle présentant une zone charnue supérieure et une inférieure, séparées par une intersection tendineuse. Il s'insère au-dessus sur l'ischium, descend le long de la face postérieure de la cuisse, suit le bord interne du genou, et se termine au niveau du tendon appelé *patte d'oie*, qui sert de point d'insertion commun sur l'extrémité supérieure du tibia à deux autres muscles: le gracile et le sartorius. En se contractant, il plie la jambe sur la cuisse et lui imprime une rotation interne. Il permet aussi de tendre la cuisse sur le pelvis.

patella

Os plat et arrondi occupant la face antérieure de l'articulation du genou.

patte d'oie

Tendon épais s'insérant dans la partie interne de l'extrémité supérieure du tibia et naissant de l'union de trois muscles: le sartorius, le semi-tendineux et le gracile. Il tient son nom de sa forme en trois branches.

muscle tibial antérieur

Muscle volumineux recouvrant la face antérieure de la jambe jusqu'au bord interne du pied. Il s'insère sur l'extrémité supérieure du tibia et, de là, ses fibres convergent, descendent et se transforment en un puissant tendon passant sous le rétinaculum des muscles extenseurs du tarse pour se fixer sur le premier os cunéiforme. En se contractant, il fléchit le pied sur la jambe en avant et le fait tourner en dedans.

crête tibiale

Face interne du tibia. La crête tibiale n'est couverte par aucun muscle et on peut la sentir directement sous la peau de la partie antéro-interne de la jambe.

rétinaculum inférieur des muscles extenseurs

Ligament fibreux croisant la face antérieure de la cheville en direction oblique, de l'extérieur vers l'intérieur et du bas vers le haut. Il se dédouble ensuite dans sa partie interne en deux branches, inférieure et supérieure, laquelle se termine sur la malléole médiale de la cheville. Tous les tendons des muscles de la face antérieure de la jambe passent sous ce ligament, en direction du dos du pied.

muscle

semi-membraneux

Muscle couvert partiellement par le muscle semi-tendineux et devant son nom au fait qu'il présente sur son tiers supérieur une large membrane tendineuse. Il s'étend de l'ischium du pelvis à l'extrémité supérieure du tibia. Il agit comme le muscle semi-tendineux: il plie la jambe sur la cuisse, la fait tourner en dedans et tend la cuisse sur le pelvis.

muscle gracile

Muscle en forme de ruban qui, à partir de l'os pubis, suit le bord interne de la cuisse jusqu'à la partie supérieure du tibia où il s'insère par un tendon appelé *patte d'oie* et partagé avec deux autres muscles: le semi-tendineux et le sartorius. C'est un muscle fléchisseur de la jambe sur la cuisse et adducteur de celle-ci.

muscle long fléchisseur des orteils

Muscle s'insérant dans la face postérieure du tibia et descendant sous forme de tendon, pour passer derrière la malléole médiale et croiser la plante du pied. Là, il se divise en quatre branches qui se prolongent jusqu'aux phalanges distales des quatre derniers orteils, qu'il fléchit en se contractant.

muscle long fléchisseur de l'hallux

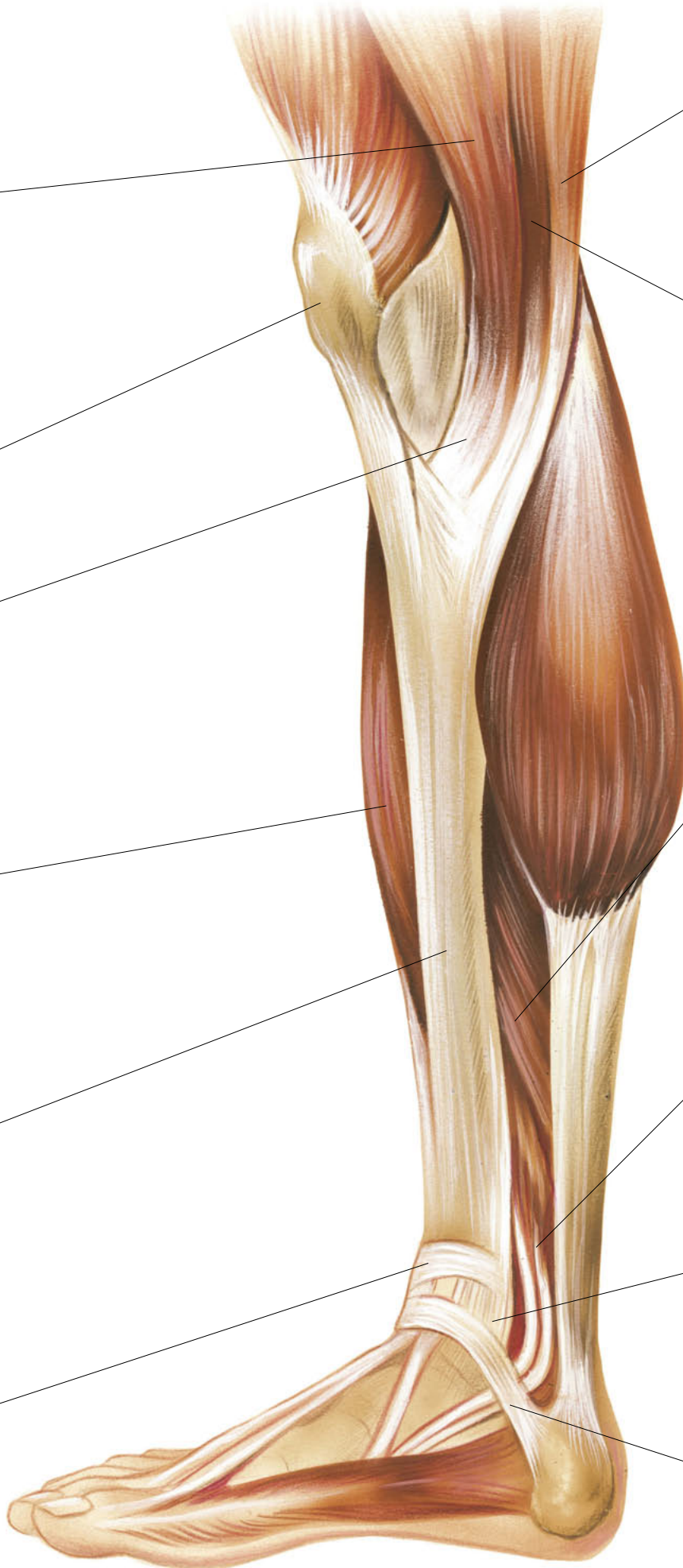
Muscle suivant un trajet parallèle au long extenseur des orteils et qui, dans sa partie supérieure, s'insère sur la fibula. Il passe derrière la malléole médiale et arrive sous la plante du pied où il se transforme en un tendon se fixant sur la deuxième phalange de l'hallux. Il permet de fléchir l'hallux.

ligament deltoïde

L'articulation du tibia avec le tarse est renforcée au niveau de sa face interne par un puissant ligament dont la face superficielle a une forme triangulaire, d'où son nom. Ses fibres s'étendent de la malléole médiale du tibia aux os calcaneum, scaphoïde et talus.

rétinaculum des muscles fléchisseurs des orteils

Bande fibreuse s'étendant de la malléole médiale du tibia à la face interne de l'os calcaneum. Les tendons des muscles fléchisseurs de la face postérieure de la jambe passent sous ce ligament.





LE PIED - MUSCLES SUPERFICIELS

▼ VUE DORSALE

malléole latérale
Saillie formée par l'extrémité inférieure de la fibula sur son bord externe.

muscle court extenseur des orteils
Muscle plat s'insérant sur l'os calcanéum et croisant obliquement le dos du pied, se divisant en quatre tendons qui se dirigent vers les premier, deuxième, troisième et quatrième orteils. Le tendon s'insère sur la première phalange du premier orteil et s'unit aux tendons du long extenseur des orteils pour les autres orteils. Avec le long extenseur des orteils, il permet l'extension des quatre premiers orteils.

tendon du troisième fibulaire
Tendon dont la masse musculaire se situe sur la face antérieure de la jambe. Il suit le bord externe du pied et se fixe sur le cinquième métatarsien. C'est un muscle fléchisseur du pied et qui le fait tourner en dehors.

tendons du muscle long extenseur des orteils
Quatre tendons de ce muscle, situé sur la face antérieure de la jambe, et qui, arrivés au niveau du dos du pied, se dirigent vers les deuxième et troisième phalanges des quatre derniers orteils. Ils permettent l'extension des quatre derniers orteils, de relever le pied sur la jambe et de le tourner en dehors.

muscles interosseux dorsaux
Quatre muscles du plan profond de la région plantaire, visibles depuis la face dorsale du pied. Ils se situent dans les espaces inter-métatarsiens et arrivent jusqu'à la première phalange des deuxième, troisième et quatrième orteils. Ils permettent de fléchir les premières phalanges de ces orteils et de tendre les deux autres.

tendon du muscle tibial antérieur
Tendon qui naît dans la face antérieure de la jambe, passe sous le rétinaculum inférieur des muscles extenseurs et se fixe sur le premier métatarsien et le premier os cunéiforme. En se contractant, il relève le pied sur la jambe, l'amène en dedans dans un mouvement d'adduction et le fait tourner en dedans.

malléole médiale
Saillie formée par l'extrémité inférieure du tibia sur son bord interne.

rétinaculum inférieur des muscles extenseurs du tarse
Ligament fibreux croisant la cheville au niveau de sa face antérieure et se divisant en deux branches, inférieure et supérieure. Les tendons des muscles de la face antérieure de la jambe croisent ce ligament par dessous, en direction du dos du pied.

tendon du muscle long extenseur de l'hallux
Tendon dont la masse musculaire se situe sur la face antérieure de la jambe, arrive sur le dos du pied, dont il suit le bord interne, et se termine au niveau des première et deuxième phalanges de l'hallux. C'est un muscle extenseur de l'hallux sur le pied, qui relève le pied sur la jambe et le déplace en dedans.



PIED - MUSCLES SUPERFICIELS

▼ VUE PLANTAIRE

muscle court fléchisseur des orteils

Muscle situé sur la zone centrale de la plante du pied. Il s'insère sur le calcanéum et se divise en quatre faisceaux charnus d'où sortent quatre tendons qui se fixent sur les quatre derniers orteils au moyen de deux languettes. Il permet de fléchir les première et deuxième phalanges des quatre derniers orteils.

muscle adducteur de l'hallux

Muscle occupant le bord interne de la plante du pied et s'étendant de l'os calcanéum à la base de la première phalange de l'hallux, où il s'insère au moyen d'un tendon qui rejoint le tendon du muscle court fléchisseur de l'hallux. Il fléchit celui-ci sur la plante du pied et l'écarte du deuxième orteil.

tendon du muscle long fléchisseur de l'hallux

Tendon naissant au niveau de la face postérieure de la jambe dans son plan profond. S'insérant sur la fibula, il passe derrière la malléole médiale et sous le calcanéum et s'insère sur la deuxième phalange de l'hallux. Il permet de tendre le pied et de fléchir les phalanges de l'hallux.

muscles lombricaux

Petits muscles cylindriques se terminant au niveau de la première phalange de chaque orteil. Ils permettent de plier la première phalange des quatre derniers orteils et de tendre les deux autres phalanges.

fascia plantaire

Membrane épaisse de forme triangulaire recouvrant la musculature plantaire juste sous la peau, depuis la partie postérieure du calcanéum jusqu'à la base des cinq orteils, et se divisant en prolongements fibreux enveloppant les tendons des muscles fléchisseurs.

muscle court fléchisseur de l'hallux

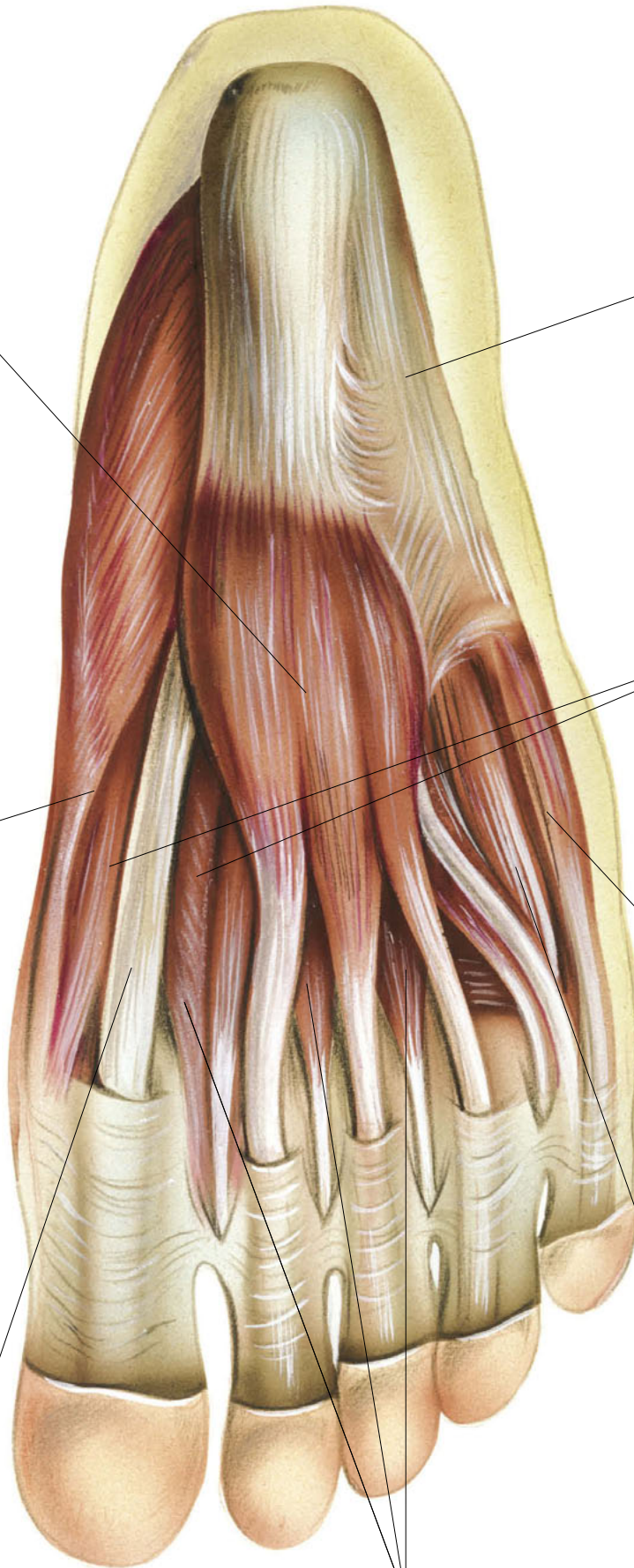
Muscle s'insérant dans le tarse et se divisant ensuite en deux faisceaux : l'un rejoint le tendon du muscle abducteur de l'hallux, et l'autre le muscle adducteur, situé dans le plan profond de la plante du pied. Il permet de fléchir l'hallux sur la plante du pied.

muscle abducteur du petit orteil

Muscle occupant le bord externe de la plante du pied et se dirigeant depuis le calcanéum jusqu'à la première phalange du petit orteil et le cinquième métatarsien. En se contractant, il écarte le petit orteil dans un mouvement d'abduction.

muscle fléchisseur du petit orteil

Muscle parallèle au muscle abducteur du petit orteil. Il s'étend de la base du cinquième métatarsien à la première phalange du petit orteil. Avec le muscle court fléchisseur des orteils, il participe à la flexion du petit orteil.





SQUELETTE

VUE GÉNÉRALE ANTÉRIEURE

mandibule
Os en forme de fer à cheval situé à la partie inférieure de la face. Son articulation avec les os du crâne rend possible les mouvements de mastication.

côtes
Os plats et incurvés entourant latéralement toute la cavité thoracique, des bords du sternum à la colonne dorsale, et formant le *gril costal*. Il existe huit côtes fixes et quatre côtes soit articulées entre elles, soit libres.

ilium
Partie de l'os coxal en forme de pelle, articulée à l'arrière avec le sacrum, et formant la paroi latérale de la cavité pelvienne.

pubis
Partie de l'os coxal délimitant la cavité pelvienne au niveau de sa partie antérieure, au point d'union appelé *symphyse pubienne*.

ischium
Partie de l'os coxal servant de point d'union latéro-antérieur entre le pubis et l'ilium. L'union de l'ischium et de l'ilium donne naissance à la cavité articulaire dans laquelle s'insère le fémur.

tarse
Ensemble de sept os disposés en deux rangées (calcaneus, talus, os cuboïde, os naviculaire et trois os cunéiformes) et constituant le squelette du talon du pied.

métatarse
Ensemble de cinq os faisant partie de la voûte plantaire et compris entre la deuxième rangée des os du tarse et les phalanges des orteils.

phalanges
Ensemble d'os formant l'armature osseuse des orteils. Chaque orteil comprend trois phalanges, à l'exception du premier orteil qui n'en compte que deux.

1^{re} côte
2^e côte
3^e côte
4^e côte
5^e côte
6^e côte
7^e côte
8^e côte
9^e côte
10^e côte
11^e côte
12^e côte

crâne
Ensemble de huit os plats (1 frontal, 2 pariétaux, 2 temporaux, 1 occipital, 1 sphénoïde et 1 ethmoïde) articulés entre eux. Ils constituent la cavité crânienne où est logé l'encéphale, un élément essentiel du système nerveux central.

massif facial
Ensemble d'os constituant le squelette de la face (1 vomer, 2 maxillaires, 2 cornets nasaux, 2 lacrymaux, 2 palatins, 2 zygomatiques et 2 os propres du nez).

clavicules
Deux os plats et allongés situés entre le sternum et la scapula, et servant de point de fixation des membres supérieurs au thorax.

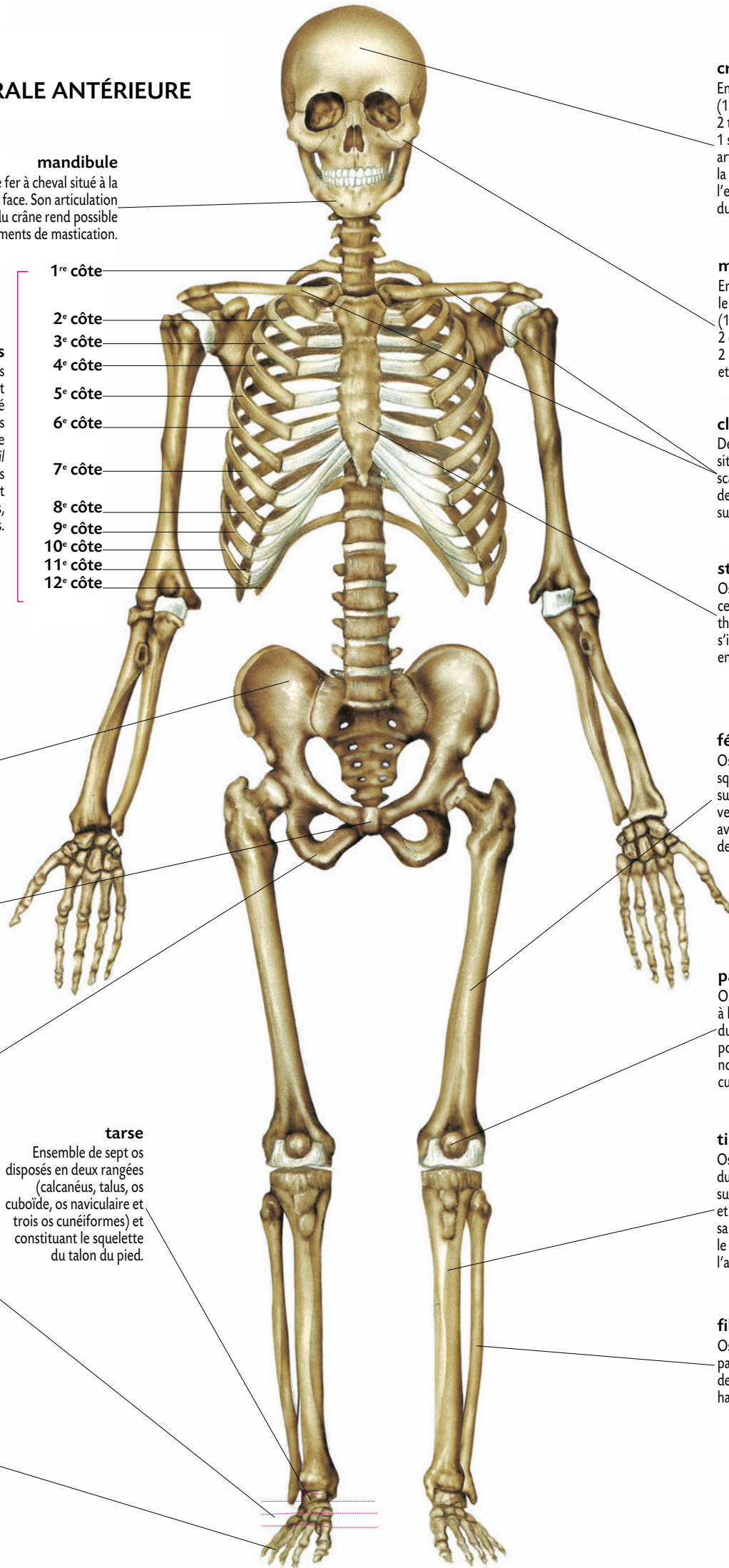
sternum
Os plat situé dans la zone centrale et avant de la cavité thoracique, et sur lequel s'insèrent latéralement les côtes entourant la cavité thoracique.

fémur
Os long et épais formant le squelette de la cuisse. Il présente sur sa partie supérieure un angle vers l'intérieur et il s'emboîte avec le pelvis dans l'articulation de la hanche.

patella
Os plat et triangulaire situé à l'avant de l'articulation du genou et servant de point d'insertion à de nombreux muscles de la cuisse et de la jambe.

tibia
Os long formant la partie interne du squelette de la jambe. Sa partie supérieure s'articule avec le fémur et forme l'articulation du genou, et sa partie inférieure s'articule avec le tarse et la fibula pour former l'articulation de la cheville.

fibula
Os long et fin occupant la partie externe du squelette de la jambe. Il s'articule en haut et en bas avec le tibia.





SQUELETTE

▼ VUE GÉNÉRALE POSTÉRIEURE

scapula
Os plat situé sur la face postérieure du thorax et servant de point d'union entre le thorax et les membres supérieurs.

humérus
Os long constituant le squelette du bras. Il s'articule en haut avec la scapula et, au niveau de son extrémité distale, avec l'ulna et le radius.

radius
Os long situé sur la partie externe de l'avant-bras. Il s'articule en haut avec l'humérus et l'ulna dans l'articulation du coude, et en bas avec l'ulna et les os du carpe dans l'articulation du poignet.

ulna
Os long constituant, avec le radius, le squelette de l'avant-bras. Il se situe sur la partie interne de l'avant-bras et joue un rôle essentiel dans les mouvements de rotation de l'avant-bras et de la main.

carpe
Ensemble de huit osselets (naviculaire, lunatum, triquetrum, pisiforme, trapèze, trapézoïde, capitatum et hamatum) en forme de cube et disposés sur deux rangées. Il s'articule avec l'ulna et le radius dans l'articulation du poignet et avec le métacarpe.

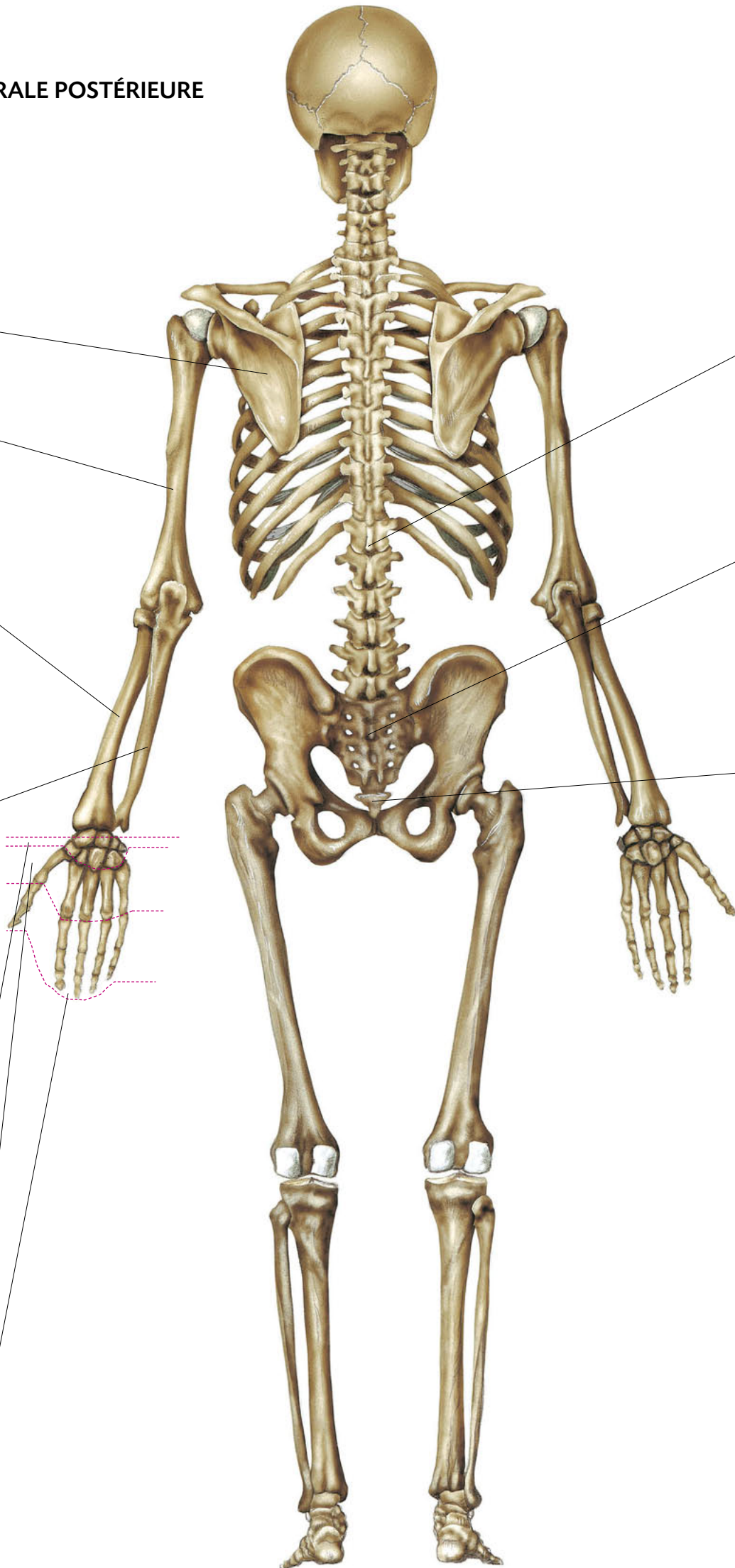
métacarpe
Ensemble de cinq os longs qui, à partir des os carpiens, parcourt radialement la main et va s'articuler avec les phalanges des doigts.

phalanges
Ensemble d'os constituant le squelette des doigts de la main. Chaque doigt comprend trois phalanges, sauf le premier qui n'en compte que deux.

rachis
Ensemble de 24 os appelés *vertèbres*, qui s'articulent les uns sur les autres en forme de colonne. Le rachis est divisé en trois parties : colonne cervicale (7 vertèbres), colonne dorsale (12 vertèbres) et colonne lombaire (5 vertèbres).

sacrum
Os triangulaire constituant la base du rachis. Par son union supérieure avec le rachis et son union latérale avec l'ilium, c'est un point d'articulation important permettant les mouvements d'inclinaison et d'extension du thorax vers l'avant et l'arrière.

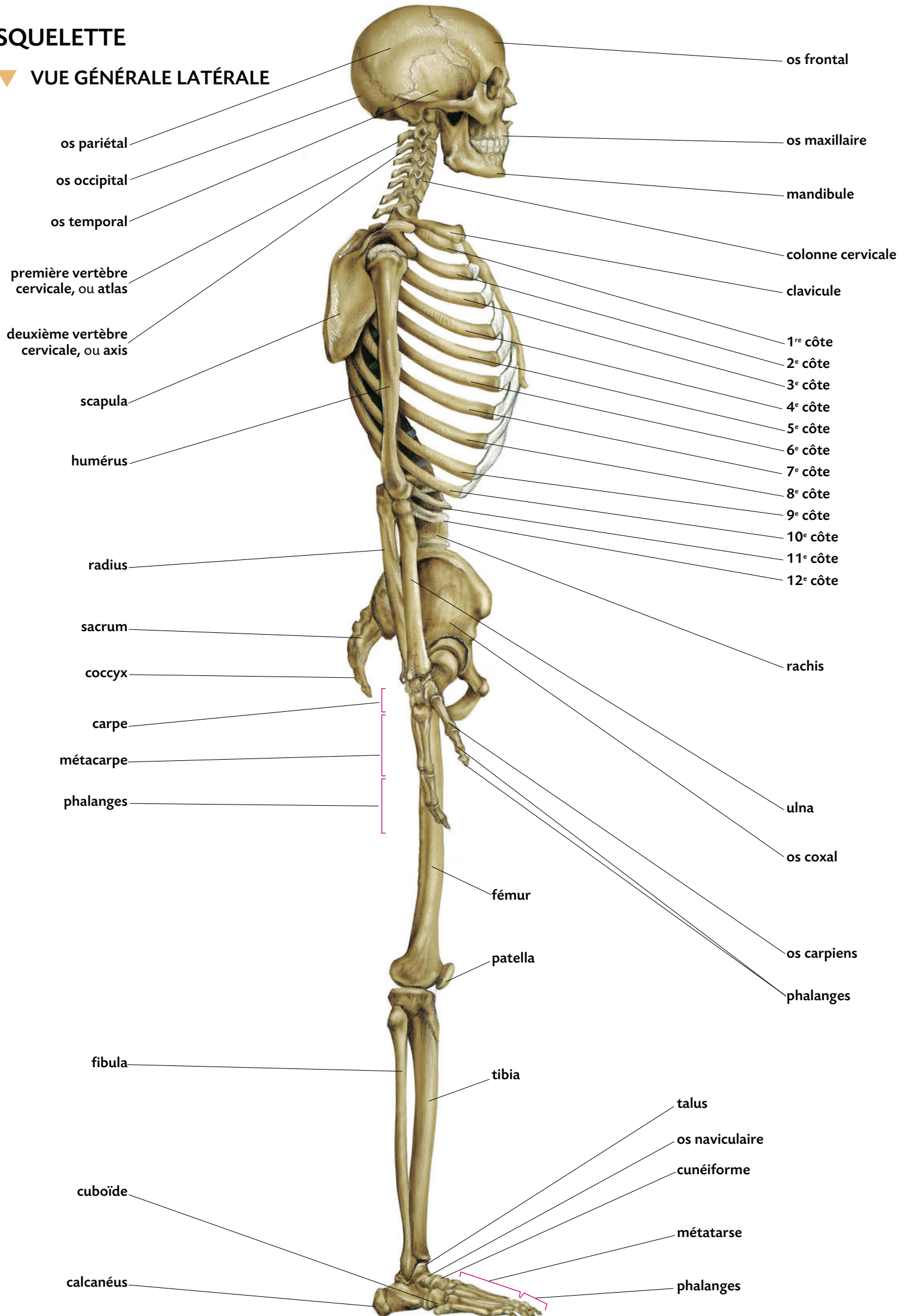
coccyx
Petit appendice terminal situé à l'extrémité distale du sacrum et constitué d'une série de petites vertèbres presque atrophiées.





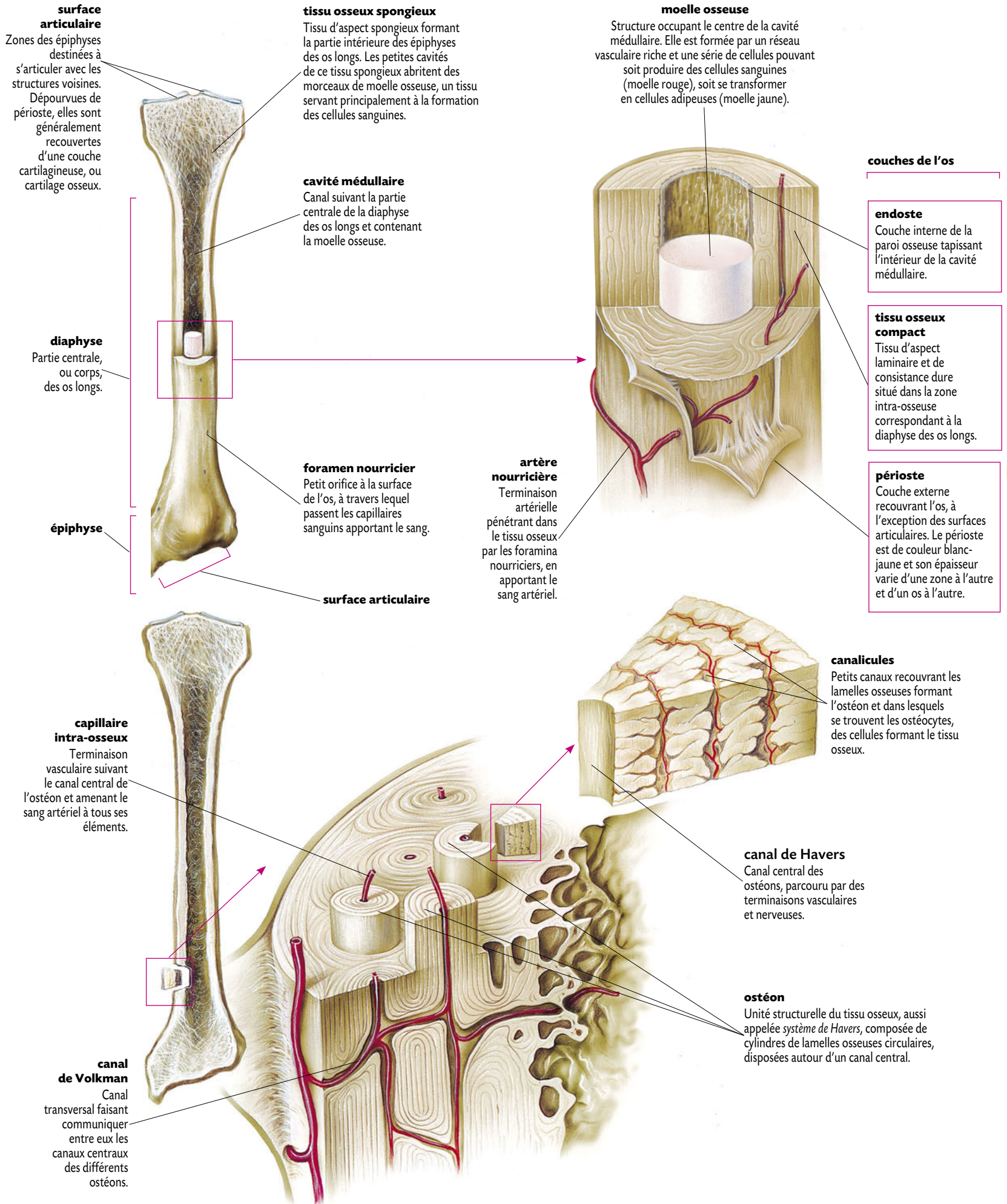
SQUELETTE

▼ VUE GÉNÉRALE LATÉRALE





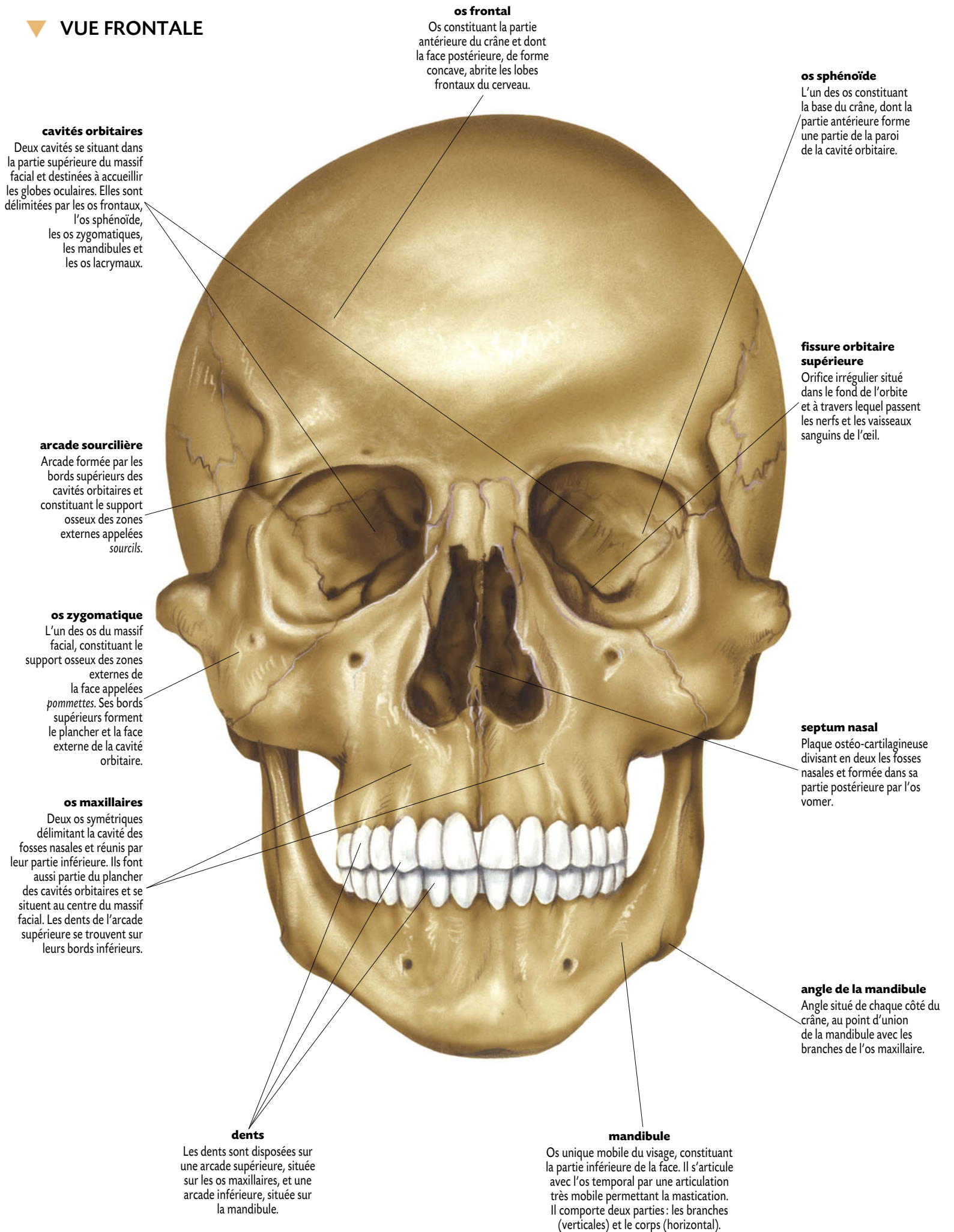
STRUCTURE D'UN OS LONG





CRÂNE

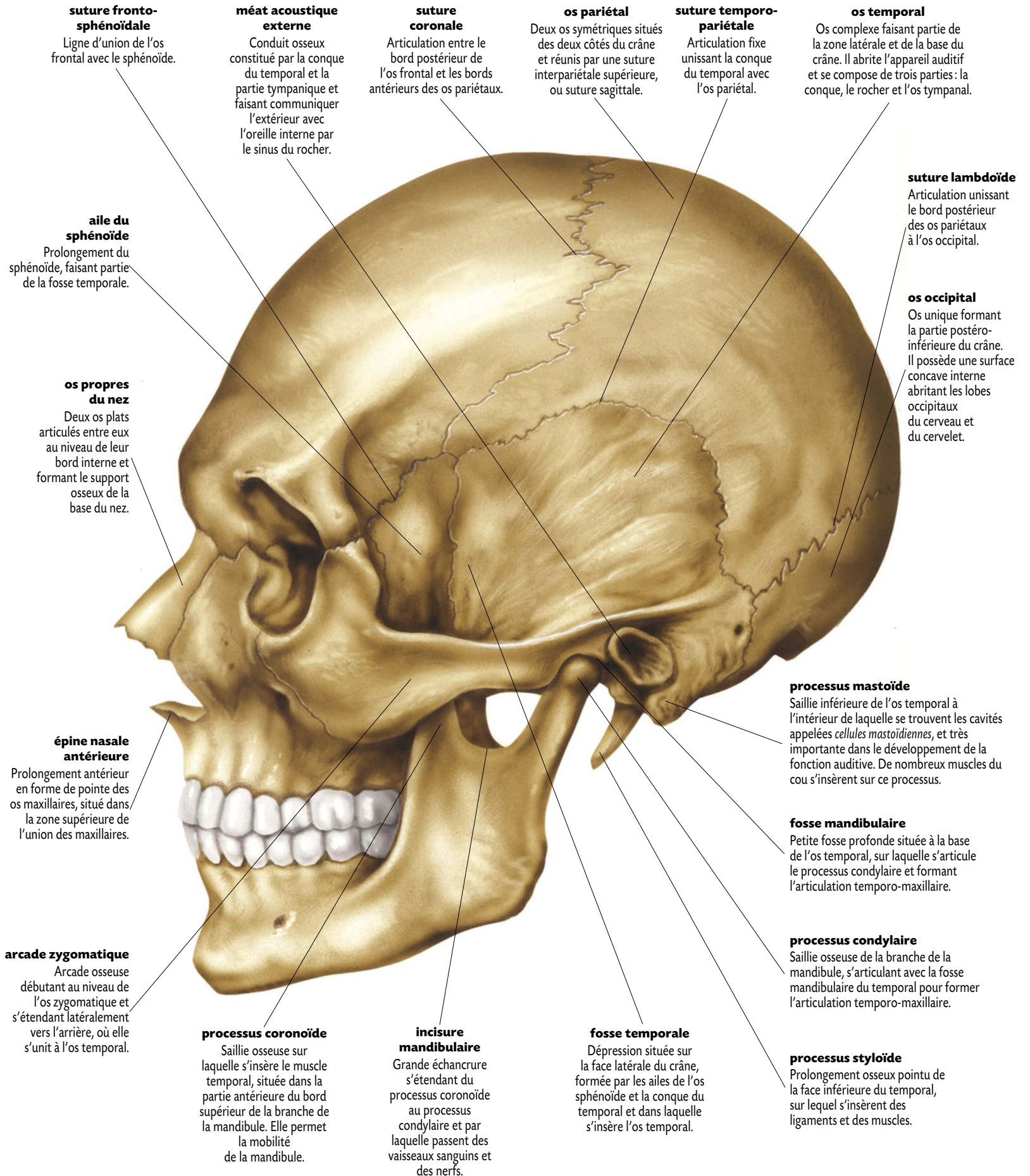
▼ VUE FRONTALE





CRÂNE

▼ VUE LATÉRALE



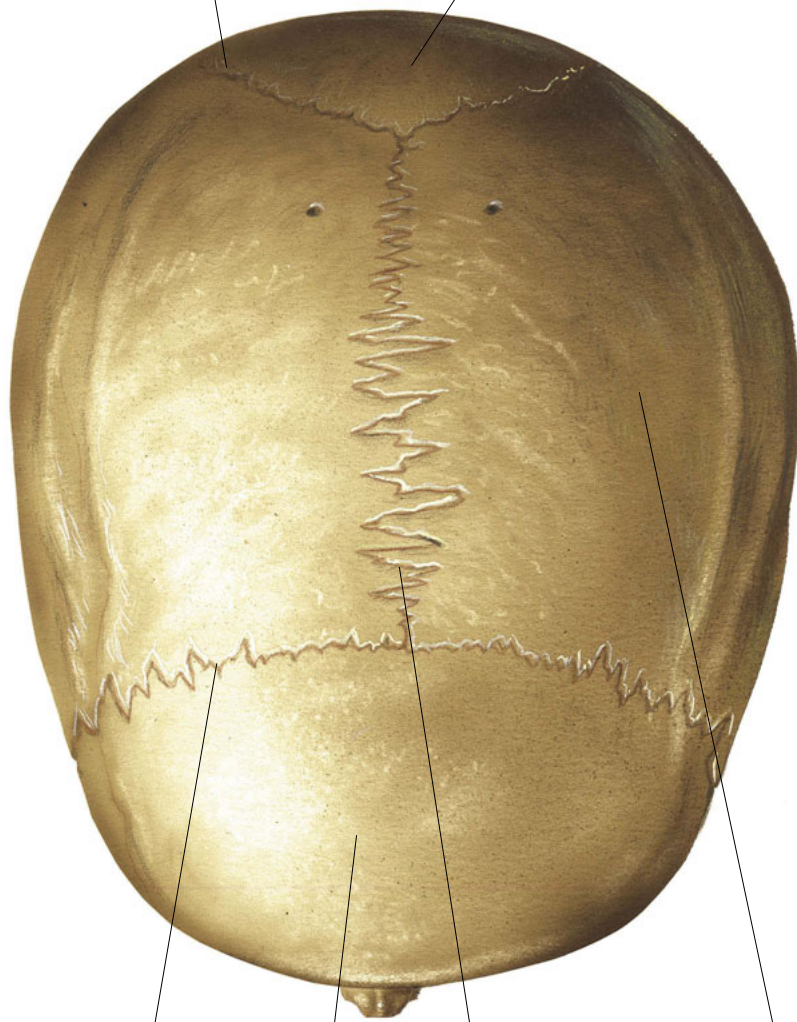

VOÛTE CRÂNIENNE

▼ VUE EXTERNE

suture lambdaïde
Ligne d'articulation entre les bords postérieurs des os pariétaux et le bord antérieur de l'occipital.

os occipital
Os formant la partie postéro-inférieure du crâne. Il possède une surface concave interne qui abrite les lobes occipitaux du cerveau et du cervelet.



suture coronale
Articulation unissant le bord postérieur de l'os frontal avec les bords antérieurs des os pariétaux.

os frontal
Os formant la partie antérieure du crâne et qui abrite, sous sa face postérieure concave, les lobes frontaux du cerveau.

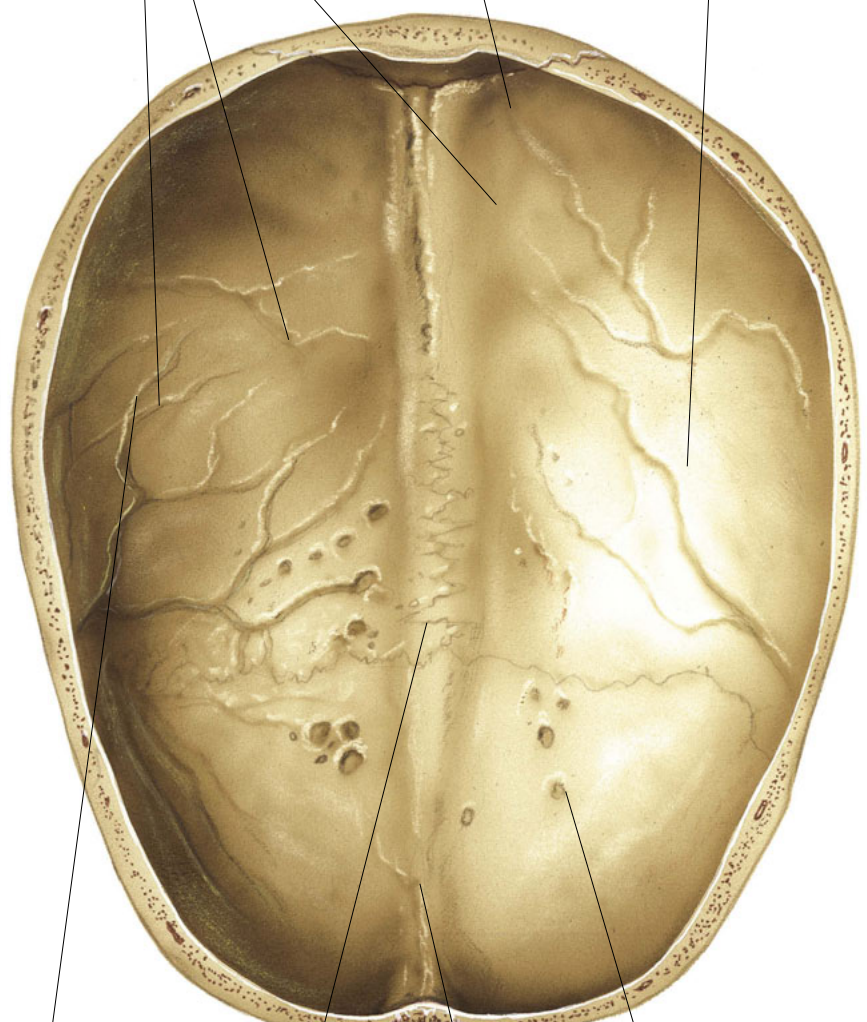
suture sagittale
Ligne d'articulation parcourant la boîte crânienne d'avant en arrière et qui unit les os pariétaux des deux côtés.

▼ VUE INTERNE

sillons vasculaires
Empreintes laissées dans l'os par les différents vaisseaux sanguins qui entourent le cerveau.

fosse occipitale
Cavité interne concave de l'os occipital abritant la partie supérieure du lobe occipital cérébral.

fosses pariétales
Cavités internes concaves des os pariétaux abritant les lobes pariétaux du cerveau.



os pariétal
Deux os situés des deux côtés du crâne et formant les parois latérales de la cavité crânienne.

sinus longitudinal
Sillon profond dans le prolongement de la crête frontale et suivi par le sinus longitudinal supérieur. Il constitue une branche importante du système veineux de la région supérieure du crâne.

crête frontale
Relief osseux recouvrant la face interne de l'os frontal d'avant en arrière et dans lequel se trouve la *faux du cerveau*, cloison membraneuse séparant les deux hémisphères cérébraux.

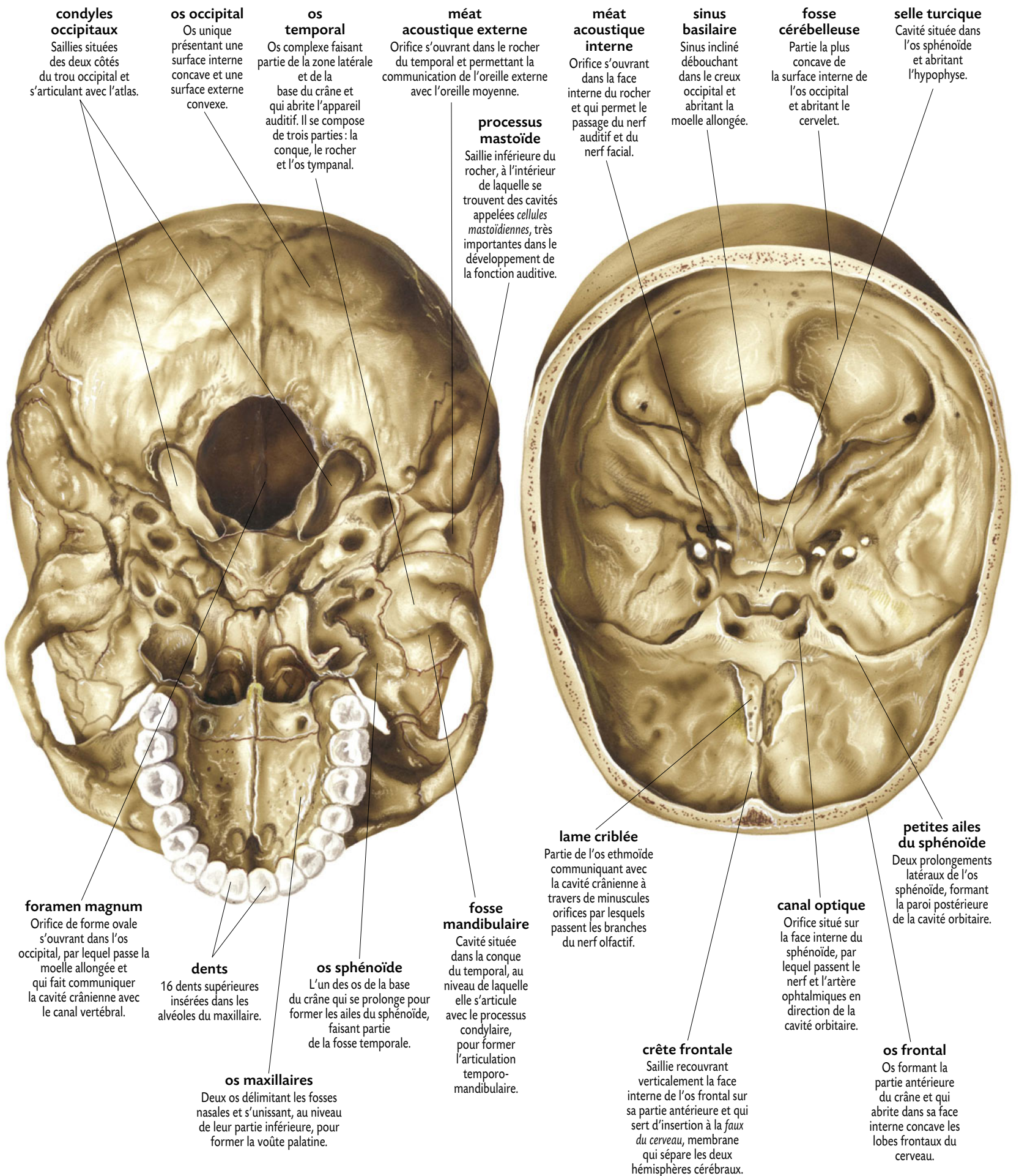
fosse frontale
Cavité interne concave de l'os frontal dans sa partie supérieure, abritant les lobes frontaux du cerveau.



BASE DU CRÂNE

▼ VUE EXTERNE

▼ VUE INTERNE



condyles occipitaux
Saillies situées des deux côtés du trou occipital et s'articulant avec l'atlas.

os occipital
Os unique présentant une surface interne concave et une surface externe convexe.

os temporal
Os complexe faisant partie de la zone latérale et de la base du crâne et qui abrite l'appareil auditif. Il se compose de trois parties: la conque, le rocher et l'os tympanal.

méat acoustique externe
Orifice s'ouvrant dans le rocher du temporal et permettant la communication de l'oreille externe avec l'oreille moyenne.

processus mastoïde
Saillie inférieure du rocher, à l'intérieur de laquelle se trouvent des cavités appelées *cellules mastoïdiennes*, très importantes dans le développement de la fonction auditive.

méat acoustique interne
Orifice s'ouvrant dans la face interne du rocher et qui permet le passage du nerf auditif et du nerf facial.

sinus basilaire
Sinus incliné débouchant dans le creux occipital et abritant la moelle allongée.

fosse cérébelleuse
Partie la plus concave de la surface interne de l'os occipital et abritant le cervelet.

selle turquique
Cavité située dans l'os sphénoïde et abritant l'hypophyse.

foramen magnum
Orifice de forme ovale s'ouvrant dans l'os occipital, par lequel passe la moelle allongée et qui fait communiquer la cavité crânienne avec le canal vertébral.

dents
16 dents supérieures insérées dans les alvéoles du maxillaire.

os sphénoïde
L'un des os de la base du crâne qui se prolonge pour former les ailes du sphénoïde, faisant partie de la fosse temporale.

os maxillaires
Deux os délimitant les fosses nasales et s'unissant, au niveau de leur partie inférieure, pour former la voûte palatine.

fosse mandibulaire
Cavité située dans la conque du temporal, au niveau de laquelle elle s'articule avec le processus condyloïde, pour former l'articulation temporo-mandibulaire.

lame criblée
Partie de l'os ethmoïde communiquant avec la cavité crânienne à travers de minuscules orifices par lesquels passent les branches du nerf olfactif.

crête frontale
Saillie recouvrant verticalement la face interne de l'os frontal sur sa partie antérieure et qui sert d'insertion à la *faux du cerveau*, membrane qui sépare les deux hémisphères cérébraux.

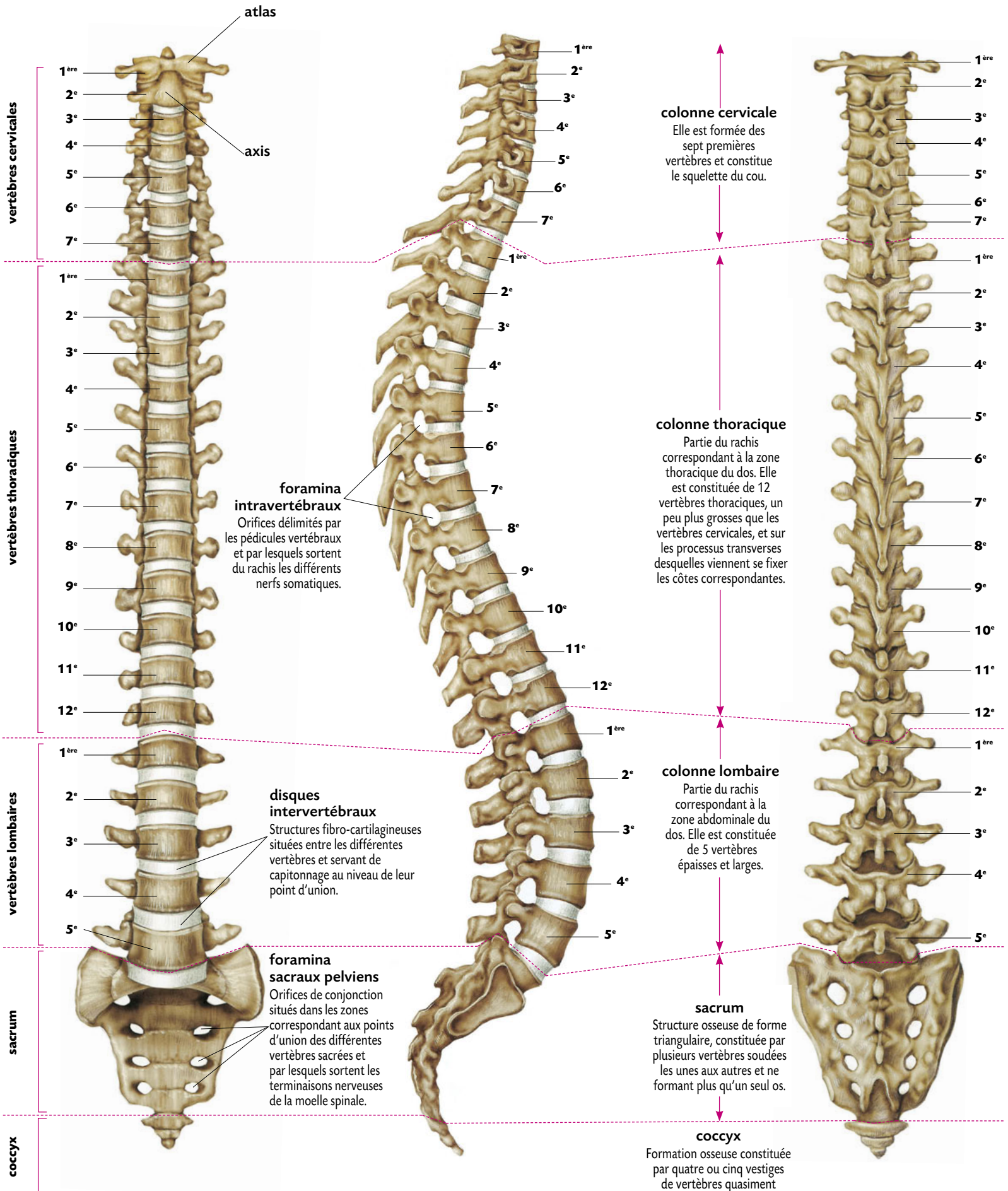
canal optique
Orifice situé sur la face interne du sphénoïde, par lequel passent le nerf et l'artère optiques en direction de la cavité orbitaire.

petites ailes du sphénoïde
Deux prolongements latéraux de l'os sphénoïde, formant la paroi postérieure de la cavité orbitaire.

os frontal
Os formant la partie antérieure du crâne et qui abrite dans sa face interne concave les lobes frontaux du cerveau.



RACHIS



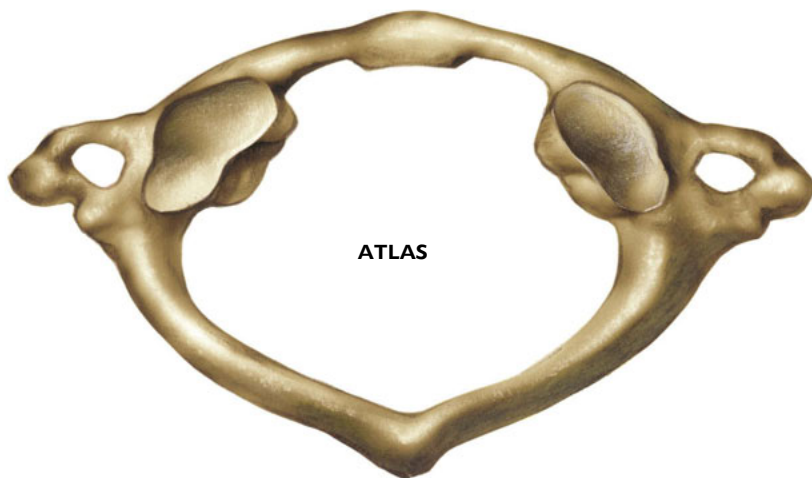
▲ VUE ANTÉRIEURE

▲ VUE LATÉRALE

▲ VUE POSTÉRIEURE

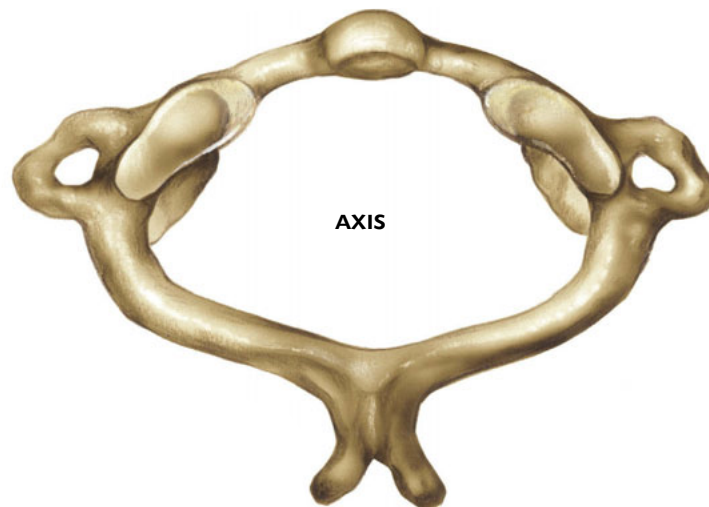


DIFFÉRENTS TYPES DE VERTÈBRES



ATLAS

Première vertèbre de la colonne cervicale. Contrairement aux autres vertèbres, elle se compose de deux masses latérales unies par un arc antérieur et un arc postérieur. Elle présente deux cavités, ou surfaces articulaires supérieures, destinées à s'articuler avec l'os occipital, une facette articulaire sur l'arc antérieur pour s'articuler avec la dent de l'axis, et des foramina transverses pour le passage des artères vertébrales.



AXIS

Deuxième vertèbre cervicale, qui se différencie des autres vertèbres parce que la partie correspondant au corps de la vertèbre naît perpendiculairement au-dessus d'une saillie articulée avec l'atlas, appelée *dent*. Son processus épineux se divise en deux branches. Comme l'atlas, elle présente latéralement deux foramina transverses pour le passage des artères vertébrales.

corps vertébral
Partie la plus volumineuse et antérieure de la vertèbre.

foramen vertébral
Orifice central des vertèbres par lequel passe la moelle spinale.

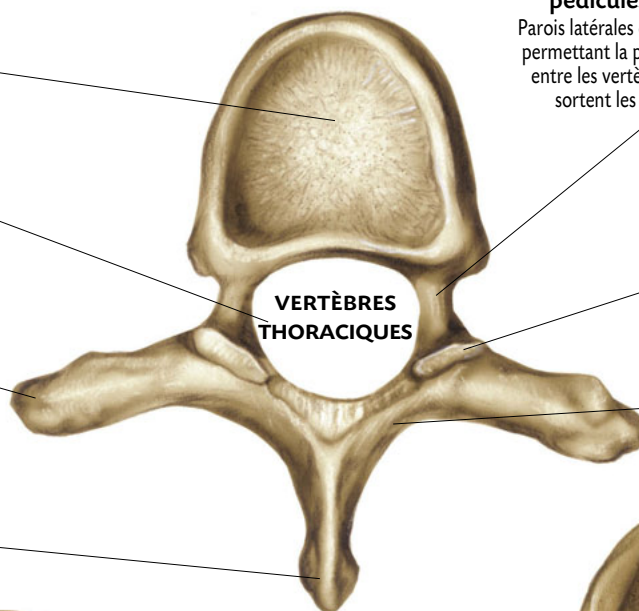
processus transverse
Deux prolongements latéraux servant d'insertion aux ligaments intervertébraux. Ceux des vertèbres dorsales présentent des facettes articulaires dans lesquelles viennent s'emboîter les côtes.

processus épineux
Prolongement s'étendant vers l'arrière et servant de point d'insertion aux ligaments interépineux.

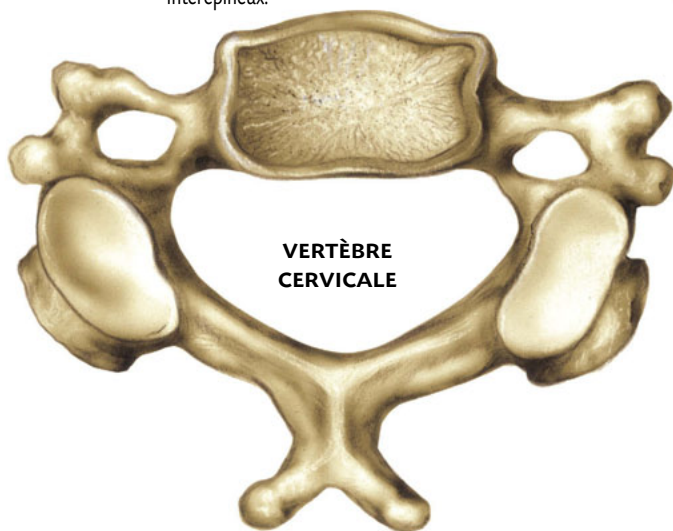
pédicules vertébraux
Parois latérales du foramen vertébral permettant la présence de foramina entre les vertèbres et par lesquels sortent les nerfs rachidiens.

processus articulaires
Chaque vertèbre compte deux processus articulaires supérieurs et deux inférieurs, qui permettent l'articulation avec les vertèbres adjacentes.

lames vertébrales
Lames osseuses délimitant le foramen vertébral au niveau de leur partie postérieure et qui s'unissent pour former le processus épineux.

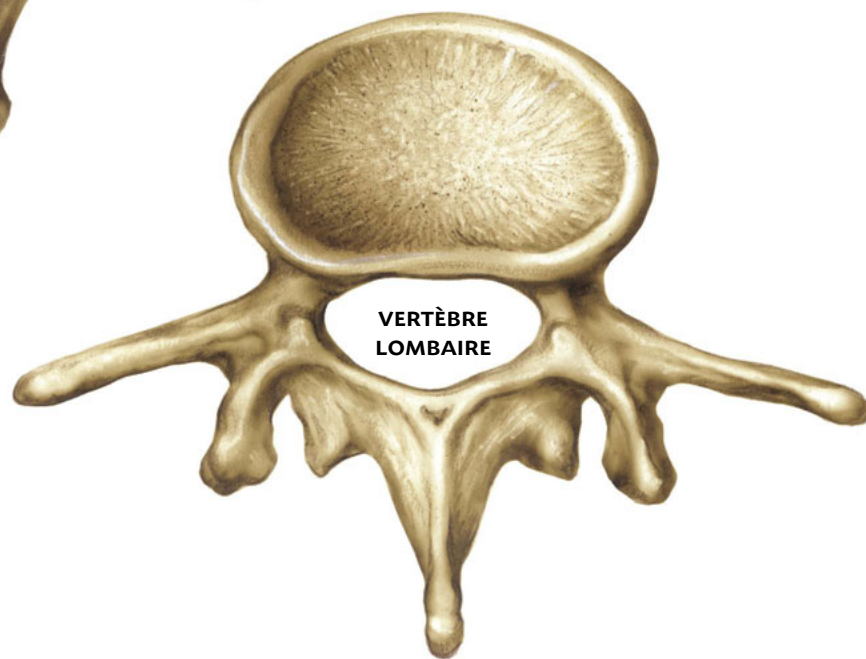


VERTÈBRES THORACIQUES



VERTÈBRE CERVICALE

Les vertèbres cervicales se caractérisent par leur corps vertébral quadrilatéral, avec un diamètre transversal supérieur. Comme l'atlas et l'axis, elles présentent des foramina pour le passage des artères vertébrales, leur processus épineux est court et se divise en deux branches, et les processus transverses sont implantés sur les côtés du corps vertébral et sont courts.



VERTÈBRE LOMBAIRE

Les vertèbres lombaires se caractérisent par un corps très volumineux et haut, des processus épineux très développés et suivant une direction oblique descendante, et des processus transverses suivant une direction transversale.



THORAX

▼ VUE ANTÉRIEURE

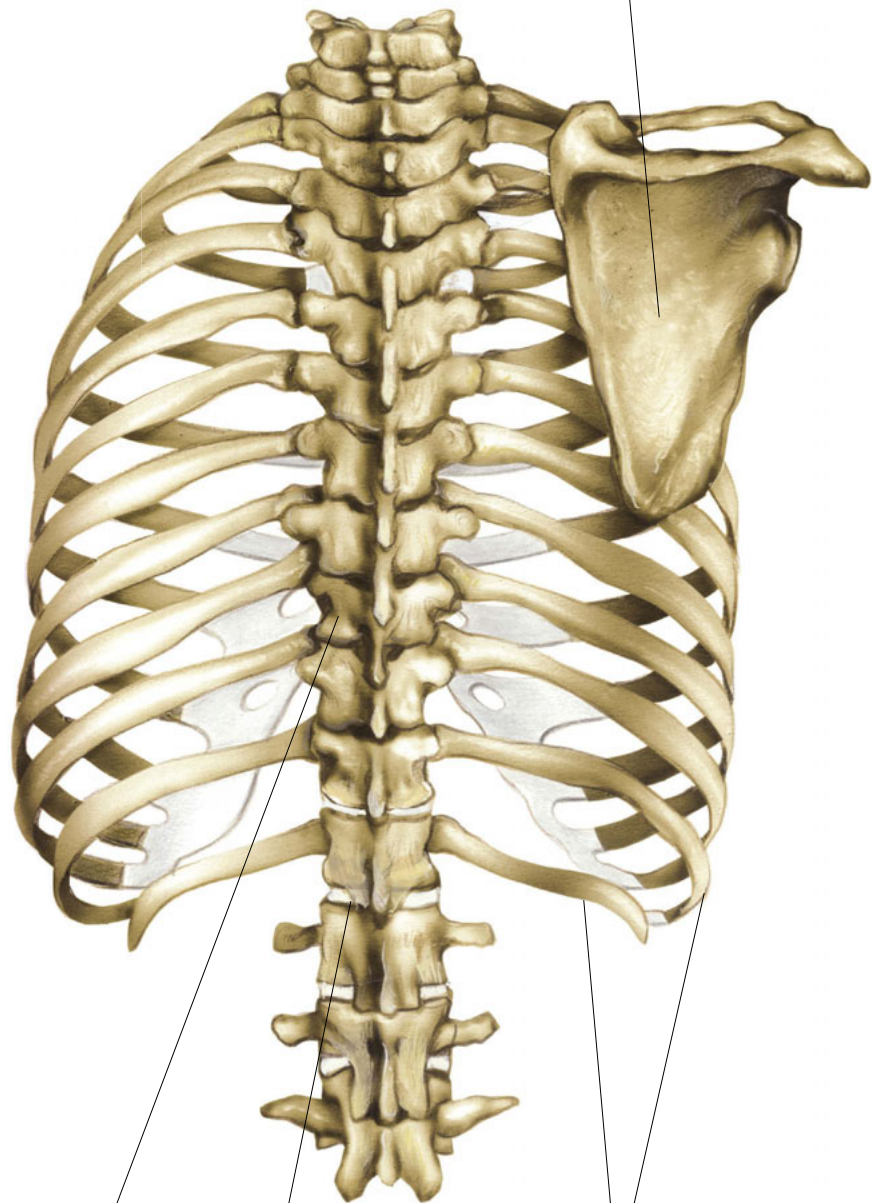
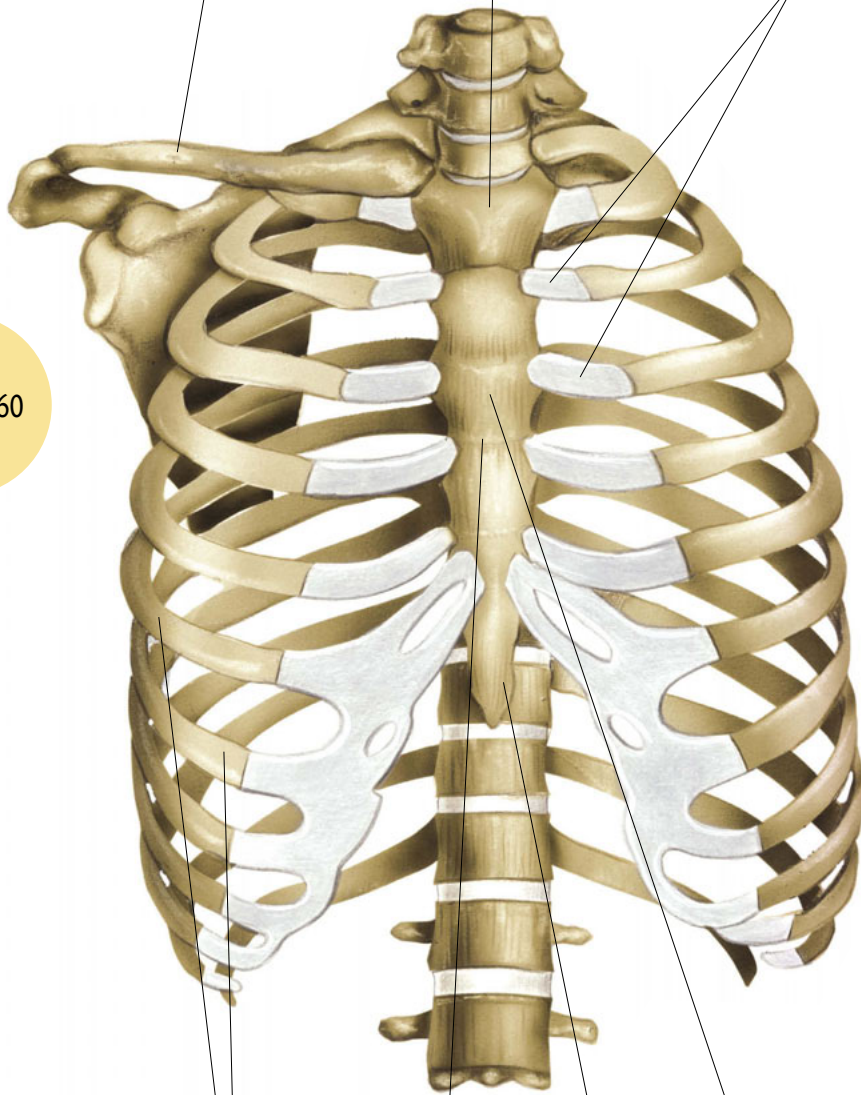
▼ VUE POSTÉRIEURE

manubrium du sternum
Partie supérieure du sternum qui présente sur son bord supérieur une échancrure appelée *fourchette sternale* et que l'on peut palper sous la peau. Il présente de chaque côté deux surfaces articulaires pour la clavicule et le cartilage costal.

clavicule
Os plat et allongé servant de point de fixation du membre supérieur au sternum.

cartilages costaux
Éléments cartilagineux servant d'union entre les côtes et le sternum.

scapula
Os plat de forme triangulaire servant de point de fixation entre le membre supérieur et la partie postérieure du thorax.



côtes
Douze os plats situés de chaque côté du thorax et disposés depuis le rachis dorsal jusqu'au sternum. Les côtes articulées directement avec le sternum sont les *côtes vraies* et celles qui sont articulées au moyen d'un cartilage commun sont appelées *fausses côtes*.

sternum
Os plat situé sur la face antérieure du thorax et de chaque côté duquel se rattachent les côtes. Il se divise en trois parties: le *manubrium*, le *corps* et le *processus xiphoïde*.

processus xiphoïde
Extrémité inférieure, ou pointe du sternum, composée de tissu cartilagineux.

corps du sternum
Segment central de l'os présentant de chaque côté des facettes articulaires recevant les cartilages costaux pour former les articulations sterno-costales.

colonne thoracique
Structure osseuse formée par la superposition des douze vertèbres dorsales qui prennent leur appui postérieur sur les côtes, de chaque côté du sternum.

disque intervertébral
Structure fibro-cartilagineuse située entre les différentes vertèbres et servant de capitonnage au niveau de leur point d'union.

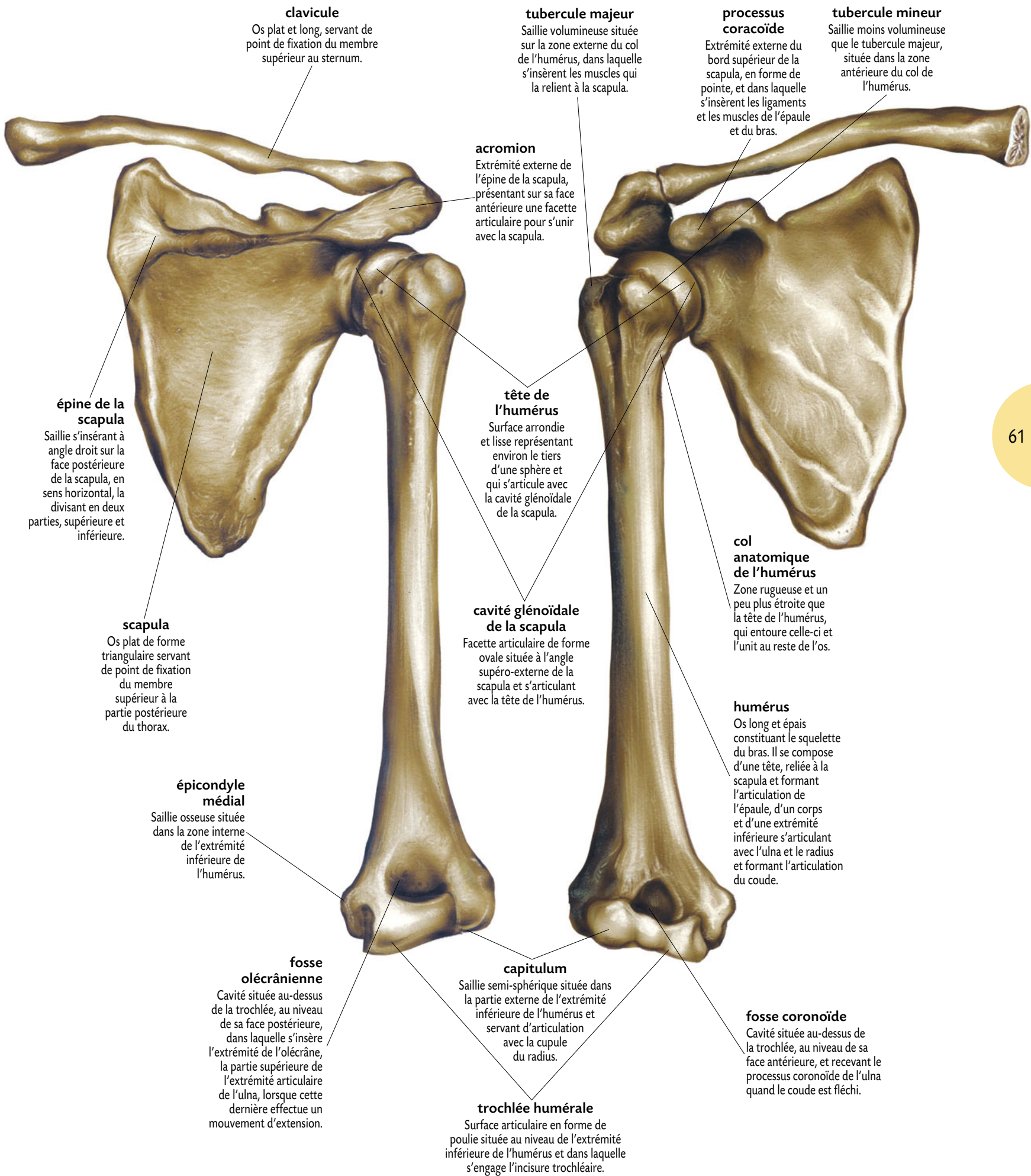
côtes flottantes
Les deux dernières côtes sont dites *flottantes* parce que leur bord antérieur n'est pas relié à l'avant du sternum et reste libre.



ÉPAULE ET BRAS

▼ VUE ANTÉRIEURE

▼ VUE POSTÉRIEURE





AVANT-BRAS

▼ VUE ANTÉRIEURE

▼ VUE POSTÉRIEURE

incisure trochléaire
Cavité articulaire en forme de crochet s'insérant parfaitement dans la trochlée de l'humérus.

processus coronoïde
Extrémité antérieure de l'incisure ulnaire se terminant par une pointe et qui, lors de la flexion de l'avant-bras, se place dans la fosse coronoïde de l'humérus.

tubérosité du radius
Saillie osseuse située sous le col du radius et servant de point d'insertion à l'un des tendons du biceps brachial.

olécrâne
Extrémité supérieure de l'incisure trochléaire se terminant en pointe et destinée à s'emboîter dans la fosse olécrânienne de l'humérus.

tête du radius
Extrémité supérieure de l'os de forme cylindrique, dont la face supérieure est concave et s'appelle *cupule* ou *cavité glénoïdale du radius*. La partie interne du cylindre s'articule avec l'ulna.

col du radius
Partie la plus étroite du radius se situant immédiatement sous sa tête et la reliant à son corps.

tête de l'ulna
Zone épaisse et semi-sphérique constituant l'extrémité inférieure de l'ulna, articulée au niveau de sa partie externe avec le radius et, au niveau de sa partie inférieure, avec l'os pyramidal du carpe.

processus styloïde du radius
Prolongement épais situé à l'extrémité inférieure du radius et pouvant être palpé à travers la peau. Le processus sert de point d'insertion aux ligaments et aux muscles du poignet et de l'avant-bras.

processus styloïde de l'ulna
Prolongement cylindrique s'étendant verticalement vers le bas, à partir de l'extrémité inférieure de l'ulna, et servant d'insertion à certains ligaments de l'articulation du poignet.

ULNA
Os long occupant la partie inférieure de l'avant-bras et jouant un rôle fondamental dans les mouvements de rotation de l'avant-bras et de la main. Il se compose d'un corps central et de deux extrémités, avec une extrémité supérieure très volumineuse et faisant partie de l'articulation du coude, et une extrémité inférieure faisant partie de l'articulation du poignet.

RADIUS
Os long constituant la partie externe du squelette de l'avant-bras. Il se compose d'un corps central et de deux extrémités, l'extrémité supérieure faisant partie de l'articulation du coude et l'extrémité inférieure, volumineuse, faisant partie de l'articulation du poignet.



MAIN

pisiforme
Os allongé en sens vertical, situé dans l'extrémité interne de la rangée supérieure du carpe.

triquétrum
Os de la partie intermédiaire de la rangée supérieure du carpe et ayant une forme pyramidale.

lunatum
Os en forme de demi-lune, situé dans la partie intermédiaire de la rangée supérieure du carpe.

capitatum
Le plus volumineux des os du carpe, situé au centre de celui-ci, dans la rangée inférieure.

scaphoïde
Le plus externe et le plus volumineux des os de la rangée supérieure du carpe.

carpe
Ensemble de huit os articulés entre eux et disposés sur deux rangées. Le carpe s'articule avec l'ulna et le radius au-dessus, et le métacarpe au-dessous.

trapézoïde
Petit os situé dans la partie intermédiaire de la rangée inférieure du carpe.

trapèze
Os situé à l'extrémité externe de la rangée inférieure du carpe.

os sésamoïdes
Osselets de structure fibreuse et en nombre variable, englobés dans les articulations de la main.

hamatum
Le plus interne des os formant la rangée inférieure du carpe et ayant une saillie antérieure en crochet.

métacarpe
Ensemble de cinq os formant le squelette de la paume de la main. Le métacarpe est uni dans sa partie supérieure avec le carpe et se prolonge au niveau de sa partie inférieure par les doigts, l'ensemble des cinq os restant uni par les muscles interosseux. Ce sont tous des os longs se composant d'un corps central et deux extrémités plus épaisses.

1^{er} métacarpien

2^e métacarpien

3^e métacarpien

4^e métacarpien

5^e métacarpien

1^{ère} phalange

2^e phalange

3^e phalange

phalanges
Elles constituent le squelette des doigts. Chaque doigt compte trois phalanges, sauf le pouce qui en compte seulement deux.



PELVIS

▼ VUE POSTÉRIEURE

os coxal
Os formant avec son homologue du côté opposé la ceinture pelvienne, ou pelvis. Ces deux os sont unis par leur partie postérieure au sacrum. Au niveau de leur partie antérieure, ils sont unis l'un à l'autre par la symphyse pubienne. Ils se composent de trois parties : l'ilium, l'ischium et le pubis.

ilium
Partie la plus externe de l'os coxal, en forme de feuille, et constituant la paroi latérale de la cavité pelvienne.

ischium
Partie inférieure de l'os coxal, se composant d'un corps volumineux et d'une branche ascendante qui rejoint la branche descendante du pubis.

pubis
Partie la plus interne de l'os coxal, rejoignant son homonyme situé de l'autre côté. Il se compose d'un corps central, d'une branche horizontale qui va jusqu'à l'acétabulum et d'une branche descendante.

crête iliaque
Crête osseuse formée par le bord supérieur de l'ilium et s'étendant de l'articulation sacro-iliaque à l'épine iliaque antéro-supérieure.

face glutéale
Surface large correspondant à la partie postérieure de l'ilium et dans laquelle s'insèrent les muscles fessiers.

épine ischiatique
Saillie située sous la grande incisure ischiatique et où s'insèrent les muscles et les ligaments de la zone.

sacrum
Structure osseuse de forme triangulaire, constituée par l'union de cinq vertèbres qui, ensemble, forment un os unique. Le sacrum est situé à la base du rachis et s'articule latéralement avec les os coxaux.

articulation sacro-iliaque
Articulation quasiment immobile, qui relie la face articulaire du sacrum à une facette en forme d'oreille, la *facette auriculaire*, située sur la partie interne de l'ilium.

grand foramen ischiatique
Grande incisure située sur le bord postérieur de l'ilium et par laquelle un grand nombre de vaisseaux sanguins et de nerfs sortent du pelvis.

coccyx
Structure rudimentaire correspondant chez l'homme à la queue des autres mammifères. Le coccyx est formé de quatre ou cinq vertèbres atrophiées et soudées entre elles.

foramen obturé
Grand orifice situé sous l'acétabulum et délimité par l'ischium et le pubis. Il est recouvert par une couche fibreuse appelée *membrane obturatrice*.

▼ VUE ANTÉRIEURE

épine iliaque antéro-supérieure
Saillie osseuse observée sur le bord externe de l'ischium et qui correspond à la saillie osseuse palpable sous la peau de la hanche.

épine iliaque antéro-inférieure
Saillie osseuse située sous l'épine iliaque antéro-supérieure et dans laquelle s'insère un tendon musculaire.

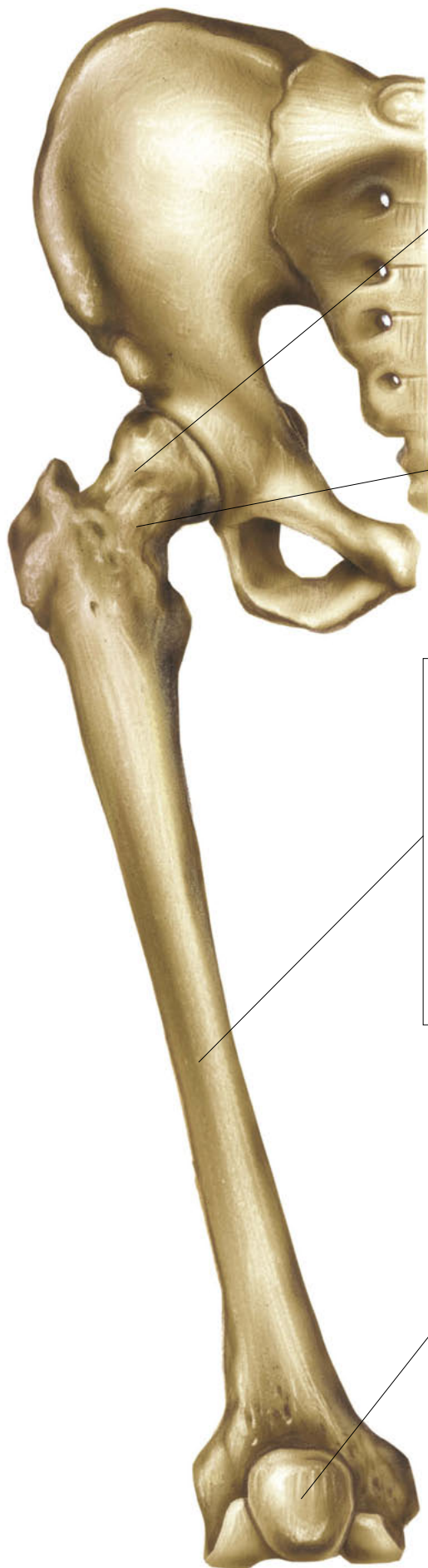acétabulum
Cavité située au centre de l'os coxal et destinée à accueillir la tête du fémur. Elle est composée par l'ilium (zone supérieure), le pubis (zone antéro-inférieure) et l'ischium (zone postéro-inférieure).

fosse iliaque
Surface triangulaire correspondant à la partie interne de l'ilium et où s'insère le muscle iliaque.

symphyse pubienne
Union articulaire des os pubiens, fermant la cavité pelvienne au niveau de sa face antérieure.



CUISSÉ ET GENOU



tête du fémur
Surface lisse de forme quasi-sphérique et destinée à s'articuler avec l'acétabulum de l'os coxal pour former l'articulation coxo-fémorale, ou hanche.

col anatomique du fémur
Zone la plus étroite reliant la tête du fémur au reste de l'os et ayant la forme d'un cylindre légèrement aplati. C'est dans le col du fémur que s'insèrent les ligaments et la cupule de l'articulation coxo-fémorale.

FÉMUR
Os long formant le squelette de la cuisse. C'est l'os le plus long du corps humain, composé d'un corps central et de deux extrémités, une extrémité supérieure qui forme l'articulation de la hanche, et une extrémité inférieure qui forme l'articulation du genou.

patella
Os court de forme aplatie, situé dans la zone antérieure du genou. La patella présente une face antérieure convexe et une face postérieure légèrement concave, dans laquelle se trouvent les facettes articulaires s'emboîtant avec les condyles fémoraux. Dans sa partie supérieure, s'insère le tendon du quadriceps crural, qui se prolonge dans la partie inférieure pour former le tendon patellaire.

▲ VUE ANTÉRIEURE

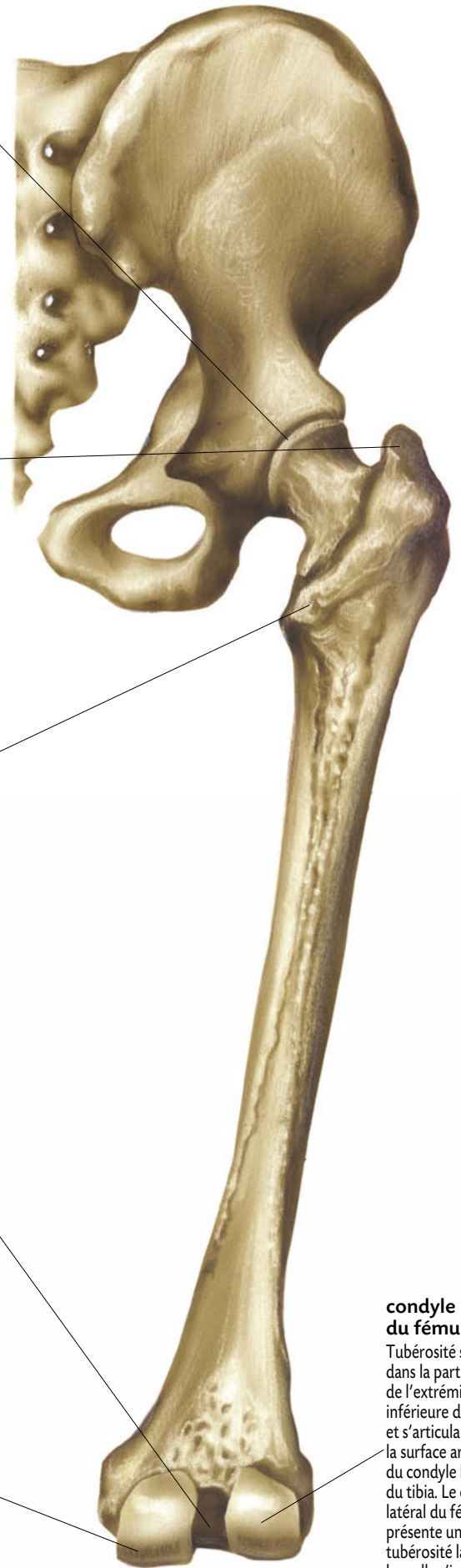articulation coxo-fémorale
Articulation formée par la tête du fémur et l'acétabulum.

grand trochanter
Saillie épaisse située dans la partie postéro-externe de la base du col anatomique du fémur et servant de point d'insertion à différents groupes musculaires.

petit trochanter
Saillie située dans la partie postéro-interne de la base du col anatomique du fémur et servant de point d'insertion à certains des muscles qui relient le pelvis au fémur.

trochlée du fémur
Surface articulaire en forme de poulie, présentant une incisure, ou gorge centrale, qui s'étend d'avant en arrière de l'extrémité inférieure du fémur et qui s'articule avec la partie supérieure du tibia.

condyle médial du fémur
Tubérosité située dans la partie interne de l'extrémité inférieure du fémur et s'articulant avec la surface articulaire du condyle médial du tibia. Le condyle médial présente dans sa partie latérale une tubérosité sur laquelle s'insèrent les ligaments de la patella.



condyle latéral du fémur
Tubérosité située dans la partie externe de l'extrémité inférieure du fémur et s'articulant avec la surface articulaire du condyle latéral du tibia. Le condyle latéral du fémur présente une tubérosité latérale sur laquelle s'insèrent les ligaments articulaires.

▲ VUE POSTÉRIEURE



JAMBE

tête de la fibula

Zone la plus volumineuse et supérieure de la fibula, sur la zone interne de laquelle se trouve une facette articulaire pour l'union avec l'extrémité supérieure du tibia.

éminence intercondyloire

Saillie en hauteur séparant les surfaces articulaires du condyle et qui s'articule avec l'échancrure de la trochlée fémorale.

surfaces articulaires des condyles

Deux surfaces articulaires légèrement concaves, externe et interne, situées sur la face supérieure du tibia, et dans lesquelles s'articulent respectivement les condyles latéral et médial du fémur.

condyle médial du tibia

Saillie située dans la partie la plus supérieure du bord antérieur du tibia, où s'insère le ligament patellaire.

processus styloïde de la fibula

Saillie s'étendant verticalement vers le haut jusqu'à la tête de la fibula et dans laquelle s'insère un tendon du muscle biceps fémoral.

crête tibiale

Bord antérieur du tibia suivant longitudinalement la partie antérieure du corps de l'os, dépourvu d'insertions musculaires, et palpable sous la peau.

malléole latérale

Tubérosité située dans la partie externe de l'extrémité inférieure de la fibula, directement sous la peau. Elle est parcourue par un canal qui permet le passage des tendons et des muscles de la fibula.

TIBIA

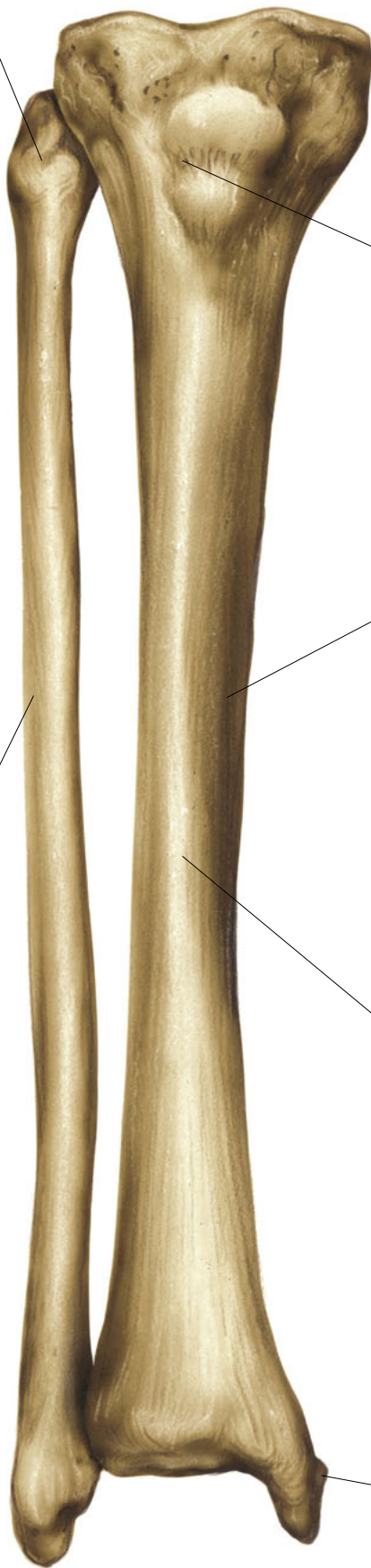
Os long formant la partie interne du squelette de la jambe. Il se compose d'une partie centrale, ou corps, et de deux extrémités : une extrémité supérieure, très volumineuse, qui fait partie de l'articulation du genou, et une extrémité inférieure qui fait partie de l'articulation de la cheville.

malléole médiale

Saillie épaisse située sous la peau de la zone interne de la cheville, dans laquelle s'insèrent différents ligaments de l'articulation.

FIBULA

Os long formant la partie externe du squelette de la jambe. Il présente un corps et deux extrémités, supérieure et inférieure, qui s'articulent avec celles du tibia pour former les articulations tibio-fibulaires. Au niveau de son extrémité inférieure, la fibula s'articule aussi avec le talus.



▲ VUE ANTÉRIEURE



▲ VUE POSTÉRIEURE



PIED

▼ VUE DORSALE

▼ VUE PLANTAIRE

tarse
Le tarse est formé de sept os courts, articulés entre eux, qui forment un ensemble uni par sa partie supérieure avec le tibia et la fibula, et par sa partie inférieure avec les os métatarsiens. De manière générale, le tarse présente une forme de voûte avec une concavité inférieure, essentielle pour la dynamique du pied.

trochlée du talus
Surface articulaire en forme de trochlée qui articule le talus avec l'extrémité inférieure du tibia.

talus
Le plus élevé de tous les os du tarse, situé directement sous la face inférieure du tibia.

métatarse
Ensemble de cinq os longs, unis par leur partie postérieure avec les os du tarse, et se prolongeant dans leur partie inférieure par chacun des orteils. Ils se composent d'un corps central de forme triangulaire et légèrement incurvé avec une concavité inférieure, et de deux extrémités plus épaisses.

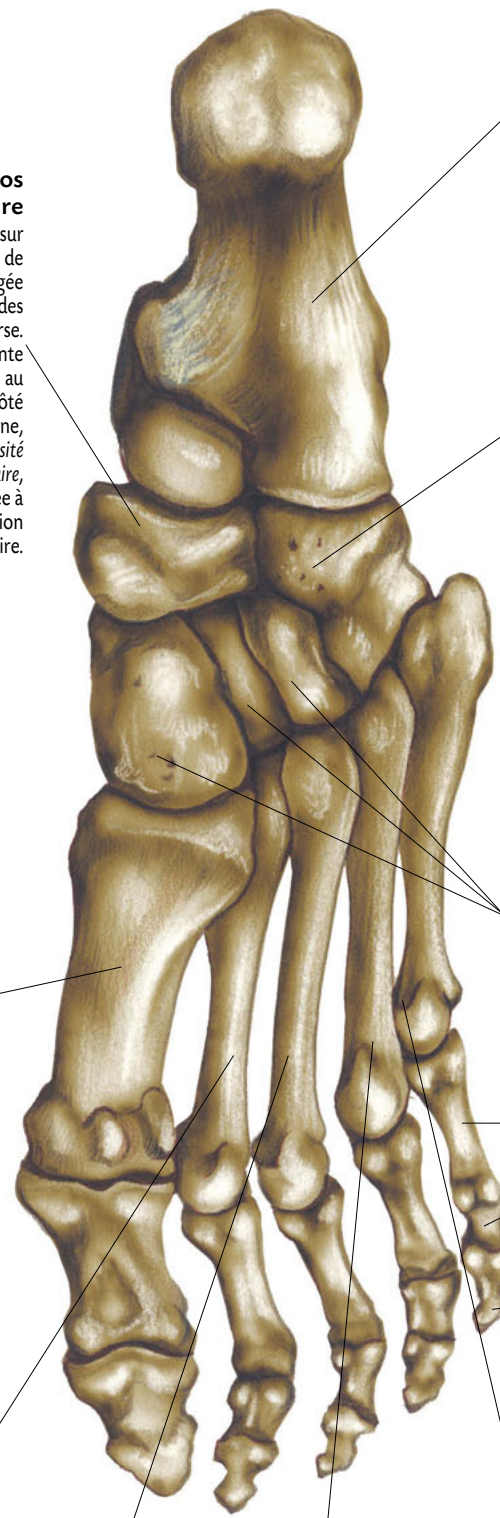
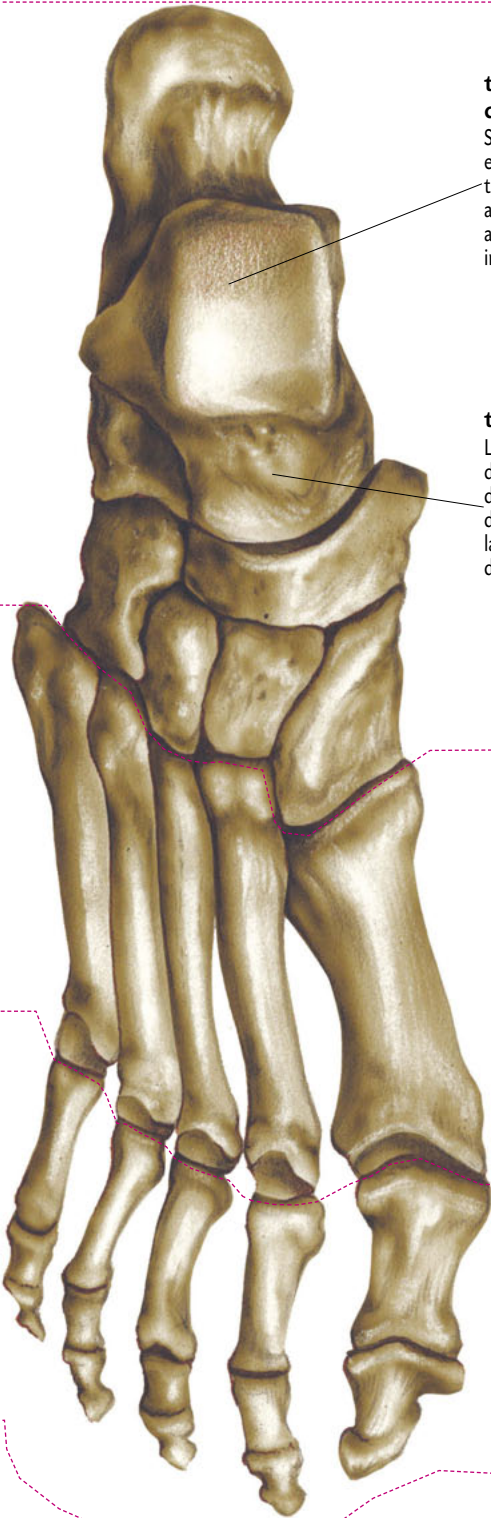
phalanges
Elles composent le squelette des orteils. Chaque orteil se compose de trois phalanges appelées, de haut en bas, *première, deuxième et troisième phalange*, à l'exception du premier orteil qui ne compte que deux phalanges. Ce sont des os longs, plus courts que les phalanges de la main. Toutefois, comme celles-ci, ils comportent un corps central et deux extrémités, et présentent les mêmes caractéristiques morphologiques.

os naviculaire
Os aplati situé sur le bord interne de la rangée antérieure des os du tarse. Il présente une saillie au niveau du côté le plus interne, la *tubérosité naviculaire*, destinée à l'insertion musculaire.

calcaneus
Le plus volumineux des os du tarse. Le tendon calcanéen s'insère au niveau de sa face postérieure, qui forme la saillie postérieure du pied, ou talon.

cuboïde
Os situé devant le calcaneus, avec lequel il s'articule au niveau de sa partie postérieure.

os cunéiformes
Trois petits os en forme de coin, situés sur la rangée antérieure du tarse. Ils sont aussi appelés 1^{er}, 2^e et 3^e *cunéiformes*.



1^{er} métatarsien

2^e métatarsien

3^e métatarsien

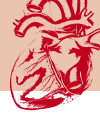4^e métatarsien

5^e métatarsien

1^{ère} phalange

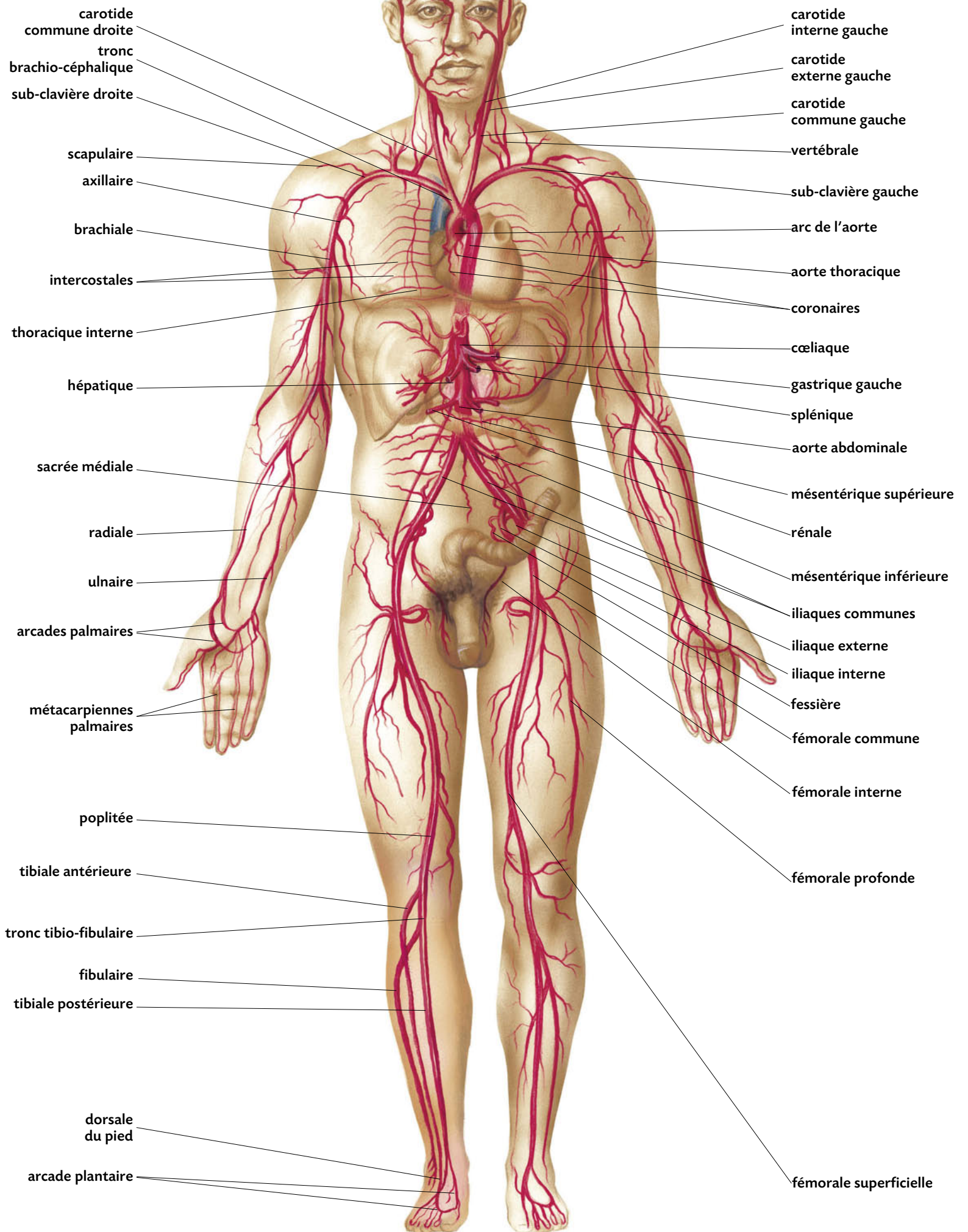
2^e phalange

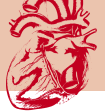3^e phalange



SYSTÈME ARTÉRIEL

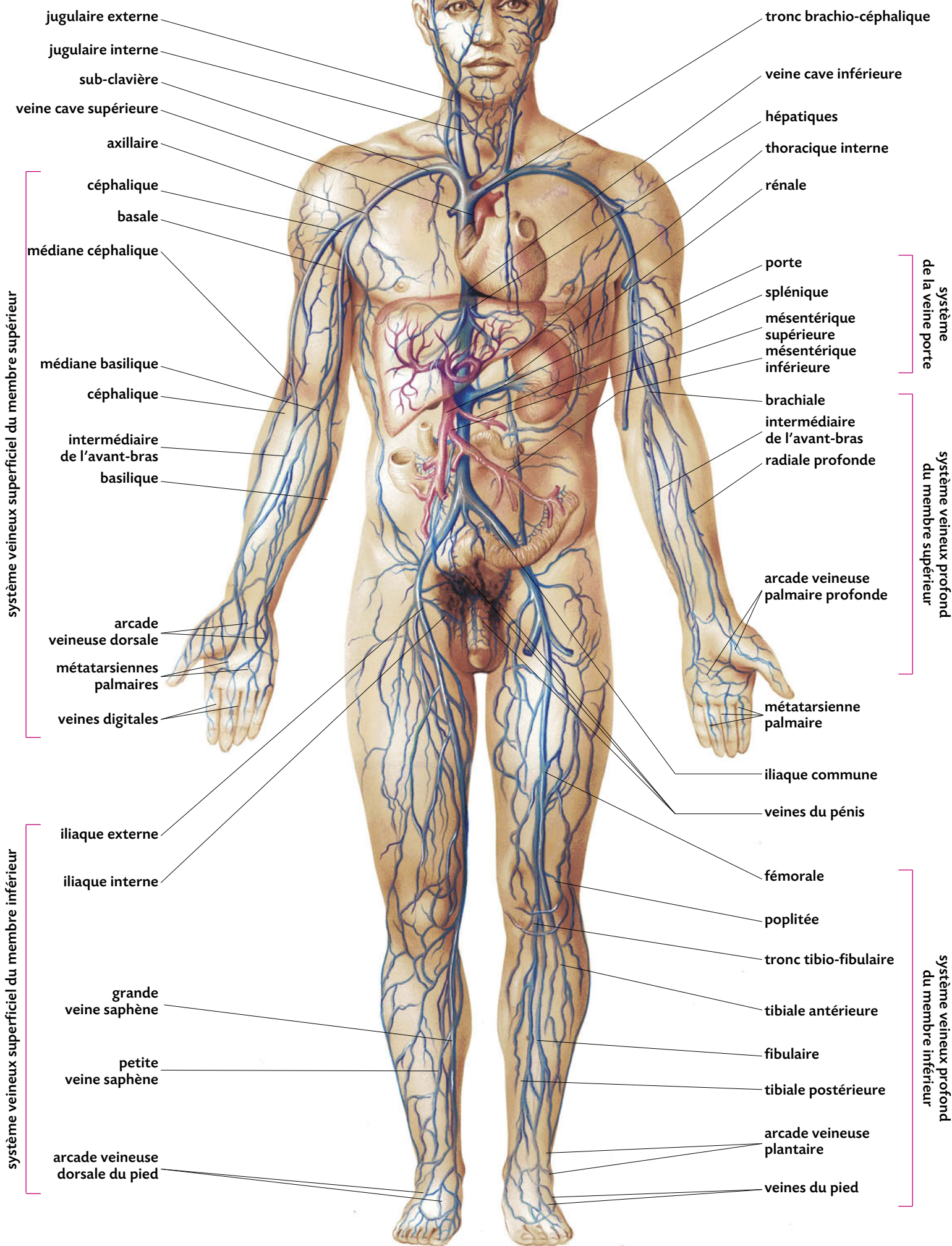
▼ VUE GÉNÉRALE ANTÉRIEURE





SYSTÈME VEINEUX

▼ VUE GÉNÉRALE ANTÉRIEURE





SYSTÈME LYMPHATIQUE

▼ VUE GÉNÉRALE ANTÉRIEURE

SYSTÈME LYMPHATIQUE

Le système lymphatique transporte des liquides et des substances dissoutes, notamment des protéines, provenant des différents tissus de l'organisme. Complémentaire du système artériel et veineux, il est constitué d'un réseau de vaisseaux propres parcourus par le liquide lymphatique, ou lymphne, qui est déversé ensuite dans le sang.

veines sub-clavières

Deux veines naissant des veines axillaires des bras droit et gauche. Elles passent sous les clavicules et, après avoir rejoint les veines jugulaires, débouchent dans la veine cave supérieure par les troncs veineux brachio-céphaliques. Sur leur parcours, elles sont rejointes par la grande veine lymphatique (sub-clavière droite) et le canal lymphatique thoracique (sub-clavière gauche).

grande veine lymphatique

Canal lymphatique situé dans la zone supérieure droite du thorax et qui reçoit les vaisseaux lymphatiques de la moitié droite de la tête, du thorax et du membre supérieur droit. Elle débouche dans la veine sub-clavière droite.

citerne de chyle

Vaisseau naissant de la convergence de tous les vaisseaux lymphatiques provenant des membres inférieurs et du système digestif, et point de départ du canal lymphatique thoracique.

nœuds lymphatiques inguinaux

La zone inguinale est particulièrement riche en ganglions lymphatiques, qui filtrent la lymphne provenant de tout le membre inférieur.

vaisseaux lymphatiques

Canaux parcourant la totalité du corps, selon un trajet quasiment parallèle à celui du système veineux, et recueillant la lymphne provenant des capillaires lymphatiques.

ganglions cervicaux

Plusieurs groupes de ganglions lymphatiques qui filtrent la lymphne provenant de la tête. Ils se situent dans la zone latérale du cou, dans la région mandibulaire, dans la zone de la nuque, dans la région parotidienne et dans d'autres régions cervicales.

nœuds lymphatiques axillaires

Important groupe de ganglions situé au niveau de l'aisselle et filtrant la lymphne provenant du membre supérieur avant qu'elle ne se déverse dans le sang veineux.

nœuds lymphatiques

Renflements des vaisseaux lymphatiques répartis tout au long du réseau lymphatique. Ils filtrent la lymphne et en éliminent les éléments étrangers à l'organisme. Bien qu'il existe des nœuds lymphatiques dans toutes les zones du corps, les plus importants se situent au niveau de zones précises, comme les zones inguinale, cervicale, axillaire, etc.

canal lymphatique thoracique

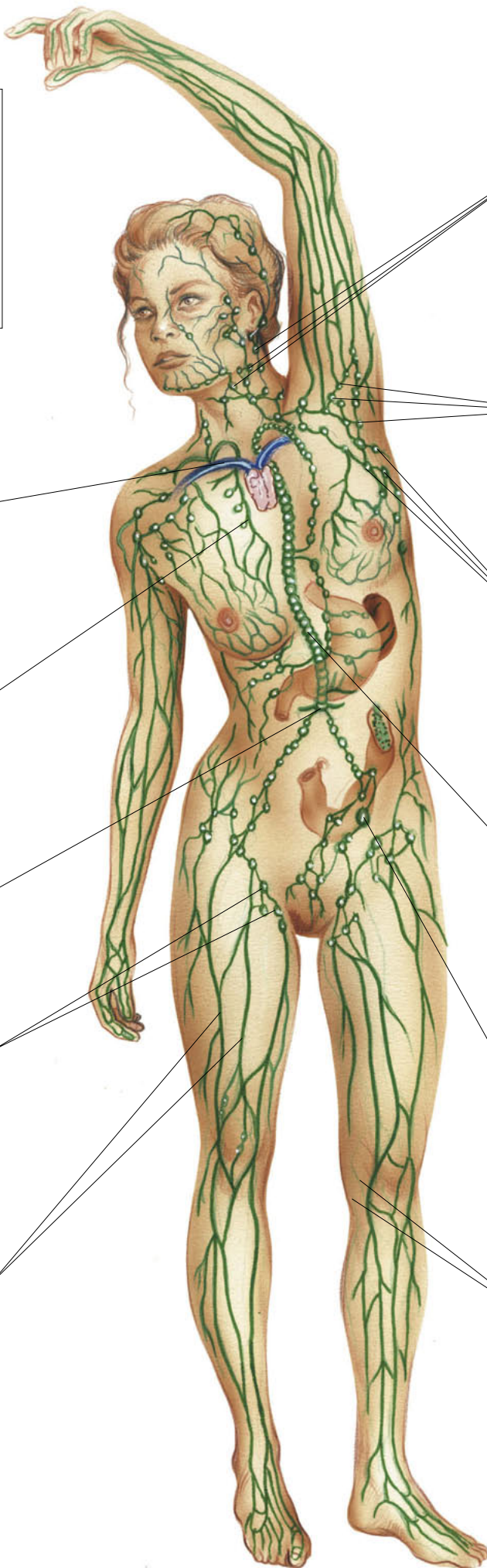
Grosse voie lymphatique parcourant verticalement le thorax et l'abdomen selon un trajet parallèle à celui de l'aorte et débouchant dans la veine sub-clavière gauche, près de son intersection avec la veine jugulaire. Le canal lymphatique thoracique recueille la lymphne provenant des membres inférieurs, de l'intestin, de la moitié gauche du thorax, du bras gauche et de la moitié gauche de la tête.

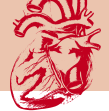follicules lymphoïdes agrégés

Grappes de ganglions lymphatiques disposés en forme de plaques entourant le tube intestinal et filtrant la lymphne provenant de celui-ci.

capillaires lymphatiques

Petits canaux semblables aux capillaires veineux naissant dans tous les tissus de l'organisme et recueillant la lymphne pour l'emmener vers des vaisseaux lymphatiques plus gros.





ARTÈRE ET VEINE - STRUCTURE INTERNE

ARTÈRES

Vaisseaux sanguins transportant le sang oxygéné dans les poumons (sang artériel) jusqu'aux différents tissus corporels, ce qui explique pourquoi il existe des artères de gros, moyen et petit calibre, et des artérioles.

artérioles

Vaisseaux de très petit calibre, issus des ramifications successives des artères pour donner naissance aux capillaires artériels. Leur couche intermédiaire est constituée d'une fine lame musculaire.

capillaires artériels

Plus petites ramifications des artères, de taille microscopique, à travers lesquelles le sang parvient jusqu'aux moindres recoins de l'organisme et qui facilitent l'échange de sang artériel oxygéné et de sang veineux. Au niveau de leur extrémité, les capillaires rejoignent les capillaires veineux qui recueillent le sang pauvre en oxygène et le transportent vers le système veineux.

VEINES

Vaisseaux sanguins transportant le sang chargé de déchets (sang veineux) provenant des différents tissus corporels, jusqu'au cœur puis aux poumons, où il sera oxygéné. Il existe des veines de calibres différents, depuis les capillaires veineux jusqu'aux veinules et veines de moyen et gros calibre.

veinules

Veines de petit calibre ayant pour origine la jonction progressive des différents capillaires veineux et formant les veines de moyen et gros calibre.

capillaires veineux

Réseau de vaisseaux sanguins microscopiques ayant pour origine le système veineux. Ils recueillent le sang chargé de déchets venant des différents tissus corporels et le transportent vers des vaisseaux veineux de calibre supérieur.

tunique interne

Revêtement interne de la paroi veineuse et artérielle, reposant sur une couche de tissu conjonctif.

tunique externe

Couche la plus externe des artères et des veines, qu'elle enveloppe complètement. Elle est constituée de tissu conjonctif et recouvre les terminaisons nerveuses et les capillaires sanguins arrivant aux artères.

tunique moyenne

Couche intermédiaire des trois couches formant la paroi artérielle. Elle est constituée de fibres musculaires disposées de manière concentrique et particulièrement abondantes dans les artères de moyen calibre. Dans les artères de gros calibre, cette couche contient une grande quantité de fibres élastiques pouvant modifier le calibre artériel en fonction des changements de volume sanguin consécutifs à la contraction ou à la dilatation du cœur.

tunique moyenne

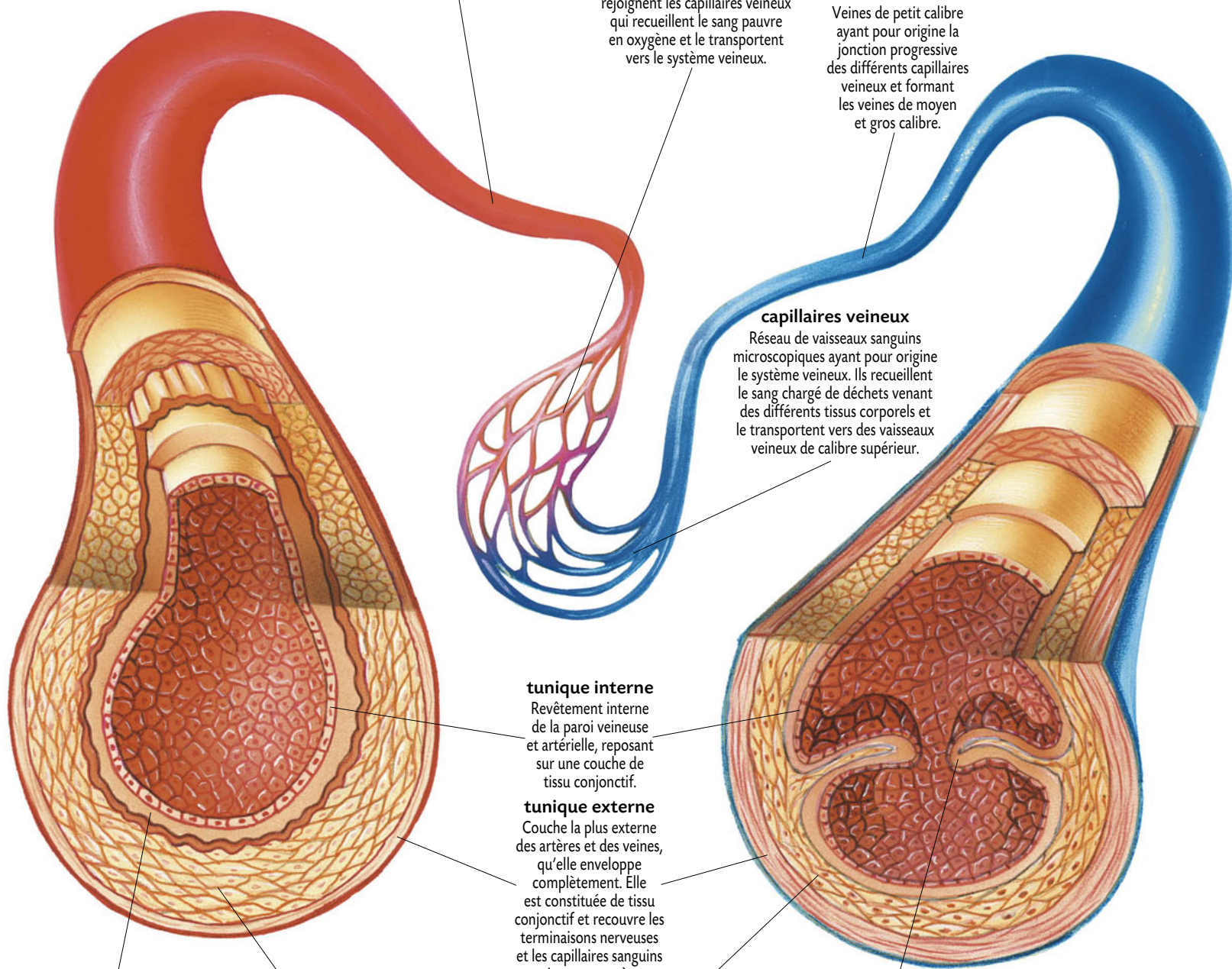
Couche intermédiaire des veines qui, à la différence de la tunique moyenne des artères, possède très peu de fibres musculaires mais qui est pourvue de nombreuses fibres de collagène. Seules les veines de la moitié inférieure de l'organisme possèdent une certaine quantité de fibres musculaires pour faciliter la remontée du sang veineux.

valvules

Replis de la paroi veineuse existant à intervalles réguliers sur la paroi interne des veines. Les valvules s'ouvrent au moment du passage du sang en direction du cœur et se ferment pour empêcher le sang de refluer.

couche sous-endothéliale

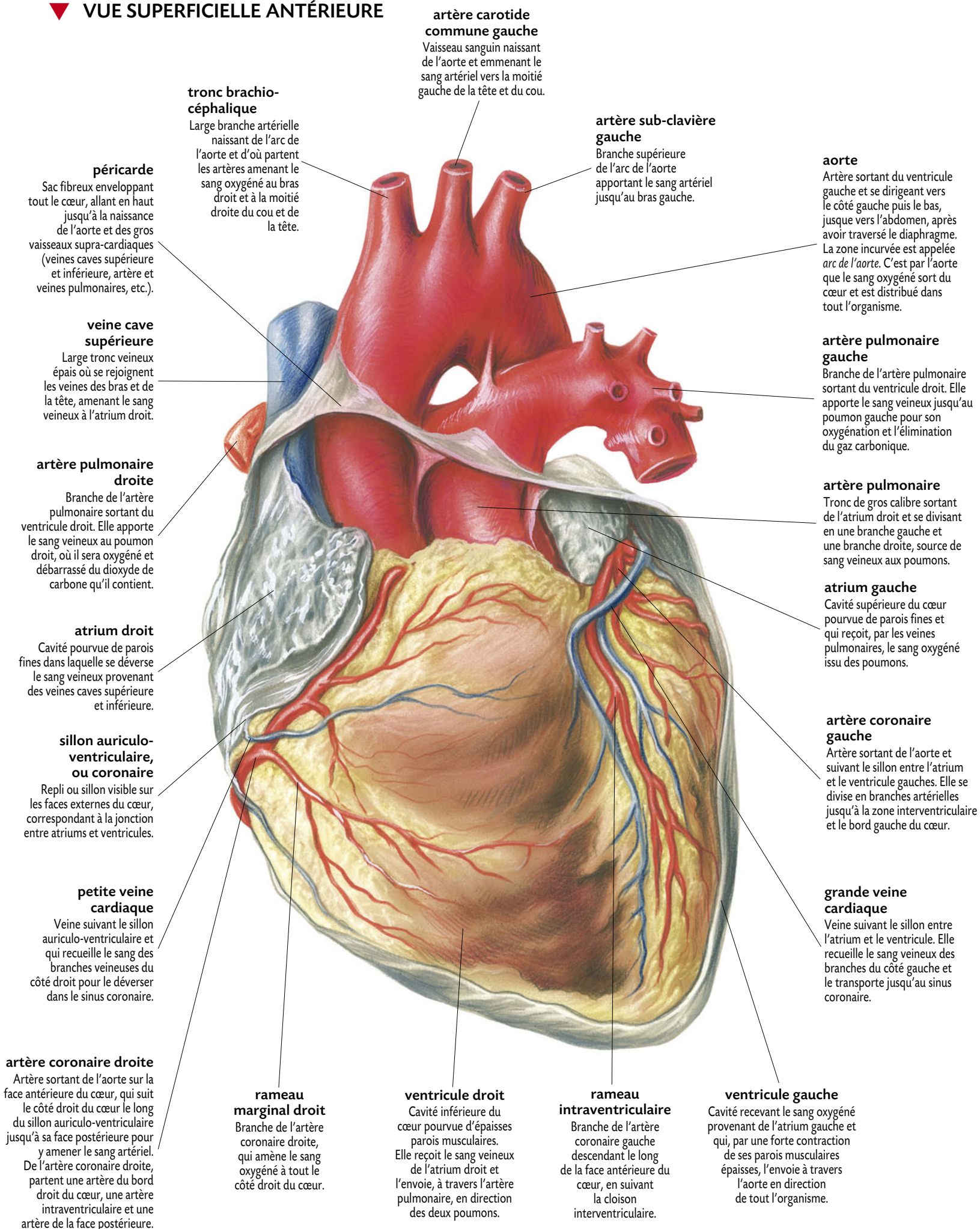
Couche située entre la tunique interne et la tunique moyenne, qui est très développée dans les artères de gros calibre et qui possède de nombreuses fibres élastiques, d'où son aspect strié.





CŒUR

▼ VUE SUPERFICIELLE ANTÉRIEURE



artère carotide commune gauche
Vaisseau sanguin naissant de l'aorte et emmenant le sang artériel vers la moitié gauche de la tête et du cou.

tronc brachio-céphalique
Large branche artérielle naissant de l'arc de l'aorte et d'où partent les artères amenant le sang oxygéné au bras droit et à la moitié droite du cou et de la tête.

artère sub-clavière gauche
Branche supérieure de l'arc de l'aorte apportant le sang artériel jusqu'au bras gauche.

aorte
Artère sortant du ventricule gauche et se dirigeant vers le côté gauche puis le bas, jusque vers l'abdomen, après avoir traversé le diaphragme. La zone incurvée est appelée *arc de l'aorte*. C'est par l'aorte que le sang oxygéné sort du cœur et est distribué dans tout l'organisme.

péricarde
Sac fibreux enveloppant tout le cœur, allant en haut jusqu'à la naissance de l'aorte et des gros vaisseaux supra-cardiaques (veines caves supérieure et inférieure, artère et veines pulmonaires, etc.).

artère pulmonaire gauche
Branche de l'artère pulmonaire sortant du ventricule droit. Elle apporte le sang veineux jusqu'au poumon gauche pour son oxygénation et l'élimination du gaz carbonique.

veine cave supérieure
Large tronc veineux épais où se rejoignent les veines des bras et de la tête, amenant le sang veineux à l'atrium droit.

artère pulmonaire
Tronc de gros calibre sortant de l'atrium droit et se divisant en une branche gauche et une branche droite, source de sang veineux aux poumons.

artère pulmonaire droite
Branche de l'artère pulmonaire sortant du ventricule droit. Elle apporte le sang veineux au poumon droit, où il sera oxygéné et débarrassé du dioxyde de carbone qu'il contient.

atrium gauche
Cavité supérieure du cœur pourvue de parois fines et qui reçoit, par les veines pulmonaires, le sang oxygéné issu des poumons.

atrium droit
Cavité pourvue de parois fines dans laquelle se déverse le sang veineux provenant des veines caves supérieure et inférieure.

artère coronaire gauche
Artère sortant de l'aorte et suivant le sillon entre l'atrium et le ventricule gauches. Elle se divise en branches artérielles jusqu'à la zone interventriculaire et le bord gauche du cœur.

sillon auriculo-ventriculaire, ou coronaire
Repli ou sillon visible sur les faces externes du cœur, correspondant à la jonction entre atriums et ventricules.

grande veine cardiaque
Veine suivant le sillon entre l'atrium et le ventricule. Elle recueille le sang veineux des branches du côté gauche et le transporte jusqu'au sinus coronaire.

petite veine cardiaque
Veine suivant le sillon auriculo-ventriculaire et qui recueille le sang des branches veineuses du côté droit pour le déverser dans le sinus coronaire.

artère coronaire droite
Artère sortant de l'aorte sur la face antérieure du cœur, qui suit le côté droit du cœur le long du sillon auriculo-ventriculaire jusqu'à sa face postérieure pour y amener le sang artériel. De l'artère coronaire droite, partent une artère du bord droit du cœur, une artère intraventriculaire et une artère de la face postérieure.

rameau marginal droit
Branche de l'artère coronaire droite, qui amène le sang oxygéné à tout le côté droit du cœur.

ventricule droit
Cavité inférieure du cœur pourvue d'épaisses parois musculaires. Elle reçoit le sang veineux de l'atrium droit et l'envoie, à travers l'artère pulmonaire, en direction des deux poumons.

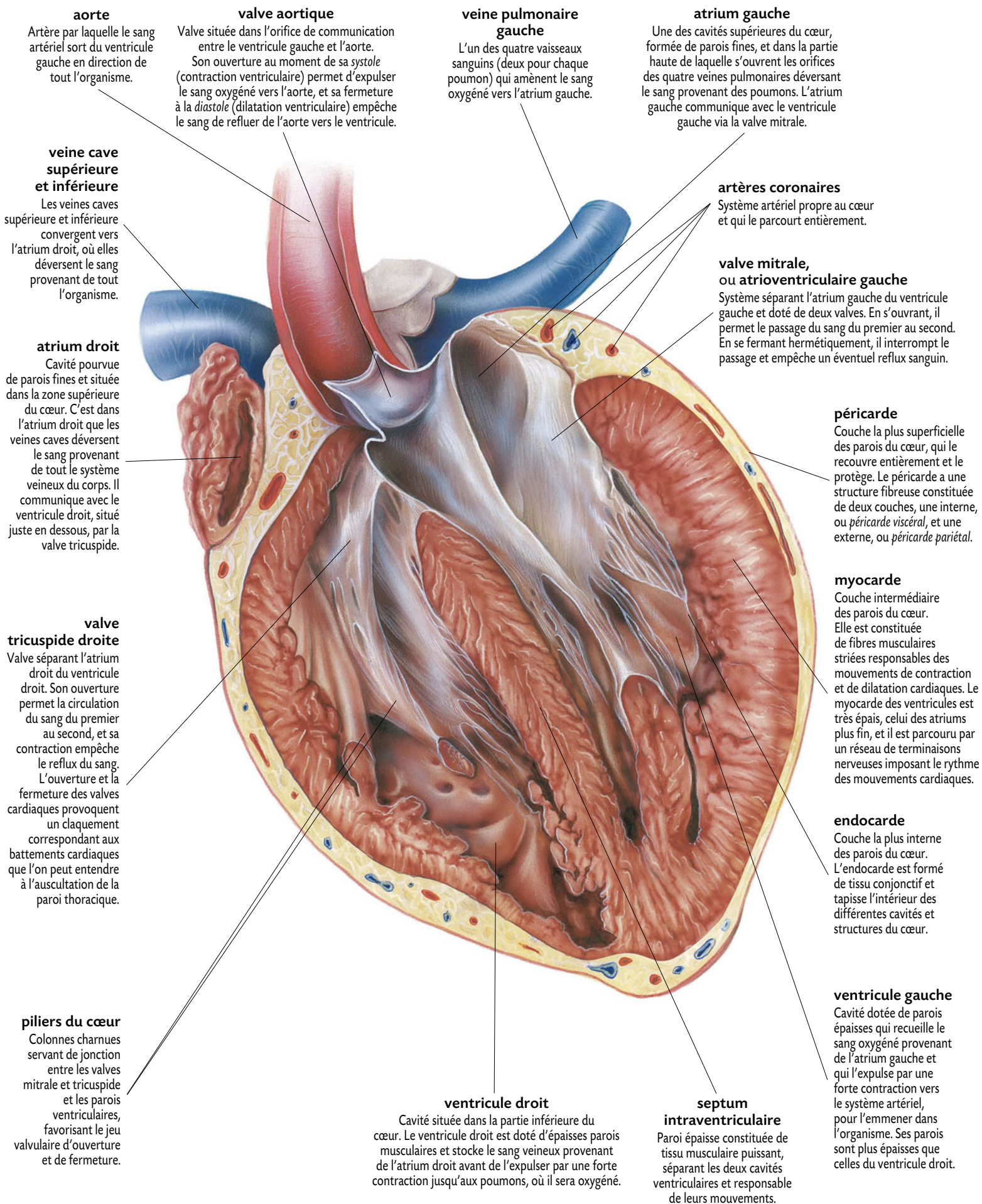
rameau intraventriculaire
Branche de l'artère coronaire gauche descendant le long de la face antérieure du cœur, en suivant la cloison interventriculaire.

ventricule gauche
Cavité recevant le sang oxygéné provenant de l'atrium gauche et qui, par une forte contraction de ses parois musculaires épaisses, l'envoie à travers l'aorte en direction de tout l'organisme.



CŒUR

▼ VUE INTERNE



aorte

Artère par laquelle le sang artériel sort du ventricule gauche en direction de tout l'organisme.

valve aortique

Valve située dans l'orifice de communication entre le ventricule gauche et l'aorte. Son ouverture au moment de sa *systole* (contraction ventriculaire) permet d'expulser le sang oxygéné vers l'aorte, et sa fermeture à la *diastole* (dilatation ventriculaire) empêche le sang de refluer de l'aorte vers le ventricule.

veine pulmonaire gauche

L'un des quatre vaisseaux sanguins (deux pour chaque poumon) qui amènent le sang oxygéné vers l'atrium gauche.

atrium gauche

Une des cavités supérieures du cœur, formée de parois fines, et dans la partie haute de laquelle s'ouvrent les orifices des quatre veines pulmonaires déversant le sang provenant des poumons. L'atrium gauche communique avec le ventricule gauche via la valve mitrale.

veine cave supérieure et inférieure

Les veines caves supérieure et inférieure convergent vers l'atrium droit, où elles déversent le sang provenant de tout l'organisme.

artères coronaires

Système artériel propre au cœur et qui le parcourt entièrement.

valve mitrale, ou atrioventriculaire gauche

Système séparant l'atrium gauche du ventricule gauche et doté de deux valves. En s'ouvrant, il permet le passage du sang du premier au second. En se fermant hermétiquement, il interrompt le passage et empêche un éventuel reflux sanguin.

atrium droit

Cavité pourvue de parois fines et située dans la zone supérieure du cœur. C'est dans l'atrium droit que les veines caves déversent le sang provenant de tout le système veineux du corps. Il communique avec le ventricule droit, situé juste en dessous, par la valve tricuspide.

péricarde

Couche la plus superficielle des parois du cœur, qui le recouvre entièrement et le protège. Le péricarde a une structure fibreuse constituée de deux couches, une interne, ou *péricarde viscéral*, et une externe, ou *péricarde pariétal*.

valve tricuspide droite

Valve séparant l'atrium droit du ventricule droit. Son ouverture permet la circulation du sang du premier au second, et sa contraction empêche le reflux du sang. L'ouverture et la fermeture des valves cardiaques provoquent un claquement correspondant aux battements cardiaques que l'on peut entendre à l'auscultation de la paroi thoracique.

myocarde

Couche intermédiaire des parois du cœur. Elle est constituée de fibres musculaires striées responsables des mouvements de contraction et de dilatation cardiaques. Le myocarde des ventricules est très épais, celui des atriums plus fin, et il est parcouru par un réseau de terminaisons nerveuses imposant le rythme des mouvements cardiaques.

endocarde

Couche la plus interne des parois du cœur. L'endocarde est formé de tissu conjonctif et tapisse l'intérieur des différentes cavités et structures du cœur.

piliers du cœur

Colonnes charnues servant de jonction entre les valves mitrale et tricuspide et les parois ventriculaires, favorisant le jeu valvulaire d'ouverture et de fermeture.

ventricule droit

Cavité située dans la partie inférieure du cœur. Le ventricule droit est doté d'épaisses parois musculaires et stocke le sang veineux provenant de l'atrium droit avant de l'expulser par une forte contraction jusqu'aux poumons, où il sera oxygéné.

septum intraventriculaire

Paroi épaisse constituée de tissu musculaire puissant, séparant les deux cavités ventriculaires et responsable de leurs mouvements.

ventricule gauche

Cavité dotée de parois épaisses qui recueille le sang oxygéné provenant de l'atrium gauche et qui l'expulse par une forte contraction vers le système artériel, pour l'emmener dans l'organisme. Ses parois sont plus épaisses que celles du ventricule droit.



SYSTÈME ARTÉRIEL - AORTE

AORTE

L'aorte est l'artère la plus importante de l'organisme car c'est d'elle que part l'irrigation sanguine à destination de toutes les parties du corps. Elle naît dans le ventricule gauche et décrit une courbe descendante, appelée *arc de l'aorte*, avant de continuer dans le thorax (*aorte thoracique*) et l'abdomen en traversant le diaphragme (*aorte abdominale*). En approchant de la cavité pelvienne, elle se divise pour former les artères iliaques communes destinées aux membres inférieurs.

tronc brachio-céphalique droit

Tronc artériel naissant du côté droit de l'arc de l'aorte et se divisant en une branche ascendante qui apporte le sang à la tête (artère carotide commune droite), et une branche horizontale qui apporte le sang au membre supérieur droit (artère sub-clavière).

artère carotide commune gauche

Contrairement au côté droit, il existe à gauche un tronc brachio-céphalique commun. L'artère carotide commune gauche sort directement de l'arc de l'aorte et monte le long du cou jusqu'à la partie gauche de la tête, où elle se divise en une artère carotide interne et une externe.

artères rénales

Deux artères sortant latéralement en sens horizontal et se dirigeant vers chaque rein.

artère hépatique

Artère issue du tronc cœliaque et se dirigeant vers le foie pour l'irriguer.

artères génitales

Deux artères descendant jusqu'aux testicules chez l'homme (artères testiculaires) et jusqu'aux ovaires chez la femme (artères ovariennes).

artères lombaires

Cinq branches naissant perpendiculairement à l'aorte abdominale et se dirigeant vers l'extérieur en irriguant les muscles et les autres structures des parois de la cavité abdominale.

aorte abdominale

Nom donné à l'aorte quand elle traverse le diaphragme et pénètre dans la cavité abdominale. Ses premières branches se dirigent vers le diaphragme. Les suivantes sont l'artère cœliaque, les artères rénales, mésentériques supérieure et inférieure, etc. Elle se termine en se divisant en deux branches donnant naissance aux artères iliaques communes.

artère sub-clavière droite

Branche horizontale des deux branches de division issues du tronc brachio-céphalique, à partir de laquelle partent toutes les artères irriguant le membre supérieur droit.

artère carotide commune droite

Branche ascendante des deux branches du tronc brachio-céphalique, à partir de laquelle partent les deux artères qui irriguent les structures intra et extracrâniennes du côté droit de la tête : les artères carotides interne et externe.

artère vertébrale gauche

Branche ascendante de l'artère sub-clavière gauche qui monte le long du cou en suivant la colonne cervicale et pénètre dans le crâne par le foramen magnum, donnant naissance au réseau artériel irriguant la partie postérieure du cerveau et du cervelet.

artère thyroïdienne inférieure

Partie de l'artère sub-clavière gauche montant le long du cou pour donner naissance à des branches irriguant l'œsophage, la trachée, le larynx et la thyroïde.

artère carotide commune gauche

Contrairement au côté droit, il n'existe pas à gauche de tronc brachio-céphalique commun. L'artère carotide commune gauche sort directement de l'arc de l'aorte et monte le long du cou jusqu'à la partie gauche de la tête, en se divisant en une artère carotide interne et externe.

arc de l'aorte

Courbe décrite par l'artère aorte à la sortie du ventricule gauche, après avoir suivi une direction ascendante et avoir dévié immédiatement vers la gauche puis vers le bas. De là part toute l'irrigation de la tête et des membres supérieurs.

aorte thoracique

Partie verticale de l'aorte parcourant la cavité thoracique, depuis l'arc de l'aorte jusqu'au diaphragme. Sur son parcours, elle donne naissance à différentes branches en direction de l'œsophage, des bronches, du médiastin et des zones intercostales.

artères intercostales

Artères naissant perpendiculairement par rapport à l'aorte thoracique et se dirigeant vers l'extérieur en suivant les espaces intercostaux. Il existe douze artères se partageant en branches postérieures, dirigées vers les vertèbres, et branches antérieures en direction des muscles intercostaux, de la plèvre, des côtes.

artère cœliaque

Gros tronc sortant de la partie antérieure de l'aorte abdominale et apportant le sang artériel jusqu'au foie, l'estomac et la rate par les artères hépatiques, gastriques et spléniques.

artère splénique

Branche gauche de l'artère cœliaque qui irrigue la rate.

artère gastrique gauche

Branche de l'artère cœliaque se dirigeant vers l'estomac dont elle irrigue la zone interne.

artère mésentérique supérieure

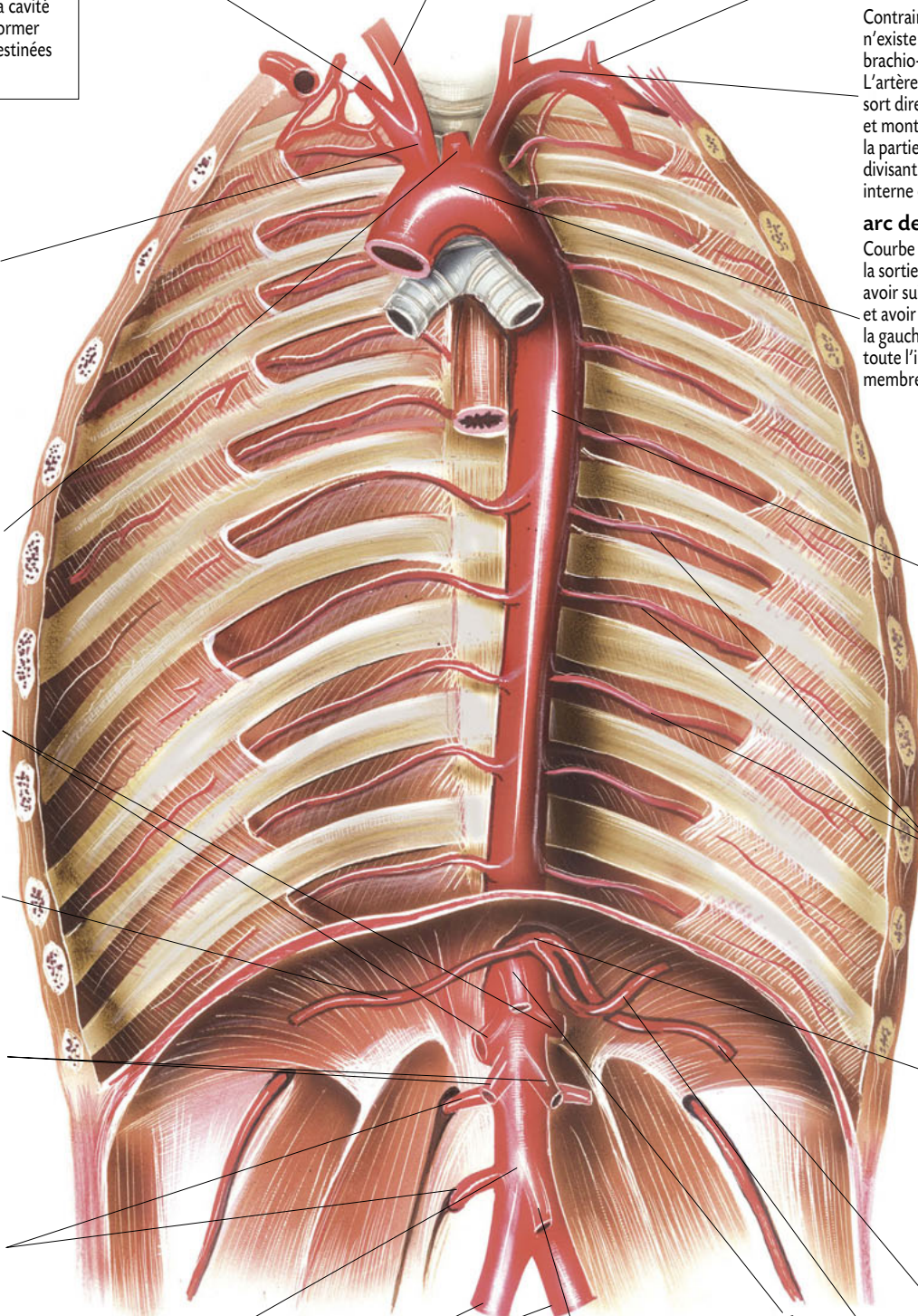
Artère naissant de la face antérieure de l'aorte abdominale. Elle irrigue l'intestin grêle, une partie du pancréas et la partie droite du colon.

artère mésentérique inférieure

Artère irriguant par ses ramifications successives (artères coliques, sigmoïdienne, rectale, etc.) la partie gauche du colon, depuis la moitié du colon transverse jusqu'au rectum.

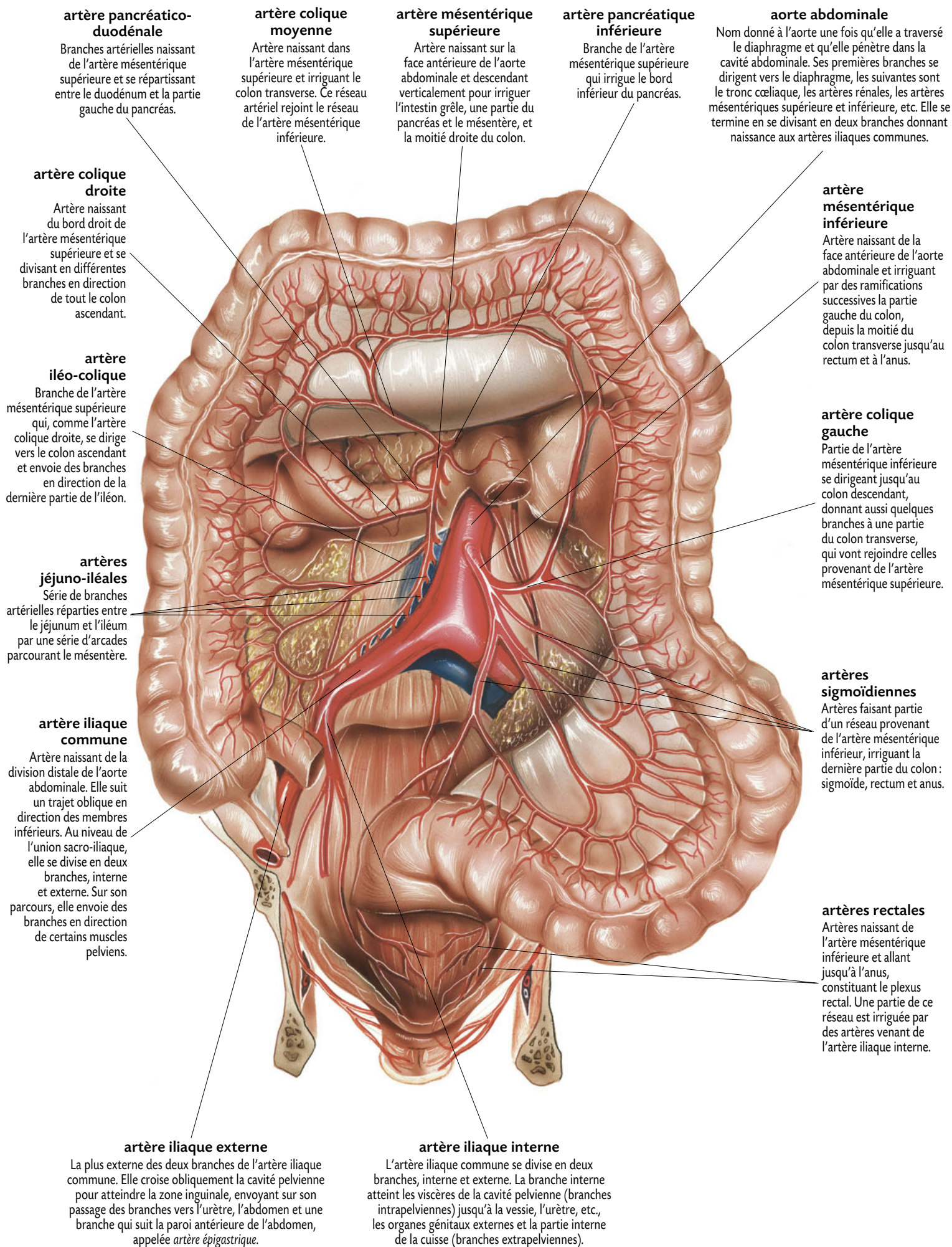
artères iliaques communes

Artères naissant de la division finale de l'aorte abdominale et suivant un trajet oblique descendant en direction des membres inférieurs. Au niveau de l'union sacro-iliaque, elles se divisent en deux branches : interne et externe. Sur leur parcours, elles donnent naissance à des branches en direction de certains muscles pelviens.





SYSTÈME ARTÉRIEL - ABDOMEN



artère pancréatico-duodénale

Branches artérielles naissant de l'artère mésentérique supérieure et se répartissant entre le duodénum et la partie gauche du pancréas.

artère colique moyenne

Artère naissant dans l'artère mésentérique supérieure et irriguant le colon transverse. Ce réseau artériel rejoint le réseau de l'artère mésentérique inférieure.

artère mésentérique supérieure

Artère naissant sur la face antérieure de l'aorte abdominale et descendant verticalement pour irriguer l'intestin grêle, une partie du pancréas et le mésentère, et la moitié droite du colon.

artère pancréatique inférieure

Branche de l'artère mésentérique supérieure qui irrigue le bord inférieur du pancréas.

aorte abdominale

Nom donné à l'aorte une fois qu'elle a traversé le diaphragme et qu'elle pénètre dans la cavité abdominale. Ses premières branches se dirigent vers le diaphragme, les suivantes sont le tronc cœliaque, les artères rénales, les artères mésentériques supérieure et inférieure, etc. Elle se termine en se divisant en deux branches donnant naissance aux artères iliaques communes.

artère colique droite

Artère naissant du bord droit de l'artère mésentérique supérieure et se divisant en différentes branches en direction de tout le colon ascendant.

artère iléo-colique

Branche de l'artère mésentérique supérieure qui, comme l'artère colique droite, se dirige vers le colon ascendant et envoie des branches en direction de la dernière partie de l'iléon.

artères jéjuno-iléales

Série de branches artérielles réparties entre le jéjunum et l'iléum par une série d'arcades parcourant le mésentère.

artère iliaque commune

Artère naissant de la division distale de l'aorte abdominale. Elle suit un trajet oblique en direction des membres inférieurs. Au niveau de l'union sacro-iliaque, elle se divise en deux branches, interne et externe. Sur son parcours, elle envoie des branches en direction de certains muscles pelviens.

artère iliaque externe

La plus externe des deux branches de l'artère iliaque commune. Elle croise obliquement la cavité pelvienne pour atteindre la zone inguinale, envoyant sur son passage des branches vers l'urètre, l'abdomen et une branche qui suit la paroi antérieure de l'abdomen, appelée artère épigastrique.

artère iliaque interne

L'artère iliaque commune se divise en deux branches, interne et externe. La branche interne atteint les viscères de la cavité pelvienne (branches intrapelviennes) jusqu'à la vessie, l'urètre, etc., les organes génitaux externes et la partie interne de la cuisse (branches extrapelviennes).

artère mésentérique inférieure

Artère naissant de la face antérieure de l'aorte abdominale et irriguant par des ramifications successives la partie gauche du colon, depuis la moitié du colon transverse jusqu'au rectum et à l'anus.

artère colique gauche

Partie de l'artère mésentérique inférieure se dirigeant jusqu'au colon descendant, donnant aussi quelques branches à une partie du colon transverse, qui vont rejoindre celles provenant de l'artère mésentérique supérieure.

artères sigmoïdiennes

Artères faisant partie d'un réseau provenant de l'artère mésentérique inférieure, irriguant la dernière partie du colon : sigmoïde, rectum et anus.

artères rectales

Artères naissant de l'artère mésentérique inférieure et allant jusqu'à l'anus, constituant le plexus rectal. Une partie de ce réseau est irriguée par des artères venant de l'artère iliaque interne.



SYSTÈME ARTÉRIEL - TÊTE ET COU

artère temporale superficielle

L'une des branches de la carotide externe au niveau de l'articulation mandibulaire. Elle monte le long de la zone temporale et donne naissance à des branches se dirigeant vers la face, l'articulation mandibulaire, le pavillon de l'oreille et la zone orbitaire, pour se diviser enfin en une branche frontale et une branche pariétale.

artère auriculaire postérieure

Artère naissant de la face postérieure de l'artère carotide interne et donnant naissance à certaines branches destinées à la glande parotide. Elle se termine par une branche qui arrive à la région mastoïdienne et une autre qui va au pavillon auriculaire.

artère occipitale

Artère naissant de la face postéro-interne de l'artère carotide externe et se dirigeant vers l'arrière jusqu'à la zone occipitale.

artère vertébrale

Artère naissant de l'artère sub-clavière et se dirigeant vers le haut et l'arrière pour irriguer les muscles para-cervicaux. Elle pénètre ensuite dans le crâne par le foramen magnum et donne naissance à des branches irriguant les méninges, le tronc cérébral et le cerveau.

artère carotide interne

Artère naissant de l'artère carotide commune, au même niveau que la carotide externe. Elle se dirige vers le haut et pénètre dans le crâne par le foramen carotidien. Elle donne naissance à de nombreuses branches qui irriguent le cerveau, le bulbe de l'œil (artère ophtalmique) et d'autres structures intracrâniennes.

artère sub-clavière

Branche externe des deux branches du tronc brachio-céphalique. Elle se dirige vers le bras et est à l'origine de toute la circulation artérielle du membre supérieur.

tronc brachio-céphalique droit

Tronc artériel naissant de la partie la plus haute de l'arc de l'aorte et se divisant ensuite en deux branches : l'artère carotide commune, d'où partira presque toute l'irrigation artérielle de la tête, et l'artère sub-clavière, qui donnera naissance à toutes les artères du membre supérieur.

branche pariétale

Branche postérieure des deux branches de l'artère temporale superficielle, dont les nombreuses branches se distribuent sur la zone pariétale du crâne.

branche frontale

Rame antérieure des deux branches de l'artère temporale superficielle se dirigeant vers le front, où se distribuent ses nombreuses ramifications.

artère maxillaire

Artère naissant de la division finale de l'artère carotide externe. Après être passée sous l'arcade zygomatique, elle se dirige vers la cloison des cornets nasaux et pénètre dans le crâne par le foramen sphéno-palatin. Sur son parcours, elle donne naissance à de nombreuses branches qui se dirigent vers le tympan, la fosse temporale, les arcades dentaires et la langue, le palais, le muscle masséter, le pharynx. Une fois dans le crâne, elle émet aussi des branches méningées.

artère faciale

Branche de la carotide externe bordant la mandibule et arrivant à la face, en passant près de la commissure des lèvres pour se terminer dans l'angle interne de l'œil. Elle donne naissance à des branches passant sous le menton, des branches faciales, arrivant au muscle masséter, aux lèvres supérieure et inférieure, et aux ailes du nez.

artère linguale

Branche antérieure de l'artère carotide externe passant sous la mandibule et arrivant jusqu'à la langue.

artère carotide externe

Artère naissant de l'artère carotide commune et se dirigeant vers l'articulation mandibulaire où elle donne naissance à deux branches finales se dirigeant vers l'artère maxillaire, la zone temporale et la zone auriculaire. Elle émet aussi des branches collatérales vers la thyroïde, le larynx, la langue, etc.

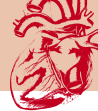artère carotide commune

Branche du tronc brachio-céphalique se dirigeant, en haut, vers le bord latéral du cou et apportant le sang à une moitié de la tête, donnant naissance aux artères carotides externe et interne.

artère thyroïdienne supérieure

Branche de l'artère carotide externe naissant à proximité de l'artère carotide commune. De là, elle descend et va irriguer la thyroïde, en se divisant sur son parcours en branches pour le larynx, le muscle sterno-cléido-mastoïdien et les muscles sous-hyoïdiens.





SYSTÈME ARTÉRIEL - BASE DU CRÂNE

artère cérébrale antérieure

Branche de l'artère carotide interne se dirigeant jusqu'à la ligne médiane du cerveau et rejoignant l'artère cérébrale postérieure par l'artère communicante antérieure. Elle irrigue le lobe frontal et la partie antérieure du corps calleux.

artère cérébrale moyenne

Artère naissant de l'artère carotide interne et se dirigeant vers l'extérieur, pour arriver à la face externe du cerveau. Elle irrigue une partie du lobe frontal, du lobe temporal et du lobe pariétal, tant au niveau superficiel que profond.

artère cérébrale postérieure

Artère naissant de la division antérieure de l'artère basilaire. Après avoir contourné le pédoncule cérébelleux, elle se dirige vers l'extérieur et vers l'arrière, parcourant la face inférieure du lobe temporal et occipital, donnant naissance à des branches profondes plongeant à l'intérieur de ces zones.

artère basilaire

Artère naissant de l'union des deux artères vertébrales et se dirigeant vers l'avant, pour se diviser à nouveau et donner naissance aux deux artères cérébrales postérieures.

artère vertébrale

Artère irriguant la partie postérieure des structures intracrâniennes. Elle naît de l'artère sub-clavière et, après être remontée le long du cou, elle pénètre dans le crâne par le foramen occipital. De là, elle rejoint l'artère vertébrale du côté opposé et donne naissance à l'artère basilaire, d'où partent les artères cérébelleuses moyenne et postérieure, et l'artère spinale antérieure.

artère spinale antérieure

Branche naissant de l'artère vertébrale au niveau du tronc cérébral et rejoignant l'artère spinale postérieure pour former un tronc spinal antérieur unique parcourant la moelle spinale le long du sillon antérieur.

artère cérébelleuse antérieure

Branche de l'artère vertébrale suivant un parcours sinueux sur la face inférieure du cervelet et irriguant cette zone.

cercle artériel du cerveau

Cercle artériel formé par la jonction de différentes artères de la base du crâne, situé autour du chiasma optique et de la tige hypophysaire (unissant l'hypophyse au cerveau). Ce cercle est formé des artères cérébrales antérieures, réunies par l'artère communicante antérieure, et des artères cérébrales postérieures, réunies par les artères communicantes postérieures.

artère carotide interne

Artère donnant naissance à une grande partie de la circulation sanguine du cerveau. Elle pénètre dans le crâne par le foramen carotidien. Après avoir donné naissance à l'artère ophtalmique, elle donne naissance à de nombreuses branches artérielles dont l'artère cérébrale antérieure et l'artère cérébrale moyenne.

artère communicante postérieure

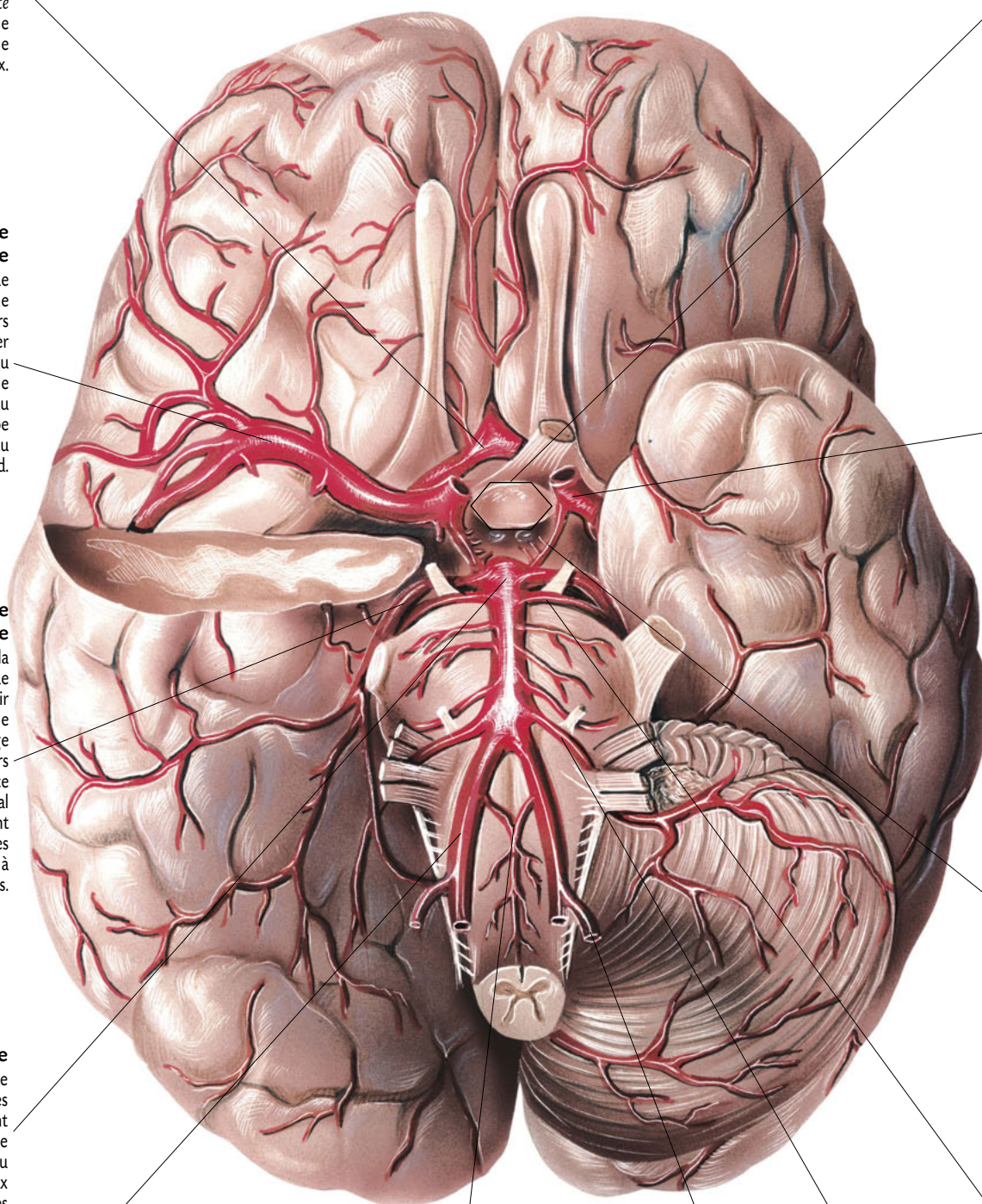
Branche artérielle partant de l'artère carotide interne et se terminant dans l'artère cérébrale postérieure, faisant communiquer les deux systèmes artériels irriguant le cerveau : celui de l'artère carotide interne et celui de l'artère vertébrale.

artère cérébelleuse supérieure

Artère naissant de l'artère basilaire et se dirigeant vers la face supérieure du cervelet.

artère cérébelleuse moyenne

Artère naissant de l'artère basilaire, à proximité de l'union de celle-ci avec l'artère vertébrale, et se dirigeant vers la zone antéro-inférieure du cervelet.





SYSTÈME ARTÉRIEL - ÉPAULE ET BRAS

artère circonflexe de l'humérus

Branche artérielle fine partant de l'artère axillaire et passant devant l'humérus pour irriguer l'articulation de l'épaule, le muscle deltoïde, le biceps et les autres muscles de cette zone.

artère brachiale

Artère propre au bras dans le prolongement de l'artère axillaire, s'étendant de l'aisselle au coude où elle se divise en une branche externe (artère radiale) et une branche interne (artère ulnaire). Elle donne naissance à des branches partant vers les muscles du bras, des branches nourricières de l'humérus et à de nombreuses autres branches collatérales.

artère brachiale profonde

Artère volumineuse naissant de l'artère brachiale, cheminant derrière l'humérus, de dedans en dehors, pour rejoindre l'artère récurrente radiale antérieure au niveau du coude. Sur son parcours, elle envoie des branches en direction du triceps.

artère récurrente radiale

Branche naissant de l'artère radiale, suivant un parcours rétrograde et ascendant pour rejoindre l'artère brachiale profonde. Elle irrigue des muscles épicondyliens et la partie externe du coude et de l'avant-bras.

artère radiale

Artère naissant de la division de l'artère brachiale, au niveau du pli du coude. Elle suit le bord externe de l'avant-bras jusqu'au carpe et donne naissance à des branches irriguant les muscles de la partie antérieure du bras et de la zone carpienne.

artère axillaire

Passée la clavicule, l'artère sub-clavière est appelée *artère axillaire*. Elle traverse l'aisselle en direction du bras, donnant naissance à des branches thoraciques et scapulaires.

artère circonflexe postérieure de l'humérus

Branche artérielle naissant de l'artère axillaire et passant derrière l'humérus, irriguant le triceps, certains muscles de l'épaule et le deltoïde.

artère collatérale ulnaire supérieure

Artère naissant de l'artère brachiale et descendant le long de la face interne du bras pour arriver au coude, où elle rejoint l'artère récurrente ulnaire antérieure. Elle donne naissance à des petites branches pour le chef médian du triceps.

artère collatérale ulnaire inférieure

Artère fine naissant de l'artère brachiale et allant jusqu'au coude, où elle se divise en deux branches, antérieure et postérieure, qui rejoignent respectivement les artères récurrentes ulnaires antérieure et postérieure. Elle irrigue les muscles de la zone interne du coude et de l'avant-bras.

artère récurrente ulnaire antérieure

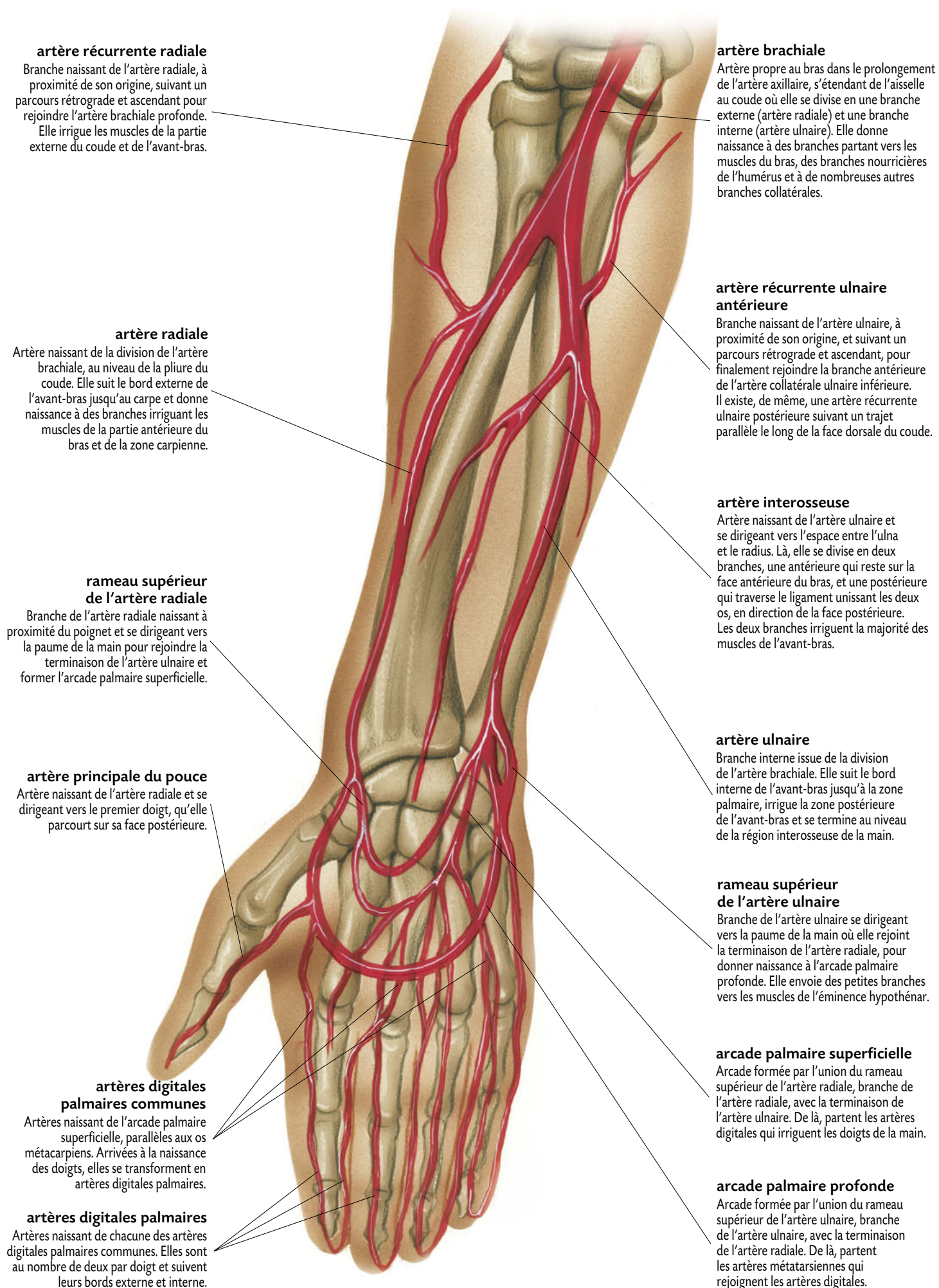
Branche naissant de l'artère ulnaire, à proximité de son origine, et suivant un parcours rétrograde et ascendant, pour finalement rejoindre la branche antérieure de l'artère collatérale ulnaire inférieure. Il existe, de même, une artère récurrente ulnaire postérieure suivant un trajet identique le long de la face dorsale du coude.

artère ulnaire

Branche interne de la division de l'artère brachiale. Elle suit le bord interne de l'avant-bras jusqu'à la zone palmaire, irriguant la zone postérieure de l'avant-bras et se terminant au niveau de la région interosseuse de la main.



SYSTÈME ARTÉRIEL - AVANT-BRAS ET MAIN



artère récurrente radiale

Branche naissant de l'artère radiale, à proximité de son origine, suivant un parcours rétrograde et ascendant pour rejoindre l'artère brachiale profonde. Elle irrigue les muscles de la partie externe du coude et de l'avant-bras.

artère radiale

Artère naissant de la division de l'artère brachiale, au niveau de la pliure du coude. Elle suit le bord externe de l'avant-bras jusqu'au carpe et donne naissance à des branches irriguant les muscles de la partie antérieure du bras et de la zone carpienne.

rameau supérieur de l'artère radiale

Branche de l'artère radiale naissant à proximité du poignet et se dirigeant vers la paume de la main pour rejoindre la terminaison de l'artère ulnaire et former l'arcade palmaire superficielle.

artère principale du pouce

Artère naissant de l'artère radiale et se dirigeant vers le premier doigt, qu'elle parcourt sur sa face postérieure.

artères digitales palmaires communes

Artères naissant de l'arcade palmaire superficielle, parallèles aux os métacarpiens. Arrivées à la naissance des doigts, elles se transforment en artères digitales palmaires.

artères digitales palmaires

Artères naissant de chacune des artères digitales palmaires communes. Elles sont au nombre de deux par doigt et suivent leurs bords externe et interne.

artère brachiale

Artère propre au bras dans le prolongement de l'artère axillaire, s'étendant de l'aisselle au coude où elle se divise en une branche externe (artère radiale) et une branche interne (artère ulnaire). Elle donne naissance à des branches partant vers les muscles du bras, des branches nourricières de l'humérus et à de nombreuses autres branches collatérales.

artère récurrente ulnaire antérieure

Branche naissant de l'artère ulnaire, à proximité de son origine, et suivant un parcours rétrograde et ascendant, pour finalement rejoindre la branche antérieure de l'artère collatérale ulnaire inférieure. Il existe, de même, une artère récurrente ulnaire postérieure suivant un trajet parallèle le long de la face dorsale du coude.

artère interosseuse

Artère naissant de l'artère ulnaire et se dirigeant vers l'espace entre l'ulna et le radius. Là, elle se divise en deux branches, une antérieure qui reste sur la face antérieure du bras, et une postérieure qui traverse le ligament unissant les deux os, en direction de la face postérieure. Les deux branches irriguent la majorité des muscles de l'avant-bras.

artère ulnaire

Branche interne issue de la division de l'artère brachiale. Elle suit le bord interne de l'avant-bras jusqu'à la zone palmaire, irrigue la zone postérieure de l'avant-bras et se termine au niveau de la région interosseuse de la main.

rameau supérieur de l'artère ulnaire

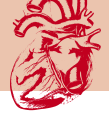Branche de l'artère ulnaire se dirigeant vers la paume de la main où elle rejoint la terminaison de l'artère radiale, pour donner naissance à l'arcade palmaire profonde. Elle envoie des petites branches vers les muscles de l'éminence hypothénar.

arcade palmaire superficielle

Arcade formée par l'union du rameau supérieur de l'artère radiale, branche de l'artère radiale, avec la terminaison de l'artère ulnaire. De là, partent les artères digitales qui irriguent les doigts de la main.

arcade palmaire profonde

Arcade formée par l'union du rameau supérieur de l'artère ulnaire, branche de l'artère ulnaire, avec la terminaison de l'artère radiale. De là, partent les artères métatarsiennes qui rejoignent les artères digitales.



SYSTÈME ARTÉRIEL - CUISSE

ligament inguinal

Ruban fibreux s'étendant de l'épine iliaque antéro-supérieure au pubis et sous lequel passent les artères, les veines et les nerfs allant de la cavité abdominale à la cuisse.

artère fémorale commune

Prolongement de l'artère iliaque externe au niveau de la zone inguinale. L'artère fémorale commune pénètre dans la cuisse où elle se divise en artères fémorales superficielle et profonde. Elle donne naissance à des branches se dirigeant vers la zone génitale, appelées *artères pudendales*, et vers la paroi abdominale.

artère circonflexe latérale

Branche de l'artère fémorale profonde se dirigeant vers l'extérieur et irriguant les muscles de cette zone et l'articulation de la hanche.

artère fémorale profonde

Branche de l'artère fémorale commune qui pénètre entre les muscles de la cuisse et devient postérieure. Elle donne naissance à des branches en direction de la tête du fémur et des muscles de cette zone: quadriceps, adducteurs, fléchisseurs, etc.

artère poplitée

Prolongement de l'artère fémorale au niveau de la fosse poplitée, que l'artère traverse verticalement, avant de donner naissance à des branches se dirigeant vers l'articulation du genou et les muscles jumeaux. L'artère poplitée se divise ensuite en artère tibiale antérieure et en tronc tibio-fibulaire.

artère iliaque externe

La plus externe des deux branches naissant de la division de l'artère iliaque commune. Elle croise obliquement la cavité pelvienne jusqu'à la zone inguinale. Sur son parcours, elle envoie des branches en direction de l'uretère, de l'abdomen, et une branche qui remonte le long de la paroi antérieure de l'abdomen, appelée *artère épigastrique*.

artère iliaque interne

Artère atteignant les viscères de la cavité pelvienne (branches intrapelviennes) et se dirigeant vers la vessie, l'utérus, l'anus, les organes génitaux externes et la partie interne de la cuisse (branches extrapelviennes).

artère circonflexe médiale de la cuisse

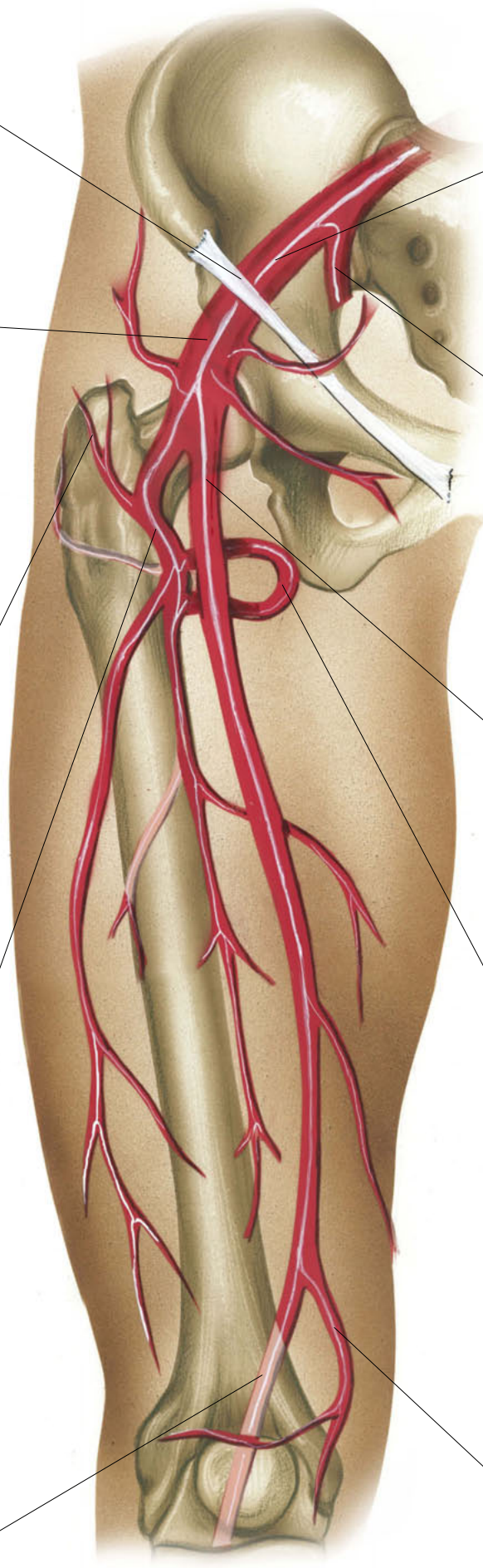
Artère naissant de la face postérieure de l'artère fémorale profonde, passant derrière le fémur pour atteindre la partie inférieure de la région fessière.

artère fémorale superficielle

Artère naissant de la division de l'artère fémorale commune, suivant la face interne de la cuisse qu'elle contourne. Au niveau de la fosse poplitée, elle devient l'*artère poplitée*, d'où partent les branches se dirigeant vers le muscle quadriceps.

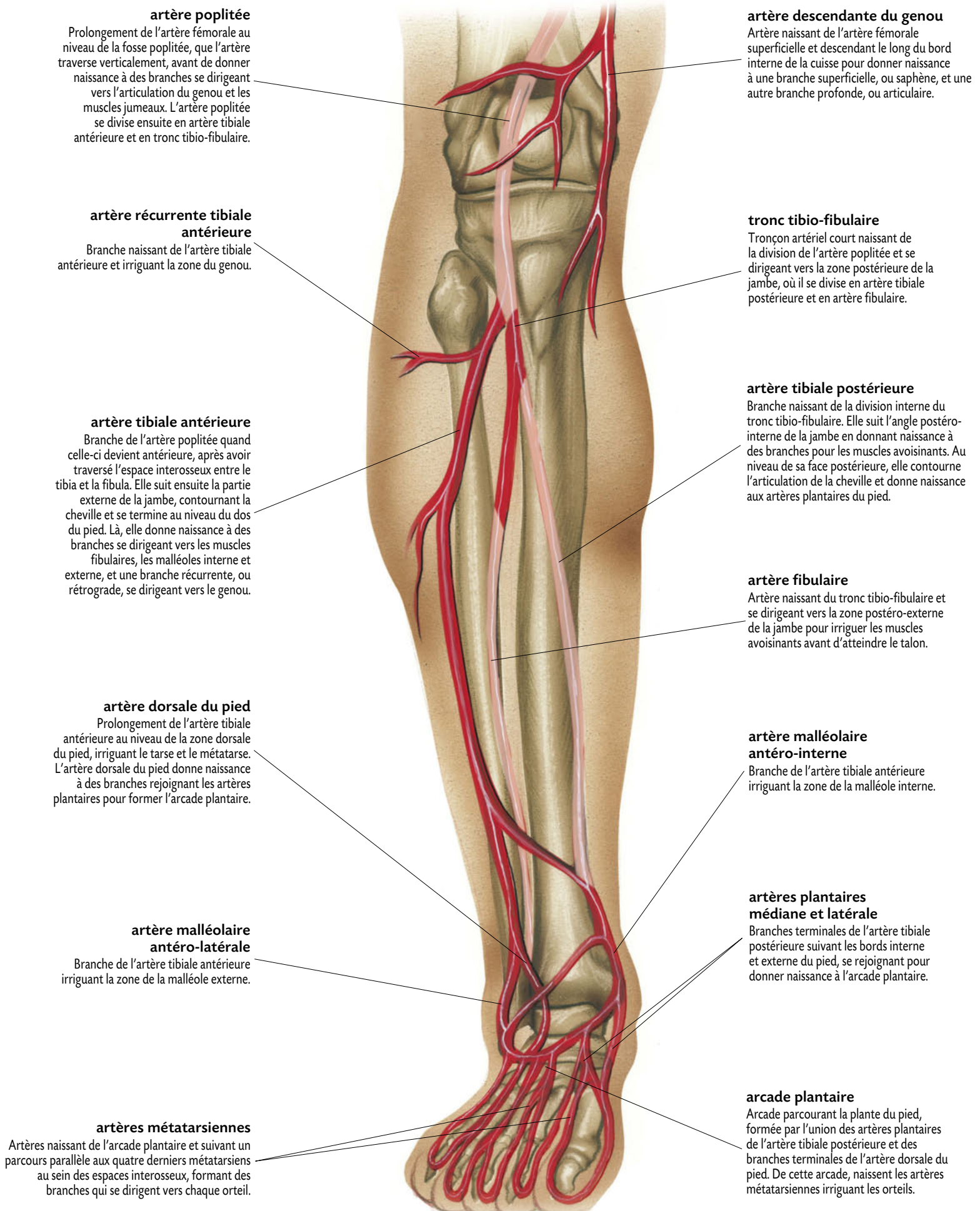
artère descendante du genou

Artère naissant de l'artère fémorale superficielle et descendant le long du bord interne de la cuisse, pour donner naissance à une branche superficielle, ou saphène, et une autre branche profonde, ou artéculaire.





SYSTÈME ARTÉRIEL - JAMBE ET PIED



artère poplitée

Prolongement de l'artère fémorale au niveau de la fosse poplitée, que l'artère traverse verticalement, avant de donner naissance à des branches se dirigeant vers l'articulation du genou et les muscles jumeaux. L'artère poplitée se divise ensuite en artère tibiale antérieure et en tronc tibio-fibulaire.

artère descendante du genou

Artère naissant de l'artère fémorale superficielle et descendant le long du bord interne de la cuisse pour donner naissance à une branche superficielle, ou saphène, et une autre branche profonde, ou artéculaire.

artère récurrente tibiale antérieure

Branche naissant de l'artère tibiale antérieure et irriguant la zone du genou.

tronc tibio-fibulaire

Tronçon artériel court naissant de la division de l'artère poplitée et se dirigeant vers la zone postérieure de la jambe, où il se divise en artère tibiale postérieure et en artère fibulaire.

artère tibiale antérieure

Branche de l'artère poplitée quand celle-ci devient antérieure, après avoir traversé l'espace interosseux entre le tibia et la fibula. Elle suit ensuite la partie externe de la jambe, contournant la cheville et se termine au niveau du dos du pied. Là, elle donne naissance à des branches se dirigeant vers les muscles fibulaires, les malléoles interne et externe, et une branche récurrente, ou rétrograde, se dirigeant vers le genou.

artère tibiale postérieure

Branche naissant de la division interne du tronc tibio-fibulaire. Elle suit l'angle postéro-interne de la jambe en donnant naissance à des branches pour les muscles avoisinants. Au niveau de sa face postérieure, elle contourne l'articulation de la cheville et donne naissance aux artères plantaires du pied.

artère fibulaire

Artère naissant du tronc tibio-fibulaire et se dirigeant vers la zone postéro-externe de la jambe pour irriguer les muscles avoisinants avant d'atteindre le talon.

artère dorsale du pied

Prolongement de l'artère tibiale antérieure au niveau de la zone dorsale du pied, irriguant le tarse et le métatarse. L'artère dorsale du pied donne naissance à des branches rejoignant les artères plantaires pour former l'arcade plantaire.

artère malléolaire antéro-interne

Branche de l'artère tibiale antérieure irriguant la zone de la malléole interne.

artère malléolaire antéro-latérale

Branche de l'artère tibiale antérieure irriguant la zone de la malléole externe.

artères plantaires médiane et latérale

Branches terminales de l'artère tibiale postérieure suivant les bords interne et externe du pied, se rejoignant pour donner naissance à l'arcade plantaire.

artères métatarsiennes

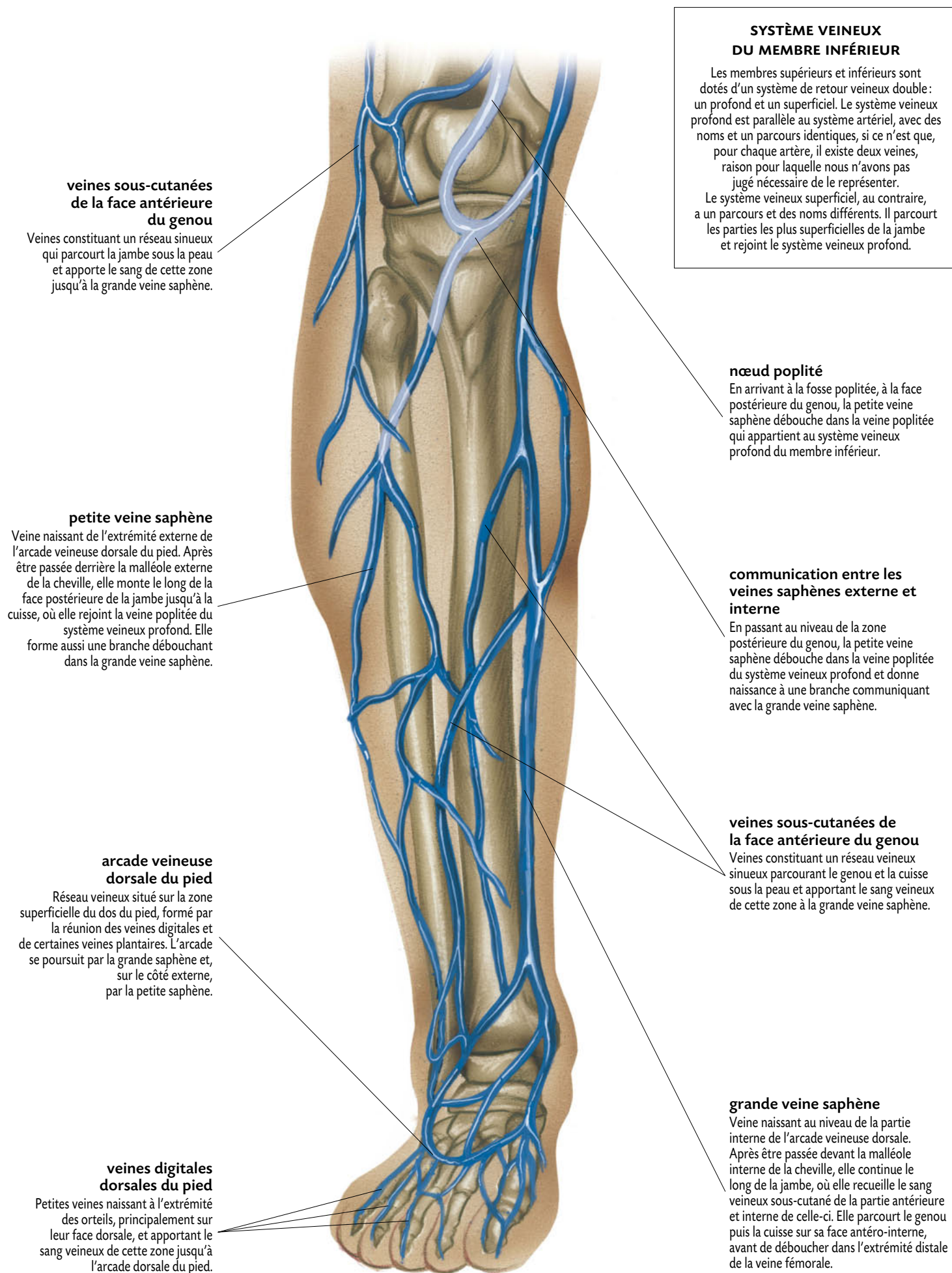
Artères naissant de l'arcade plantaire et suivant un parcours parallèle aux quatre derniers métatarsiens au sein des espaces interosseux, formant des branches qui se dirigent vers chaque orteil.

arcade plantaire

Arcade parcourant la plante du pied, formée par l'union des artères plantaires de l'artère tibiale postérieure et des branches terminales de l'artère dorsale du pied. De cette arcade, naissent les artères métatarsiennes irriguant les orteils.



SYSTÈME VEINEUX - PIED ET JAMBE - VEINES SUPERFICIELLES



veines sous-cutanées de la face antérieure du genou

Veines constituant un réseau sinueux qui parcourt la jambe sous la peau et apporte le sang de cette zone jusqu'à la grande veine saphène.

petite veine saphène

Veine naissant de l'extrémité externe de l'arcade veineuse dorsale du pied. Après être passée derrière la malléole externe de la cheville, elle monte le long de la face postérieure de la jambe jusqu'à la cuisse, où elle rejoint la veine poplitée du système veineux profond. Elle forme aussi une branche débouchant dans la grande veine saphène.

arcade veineuse dorsale du pied

Réseau veineux situé sur la zone superficielle du dos du pied, formé par la réunion des veines digitales et de certaines veines plantaires. L'arcade se poursuit par la grande saphène et, sur le côté externe, par la petite saphène.

veines digitales dorsales du pied

Petites veines naissant à l'extrémité des orteils, principalement sur leur face dorsale, et apportant le sang veineux de cette zone jusqu'à l'arcade dorsale du pied.

SYSTÈME VEINEUX DU MEMBRE INFÉRIEUR

Les membres supérieurs et inférieurs sont dotés d'un système de retour veineux double : un profond et un superficiel. Le système veineux profond est parallèle au système artériel, avec des noms et un parcours identiques, si ce n'est que, pour chaque artère, il existe deux veines, raison pour laquelle nous n'avons pas jugé nécessaire de le représenter. Le système veineux superficiel, au contraire, a un parcours et des noms différents. Il parcourt les parties les plus superficielles de la jambe et rejoint le système veineux profond.

nœud poplité

En arrivant à la fosse poplitée, à la face postérieure du genou, la petite veine saphène débouche dans la veine poplitée qui appartient au système veineux profond du membre inférieur.

communication entre les veines saphènes externe et interne

En passant au niveau de la zone postérieure du genou, la petite veine saphène débouche dans la veine poplitée du système veineux profond et donne naissance à une branche communiquant avec la grande veine saphène.

veines sous-cutanées de la face antérieure du genou

Veines constituant un réseau veineux sinueux parcourant le genou et la cuisse sous la peau et apportant le sang veineux de cette zone à la grande veine saphène.

grande veine saphène

Veine naissant au niveau de la partie interne de l'arcade veineuse dorsale. Après être passée devant la malléole interne de la cheville, elle continue le long de la jambe, où elle recueille le sang veineux sous-cutané de la partie antérieure et interne de celle-ci. Elle parcourt le genou puis la cuisse sur sa face antéro-interne, avant de déboucher dans l'extrémité distale de la veine fémorale.



SYSTÈME VEINEUX - CUISSE - VEINES SUPERFICIELLES

SYSTÈME VEINEUX DU MEMBRE INFÉRIEUR

Les membres supérieurs et inférieurs sont dotés d'un système de retour veineux double : un profond et un superficiel. Le système veineux profond est parallèle au système artériel, avec des noms et un parcours identiques, si ce n'est que, pour chaque artère, il existe deux veines, raison pour laquelle nous n'avons pas jugé nécessaire de le représenter. Le système veineux superficiel, au contraire, a un parcours et des noms différents. Il parcourt les zones les plus superficielles de la cuisse mais débouche finalement avec le système veineux profond.

veine circonflexe iliaque

Veine suivant un parcours parallèle à celui de l'artère du même nom. Elle recueille le sang veineux de la zone superficielle des parois latérales de l'abdomen et débouche dans la veine fémorale.

veine fémorale

Veine se trouvant à la confluence des systèmes veineux superficiel et profond de la jambe et de la cuisse. Elle parcourt la partie supérieure de la cuisse et, à proximité de la zone inguinale, reçoit la grande veine saphène. Après le passage du ligament inguinal, elle se poursuit par la veine iliaque externe.

veines sous-cutanées de la face antérieure de la cuisse

Veines constituant un réseau veineux sinueux parcourant la cuisse sous la peau et apportant le sang veineux de cette zone à la grande veine saphène.

communication entre les veines saphènes externe interne

En passant au niveau de la zone postérieure du genou, la petite veine saphène débouche dans la veine poplitée du système veineux profond et donne naissance à une branche communiquant avec la grande veine saphène.

petite veine saphène

Veine naissant sur la partie externe du dos du pied. Après être remonté le long de la face postérieure de la jambe, elle atteint la cuisse où elle rejoint la veine poplitée du système veineux profond. Elle donne aussi naissance à une branche qui débouche dans la grande veine saphène.

veine iliaque externe

Gros tronc veineux dans le prolongement de la veine fémorale. Elle reçoit le sang veineux du membre inférieur et l'amène à la veine cave inférieure, dans laquelle débouche aussi la veine iliaque interne.

ligament inguinal

Ruban fibreux s'étendant obliquement depuis l'épine iliaque antéro-supérieure au pubis et marquant la limite entre la région pelvienne et la racine de la cuisse. Ce ligament est croisé par les vaisseaux et les nerfs se dirigeant vers le membre inférieur.

veines pudendales

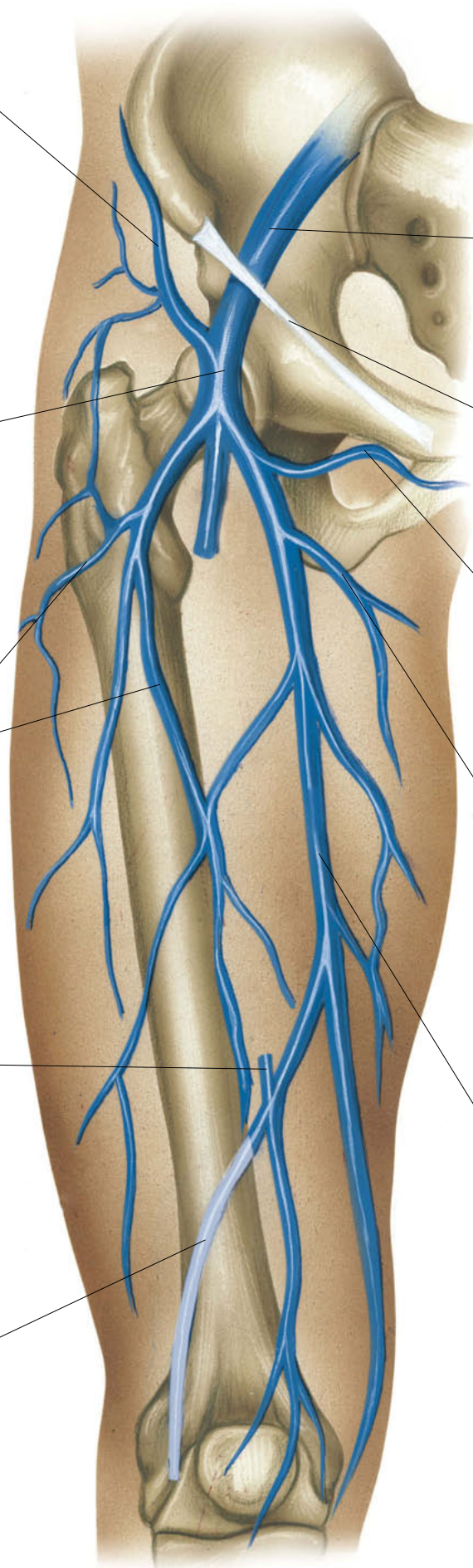
Veines recueillant le sang veineux d'une partie des organes génitaux pour le déverser dans la grande veine saphène, à proximité de la veine fémorale.

veine saphène accessoire

Veine naissant dans la partie postérieure de la cuisse et recueillant le sang veineux de cette zone avant de déboucher dans la grande veine saphène.

grande veine saphène

Veine naissant sur la partie interne du dos du pied et remontant le long de la jambe avant d'arriver à la cuisse par sa face antéro-interne. Elle la suit de manière superficielle et débouche à l'extrémité distale de la veine fémorale. Sur ce parcours, elle reçoit les veines sous-cutanées de cette zone, les veines pudendales et la veine saphène accessoire, qui transporte le sang veineux de la partie postérieure de la cuisse.





SYSTÈME VEINEUX - MAIN ET AVANT-BRAS - VEINES SUPERFICIELLES

SYSTÈME VEINEUX DU MEMBRE SUPÉRIEUR

Les membres supérieurs et inférieurs sont dotés d'un système de retour veineux double : un profond et un superficiel. Le système veineux profond est parallèle au système artériel, avec des noms et un parcours identiques, si ce n'est que, pour chaque artère, il existe deux veines, raison pour laquelle nous n'avons pas jugé nécessaire de le représenter. Le système veineux superficiel, au contraire, a un parcours et des noms différents. Il parcourt les zones les plus superficielles de l'avant-bras avant de rejoindre le système veineux profond.

veine céphalique

Veine naissant de l'union de la veine céphalique interne et de la veine céphalique de l'avant-bras. Elle parcourt la zone superficielle externe du bras dans le sens ascendant et débouche dans la veine axillaire.

veine céphalique intermédiaire

L'une des veines parcourant la face antérieure de la pliure du coude, depuis la division de la veine médiane de l'avant-bras à la veine céphalique, et formée par l'union de celle-ci avec la veine céphalique de l'avant-bras.

veine céphalique de l'avant-bras

Veine parcourant la zone la plus superficielle de l'avant-bras, d'abord sur sa face postérieure puis externe, recueillant le sang de toute cette zone et de la partie externe et dorsale de la main. Elle rejoint la veine céphalique interne pour former la veine céphalique.

veine médiane de l'avant-bras

Veine parcourant la face antérieure de l'avant-bras, depuis la paume de la main jusqu'au coude, où elle se divise en veine céphalique interne et veine basilique interne. Sur son parcours, elle recueille de nombreuses branches veineuses de la face antérieure du bras.

arcade veineuse dorsale de la main

Réseau veineux du dos de la main naissant des veines métacarpiennes et se répartissant en plusieurs ramifications entre les veines radiale et ulnaire.

veine basilique

Veine naissant de l'union de la veine basilique interne et de la veine ulnaire superficielle, dans la pliure du coude. Elle parcourt ensuite la partie interne du bras jusqu'à la partie finale des veines brachiales du système nerveux profond, à proximité de son abouchement dans la veine axillaire.

veine basilique intermédiaire

Branche naissant de la division de la veine médiane de l'avant-bras se dirigeant vers la partie interne de la pliure du coude et débouchant, près de la veine ulnaire, dans la veine basilique.

communication veineuse entre les systèmes veineux superficiel et profond

Sur son parcours, le système veineux superficiel donne naissance à des branches d'union, ou anastomose, avec le système veineux profond avant d'assurer un bon retour veineux.

veine ulnaire superficielle

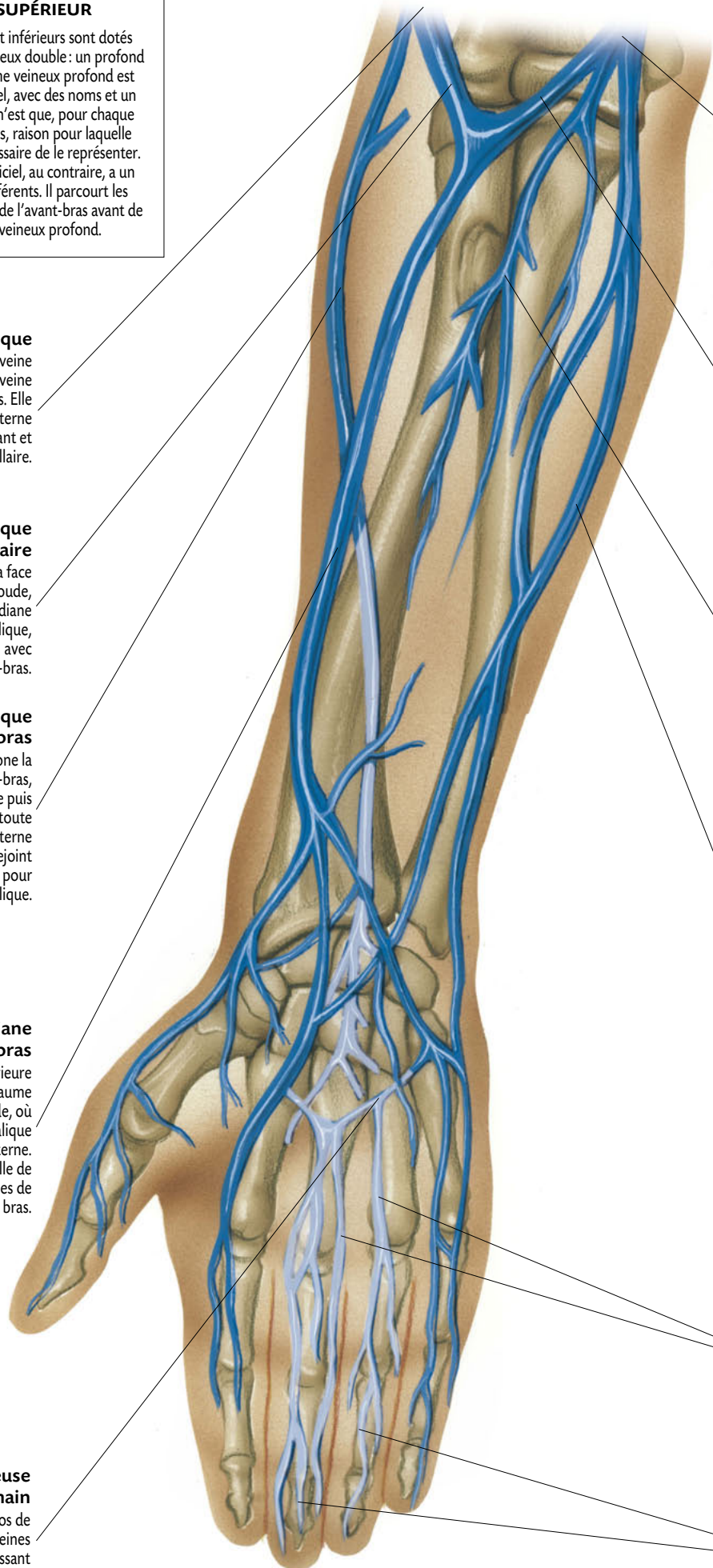
Veine recueillant le sang de la partie interne et dorsale de la main puis parcourant la partie interne de l'avant-bras pour déboucher avec la veine basilique interne dans la veine basilique.

veines métacarpiennes

Prolongements des veines digitales débouchant dans l'arcade veineuse dorsale de la main.

veines digitales

Veines naissant des extrémités distales des doigts et amenant le sang de cette zone vers les veines métacarpiennes.





SYSTÈME VEINEUX - BRAS ET ÉPAULE - VEINES SUPERFICIELLES

veine axillaire
Veine par laquelle tout le sang veineux du membre supérieur se déverse dans la veine sub-clavière. Elle prend naissance dans la zone axillaire, de l'union des veines céphalique et basilique du système veineux superficiel avec les veines brachiales du système profond. Elle reçoit aussi du sang de la région scapulaire, mammaire, etc.

veine circonflexe de la scapula supérieure
Branche veineuse atteignant la partie externe de la veine céphalique, parcourant le muscle deltoïde et l'articulation scapulo-humérale.

veine circonflexe de la scapula inférieure
Branche veineuse externe atteignant la veine céphalique et recueillant le sang veineux d'une partie du muscle deltoïde.

veine céphalique
Veine parcourant la zone superficielle externe du bras, dans le sens ascendant, et débouchant dans la veine axillaire. Elle naît de l'union de la veine céphalique intermédiaire et de la veine céphalique de l'avant-bras, au niveau de la pliure du coude, et reçoit sur son parcours les branches veineuses du bras et du coude.

veine céphalique intermédiaire
L'une des veines parcourant la face antérieure de la pliure du coude, depuis la division de la veine médiane de l'avant-bras à la veine céphalique, et qui reçoit aussi la veine céphalique de l'avant-bras.

veine céphalique de l'avant-bras
Veine parcourant la zone la plus superficielle de l'avant-bras, d'abord sur sa face postérieure, puis externe, recueillant le sang de toute cette zone et de la partie externe et dorsale de la main. Elle rejoint la veine céphalique interne pour former la veine céphalique.

SYSTÈME VEINEUX DU MEMBRE SUPÉRIEUR

Les membres supérieurs et inférieurs sont dotés d'un système de retour veineux double: un profond et un superficiel. Le système veineux profond est parallèle au système artériel, avec des noms et un parcours identiques, si ce n'est que, pour chaque artère, il existe deux veines, raison pour laquelle nous n'avons pas jugé nécessaire de le représenter. Le système veineux superficiel, au contraire, a un parcours et des noms différents. Il parcourt les zones les plus superficielles du bras avant de rejoindre le système veineux profond.

veines thoraciques
Groupe de veines naissant dans la région thoracique latérale et débouchant dans la veine axillaire.

veine basilique
Veine naissant de l'union de la veine basilique interne et de la veine ulnaire superficielle, dans la pliure du coude. Elle parcourt ensuite la partie interne du bras jusqu'à la partie finale des veines brachiales du système veineux profond, à proximité de son aboutissement dans la veine axillaire.

communication entre les veines basilique et céphalique
Sur leur parcours le long du bras, les veines basilique et céphalique se rejoignent par une anastomose transversale qui permet l'échange de sang veineux entre le système superficiel et profond.

veine basilique intermédiaire
Branche naissant de la division de la veine médiane de l'avant-bras se dirigeant vers le bord interne de la pliure du coude et débouchant, près de la veine ulnaire, dans la veine basilique.

veine médiane de l'avant-bras
Veine parcourant la face antérieure de l'avant-bras, depuis la paume de la main jusqu'au coude, où elle se divise en veine céphalique interne et veine basilique interne.

veine ulnaire superficielle
Veine recueillant le sang de la partie interne et dorsale de la main puis parcourant la face interne de l'avant-bras avant de déboucher, avec la veine basilique interne, dans la veine basilique.



SYSTÈME VEINEUX - SINUS CRÂNIENS

LES SINUS CRÂNIENS

Les sinus crâniens sont des conduits veineux parcourant l'intérieur du crâne dans l'espace adjacent à la dure-mère. Ils recueillent le sang veineux provenant du cerveau et des autres organes intracrâniens pour l'amener à la veine jugulaire interne vers laquelle ils convergent tous.

sinus sagittal supérieur
Conduit parcourant l'intérieur de la voûte crânienne d'avant en arrière, en suivant un canal creusé dans celle-ci. Il apporte le sang veineux de la zone orbitaire et de la face interne des hémisphères cérébraux jusqu'aux sinus transverses.

sinus transverse
Sinus naissant latéralement de l'union du sinus sagittal supérieur et du sinus droit. Après avoir contourné la fosse occipitale, il débouche dans la veine jugulaire interne.

veine jugulaire interne
Veine emportant hors du crâne le sang veineux provenant des différents sinus crâniens. Elle quitte le crâne par le foramen jugulaire et chemine aux côtés des carotides au niveau du cou.

sinus pétreux inférieur
Sinus naissant des sinus caverneux et débouchant directement à l'origine de la veine jugulaire interne. Ils parcourent la partie interne de la région pétreuse.

sinus pétreux postérieur
Sinus faisant communiquer les sinus caverneux avec les sinus transverses. Ils recueillent le sang veineux de la base des hémisphères cérébraux. Ils parcourent la partie inférieure de la région pétreuse.

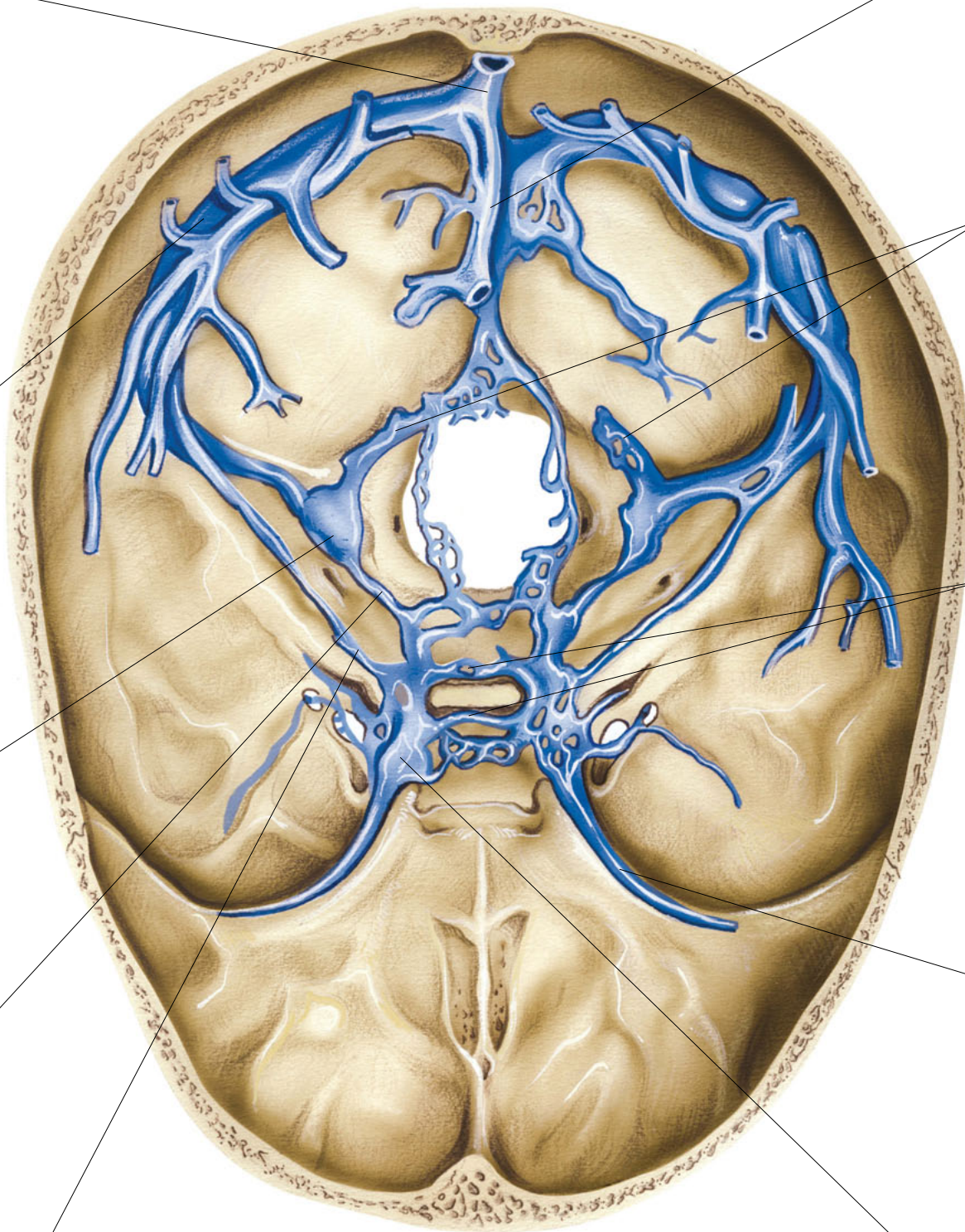
sinus droit
Sinus recueillant le sang veineux de la base du cerveau et d'une partie du cervelet, débouchant à l'union du sinus sagittal supérieur avec les sinus transverses.

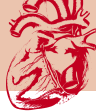sinus occipitaux postérieurs
Sinus parcourant les bords du foramen magnum et atteignant le point où les sinus latéraux débouchent dans la veine jugulaire interne. Ils recueillent le sang veineux de la partie postérieure du cervelet.

sinus coronaire
Sinus de forme elliptique se situant à l'intérieur de la selle turcique et entourant la glande hypophyse. Il débouche latéralement dans les sinus caverneux.

sinus sphéno-pariétal
Sinus parcourant l'os sphénoïde le long du bord supérieur de la cavité orbitaire, débouchant dans les sinus caverneux et recueillant le sang veineux de la zone antérieure du cervelet.

sinus caverneux
Sinus situés de chaque côté de la selle turcique, où se trouve l'hypophyse, et recueillant le sang de la veine ophtalmique provenant de la cavité orbitaire, celui du sinus coronaire et de la région sphénoïde. Ils se prolongent par les sinus pétreux.





SYSTÈME VEINEUX - COU ET TÊTE

veines pariétales

Veines constituant un réseau recueillant le sang veineux de la région sous-cutanée pariétale et débouchant dans la veine temporale superficielle.

veine maxillaire interne

Veine recueillant le sang veineux de la zone maxillaire et rejoignant la veine temporale superficielle, avec laquelle elle forme un tronc commun débouchant dans la veine jugulaire externe. Elle est également en connexion avec la veine jugulaire interne de manière à faire communiquer les deux systèmes veineux, par l'intermédiaire d'une veine communicante.

veines auriculo-occipitales

Veines recueillant le sang des zones auriculaire et occipitale, et débouchant dans la veine jugulaire interne.

communication entre les systèmes de la veine jugulaire externe et interne

Les deux principaux systèmes veineux du crâne communiquent par des petites veines, ou communicantes.

veine jugulaire externe

Veine parcourant la zone externe et superficielle du cou, et débouchant en amont de l'union de la veine sub-clavière avec la veine jugulaire interne. Elle naît de la confluence de veines provenant des zones occipitale, temporale, maxillaire et de branches de la veine jugulaire interne.

veine vertébrale

Veine descendant le long du cou, parallèlement au rachis, et recueillant le sang veineux de cette zone. Elle débouche, avec la veine jugulaire externe, dans la veine sub-clavière.

tronc veineux brachio-céphalique

Tronc commun formé par l'union des veines jugulaires et sub-clavière. Il débouche dans la veine cave supérieure, qui apporte tout le sang veineux de la tête et du cou à l'atrium droit.

veines frontales

Réseau de petites veines débouchant dans la veine faciale et recevant le sang veineux de la zone frontale.

veine temporale superficielle

Veine recueillant le sang veineux des veines pariétales et de la zone temporale. Elle rejoint la veine maxillaire interne pour former un tronc commun qui débouche dans la veine jugulaire externe, rejoignant ainsi le système de la veine jugulaire interne.

veine faciale

Veine naissant à l'angle inférieur de l'œil et qui, après avoir parcouru la zone faciale, débouche dans la veine jugulaire interne. Elle est rejointe sur son parcours par les veines linguales et thyroïdiennes.

veine jugulaire antérieure

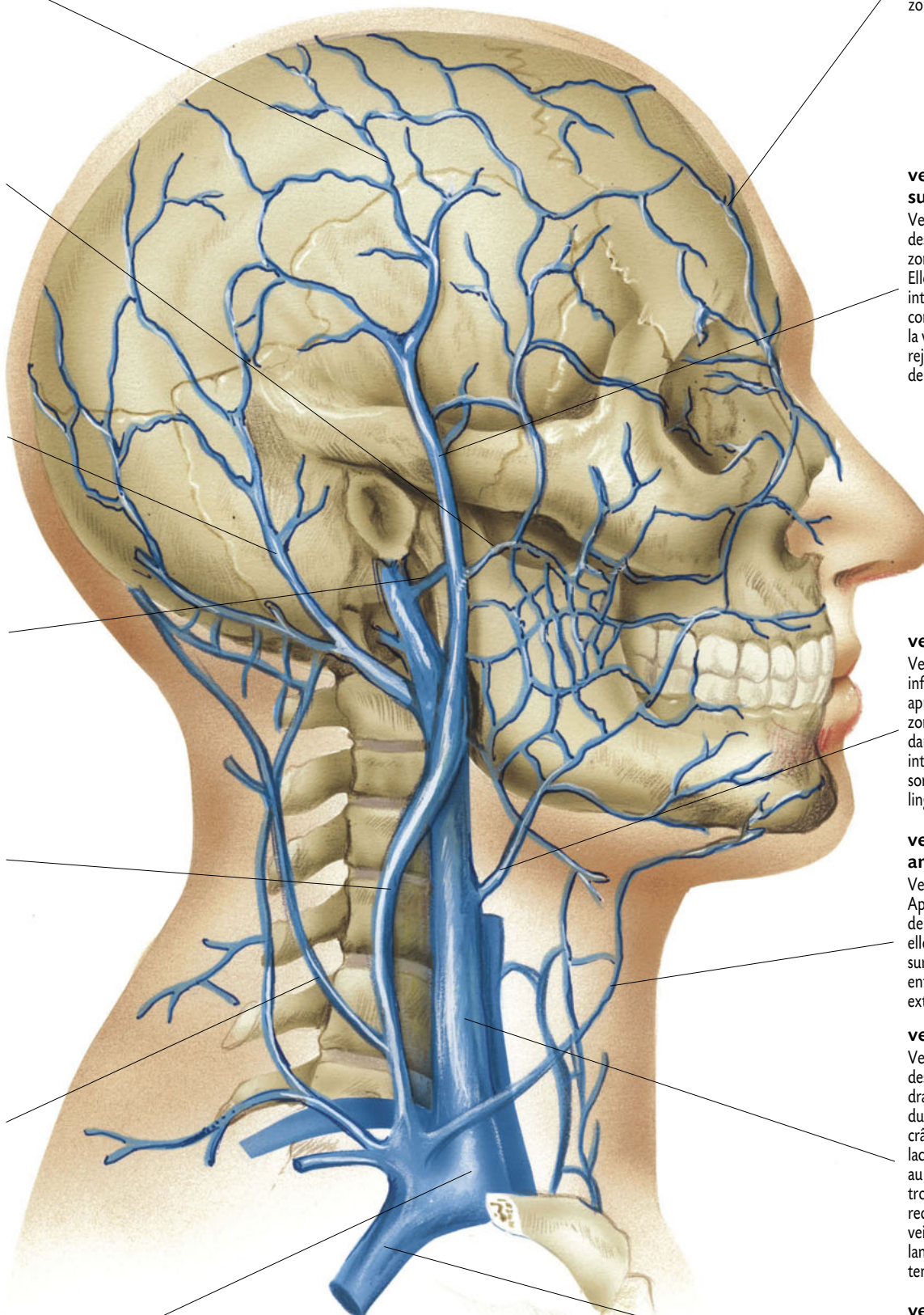
Veine naissant sous le menton. Après avoir recueilli le sang de la zone antérieure du cou, elle s'abouche directement sur le tronc brachio-céphalique, entre les veines jugulaire externe et sub-clavière.

veine jugulaire interne

Veine recueillant le sang veineux des sinus intracrâniens, qui drainent toutes les structures du crâne. Elle sort de la boîte crânienne par le foramen lacerum postérieur, descend au côté des carotides jusqu'au tronc brachio-céphalique, recevant sur son parcours les veines de la thyroïde, de la langue, de la face, des zones temporale, maxillaire, etc.

veine sub-clavière

Veine provenant du bras et débouchant dans le tronc brachio-céphalique. Elle reçoit les branches des zones scapulaire, thyroïdienne, intercostale, etc., bien que ces branches rejoignent souvent directement le tronc brachio-céphalique (variations anatomiques).





SYSTÈME VEINEUX - ABDOMEN ET VEINE PORTE

veine porte
Veine amenant jusqu'au foie le sang veineux provenant de tout le tube digestif. Elle naît de l'union de plusieurs veines (mésentérique supérieure, mésentérique inférieure et splénique) et remonte jusqu'au foie, dans lequel elle se divise en multiples branches. Sur son parcours extrahépatique, elle est rejointe par des branches veineuses de l'estomac, de la vésicule biliaire, de la zone ombilicale et du pancréas.

veine cave inférieure
Tronc veineux commun dans lequel arrive le sang veineux de la moitié inférieure du corps. La veine cave inférieure naît dans la partie inférieure de l'abdomen, à l'union des deux veines iliaques communes (droite et gauche) qui recueillent le sang des organes de la cavité pelvienne et des membres inférieurs.

veines gastriques gauches
Veines parcourant la petite courbure de l'estomac et débouchant directement dans la veine porte.

veine splénique
Veine naissant du hile de la rate, suivant un parcours presque horizontal au-dessus du pancréas pour rejoindre la veine mésentérique inférieure.

veine rénale
Branche naissant du hile du rein et débouchant perpendiculairement dans la veine cave inférieure où se déverse le sang veineux du rein.

veine gastro-épiplique
Veine recueillant le sang veineux de l'estomac et du grand épiploon, débouchant dans la veine mésentérique supérieure.

veine mésentérique inférieure
Veine recueillant le sang veineux de la moitié gauche du colon, et rejointe par des branches rectales, sigmoïdiennes et coliques. Elle termine son parcours en s'unissant à la veine splénique.

veine génitale
Branche veineuse recevant le sang veineux des organes génitaux masculins (veine testiculaire) et féminins (veine ovarienne), s'abouchant à la veine rénale.

veine ombilicale
Vestige d'une voie veineuse essentielle pour le fœtus lui permettant de communiquer avec le sang maternel par l'intermédiaire du placenta. Après la naissance, elle n'a plus aucune fonction et s'atrophie.

veine mésentérique supérieure
Veine transportant le sang veineux provenant de l'intestin grêle et de la moitié droite du colon. Elle s'unit à la veine mésentérique inférieure et à la veine splénique pour former la veine porte. Elle reçoit les branches veineuses jéjunales, iléo-coliques, coliques, pancréatiques et épipliques.

veine colique droite
Veine recevant le sang du colon ascendant et débouchant dans la veine mésentérique supérieure.

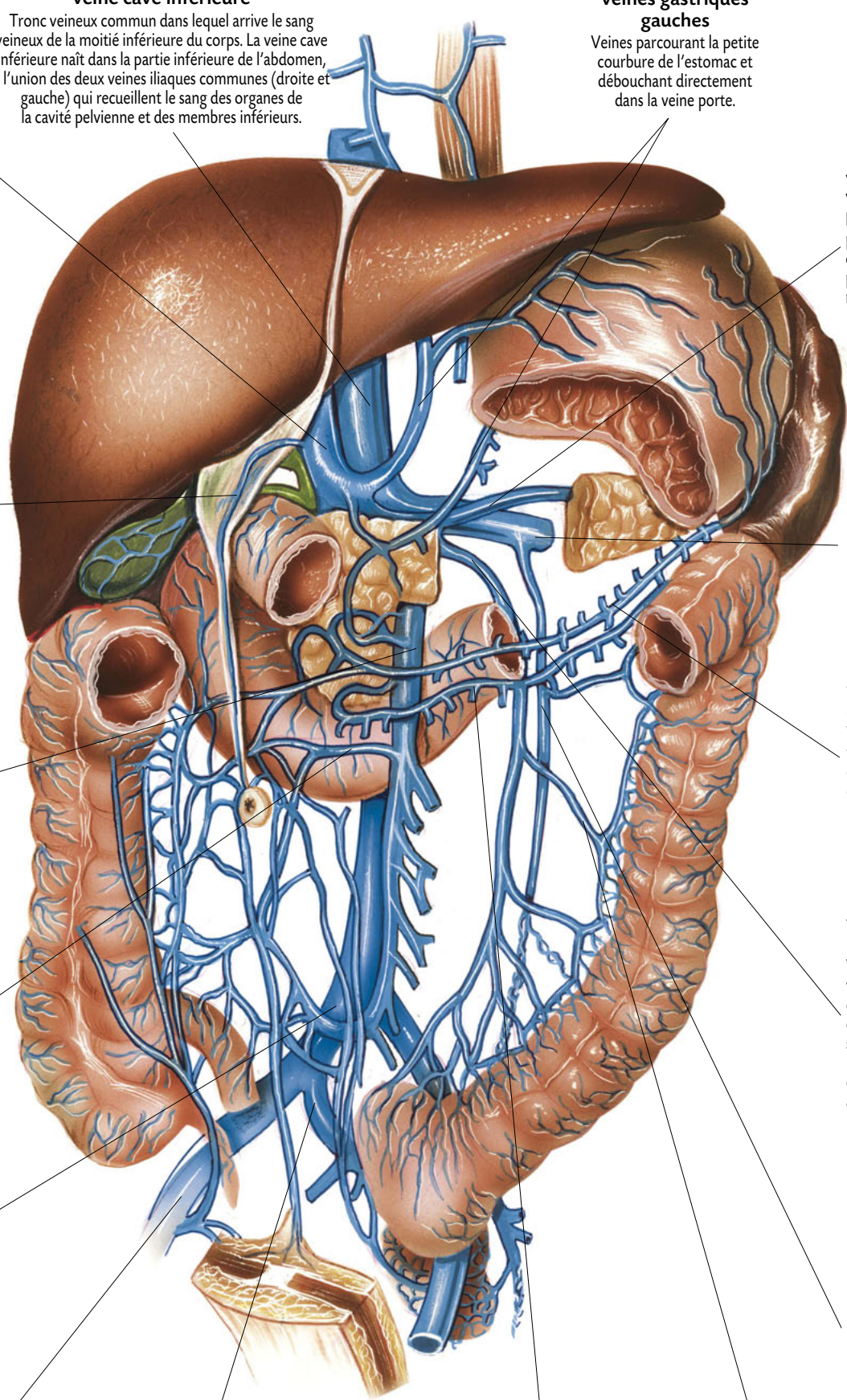
veine iliaque commune
Veine naissant de l'union des veines iliaques externe et interne, remontant obliquement jusqu'à la veine iliaque commune du côté opposé, pour donner naissance à la veine cave inférieure.

veine iliaque externe
Prolongement de la veine fémorale recueillant tout le sang veineux du membre inférieur. Après avoir pénétré dans la cavité abdominale, la veine iliaque externe rejoint la veine iliaque interne pour former la veine iliaque commune.

veine iliaque interne
Veine recueillant le sang veineux des organes intrapelviens (vessie, utérus, rectum, anus, etc.) de la zone fessière et des organes génitaux externes (veines pudendales). Elle rejoint la veine iliaque externe pour former la veine iliaque commune.

veine colique moyenne
Veine parcourant le colon transverse dont elle recueille le sang veineux pour le transporter jusqu'à la veine mésentérique supérieure.

veine colique gauche
Branche débouchant dans la veine mésentérique inférieure après avoir recueilli le sang veineux du colon descendant.





SYSTÈME VEINEUX - THORAX, VEINE CAVE ET VEINE AZYGOS

veine jugulaire interne

Veine recueillant le sang veineux des sinus intracrâniens, qui drainent toutes les structures du crâne. Elle descend le long du cou, aux côtés des carotides, jusqu'au tronc brachio-céphalique, recevant sur son parcours de multiples branches veineuses de la thyroïde, de la langue, de la face, des zones temporale, maxillaire, etc.

troncs veineux brachio-céphaliques

Deux troncs veineux qui se rejoignent pour donner naissance à la veine cave supérieure. Le tronc droit recueille le sang veineux du membre supérieur droit et de la moitié droite de la tête et du cou, et le tronc gauche fait de même du côté gauche.

veine vertébrale

Veine descendant le long du cou, parallèlement au rachis, et recueillant le sang veineux de cette zone. Elle débouche, avec la veine jugulaire externe, dans la veine sub-clavière.

veine sub-clavière

Prolongement de la veine axillaire recueillant le sang du système veineux superficiel et profond du membre supérieur. La veine sub-clavière rejoint la veine jugulaire interne pour donner naissance au tronc brachio-céphalique.

veines thyroïdiennes inférieures

Veines recueillant le sang veineux de la partie inférieure de la thyroïde pour l'apporter au tronc veineux brachio-céphalique.

veine thoracique interne

Veine parcourant la paroi thoracique en sens ascendant et débouchant dans le tronc brachio-céphalique, à proximité de l'union de celui-ci avec la veine cave supérieure. Elle recueille le sang veineux du diaphragme et des zones intercostales antérieures.

veine cave supérieure

Gros tronc veineux qui recueille tout le sang veineux de la moitié supérieure du corps (thorax, membres supérieurs et tête). La veine cave supérieure naît de l'union des troncs brachio-céphaliques droit et gauche et débouche dans l'atrium droit.

veine héli-azygos

Veine parallèle à la veine azygos, le long du bord gauche du rachis, et recueillant le sang veineux de certaines veines intercostales. Elle débouche dans la veine azygos par un réseau de branches.

veines intercostales

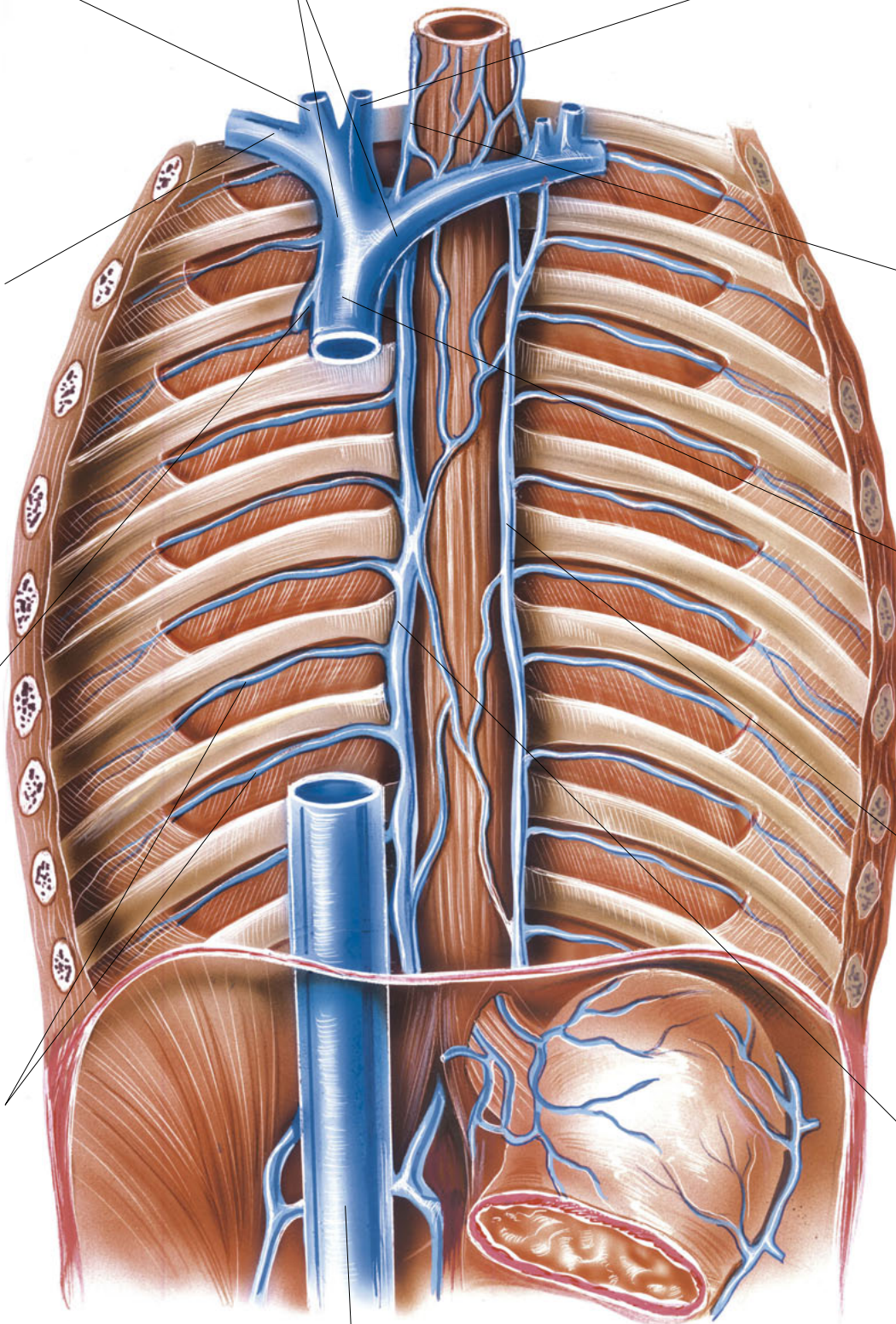
Branches veineuses débouchant perpendiculairement dans la veine azygos après avoir parcouru les espaces intercostaux et recueilli le sang veineux de ces zones.

veine azygos

Veine formant avec l'héli-azygos un système veineux complémentaire de celui des veines caves. Elle recueille le sang veineux de la zone médiastinale, diaphragmatique, intercostale et lombaire, avant de remonter le long du côté droit du rachis et de déboucher dans la veine cave supérieure.

veine cave inférieure

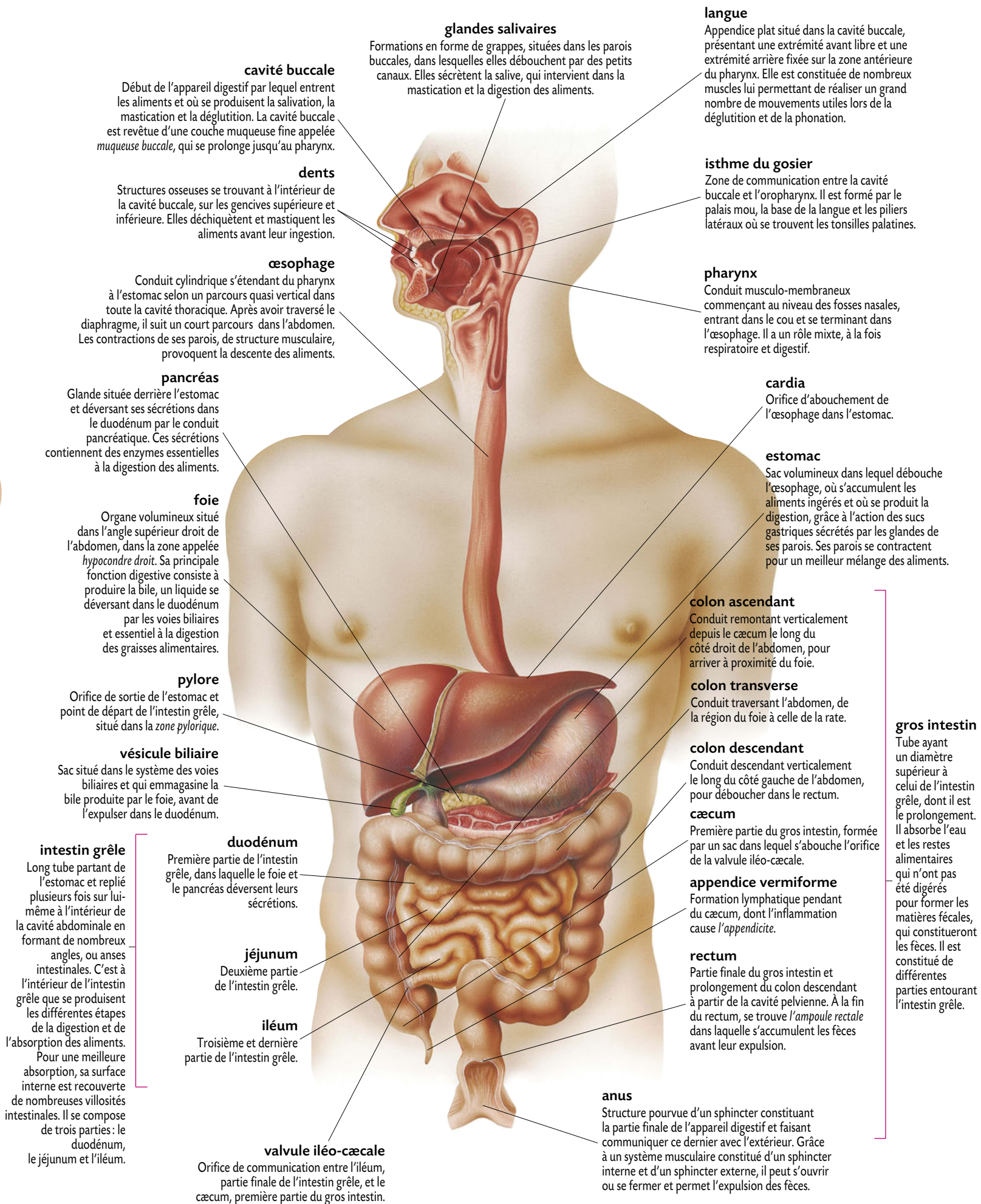
Tronc veineux commun dans lequel arrive le sang veineux de la moitié inférieure du corps (abdomen, pelvis et membres inférieurs). Après avoir traversé le diaphragme, la veine cave inférieure pénètre dans la cavité thoracique et débouche dans l'atrium droit.





APPAREIL DIGESTIF

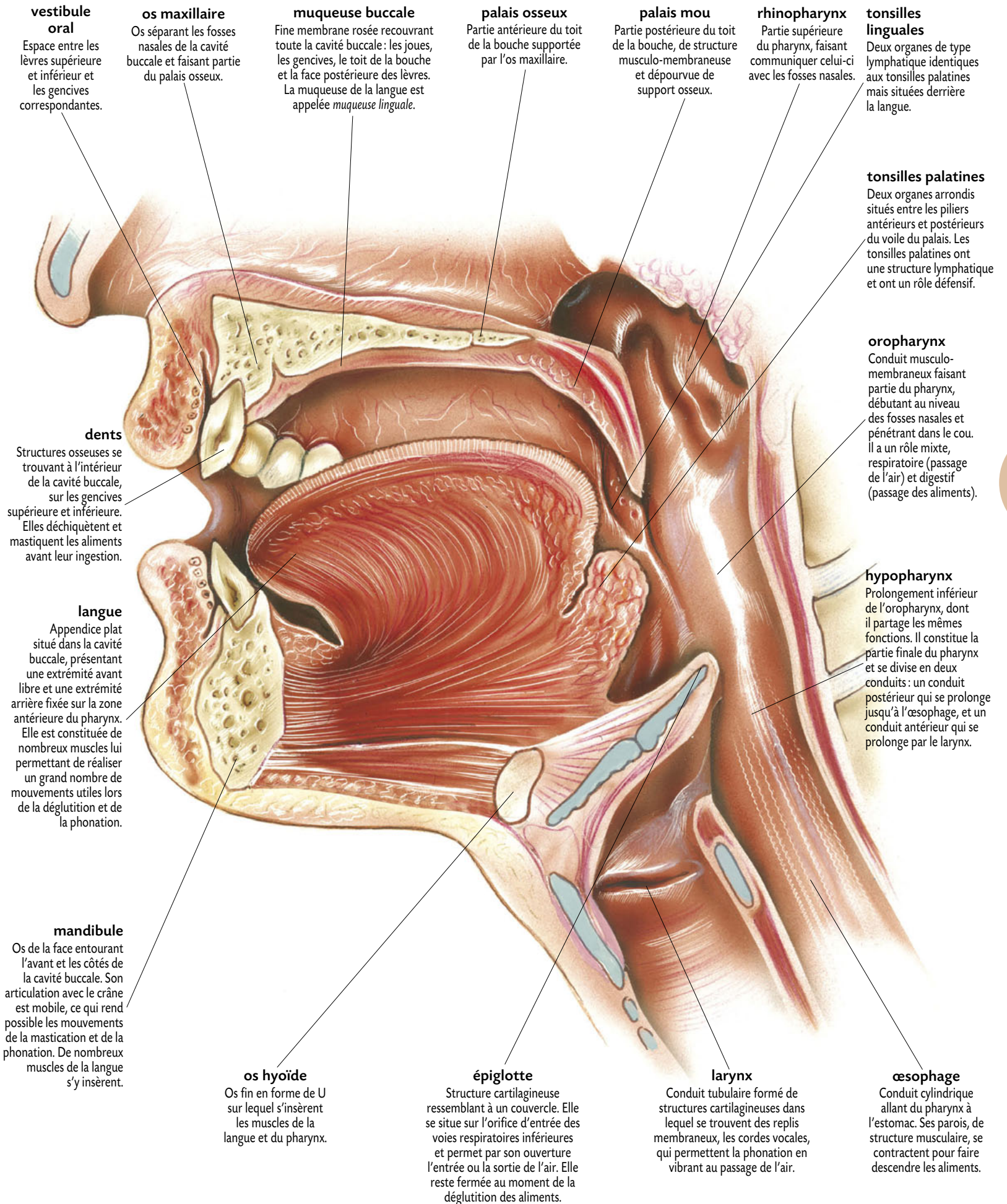
▼ VUE GÉNÉRALE





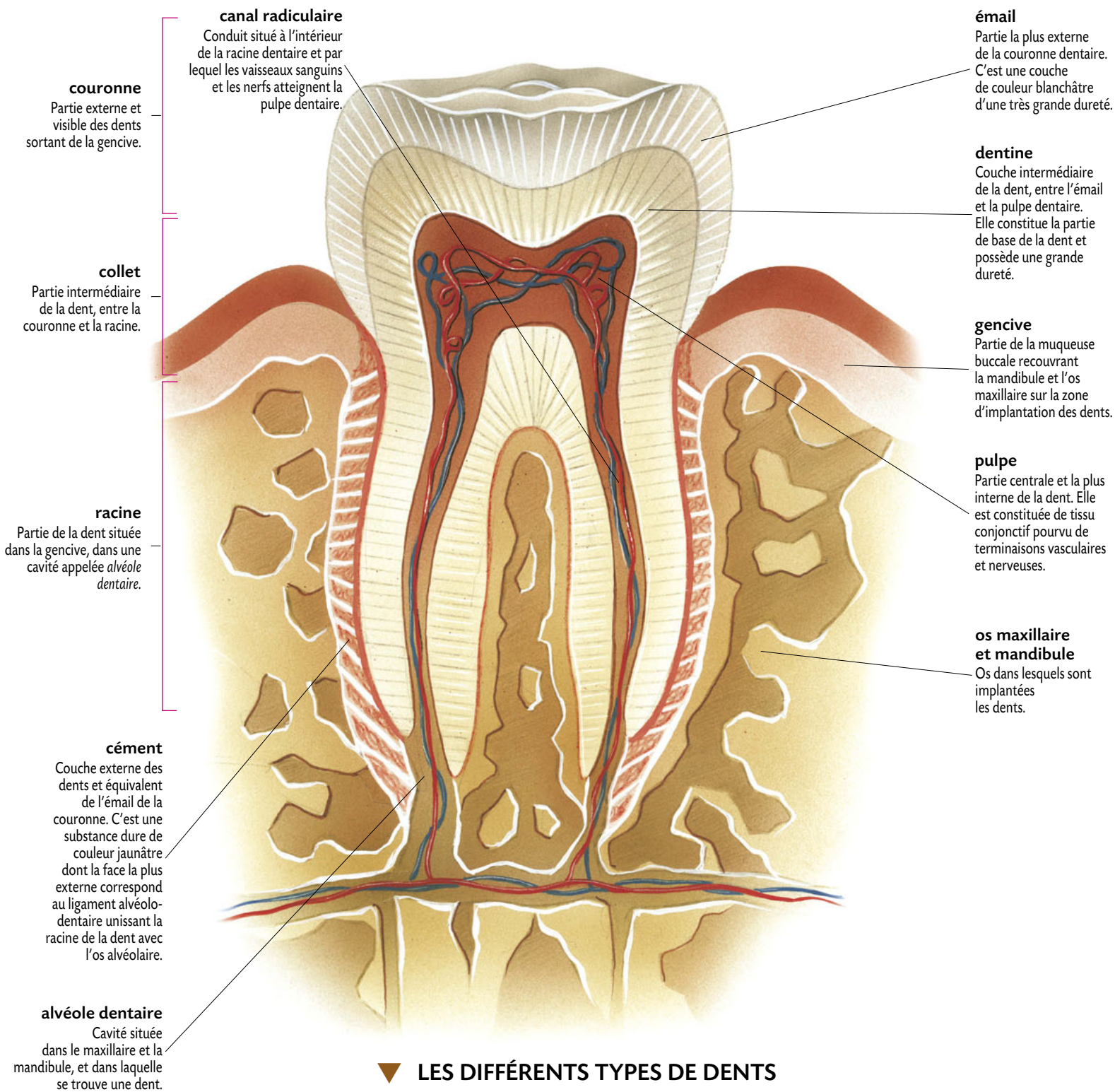
CAVITÉ BUCCALE

▼ VUE LATÉRALE





STRUCTURE D'UNE DENT



▼ LES DIFFÉRENTS TYPES DE DENTS



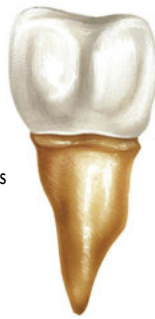incisives

Dents situées sur la partie avant des gencives, pourvues d'une racine unique, d'une couronne et d'une partie externe plate. Il y a quatre incisives supérieures et inférieures, qui ont pour fonction de mordre dans les aliments et de les déchiqueter.



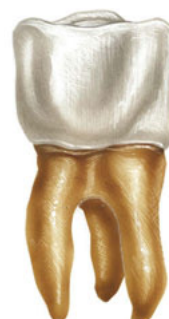canines

Dents situées à côté des incisives, pourvues d'une racine unique et d'une couronne de forme conique et pointue. Il y a deux canines supérieures et inférieures, qui ont pour fonction de mordre dans les aliments et de les déchiqueter.




prémolaires

Dents situées sur les côtés des gencives, pourvues d'une racine unique et d'une couronne de forme cubique. Il y a quatre prémolaires supérieures et inférieures, qui ont pour fonction de mâcher et de broyer les aliments.



molaires

Dents situées sur les côtés des gencives, pourvues d'une racine triple et d'une couronne de forme irrégulière. Il peut y avoir jusqu'à six molaires supérieures et inférieures, mais les deux dernières molaires, aussi appelées *dents de sagesse*, manquent chez certains individus. Elles ont pour fonction de mâcher et de broyer les aliments.



LA DENTITION

DENTITION DÉCIDUALE

Dentition déciduale, ou dents de lait. L'être humain naît sans dents et les premières dents commencent à sortir vers l'âge de six mois. Cette première dentition est provisoire. Au bout de quelques années, elle tombera spontanément et sera remplacée par une dentition définitive. La dentition déciduale comporte 20 dents réparties sur les arcades dentaires des gencives supérieures et inférieures.

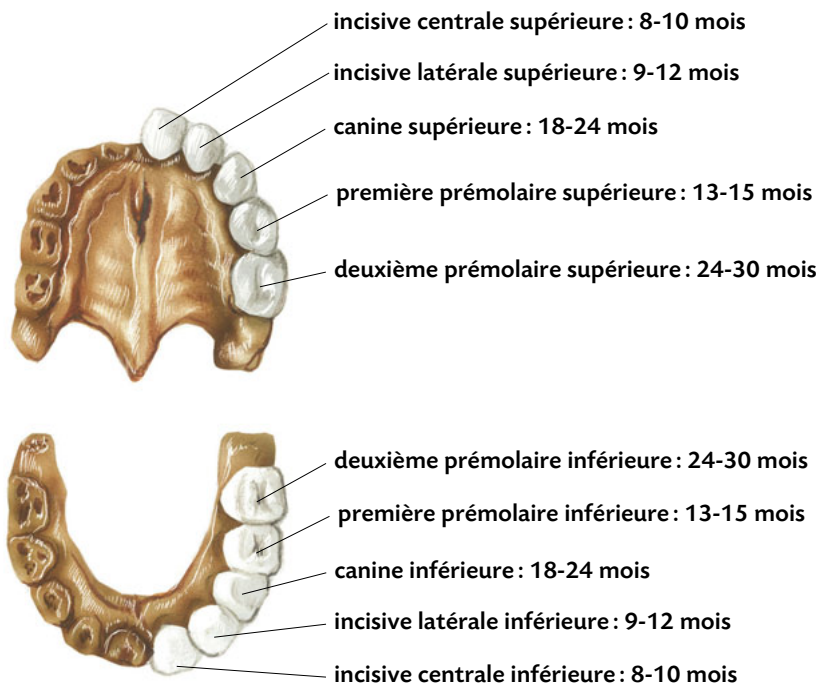
alvéoles dentaires

Cavités présentes dans le maxillaire et la mandibule, et dans lesquelles se trouvent les dents jusqu'à leur sortie.

dentition déciduale

Dentition provisoire sortant à partir de l'âge de six mois environ et complète entre vingt-quatre et trente mois. À partir de l'âge de six ans, elle commence à tomber spontanément.

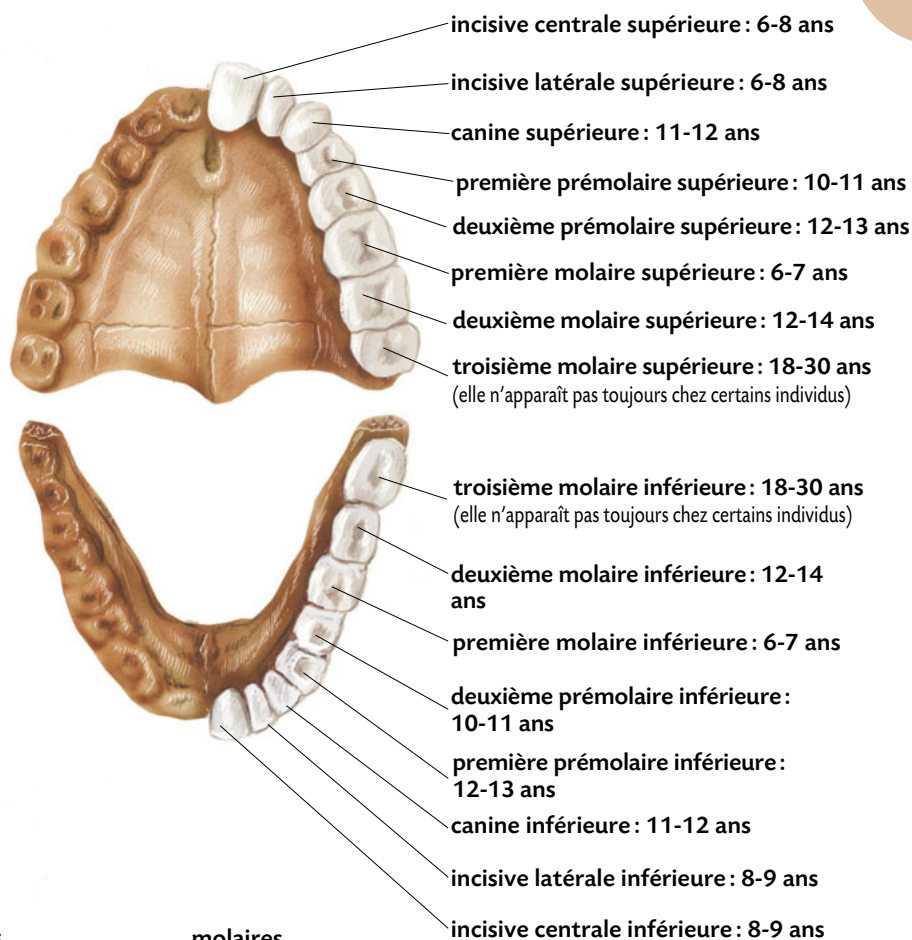
ÂGE APPROXIMATIF D'APPARITION



DENTITION PERMANENTE

Dentition définitive, ou dentition permanente. Elle sort quand la dentition déciduale tombe, à partir de l'âge de six ans environ, mais ne peut être complète parfois qu'à l'âge adulte. Elle comporte 32 dents réparties sur les arcades dentaires des gencives supérieure et inférieure.

ÂGE APPROXIMATIF D'APPARITION

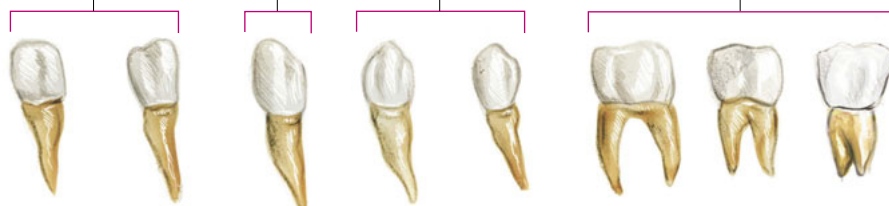


incisives

canine

prémolaires

molaires





ŒSOPHAGE

rétrécissement cricoïdien de l'œsophage

L'œsophage n'est pas un tube cylindrique régulier et il présente plusieurs rétrécissements correspondant aux points d'appui d'autres structures. Dans sa partie supérieure, le point de contact avec le cartilage cricoïde fait apparaître le rétrécissement cricoïdien.

rétrécissement aortico-bronchique

Rétrécissement situé sur le bord gauche du deuxième tiers de l'œsophage et correspondant au point d'appui de la bronche principale gauche et de l'aorte.

œsophage

Conduit cylindrique s'étendant du pharynx à l'estomac selon un parcours quasi vertical dans toute la cavité thoracique. Après avoir traversé le diaphragme, il suit un court parcours dans l'abdomen. Ses parois sont de structure musculaire et leurs contractions provoquent la descente des aliments.

rétrécissement diaphragmatique

Rétrécissement de l'œsophage à l'endroit où il traverse le diaphragme par le *hiatus œsophagien*, et qui facilite le passage de l'œsophage à travers le diaphragme.

hiatus de la veine cave

Orifice dans le diaphragme, près du hiatus œsophagien. Il permet le passage de la veine cave de la cavité abdominale à la cavité thoracique, où elle rejoint l'atrium droit du cœur.

hiatus œsophagien

Orifice situé dans la zone centrale du diaphragme. Il permet le passage de l'œsophage de la cavité thoracique à la cavité abdominale.

cardia

Orifice d'aboutement de l'œsophage dans l'estomac, fonctionnant comme un sphincter ou une valvule. Il s'ouvre au passage des aliments et se referme ensuite.

cartilage thyroïde

Cartilage formant la paroi antérieure du larynx dont le bord antérieur fait saillie dans le cou. Cette saillie, appelée *pomme d'Adam* ou *proéminence laryngée*, est plus marquée chez les hommes.

cartilage cricoïde

Anneau cartilagineux formant la limite inférieure du larynx et appuyé contre la partie supérieure de l'œsophage.

trachée

Structure tubulaire faisant partie de l'appareil respiratoire et suivant un trajet parallèle à l'œsophage, en avant de celui-ci. Elle fait communiquer le larynx et les poumons.

arc de l'aorte

Courbe vers la gauche décrite par l'aorte à la sortie du ventricule gauche et passant immédiatement devant le tiers supérieur de l'œsophage.

bronche principale gauche

L'une des deux bronches principales naissant de la division de la trachée dans sa partie finale. La bronche principale gauche s'appuie contre le deuxième tiers de l'œsophage.

aorte thoracique

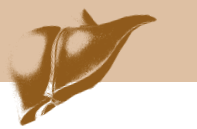Prolongement de l'arc de l'aorte passant derrière l'œsophage et descendant parallèlement à celui-ci jusqu'au passage du diaphragme.

diaphragme

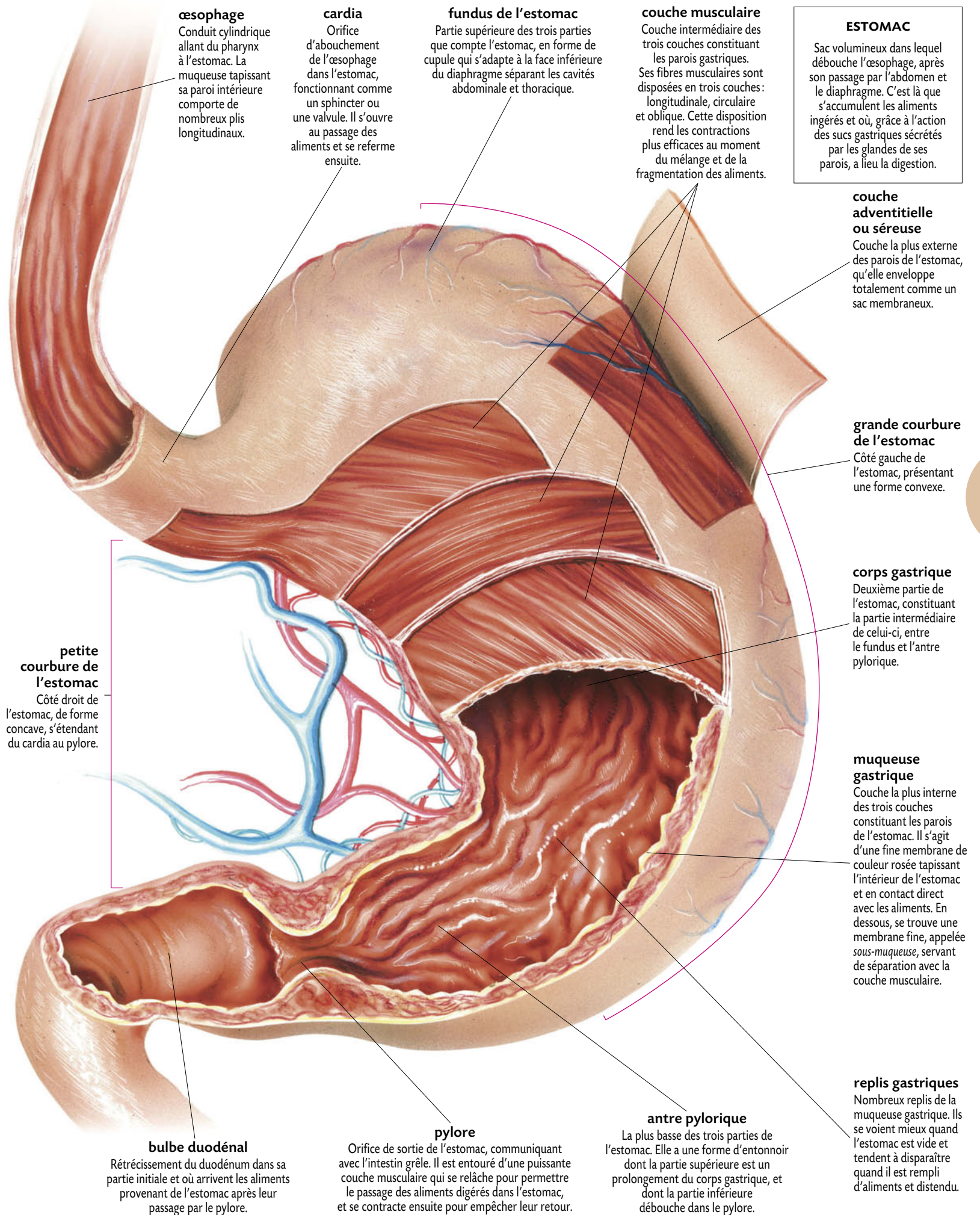
Muscle plat séparant la cavité thoracique de la cavité abdominale et présentant différents orifices, ou hiatus, qui permettent le passage d'une cavité à l'autre d'organes comme l'œsophage, l'aorte, etc.

estomac

Sac volumineux dans lequel débouche l'œsophage, après son passage par l'abdomen et le diaphragme. C'est là que s'accumulent les aliments ingérés et où, grâce à l'action des sucs gastriques sécrétés par les glandes de ses parois, se produit la digestion.



ESTOMAC





INTESTIN GRÊLE ET GROS INTESTIN

INTESTIN GRÊLE

Tube d'une longueur de plus de six mètres, replié plusieurs fois sur lui-même à l'intérieur de la cavité abdominale et donnant de nombreux angles, ou anses intestinales. Il se compose de trois parties : le duodénum, le jéjunum et l'iléum, et c'est dans l'intestin grêle qu'ont lieu la digestion et l'absorption des aliments.

duodénum

Première partie de l'intestin grêle, en forme de C, qui enveloppe la tête du pancréas. Il se compose de trois parties : la première, oblique, débute au niveau du pylore ; la deuxième, descendante ; et la troisième, ascendante, qui se termine au niveau de l'angle de Treitz et qui devient le jéjunum. C'est dans le duodénum que se déversent les sécrétions du foie et du pancréas, essentielles à la digestion.

jéjunum

Deuxième partie de l'intestin grêle, débutant au niveau de l'angle de Treitz. La limite avec l'iléum est mal définie, les deux parties étant elles-mêmes mal différenciées l'une de l'autre. La plus grande partie de l'absorption des aliments se produit dans le jéjunum.

iléum

Troisième et dernière partie de l'intestin grêle, reliée au gros intestin par la valvule iléo-cæcale, qui permet le passage des restes alimentaires vers le gros intestin et empêche leur retour. C'est dans l'iléum que la plupart des aliments non absorbés dans le duodénum et le jéjunum sont absorbés.

colon ascendant

Conduit remontant verticalement à partir du cæcum le long du côté droit de l'abdomen jusqu'aux environs du foie, où il forme un angle et se prolonge en colon transverse.

cæcum

Première partie du gros intestin, formée par un sac dans lequel s'abouche l'orifice de la valvule iléo-cæcale.

appendice vermiforme

Formation de type lymphatique pendant du cæcum, dont l'inflammation provoque l'appendicite.

angle hépatique du colon

Angle formé par le colon au niveau du foie et marquant la limite entre colon ascendant et colon transverse.

colon transverse

Conduit traversant l'abdomen de la région du foie à celle de la rate, avant de devenir le colon descendant.

angle splénique du colon

Angle formé par le colon au niveau de la rate et marquant la limite entre colon transverse et colon descendant.

GROS INTESTIN

Tube ayant un diamètre supérieur à celui de l'intestin grêle, dont il est le prolongement et qu'il entoure. Il absorbe l'eau et les restes alimentaires non digérés pour former les matières fécales qui constitueront les fèces. Il est constitué de différentes parties : cæcum, colon ascendant, colon transverse, colon descendant, colon sigmoïde et rectum.

colon descendant

Conduit descendant verticalement le long du côté gauche de l'abdomen jusqu'à son embouchure avec le colon sigmoïde.

colon sigmoïde

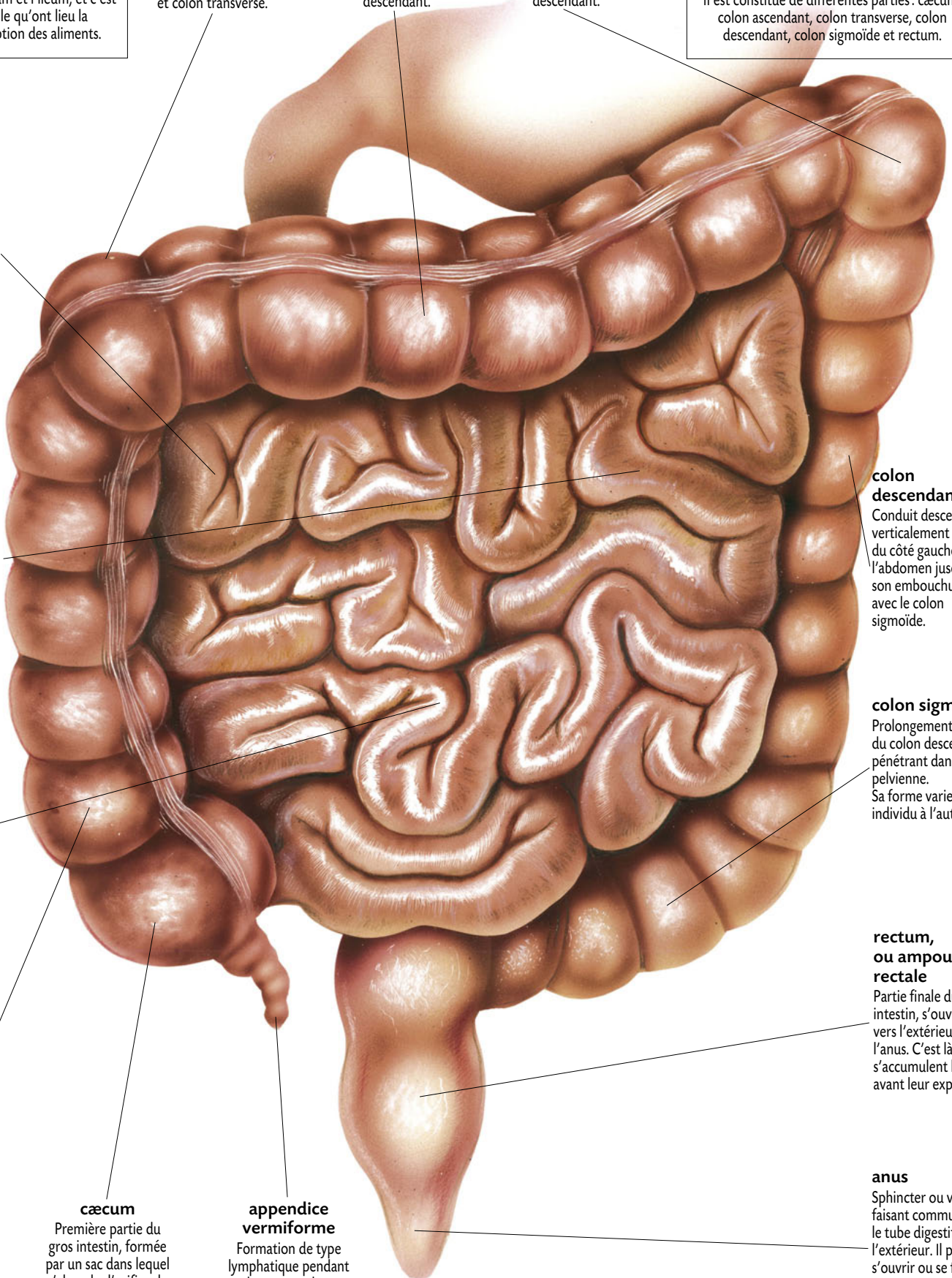
Prolongement bas du colon descendant pénétrant dans la cavité pelvienne. Sa forme varie d'un individu à l'autre.

rectum, ou ampoule rectale

Partie finale du gros intestin, s'ouvrant vers l'extérieur par l'anus. C'est là que s'accumulent les fèces avant leur expulsion.

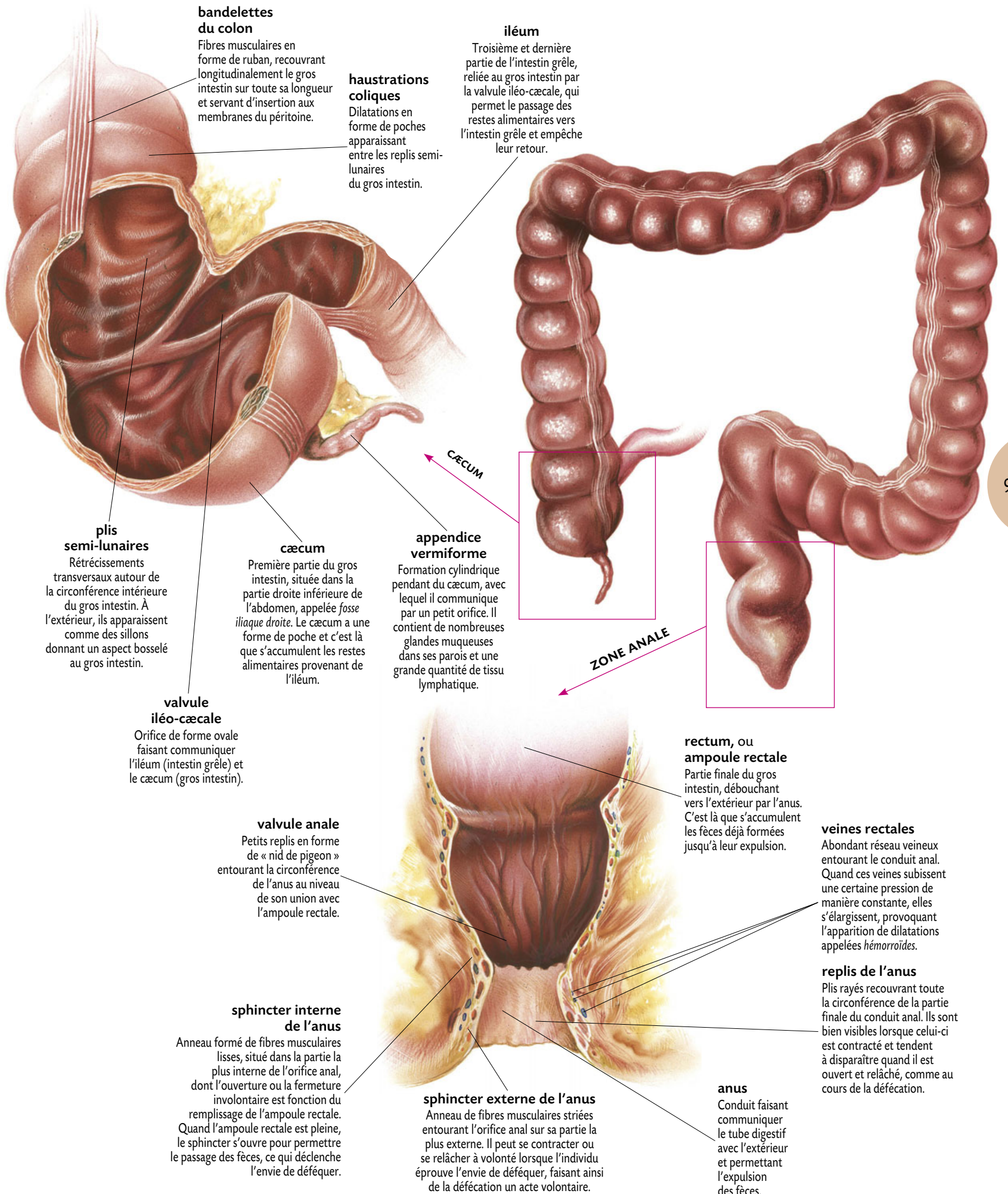
anus

Sphincter ou valvule faisant communiquer le tube digestif avec l'extérieur. Il peut s'ouvrir ou se fermer à volonté et permet l'expulsion des fèces.





GROS INTESTIN - CÆCUM ET ZONE ANALE



bandelettes du colon

Fibres musculaires en forme de ruban, recouvrant longitudinalement le gros intestin sur toute sa longueur et servant d'insertion aux membranes du péritoine.

haustrations coliques

Dilatations en forme de poches apparaissant entre les replis semi-lunaires du gros intestin.

iléum

Troisième et dernière partie de l'intestin grêle, reliée au gros intestin par la valvule iléo-cæcale, qui permet le passage des restes alimentaires vers l'intestin grêle et empêche leur retour.

plis semi-lunaires

Rétrécissements transversaux autour de la circonférence intérieure du gros intestin. À l'extérieur, ils apparaissent comme des sillons donnant un aspect bosselé au gros intestin.

cæcum

Première partie du gros intestin, située dans la partie droite inférieure de l'abdomen, appelée *fosse iliaque droite*. Le cæcum a une forme de poche et c'est là que s'accumulent les restes alimentaires provenant de l'iléum.

appendice vermiforme

Formation cylindrique pendant du cæcum, avec lequel il communique par un petit orifice. Il contient de nombreuses glandes muqueuses dans ses parois et une grande quantité de tissu lymphatique.

valvule iléo-cæcale

Orifice de forme ovale faisant communiquer l'iléum (intestin grêle) et le cæcum (gros intestin).

valvule anale

Petits replis en forme de « nid de pigeon » entourant la circonférence de l'anus au niveau de son union avec l'ampoule rectale.

sphincter interne de l'anus

Anneau formé de fibres musculaires lisses, situé dans la partie la plus interne de l'orifice anal, dont l'ouverture ou la fermeture involontaire est fonction du remplissage de l'ampoule rectale. Quand l'ampoule rectale est pleine, le sphincter s'ouvre pour permettre le passage des fèces, ce qui déclenche l'envie de déféquer.

sphincter externe de l'anus

Anneau de fibres musculaires striées entourant l'orifice anal sur sa partie la plus externe. Il peut se contracter ou se relâcher à volonté lorsque l'individu éprouve l'envie de déféquer, faisant ainsi de la défécation un acte volontaire.

rectum, ou ampoule rectale

Partie finale du gros intestin, débouchant vers l'extérieur par l'anus. C'est là que s'accumulent les fèces déjà formées jusqu'à leur expulsion.

veines rectales

Abondant réseau veineux entourant le conduit anal. Quand ces veines subissent une certaine pression de manière constante, elles s'élargissent, provoquant l'apparition de dilatations appelées *hémorroïdes*.

replis de l'anus

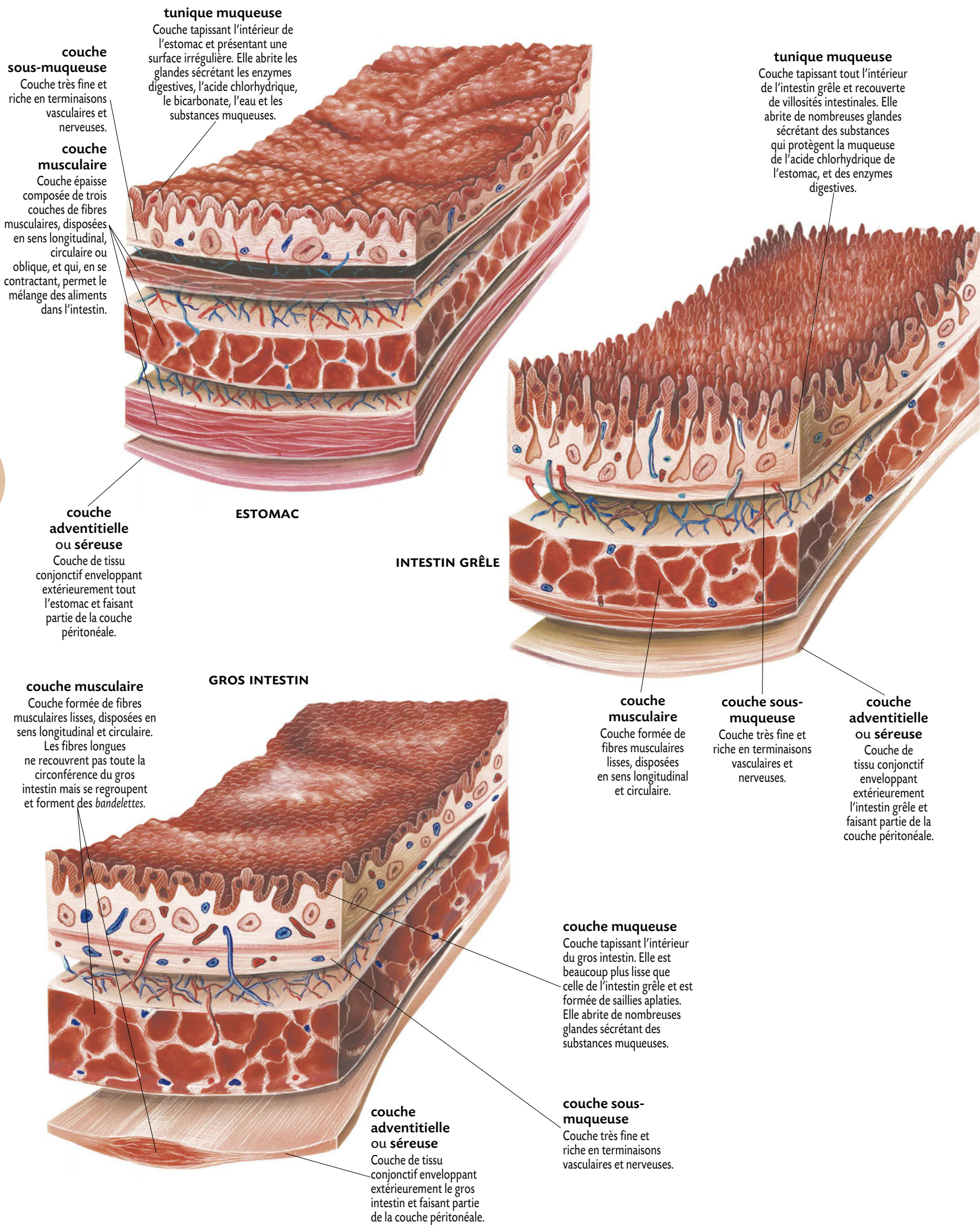
Plis rayés recouvrant toute la circonférence de la partie finale du conduit anal. Ils sont bien visibles lorsque celui-ci est contracté et tendent à disparaître quand il est ouvert et relâché, comme au cours de la défécation.

anus

Conduit faisant communiquer le tube digestif avec l'extérieur et permettant l'expulsion des fèces.



STRUCTURE DES PAROIS DE L'ESTOMAC ET DES INTESTINS





PÉRITOINE

ligament coronaire

Ligament principal de ceux qui forment les membranes péritonéales recouvrant la partie supérieure du foie et le relie au diaphragme. Les extrémités de ce ligament sont de forme triangulaire et sont appelées *ligaments triangulaires gauche et droit du foie*.

ligament falciforme

Ligament de la face antéro-supérieure du foie, formant une cloison qui le relie à la paroi antérieure de l'abdomen et au diaphragme.

rate

Organe de forme ovale situé dans l'angle supérieur gauche de l'abdomen, dans la zone appelée *hypochondre gauche*. La rate se situe derrière l'estomac auquel elle est reliée par un ligament péritonéal appelé *omentum*. Elle a une structure de type lymphatique et a pour fonction de stocker et renouveler les globules sanguins.

omentum

Membrane unissant la partie supérieure de la grande courbure de l'estomac avec l'hile, c'est-à-dire l'orifice d'entrée des vaisseaux sanguins dans la rate.

estomac

Ses faces antérieure et postérieure sont recouvertes par les membranes séreuses du péritoine. Celles-ci continuent vers le haut et forment le petit omentum, reliant l'estomac au foie, et forment vers le bas le grand omentum.

petit omentum

Membrane reliant l'estomac au foie, depuis la petite courbure de l'estomac jusqu'à la face inférieure du foie.

colon descendant

Sa face postérieure est fixée directement à la paroi abdominale et le reste est recouvert par le péritoine. Dans sa partie terminale, un ligament le fixe à la paroi de la cavité pelvienne.

intestin grêle

Le retrait avant des anses du jéjunum et de l'iléum permet d'observer le mésentère, qui les soutient et les fixe à la paroi abdominale postérieure.

foie

Le foie est recouvert par les membranes péritonéales qui se rejoignent au niveau de leur partie supérieure pour former des ligaments qui le fixent au diaphragme.

vésicule biliaire

Poche faisant partie des voies d'excrétion du foie, ou voies biliaires, dans laquelle s'accumule la bile produite par le foie avant son expulsion dans le duodénum.

grand omentum

Membrane reliant la partie inférieure de l'estomac au colon transverse. Elle passe aussi devant celui-ci et pend devant l'intestin grêle, formant le *tablier de l'omentum*.

colon ascendant

Seule la face antérieure du colon ascendant est recouverte par le péritoine. Sa partie postérieure est en contact direct avec la paroi abdominale, ce qui rend cette partie du colon légèrement mobile.

mésentère

Partie du péritoine soutenant les anses de l'intestin grêle et qui les fixe à la paroi postérieure de l'abdomen. C'est à travers cette membrane que de nombreux vaisseaux sanguins et nerfs atteignent les anses de l'intestin grêle.

colon transverse

Le colon transverse est recouvert par le péritoine devant et derrière, et ses membranes se rejoignent au niveau de la partie supérieure pour former le grand omentum. Une cloison membraneuse, appelée *mésocolon transverse*, part de sa face postérieure et le relie à la couche péritonéale recouvrant la paroi postérieure de l'abdomen.

PÉRITOINE

Poche membraneuse enveloppant une grande partie des organes de l'abdomen et recouvrant complètement certains d'entre eux. Il est constitué de deux couches: la couche pariétale, qui s'adosse aux parois de la cavité abdominale, et la couche viscérale, qui pénètre entre les viscères et les enveloppe. À l'intérieur de cette poche, se trouvent le foie, l'estomac, l'intestin grêle et presque tout le gros intestin, et la rate.



FOIE

FOIE
Organe volumineux situé dans l'angle supérieur droit de l'abdomen, dans la zone appelée *hypocondre droit*. Sa principale fonction digestive consiste à produire la bile, un liquide qui se déverse dans le duodénum par les voies biliaires et essentiel à la digestion des graisses alimentaires. Le foie fonctionne comme une véritable centrale productrice d'énergie puisqu'il transforme une grande partie du glucose et d'autres aliments absorbés en énergie utilisable par l'organisme.

capsule fibreuse du foie
Couche externe de tissu fibreux recouvrant toute la surface du foie. Elle est de couleur rouge brun et présente un aspect rugueux.

lobe hépatique gauche
Le plus petit et le plus interne des deux segments du foie, situé du côté gauche.

rate
Organe de forme ovale situé dans l'angle supérieur gauche de l'abdomen, dans la zone appelée *hypocondre gauche*.

hile du foie
Orifice situé dans la face inférieure du foie et par lequel entrent et sortent les vaisseaux sanguins du conduit hépatique commun.

aorte abdominale
Partie de l'aorte parcourant verticalement l'abdomen et d'où part une grosse artère appelée *artère cœliaque*, d'où sort l'artère hépatique.

artère cœliaque
Tronc artériel épais sortant de l'aorte abdominale et ayant des ramifications jusqu'au foie, à l'estomac et à la rate.

estomac
Grosse poche située dans la partie supérieure de l'abdomen, sous la région appelée *épigastrique*. L'estomac se situe devant et derrière le foie.

conduits interhépatiques
L'intérieur du foie est parcouru de petits conduits convergeant vers le hile du foie et formant le conduit hépatique commun. Ils recueillent et transportent la bile.

veine cave inférieure
Tronc veineux épais recueillant le sang provenant des extrémités inférieures et des organes abdominaux, pour l'emmener jusqu'à l'atrium droit. La veine cave est rejointe par les veines supra-hépatiques qui emportent le sang du foie.

sillon transverse du foie
Sillon divisant extérieurement et intérieurement le foie en deux segments, ou lobes.

ligament coronaire
Membrane reliant la partie supérieure du foie au diaphragme.

conduit hépatique commun
Conduit par lequel la bile sort du hile du foie. Après un court trajet à l'extérieur du foie, il rejoint le conduit cystique provenant de la vésicule biliaire pour former un conduit unique, le conduit cholédoque.

lobe hépatique droit
Le foie est divisé en deux segments, ou lobes, dont le plus gros et le plus externe se situe du côté droit.

conduit cystique
Conduit fin sortant de la vésicule biliaire et rejoignant le conduit hépatique commun pour former le conduit cholédoque.

vésicule biliaire
Poche faisant partie des voies d'excrétion du foie, ou voies biliaires, dans laquelle s'accumule la bile produite par le foie avant son expulsion dans le duodénum.

conduit cholédoque
Conduit naissant de l'union des conduits cystique et hépatique commun. Il transporte la bile avec la sécrétion pancréatique jusqu'au duodénum, dans lequel elles pénètrent par la papille hépatopancréatique.

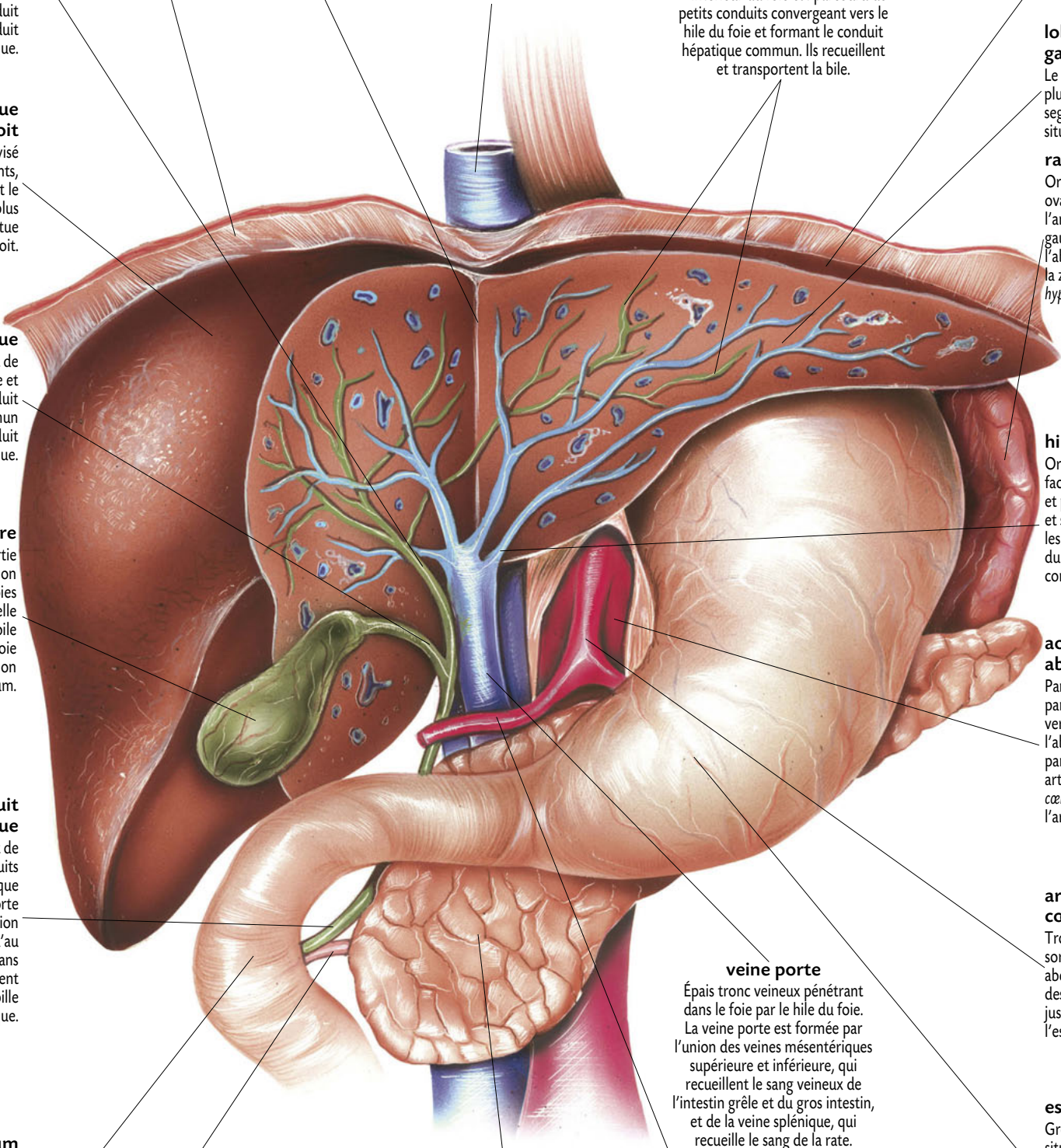
duodénum
Conduit intestinal sortant de l'estomac et se poursuivant par le jéjunum (deuxième partie de l'intestin grêle), et dans lequel se déversent les sécrétions du foie et du pancréas par la papille hépatopancréatique.

conduit pancréatique
Conduit parcourant tout le pancréas et sortant de celui-ci pour déboucher dans le duodénum, où il déverse la sécrétion pancréatique par l'ampoule hépatopancréatique, avec le conduit cholédoque.

pancréas
Glande située devant le foie et derrière l'estomac et dotée d'une fonction mixte : d'une part, le pancréas fabrique les sucs pancréatiques envoyés dans le duodénum et qui permettent la digestion des aliments et, d'autre part, il fabrique une hormone, l'insuline, qui va dans le sang et est essentielle au métabolisme des sucres.

veine porte
Épais tronc veineux pénétrant dans le foie par le hile du foie. La veine porte est formée par l'union des veines mésentériques supérieure et inférieure, qui recueillent le sang veineux de l'intestin grêle et du gros intestin, et de la veine splénique, qui recueille le sang de la rate.

artère hépatique
Branche de l'artère cœliaque pénétrant dans le foie par le hile du foie et qui comporte des branches dans celui-ci. Elle apporte au foie le sang artériel nécessaire à son fonctionnement (sur l'illustration, elle est déplacée vers le bas afin de montrer la veine porte et le conduit hépatique commun).





STRUCTURE DU FOIE

LOBULE HÉPATIQUE

Le foie est constitué de minuscules structures de forme hexagonale et de moins de 1 mm de diamètre, appelées *lobules hépatiques*. Ces lobules sont formés par des cellules hépatiques (hépatocytes), regroupées autour d'une veine centrale, et constituent des unités fonctionnelles du foie filtrant le sang en provenance de la veine porte et fabriquant la bile, sécrétion destinée à l'intestin et participant à la digestion.

veine centrale du foie

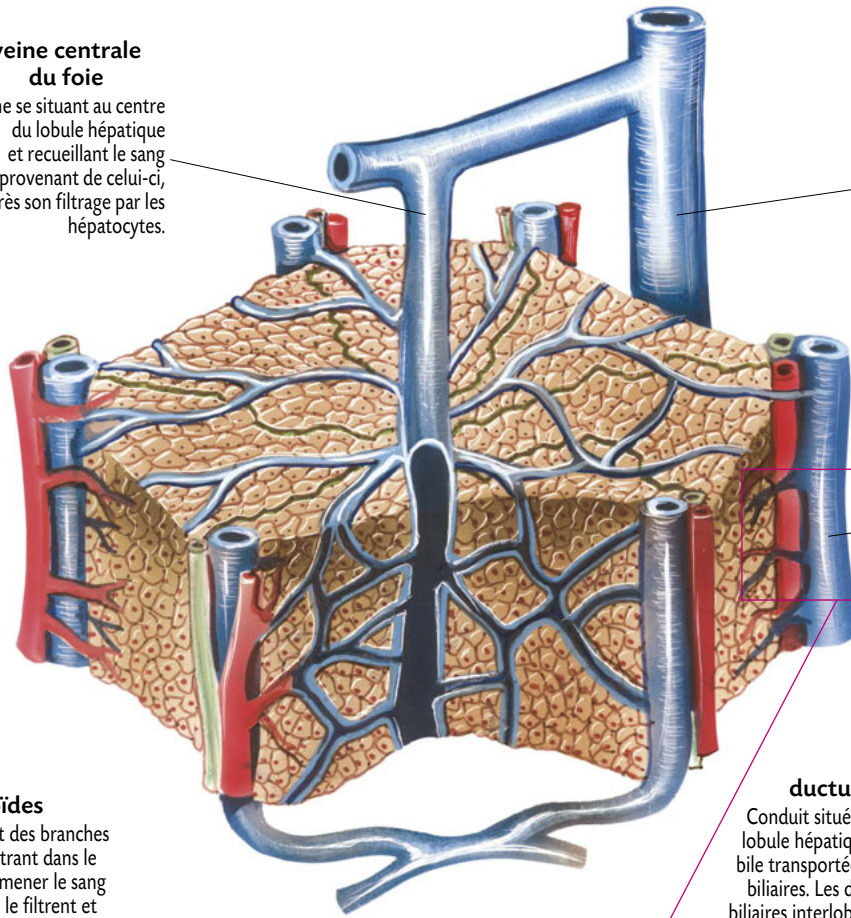
Veine se situant au centre du lobule hépatique et recueillant le sang provenant de celui-ci, après son filtrage par les hépatocytes.

veine intralobulaire

Les veines intralobulaires se situent entre les lobules. Elles recueillent le sang provenant des veines centrales et se rejoignent pour former les veines supra-hépatiques qui font sortir ce sang du foie et le déversent dans la veine cave inférieure.

espace porte

Espace entre les lobules hépatiques, parcouru par les branches de la veine porte et les conduits biliaires interlobulaires. Cet espace est entouré du tissu conjonctif enveloppant les lobules hépatiques.



veines sinusoides

Capillaires veineux naissant des branches de la veine porte et pénétrant dans le lobule hépatique pour emmener le sang entre les hépatocytes qui le filtrent et retiennent les substances nécessaires à leur fonctionnement. Les capillaires sinusoides débouchent dans une veine située au centre du lobule hépatique, appelée *veine centrale du foie*.

ductule biliaire

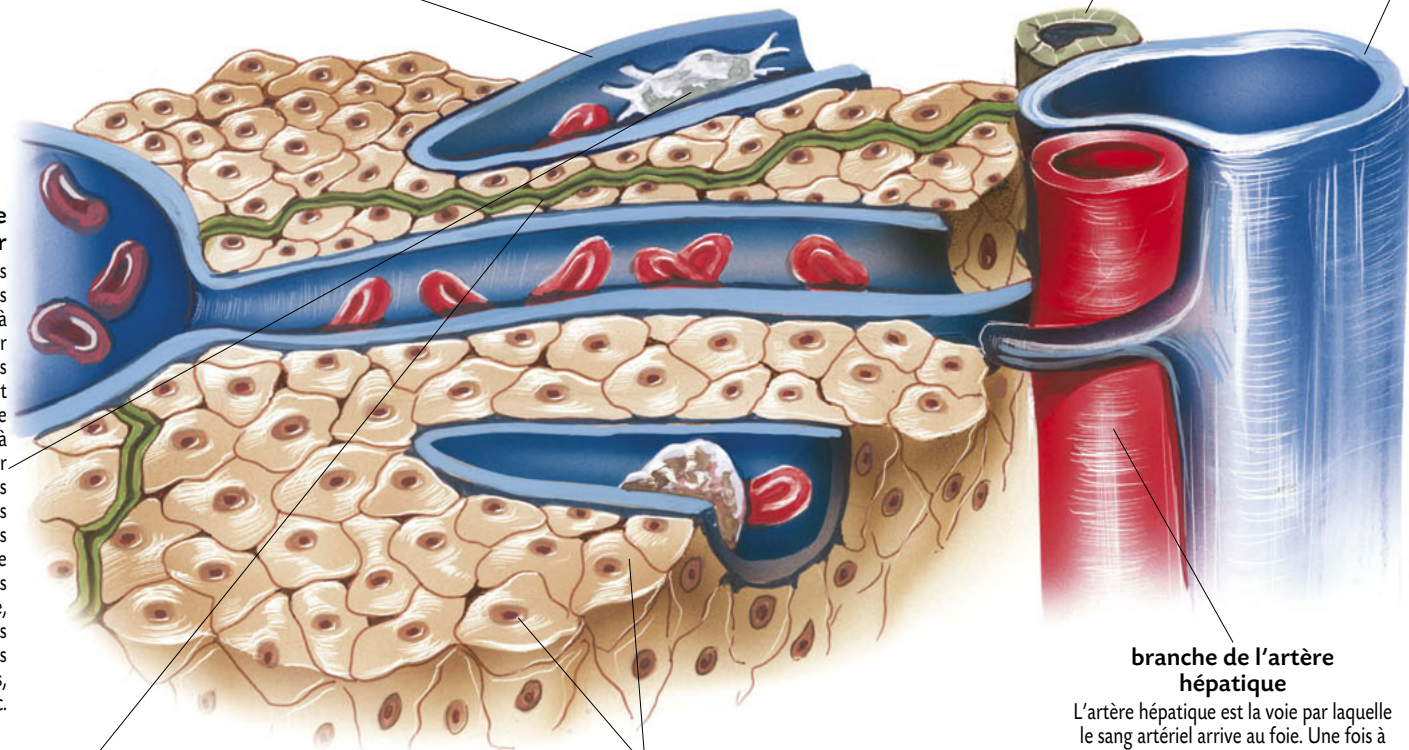
Conduit situé à la périphérie du lobule hépatique et recueillant la bile transportée par les canalicules biliaires. Les différents conduits biliaires interlobulaires se rejoignent pour former des conduits biliaires plus importants qui forment les grands conduits intrahépatiques droit et gauche, emportant la bile à l'extérieur du foie.

branche de la veine porte

La veine porte amène le sang veineux jusqu'au foie. À l'intérieur de celui-ci, elle se divise en petites veines successives entourant le lobule hépatique et lui apportant le sang.

cellule de Kupffer

Cellules lymphoïdes situées à l'intérieur des capillaires sinusoides et dont le rôle consiste à neutraliser les éléments étrangers susceptibles d'être préjudiciables à l'organisme, comme les bactéries, les cellules mortes, etc.



canalicule biliaire

Conduit fin passant entre les hépatocytes et recueillant la bile sécrétée par ceux-ci pour la transporter jusqu'au ductule biliaire.

hépatocytes

Cellules formant le tissu hépatique et remplissant les différentes fonctions du foie, comme le stockage du glycogène, constituant la réserve de glucose de l'organisme, la fabrication de protéines ou le filtrage du sang pour fabriquer la bile.

branche de l'artère hépatique

L'artère hépatique est la voie par laquelle le sang artériel arrive au foie. Une fois à l'intérieur de celui-ci, l'artère se divise en plusieurs branches successives et arrive à la périphérie du lobule hépatique, apportant le sang nécessaire au fonctionnement des hépatocytes. Le sang est ensuite déversé dans les capillaires sinusoides et se mélange au sang veineux.



VÉSICULE BILIAIRE

couche muqueuse

La plus interne des trois couches de la paroi de la vésicule biliaire. Elle en tapisse la surface interne et est parcourue de nombreux plis. C'est dans cette couche que se trouvent les glandes sécrétrices des substances muqueuses.

couche musculaire

Couche intermédiaire des trois couches de la paroi de la vésicule biliaire. Elle est constituée de fibres musculaires qui, en se contractant, expulse la bile accumulée dans la vésicule en direction du conduit cystique.

couche séreuse

La plus externe des trois couches de la paroi de la vésicule biliaire. Elle est constituée par le prolongement des membranes péritonéales recouvrant le foie.

papille hépatopancréatique

Papille, ou saillie, au sommet de laquelle s'ouvre un orifice où passent le conduit principal du pancréas et le conduit cholédoque venant du foie, pour déboucher dans le duodénum. Les deux conduits se rejoignent dans leur partie finale pour former un petit élargissement, appelé *ampoule hépatopancréatique*, située juste sous la papille du même nom.

duodénum

Conduit intestinal sortant de l'estomac et se poursuivant par le jéjunum (deuxième partie de l'intestin grêle), et dans lequel se déversent les sécrétions du foie et du pancréas par la papille hépatopancréatique.

vésicule biliaire

Poche située dans le système des voies d'excrétion du foie, ou voies biliaires, dans laquelle s'accumule la bile produite par le foie, avant son expulsion dans le duodénum. Elle est adossée à la face inférieure du foie et se compose d'une partie proche du conduit cystique, appelée *col de la vésicule*, d'une partie centrale ou *corps*, et d'une partie distale appelée *fond de la vésicule*.

conduit hépatique commun

Conduit résultant de la réunion des conduits intrahépatiques droit et gauche, par lequel la bile sort du foie. Après un court trajet à l'extérieur du foie, il rejoint le conduit cystique provenant de la vésicule biliaire, pour former un conduit unique, ou conduit cholédoque.

conduit cystique

Conduit fin sortant de la vésicule biliaire et rejoignant le conduit hépatique commun pour former le conduit cholédoque. C'est à travers lui que la bile arrive à la vésicule biliaire où elle est stockée et concentrée avant d'en ressortir. Il présente parfois un aspect bosselé à cause de toutes les valvules qu'il contient.

conduit cholédoque

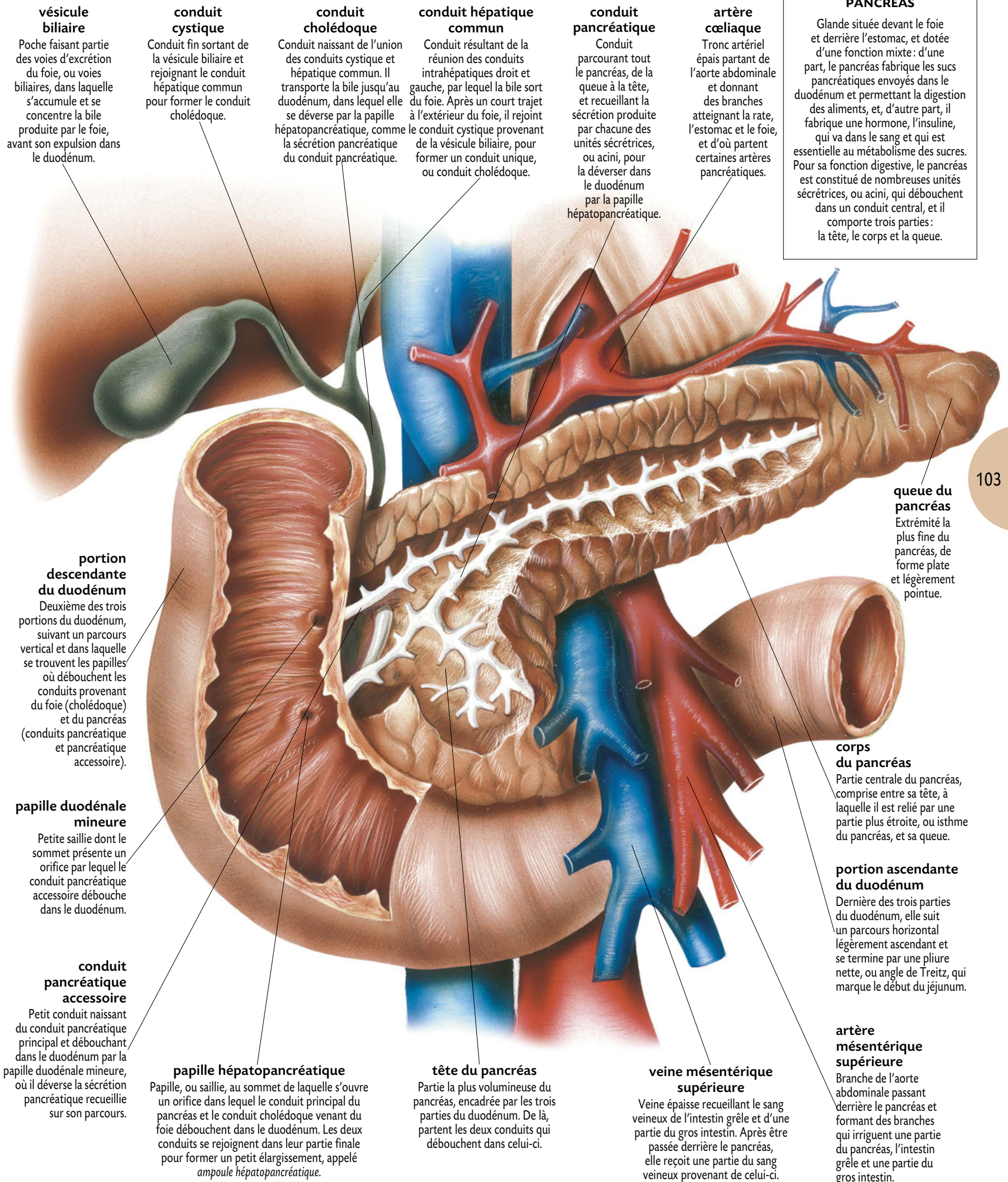
Conduit naissant de l'union des conduits cystique et hépatique commun. Il transporte la bile jusqu'au duodénum dans lequel elle pénètre par la papille hépatopancréatique, avec la sécrétion pancréatique. Comme le conduit pancréatique, il présente dans sa partie finale un petit sphincter qui s'ouvre uniquement quand la bile est nécessaire.

conduit pancréatique

Conduit parcourant tout le pancréas et sortant de celui-ci pour transporter la sécrétion pancréatique jusqu'au duodénum, où elle se déverse par la papille hépatopancréatique, comme la bile du conduit cholédoque. Comme le conduit cholédoque, il présente dans sa partie finale un petit sphincter qui s'ouvre seulement si le suc pancréatique est nécessaire.



PANCRÉAS



vésicule biliaire

Poche faisant partie des voies d'excrétion du foie, ou voies biliaires, dans laquelle s'accumule et se concentre la bile produite par le foie, avant son expulsion dans le duodénum.

conduit cystique

Conduit fin sortant de la vésicule biliaire et rejoignant le conduit hépatique commun pour former le conduit cholédoque.

conduit cholédoque

Conduit naissant de l'union des conduits cystique et hépatique commun. Il transporte la bile jusqu'au duodénum, dans lequel elle se déverse par la papille hépatopancréatique, comme la sécrétion pancréatique du conduit pancréatique.

conduit hépatique commun

Conduit résultant de la réunion des conduits intrahépatiques droit et gauche, par lequel la bile sort du foie. Après un court trajet à l'extérieur du foie, il rejoint le conduit cystique provenant de la vésicule biliaire, pour former un conduit unique, ou conduit cholédoque.

conduit pancréatique

Conduit parcourant tout le pancréas, de la queue à la tête, et recueillant la sécrétion produite par chacune des unités sécrétrices, ou acini, pour la déverser dans le duodénum par la papille hépatopancréatique.

artère cœliaque

Tronc artériel épais partant de l'aorte abdominale et donnant des branches atteignant la rate, l'estomac et le foie, et d'où partent certaines artères pancréatiques.

PANCRÉAS

Glande située devant le foie et derrière l'estomac, et dotée d'une fonction mixte: d'une part, le pancréas fabrique les sucs pancréatiques envoyés dans le duodénum et permettant la digestion des aliments, et, d'autre part, il fabrique une hormone, l'insuline, qui va dans le sang et qui est essentielle au métabolisme des sucres. Pour sa fonction digestive, le pancréas est constitué de nombreuses unités sécrétrices, ou acini, qui débouchent dans un conduit central, et il comporte trois parties: la tête, le corps et la queue.

queue du pancréas

Extrémité la plus fine du pancréas, de forme plate et légèrement pointue.

portion descendante du duodénum

Deuxième des trois portions du duodénum, suivant un parcours vertical et dans laquelle se trouvent les papilles où débouchent les conduits provenant du foie (cholédoque) et du pancréas (conduits pancréatique et pancréatique accessoire).

papille duodénale mineure

Petite saillie dont le sommet présente un orifice par lequel le conduit pancréatique accessoire débouche dans le duodénum.

conduit pancréatique accessoire

Petit conduit naissant du conduit pancréatique principal et débouchant dans le duodénum par la papille duodénale mineure, où il déverse la sécrétion pancréatique recueillie sur son parcours.

papille hépatopancréatique

Papille, ou saillie, au sommet de laquelle s'ouvre un orifice dans lequel le conduit principal du pancréas et le conduit cholédoque venant du foie débouchent dans le duodénum. Les deux conduits se rejoignent dans leur partie finale pour former un petit élargissement, appelé *ampoule hépatopancréatique*.

tête du pancréas

Partie la plus volumineuse du pancréas, encadrée par les trois parties du duodénum. De là, partent les deux conduits qui débouchent dans celui-ci.

veine mésentérique supérieure

Veine épaisse recueillant le sang veineux de l'intestin grêle et d'une partie du gros intestin. Après être passée derrière le pancréas, elle reçoit une partie du sang veineux provenant de celui-ci.

corps du pancréas

Partie centrale du pancréas, comprise entre sa tête, à laquelle il est relié par une partie plus étroite, ou isthme du pancréas, et sa queue.

portion ascendante du duodénum

Dernière des trois parties du duodénum, elle suit un parcours horizontal légèrement ascendant et se termine par une pliure nette, ou angle de Treitz, qui marque le début du jéjunum.

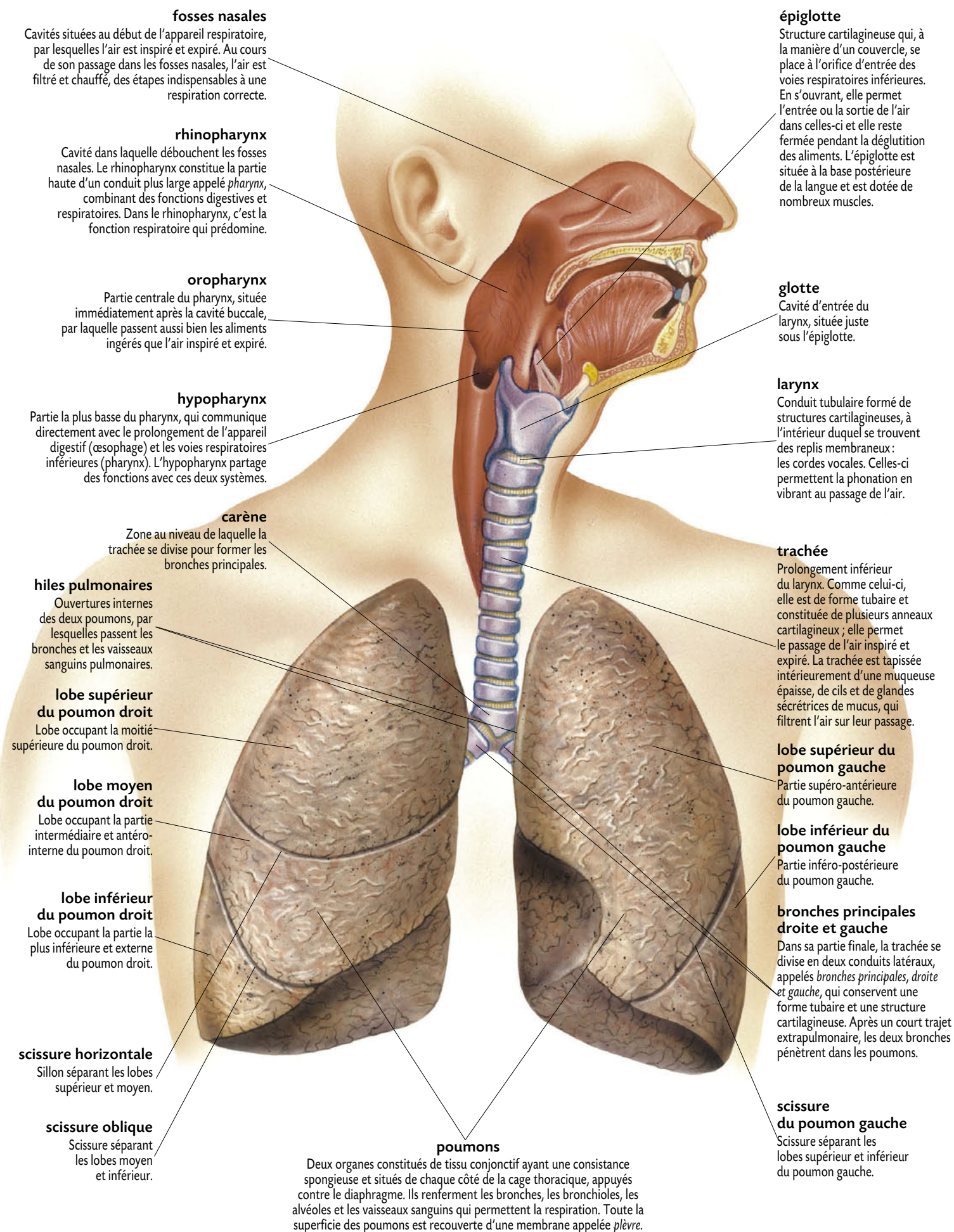
artère mésentérique supérieure

Branche de l'aorte abdominale passant derrière le pancréas et formant des branches qui irriguent une partie du pancréas, l'intestin grêle et une partie du gros intestin.



SYSTÈME RESPIRATOIRE

▼ VUE GÉNÉRALE



fosses nasales

Cavités situées au début de l'appareil respiratoire, par lesquelles l'air est inspiré et expiré. Au cours de son passage dans les fosses nasales, l'air est filtré et chauffé, des étapes indispensables à une respiration correcte.

rhinopharynx

Cavité dans laquelle débouchent les fosses nasales. Le rhinopharynx constitue la partie haute d'un conduit plus large appelé *pharynx*, combinant des fonctions digestives et respiratoires. Dans le rhinopharynx, c'est la fonction respiratoire qui prédomine.

oropharynx

Partie centrale du pharynx, située immédiatement après la cavité buccale, par laquelle passent aussi bien les aliments ingérés que l'air inspiré et expiré.

hypopharynx

Partie la plus basse du pharynx, qui communique directement avec le prolongement de l'appareil digestif (œsophage) et les voies respiratoires inférieures (pharynx). L'hypopharynx partage des fonctions avec ces deux systèmes.

carène

Zone au niveau de laquelle la trachée se divise pour former les bronches principales.

hiles pulmonaires

Ouvertures internes des deux poumons, par lesquelles passent les bronches et les vaisseaux sanguins pulmonaires.

lobe supérieur du poumon droit

Lobe occupant la moitié supérieure du poumon droit.

lobe moyen du poumon droit

Lobe occupant la partie intermédiaire et antéro-interne du poumon droit.

lobe inférieur du poumon droit

Lobe occupant la partie la plus inférieure et externe du poumon droit.

scissure horizontale

Sillon séparant les lobes supérieur et moyen.

scissure oblique

Scissure séparant les lobes moyen et inférieur.

poumons

Deux organes constitués de tissu conjonctif ayant une consistance spongieuse et situés de chaque côté de la cage thoracique, appuyés contre le diaphragme. Ils renferment les bronches, les bronchioles, les alvéoles et les vaisseaux sanguins qui permettent la respiration. Toute la superficie des poumons est recouverte d'une membrane appelée *plèvre*.

épiglotte

Structure cartilagineuse qui, à la manière d'un couvercle, se place à l'orifice d'entrée des voies respiratoires inférieures. En s'ouvrant, elle permet l'entrée ou la sortie de l'air dans celles-ci et elle reste fermée pendant la déglutition des aliments. L'épiglotte est située à la base postérieure de la langue et est dotée de nombreux muscles.

glotte

Cavité d'entrée du larynx, située juste sous l'épiglotte.

larynx

Conduit tubulaire formé de structures cartilagineuses, à l'intérieur duquel se trouvent des replis membraneux : les cordes vocales. Celles-ci permettent la phonation en vibrant au passage de l'air.

trachée

Prolongement inférieur du larynx. Comme celui-ci, elle est de forme tubaire et constituée de plusieurs anneaux cartilagineux ; elle permet le passage de l'air inspiré et expiré. La trachée est tapissée intérieurement d'une muqueuse épaisse, de cils et de glandes sécrétrices de mucus, qui filtrent l'air sur leur passage.

lobe supérieur du poumon gauche

Partie supéro-antérieure du poumon gauche.

lobe inférieur du poumon gauche

Partie inféro-postérieure du poumon gauche.

bronches principales droite et gauche

Dans sa partie finale, la trachée se divise en deux conduits latéraux, appelés *bronches principales, droite et gauche*, qui conservent une forme tubaire et une structure cartilagineuse. Après un court trajet extrapulmonaire, les deux bronches pénètrent dans les poumons.

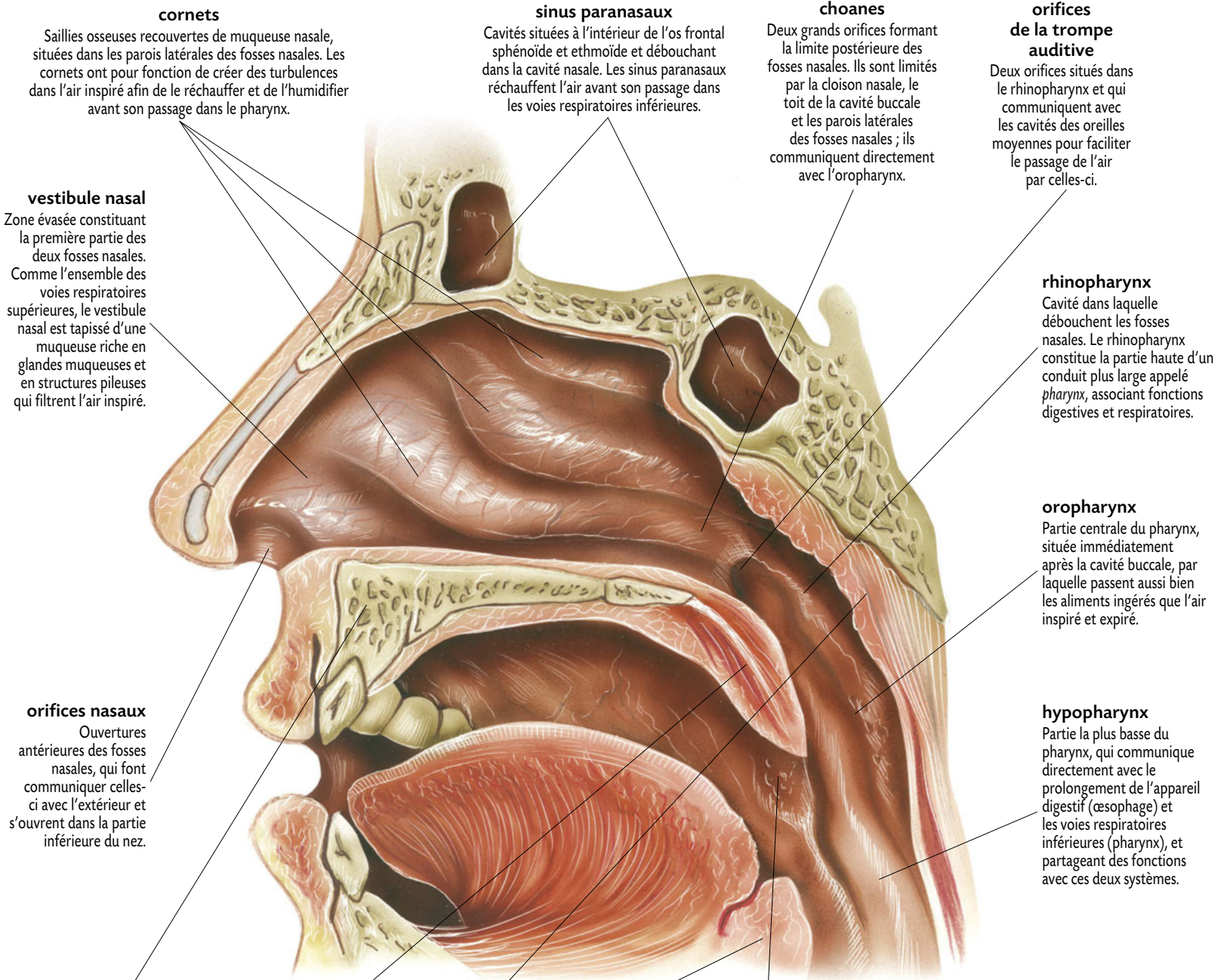
scissure du poumon gauche

Scissure séparant les lobes supérieur et inférieur du poumon gauche.



VOIES AÉRIENNES SUPÉRIEURES

▼ VUE LATÉRALE



cornets

Saillies osseuses recouvertes de muqueuse nasale, situées dans les parois latérales des fosses nasales. Les cornets ont pour fonction de créer des turbulences dans l'air inspiré afin de le réchauffer et de l'humidifier avant son passage dans le pharynx.

sinus paranasaux

Cavités situées à l'intérieur de l'os frontal sphénoïde et ethmoïde et débouchant dans la cavité nasale. Les sinus paranasaux réchauffent l'air avant son passage dans les voies respiratoires inférieures.

choanes

Deux grands orifices formant la limite postérieure des fosses nasales. Ils sont limités par la cloison nasale, le toit de la cavité buccale et les parois latérales des fosses nasales ; ils communiquent directement avec l'oropharynx.

orifices de la trompe auditive

Deux orifices situés dans le rhinopharynx et qui communiquent avec les cavités des oreilles moyennes pour faciliter le passage de l'air par celles-ci.

vestibule nasal

Zone évasée constituant la première partie des deux fosses nasales. Comme l'ensemble des voies respiratoires supérieures, le vestibule nasal est tapissé d'une muqueuse riche en glandes muqueuses et en structures pileuses qui filtrent l'air inspiré.

rhinopharynx

Cavité dans laquelle débouchent les fosses nasales. Le rhinopharynx constitue la partie haute d'un conduit plus large appelé *pharynx*, associant fonctions digestives et respiratoires.

oropharynx

Partie centrale du pharynx, située immédiatement après la cavité buccale, par laquelle passent aussi bien les aliments ingérés que l'air inspiré et expiré.

hypopharynx

Partie la plus basse du pharynx, qui communique directement avec le prolongement de l'appareil digestif (œsophage) et les voies respiratoires inférieures (pharynx), et partageant des fonctions avec ces deux systèmes.

orifices nasaux

Ouvertures antérieures des fosses nasales, qui font communiquer celles-ci avec l'extérieur et s'ouvrent dans la partie inférieure du nez.

palais osseux

Partie antérieure du palais, constituée d'un support osseux, correspondant à une partie de la mandibule.

palais mou

Partie postérieure du palais, comportant un support osseux et une structure musculo-ligamenteuse.

tonsilles pharyngiennes

Structures d'aspect spongieux développées aux dépens de la paroi postérieure de l'oropharynx. Elles sont constituées de tissu lymphoïde et ont surtout une fonction défensive par le filtrage des impuretés et des organismes microscopiques éventuellement apportés par l'air inspiré.

tonsilles linguales

Formations identiques aux tonsilles palatines et situées dans l'hypopharynx.

tonsilles palatines

Deux structures situées dans les parois latérales de l'oropharynx et ayant une forme, une constitution et une fonction relativement identiques à celles des tonsilles pharyngiennes.

palais, ou toit de la cavité buccale

Cloison horizontale séparant les fosses nasales de la cavité buccale. Le palais est constitué d'une partie osseuse, ou palais osseux, et d'une partie musculo-ligamenteuse, ou palais mou.

▼ VUE FRONTALE

sinus paranasaux frontaux

Deux cavités situées à l'intérieur de l'os frontal et débouchant dans la cavité nasale par des orifices situés derrière les cornets et appelés *méats*.

septum nasal

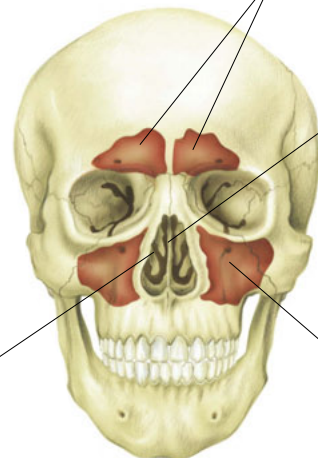
Paroi de structure ostéo-cartilagineuse, recouverte d'une couche membraneuse, ou muqueuse nasale, et qui divise les fosses nasales en deux cavités.

sinus maxillaires

Deux cavités situées à l'intérieur des os maxillaires et débouchant dans la cavité nasale par des orifices situés derrière les cornets et appelés *méats*.

cornets

Saillies osseuses recouvertes de muqueuse nasale et situées dans les parois latérales des fosses nasales. Les cornets sont généralement au nombre de trois : supérieur, moyen et inférieur.





LARYNX ET TRACHÉE

▼ VUE ANTÉRIEURE

▼ VUE INTÉRIEURE

os hyoïde
Os en forme de U, situé dans la partie antérieure du cou et servant d'insertion aux muscles de la langue, du pharynx et du larynx.

cartilage thyroïde
Structure cartilagineuse formée par les lames latérales s'unissant au niveau de leur partie antérieure et formant les parois antérieure et latérales du larynx. Le bord antérieur du cartilage fait saillie dans le cou pour former la *pomme d'Adam*, ou *proéminence laryngée*, plus proéminente chez les hommes.

cartilage cricoïde
Cartilage de forme annulaire qui entoure l'espace laryngé situé sous le cartilage thyroïde.

trachée
Prolongement inférieur du larynx. Comme celui-ci, la trachée est de forme tubaire et constituée de plusieurs anneaux cartilagineux ; elle permet le passage de l'air inspiré et expiré.

épiglotte
Structure cartilagineuse qui, à la manière d'un couvercle, se place sur l'orifice d'entrée des voies respiratoires inférieures. En s'ouvrant, elle permet l'entrée ou la sortie de l'air dans celles-ci et reste fermée pendant la déglutition des aliments. L'épiglotte est située à la base postérieure de la langue et est dotée de nombreux muscles.

glotte
Cavité située à l'intérieur du larynx. Elle est constituée d'une partie supérieure, située au-dessus des cordes vocales, ou vestibule laryngé, et d'une partie située sous les cordes vocales, ou espace sous-glottique.

larynx
Conduit tubaire situé dans la partie antérieure du cou et formé de structures cartilagineuses unies par des ligaments et des muscles. Il fait communiquer le pharynx, dont il est séparé par l'épiglotte, et la trachée. Dans le larynx, se trouve une cavité appelée *glotte*, ainsi que les replis membraneux constituant les cordes vocales.

cartilages aryténoïdes
Deux plaques triangulaires situées derrière et sur les côtés du cartilage thyroïde et articulées entre celui-ci et le cartilage cricoïde.

carène
Zone au niveau de laquelle la trachée se divise pour former les bronches principales.

ventricule de Morgagni
Cavité située entre les cordes vocales supérieures et inférieures.

cartilage thyroïde (vu en coupe)
Deux lames formant les parois antérieure et latérales du larynx, mais non sa partie postérieure.

cordes vocales
Replis membraneux situés dans la zone médiane de la glotte. Par leur vibration au passage de l'air, elles peuvent produire des sons qui, modulés et dirigés par le cerveau, permettent l'émission de la voix. Il existe des cordes vocales supérieures et inférieures.

cartilage cricoïde (vu en coupe)
Cartilage de forme annulaire entourant le larynx et marquant la limite inférieure entre celui-ci et la trachée.

cartilages trachéaux (vus en coupe)
Anneaux cartilagineux formant les parois de la trachée. Ils restent ouverts sur la partie postérieure de la trachée et des fibres musculaires terminent d'entourer celle-ci, donnant à l'ensemble la capacité de se contracter et de se dilater.

muqueuse trachéale
Muqueuse fine tapissant l'intérieur de la trachée. Elle est riche en glandes et recouverte de filaments fins, ou cils, qui filtrent l'air.

bronches principales, droite et gauche

Dans sa partie finale, la trachée se divise en deux conduits latéraux appelés *bronches principales, droite et gauche*, qui conservent une forme tubaire et une structure cartilagineuse. Après un court trajet extrapulmonaire, les deux bronches pénètrent dans les poumons.



POUMONS

bronches segmentaires

Dans chaque lobe pulmonaire, les bronches se ramifient pour pénétrer dans chaque segment des poumons.

bronches lobulaires

Les lobules sont des petites divisions situées à l'intérieur de chaque segment lobaire et sont tous dotés d'une bronche lobulaire.

trachée

Prolongement inférieur du larynx. Comme celui-ci, elle est de forme tubaire et constituée de plusieurs anneaux cartilagineux ; elle permet le passage de l'air inspiré et expiré. La lumière de la trachée est tapissée d'une muqueuse épaisse, de cils et de glandes sécrétrices de mucus, qui filtrent l'air sur son passage.

arc de l'aorte

Partie de l'aorte décrivant un virage vers le bas et passant au-dessus de la bronche principale gauche. Les branches artérielles à destination cervicale naissent de l'arc de l'aorte.

plèvre

Double membrane tapissant les poumons. La couche la plus interne est directement adossée au tissu pulmonaire et est appelée *plèvre viscérale*. La couche la plus externe, ou *plèvre pariétale*, adhère aux structures entourant les poumons : côtes, diaphragme, médiastin, etc.

bronches principales

Bronches droite et gauche qui, après un bref trajet extrapulmonaire, pénètrent dans les poumons et deviennent les bronches principales intrapulmonaires.

parenchyme pulmonaire

Tissu conjonctif formant l'intérieur des poumons. Il est d'une grande élasticité et enveloppe les bronches, les alvéoles, les vaisseaux sanguins et les nerfs.

bronches lobaires

Divisions des bronches principales à l'intérieur des poumons, se dirigeant vers chaque lobe pulmonaire : supérieur, moyen et inférieur à droite ; supérieur et inférieur à gauche.

diaphragme

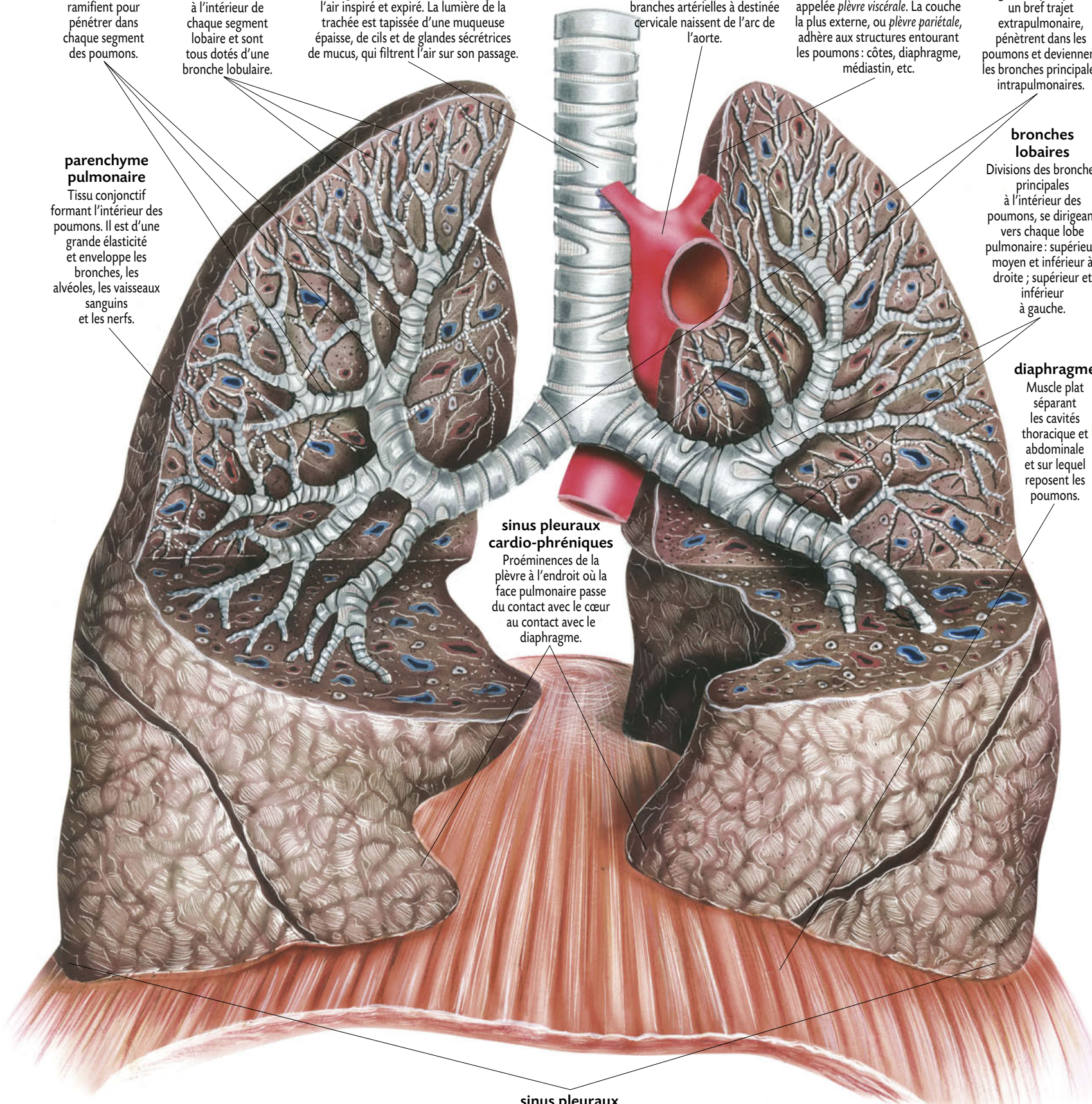
Muscle plat séparant les cavités thoracique et abdominale et sur lequel reposent les poumons.

sinus pleuraux cardio-phréniques

Proéminences de la plèvre à l'endroit où la face pulmonaire passe du contact avec le cœur au contact avec le diaphragme.

sinus pleuraux costo-phréniques

Proéminences de la plèvre à l'endroit où elle passe du contact avec la face interne des côtes au contact avec la face supérieure du diaphragme.

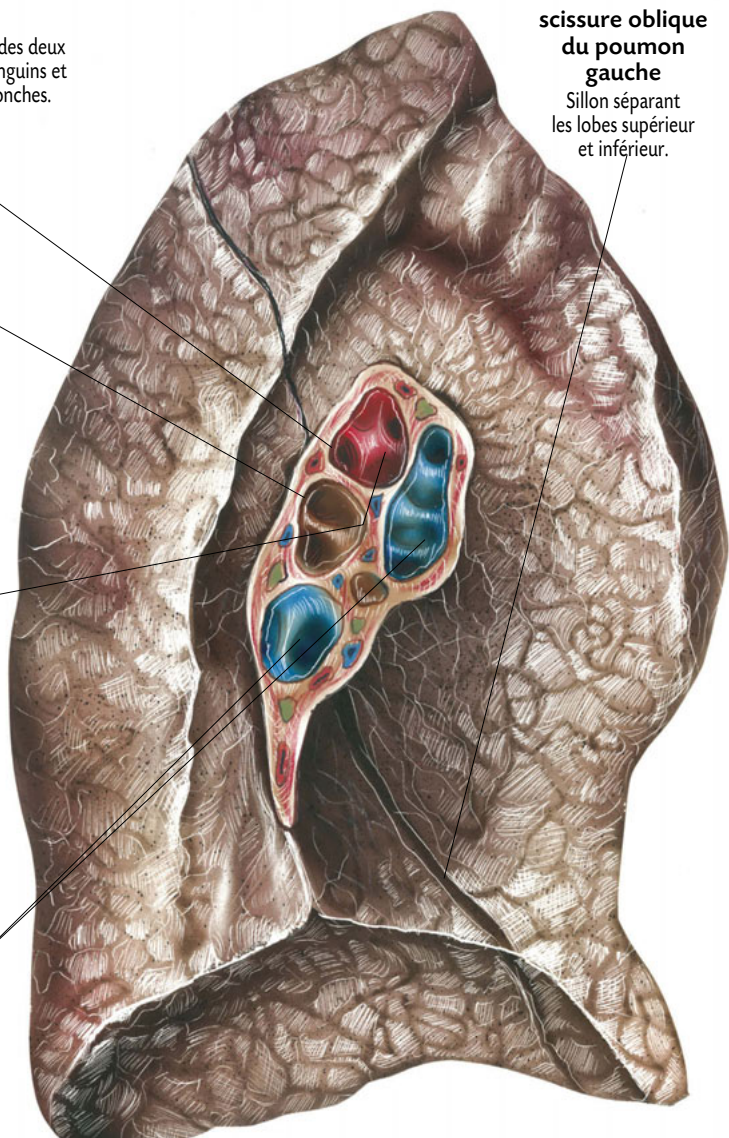
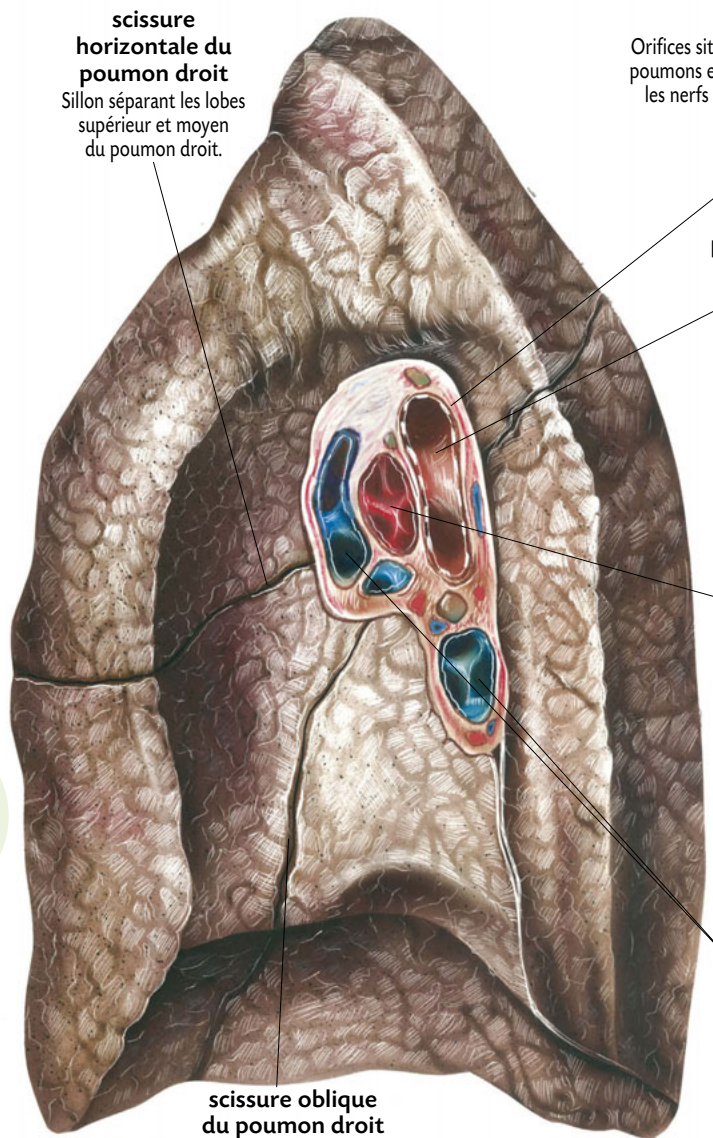




LOBES ET SEGMENTS PULMONAIRES

POUMON DROIT

POUMON GAUCHE



scissure horizontale du poumon droit
Sillon séparant les lobes supérieur et moyen du poumon droit.

hiles pulmonaires
Orifices situés dans les faces intérieures des deux poumons et par lesquels les vaisseaux sanguins et les nerfs pénètrent à l'intérieur des bronches.

scissure oblique du poumon gauche
Sillon séparant les lobes supérieur et inférieur.

bronches principales
Les deux bronches naissant de la division de la trachée et pénétrant dans chaque poumon.

artères pulmonaires
Une artère droite et une artère gauche naissant de la division de l'artère pulmonaire. L'artère pulmonaire amène le sang depuis le ventricule gauche du cœur jusqu'aux poumons pour qu'il soit débarrassé du gaz carbonique et oxygéné. C'est l'unique artère de l'organisme transportant du sang veineux.

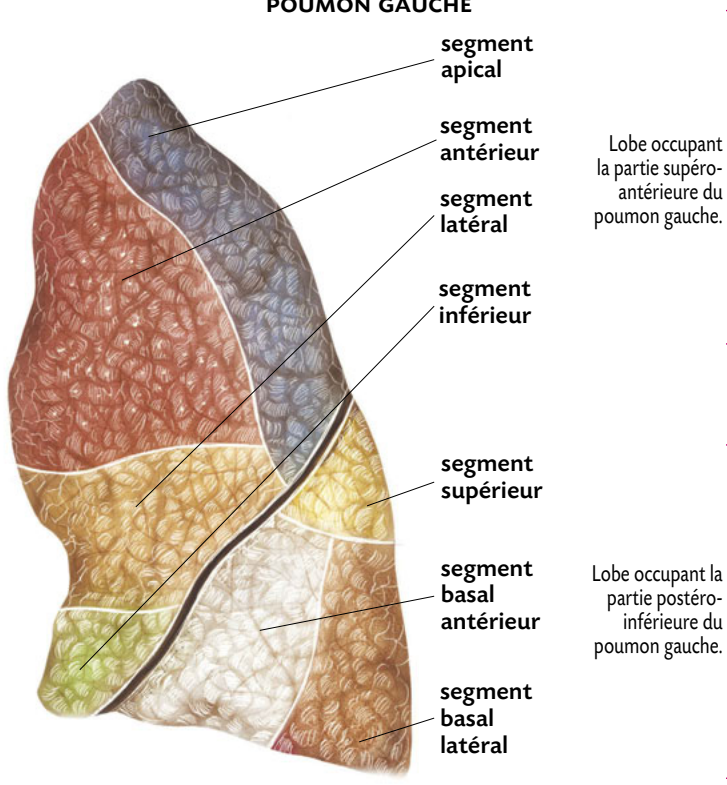
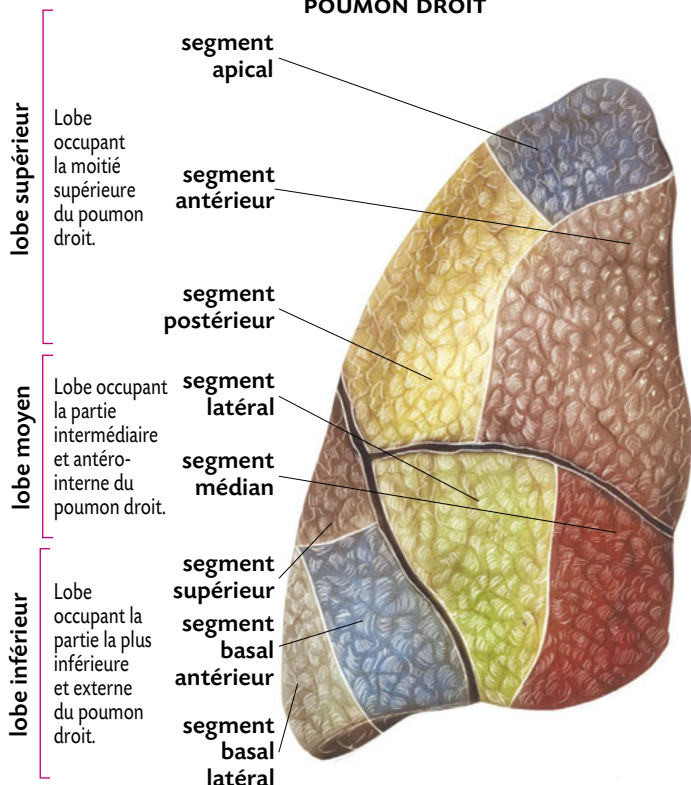
veines pulmonaires
Quatre vaisseaux veineux, deux droits et deux gauches, qui apportent le sang oxygéné des poumons à l'atrium gauche. De là, le sang passe dans le ventricule gauche qui l'envoie dans tout l'organisme.

scissure oblique du poumon droit
Sillon séparant les lobes moyen et inférieur du poumon droit.

SEGMENTS BRONCHO-PULMONAIRES

POUMON DROIT

POUMON GAUCHE



lobe supérieur
Lobe occupant la moitié supérieure du poumon droit.

lobe moyen
Lobe occupant la partie intermédiaire et antéro-interne du poumon droit.

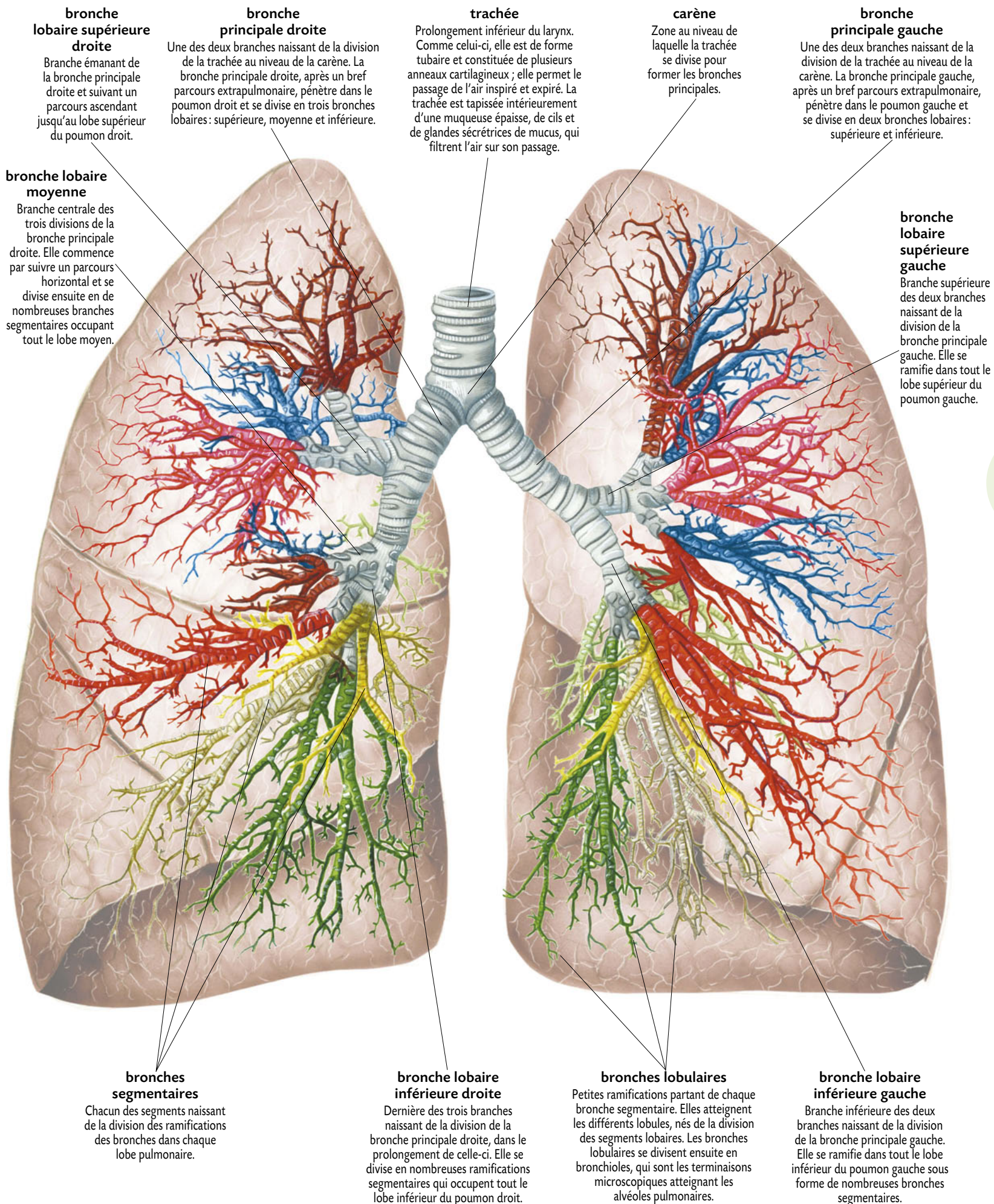
lobe inférieur
Lobe occupant la partie la plus inférieure et externe du poumon droit.

lobe supérieur
Lobe occupant la partie supéro-antérieure du poumon gauche.

lobe inférieur
Lobe occupant la partie postéro-inférieure du poumon gauche.



RAMIFICATIONS DE L'ARBRE BRONCHIQUE



bronche lobaire supérieure droite

Branche émanant de la bronche principale droite et suivant un parcours ascendant jusqu'au lobe supérieur du poumon droit.

bronche principale droite

Une des deux branches naissant de la division de la trachée au niveau de la carène. La bronche principale droite, après un bref parcours extrapulmonaire, pénètre dans le poumon droit et se divise en trois bronches lobaires : supérieure, moyenne et inférieure.

trachée

Prolongement inférieur du larynx. Comme celui-ci, elle est de forme tubaire et constituée de plusieurs anneaux cartilagineux ; elle permet le passage de l'air inspiré et expiré. La trachée est tapissée intérieurement d'une muqueuse épaisse, de cils et de glandes sécrétrices de mucus, qui filtrent l'air sur son passage.

carène

Zone au niveau de laquelle la trachée se divise pour former les bronches principales.

bronche principale gauche

Une des deux branches naissant de la division de la trachée au niveau de la carène. La bronche principale gauche, après un bref parcours extrapulmonaire, pénètre dans le poumon gauche et se divise en deux bronches lobaires : supérieure et inférieure.

bronche lobaire moyenne

Branche centrale des trois divisions de la bronche principale droite. Elle commence par suivre un parcours horizontal et se divise ensuite en de nombreuses branches segmentaires occupant tout le lobe moyen.

bronche lobaire supérieure gauche

Branche supérieure des deux branches naissant de la division de la bronche principale gauche. Elle se ramifie dans tout le lobe supérieur du poumon gauche.

bronches segmentaires

Chacun des segments naissant de la division des ramifications des bronches dans chaque lobe pulmonaire.

bronche lobaire inférieure droite

Dernière des trois branches naissant de la division de la bronche principale droite, dans le prolongement de celle-ci. Elle se divise en nombreuses ramifications segmentaires qui occupent tout le lobe inférieur du poumon droit.

bronches lobulaires

Petites ramifications partant de chaque bronche segmentaire. Elles atteignent les différents lobules, nés de la division des segments lobaires. Les bronches lobulaires se divisent ensuite en bronchioles, qui sont les terminaisons microscopiques atteignant les alvéoles pulmonaires.

bronche lobaire inférieure gauche

Branche inférieure des deux branches naissant de la division de la bronche principale gauche. Elle se ramifie dans tout le lobe inférieur du poumon gauche sous forme de nombreuses bronches segmentaires.



STRUCTURE MICROSCOPIQUE DES ALVÉOLES

artère bronchiolaire

Petite artère parallèle à la bronchiole. En arrivant à la zone alvéolaire, elle se divise en de multiples artérioles qui entourent les alvéoles et elle transporte le sang oxygéné et débarrassé du dioxyde de carbone vers le système circulatoire général.

muqueuse bronchique

Partie la plus interne de la paroi bronchique. Elle est quasiment lisse dans les bronchioles mais présente des cils et des cellules muqueuses dans les autres parties de l'arbre bronchique.

bronchiole

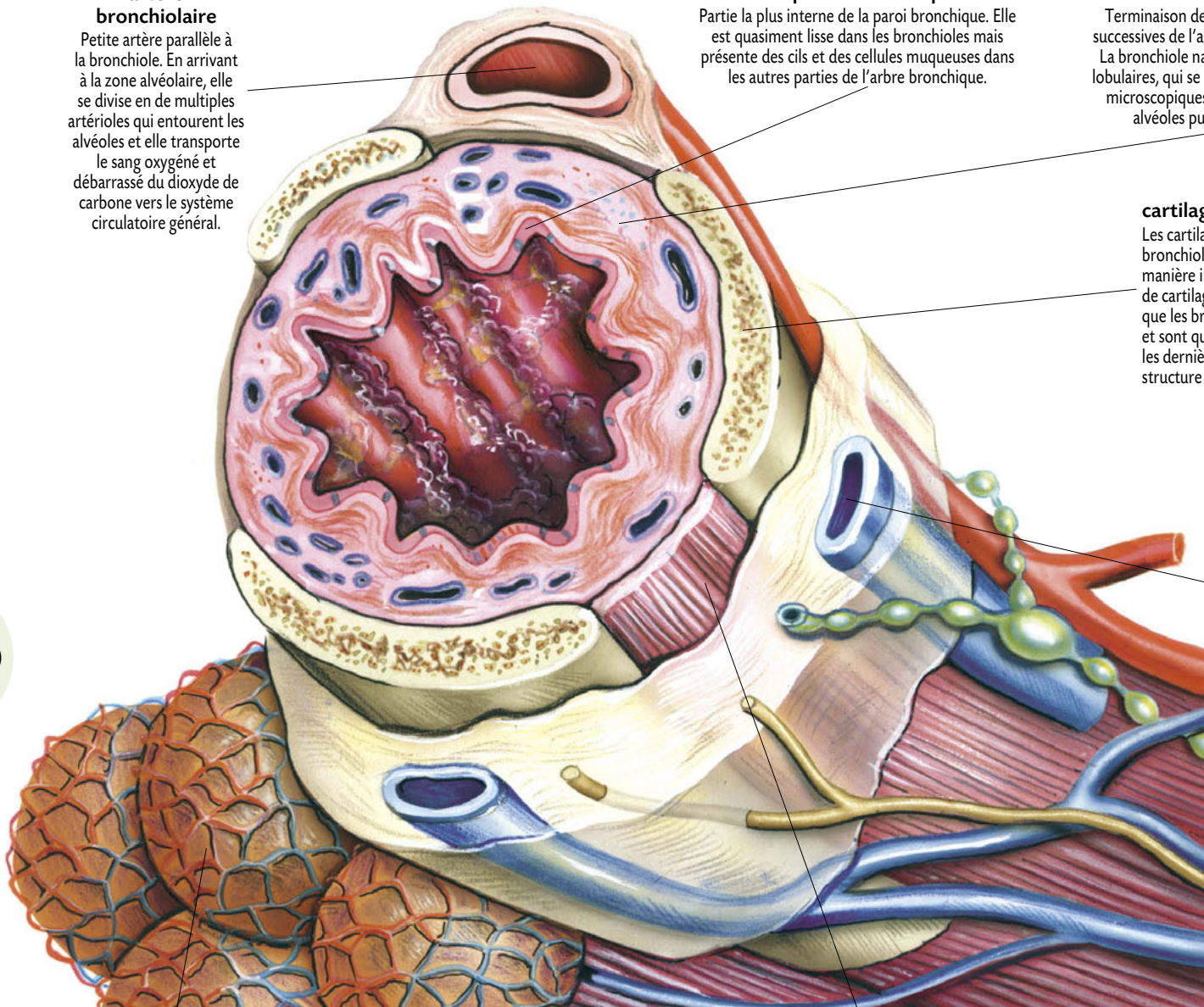
Terminaison des ramifications successives de l'arbre bronchique. La bronchiole naît des bronches lobulaires, qui se divisent en tubes microscopiques atteignant les alvéoles pulmonaires.

cartilages bronchiques

Les cartilages des parois bronchiolaires sont distribués de manière irrégulière. Les plaques de cartilage diminuent à mesure que les bronches se ramifient et sont quasi inexistantes sur les dernières bronchioles, de structure fibreuse.

veine bronchiolaire

Veinule ou capillaire veineux entourant les alvéoles. Le dioxyde de carbone contenu dans le sang veineux passe de ces capillaires à l'intérieur des alvéoles, d'où il est expulsé vers l'extérieur avec l'air expiré.



alvéoles

Vésicules microscopiques en forme de grappes, situées sur la partie finale des bronchioles. C'est dans ces cavités que se produit l'échange gazeux à la base de la respiration. Elles sont entourées d'un réseau sinueux de capillaires sanguins qui remplacent le dioxyde de carbone par l'oxygène apporté par l'air inspiré. Chaque poumon peut contenir plusieurs centaines de milliers d'alvéoles.

musculature bronchique

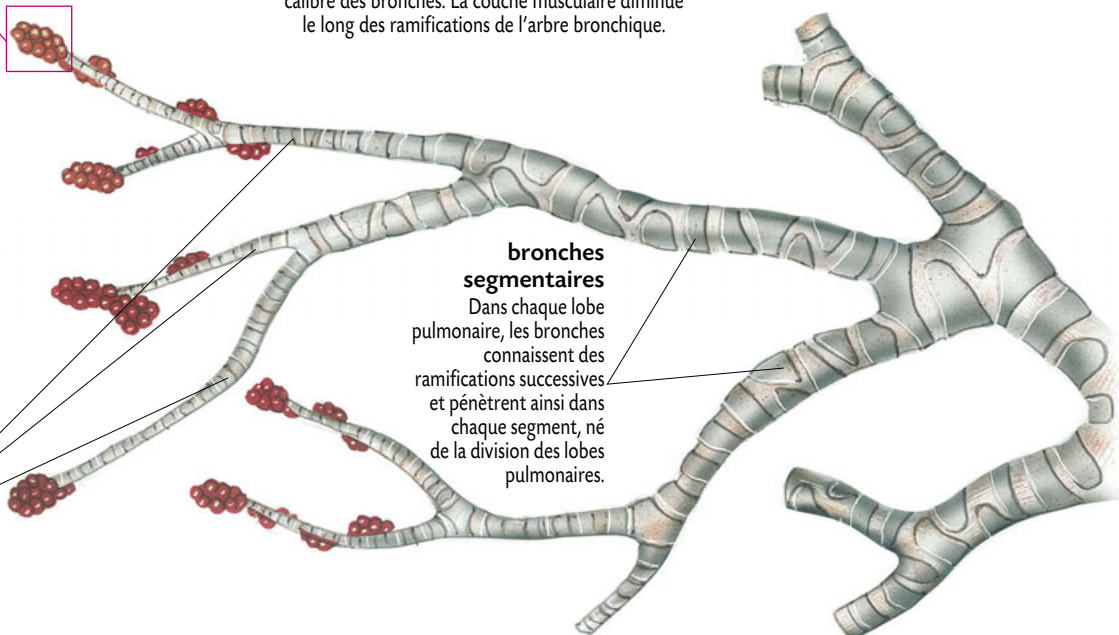
Couche musculaire des parois bronchiques. Elle est formée de fibres transversales situées à l'intérieur des cartilages bronchiques et permet la variation du calibre des bronches. La couche musculaire diminue le long des ramifications de l'arbre bronchique.

bronches segmentaires

Dans chaque lobe pulmonaire, les bronches connaissent des ramifications successives et pénètrent ainsi dans chaque segment, né de la division des lobes pulmonaires.

bronches lobulaires

Petites ramifications de l'arbre bronchique, atteignant les différents lobules, nées de la division des segments lobulaires de chaque poumon. Les bronches lobulaires se divisent ensuite en bronchioles, qui sont les terminaisons microscopiques atteignant les alvéoles pulmonaires.





MÉDIASTIN

MÉDIASTIN

Région médiane du thorax, limitée latéralement par les poumons, à l'arrière par le rachis et en avant par le sternum. Le médiastin abrite le thymus, le cœur, l'aorte thoracique et ses branches, la veine cave inférieure, la trachée, les bronches principales et l'œsophage. Le *médiastin antérieur* est situé en avant de la trachée et le *médiastin postérieur*, en arrière de celle-ci.

plèvre

Membrane double tapissant les poumons. La couche la plus interne est directement adossée au tissu pulmonaire et est appelée *plèvre viscérale*. La couche la plus externe, ou *plèvre pariétale*, adhère aux structures entourant les poumons: côtes, diaphragme, médiastin, etc.

œsophage

Cylindre digestif parcourant verticalement la cavité thoracique et faisant communiquer le pharynx et l'estomac.

bifurcation de la trachée

Division de la trachée au niveau de sa partie finale. Elle se divise en deux troncs principaux, droit et gauche, qui partent vers chaque poumon.

artère sub-clavière gauche

Artère naissant de l'arc de l'aorte et se dirigeant vers le membre supérieur qu'elle irrigue en sang artériel.

artère pulmonaire droite

Vaisseau sanguin provenant du ventricule droit et transportant le sang veineux au poumon gauche pour qu'il soit débarrassé du gaz carbonique. Il existe une artère pulmonaire pour chaque poumon.

bronche lobaire inférieure droite

En pénétrant dans les poumons, les bronches principales se divisent en bronches lobaires qui s'implantent dans chaque lobe: trois dans le poumon droit et deux dans le poumon gauche.

veines pulmonaires gauches

Vaisseaux sanguins recueillant le sang déjà oxygéné dans le poumon gauche et le transportant jusqu'à l'atrium gauche. Il existe deux veines pulmonaires pour chaque poumon.

scissure horizontale

Scissure séparant les lobes supérieur et moyen du poumon droit.

artère pulmonaire gauche

Vaisseau sanguin provenant du ventricule droit et transportant le sang veineux au poumon gauche pour qu'il soit débarrassé du gaz carbonique. Il existe une artère pulmonaire pour chaque poumon.

scissure oblique

Le poumon droit est divisé en trois lobes: supérieur, moyen et inférieur, réunis par des fentes appelées *scissures*. La scissure oblique sépare les lobes moyen et inférieur.

atrium gauche

Cavité cardiaque recevant des veines pulmonaires le sang oxygéné dans les poumons, avant de le transférer dans le ventricule gauche.

cavité pleurale

Espace entre la plèvre viscérale et la plèvre pariétale. Dans des conditions normales, c'est une cavité virtuelle car les deux parois pleurales sont accolées l'une contre l'autre.

péricarde

Sac de tissu fibreux enveloppant totalement les parois cardiaques. Comme la plèvre, il est constitué de deux couches: interne, ou viscérale, et externe, ou pariétale.

sinus pleuraux costo-phréniques

Proéminences de la plèvre au niveau du passage de la face des côtes à la face du diaphragme.

scissure oblique du poumon gauche

Scissure séparant les lobes supérieur et inférieur du poumon droit.

diaphragme

Muscle plat séparant les cavités thoracique et abdominale et sur lequel reposent les poumons

foie

Viscère volumineux situé sous la base du poumon droit, dont il est séparé par le diaphragme. Sa partie gauche s'étend aussi sous le cœur.

veine cave inférieure

Vaisseau sanguin de gros calibre recueillant le sang veineux de la partie inférieure du corps pour le transporter jusqu'à l'atrium droit. La veine cave inférieure reçoit les veines hépatiques sous le diaphragme.

veines pulmonaires droites

Vaisseaux sanguins recueillant le sang déjà oxygéné dans le poumon droit et le transportant jusqu'à l'atrium gauche. Il existe deux veines pulmonaires pour chaque poumon.

aorte

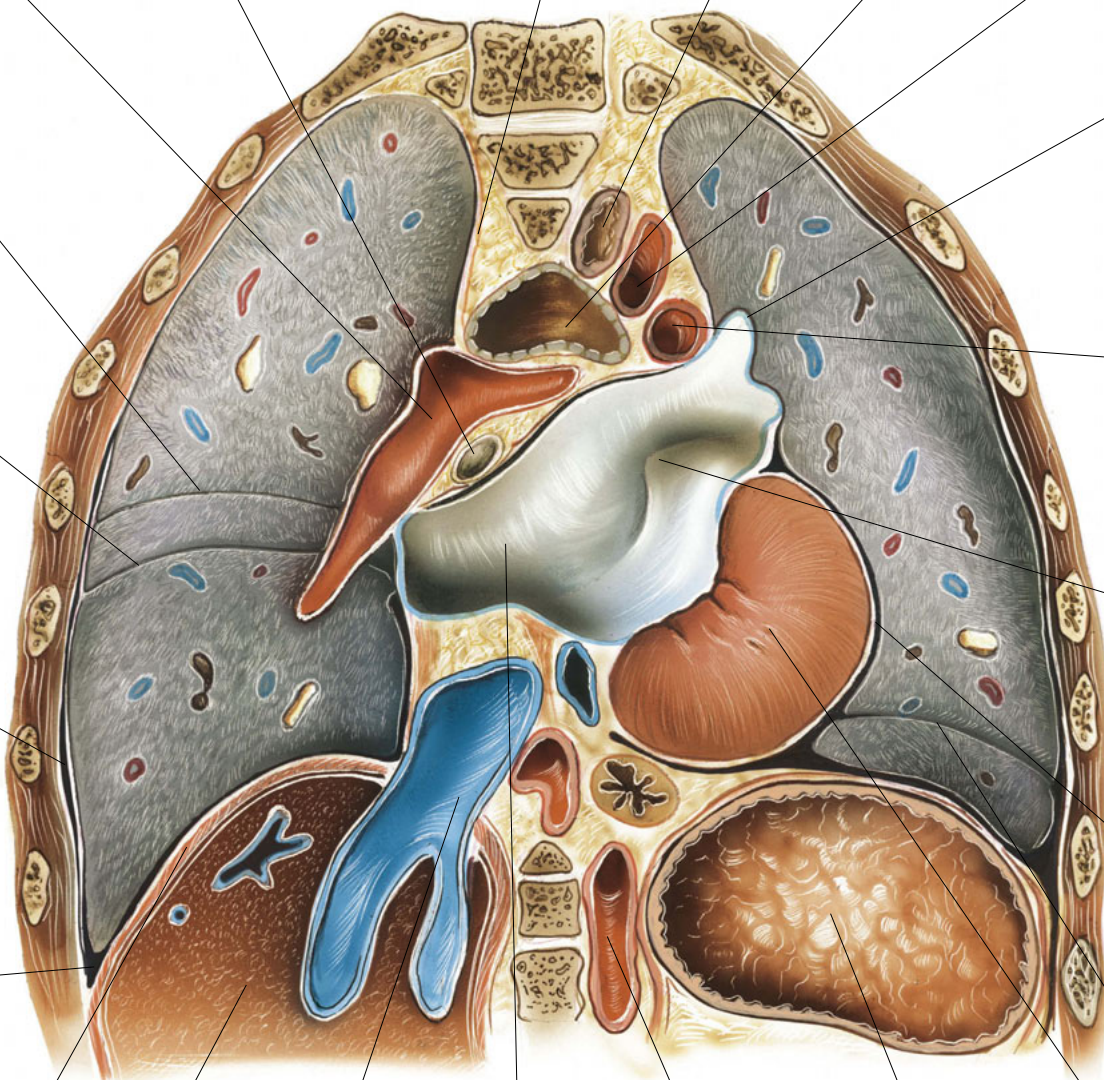
Artère parcourant verticalement le médiastin depuis son début dans l'arc de l'aorte. Dans sa partie sous-diaphragmatique, elle est appelée *aorte abdominale*.

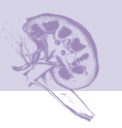estomac

Viscère creux situé sous la partie gauche du diaphragme et ayant une fonction digestive. Après leur passage dans l'œsophage, les aliments, mastiqués et imprégnés de salive, arrivent dans l'estomac, marquant le début de la digestion.

paroi du ventricule gauche

Le ventricule gauche est la cavité cardiaque recevant le sang oxygéné provenant de l'atrium gauche. Il envoie le sang dans tout l'organisme à travers l'aorte, par une contraction de la puissante musculature de ses parois.





APPAREIL URINAIRE

▼ VUE GÉNÉRALE FRONTALE (HOMME)

veine cave inférieure
Gros tronc veineux parcourant l'abdomen de bas en haut et recevant le sang veineux des organes abdominaux pour l'apporter au cœur.

hile du rein

Ouverture dans la partie interne des deux reins, à travers laquelle passent les vaisseaux sanguins et les uretères évacuant l'urine.

pyélon rénal

Grande cavité sortant des hiles rénaux et qui, rapidement, se rétrécit et se prolonge par les uretères. Le pyélon rénal constitue le système collecteur de l'urine.

uretères

Deux conduits de calibre régulier naissant des pyélon rénaux, traversant verticalement la partie postérieure de la cavité abdominale dans le rétropéritoine jusqu'à la vessie.

trigone de la vessie

Formation d'aspect triangulaire située sur la face postérieure de la muqueuse vésicale. Les sommets supérieurs du trigone sont constitués par les méats urétraux, reliés par une bande musculaire. Le sommet inférieur constitue le col de la vessie.

prostate

Glande présente uniquement chez l'homme, adossée à la partie inférieure de la vessie, englobant l'urètre prostatique. Le produit de ses sécrétions intervient dans la formation du sperme.

méat urétral

Orifice par lequel l'urètre débouche à l'intérieur de la vessie, après un court trajet dans la paroi musculaire de celle-ci.

urètre féminin

Conduit faisant communiquer la vessie avec l'extérieur.

capsules surrénales
Structures coiffant les reins et englobant les glandes surrénales.

reins

Deux organes situés dans la partie postérieure de la cavité abdominale, ou rétropéritoine. Ils jouent un rôle de filtrage et d'épuration du sang, avec formation de l'urine.

artère rénale

Il existe une artère rénale pour chaque rein. Les artères rénales, droite et gauche, naissent de l'aorte et pénètrent dans les hiles, apportant le sang artériel.

veines rénales

Les veines rénales, droite et gauche, transportent le sang veineux vers la veine cave inférieure.

aorte abdominale

Partie de l'aorte parcourant l'abdomen et transportant le sang artériel depuis le cœur jusqu'aux différents organes abdominaux.

vessie

Structure creuse située dans la partie médiane de la cavité pelvienne, dans laquelle débouchent les deux uretères. Ses parois sont constituées de tissu musculo-fibreux, ou détrusor. Son rôle consiste à stocker l'urine jusqu'à son expulsion.

orifices de l'uretère

Orifices par lesquels les uretères débouchent dans la vessie.

col de la vessie

Partie située à la base de la vessie, constituant le point de départ de l'urètre. Le col de la vessie renferme les sphincters contrôlant la miction.

urètre masculin

Conduit transportant l'urine depuis la vessie jusqu'à l'extérieur au moment de la miction. L'urètre masculin est plus long que l'urètre féminin car il parcourt tout le pénis. Il est divisé en trois parties : l'urètre prostatique, l'urètre membraneux et l'urètre pénien.

gland

Portion distale la plus volumineuse du pénis, recouverte par un repli de peau appelé *prépuce*.

méat urétral

Orifice par lequel l'urètre féminin débouche vers l'extérieur et expulse l'urine.

▲ DÉTAIL FRONTAL (FEMME)



REINS

▼ VUE EXTERNE

REINS

Deux organes situés dans la partie postérieure de la cavité abdominale, ou rétropéritoine. Ils jouent un rôle de filtrage et d'épuration du sang, avec formation de l'urine. Ils ont une forme de haricot dont la concavité renferme le hile du rein.

capsule surrénale

Structure coiffant le pôle supérieur de chaque rein et abritant les glandes surrénales qui sécrètent les hormones comme l'adrénaline, la noradrénaline, les gluco-corticoïdes, les minéralo-corticoïdes et certaines hormones sexuelles.

papilles rénales

Sommets des pyramides de Malpighi au sein de la partie interne de la médullaire, sillonnés de tubes excréteurs déversant l'urine dans les calices.

calice rénal

Petite cavité ramifiée dans laquelle débouchent les tubes excréteurs transportant l'urine à travers les papilles rénales. Un grand calice rénal est formé par le regroupement de trois petits calices : supérieur, moyen et inférieur.

capsule rénale

Membrane fibreuse recouvrant toute la surface externe du rein et percée d'un orifice sur son bord interne pour laisser passer le hile du rein.

médullaire rénale

Zone située sous le cortex rénal et dans laquelle se trouvent des formations d'aspect conique appelées pyramides de Malpighi.

sinus rénal

Cavité recueillant l'urine, située au centre de chaque rein, entourée de la zone médullaire rénale, comprenant les calices rénaux et le pyélon.

hile du rein

Orifice situé sur le bord interne de chaque rein, par lequel entrent et sortent les vaisseaux sanguins et les nerfs du rein.

artère rénale

Branche de l'aorte abdominale pénétrant dans le rein par le hile et se ramifiant à l'intérieur en de nombreuses artérioles qui apportent le sang jusqu'aux unités fonctionnelles du rein, ou néphrons, où le sang est épuré.

uretère

Deux conduits de calibre régulier naissant des pyélon rénaux, traversant verticalement la partie postérieure de la cavité abdominale dans le rétropéritoine jusqu'à la vessie.

veine rénale

Veine sortant du hile du rein et débouchant dans la veine inférieure. Elle se forme à l'intérieur du rein par la jonction de nombreuses veinules provenant des unités fonctionnelles du rein, ou néphrons, et transportant le sang filtré.

pyélon rénal

Cavité commune dans laquelle se rejoignent les grands calices de chaque rein. C'est une cavité unique en forme de sac, qui se rétrécit à la sortie du rein pour rejoindre l'uretère.

pyramides de Malpighi

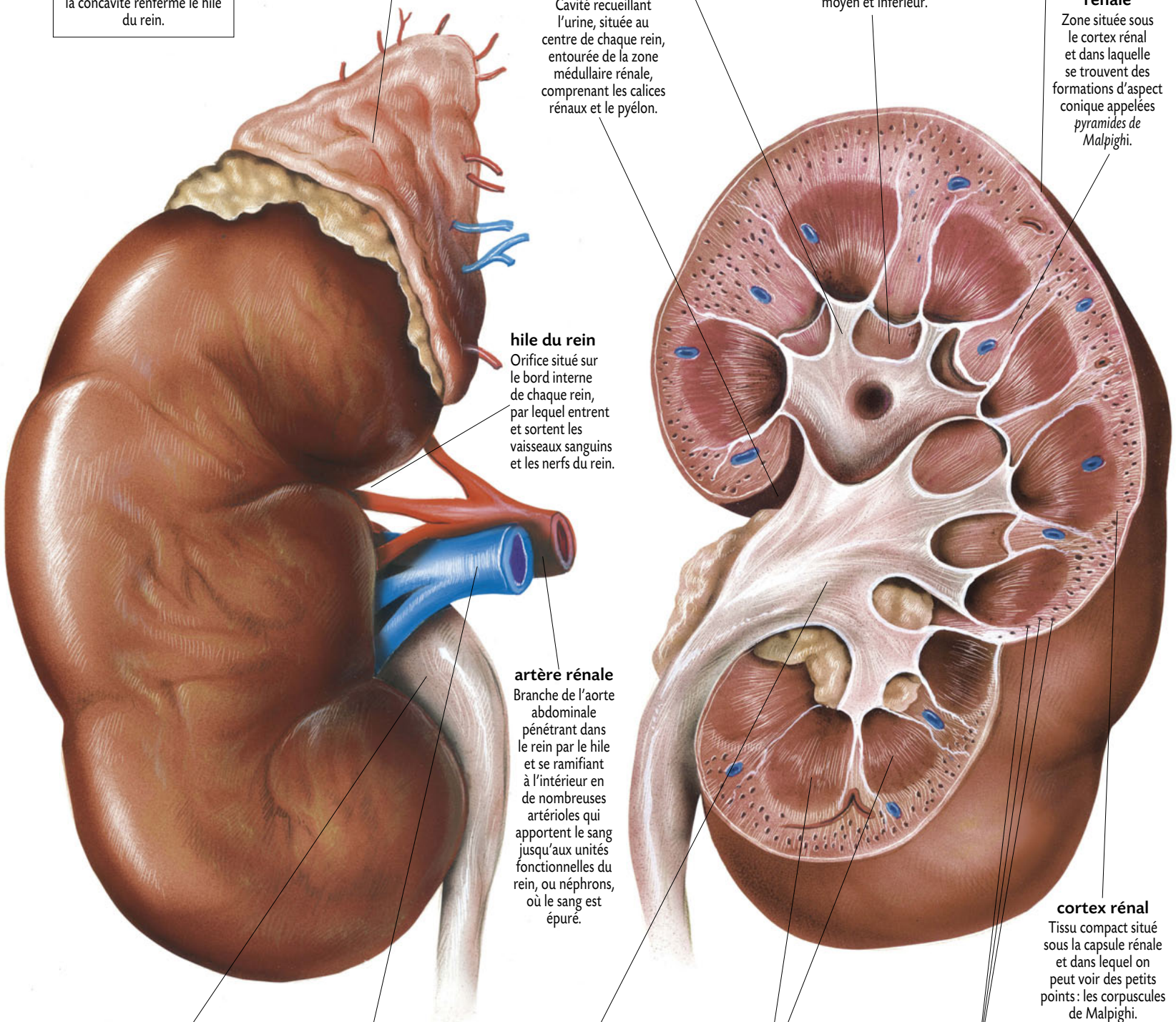
Formations coniques constituées par les tubes excréteurs chargés de concentrer l'urine.

corpuscules de Malpighi

Petites structures situées dans le cortex rénal correspondant à la partie essentielle des unités fonctionnelles du rein, ou néphrons, dont le rôle est la filtration du sang.

cortex rénal

Tissu compact situé sous la capsule rénale et dans lequel on peut voir des petits points : les corpuscules de Malpighi.





STRUCTURE MICROSCOPIQUE DU REIN

artériole afférente

Petite artère naissant de ramifications de l'artère rénale et apportant le sang au corpuscule de Malpighi pour qu'il y soit filtré.

membrane basale glomérulaire

Membrane poreuse tapissant l'endothélium des capillaires du glomérule, organisés en peloton, et à travers laquelle se produit le processus complexe du filtrage sanguin glomérulaire. L'autre versant est tapissé de cellules appelées *podocytes* en raison de leurs ramifications cytoplasmiques.

capsule de Bowman

Couche externe recouvrant le glomérule rénal à la manière d'une membrane.

NÉPHRON

Unité fonctionnelle du rein qui peut en compter plus d'un million. Chaque néphron se compose de deux parties : le corpuscule de Malpighi et un système tubulaire. Celui-ci est composé de tubules contournés proximaux, de l'anse de Henlé et de tubules contournés distaux. C'est dans le néphron que se produisent les processus de filtrage du sang, au cours desquels le sang est débarrassé de substances non assimilables et nocives pour l'organisme (filtrat glomérulaire).

GLOMÉRULE RÉNAL

tube contourné distal

Système tubulaire dans le prolongement de l'anse de Henlé, situé à proximité du corpuscule de Malpighi.

tube contourné proximal

Première partie du système tubulaire recueillant le filtrat glomérulaire pour le concentrer, située à proximité du corpuscule de Malpighi.

corpuscule de Malpighi

tube collecteur

Conduit tubulaire dans lequel débouchent les différents tubes contournés distaux, recueillant le produit final de filtrage du sang : l'urine. Ce conduit traverse la zone médullaire rénale et les papilles avant de s'ouvrir dans les calices rénaux.

anse de Henlé

Tube droit, dans le prolongement du tubule contourné proximal. Il se compose d'une partie descendante, qui pénètre dans la zone médullaire rénale, et d'une partie ascendante, qui remonte vers le cortex rénal. L'anse de Henlé a pour fonction de sélectionner les produits obtenus par la filtration glomérulaire.

papilles rénales

Orifices par lesquels l'urine passe des tubules collecteurs aux calices rénaux.

corpuscule de Malpighi

Structure située dans le cortex rénal et dans laquelle arrivent les artérioles qui apportent le sang devant être filtré, et d'où partent celles qui emportent le sang filtré. Chaque corpuscule de Malpighi contient une grande quantité de capillaires sanguins regroupés en peloton et est délimité par une membrane appelée *capsule de Bowman*.

glomérule rénal

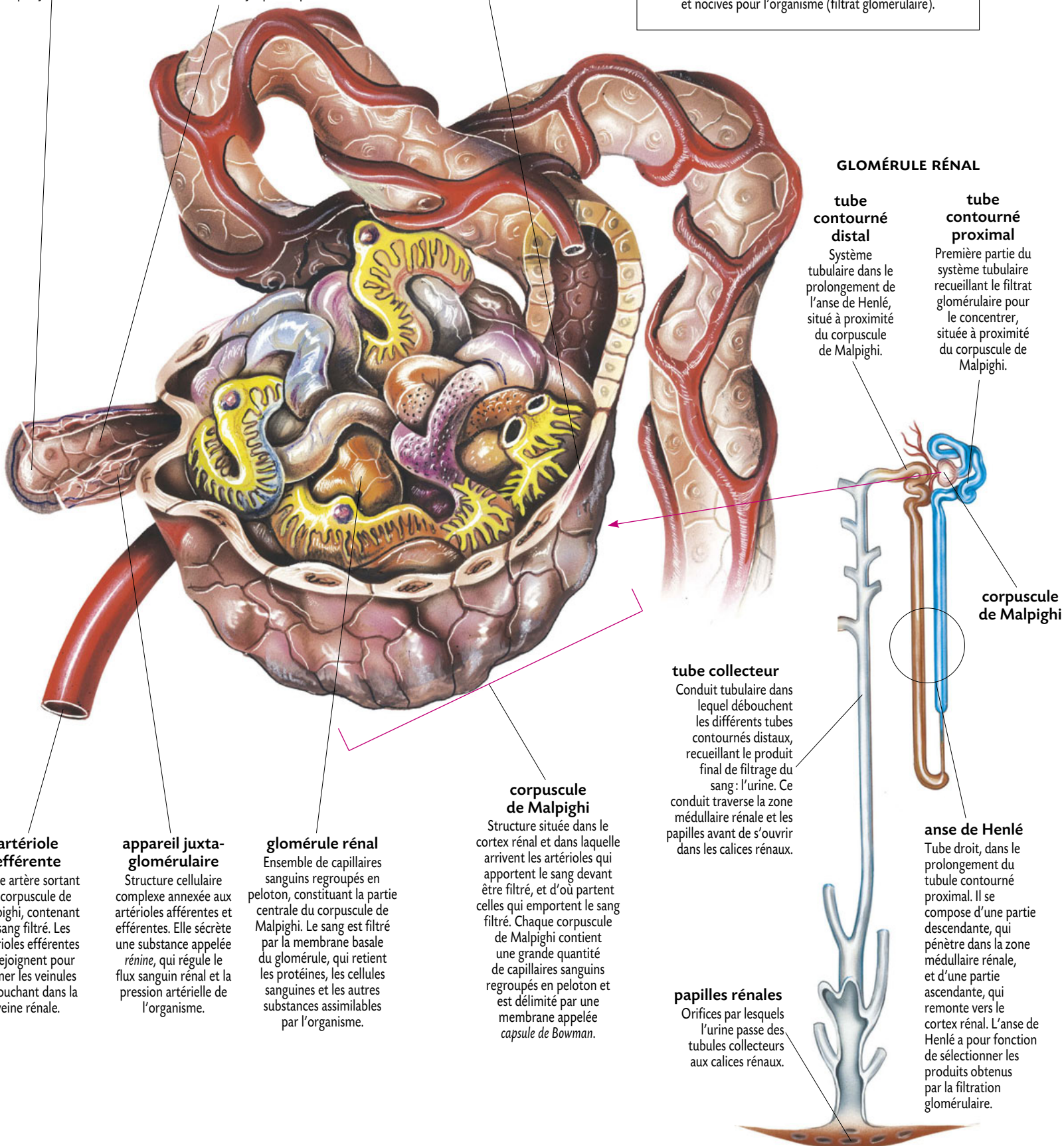
Ensemble de capillaires sanguins regroupés en peloton, constituant la partie centrale du corpuscule de Malpighi. Le sang est filtré par la membrane basale du glomérule, qui retient les protéines, les cellules sanguines et les autres substances assimilables par l'organisme.

appareil juxta-glomérulaire

Structure cellulaire complexe annexée aux artérioles afférentes et efférentes. Elle sécrète une substance appelée *rénine*, qui régule le flux sanguin rénal et la pression artérielle de l'organisme.

artériole efférente

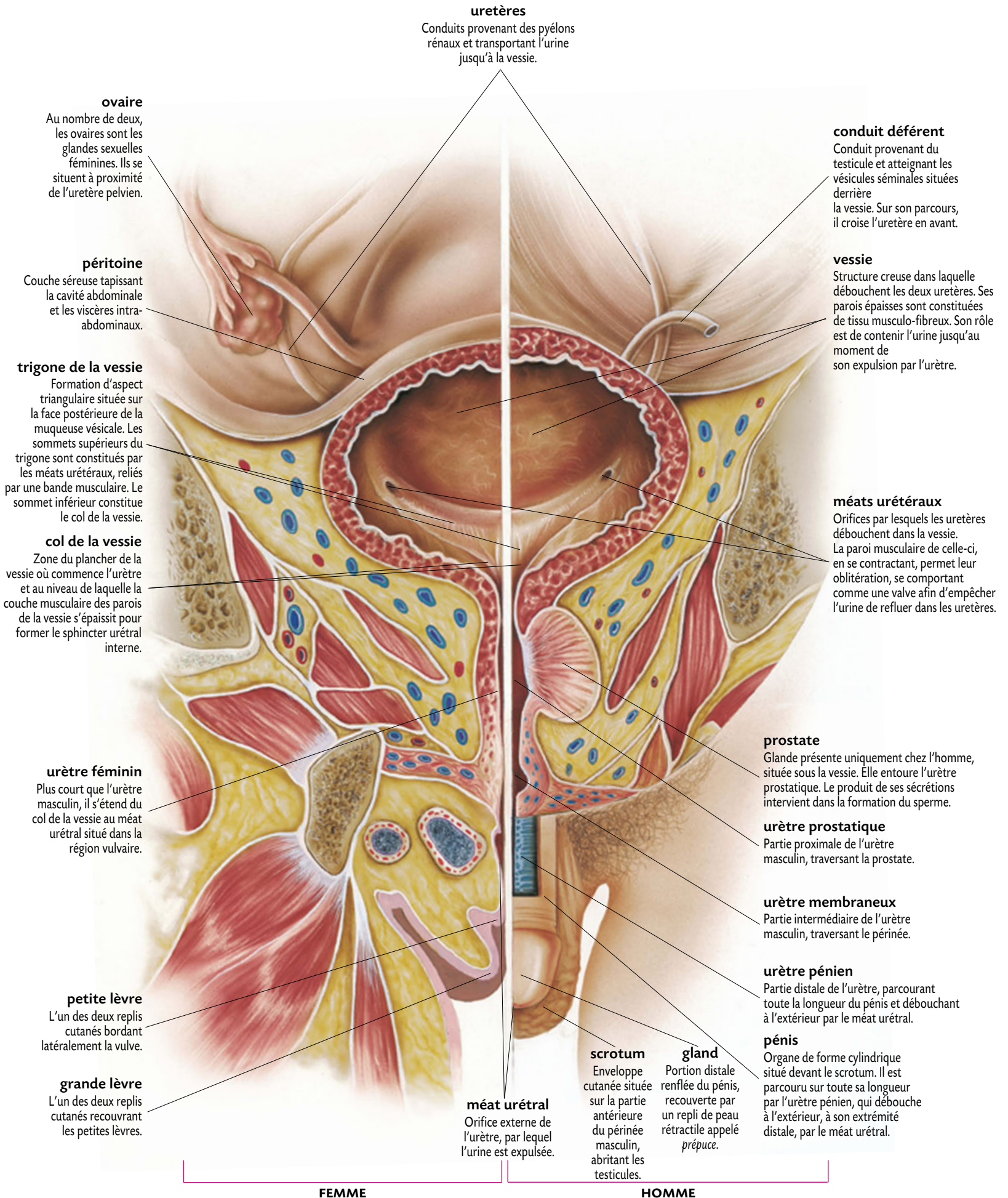
Petite artère sortant du corpuscule de Malpighi, contenant le sang filtré. Les artérioles efférentes se rejoignent pour former les veinules débouchant dans la veine rénale.





VESSIE ET URÈTRE

▼ VUE INTERNE



uretères
Conduits provenant des pyélon rénaux et transportant l'urine jusqu'à la vessie.

ovaire
Au nombre de deux, les ovaires sont les glandes sexuelles féminines. Ils se situent à proximité de l'uretère pelvien.

conduit déférent
Conduit provenant du testicule et atteignant les vésicules séminales situées derrière la vessie. Sur son parcours, il croise l'uretère en avant.

péritoine
Couche séreuse tapissant la cavité abdominale et les viscères intra-abdominaux.

vessie
Structure creuse dans laquelle débouchent les deux uretères. Ses parois épaisses sont constituées de tissu musculo-fibreux. Son rôle est de contenir l'urine jusqu'au moment de son expulsion par l'urètre.

trigone de la vessie
Formation d'aspect triangulaire située sur la face postérieure de la muqueuse vésicale. Les sommets supérieurs du trigone sont constitués par les méats urétraux, reliés par une bande musculaire. Le sommet inférieur constitue le col de la vessie.

méats urétraux
Orifices par lesquels les uretères débouchent dans la vessie. La paroi musculaire de celle-ci, en se contractant, permet leur oblitération, se comportant comme une valve afin d'empêcher l'urine de refluer dans les uretères.

col de la vessie
Zone du plancher de la vessie où commence l'urètre et au niveau de laquelle la couche musculaire des parois de la vessie s'épaissit pour former le sphincter urétral interne.

prostate
Glande présente uniquement chez l'homme, située sous la vessie. Elle entoure l'urètre prostatique. Le produit de ses sécrétions intervient dans la formation du sperme.

urètre féminin
Plus court que l'urètre masculin, il s'étend du col de la vessie au méat urétral situé dans la région vulvaire.

urètre prostatique
Partie proximale de l'urètre masculin, traversant la prostate.

urètre membraneux
Partie intermédiaire de l'urètre masculin, traversant le périnée.

urètre pénien
Partie distale de l'urètre, parcourant toute la longueur du pénis et débouchant à l'extérieur par le méat urétral.

petite lèvre
L'un des deux replis cutanés bordant latéralement la vulve.

grande lèvre
L'un des deux replis cutanés recouvrant les petites lèvres.

scrotum
Enveloppe cutanée située sur la partie antérieure du périnée masculin, abritant les testicules.

gland
Portion distale renflée du pénis, recouverte par un repli de peau rétractile appelé prépuce.

méat urétral
Orifice externe de l'urètre, par lequel l'urine est expulsée.

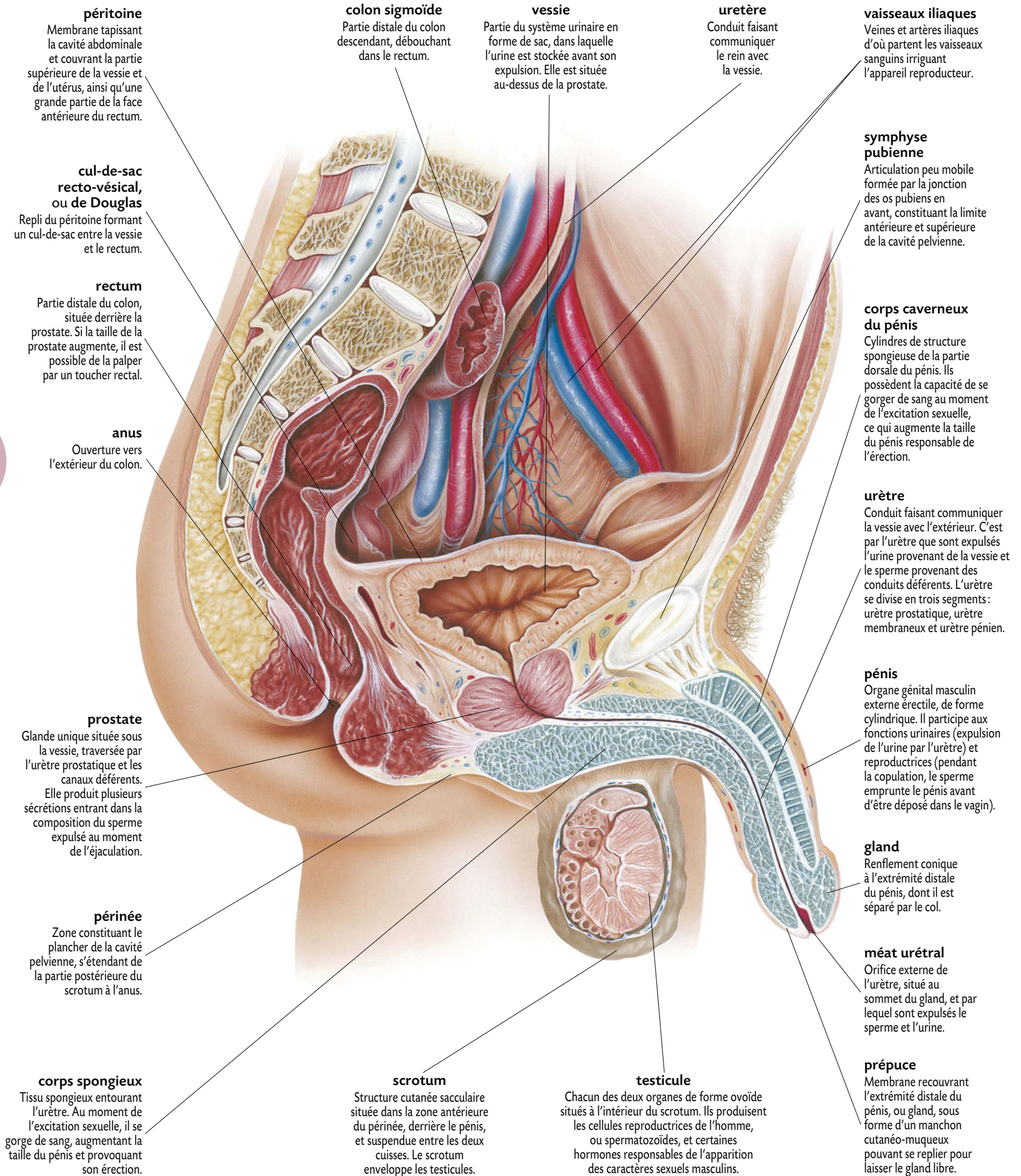
pénis
Organe de forme cylindrique situé devant le scrotum. Il est parcouru sur toute sa longueur par l'urètre pénien, qui débouche à l'extérieur, à son extrémité distale, par le méat urétral.

FEMME

HOMME

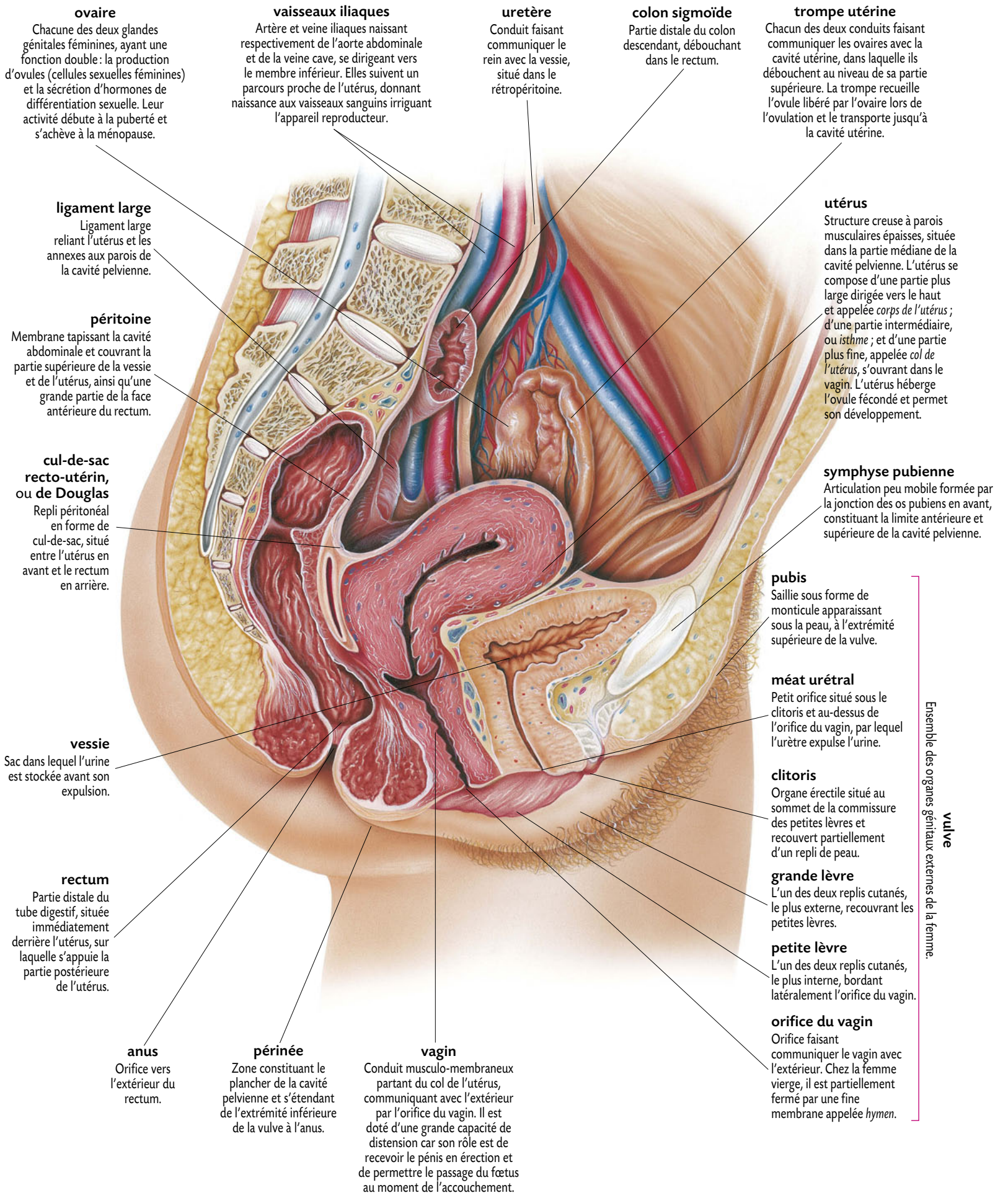
APPAREIL REPRODUCTEUR MASCULIN

▼ VUE GÉNÉRALE - COUPE LATÉRALE



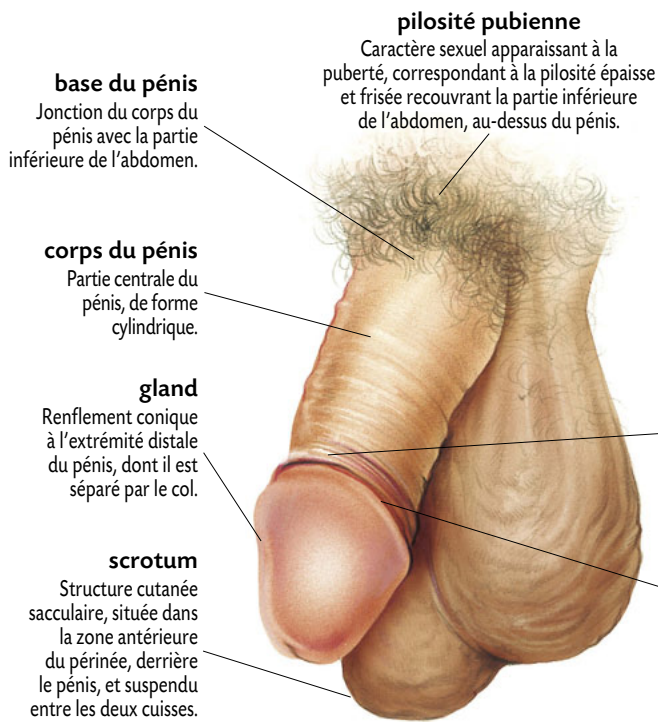
APPAREIL REPRODUCTEUR FÉMININ

▼ VUE GÉNÉRALE - COUPE LATÉRALE



PÉNIS

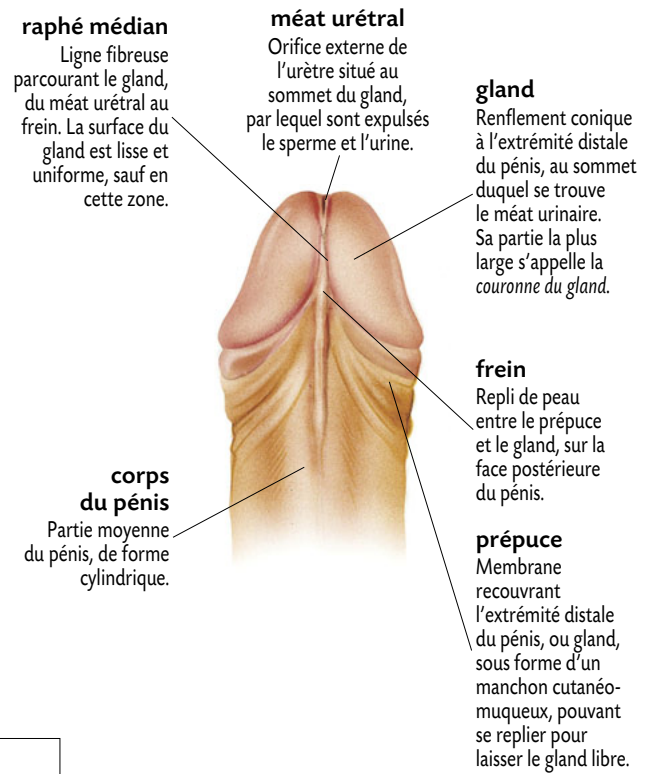
▼ VUE ANTÉRIEURE



PÉNIS

Organe génital masculin doté d'une capacité érectile et permettant de déposer le sperme dans le vagin au moment de la copulation. Il participe aussi à la fonction urinaire en permettant l'expulsion de l'urine. Il se compose d'une base, d'un corps et d'une extrémité distale, ou gland.

▼ VUE POSTÉRIEURE



prépuce
Membrane recouvrant le gland et pouvant se replier pour laisser le gland libre.

col du gland
Sillon séparant le gland du corps du pénis.

raphé médian
Ligne fibreuse parcourant le gland, du méat urétral au frein. La surface du gland est lisse et uniforme, sauf en cette zone.

méat urétral
Orifice externe de l'urètre situé au sommet du gland, par lequel sont expulsés le sperme et l'urine.

gland
Renflement conique à l'extrémité distale du pénis, au sommet duquel se trouve le méat urinaire. Sa partie la plus large s'appelle la couronne du gland.

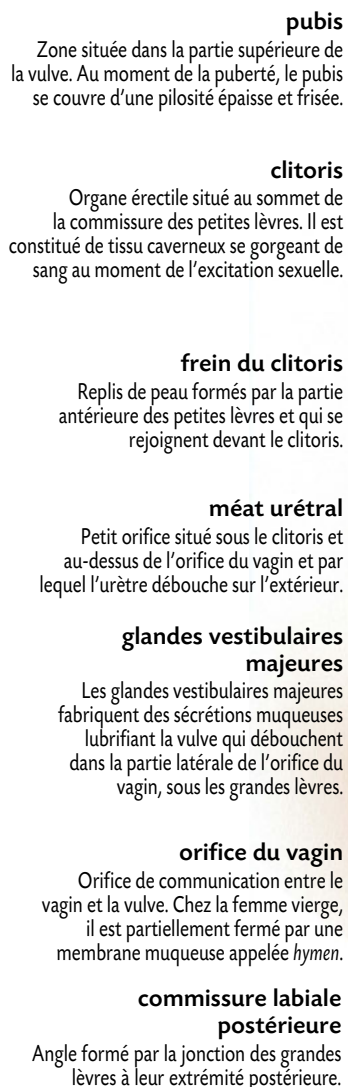
frein
Repli de peau entre le prépuce et le gland, sur la face postérieure du pénis.

prépuce
Membrane recouvrant l'extrémité distale du pénis, ou gland, sous forme d'un manchon cutanéomuqueux, pouvant se replier pour laisser le gland libre.

corps du pénis
Partie moyenne du pénis, de forme cylindrique.

VULVE

▼ VUE FRONTALE



VULVE

Ensemble des organes génitaux externes de la femme. Située dans la zone inférieure de l'abdomen et entre les deux cuisses, la vulve constitue la partie visible de l'appareil reproducteur féminin.

pubis
Zone située dans la partie supérieure de la vulve. Au moment de la puberté, le pubis se couvre d'une pilosité épaisse et frisée.

clitoris
Organe érectile situé au sommet de la commissure des petites lèvres. Il est constitué de tissu caverneux se gorgeant de sang au moment de l'excitation sexuelle.

frein du clitoris
Replis de peau formés par la partie antérieure des petites lèvres et qui se rejoignent devant le clitoris.

méat urétral
Petit orifice situé sous le clitoris et au-dessus de l'orifice du vagin et par lequel l'urètre débouche sur l'extérieur.

glandes vestibulaires majeures
Les glandes vestibulaires majeures fabriquent des sécrétions muqueuses lubrifiant la vulve qui débouchent dans la partie latérale de l'orifice du vagin, sous les grandes lèvres.

orifice du vagin
Orifice de communication entre le vagin et la vulve. Chez la femme vierge, il est partiellement fermé par une membrane muqueuse appelée hymen.

commissure labiale postérieure
Angle formé par la jonction des grandes lèvres à leur extrémité postérieure.

commissure labiale antérieure
Angle formé par la jonction des grandes lèvres à leur extrémité antérieure.

capuchon du clitoris
Repli cutané formé par la partie antérieure des petites lèvres et recouvrant le clitoris comme le prépuce recouvre l'extrémité du pénis.

vestibule
Zone de forme triangulaire située entre les deux petites lèvres, renfermant le clitoris et l'orifice urétral.

grandes lèvres
Deux replis de peau situés à l'extérieur des petites lèvres. Elles sont rosées sur leur face interne et plus foncées sur leur face externe.

petites lèvres
Deux replis de peau bordant latéralement l'orifice vaginal.

hymen
Membrane muqueuse fermant partiellement l'orifice vaginal, isolant le vagin de l'extérieur, de taille variable.

périnée
Zone située entre les deux cuisses, s'étendant de la commissure vulvaire postérieure à l'anus.

anus
Ouverture du rectum vers l'extérieur. Limite postérieure du périnée.

OVAIRES, TROMPES ET UTÉRUS

▼ VUE ANTÉRIEURE, EXTERNE ET INTERNE

utérus

Organe en forme de poire aplatie d'avant en arrière. Il héberge l'ovule fécondé et permet son développement.

trompe utérine

Les trompes sont les conduits par lesquels les ovaires communiquent avec l'utérus. Les trompes recueillent l'ovule libéré par l'ovaire et le transportent jusqu'à la cavité utérine. Elles se composent de trois segments : un segment interstitiel à lumière étroite, un corps et un infundibulum, ou pavillon, recouvrant l'ovaire. Ses parois sont constituées d'une tunique séreuse externe, de deux couches de muscles lisses et d'une muqueuse.

ligament infundibulo-ovarique

Membrane reliant l'infundibulum (ou pavillon) de la trompe à l'ovaire, de sorte que ces deux formations ne se séparent pas et que les ovules libérés par l'ovaire soient recueillis par la trompe.

col de l'utérus

Correspond à la partie basse et la plus étroite de l'utérus, débouchant dans le vagin.

corps de l'utérus

Partie supérieure et la plus large de l'utérus.

endomètre

Muqueuse tapissant l'intérieur de la cavité utérine, dans laquelle se niche l'ovule fécondé. En l'absence de fécondation, elle se détache au moment de chaque cycle menstruel (menstruation).

paroi musculaire de l'utérus, ou myomètre

Trois épaisses couches musculaires constituées de muscle lisse.

isthme

Zone de transition entre le corps et le col de l'utérus.

ostium utérin

Chacun des deux orifices situés dans les angles supérieurs du corps de l'utérus, dans lesquels débouchent les trompes utérines.

portion interstitielle de la trompe

Partie de la trompe traversant la paroi utérine.

corps de la trompe

Il constitue la plus grande partie de la trompe et s'étend depuis l'ostium jusqu'au pavillon.

infundibulum de la trompe

Partie externe et la plus large de la trompe, se terminant par des franges recouvrant l'ovaire. L'infundibulum, ou pavillon, de la trompe est relié à l'ovaire par le ligament infundibulo-ovarique. Il recueille les ovules libérés par l'ovaire.

ligament propre de l'ovaire

Cordon fibreux fixant la partie interne des ovaires à l'utérus, au niveau des angles supérieurs du corps de l'utérus.

ovaire

Deux glandes sexuelles de forme ovoïde et de couleur rosée, reposant sur les faces latérales de la cavité pelvienne de la femme. Leur activité débute à la puberté et s'achève à la ménopause. Cette activité est double : produire des ovules, les cellules sexuelles féminines, et sécréter les hormones sexuelles féminines (œstrogènes et progestérones).

ligament rond

Cordon reliant le col utérin à la paroi antérieure de l'abdomen, suspendu au conduit inguinal.

ligament large

Prolongement de la séreuse péritonéale séparant la cavité pelvienne de l'abdomen. Il se fixe sur les parois latérales de l'utérus et englobe les trompes et les ovaires.

muscle transverse du vagin

Branche du muscle transverse profond, allant du col de l'utérus jusqu'aux branches ischio-pubiennes.

exocol

Partie du col de l'utérus donnant directement dans la cavité vaginale.

cul-de-sac vaginal

Replis de muqueuse, ou culs-de-sac, au sein de la cavité vaginale, correspondant à la zone de jonction entre l'exocol et le vagin.

plis palmés

Série de sillons circulaires en relief à la face interne de la muqueuse vaginale, correspondant aux faisceaux des fibres musculaires circulaires de la paroi vaginale.

muqueuse du vagin

Fine membrane prolongeant la muqueuse de l'exocol, tapissant la cavité vaginale.

muscleuse du vagin

Les parois vaginales sont pourvues de deux couches de fibres musculaires lisses, longitudinales et circulaires.

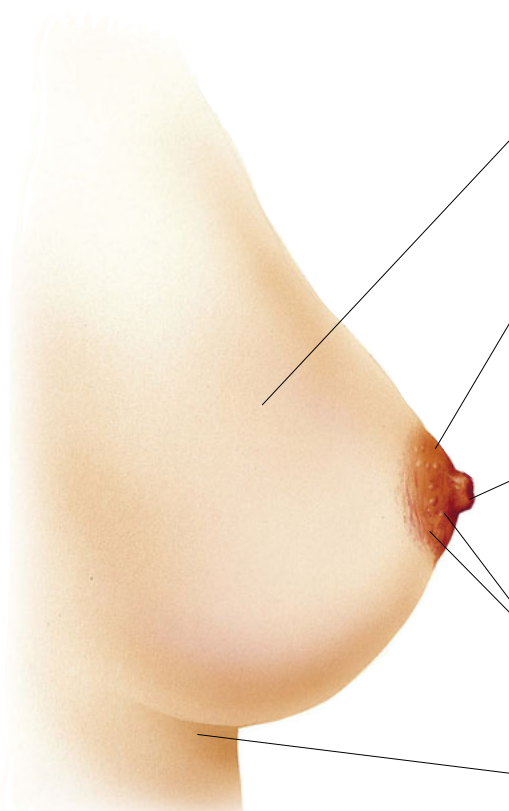
séreuse du vagin

Fine membrane conjonctive recouvrant partiellement la partie supérieure du vagin.

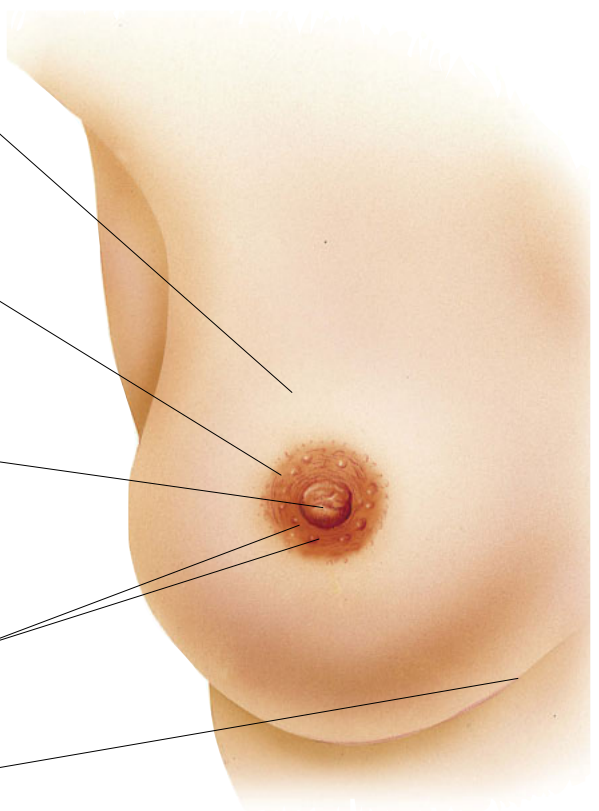
vagin

Conduit musculo-membraneux partant du col de l'utérus et communiquant avec l'extérieur par l'orifice du vagin. Il est doté d'une grande capacité de distension car son rôle est de recevoir le pénis au cours du coït et de permettre le passage du fœtus au moment de l'accouchement.

SEINS



▲ VUE LATÉRALE DU SEIN DROIT



▲ VUE FRONTALE DU SEIN DROIT

seins

Deux structures de forme hémisphérique abritant les glandes mammaires et situées dans la zone antéro-supérieure de la poitrine de la femme. Les seins ont pour fonction de sécréter le lait qui alimentera le nouveau-né.

aréole mammaire

Zone cutanée ronde située à la pointe du sein. Sa couleur est plus sombre que le reste de la peau et son aspect, rugueux et granuleux.

mamelon

Proéminence, ou papille, faisant saillie au centre de l'aréole mammaire, où débouchent les canaux lactifères acheminant le lait maternel vers l'extérieur.

tubercules de Morgagni

Petites saillies recouvrant l'aréole mammaire et lui donnant son aspect rugueux et granuleux. Chaque tubercule contient une glande sébacée, parfois centrée par un poil.

plis sous-mammaires

Plis cutanés de forme semi-circulaire sous les seins.

GLANDE MAMMAIRE

Système glandulaire organisé en lobule, produisant le lait maternel après l'accouchement. Le lait est conduit vers l'extérieur par une série de canalicules, ou canaux lactifères, de calibre croissant.

enveloppe adipeuse du sein

Tissu adipeux abondant situé sous la peau de la zone mammaire, qui l'enveloppe et la protège.

muscle grand pectoral

Muscle recouvrant la zone supéro-antérieure du thorax, sous le sein.

lobule glandulaire

La glande mammaire s'organise en lobules renfermant de nombreux acini, unités fonctionnelles synthétisant le lait maternel.

ligaments suspenseurs

Situés à la face postérieure de la glande mammaire, ils fixent celle-ci au fascia du muscle grand pectoral.

sinus lactifères

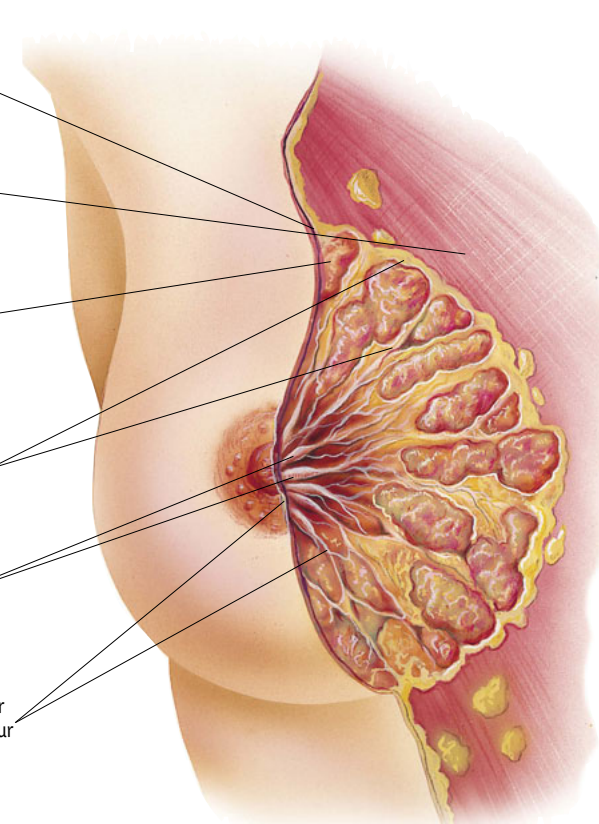
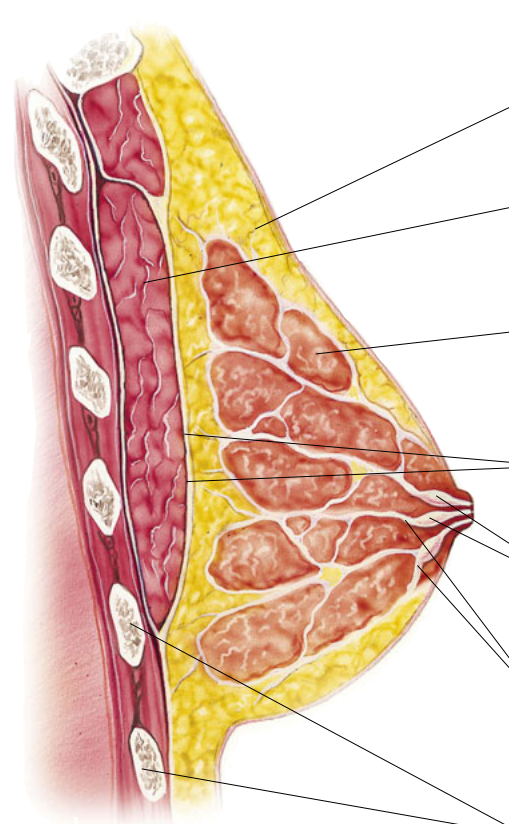
Petites dilatations situées dans la portion finale de chaque conduit lactifère.

conduits lactifères

Conduits sinueux faisant communiquer chaque lobule glandulaire avec l'extérieur par le mamelon, et dans lesquels le lait maternel circule.

côtes

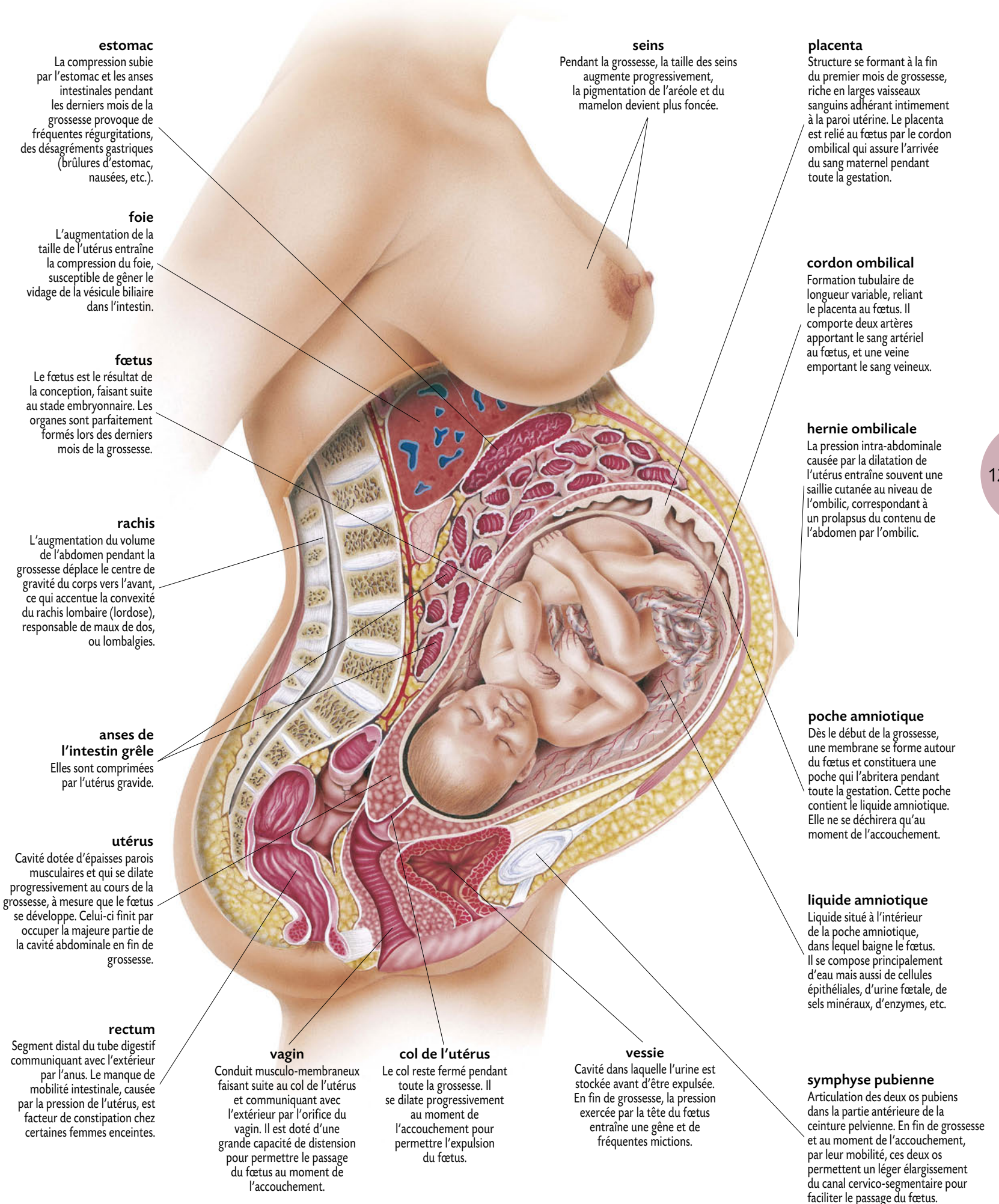
Coupe sagittale des côtes contre lesquelles s'appuie le muscle grand pectoral et le sein.



▲ VUE INTERNE DE LA GLANDE MAMMAIRE

ABDOMEN D'UNE FEMME ENCEINTE

▼ COUPE LATÉRALE



estomac

La compression subie par l'estomac et les anses intestinales pendant les derniers mois de la grossesse provoque de fréquentes régurgitations, des désagréments gastriques (brûlures d'estomac, nausées, etc.).

foie

L'augmentation de la taille de l'utérus entraîne la compression du foie, susceptible de gêner le vidage de la vésicule biliaire dans l'intestin.

foetus

Le foetus est le résultat de la conception, faisant suite au stade embryonnaire. Les organes sont parfaitement formés lors des derniers mois de la grossesse.

rachis

L'augmentation du volume de l'abdomen pendant la grossesse déplace le centre de gravité du corps vers l'avant, ce qui accentue la convexité du rachis lombaire (lordose), responsable de maux de dos, ou lombalgies.

anses de l'intestin grêle

Elles sont comprimées par l'utérus gravide.

utérus

Cavité dotée d'épaisses parois musculaires et qui se dilate progressivement au cours de la grossesse, à mesure que le foetus se développe. Celui-ci finit par occuper la majeure partie de la cavité abdominale en fin de grossesse.

rectum

Segment distal du tube digestif communiquant avec l'extérieur par l'anus. Le manque de mobilité intestinale, causée par la pression de l'utérus, est facteur de constipation chez certaines femmes enceintes.

vagin

Conduit musculo-membraneux faisant suite au col de l'utérus et communiquant avec l'extérieur par l'orifice du vagin. Il est doté d'une grande capacité de distension pour permettre le passage du foetus au moment de l'accouchement.

col de l'utérus

Le col reste fermé pendant toute la grossesse. Il se dilate progressivement au moment de l'accouchement pour permettre l'expulsion du foetus.

vessie

Cavité dans laquelle l'urine est stockée avant d'être expulsée. En fin de grossesse, la pression exercée par la tête du foetus entraîne une gêne et de fréquentes mictions.

seins

Pendant la grossesse, la taille des seins augmente progressivement, la pigmentation de l'aréole et du mamelon devient plus foncée.

placenta

Structure se formant à la fin du premier mois de grossesse, riche en larges vaisseaux sanguins adhérant intimement à la paroi utérine. Le placenta est relié au foetus par le cordon ombilical qui assure l'arrivée du sang maternel pendant toute la gestation.

cordon ombilical

Formation tubulaire de longueur variable, reliant le placenta au foetus. Il comporte deux artères apportant le sang artériel au foetus, et une veine emportant le sang veineux.

hernie ombilicale

La pression intra-abdominale causée par la dilatation de l'utérus entraîne souvent une saillie cutanée au niveau de l'ombilic, correspondant à un prolapsus du contenu de l'abdomen par l'ombilic.

poche amniotique

Dès le début de la grossesse, une membrane se forme autour du foetus et constituera une poche qui l'abritera pendant toute la gestation. Cette poche contient le liquide amniotique. Elle ne se déchirera qu'au moment de l'accouchement.

liquide amniotique

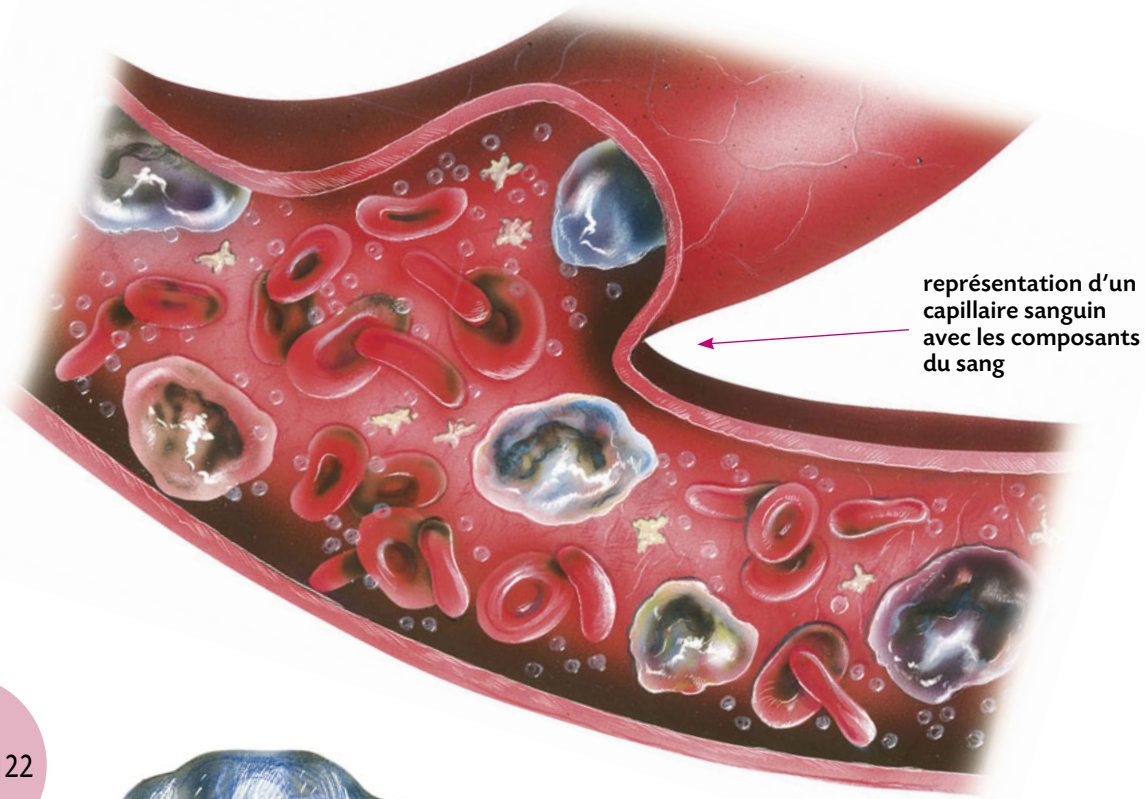
Liquide situé à l'intérieur de la poche amniotique, dans lequel baigne le foetus. Il se compose principalement d'eau mais aussi de cellules épithéliales, d'urine fœtale, de sels minéraux, d'enzymes, etc.

symphyse pubienne

Articulation des deux os pubiens dans la partie antérieure de la ceinture pelvienne. En fin de grossesse et au moment de l'accouchement, par leur mobilité, ces deux os permettent un léger élargissement du canal cervico-segmentaire pour faciliter le passage du foetus.



COMPOSANTS DU SANG

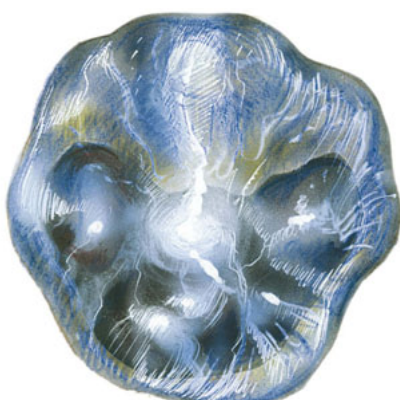

représentation d'un capillaire sanguin avec les composants du sang



plasma
Composant liquide représentant 55 à 60% du volume sanguin, le plasma est un liquide jaunâtre, riche en eau et en substances nutritives comme des protéines, des sels minéraux, des sucres, des enzymes, des vitamines, etc.

éléments cellulaires du sang
Les cellules représentent 40 à 45% du volume sanguin et sont de trois types : les érythrocytes (ou hématies, ou globules rouges), les leucocytes (ou globules blancs) et les thrombocytes (ou plaquettes).



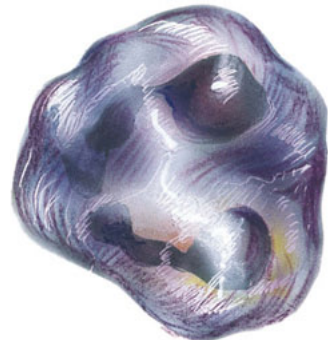monocyte
Grosse cellule sanguine de couleur bleutée. Elle a une action immunitaire en cas d'infection longue ou chronique.



lymphocyte
Cellule de couleur bleutée possédant un unique et gros noyau. Il existe deux types de lymphocytes : les lymphocytes T, qui défendent l'organisme contre certains virus et déclenchent certaines réactions allergiques ; les lymphocytes B, qui produisent des anticorps et autres protéines ayant un rôle immunitaire.



thrombocytes
Cellules sanguines de petite taille qui, comme les érythrocytes, sont dépourvues de noyau. Leur principale fonction consiste à favoriser la coagulation sanguine pour empêcher une hémorragie ou fuite de sang hors des vaisseaux (fonction hémostatique).



neutrophile
Leucocyte possédant un noyau polylobé et contenant dans son cytoplasme des granulations qui lui donnent sa teinte violacée. Il a une fonction antibactérienne neutralisant les bactéries par phagocytose.



basophile
Leucocyte possédant un noyau polylobé et contenant dans son cytoplasme des granulations qui lui donnent sa coloration pourprée. Il a un rôle immunitaire en synergie avec les lymphocytes.



éosinophile
Un des leucocytes qui, avec les neutrophiles et les basophiles, forment le groupe des granulocytes, possédant un noyau polylobé. Son cytoplasme renferme des granulations rouge-jaune. Il intervient dans la formation de complexes anticorps-antigènes neutralisant les substances étrangères à l'organisme.



érythrocytes
Cellules dépourvues de noyau, en forme de disque, capables de changer de forme pour s'adapter aux différents calibres des capillaires sanguins. Il peut y avoir plus de 5 millions d'érythrocytes par millimètre cube de sang. Les érythrocytes renferment dans leur noyau une protéine appelée hémoglobine, chargée de fixer l'oxygène.

leucocytes

Cellules sanguines possédant un noyau, les leucocytes ont avant tout un rôle de défense contre les infections provoquées par des micro-organismes étrangers. Afin de pouvoir intervenir à n'importe quel endroit du corps, les leucocytes ont la capacité de traverser les pores des vaisseaux sanguins en se déformant. Il existe plusieurs types de leucocytes agissant seuls ou, le plus souvent, en synergie : les granulocytes, les lymphocytes et les monocytes.



RATE

artère splénique

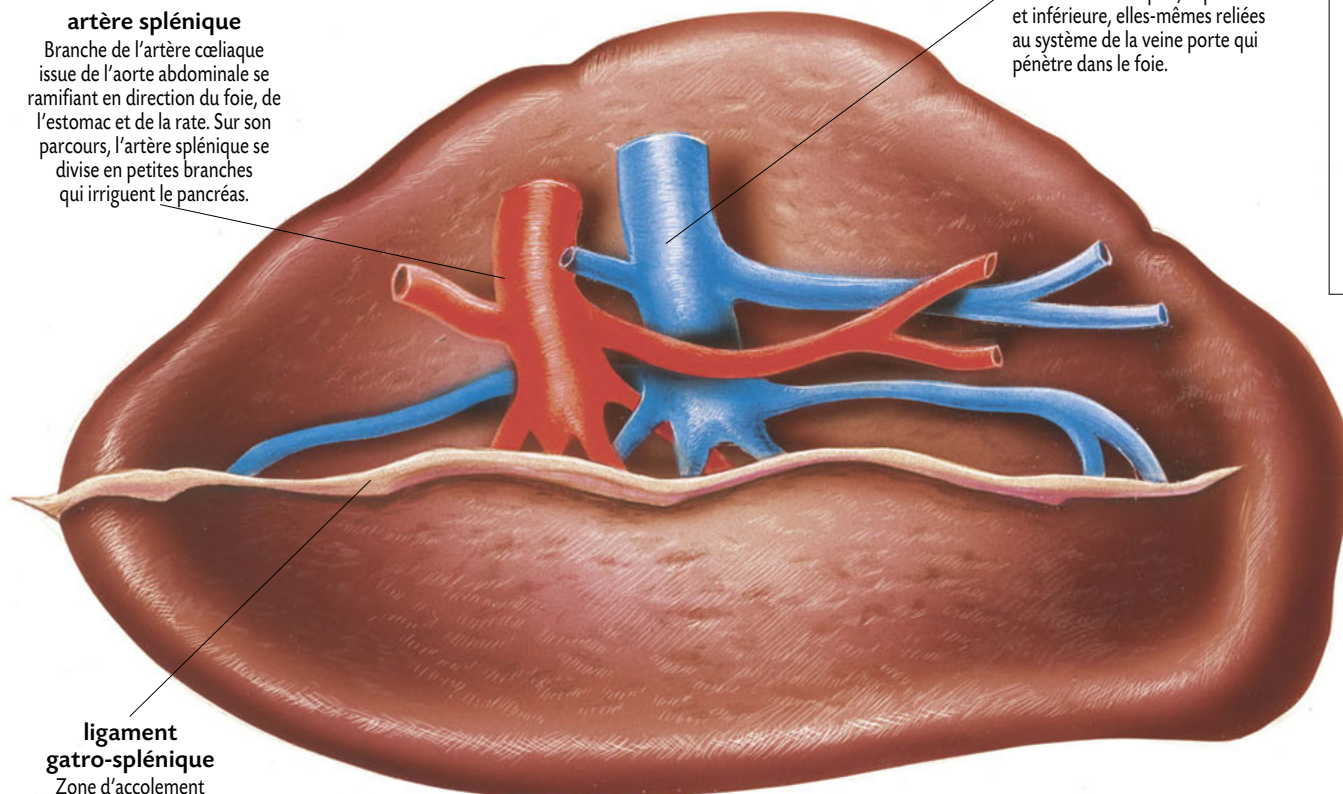
Branche de l'artère cœliaque issue de l'aorte abdominale se ramifiant en direction du foie, de l'estomac et de la rate. Sur son parcours, l'artère splénique se divise en petites branches qui irriguent le pancréas.

veine splénique

Veine formée par la réunion de plusieurs branches veineuses sortant de la rate. Elle va rejoindre les veines mésentériques, supérieure et inférieure, elles-mêmes reliées au système de la veine porte qui pénètre dans le foie.

RATE

Organe lymphoïde situé dans le quadrant supérieur gauche de la cavité abdominale, dans la zone appelée *hypochondre gauche*, au-dessus de la grande courbure gastrique et sous le diaphragme. Le rôle de la rate consiste à détruire les érythrocytes ayant terminé leur cycle. Elle agit comme réservoir de cellules sanguines et peut aussi, parfois, en produire. Elle a également un rôle immunitaire, en contribuant à la synthèse d'anticorps.



ligament gatro-splénique

Zone d'accolement fibreux unissant la rate à la grande courbure de l'estomac.

▲ VUE EXTERNE

pulpe splénique

Le parenchyme splénique s'organise en pulpe rouge et pulpe blanche. La pulpe rouge abrite un réseau artériel complexe formé par les sinusoides spléniques remplis de globules rouges. La pulpe blanche est constituée d'amas de lymphocytes intervenant dans les réactions immunitaires.

artères et veines trabéculaires

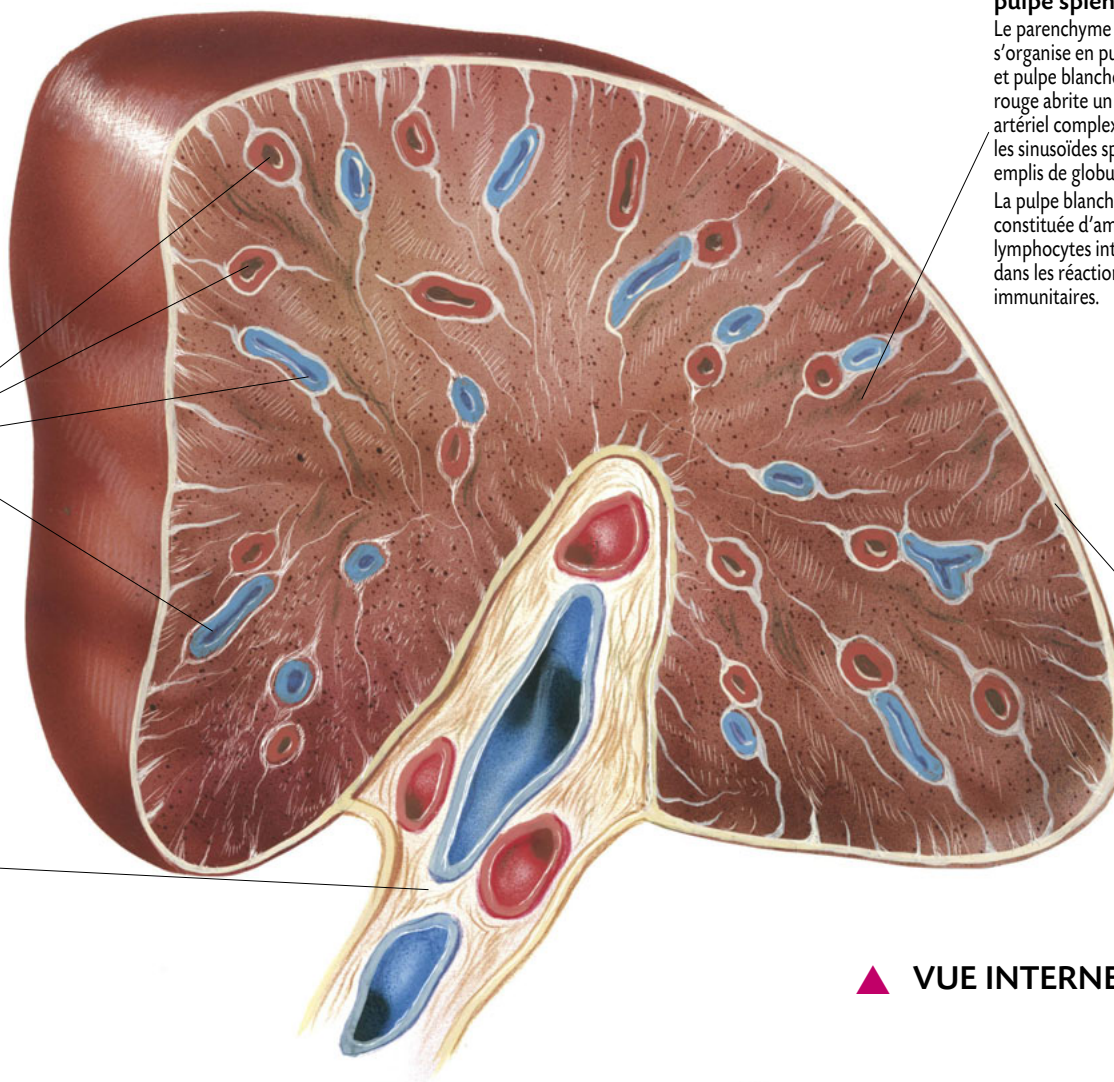
Ramifications de nombreuses veines et artères parcourant l'intérieur de la rate, constituant un réseau intrasplénique irriguant abondamment cet organe.

hile splénique

Ouverture dans la face interne de la rate, par laquelle l'artère splénique pénètre dans la rate et la veine splénique en sort.

capsule splénique

Membrane de tissu conjonctif enveloppant la rate, émettant des prolongements au sein du parenchyme splénique, le divisant en lobes et lobules.



▲ VUE INTERNE



VUE GÉNÉRALE DES DIFFÉRENTES GLANDES

SYSTÈME ENDOCRINIEN

Ensemble complexe de glandes régulant les différentes fonctions métaboliques de l'organisme par l'action de substances appelées hormones. Une hormone est une substance chimique sécrétée par une cellule, ou un groupe de cellules, et qui agit sur le fonctionnement d'autres cellules éloignées.

parathyroïdes

Quatre formations glandulaires de très petite taille, situées derrière les lobes latéraux de la glande thyroïde. Elles sécrètent une hormone, appelée parathormone, qui contrôle le taux sanguin du calcium et du phosphore en régulant le métabolisme osseux.

corps pinéal

Structure de toute petite taille et de forme conique, située sous l'encéphale. Elle est constituée de cellules nerveuses et de cellules glandulaires sécrétant une hormone proche de la mélatonine.

hypophyse

Glande ovale de petite taille, encore appelée *glande pituitaire*, elle se situe sous l'encéphale, dans une cavité de l'os sphénoïde appelée *selle turcique*. Elle se compose d'une partie antérieure, ou adénohypophyse, et d'une partie postérieure, ou neurohypophyse. La première sécrète des hormones régulant d'autres glandes comme la thyroïde (thyroïdostimuline ou TSH), les surrénales (adrénocorticotrope ou ACTH) ou les glandes sexuelles (folliculo-stimuline ou FSH ; hormone lutéinisante ou LH), et l'hormone régulant la croissance (GH). La deuxième partie de l'hypophyse sécrète des hormones qui régulent le fonctionnement rénal (vasopressine ou hormone antidiurétique ou ADH), l'accouchement et la lactation chez la femme (ocytocine).

thyroïde

Glande située dans la région cervicale, devant la trachée. Elle est divisée en deux lobes, droit et gauche, réunis par une bandelette tissulaire appelée *isthme thyroïdien*. Elle sécrète la thyroxine et la triiodo-thyronine, qui régulent le métabolisme basal chez l'adulte et la croissance du système nerveux chez l'enfant.

thymus

Glande située dans la cavité thoracique, derrière le sternum, en avant des gros vaisseaux. Le thymus se compose de deux lobes. Il abrite des cellules lymphoïdes, ou thymocytes, dont le rôle principal est de stimuler les lymphocytes sanguins pour produire des anticorps défendant l'organisme contre les substances étrangères. Cette fonction est surtout active pendant les premières années de la vie.

pancréas

Organe situé dans la partie supérieure de la cavité abdominale et doté d'une fonction mixte, endocrine et exocrine. Sa fonction exocrine consiste à sécréter des enzymes pancréatiques dans le duodénum, assurant la digestion des aliments. Sa fonction endocrine consiste à sécréter l'insuline et le glucagon, hormones régulant le taux sanguin de glucose, principal ressource énergétique des cellules de l'organisme.

testicules (homme)

Deux organes de forme ovoïde situés à l'intérieur du scrotum. Leur fonction principale consiste à produire et stocker les spermatozoïdes, cellules sexuelles masculines, et à sécréter les hormones de différenciation masculine, dont la testostérone. Les testicules sont rattachés aux autres organes génitaux par les conduits spermatiques.

surrénales

Deux glandes coiffent le pôle supérieur de chaque rein, à l'intérieur desquelles on peut distinguer deux zones : la zone périphérique, ou corticosurrénale, et la zone centrale, ou médulosurrénale. La corticosurrénale produit des minéralocorticoïdes maintenant l'équilibre entre les liquides et les différents minéraux de l'organisme ; des glucocorticoïdes régulant le métabolisme du glucose, des graisses et des protéines ; des hormones sexuelles en petite quantité. La médulosurrénale sécrète l'adrénaline et la noradrénaline qui agissent sur le système nerveux. Celles-ci permettent de s'adapter aux situations de stress.

ovaires (femme)

Deux glandes situées à l'intérieur de la cavité pelvienne de la femme, qui restent inactives jusqu'à la puberté. Ensuite, les ovaires ont une fonction double : produire des ovules, cellules sexuelles féminines libérées à chaque cycle ovarien, et sécréter les hormones féminines, principalement les œstrogènes et la progestérone, qui déterminent l'apparition des caractères sexuels féminins et régulent le cycle menstruel. Les ovaires communiquent avec la cavité utérine par les trompes utérines.



CONTRÔLE HYPOPHYSAIRE

HYPOPHYSE

Glande ovale de petite taille, appelée aussi *glande pituitaire*, l'hypophyse se situe sous l'encéphale, dans une cavité de l'os sphénoïde appelée *selle turcique*. Son fonctionnement complexe est commandé par une structure supérieure, l'hypothalamus. Celui-ci régule la sécrétion hormonale de la plupart des autres glandes du système endocrinien.

adéno-hypophyse

Lobe antérieur de l'hypophyse contenant des cellules glandulaires dont la sécrétion de différents types d'hormones est stimulée par les substances neurosécrétrices produites par l'hypothalamus. L'adéno-hypophyse sécrète des hormones stimulant d'autres glandes de l'organisme, comme la thyroïde, les surrénales et les glandes sexuelles, ainsi que d'autres hormones agissant sur des tissus particuliers, comme l'hormone de croissance.

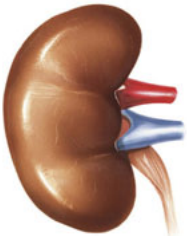

hormone stimulante des mélanocytes, ou MSH

Hormone dont la sécrétion est commandée par le corps pinéal. Elle stimule la production de mélanine, pigment de la peau, par les mélanocytes de l'épiderme.

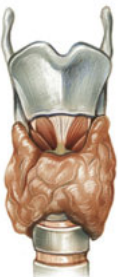hormone antidiurétique, ou vasopressine, ou ADH

Hormone neurohypophysaire agissant sur les tubes contournés des reins, en régulant la quantité d'eau qu'ils réabsorbent, influençant donc la quantité d'urine produite.



thyrotrophine, ou TSH

Hormone adénohypophysaire stimulant la sécrétion d'hormones thyroïdiennes : la thyroxine et la triiodo-thyronine.



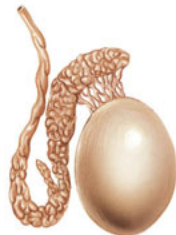hormone de croissance, ou somatotrophine, ou GH

Cette hormone adénohypophysaire n'agit pas sur une autre glande endocrine mais sur tous les tissus corporels en phase de croissance, en augmentant la synthèse des protéines et en favorisant la production énergétique à partir des graisses.



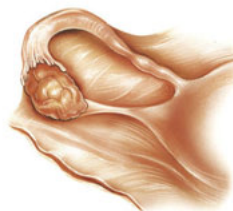folliculostimuline, ou FSH

Hormone adénohypophysaire dont la sécrétion débute à la puberté. Elle agit sur les ovaires, en stimulant le développement de leurs follicules, et sur les testicules, en déclenchant le processus de production des spermatozoïdes.



hormone lutéinisante, ou LH

Hormone adénohypophysaire qui complète l'action de la folliculostimuline, ou FSH, permettant l'ovulation chez la femme et la production de testostérone chez l'homme.

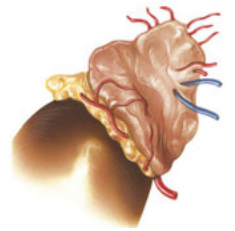


tige de l'hypophyse

L'hypophyse est reliée à l'hypothalamus de l'encéphale par un pédoncule, ou tige de l'hypophyse, qui est parcouru par quelques terminaisons nerveuses et un important réseau de vaisseaux sanguins reliant les deux structures.

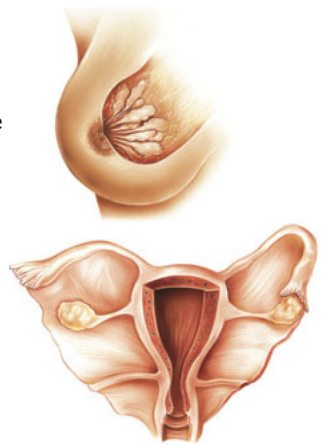
corticotrophine

Hormone adénohypophysaire qui a pour rôle de stimuler la corticosurrénale déclenchant la sécrétion de glucocorticoïdes et de minéralocorticoïdes.



ocytocine

Hormone neurohypophysaire qui agit sur les muscles de la paroi utérine, en provoquant les contractions au moment de l'accouchement, et sur les glandes mammaires, en déclenchant la lactation après l'accouchement.



neuro-hypophyse

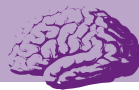Lobe postérieur de l'hypophyse. La neuro-hypophyse est reliée à l'hypothalamus par des fibres nerveuses issues des centres nerveux de l'hypothalamus. Ces centres nerveux sont spécialisés dans la sécrétion de deux types d'hormones : l'hormone antidiurétique, ou vasopressine, ou ADH, et l'ocytocine.

cellules neurosécrétrices

Cellules situées dans l'hypothalamus et sécrétant des hormones appelées *substances neurosécrétrices*. Celles-ci passent du système hypothalamus-hypophyse à l'adéno-hypophyse, où elles agissent sur les cellules glandulaires stimulant la production d'hormones. On les appelle *facteurs de régulation hormonale*.

hypothalamus

Structure nerveuse située à la base de l'encéphale, dans le plancher et les parois latérales du troisième ventricule. Celui-ci contient de nombreux centres nerveux commandant des activités aussi importantes que la vision, le rêve, ou encore la régulation du fonctionnement de l'hypophyse, au moyen de stimuli nerveux et de sécrétions hormonales.

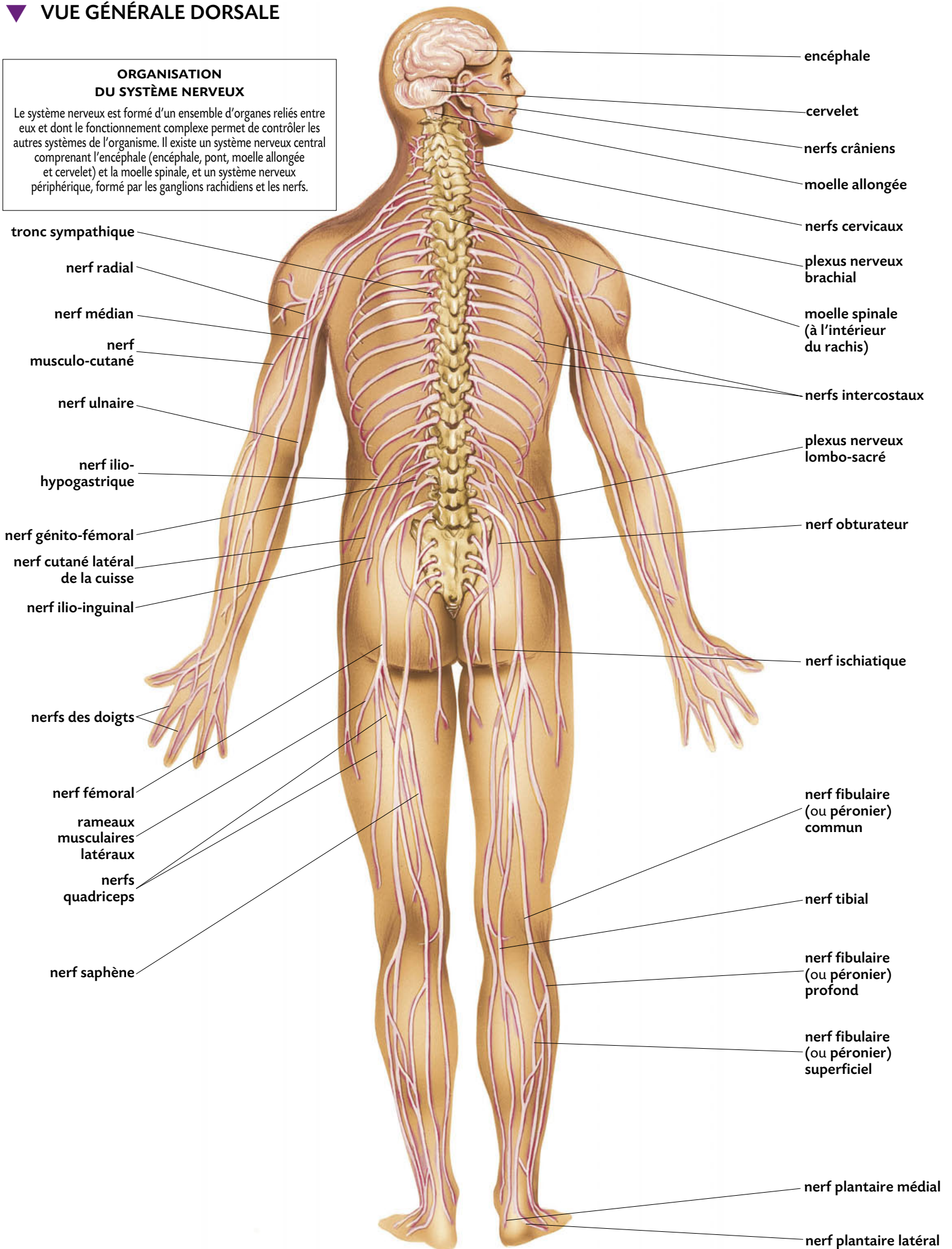


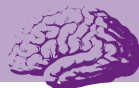SYSTÈME NERVEUX

▼ VUE GÉNÉRALE DORSALE

ORGANISATION DU SYSTÈME NERVEUX

Le système nerveux est formé d'un ensemble d'organes reliés entre eux et dont le fonctionnement complexe permet de contrôler les autres systèmes de l'organisme. Il existe un système nerveux central comprenant l'encéphale (encéphale, pont, moelle allongée et cervelet) et la moelle spinale, et un système nerveux périphérique, formé par les ganglions rachidiens et les nerfs.





SYSTÈME NERVEUX AUTONOME

SYSTÈME NERVEUX AUTONOME

Partie du système nerveux régulant l'activité interne de l'organisme, contrôlant les organes dont le fonctionnement est essentiel à celui-ci, et totalement indépendant de la volonté consciente de l'individu: le cœur, les vaisseaux sanguins, l'intestin, les reins, les différentes glandes, etc. Il comporte deux parties: le système sympathique, qui prépare l'organisme à des situations de stress nécessitant un état d'alerte, et le système parasympathique.

branches salivaires du tronc sympathique

Le système sympathique agit sur les glandes salivaires en diminuant la sécrétion de salive. C'est pour cela que la bouche se dessèche dans des situations de peur, secondairement à l'activation du système sympathique.

tronc sympathique

Chaîne nerveuse située de chaque côté du rachis et formée d'une succession de ganglions s'étendant de la zone cervicale à la zone lombaire. Ces ganglions sont rejoins par des fibres nerveuses provenant de la moelle spinale, qui les relie aux centres de contrôle supérieurs, situés dans l'hypothalamus. Les nerfs atteignant les différents viscères émergent des ganglions.

branches cardiaques du tronc sympathique

Le système sympathique agit sur le cœur en augmentant la fréquence et la force des battements et en dilatant les artères coronaires.

branches pulmonaires du tronc sympathique

Le système sympathique provoque une dilatation de la trachée et des bronches, pour augmenter la quantité d'air délivrée aux poumons.

branches aortiques du tronc sympathique

Le système sympathique contrôle le fonctionnement des vaisseaux sanguins, généralement en les contractant et en provoquant une élévation de la pression sanguine.

branches spléniques du tronc sympathique

Branches par lesquelles le tronc sympathique atteint l'estomac et d'autres organes intestinaux. Le système sympathique provoque une diminution des mouvements péristaltiques, ralentissant d'autant le transit intestinal et augmentant le tonus musculaire des sphincters.

branches vésicales et prostatiques du tronc sympathique

Le système sympathique agit sur la vessie en contractant son sphincter.

SYSTÈME SYMPATHIQUE
(en jaune)

branches oculaires du tronc sympathique

Le système sympathique contrôle les muscles ciliaires de l'œil, en provoquant la dilatation de la pupille.

nerf oculomoteur (III)

Troisième nerf crânien contenant des fibres parasympathiques contrôlant les muscles ciliaires de la pupille. Le système parasympathique provoque la contraction de la pupille.

nerf facial (VII)

Septième paire crânienne contenant des fibres parasympathiques et stimulant la sécrétion lacrymale, salivaire et nasale.

nerf glosso-pharyngien (IX)

Neuvième paire crânienne possédant des fibres parasympathiques et atteignant les glandes parotides dont elles contrôlent la sécrétion.

nerf vague (X)

Dixième paire crânienne débutant au niveau de la moelle allongée et descendant par le cou, le thorax et l'abdomen, en émettant des branches nerveuses vers les différents organes de ces zones. La majorité des fibres du système parasympathique passent par le nerf vague, bien que certaines passent par d'autres paires crâniennes.

branches cardiaques du nerf vague

Le système parasympathique agit sur le cœur, en diminuant la fréquence et la force des battements et en contractant les artères coronaires.

branches pulmonaires du nerf vague

Le système parasympathique agit sur le poumon en contractant les muscles trachéaux et bronchiques.

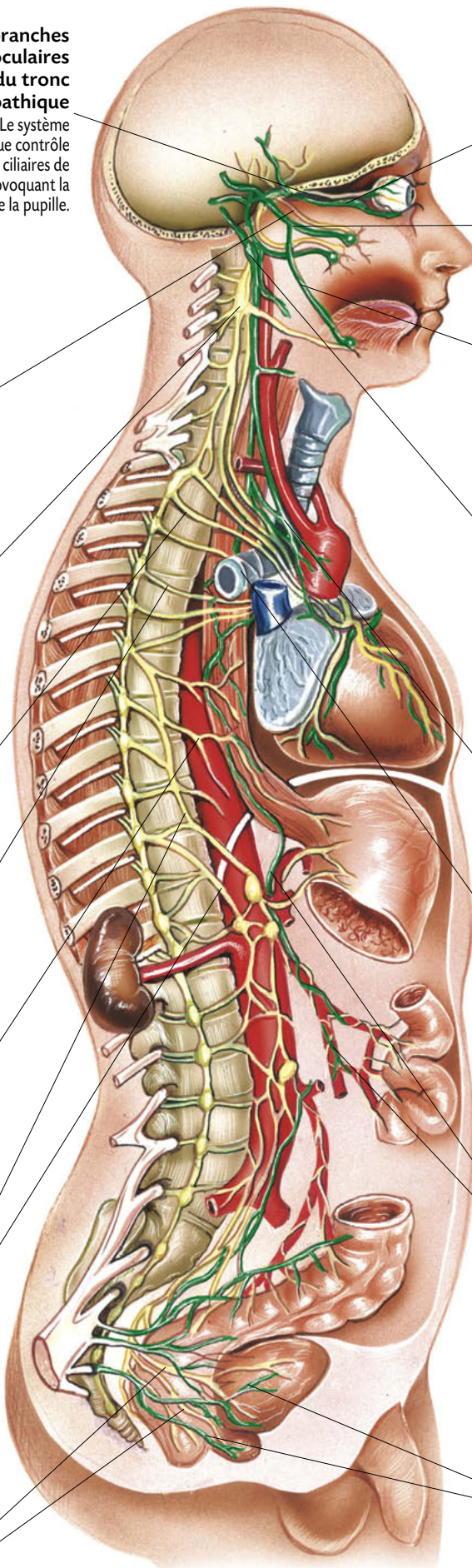
branches intestinales du nerf vague

Branches par lesquelles le système parasympathique agit sur l'estomac et l'intestin. Il provoque une augmentation des contractions péristaltiques, accélérant de cette manière le transit intestinal et relâchant les sphincters.

branches vésicales et prostatiques du nerf vague

Le système parasympathique relâche le sphincter de la vessie et stimule les organes sexuels.

SYSTÈME PARASYMPATHIQUE
(en vert)

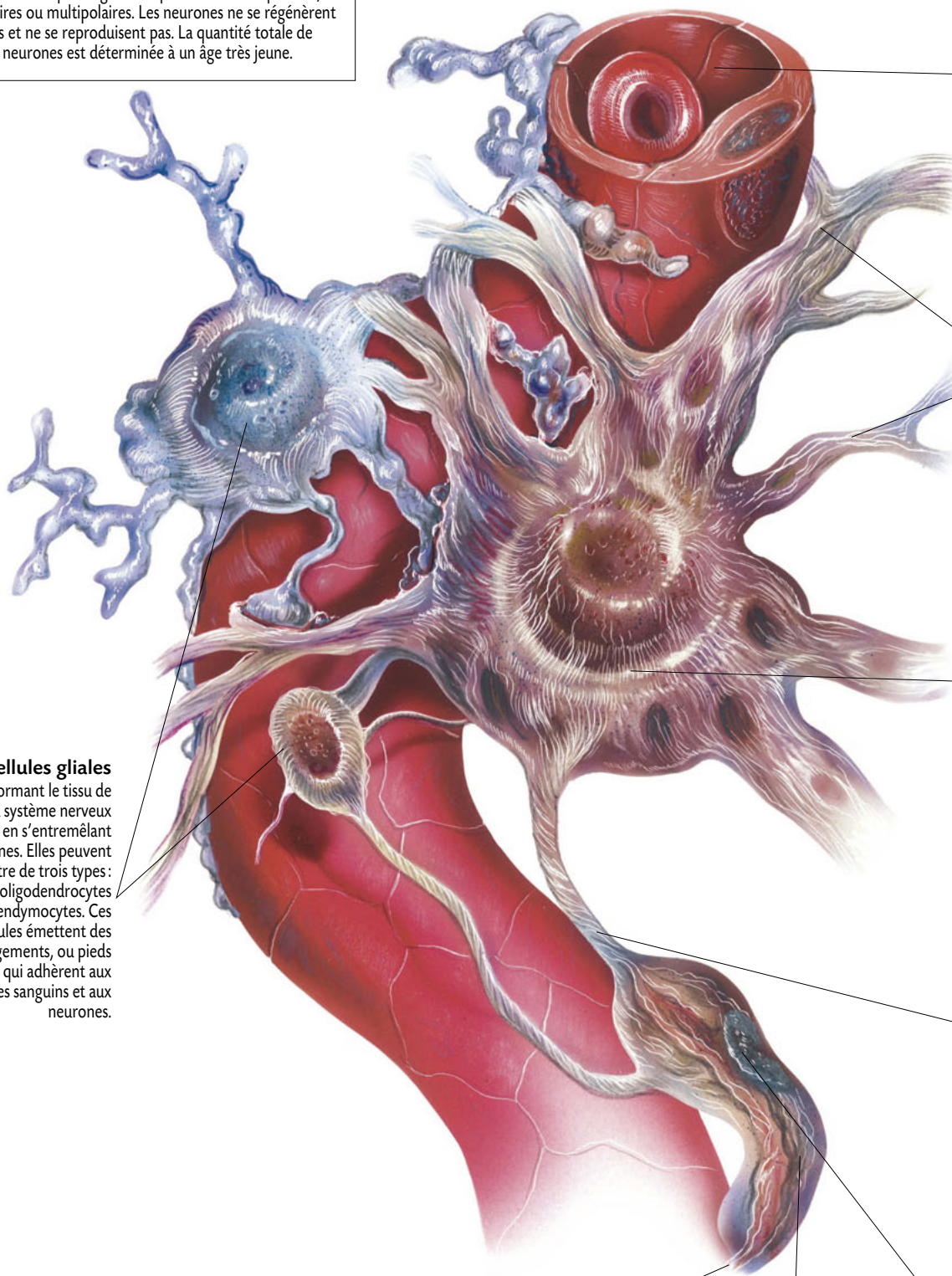




NEURONES

NEURONE

Cellule essentielle du tissu nerveux, qui reçoit les différentes informations et génère puis transmet une réponse. Le neurone est formé d'un corps cellulaire et de prolongements qui lui permettent de se connecter aux autres neurones pour transmettre les impulsions nerveuses. En fonction de la forme du corps cellulaire, les neurones peuvent être sphériques, polyédriques, étoilés, coniques, etc., et leurs prolongements peuvent être unipolaires, bipolaires ou multipolaires. Les neurones ne se régénèrent pas et ne se reproduisent pas. La quantité totale de neurones est déterminée à un âge très jeune.



capillaire sanguin

Compte tenu de leur fonction, les cellules nerveuses ont d'importants besoins métaboliques. C'est pour cette raison que le tissu nerveux est très riche en capillaires sanguins, autour desquels se fixent les cellules gliales.

dendrites

Prolongements du cytoplasme du corps cellulaire, de forme très irrégulière, et qui transmettent les impulsions nerveuses générées par les autres neurones vers le corps cellulaire. Un neurone peut posséder plusieurs dendrites.

corps cellulaire

Partie centrale du neurone dans laquelle se trouve le noyau. Celui-ci est entouré de cytoplasme et des autres corpuscules intracellulaires (appareil de Golgi, mitochondries, etc.).

axone

Prolongement de la cellule nerveuse de structure différenciée. Les axones constituent la plus grande partie des fibres nerveuses et des nerfs de l'organisme. Ils transmettent les impulsions nerveuses générées dans le corps cellulaire vers d'autres neurones. En général, chaque neurone possède un axone unique, dont la longueur est nettement supérieure à celle des dendrites.

cellules gliales

Cellules formant le tissu de soutien du système nerveux central, en s'entremêlant aux neurones. Elles peuvent être de trois types : astrocytes, oligodendrocytes et épendymocytes. Ces cellules émettent des prolongements, ou pieds vasculaires, qui adhèrent aux capillaires sanguins et aux neurones.

nodules de Ranvier

Étranglements apparaissant sur la longueur de l'axone, au niveau desquels l'axone est dépourvu de myéline.

gaine de myéline

La myéline est une substance de type lipido-protéique enveloppant certains axones et produite par certaines cellules gliales. Elle a une fonction de maintien et augmente la vitesse de transmission des impulsions nerveuses.

cellules de Schwann

Cellules pourvues d'un noyau et constituant la gaine de myéline.



STRUCTURE D'UN NERF - SYNAPSE

fibres nerveuses, ou axones

Prolongements des corps cellulaires des neurones, atteignant n'importe quelle partie du corps en passant par les nerfs, et transportant les impulsions nerveuses générées dans le système nerveux central. Seuls certains axones sont enveloppés d'une gaine de myéline.

faisceau nerveux

Regroupement de fibres nerveuses, ou axones, parcourant l'intérieur du nerf.

épinèvre

Tissu conjonctif dense, enveloppant l'extérieur d'un nerf.

ganglion rachidien

Renflement constitué par des regroupements de corps neuronaux, situé à proximité du rachis, et qui est recouvert de tissu conjonctif. Les ganglions rachidiens sont des relais intermédiaires dans la transmission de l'impulsion nerveuse entre les systèmes nerveux central et périphérique.

périnèvre

Couche de tissu conjonctif dense entourant chacun des faisceaux nerveux constituant le nerf.

capillaires sanguins

Compte tenu des importants besoins métaboliques du système nerveux, toutes ses structures sont irriguées par de nombreux vaisseaux sanguins.

nerf

Structure par laquelle les fibres nerveuses, ou axones, des corps neuronaux situés dans le système nerveux central ou les ganglions rachidiens parcourent tout l'organisme. Il y a des nerfs spécialisés dans la transmission des commandes motrices (nerfs moteurs), dans la réception des informations sensibles (nerfs sensitifs) et d'autres qui remplissent les deux fonctions (nerfs mixtes).

endonèvre

Tissu conjonctif lâche entourant les fibres nerveuses et leur servant de soutien.

neurotransmetteurs

Substances libérées dans la synapse et qui vont être détectées par des récepteurs situés sur une autre cellule, produisant au sein de celle-ci des changements électriques générant une impulsion nerveuse. Il existe, selon les types d'impulsions nerveuses, différents types de neurotransmetteurs, comme l'acétylcholine, la dopamine, la noradrénaline. Une fois que les neurotransmetteurs ont rempli leur rôle, ils sont détruits ou réabsorbés par le bouton terminal.

membrane présynaptique

Membrane située sur la surface du bouton terminal, qui cherche à se connecter avec un neurone. Elle est percée de petits pores par lesquels les neurotransmetteurs pénètrent dans l'espace synaptique.

membrane postsynaptique

Membrane située à la surface du neurone qui va recevoir la connexion synaptique et sur laquelle se trouvent les neurorécepteurs spécifiques.

neurorécepteurs

Récepteurs situés dans la membrane postsynaptique. Ils détectent les changements déclenchés par les neurotransmetteurs et les transforment en signaux électriques qui génèrent une impulsion nerveuse.

SYNAPSE

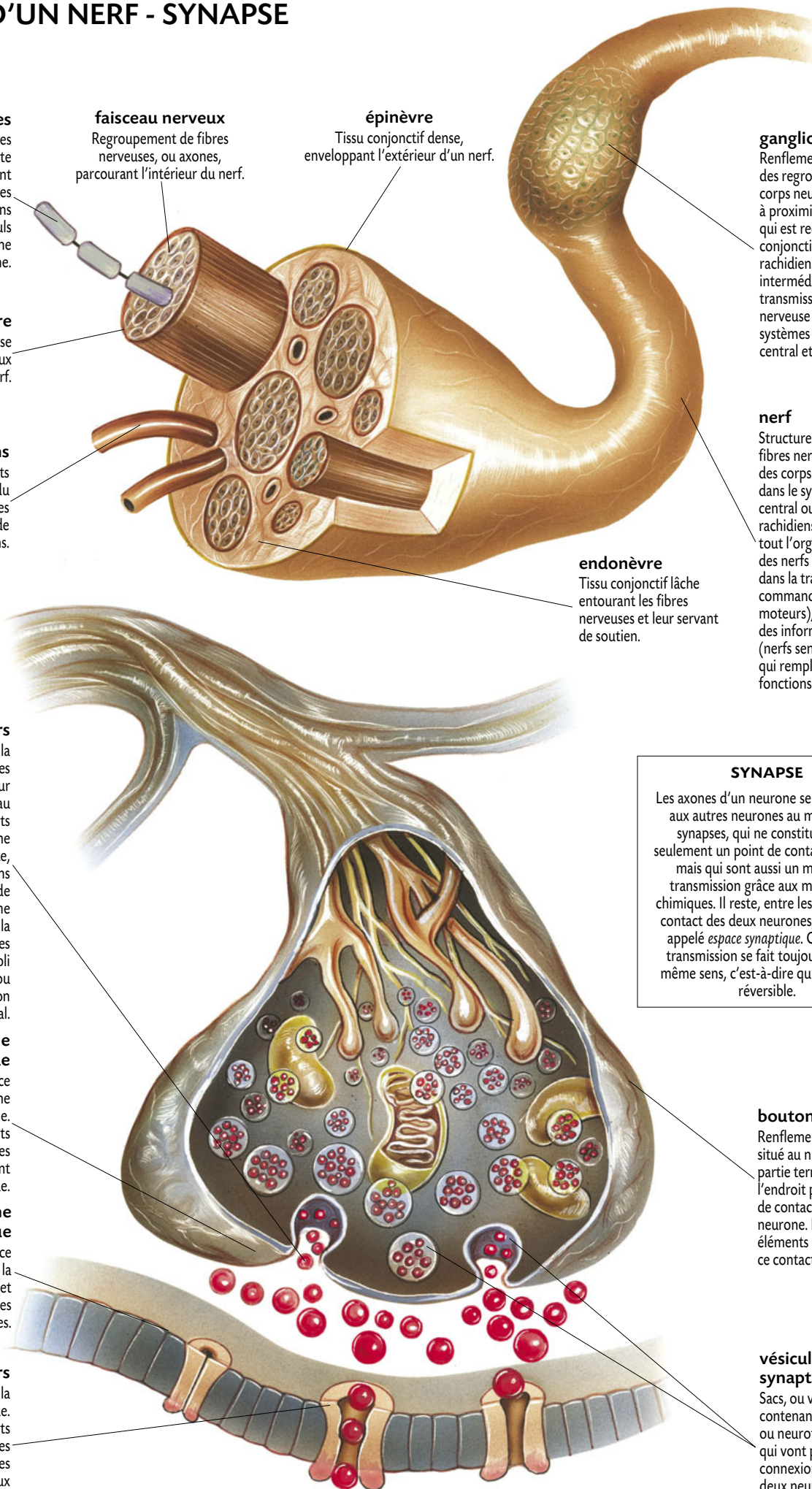
Les axones d'un neurone se connectent aux autres neurones au moyen des synapses, qui ne constituent pas seulement un point de contact physique mais qui sont aussi un moyen de transmission grâce aux médiateurs chimiques. Il reste, entre les surfaces de contact des deux neurones, un espace appelé *espace synaptique*. Ce type de transmission se fait toujours dans le même sens, c'est-à-dire qu'il n'est pas réversible.

bouton terminal

Renflement de l'axone situé au niveau de sa partie terminale, à l'endroit précis du point de contact avec l'autre neurone. Il contient les éléments permettant ce contact.

vésicules synaptiques

Sacs, ou vésicules, contenant les substances, ou neurotransmetteurs, qui vont permettre la connexion chimique entre deux neurones. Elles s'ouvrent sur les ordres des impulsions électriques transmises par les axones.





ENCÉPHALE

▼ VUE INFÉRIEURE

lobe frontal

Lobe constituant presque toute la partie antérieure de l'encéphale. La majorité des activités intellectuelles humaines se réalisent dans son cortex.

sillon latéral

Sillon s'étendant de la base de l'encéphale à sa face externe et séparant les lobes frontal et temporal.

chiasma optique

Zone où les nerfs optiques émergent de l'encéphale. Le chiasma optique se présente sous la forme d'un croisement, de sorte que certaines fibres du nerf optique gauche partent en direction de l'hémisphère droit, et inversement.

tige de l'hypophyse

Pédoncule par lequel l'hypophyse, glande située à la base de l'encéphale, est reliée à l'hypothalamus.

corps mamillaires

Deux mamelons de forme semi-sphérique et constitués de matière grise. Ils contiennent les noyaux nerveux correspondant à l'hypothalamus.

bourrelet du corps calleux, ou splénium

Partie postérieure du corps calleux, constituée par une lame de substance blanche située entre les deux hémisphères cérébraux et devant son nom à son aspect arrondi.

fissure cérébrale longitudinale (partie postérieure)

Fissure séparant les hémisphères cérébraux droit et gauche, dont la partie postérieure s'étend jusqu'au pôle occipital.

lobe occipital

Lobe occupant la partie postérieure des hémisphères cérébraux. Les centres récepteurs des sensations visuelles se trouvent dans son cortex.

péduncules cérébraux

Deux colonnes d'aspect fibreux reliées au niveau de leur partie interne et unissant l'encéphale au pont.

fissure cérébrale longitudinale (partie antérieure)

Longue fissure séparant les hémisphères cérébraux droit et gauche, et s'étendant du pôle frontal au pôle occipital. Dans sa partie antérieure, elle abrite une paroi fibreuse appelée *faux du cerveau*.

sillons olfactifs

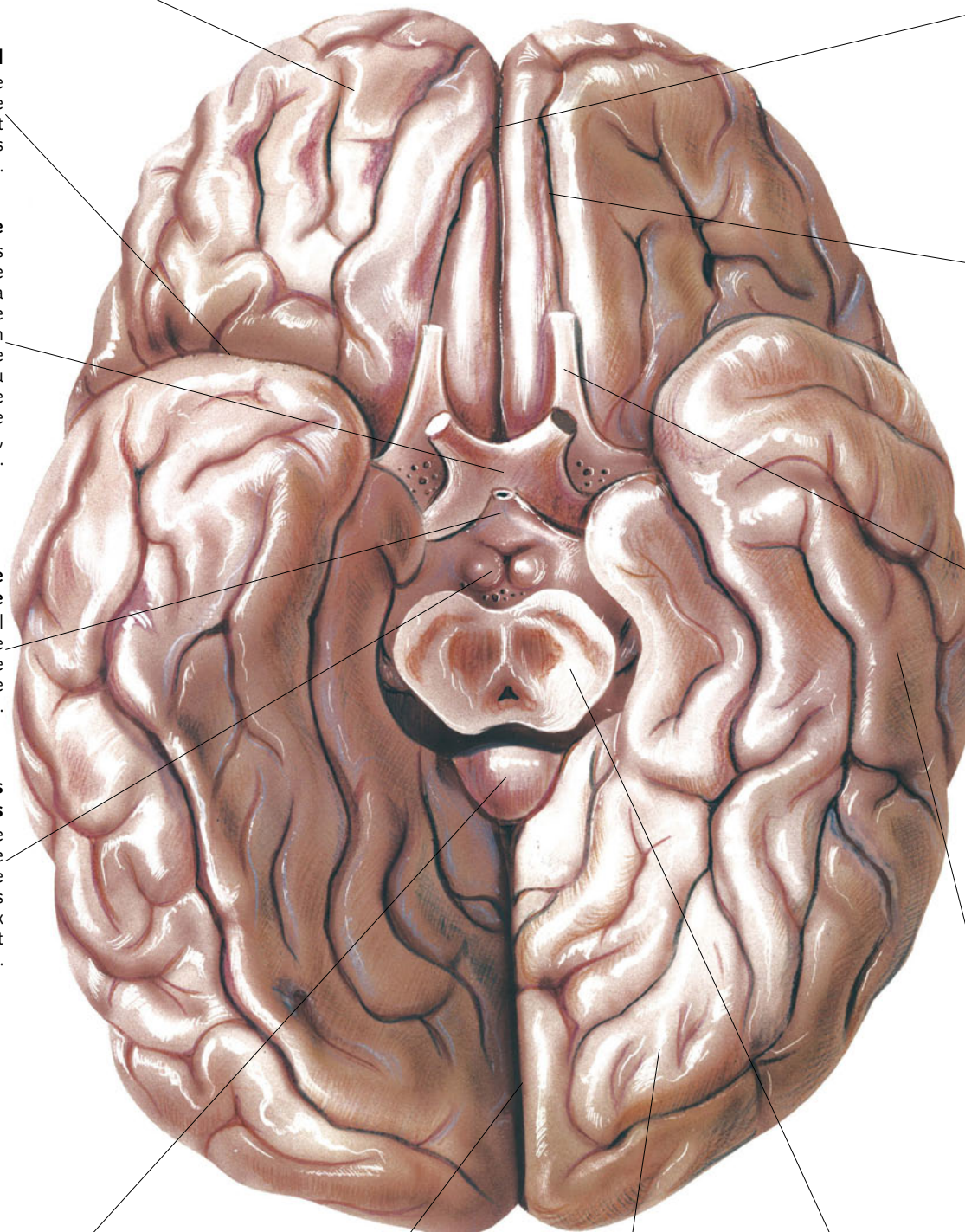
Deux sillons parcourant les faces inférieures des lobes frontaux, d'avant en arrière, et abritant les bandelettes olfactives.

bandelettes olfactives

Deux cordons nerveux transmettant les sensations olfactives détectées dans les fosses nasales aux centres cérébraux chargés de les interpréter. Le bulbe olfactif se situe à leur extrémité, au-dessus de la lame criblée de l'ethmoïde, à proximité de la muqueuse olfactive de la cavité nasale.

lobe temporal

Lobe situé dans la zone latérale et inférieure de chaque hémisphère. Les centres récepteurs auditifs se trouvent dans son cortex.





ENCÉPHALE

▼ VUE SUPÉRIEURE

ENCÉPHALE
Partie la plus volumineuse du système nerveux, à laquelle arrivent toutes les sensations, conscientes et inconscientes, et de laquelle partent tous les ordres moteurs. C'est en outre dans sa zone superficielle, ou cortex cérébral, que se situent toutes les facultés intellectuelles de l'être humain. L'encéphale se trouve à l'intérieur de la cavité crânienne, où il est parfaitement protégé par les os qui l'entourent.

hémisphère cérébral gauche

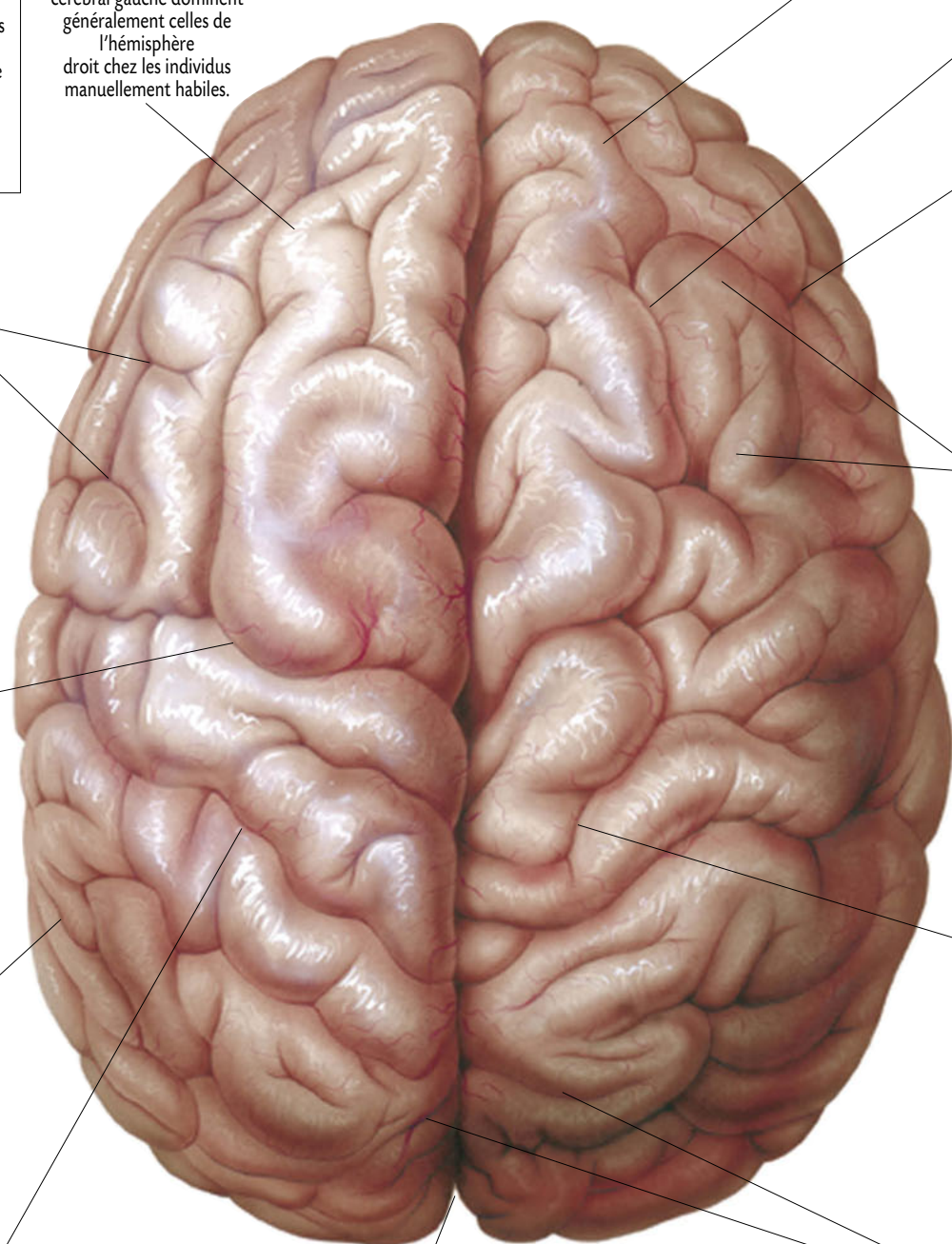
Une des deux parties de l'encéphale, située à gauche. Les voies nerveuses descendant de l'encéphale au reste du corps se croisent dans la zone du mésencéphale et de la moelle allongée, ce qui explique pourquoi les structures de l'hémisphère cérébral gauche dominent généralement celles de l'hémisphère droit chez les individus manuellement habiles.

PÔLE FRONTAL

Partie la plus antérieure des deux hémisphères, située dans la concavité de l'os frontal.

hémisphère cérébral droit

L'encéphale se trouve divisé en deux parties latérales, ou hémisphères : un droit et un gauche. Cette division est surtout externe et les deux hémisphères sont réunis au niveau de leur partie médiane et centrale par différentes structures de la base du cerveau.



sillon pré-central

Sillon bien marqué entre les gyri cérébraux du lobe frontal, devant le sillon central.

sillon central

Grand sillon partant de la zone médiane de la fissure longitudinale du cerveau, perpendiculairement à celle-ci. Il parcourt la face externe des hémisphères cérébraux pour arriver à proximité du sillon latéral et séparer les lobes frontal et pariétal.

sillon temporal supérieur

Sillon parcourant la partie supérieure du lobe temporal, parallèlement au sillon latéral.

sillon post-central

Sillon séparant certains gyri du lobe pariétal, à la surface duquel il suit un parcours parallèle au sillon central.

fissure cérébrale longitudinale

Longue fissure séparant les hémisphères cérébraux droit et gauche, et s'étendant du pôle frontal au pôle occipital. Dans sa partie antérieure, elle abrite une paroi fibreuse appelée *faux du cerveau*, prolongement des couches méningées recouvrant l'encéphale.

PÔLE OCCIPITAL

Partie la plus postérieure des deux hémisphères cérébraux, située dans la concavité de l'os occipital.

sillon frontal supérieur

Sillon parcourant obliquement la face antéro-externe du lobe frontal.

sillon frontal inférieur

Sillon suivant un parcours parallèle au sillon frontal supérieur, sous celui-ci.

gyri cérébraux

La surface externe des deux hémisphères est parcourue de grands sillons, ou fissures, délimitant les gyri cérébraux. Cette disposition s'explique par la nécessité de faire entrer une grande quantité de tissu cérébral dans une cavité fermée, telle que le crâne. Les gyri reçoivent le nom de la zone dans laquelle ils se trouvent : gyrus central supérieur, temporal médial, pré-central, etc.

sillon intrapariétal

Sillon parcourant d'avant en arrière le lobe pariétal et délimitant ses gyri.

sillon pariéto-occipital

Sillon séparant les lobes pariétal et occipital.



ENCÉPHALE

▼ VUE LATÉRALE EXTERNE

sillon pré-central
Sillon bien marqué entre les gyri cérébraux du lobe frontal, devant le sillon central.

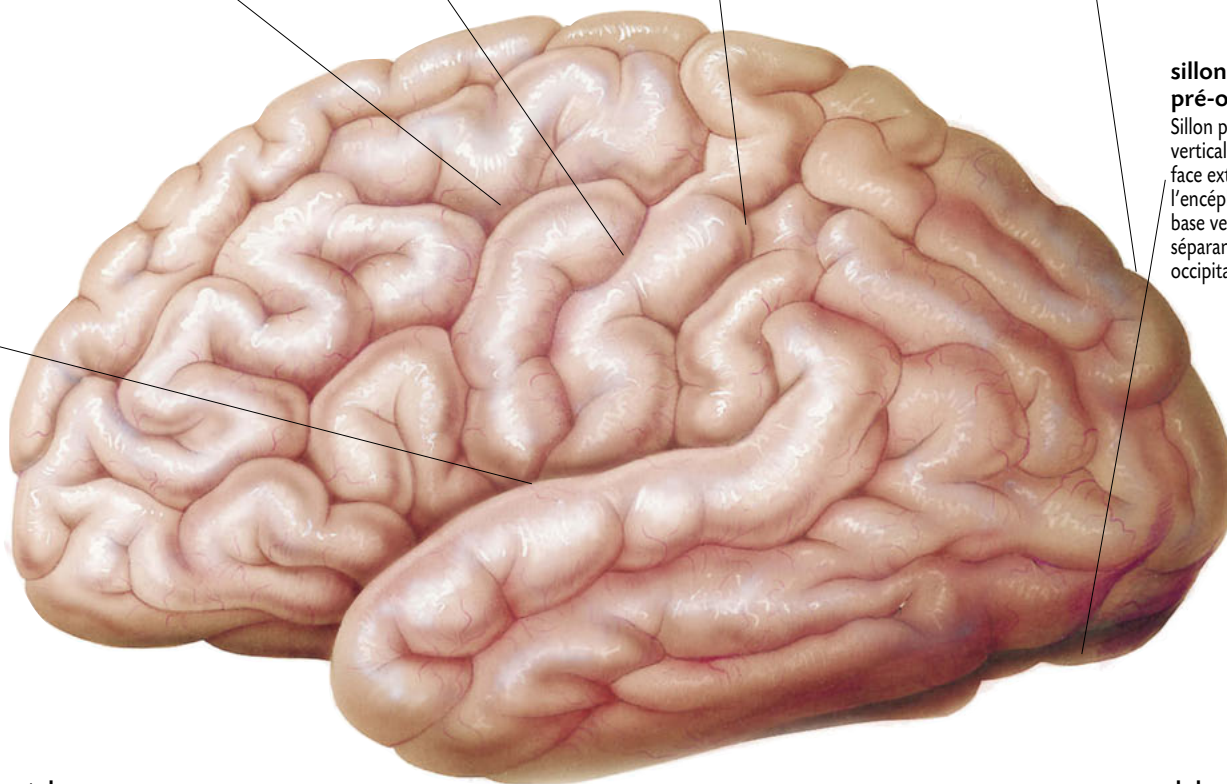
sillon central
Grand sillon partant de la zone médiane de la fissure longitudinale du cerveau, perpendiculairement à celle-ci. Il parcourt la face externe des hémisphères cérébraux et arrive à proximité du sillon latéral. Il sépare les lobes frontal et pariétal.

sillon post-central
Sillon séparant certains gyri du lobe pariétal, à la surface duquel il suit un parcours parallèle au sillon central.

sillon pariéto-occipital
Sillon partant de la fissure longitudinale du cerveau et s'étendant parallèlement à celle-ci sur les faces supérieure et externe des hémisphères. Il sépare les lobes pariétal et occipital.

sillon pré-occipital
Sillon parcourant verticalement la face externe de l'encéphale, de sa base vers le haut, et séparant les lobes occipital et temporal.

sillon latéral
Sillon s'étendant de la base de l'encéphale à sa face externe et séparant les lobes frontal et temporal.

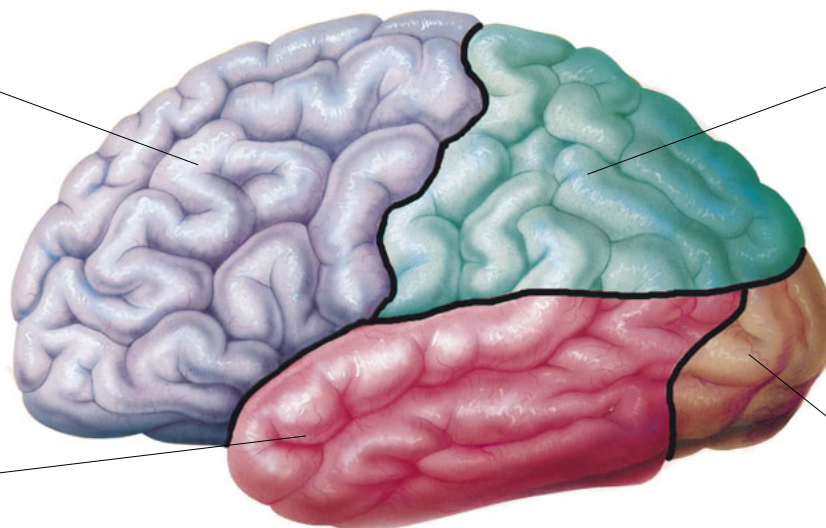


lobe frontal
Lobe constitué par quasiment toute la partie antérieure de l'encéphale. Il est délimité, derrière, par le sillon central et, dessous, par le sillon latéral. La majorité des activités intellectuelles de l'être humain se produisent dans son cortex, les activités motrices se concentrant dans ses gyri pré-centraux.

lobe pariétal
Lobe situé dans la partie supéro-externe et centrale des hémisphères cérébraux. Il est séparé du lobe frontal par le sillon central et du lobe occipital par le sillon pariéto-occipital. Les centres récepteurs des sensations provenant de tout le corps se trouvent au sein de sa zone post-centrale.

lobe temporal
Lobe situé dans la zone latérale et inférieure de chaque hémisphère. Il est séparé du lobe frontal par le sillon latéral, du lobe occipital par le sillon pré-occipital, et il se prolonge au niveau de sa zone postéro-supérieure par le lobe pariétal. Les centres récepteurs auditifs se trouvent au sein de son cortex.

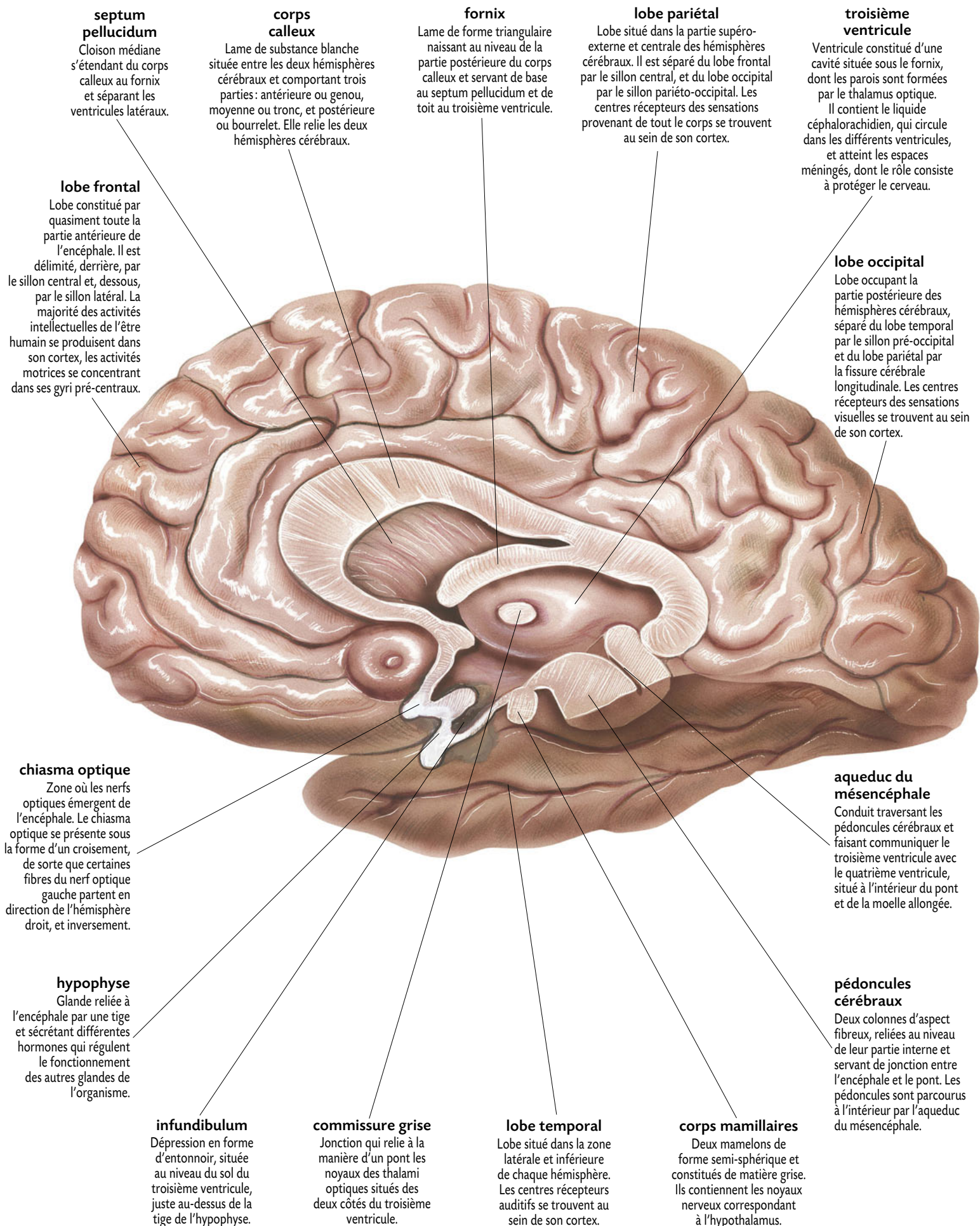
lobe occipital
Lobe occupant la partie postérieure des hémisphères cérébraux, séparé du lobe temporal par le sillon pré-occipital et du lobe pariétal par la fissure cérébrale longitudinale. Les centres récepteurs des sensations visuelles se trouvent au sein de son cortex.





ENCÉPHALE

▼ VUE LATÉRALE INTERNE



septum pellucidum
Cloison médiane s'étendant du corps calleux au fornix et séparant les ventricules latéraux.

corps calleux
Lame de substance blanche située entre les deux hémisphères cérébraux et comportant trois parties : antérieure ou genou, moyenne ou tronc, et postérieure ou bourrelet. Elle relie les deux hémisphères cérébraux.

fornix
Lame de forme triangulaire naissant au niveau de la partie postérieure du corps calleux et servant de base au septum pellucidum et de toit au troisième ventricule.

lobe pariétal
Lobe situé dans la partie supéro-externe et centrale des hémisphères cérébraux. Il est séparé du lobe frontal par le sillon central, et du lobe occipital par le sillon pariéto-occipital. Les centres récepteurs des sensations provenant de tout le corps se trouvent au sein de son cortex.

troisième ventricule
Ventricule constitué d'une cavité située sous le fornix, dont les parois sont formées par le thalamus optique. Il contient le liquide céphalorachidien, qui circule dans les différents ventricules, et atteint les espaces méningés, dont le rôle consiste à protéger le cerveau.

lobe frontal
Lobe constitué par quasiment toute la partie antérieure de l'encéphale. Il est délimité, derrière, par le sillon central et, dessous, par le sillon latéral. La majorité des activités intellectuelles de l'être humain se produisent dans son cortex, les activités motrices se concentrant dans ses gyri pré-centraux.

lobe occipital
Lobe occupant la partie postérieure des hémisphères cérébraux, séparé du lobe temporal par le sillon pré-occipital et du lobe pariétal par la fissure cérébrale longitudinale. Les centres récepteurs des sensations visuelles se trouvent au sein de son cortex.

chiasma optique
Zone où les nerfs optiques émergent de l'encéphale. Le chiasma optique se présente sous la forme d'un croisement, de sorte que certaines fibres du nerf optique gauche partent en direction de l'hémisphère droit, et inversement.

aqueduc du mésencéphale
Conduit traversant les pédoncules cérébraux et faisant communiquer le troisième ventricule avec le quatrième ventricule, situé à l'intérieur du pont et de la moelle allongée.

hypophyse
Glande reliée à l'encéphale par une tige et sécrétant différentes hormones qui régulent le fonctionnement des autres glandes de l'organisme.

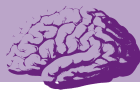pédoncules cérébraux
Deux colonnes d'aspect fibreux, reliées au niveau de leur partie interne et servant de jonction entre l'encéphale et le pont. Les pédoncules sont parcourus à l'intérieur par l'aqueduc du mésencéphale.

infundibulum
Dépression en forme d'entonnoir, située au niveau du sol du troisième ventricule, juste au-dessus de la tige de l'hypophyse.

commissure grise
Jonction qui relie à la manière d'un pont les noyaux des thalami optiques situés des deux côtés du troisième ventricule.

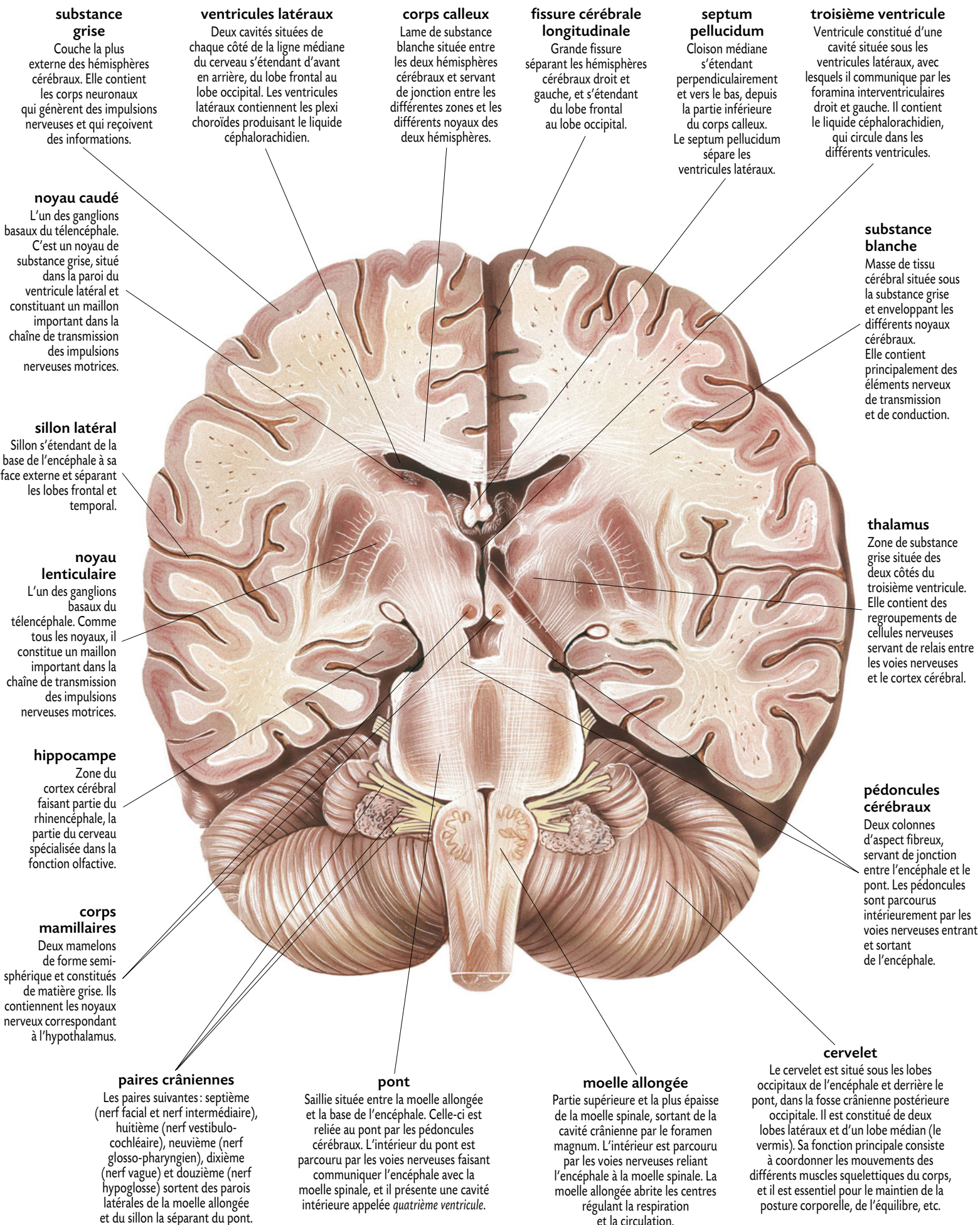
lobe temporal
Lobe situé dans la zone latérale et inférieure de chaque hémisphère. Les centres récepteurs auditifs se trouvent au sein de son cortex.

corps mamillaires
Deux mamelons de forme semi-sphérique et constitués de matière grise. Ils contiennent les noyaux nerveux correspondant à l'hypothalamus.



ENCÉPHALE

COUPE LONGITUDINALE



substance grise

Couche la plus externe des hémisphères cérébraux. Elle contient les corps neuronaux qui génèrent des impulsions nerveuses et qui reçoivent des informations.

ventricules latéraux

Deux cavités situées de chaque côté de la ligne médiane du cerveau s'étendant d'avant en arrière, du lobe frontal au lobe occipital. Les ventricules latéraux contiennent les plexi choroïdes produisant le liquide céphalorachidien.

corps calleux

Lame de substance blanche située entre les deux hémisphères cérébraux et servant de jonction entre les différentes zones et les différents noyaux des deux hémisphères.

fissure cérébrale longitudinale

Grande fissure séparant les hémisphères cérébraux droit et gauche, et s'étendant du lobe frontal au lobe occipital.

septum pellucidum

Cloison médiane s'étendant perpendiculairement et vers le bas, depuis la partie inférieure du corps calleux. Le septum pellucidum sépare les ventricules latéraux.

troisième ventricule

Ventricule constitué d'une cavité située sous les ventricules latéraux, avec lesquels il communique par les foramina interventriculaires droit et gauche. Il contient le liquide céphalorachidien, qui circule dans les différents ventricules.

noyau caudé

L'un des ganglions basaux du télencéphale. C'est un noyau de substance grise, situé dans la paroi du ventricule latéral et constituant un maillon important dans la chaîne de transmission des impulsions nerveuses motrices.

sillon latéral

Sillon s'étendant de la base de l'encéphale à sa face externe et séparant les lobes frontal et temporal.

noyau lenticulaire

L'un des ganglions basaux du télencéphale. Comme tous les noyaux, il constitue un maillon important dans la chaîne de transmission des impulsions nerveuses motrices.

hippocampe

Zone du cortex cérébral faisant partie du rhinencéphale, la partie du cerveau spécialisée dans la fonction olfactive.

corps mamillaires

Deux mamelons de forme semi-sphérique et constitués de matière grise. Ils contiennent les noyaux nerveux correspondant à l'hypothalamus.

paires crâniennes

Les paires suivantes : septième (nerf facial et nerf intermédiaire), huitième (nerf vestibulo-cochléaire), neuvième (nerf glosso-pharyngien), dixième (nerf vague) et douzième (nerf hypoglosse) sortent des parois latérales de la moelle allongée et du sillon la séparant du pont.

pont

Saillie située entre la moelle allongée et la base de l'encéphale. Celle-ci est reliée au pont par les pédoncules cérébraux. L'intérieur du pont est parcouru par les voies nerveuses faisant communiquer l'encéphale avec la moelle spinale, et il présente une cavité intérieure appelée quatrième ventricule.

moelle allongée

Partie supérieure et la plus épaisse de la moelle spinale, sortant de la cavité crânienne par le foramen magnum. L'intérieur est parcouru par les voies nerveuses reliant l'encéphale à la moelle spinale. La moelle allongée abrite les centres régulant la respiration et la circulation.

substance blanche

Masse de tissu cérébral située sous la substance grise et enveloppant les différents noyaux cérébraux. Elle contient principalement des éléments nerveux de transmission et de conduction.

thalamus

Zone de substance grise située des deux côtés du troisième ventricule. Elle contient des regroupements de cellules nerveuses servant de relais entre les voies nerveuses et le cortex cérébral.

pédoncules cérébraux

Deux colonnes d'aspect fibreux, servant de jonction entre l'encéphale et le pont. Les pédoncules sont parcourus intérieurement par les voies nerveuses entrant et sortant de l'encéphale.

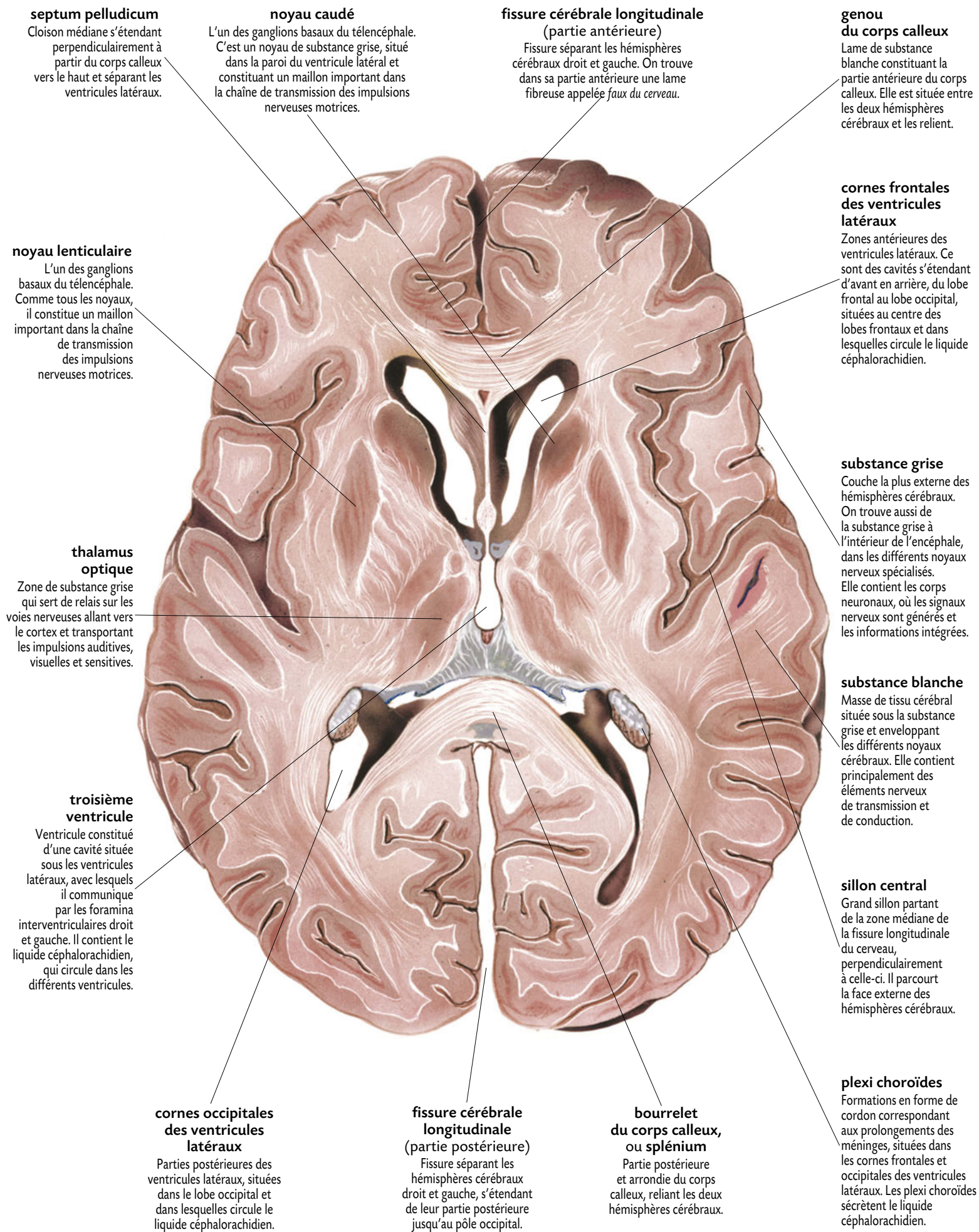
cervelet

Le cervelet est situé sous les lobes occipitaux de l'encéphale et derrière le pont, dans la fosse crânienne postérieure occipitale. Il est constitué de deux lobes latéraux et d'un lobe médian (le vermis). Sa fonction principale consiste à coordonner les mouvements des différents muscles squelettiques du corps, et il est essentiel pour le maintien de la posture corporelle, de l'équilibre, etc.



ENCÉPHALE

▼ COUPE TRANSVERSALE



septum pellucidum

Cloison médiane s'étendant perpendiculairement à partir du corps calleux vers le haut et séparant les ventricules latéraux.

noyau caudé

L'un des ganglions basaux du télencéphale. C'est un noyau de substance grise, situé dans la paroi du ventricule latéral et constituant un maillon important dans la chaîne de transmission des impulsions nerveuses motrices.

fissure cérébrale longitudinale (partie antérieure)

Fissure séparant les hémisphères cérébraux droit et gauche. On trouve dans sa partie antérieure une lame fibreuse appelée *faux du cerveau*.

genou du corps calleux

Lame de substance blanche constituant la partie antérieure du corps calleux. Elle est située entre les deux hémisphères cérébraux et les relie.

noyau lenticulaire

L'un des ganglions basaux du télencéphale. Comme tous les noyaux, il constitue un maillon important dans la chaîne de transmission des impulsions nerveuses motrices.

cornes frontales des ventricules latéraux

Zones antérieures des ventricules latéraux. Ce sont des cavités s'étendant d'avant en arrière, du lobe frontal au lobe occipital, situées au centre des lobes frontaux et dans lesquelles circule le liquide céphalorachidien.

thalamus optique

Zone de substance grise qui sert de relais sur les voies nerveuses allant vers le cortex et transportant les impulsions auditives, visuelles et sensibles.

substance grise

Couche la plus externe des hémisphères cérébraux. On trouve aussi de la substance grise à l'intérieur de l'encéphale, dans les différents noyaux nerveux spécialisés. Elle contient les corps neuronaux, où les signaux nerveux sont générés et les informations intégrées.

troisième ventricule

Ventricule constitué d'une cavité située sous les ventricules latéraux, avec lesquels il communique par les foramina interventriculaires droit et gauche. Il contient le liquide céphalorachidien, qui circule dans les différents ventricules.

substance blanche

Masse de tissu cérébral située sous la substance grise et enveloppant les différents noyaux cérébraux. Elle contient principalement des éléments nerveux de transmission et de conduction.

sillon central

Grand sillon partant de la zone médiane de la fissure longitudinale du cerveau, perpendiculairement à celle-ci. Il parcourt la face externe des hémisphères cérébraux.

cornes occipitales des ventricules latéraux

Parties postérieures des ventricules latéraux, situées dans le lobe occipital et dans lesquelles circule le liquide céphalorachidien.

fissure cérébrale longitudinale (partie postérieure)

Fissure séparant les hémisphères cérébraux droit et gauche, s'étendant de leur partie postérieure jusqu'au pôle occipital.

bourrelet du corps calleux, ou splénium

Partie postérieure et arrondie du corps calleux, reliant les deux hémisphères cérébraux.

plexi choroïdes

Formations en forme de cordon correspondant aux prolongements des méninges, situées dans les cornes frontales et occipitales des ventricules latéraux. Les plexi choroïdes sécrètent le liquide céphalorachidien.



ORIGINE DES PAIRES CRÂNIENNES

▼ VUE INFÉRIEURE

nerf oculomoteur (III^e paire)

Nerf transmettant tous les ordres moteurs aux muscles oculaires. Il part des pédoncules cérébraux et s'introduit dans la cavité orbitaire par la fissure orbitaire supérieure.

nerf trochléaire (IV^e paire)

Nerf ayant un long parcours intracrânien, depuis la zone latérale des pédoncules cérébraux jusqu'au muscle oblique supérieur de l'œil, situé dans la cavité orbitaire et dont il commande les mouvements.

nerf trijumeau (V^e paire)

Nerf recevant les informations sensibles de la face, de l'orbite, de la cavité buccale et des fosses nasales, et transmettant les ordres moteurs aux muscles de la mastication. Il naît au niveau du pont où il forme un nœud, ou ganglion trigéminal, d'où sortent ses trois branches : ophtalmique, maxillaire et mandibulaire.

nerf facial (VII^e paire)

Nerf sensitivo-moteur sortant du sillon médullo-pontique. On peut distinguer deux branches : la branche faciale et la branche sensitive, constituée par le nerf intermédiaire. Le nerf facial se dirige latéralement vers le méat acoustique interne, traverse le rocher et se ramifie en branches vers les zones tympanique, auriculaire, linguale, temporale, faciale, cervicale, mais aussi vers la glande parotide et certains muscles avoisinants.

nerf intermédiaire

Branche sensitive du nerf facial, innervant les glandes linguales, sublinguales et maxillaires.

nerf vestibulo-cochléaire (VIII^e paire)

Nerf sensitif partant du sillon médullo-pontique et pénétrant dans le méat acoustique interne. Il transmet des informations sensibles auditives et de type postural qui aident au maintien de l'équilibre.

nerf glosso-pharyngien (IX^e paire)

Nerf sensitivo-moteur naissant au niveau de la moelle allongée et sortant du crâne par le foramen jugulaire. Il émet des terminaisons nerveuses dont certaines rejoignent le nerf facial alors que d'autres se dirigent vers la cavité tympanique, pénétrant dans le rocher jusqu'aux zones carotidienne, linguale et pharyngée, et innervant les muscles de la zone pharyngée.

nerf optique (II^e paire)

Structure nerveuse transportant les sensations visuelles recueillies par les terminaisons nerveuses de la rétine à l'intérieur de l'encéphale.

bandelettes olfactives

Deux cordons nerveux transmettant les sensations olfactives détectées par les fosses nasales aux centres cérébraux chargés de les interpréter. On trouve à leur extrémité le bulbe olfactif, situé au-dessus de la lame criblée de l'ethmoïde et à proximité de la muqueuse olfactive de la cavité nasale, à laquelle il est relié par les fibres nerveuses constituant les deux nerfs olfactifs, ou première paire crânienne.

nerf abducens (VI^e paire)

Nerf exclusivement moteur, partant du sillon séparant le pont de la moelle allongée et se dirigeant vers la cavité orbitaire. Il émet des branches vers le muscle droit latéral de l'œil.

pont

Saillie blanchâtre située entre la moelle allongée et la base de l'encéphale, à laquelle le pont est lié par les pédoncules cérébraux. Le pont est parcouru par les voies nerveuses faisant communiquer l'encéphale avec la moelle allongée.

moelle allongée

Partie supérieure et la plus volumineuse de la moelle spinale, d'où émergent plusieurs nerfs crâniens. Elle contient aussi les noyaux internes de plusieurs nerfs crâniens et les centres de régulation de la respiration et de la circulation.

nerf hypoglosse (XII^e paire)

Nerf moteur partant de la zone latérale de la moelle allongée et se dirigeant vers l'avant pour innervier une grande partie des muscles de la langue.

cervelet

Organe intracrânien situé sous les lobes occipitaux de l'encéphale, derrière le pont et au-dessus de la moelle allongée. Il coordonne principalement les mouvements des divers muscles squelettiques du corps.

nerf vague (X^e paire)

Nerf sensitivo-moteur partant de la moelle allongée. Il sort de la cavité crânienne par le foramen jugulaire et parcourt verticalement le cou, le thorax et l'abdomen, dans lesquels il laisse de nombreuses branches.

moelle spinale

Long conduit de forme quasiment sphérique naissant dans le prolongement de la moelle allongée et continuant dans le dos, à l'intérieur du canal rachidien du rachis. La moelle spinale est parcourue intérieurement par les voies nerveuses et elle constitue le point de départ des nerfs qui vont se répartir dans tout l'organisme.

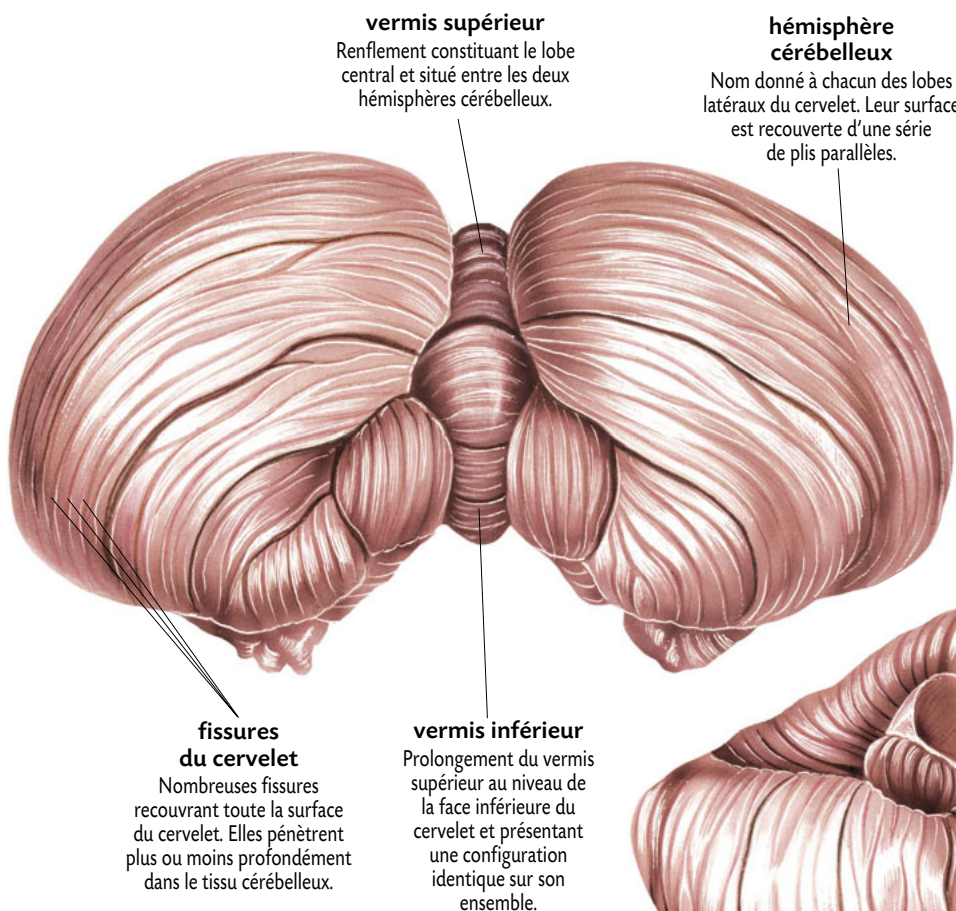
nerf accessoire (XI^e paire)

Nerf sensitivo-moteur formé par l'union de plusieurs branches nerveuses partant de la moelle allongée et de la moelle spinale. Il se ramifie par des branches vers le voile du palais, le larynx, le pharynx et les muscles trapèze et sterno-cléido-mastoïdien. Une de ses branches rejoint le nerf vague.



CERVELET

▼ VUE POSTÉRIEURE



vermis supérieur
Renflement constituant le lobe central et situé entre les deux hémisphères cérébelleux.

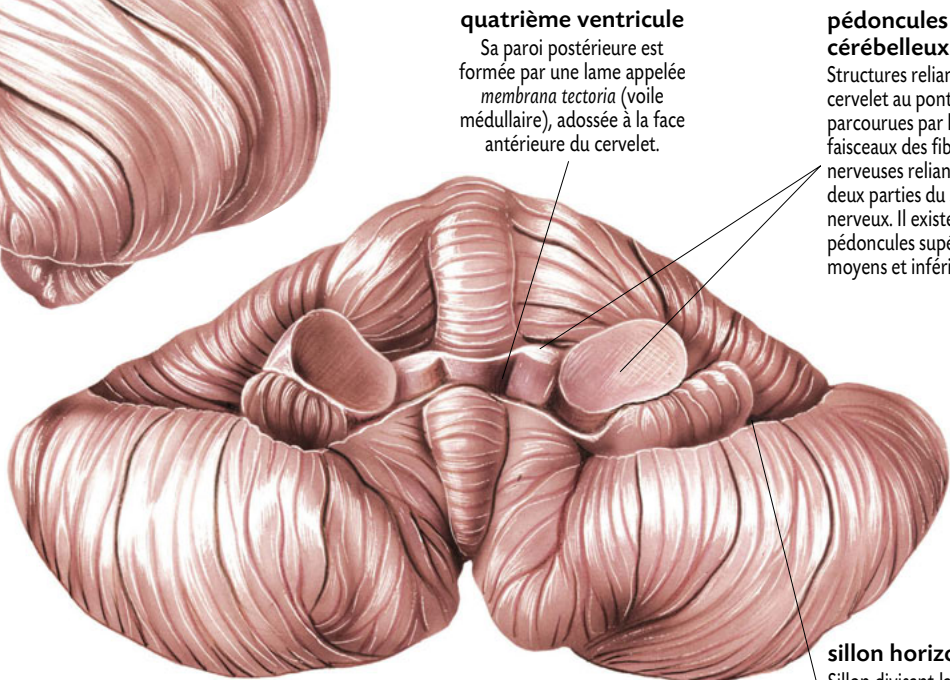
hémisphère cérébelleux
Nom donné à chacun des lobes latéraux du cervelet. Leur surface est recouverte d'une série de plis parallèles.

fissures du cervelet
Nombreuses fissures recouvrant toute la surface du cervelet. Elles pénètrent plus ou moins profondément dans le tissu cérébelleux.

vermis inférieur
Prolongement du vermis supérieur au niveau de la face inférieure du cervelet et présentant une configuration identique sur son ensemble.

CERVELET
Le cervelet est situé sous les lobes occipitaux de l'encéphale et derrière le pont, dans la fosse crânienne postérieure occipitale. Il est constitué de deux lobes latéraux et d'un lobe médian, le vermis. Sa fonction principale consiste à coordonner les mouvements des différents muscles squelettiques du corps et il est essentiel pour le maintien de la posture corporelle, de l'équilibre, etc.

▼ VUE ANTÉRIEURE

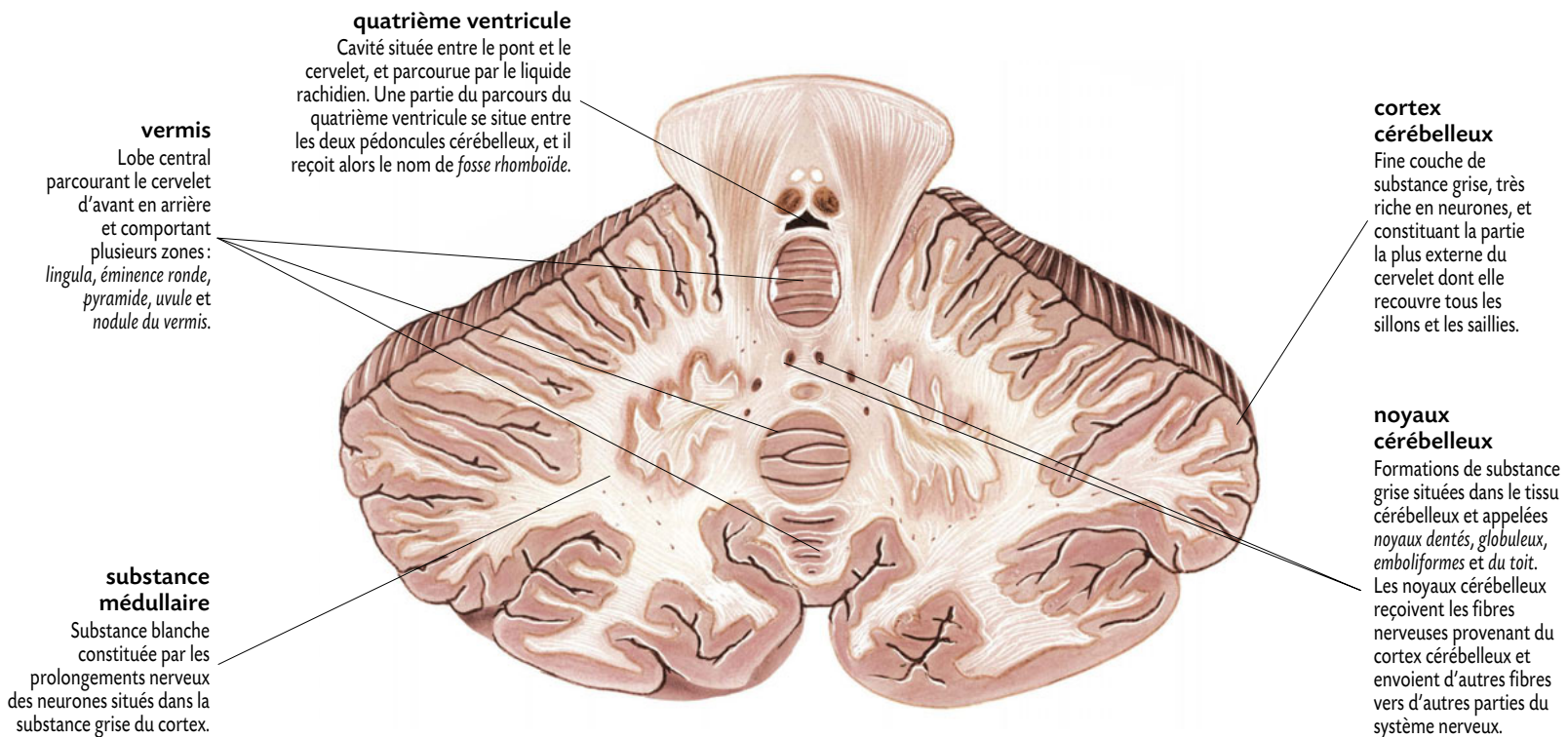


quatrième ventricule
Sa paroi postérieure est formée par une lame appelée *membrana tectoria* (voile médullaire), adossée à la face antérieure du cervelet.

pédoncules cérébelleux
Structures reliant le cervelet au pont et parcourues par les faisceaux des fibres nerveuses reliant les deux parties du système nerveux. Il existe des pédoncules supérieurs, moyens et inférieurs.

sillon horizontal
Sillon divisant la face antérieure des hémisphères cérébelleux en parties supérieure et inférieure.

▼ COUPE HORIZONTALE



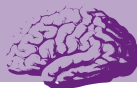quatrième ventricule
Cavité située entre le pont et le cervelet, et parcourue par le liquide rachidien. Une partie du parcours du quatrième ventricule se situe entre les deux pédoncules cérébelleux, et il reçoit alors le nom de *fosse rhomboïde*.

vermis
Lobe central parcourant le cervelet d'avant en arrière et comportant plusieurs zones: *lingula, éminence ronde, pyramide, uvule* et *nodule* du vermis.

substance médullaire
Substance blanche constituée par les prolongements nerveux des neurones situés dans la substance grise du cortex.

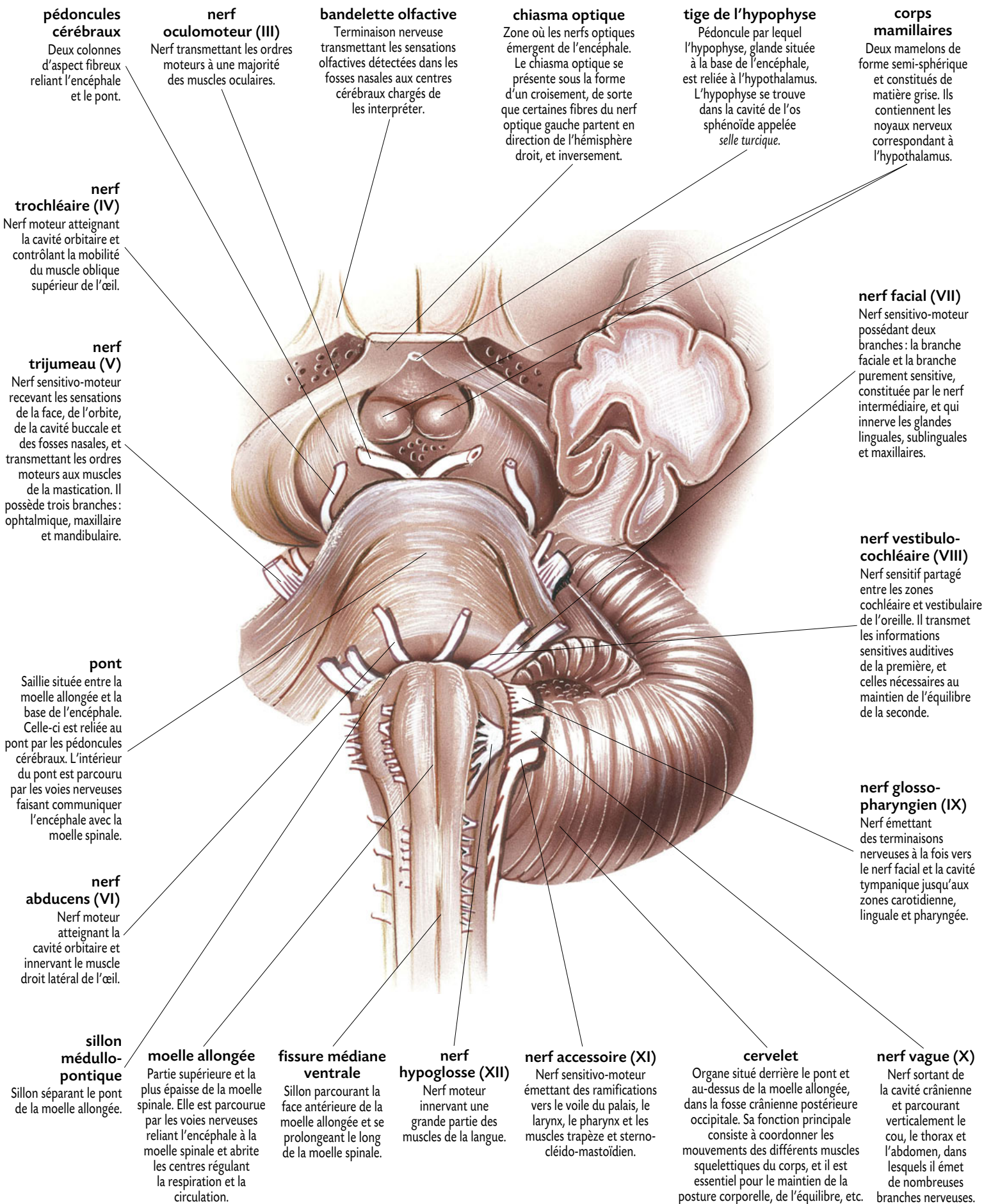
cortex cérébelleux
Fine couche de substance grise, très riche en neurones, et constituant la partie la plus externe du cervelet dont elle recouvre tous les sillons et les saillies.

noyaux cérébelleux
Formations de substance grise situées dans le tissu cérébelleux et appelées *noyaux dentés, globuleux, emboliformes* et *du toit*. Les noyaux cérébelleux reçoivent les fibres nerveuses provenant du cortex cérébelleux et envoient d'autres fibres vers d'autres parties du système nerveux.



MOELLE ALLONGÉE ET PONT

▼ VUE ANTÉRIEURE



péduncles cérébraux

Deux colonnes d'aspect fibreux reliant l'encéphale et le pont.

nerf oculomoteur (III)

Nerf transmettant les ordres moteurs à une majorité des muscles oculaires.

bandelette olfactive

Terminaison nerveuse transmettant les sensations olfactives détectées dans les fosses nasales aux centres cérébraux chargés de les interpréter.

chiasma optique

Zone où les nerfs optiques émergent de l'encéphale. Le chiasma optique se présente sous la forme d'un croisement, de sorte que certaines fibres du nerf optique gauche partent en direction de l'hémisphère droit, et inversement.

tige de l'hypophyse

Pédoncule par lequel l'hypophyse, glande située à la base de l'encéphale, est reliée à l'hypothalamus. L'hypophyse se trouve dans la cavité de l'os sphénoïde appelée *selle turcique*.

corps mamillaires

Deux mamelons de forme semi-sphérique et constitués de matière grise. Ils contiennent les noyaux nerveux correspondant à l'hypothalamus.

nerf trochléaire (IV)

Nerf moteur atteignant la cavité orbitaire et contrôlant la mobilité du muscle oblique supérieur de l'œil.

nerf trijumeau (V)

Nerf sensitivo-moteur recevant les sensations de la face, de l'orbite, de la cavité buccale et des fosses nasales, et transmettant les ordres moteurs aux muscles de la mastication. Il possède trois branches : ophtalmique, maxillaire et mandibulaire.

nerf facial (VII)

Nerf sensitivo-moteur possédant deux branches : la branche faciale et la branche purement sensitive, constituée par le nerf intermédiaire, et qui innerve les glandes linguales, sublinguales et maxillaires.

nerf vestibulo-cochléaire (VIII)

Nerf sensitif partagé entre les zones cochléaire et vestibulaire de l'oreille. Il transmet les informations sensitives auditives de la première, et celles nécessaires au maintien de l'équilibre de la seconde.

nerf glosso-pharyngien (IX)

Nerf émettant des terminaisons nerveuses à la fois vers le nerf facial et la cavité tympanique jusqu'aux zones carotidienne, linguale et pharyngée.

pont

Saillie située entre la moelle allongée et la base de l'encéphale. Celle-ci est reliée au pont par les péduncles cérébraux. L'intérieur du pont est parcouru par les voies nerveuses faisant communiquer l'encéphale avec la moelle spinale.

nerf abducens (VI)

Nerf moteur atteignant la cavité orbitaire et innervant le muscle droit latéral de l'œil.

sillon médullo-pontique

Sillon séparant le pont de la moelle allongée.

moelle allongée

Partie supérieure et la plus épaisse de la moelle spinale. Elle est parcourue par les voies nerveuses reliant l'encéphale à la moelle spinale et abrite les centres régulant la respiration et la circulation.

fissure médiane ventrale

Sillon parcourant la face antérieure de la moelle allongée et se prolongeant le long de la moelle spinale.

nerf hypoglosse (XII)

Nerf moteur innervant une grande partie des muscles de la langue.

nerf accessoire (XI)

Nerf sensitivo-moteur émettant des ramifications vers le voile du palais, le larynx, le pharynx et les muscles trapèze et sterno-cléido-mastoïdien.

cervelet

Organe situé derrière le pont et au-dessus de la moelle allongée, dans la fosse crânienne postérieure occipitale. Sa fonction principale consiste à coordonner les mouvements des différents muscles squelettiques du corps, et il est essentiel pour le maintien de la posture corporelle, de l'équilibre, etc.

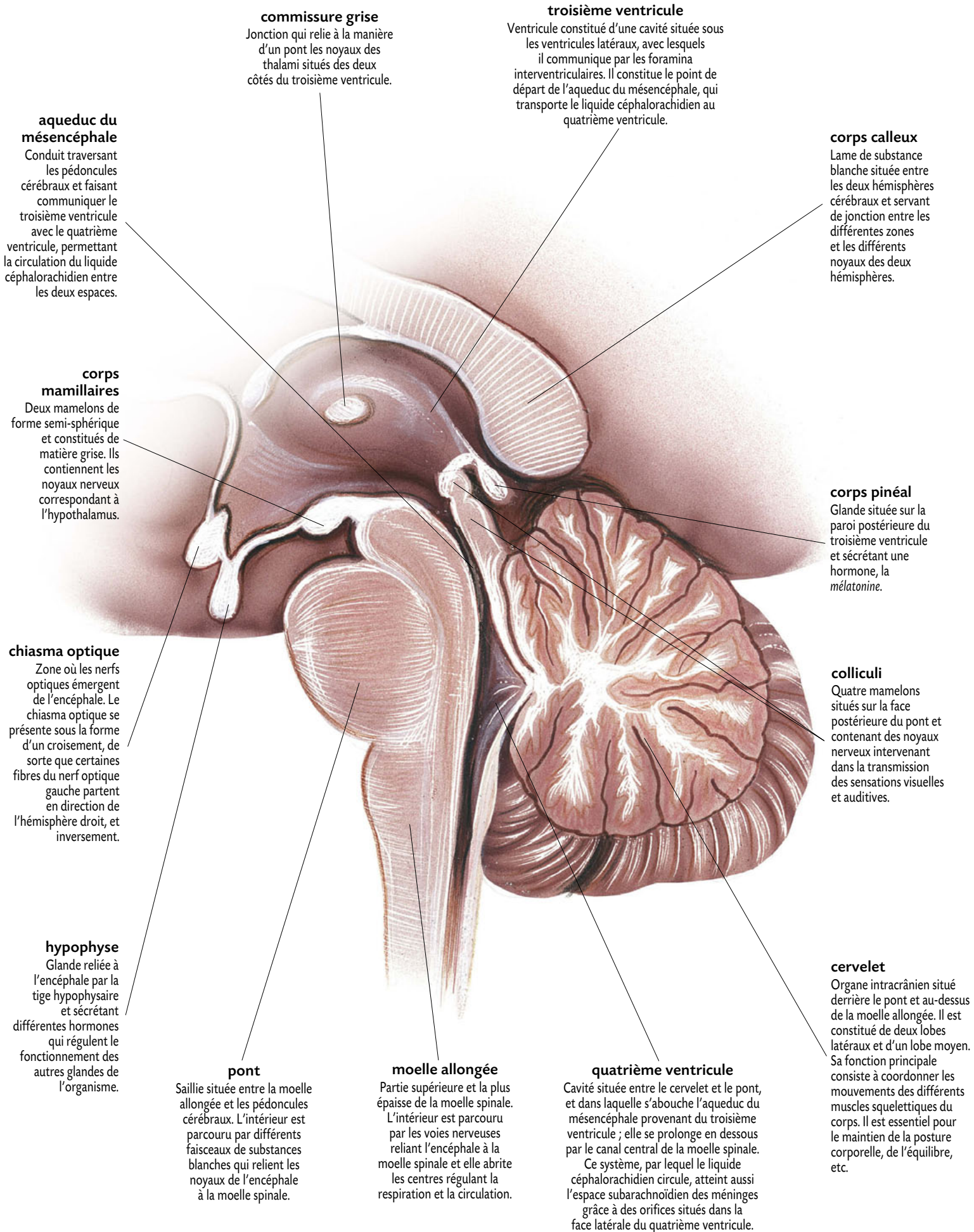
nerf vague (X)

Nerf sortant de la cavité crânienne et parcourant verticalement le cou, le thorax et l'abdomen, dans lesquels il émet de nombreuses branches nerveuses.



MOELLE ALLONGÉE ET PONT

▼ VUE INTERNE





MOELLE SPINALE

MOELLE SPINALE

Partie du système nerveux central sortant de la cavité crânienne et parcourant verticalement le tronc dans le rachis. La moelle spinale a une forme quasi cylindrique et constitue le point de départ des différents nerfs destinés aux différentes parties de l'organisme.

nerfs spinaux

Branches latérales émises par la moelle spinale tout au long de son parcours et sortant du rachis par les foramina intervertébraux. Les nerfs spinaux constituent le point de départ de l'innervation de toutes les zones du corps et ils se divisent dès leur sortie du rachis en branches antérieures et postérieures. Il existe 31 paires de nerfs spinaux : 8 cervicales, 12 dorsales, 5 lombaires, 5 sacrées et 1 coccygienne.

nerf intercostal

À la sortie de la moelle, tous les nerfs spinaux se divisent en deux branches : une antérieure et une postérieure. Les branches antérieures suivent un trajet parallèle aux côtes, dans l'espace situé entre celles-ci, d'où leur dénomination de *nerfs intercostaux*. Elles innervent les muscles intercostaux tandis que les branches postérieures innervent aussi les muscles de la paroi abdominale.

cône médullaire

Forme conique adoptée par le cylindre médullaire dans sa partie finale, après avoir eu tendance à s'effiler, et donnant naissance, par la suite, au filum terminal.

queue de cheval

Faisceau de cordons nerveux descendant verticalement et obliquement depuis le cône médullaire. La queue de cheval est formée par les racines nerveuses des trois derniers nerfs spinaux lombaires et les nerfs spinaux sacrés et coccygiens.

dure-mère spinale

Comme toutes les autres parties du système nerveux central, la moelle spinale est recouverte par les méninges, trois couches membraneuses appelées, de dehors en dedans : *dure-mère*, *arachnoïde* et *pie-mère*. La plus externe, la dure-mère, se prolonge vers le bas, au-delà de la moelle spinale, jusqu'à la deuxième vertèbre sacrée, et se termine en cul-de-sac.

moelle allongée

Partie supérieure et la plus volumineuse de la moelle spinale. Elle est parcourue par les voies nerveuses reliant l'encéphale à la moelle spinale et abrite les centres vitaux régulant la respiration et la circulation.

nerf phrénique

Nerf naissant au niveau du plexus cervical et descendant dans le cou et le thorax pour finalement innervier le diaphragme.

cervelet

Organe intracrânien situé derrière le pont et au-dessus de la moelle allongée. Il est constitué de deux lobes latéraux et d'un lobe moyen. Sa fonction principale consiste à coordonner les mouvements des différents muscles squelettiques du corps et il est essentiel pour le maintien de la posture corporelle, de l'équilibre, etc.

sillon médian dorsal

Sillon parcourant verticalement la face postérieure de la moelle spinale, de la moelle allongée à la zone sacrée.

plexus nerveux cervical

Plexus formé par la réunion des branches antérieures des quatre premiers nerfs spinaux cervicaux et constituant le point de départ de ramifications nerveuses innervant toutes les structures du cou.

plexus nerveux brachial

Plexus formé par la réunion des branches antérieures des cinquième, sixième, septième et huitième nerfs spinaux cervicaux et du premier dorsal. Il constitue le point de départ de trois épais troncs nerveux, d'où partent les nerfs du membre supérieur.

pédicules vertébraux

Deux parois latérales du foramen vertébral, permettant l'existence de foramina intervertébraux par lesquels les différents nerfs somatiques sortent du rachis.

foramina intervertébraux

Orifices délimités par les pédicules vertébraux et par lesquels les différents nerfs somatiques sortent du rachis.

nerf subcostal

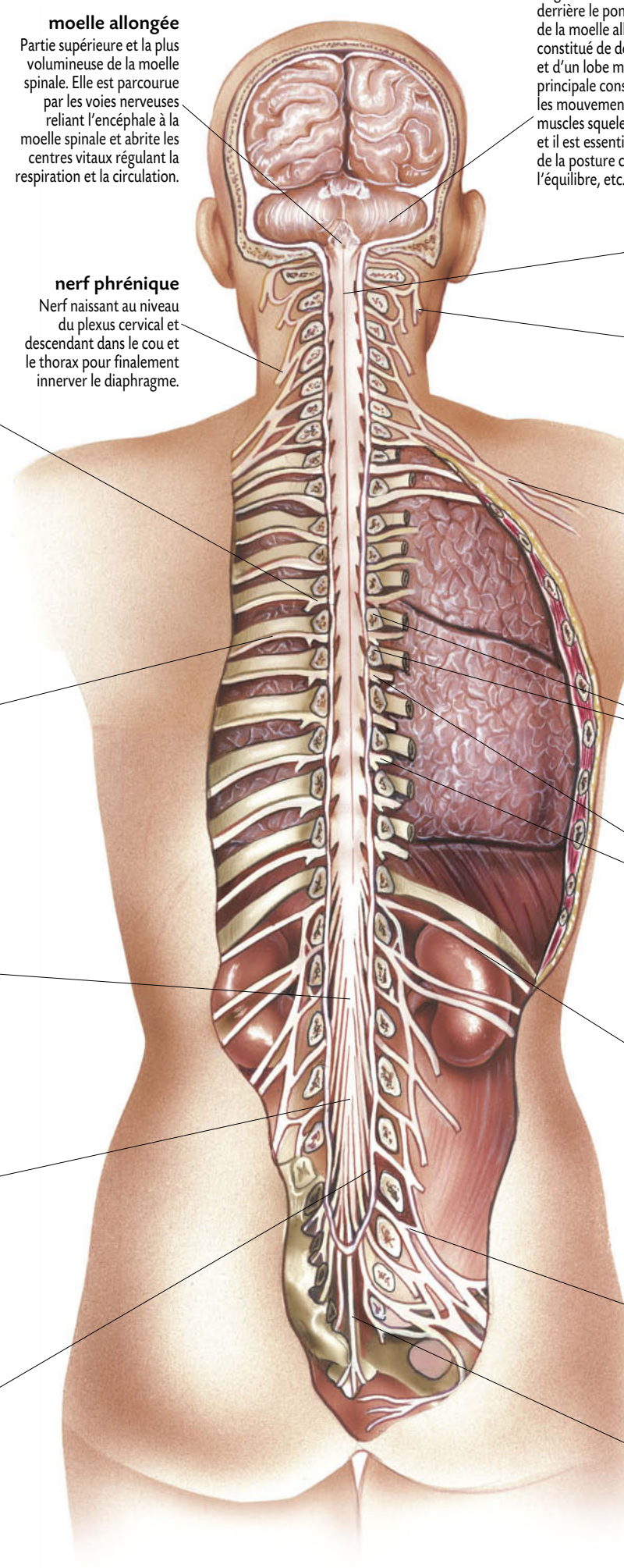
Dernier des nerfs intercostaux, qui ne passe pas entre deux côtes mais sous la dernière. Après avoir suivi le même parcours que les autres nerfs intercostaux, il descend jusqu'à la région glutéale.

plexus nerveux lombo-sacré

Plexus formé par la réunion des branches antérieures des nerfs spinaux lombaires et de celles des trois premiers sacrés. Il constitue le point de départ de l'innervation du membre inférieur, de la zone inguinale et de la zone génitale.

filum terminal

Prolongement fin et rudimentaire de la moelle spinale après le cône médullaire. Il descend jusqu'au coccyx, où il se fixe.





MÉNINGES

fissure longitudinale
Conduit veineux creusé dans la dure-mère et parcourant d'avant en arrière la zone entre les deux hémisphères cérébraux, au-dessus de la faux du cerveau.

cuir chevelu
Peau enveloppant le crâne et généralement recouverte de cheveux.

tissu cellulaire sous-cutané
Couche la plus profonde de la peau et zone riche en tissu adipeux qui agit comme un coussin, ou une protection, pour les structures plus profondes.

crâne
Structure osseuse recouvrant l'encéphale. Le crâne est formé de deux lames, ou *diploë*, qui entourent une zone centrale de tissu spongieux.

dure-mère
La plus externe et la plus épaisse des méninges, adhérent au périoste correspondant à la couche la plus interne du crâne. Elle a une structure fibreuse et son rôle consiste à protéger et maintenir en position les différentes structures cérébrales.

MÉNINGES

Couches recouvrant l'extérieur du système nerveux central, de l'encéphale à la moelle spinale. Les méninges se composent de trois couches, appelées, de dehors en dedans, *dure-mère*, *arachnoïde* et *pie-mère*.

artères et veines méningées

Réseau riche d'artères et de veines situées dans les méninges. Les artères sont issues de trois branches principales : les artères méningées antérieure, moyenne et postérieure, et les veines débouchent dans les *sinus veineux* entourant le crâne.

espace sub-dural

Espace entre la dure-mère et l'arachnoïde. Il est très fin, presque virtuel, étant donné que ces deux couches sont collées l'une à l'autre sur une grande partie de leur surface. Cet espace est parcouru par les veines, les artères et les nerfs méningés.

arachnoïde

Membrane fine de structure fibreuse, adossée à la face interne de la dure-mère et suivant une distribution identique.

espace sub-arachnoïdien

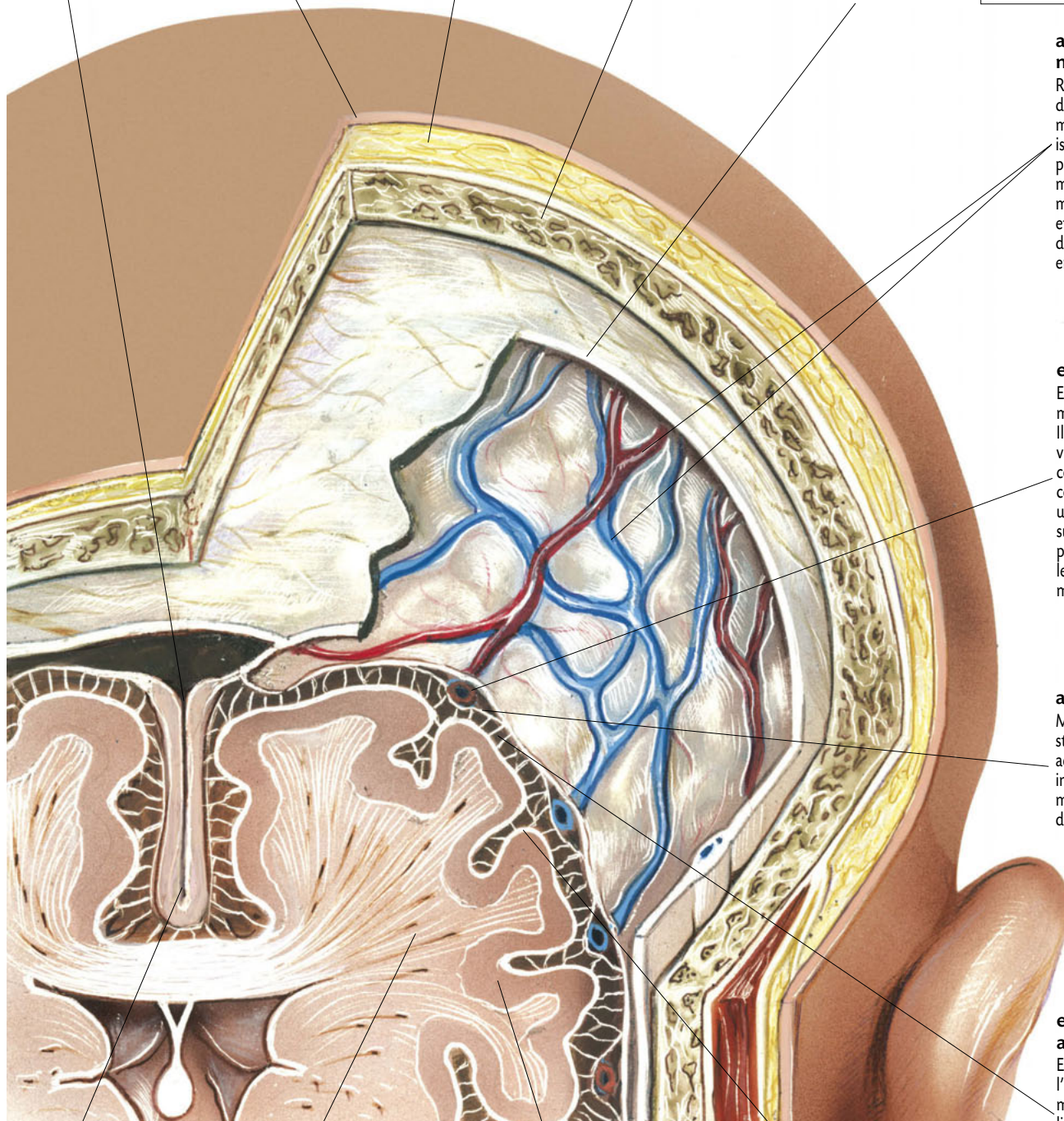
Espace important entre l'arachnoïde et la pie-mère. Il est occupé par le liquide céphalorachidien, dont le rôle principal consiste à amortir les chocs que l'encéphale pourrait recevoir.

faux du cerveau
Prolongement fibreux de la dure-mère, qui pénètre dans la fissure longitudinale et sépare les hémisphères cérébraux.

substance blanche
Masse de tissu cérébral située sous la substance grise et enveloppant les différents noyaux cérébraux. Elle contient principalement des éléments nerveux de transmission et de conduction.

cortex cérébral
Partie superficielle du cerveau située immédiatement sous la pie-mère, formée de substance grise et riche en neurones réalisant des fonctions spécifiques. Le cortex cérébral abrite les mécanismes de la mémoire, de l'élaboration de la pensée, de l'habileté manuelle, de la parole, etc.

pie-mère
Couche la plus interne des méninges. Elle adhère à la surface externe de l'encéphale, du cervelet, de la moelle spinale, etc., et s'introduit dans tous les reliefs existant à la surface de ces organes.





PLEXUS NERVEUX LOMBO-SACRÉ

PLEXUS NERVEUX LOMBO-SACRÉ

Plexus formé par la réunion des branches antérieures des nerfs spinaux lombaires et de celles des trois premiers sacrés. Il constitue le point de départ de l'innervation du membre inférieur, des zones inguinale et génitale.

nerf ilio-inguinal

Nerf issu de la branche antérieure du premier nerf spinal lombaire. Il suit un trajet identique à celui du nerf ilio-hypogastrique et participe à l'innervation de la zone inférieure de l'abdomen ainsi que de la zone génitale.

nerf cutané latéral de la cuisse

Nerf issu de la réunion des branches antérieures des deuxième et troisième nerfs spinaux lombaires. Il suit un parcours descendant et sort de la cavité abdominale en passant sous le ligament inguinal. Une fois dans le membre inférieur, il se divise en une branche antérieure, ou fémorale, et une branche postérieure, ou glutéale, qui innervent les zones cutanées superficielles de ces régions.

nerf génito-fémoral

Nerf issu de la branche antérieure du deuxième nerf spinal lombaire et se divisant en deux branches : la branche externe, ou fémorale, qui traverse le ligament inguinal et atteint la partie supérieure de la cuisse ; et la partie interne, ou génitale, qui passe par le canal inguinal et atteint le scrotum chez l'homme et les grandes lèvres chez la femme.

nerf fémoral

Nerf épais issu de la réunion des branches antérieures des deuxième, troisième et quatrième nerfs spinaux lombaires. Il atteint le membre inférieur en passant par le ligament inguinal et se divise en quatre branches : rameaux musculaires médiaux et latéraux, nerf du quadriceps et nerf saphène.

ligament inguinal

Ruban fibreux s'étendant obliquement de l'épine iliaque antéro-supérieure au pubis, et marquant la limite entre les régions pelvienne et fémorale. Les vaisseaux et les nerfs devant atteindre le membre inférieur passent par ce ligament.

nerf subcostal

Dernier des nerfs intercostaux, qui ne passe pas entre deux côtes mais sous la dernière. Il ne fait pas partie du plexus lombo-sacré et, après avoir suivi le même parcours que les autres nerfs intercostaux, il descend jusqu'à la région glutéale.

nerf ilio-hypogastrique

Nerf naissant au niveau de la branche antérieure du premier nerf spinal lombaire et constituant le point de départ de branches qui atteignent la région glutéale, d'autres qui innervent la zone inférieure de la paroi abdominale, et d'autres encore qui descendent par le canal inguinal jusqu'à la zone génitale et la partie supérieure de la cuisse.

tronc sympathique

Tronc faisant partie du système nerveux autonome. Il est constitué d'une série de ganglions nerveux liés les uns aux autres et parcourant le rachis de haut en bas, de la cavité thoracique à la cavité abdominale, en émettant des prolongements nerveux vers les viscères de ces zones.

tronc lombo-sacré

Tronc résultant de la réunion des branches antérieures des quatrième et cinquième nerfs spinaux lombaires et descendant pour rejoindre les branches antérieures des premiers nerfs spinaux sacrés, et donner naissance au nerf ischiatique.

nerfs pudendaux

Nerfs résultant de la réunion des branches antérieures des deuxième et troisième nerfs spinaux sacrés et descendant jusqu'à la zone génitale, à partir de laquelle ils envoient des branches vers le périnée et le pénis chez l'homme, ou le clitoris chez la femme.

nerf rectal

Nerf résultant de la réunion des branches antérieures des troisième et quatrième nerfs spinaux sacrés et suivant un trajet parallèle au nerf pudendal, avant d'atteindre la zone rectale.

nerf ischiatique

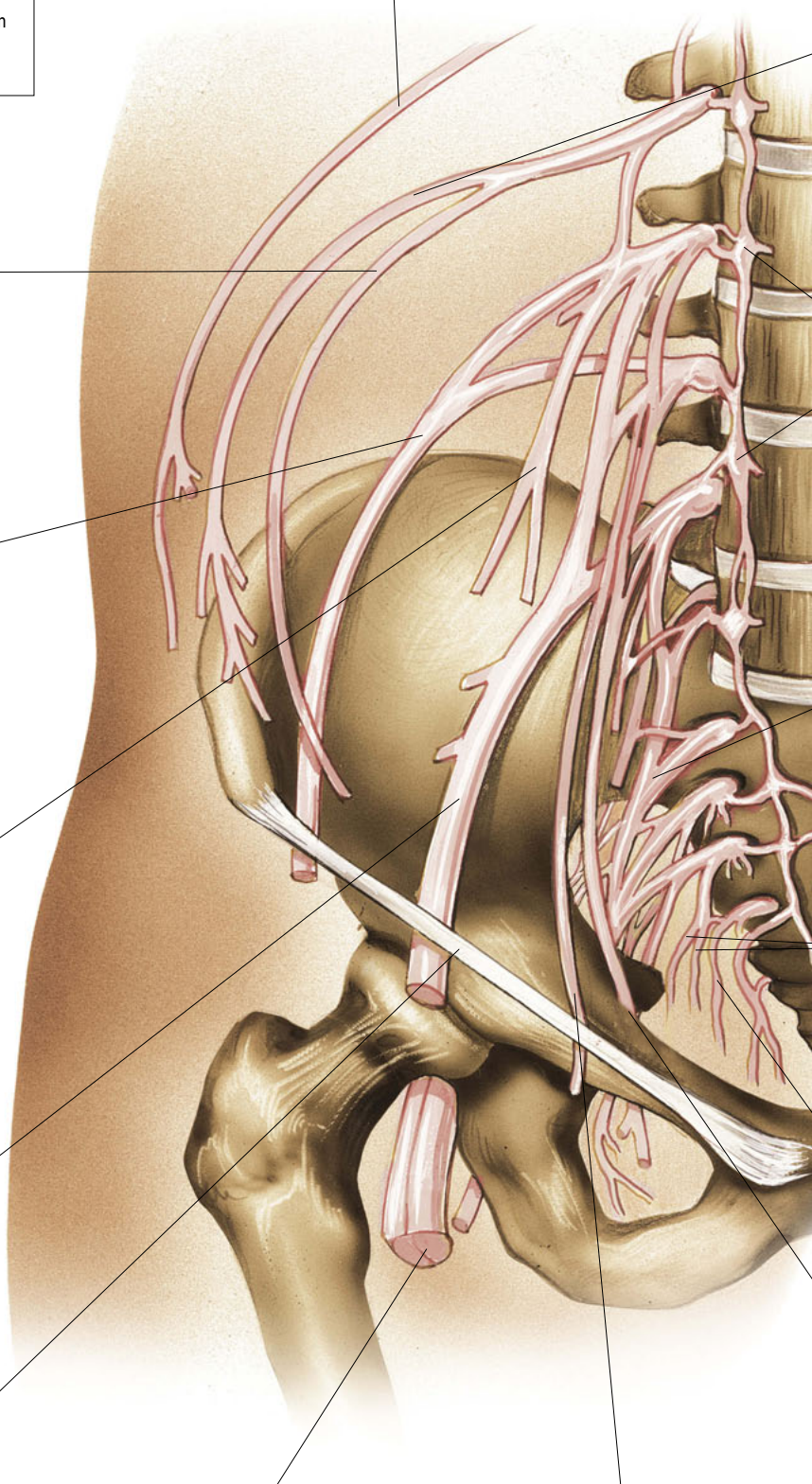
Nerf le plus volumineux de l'organisme, issu de la réunion du tronc lombo-sacré et des branches antérieures des premiers nerfs spinaux sacrés. Il sort du pelvis par la grande ouverture ischiatique, passe derrière l'articulation coxo-fémorale et atteint la partie postérieure de la cuisse. Il parcourt la cuisse de haut en bas et se divise au niveau de la fosse poplitée en deux branches : le nerf fibulaire commun et le nerf tibial.

nerf obturateur accessoire

Nerf suivant un parcours parallèle au nerf obturateur. Il est dit *inconstant* car il n'existe que chez certains individus.

nerf obturateur

Nerf formé par la réunion des branches antérieures des deuxième, troisième et quatrième nerfs spinaux lombaires. Il descend jusqu'à la cavité pelvienne, où il se divise en différentes branches atteignant les muscles adducteurs de la cuisse.





PLEXUS NERVEUX BRACHIAL

PLEXUS NERVEUX BRACHIAL

Plexus formé par la réunion des branches antérieures des cinquième, sixième, septième et huitième nerfs spinaux cervicaux et du premier nerf spinal dorsal. Trois troncs principaux (supérieur, moyen et inférieur) naissent de ce regroupement et constituent le point de départ de tous les nerfs du membre supérieur.

nerf axillaire

Nerf issu, avec le nerf radial, du tronc principal moyen du plexus brachial, dont il suit toutefois un parcours différent. Après être passé sous l'articulation de l'épaule, il se termine dans cette zone en y laissant des branches articulaires, des branches motrices pour le muscle deltoïde notamment, ainsi que des branches sensibles pour la peau de l'épaule.

nerf musculo-cutané
Nerf issu du tronc principal moyen du plexus brachial. Il parcourt la partie externe du bras et de l'avant-bras, émettant des branches motrices vers les muscles de la face antérieure du bras et des branches sensibles vers la peau de l'avant-bras, où certaines de ses branches terminales atteignent le poignet (nerf cutané latéral de l'avant-bras).

nerf radial
Nerf issu du tronc principal moyen du plexus brachial. Il se dirige vers l'aisselle et parcourt la face postérieure du bras, derrière l'humérus, pour arriver au coude. Là, il se divise en deux branches : antérieure, ou sensitive, et postérieure, ou motrice. Sur son parcours dans le bras, le nerf radial émet des branches musculaires pour le triceps et d'autres muscles de cette zone, et des branches sensibles pour la peau (nerf cutané postérieur de l'avant-bras).

tronc principal supérieur

Tronc issu de la réunion des branches antérieures des cinquième et sixième nerfs spinaux et d'une petite branche du quatrième. Il constitue le point de départ du nerf musculo-cutané, d'une partie du nerf médian et d'une branche postérieure qui rejoint le nerf principal moyen pour former le nerf radial.

tronc principal moyen

Tronc formé uniquement à partir du septième nerf spinal cervical. À proximité de l'aisselle, il émet une branche qui rejoint le prolongement du tronc principal supérieur. Le tronc moyen constitue le point de départ d'une branche postérieure qui formera le nerf radial.

tronc principal inférieur

Tronc issu de la réunion des branches antérieures du huitième nerf spinal cervical et du premier dorsal. Il donne naissance au nerf ulnaire, au nerf cutané médial du bras et au nerf cutané médial de l'avant-bras. Il émet aussi une branche qui participera à la formation du nerf médian, ainsi qu'une branche postérieure participant à la formation du nerf radial.

nerf thoracique long

Nerf issu de certaines petites branches postérieures des cinquième, sixième et septième nerfs spinaux, et descendant verticalement jusqu'à la paroi latérale du thorax pour innerver le muscle grand dentelé.

nerfs pectoraux

Branches collatérales antérieures du plexus brachial, innervent les muscles grand et petit pectoraux.

nerfs sub-scapulaires

Branches cérébrales postérieures du plexus brachial, destinées à innerver les muscles sub-scapulaire et grand rond.

nerf médian

Nerf issu de la réunion d'une branche du tronc principal supérieur et d'une branche du tronc principal inférieur, au niveau de l'aisselle. Il descend le long du bord interne de la face antérieure du bras, passe l'articulation du coude et continue dans la zone centrale de la face antérieure de l'avant-bras pour passer le poignet et se terminer dans la paume de la main. Il émet la majorité de ses branches musculaires et sensibles dans la zone de l'avant-bras et de la main. Dans le bras, il émet seulement quelques branches destinées à l'humérus et à l'articulation du coude.

nerf ulnaire

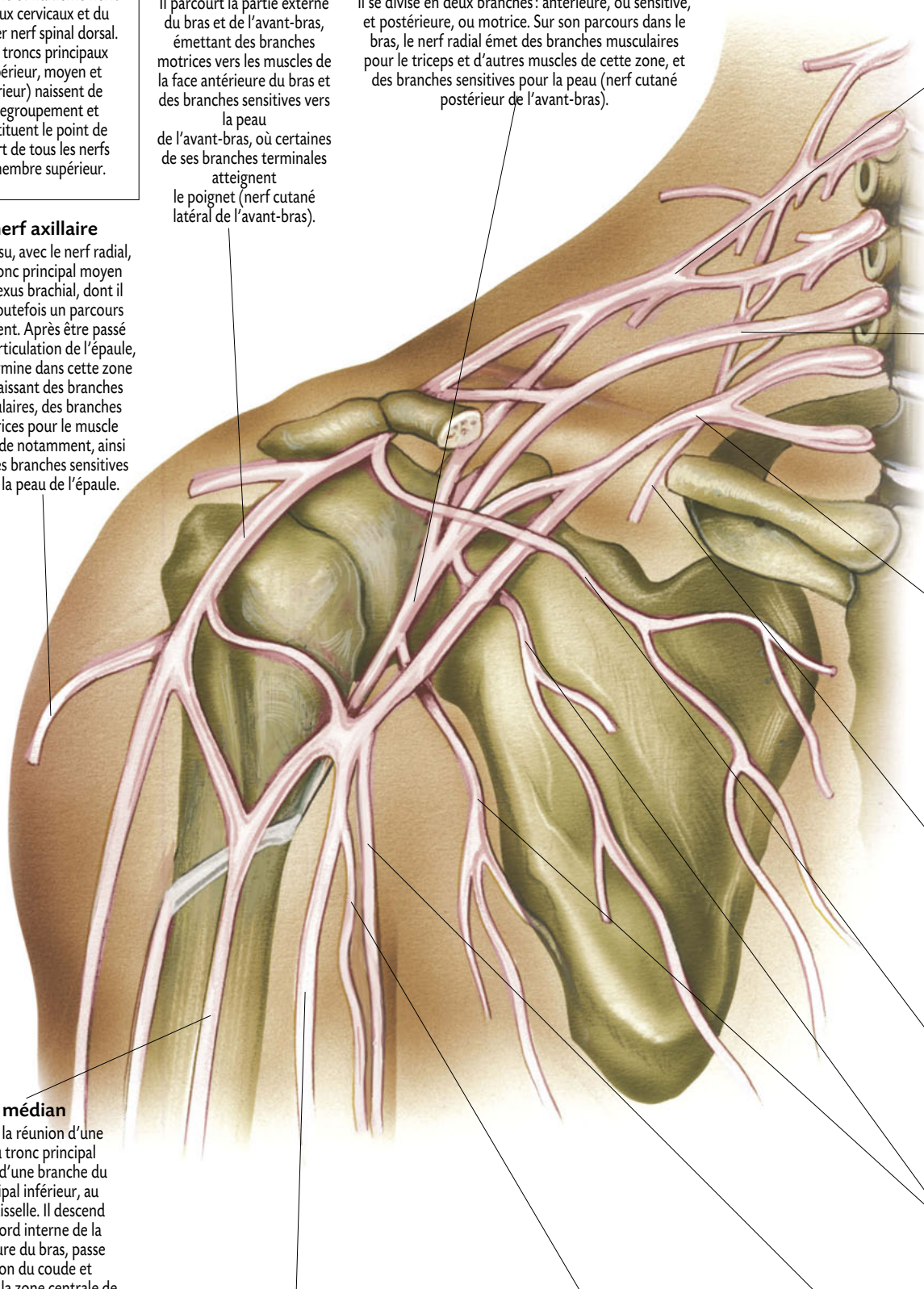
Nerf issu du tronc principal inférieur du plexus brachial et parcourant le bord interne du bras, passant le coude et se prolongeant dans l'avant-bras jusqu'à la main. Il n'émet aucune branche nerveuse dans le bras mais il émet des branches nerveuses dans l'avant-bras, à destination de l'articulation du coude et d'autres muscles de la face interne de cette zone.

nerf cutané médial de l'avant-bras

Nerf issu du même tronc que le nerf ulnaire et descendant avec celui-ci dans le bras. Après le coude, il se divise en de nombreuses branches sensibles sur la face interne de l'avant-bras.

nerf cutané médial du bras

Nerf issu du même tronc que le nerf ulnaire, au-dessus du nerf cutané médial de l'avant-bras, et se prolongeant avec ceux-ci pour terminer sous forme d'un ensemble de branches sensibles innervant la peau de la zone interne et postérieure du bras.





BRAS

nerf axillaire

Nerf issu, avec le nerf radial, du tronc principal moyen du plexus brachial. Il suit toutefois un parcours différent de celui du nerf radial et, après être passé sous l'articulation de l'épaule, il se termine dans cette zone en émettant des branches articulaires pour l'épaule, des branches motrices pour le muscle deltoïde notamment, ainsi que des branches sensibles pour la peau de l'épaule.

nerf musculo-cutané

Nerf issu du plexus brachial et formé par la réunion des cinquième et sixième nerfs spinaux cervicaux. Il parcourt la partie externe du bras et de l'avant-bras, émettant des branches motrices vers les muscles de la face antérieure du bras et des branches sensibles vers la peau de l'avant-bras, où certaines de ses branches terminales atteignent le poignet (nerf cutané latéral de l'avant-bras).

nerf cutané postérieur de l'avant-bras

Branche sensitive du nerf radial parcourant la zone superficielle postérieure du bras et de l'avant-bras.

nerf radial

Nerf issu du plexus brachial et formé par la réunion des sixième, septième et huitième nerfs spinaux cervicaux et du premier nerf spinal cervical. Il se dirige vers l'aisselle et parcourt la face postérieure du bras, derrière l'humérus, pour arriver au coude. Là, il se divise en deux branches : antérieure, ou sensitive, et postérieure, ou motrice. Sur son parcours dans le bras, le nerf radial émet des branches musculaires pour le triceps et d'autres muscles de cette zone, ainsi que des branches sensibles pour la peau (nerf cutané postérieur de l'avant-bras).

nerf cutané latéral de l'avant-bras

Prolongement du nerf musculo-cutané dans l'avant-bras, dont il se sépare au niveau de la face antérieure de l'articulation du coude. Là, il se divise en plusieurs terminaisons sensibles qui atteignent la peau de la face externe de l'avant-bras et du poignet.

nerf cutané médial du bras

Nerf issu du même tronc que le nerf ulnaire, au-dessus du nerf cutané médial de l'avant-bras, et se prolongeant avec ces deux nerfs pour se terminer sous forme d'un ensemble de branches sensibles innervant la peau de la zone interne et postérieure du bras.

nerf cutané médial de l'avant-bras

Nerf issu du même tronc que le nerf ulnaire et descendant avec celui-ci dans le bras. Après le coude, il se divise en de nombreuses branches sensibles sur la face interne de l'avant-bras.

nerf ulnaire

Nerf issu du plexus brachial et formé par la réunion du huitième nerf spinal et du premier dorsal. Il parcourt le bord interne du bras, passant le coude derrière l'épicondyle médial et se prolongeant dans l'avant-bras jusqu'à la main. Il n'émet aucune branche nerveuse dans le bras.

nerf médian

Nerf du plexus brachial formé par la réunion des sixième, septième et huitième nerfs spinaux cervicaux et du premier nerf spinal dorsal. Il descend le long du bord interne de la face antérieure du bras, passe l'articulation du coude et continue dans la zone centrale de la face antérieure de l'avant-bras pour passer le poignet et se terminer dans la paume de la main. Il émet la majorité de ses branches musculaires et sensibles dans la zone de l'avant-bras et de la main. Dans le bras, il émet seulement quelques branches destinées à l'humérus et à l'articulation du coude.



AVANT-BRAS ET MAIN

nerf cutané latéral de l'avant-bras

Prolongement du nerf musculo-cutané dans l'avant-bras, dont il se sépare au niveau de la face antérieure de l'articulation du coude. Là, il se divise en plusieurs terminaisons sensitives qui atteignent la peau de la face externe de l'avant-bras et du poignet.

nerf radial

Après son trajet le long de la face postérieure du bras, où il émet des branches musculaires et sensitives, le nerf radial atteint le coude. Il en croise la partie externe de l'articulation et passe dans l'avant-bras où il se divise en deux branches : superficielle, ou sensitive, et profonde, ou motrice.

branche terminale superficielle du nerf radial

Branche sensitive issue du nerf radial au niveau de l'avant-bras et parcourant la partie postéro-externe de l'avant-bras, dont elle recueille la sensibilité cutanée. Cette branche se prolonge jusqu'à la main et recueille la sensibilité de sa face dorsale externe.

branche terminale profonde du nerf radial

Branche motrice issue du nerf radial au niveau de l'avant-bras. Elle se divise en plusieurs branches nerveuses destinées aux muscles de la face postérieure de l'avant-bras.

nerfs digitaux palmaires communs

Une fois dans la paume de la main, le nerf médian émet différentes branches qui innervent les muscles thénariens et ceux de la paume de la main, avant d'innervent les premier, deuxième, troisième et quatrième doigts.

nerfs digitaux palmaires propres

Arrivés au niveau des doigts, les nerfs digitaux palmaires communs émettent des branches qui innervent les premier, deuxième et troisième doigts, ainsi qu'une partie du quatrième.

nerf médian

Après le coude, le nerf médian parcourt la face antérieure de l'avant-bras, passe le poignet et se termine au niveau de la paume de la main. Il émet la majorité de ses branches musculaires et sensitives dans la zone de l'avant-bras, innervant les muscles de la face antérieure de l'avant-bras. Après le poignet, il se divise en différentes branches qui atteignent les doigts.

nerf interosseux antérieur

En plus des branches destinées aux muscles de la face antérieure de l'avant-bras, le nerf médian émet une branche qui se dirige vers l'espace interosseux entre l'ulna et le radius.

nerf ulnaire

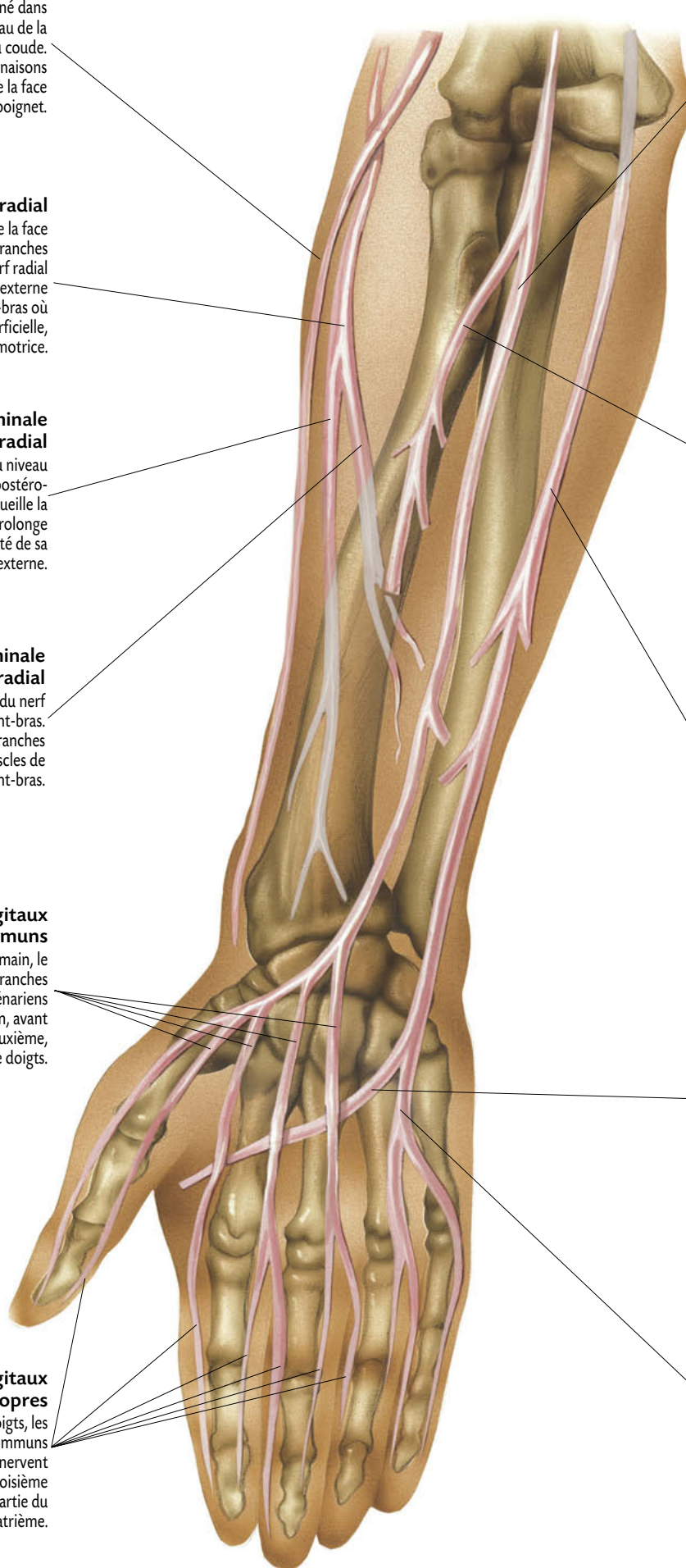
Il parcourt le bord interne du bras, passant le coude derrière l'épicondyle médial et se prolongeant dans l'avant-bras jusqu'à la main. Il n'émet aucune branche nerveuse dans le bras mais il émet dans l'avant-bras des branches nerveuses destinées à l'articulation du coude et des muscles de la face interne de l'avant-bras. Après le passage du poignet, il émet une branche sensitive, destinée à la face dorsale de la main, et deux branches terminales : superficielle et profonde.

branche terminale profonde du nerf ulnaire

Des deux branches naissant du nerf ulnaire au niveau de la paume de la main, la branche profonde part transversalement en direction du pouce, innervant certains muscles de l'auriculaire, du pouce et des espaces interosseux.

branche terminale superficielle du nerf ulnaire

Branche située plus à l'intérieur et qui, après s'être dirigée vers l'éminence hypothénar, émet des branches digitales vers les quatrième et cinquième doigts de la main.





JAMBE ET PIED

nerf ischiatique

Nerf le plus volumineux de l'organisme. Issu du plexus lombosacré, il parcourt la face postérieure de la cuisse, de haut en bas, et se divise en deux branches au niveau de la fosse poplitée : le nerf fibulaire commun et le nerf tibial.

nerf fibulaire (ou péronier) commun

La plus externe des deux branches du nerf ischiatique. Le nerf fibulaire commun contourne par l'extérieur l'articulation tibio-fibulaire et contourne la tête de la fibula, pour passer ensuite sur la face antéro-externe de la jambe. Là, il se divise en deux branches terminales : les nerfs fibulaires superficiel et profond. Sur son court trajet, le nerf fibulaire commun émet des branches artérielles vers l'articulation du genou et des branches cutanées jusqu'à la peau de cette zone.

nerf fibulaire (ou péronier) superficiel

La plus externe issue du nerf fibulaire commun. Le nerf fibulaire superficiel parcourt verticalement la partie extérieure de la jambe, suivant un parcours parallèle à la fibula, en émettant des branches nerveuses musculaires et des branches cutanées pour cette zone. À proximité de l'articulation du genou, le nerf fibulaire superficiel se divise en deux branches qui partent en direction du dos du pied : les nerfs cutanés dorsaux, latéral et médial.

nerf fibulaire (ou péronier) profond

Branche interne issue du nerf fibulaire commun. Le nerf fibulaire profond parcourt verticalement la face antérieure de la jambe, devant la fibula, et passe l'articulation de la cheville pour atteindre la zone dorsale du pied. Il émet des branches destinées aux muscles de la face antérieure de la jambe, à l'articulation de la cheville et à la face dorsale interne du pied.

nerf cutané dorsal latéral

Une des branches terminales du nerf fibulaire superficiel. Le nerf cutané dorsal latéral parcourt la partie externe du dos du pied et innerve les troisième, quatrième et cinquième orteils.

nerf cutané dorsal médial

Une des branches terminales du nerf fibulaire superficiel. Le nerf cutané dorsal médial parcourt la partie interne du dos du pied et innerve les premier et deuxième orteils.

nerf tibial

La plus interne des deux branches issues du nerf ischiatique. Le nerf tibial suit un parcours postérieur au nerf ischiatique et parcourt la jambe de haut en bas, derrière la fibula. Il émet des branches destinées à l'articulation du genou, aux muscles du dos de la jambe et à la peau de cette zone. Arrivé à l'articulation de la cheville, il passe derrière la malléole médiale et atteint la plante du pied, où il se divise en deux branches : les nerfs plantaires, médial et latéral. Il émet aussi une branche qui atteint la peau du talon : le nerf calcanéen médial.

nerf cutané médial

Nerf issu du nerf tibial et parcourant superficiellement le dos de la jambe jusqu'à la cheville. Après avoir contourné celle-ci, il atteint ensuite le bord externe du pied.

nerf saphène

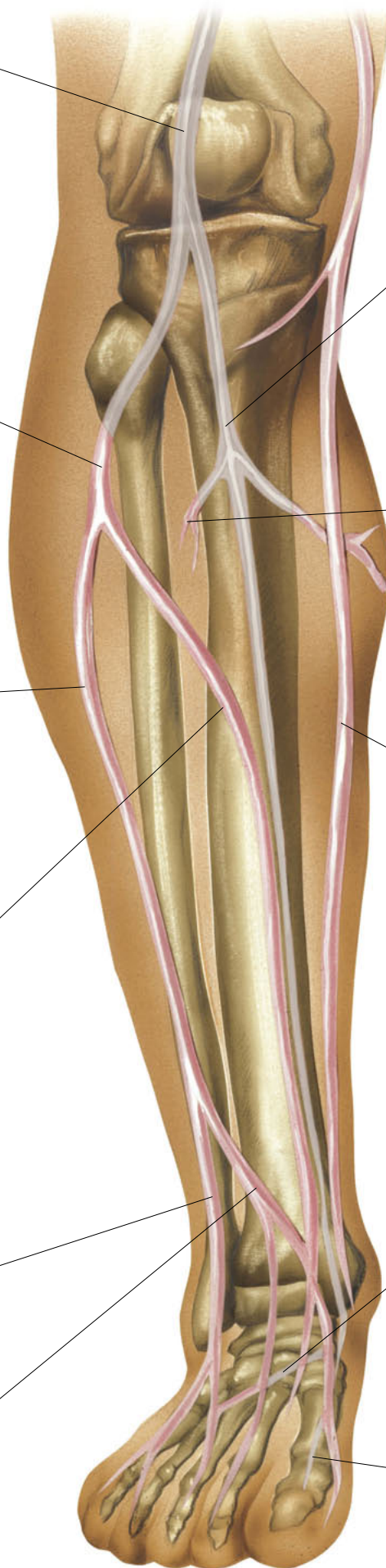
Une des branches issues du nerf fémoral, dans la partie supérieure de la cuisse. Le nerf saphène parcourt la partie interne de la cuisse, du genou et de la jambe. Il passe l'articulation de la cheville devant la malléole médiale et se termine au niveau du bord interne du pied. Sur son long parcours, il émet des branches destinées à la peau de la face interne de la cuisse, au genou, à la jambe et au pied.

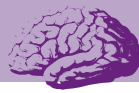nerf plantaire latéral

Après son passage derrière la malléole latérale, le nerf tibial atteint la plante du pied et émet une branche externe qui innerve les muscles et la peau de cette zone.

nerf plantaire médial

En arrivant à la plante du pied, le nerf tibial émet une branche interne qui innerve les muscles et la peau de cette zone. Elle arrive aussi aux premier, deuxième et troisième orteils, où elle laisse des branches nerveuses digitales.





CUISSE

nerf cutané latéral de la cuisse

Nerf issu des premières racines du plexus lombo-sacré. En arrivant dans le membre inférieur, il suit un parcours descendant et se divise en une branche antérieure, ou fémorale, et une branche postérieure, ou glutéale, qui innervent les zones cutanées superficielles de ces régions.

nerf fémoral

Nerf épais issu du plexus lombo-sacré et qui atteint le membre inférieur en passant sous le ligament inguinal. Il se divise ensuite en quatre branches innervant la zone antérieure de la cuisse : rameaux musculaires médiaux et latéraux, nerf du quadriceps et nerf saphène.

nerf obturateur

Nerf formé par la réunion des branches antérieures des deuxième, troisième et quatrième nerfs spinaux lombaires. Il descend jusqu'à la cavité pelvienne et se divise en plusieurs branches qui innervent les muscles adducteurs de la cuisse.

rameaux musculaires latéraux

Branche du nerf fémoral innervant le muscle sartorius et émettant des branches superficielles vers la peau de la face antérieure de la cuisse.

nerf du muscle vaste latéral du quadriceps

Branche du nerf du muscle quadriceps dont il innerve la partie externe, appelée *muscle vaste latéral*.

nerf du muscle droit fémoral

Branche du nerf du muscle quadriceps, dont il innerve la partie la plus antérieure, appelée aussi *muscle droit de la cuisse*.

nerf ischiatique

ligament inguinal

Ruban fibreux s'étendant obliquement de l'épine iliaque antéro-supérieure au pubis et marquant la limite entre les régions pelvienne et fémorale. Les vaisseaux et les nerfs à destinée du membre inférieur passent sous ce ligament.

nerf ischiatique

Nerf le plus volumineux de l'organisme, issu de la réunion des nerfs du tronc lombo-sacré. Il sort du pelvis par la grande ouverture ischiatique, passe derrière l'articulation coxo-fémorale et atteint la partie postérieure de la cuisse dans la région glutéale. Il parcourt la cuisse de haut en bas, émettant des branches pour les muscles de cette zone, et se divise au niveau de la fosse poplitée en deux branches : le nerf ischiatique poplité latéral et le nerf ischiatique poplité médial.

rameaux musculaires médiaux

Branche du nerf fémoral innervant certains muscles de la partie supéro-interne de la cuisse et de la peau qui la recouvre.

nerf saphène

Branche du nerf fémoral qui parcourt la partie interne de la cuisse jusqu'au genou, émettant des branches destinées à la peau et à l'articulation de cette zone. Après son passage de l'articulation du genou, il se divise en une branche patellaire et une branche tibiale.

nerf du muscle quadriceps

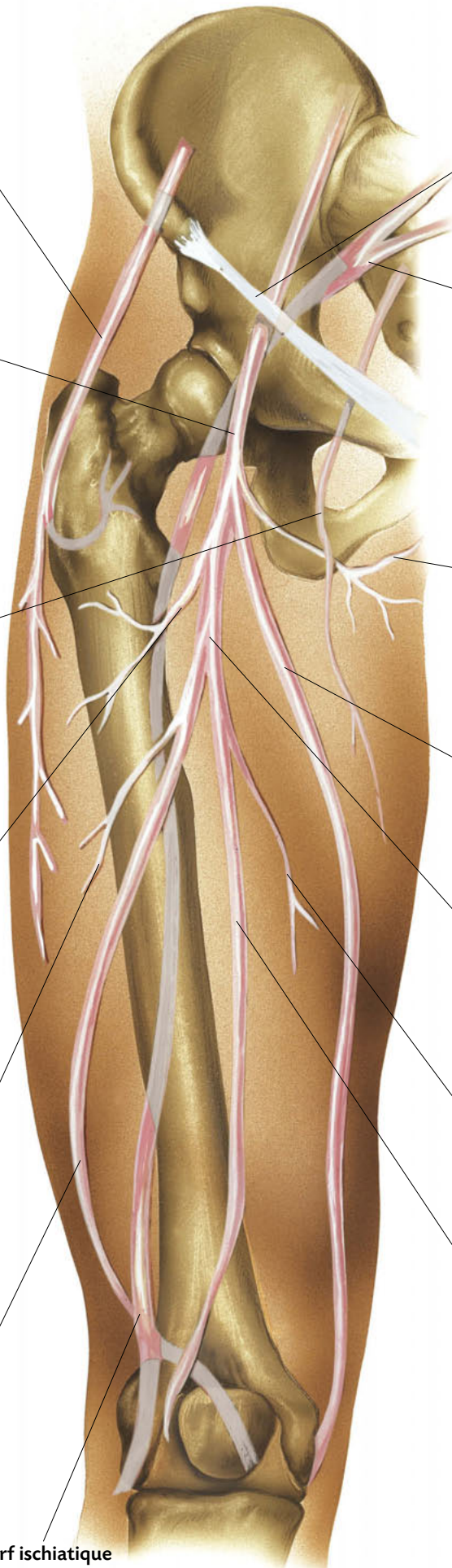
Branche du nerf fémoral située dans la partie centrale de la face antérieure de la cuisse. Le nerf du quadriceps émet des branches vers chacune des quatre parties qui le composent.

nerf du muscle vaste médial

Branche du nerf du quadriceps, dont elle innerve la partie interne, ou vaste médial.

nerf du muscle vaste intermédiaire

Branche du nerf du quadriceps, dont elle innerve la partie intermédiaire, ou vaste intermédiaire.





VUE - ŒIL ET ANNEXES

pupille
Orifice situé au centre de l'iris, par lequel les rayons lumineux pénètrent dans le bulbe de l'œil. La pupille est entourée d'un système sphinctérien provoquant sa dilatation (mydriase) ou sa rétraction (myosis).

sillon palpébral
Repli quasi-circulaire formé par la peau recouvrant la pupille. Il existe un sillon palpébral supérieur et inférieur.

paupières
Replis cutanés, supérieur et inférieur, recouvrant la partie antérieure du bulbe de l'œil. Les paupières sont mobiles grâce aux muscles orbiculaires des paupières, situés à l'intérieur de celles-ci, et au muscle élévateur, inséré dans la paupière supérieure.

canalicules lacrymaux
Conduits fins partant des points lacrymaux et débouchant dans le sac lacrymal. Ils permettent aux larmes de sortir du sac conjonctival et de s'éliminer par les fosses nasales en entraînant les éventuels impuretés et corps étrangers s'y trouvant.

glandes lacrymales
Glandes ayant une structure en grappe, situées dans la partie supéro-externe de la cavité orbitaire. Elles déversent leur sécrétion, les larmes, sur la conjonctive par des petits conduits sécréteurs, humidifiant toute la surface externe du bulbe de l'œil.

cils
Appendices pileux situés sur le bord libre des paupières, qui protègent le bulbe de l'œil des poussières par leur battement. Les orifices de sortie de petites glandes sébacées et sudoripares se trouvent entre les cils.

conjonctive palpébrale
Membrane ou muqueuse fine tapissant la face interne des paupières et se prolongeant en arrière pour recouvrir la sclère externe.

iris
L'iris a une forme de disque situé sur la face antérieure de l'œil, percé d'un orifice central : la pupille. Selon sa pigmentation et sa vascularisation, la couleur de l'iris varie et détermine la couleur des yeux. Son rôle de sphincter provoque la dilatation (mydriase) ou la rétraction (myosis) de la pupille.

sclère
Couche de tissu conjonctif enveloppant le bulbe de l'œil, sauf sur sa partie antérieure, occupée par la cornée. La sclère est de couleur blanchâtre et n'est pas translucide.

points lacrymaux
Deux petits orifices situés au-dessus des caroncules lacrymales et formant des saillies au niveau de la commissure palpébrale interne.

sac lacrymal
Cavité de forme cylindrique recevant les canalicules lacrymaux et se prolongeant en dessous par les conduits lacrymo-nasaux.

caroncule lacrymale
Saillie rougeâtre ou rosée située à la commissure palpébrale interne.

conduit lacrymo-nasal
Prolongement inférieur du sac lacrymal. Il débouche dans les fosses nasales, dans lesquelles se déverse la sécrétion lacrymale par le méat inférieur situé sous le cornet nasal inférieur.

FOND D'ŒIL

Image de la surface de la rétine, obtenue en observant l'intérieur du bulbe de l'œil à travers la pupille avec un appareil lumineux appelé *ophthalmoscope*.

rétine
Couche la plus interne tapissant les deux tiers postérieurs du bulbe de l'œil. La rétine est formée de cellules photoréceptrices sensibles aux rayons lumineux, en connexion avec des cellules nerveuses reliées à l'encéphale par l'intermédiaire du nerf optique.

artères et veines de la rétine
L'artère et la veine de la rétine atteignent l'intérieur du bulbe de l'œil avec le nerf optique, par la papille optique. Ensuite, elles se divisent et leurs ramifications s'étalent sur toute la surface de la rétine.

papille optique
Zone circulaire de couleur blanc-jaune, située dans la région postérieure de la rétine. C'est là que naît le nerf optique et que débouchent les artères et les veines centrales de la rétine.

macula
Zone particulièrement riche en cellules photoréceptrices, située au centre de la partie postérieure de la rétine, appelée *fovéa centrale*. Cette zone est responsable de la vision nette.



VUE - MUSCLES DE L'ŒIL

muscle droit médian de l'œil

Muscle recouvrant la face interne du bulbe de l'œil, depuis le tendon d'insertion commun des muscles droits de l'œil, au sommet de la cavité orbitaire, jusqu'à la sclère, à quelques millimètres au-dessus du bord interne de la cornée. Il permet de dévier le regard en dedans, en dirigeant la cornée dans cette direction. L'action de ce muscle sur un œil est synchronisée avec celle du muscle droit médian controlatéral.

muscle droit supérieur de l'œil

Muscle en forme de ruban, situé sous le muscle élévateur de la paupière supérieure et suivant un trajet parallèle à celui-ci. Il s'insère au niveau de sa partie postérieure sur un tendon servant de point d'insertion commun aux quatre muscles droits de l'œil, et il se fixe au sommet de l'orbite. De là, il se prolonge au-dessus du bulbe de l'œil pour se fixer sur la sclère, à quelques millimètres au-dessus du bord supérieur de la cornée. En se contractant, il dévie la cornée vers le haut et en dedans, permettant de tourner le regard dans cette direction. Sa contraction dans un œil est coordonnée avec celle de l'oblique inférieur de l'œil controlatéral.

muscle oblique supérieur de l'œil

Muscle situé dans le toit de l'orbite, en dedans du muscle élévateur de la paupière supérieure. Il s'insère derrière, à proximité de celui-ci, et se prolonge jusqu'au bord interne du foramen orbitaire. Là, il se transforme en tendon qui s'introduit dans un sillon osseux à partir duquel il dévie selon un angle aigu, passe sous le muscle droit supérieur et va s'insérer sur la zone supéro-interne de la sclère. Il permet de dévier la cornée vers le bas et vers l'extérieur.

nerf optique

Nerf épais s'introduisant dans la cavité orbitaire et pénétrant dans le bulbe de l'œil au niveau de sa face postérieure. C'est par le nerf optique que les sensations visuelles reçues sur la rétine sont transmises à l'encéphale.

muscle élévateur de la paupière supérieure

Muscle plat de forme triangulaire recouvrant la voûte de la cavité orbitaire dans le sens antéro-postérieur. Il s'insère, en arrière, sur l'os du fond de la cavité et, en avant, dans le tissu sous-cutané de la paupière supérieure. Il permet de soulever la paupière supérieure.

muscle orbiculaire des paupières

Muscle facial de forme circulaire, percé d'un orifice appelé *ouverture palpébrale*. Il s'étend de l'angle interne à l'angle externe de l'œil, se fixant à la peau des paupières. Son mouvement permet l'ouverture ou la fermeture des paupières.

muscle droit inférieur de l'œil

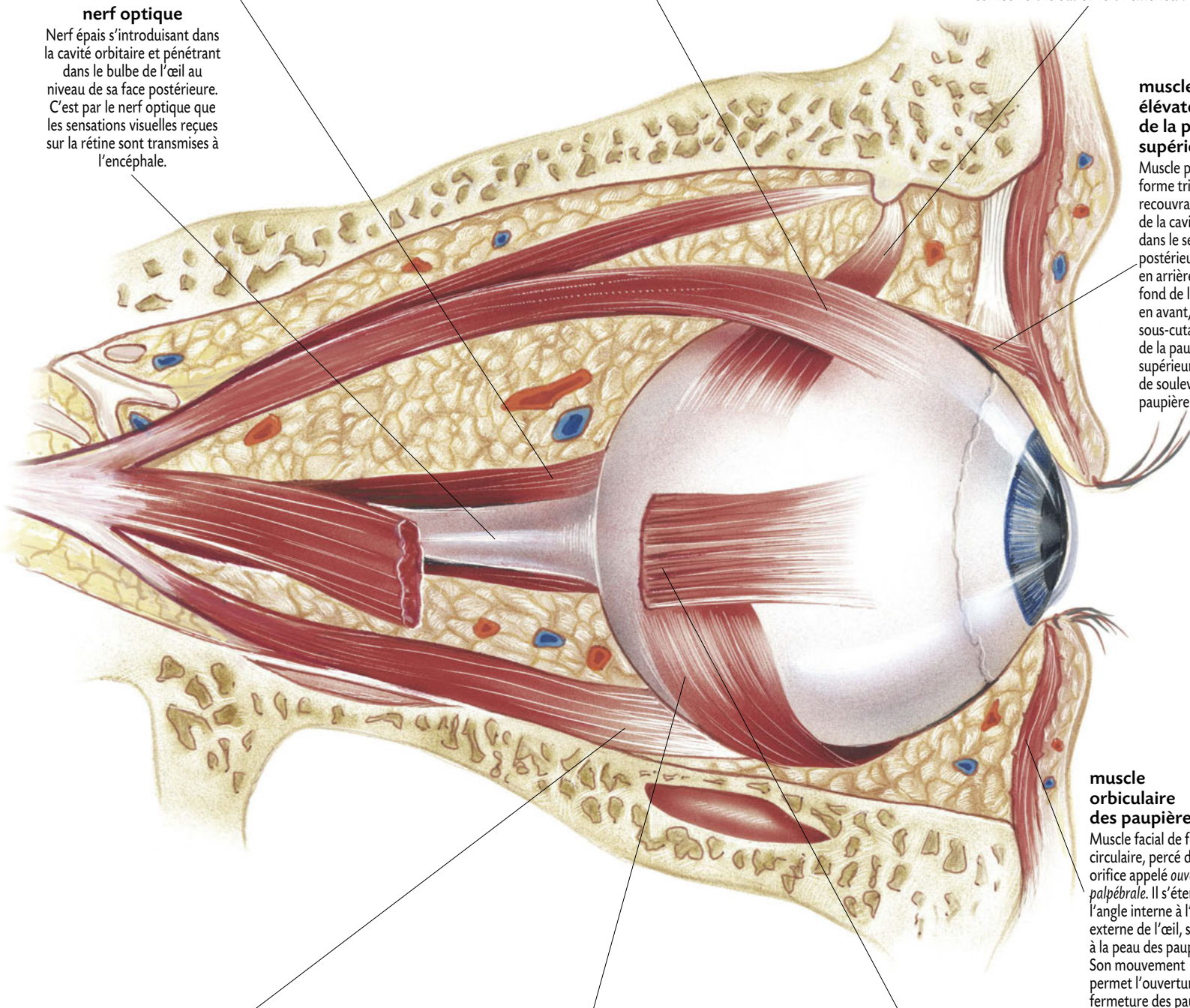
Muscle partageant une insertion postérieure commune avec les autres muscles droits. De là, il suit le plancher de la cavité orbitaire pour s'insérer sur la partie antéro-inférieure de la sclère du bulbe de l'œil, à quelques millimètres sous le bord inférieur de la cornée. En se contractant, il dirige la cornée vers le bas et l'intérieur, permettant de diriger le regard dans cette direction. Son action sur un œil est coordonnée avec celle du muscle oblique supérieur controlatéral.

muscle oblique inférieur de l'œil

Muscle parcourant le sol de la cavité orbitaire, depuis sa partie interne, ou nasale, jusqu'à sa partie externe. Il s'insère sur l'os formant le plancher de l'orbite, suit l'hémisphère inférieur du bulbe de l'œil, en passant sous le muscle droit inférieur, et se termine sur la zone inféro-externe de la sclère de cet hémisphère. Il permet de diriger la cornée vers le haut et vers l'extérieur.

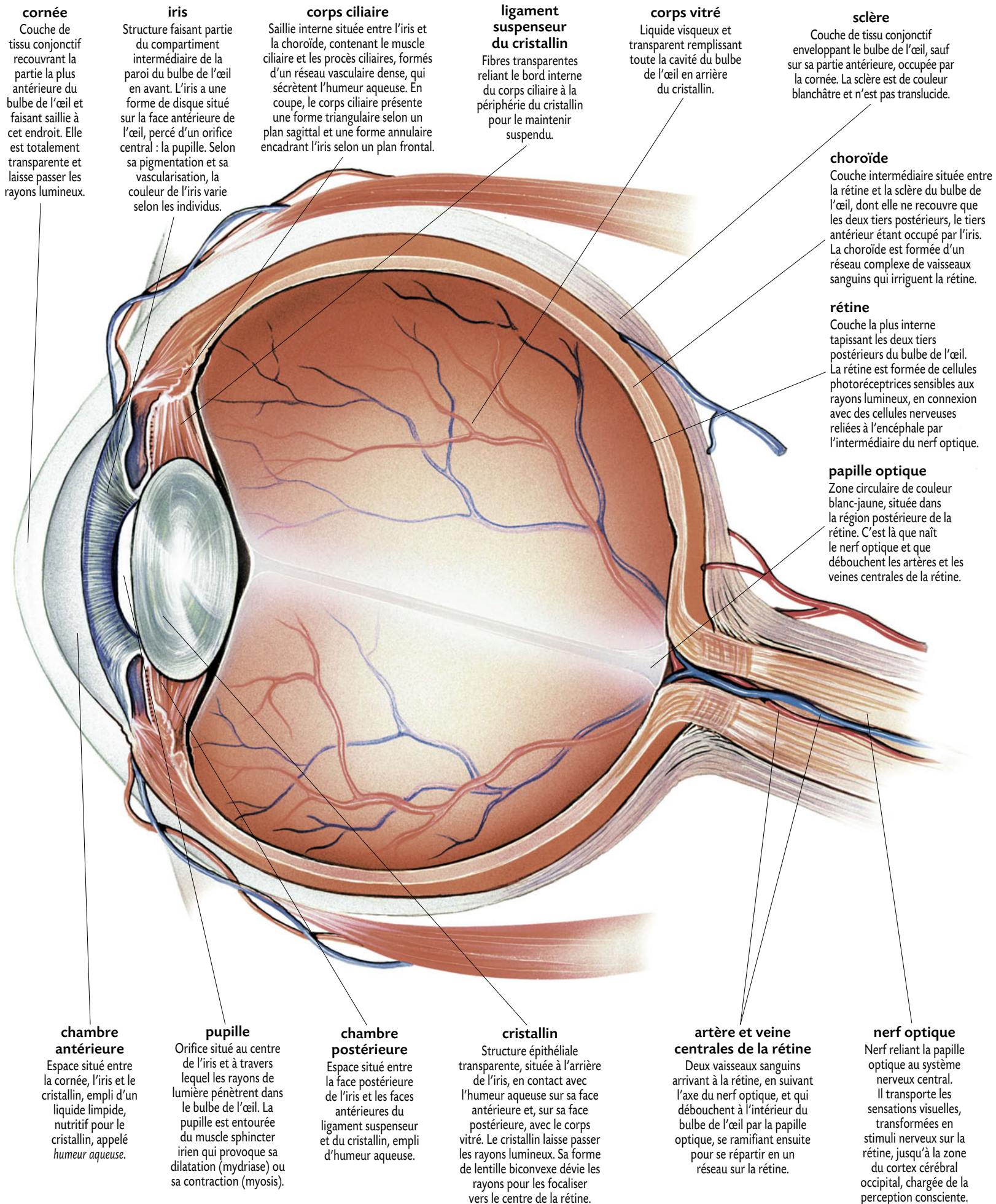
muscle droit latéral de l'œil

Muscle parcourant la face externe du bulbe de l'œil, depuis le tendon d'insertion commun des muscles droits de l'œil, au sommet de la cavité orbitaire, jusqu'à la sclère, à quelques centimètres du bord externe de la cornée qu'il fait dévier en se contractant. Son action est synchronisée avec celle du muscle droit médian de l'œil controlatéral, afin que les deux yeux suivent la même direction.



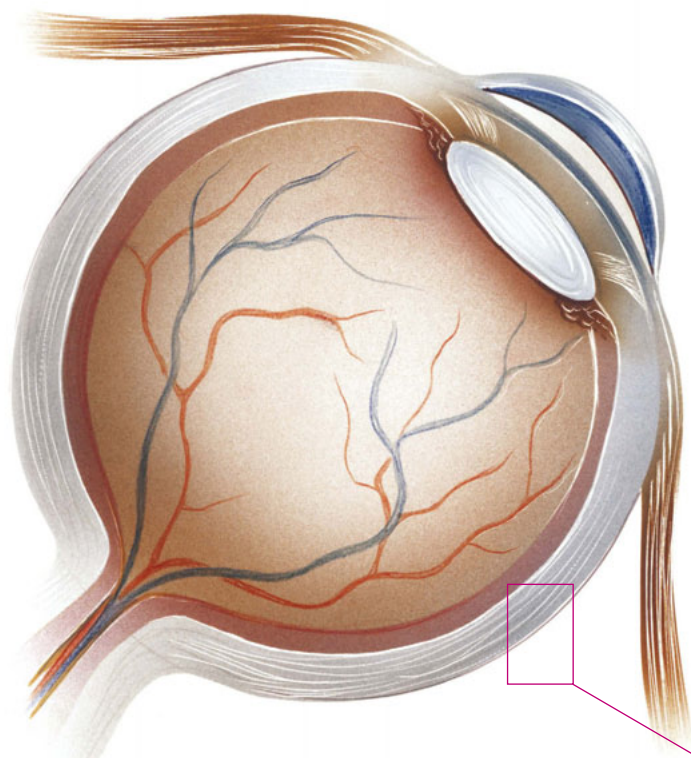


VUE - BULBE DE L'ŒIL





VUE - COMPOSITION DE LA RÉTINE



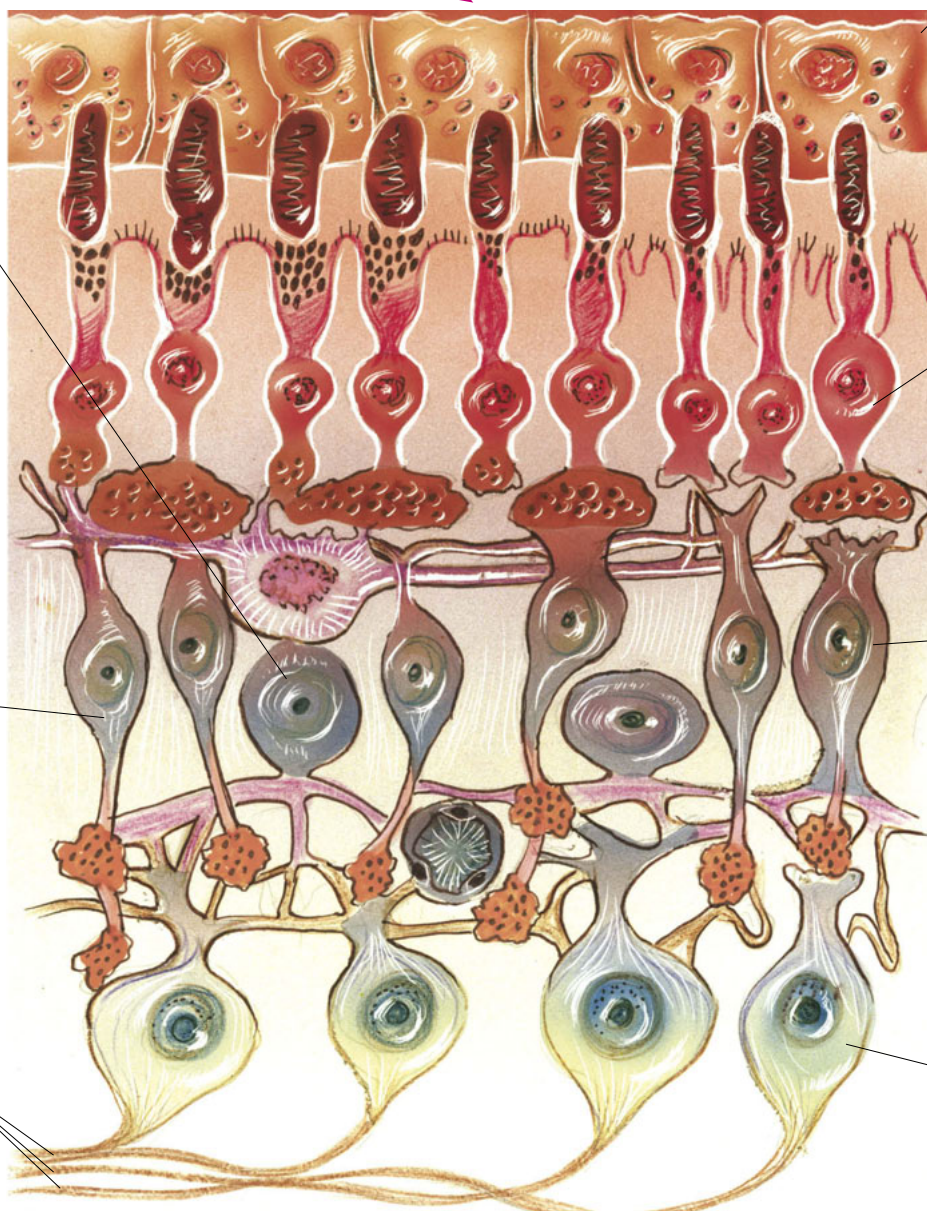
RÉTINE

Couche la plus interne tapissant les deux tiers postérieurs du bulbe de l'œil. La rétine est formée de cellules photoréceptrices sensibles aux rayons lumineux, en connexion avec des cellules nerveuses reliées à l'encéphale par l'intermédiaire du nerf optique.

épithélium pigmentaire

Couche de cellules de la rétine produisant un pigment, la mélanine, qui protège les photorécepteurs des rayons ultraviolets.

cellules amacrines
Cellules nerveuses de la rétine assurant la jonction entre les cellules bipolaires et les cellules ganglionnaires du nerf optique.



photorécepteurs

Cellules chargées de capter les stimuli lumineux. Elles contiennent une protéine pigmentaire visuelle, la rhodopsine, intervenant dans le processus de transformation des quanta lumineux en influx nerveux. Il existe deux types de photorécepteurs : les cônes, impliqués dans la détection des stimuli lumineux en ambiances lumineuses, et les bâtonnets, en ambiances sombres.

cellules horizontales
Cellules nerveuses de la rétine en connexion avec l'extrémité axonale de plusieurs cellules photoréceptrices. Avec les cellules amacrines, elles sont appelées *cellules d'association*.

cellules bipolaires

Cellules nerveuses de la rétine possédant plusieurs connexions synaptiques entre des photorécepteurs et des cellules ganglionnaires.

nerf optique

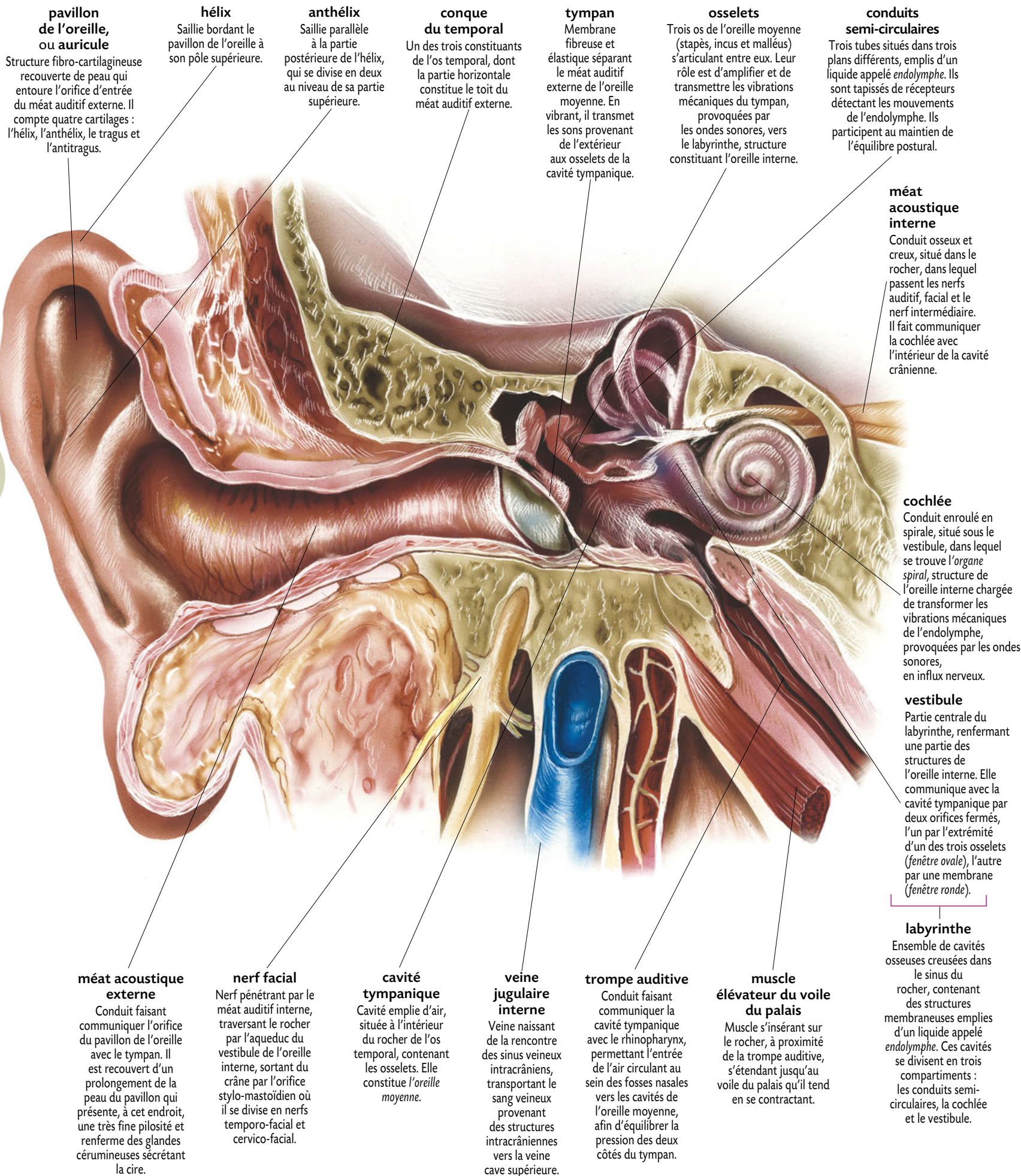
Nerf formé par le rassemblement des axones des cellules ganglionnaires de la rétine, se prolongeant jusqu'au chiasma optique. Après avoir mêlé ses fibres avec celles du nerf optique de l'œil controlatéral, il se dirige jusqu'au thalamus optique puis au cortex cérébral occipital, où seront traitées les informations lumineuses recueillies par la rétine.

cellules ganglionnaires

Cellules nerveuses de la rétine recevant l'impulsion transmise par les cellules bipolaires et qui, au moyen d'un long axone faisant partie du nerf optique, la transportent jusqu'à l'encéphale.



OUÏE



pavillon de l'oreille, ou auricule

Structure fibro-cartilagineuse recouverte de peau qui entoure l'orifice d'entrée du méat auditif externe. Il compte quatre cartilages : l'hélix, l'anthélix, le tragus et l'antitragus.

hélix

Saillie bordant le pavillon de l'oreille à son pôle supérieure.

anthélix

Saillie parallèle à la partie postérieure de l'hélix, qui se divise en deux au niveau de sa partie supérieure.

conque du temporal

Un des trois constituants de l'os temporal, dont la partie horizontale constitue le toit du méat auditif externe.

tympan

Membrane fibreuse et élastique séparant le méat auditif externe de l'oreille moyenne. En vibrant, il transmet les sons provenant de l'extérieur aux osselets de la cavité tympanique.

osselets

Trois os de l'oreille moyenne (stapès, incus et malléus) s'articulant entre eux. Leur rôle est d'amplifier et de transmettre les vibrations mécaniques du tympan, provoquées par les ondes sonores, vers le labyrinthe, structure constituant l'oreille interne.

conduits semi-circulaires

Trois tubes situés dans trois plans différents, remplis d'un liquide appelé *endolymphe*. Ils sont tapissés de récepteurs détectant les mouvements de l'endolymphe. Ils participent au maintien de l'équilibre postural.

méat acoustique interne

Conduit osseux et creux, situé dans le rocher, dans lequel passent les nerfs auditif, facial et le nerf intermédiaire. Il fait communiquer la cochlée avec l'intérieur de la cavité crânienne.

cochlée

Conduit enroulé en spirale, situé sous le vestibule, dans lequel se trouve l'*organe spiral*, structure de l'oreille interne chargée de transformer les vibrations mécaniques de l'endolymphe, provoquées par les ondes sonores, en influx nerveux.

vestibule

Partie centrale du labyrinthe, renfermant une partie des structures de l'oreille interne. Elle communique avec la cavité tympanique par deux orifices fermés, l'un par l'extrémité d'un des trois osselets (*fenêtre ovale*), l'autre par une membrane (*fenêtre ronde*).

labyrinthe

Ensemble de cavités osseuses creusées dans le sinus du rocher, contenant des structures membraneuses remplies d'un liquide appelé *endolymphe*. Ces cavités se divisent en trois compartiments : les conduits semi-circulaires, la cochlée et le vestibule.

méat acoustique externe

Conduit faisant communiquer l'orifice du pavillon de l'oreille avec le tympan. Il est recouvert d'un prolongement de la peau du pavillon qui présente, à cet endroit, une très fine pilosité et renferme des glandes cérumineuses sécrétant la cire.

nerf facial

Nerf pénétrant par le méat auditif interne, traversant le rocher par l'aqueduc du vestibule de l'oreille interne, sortant du crâne par l'orifice stylo-mastoidien où il se divise en nerfs temporo-facial et cervico-facial.

cavité tympanique

Cavité remplie d'air, située à l'intérieur du rocher de l'os temporal, contenant les osselets. Elle constitue l'*oreille moyenne*.

veine jugulaire interne

Veine naissant de la rencontre des sinus veineux intracrâniens, transportant le sang veineux provenant des structures intracrâniennes vers la veine cave supérieure.

trompe auditive

Conduit faisant communiquer la cavité tympanique avec le rhinopharynx, permettant l'entrée de l'air circulant au sein des fosses nasales vers les cavités de l'oreille moyenne, afin d'équilibrer la pression des deux côtés du tympan.

muscle élévateur du voile du palais

Muscle s'insérant sur le rocher, à proximité de la trompe auditive, s'étendant jusqu'au voile du palais qu'il tend en se contractant.



ODORAT

vestibule nasal

Zone évasée constituant la première partie des deux fosses nasales, tapissée d'une muqueuse riche en glandes muqueuses et en structures pileuses qui filtrent l'air inspiré.

cornet

Saillie osseuse tapissée de muqueuse nasale et située sur les parois latérales des fosses nasales. Le cornet a pour fonction de créer des turbulences au sein de l'air inspiré, afin de le réchauffer et l'humidifier avant qu'il n'atteigne le pharynx.

bulbe olfactif

nerf olfactif

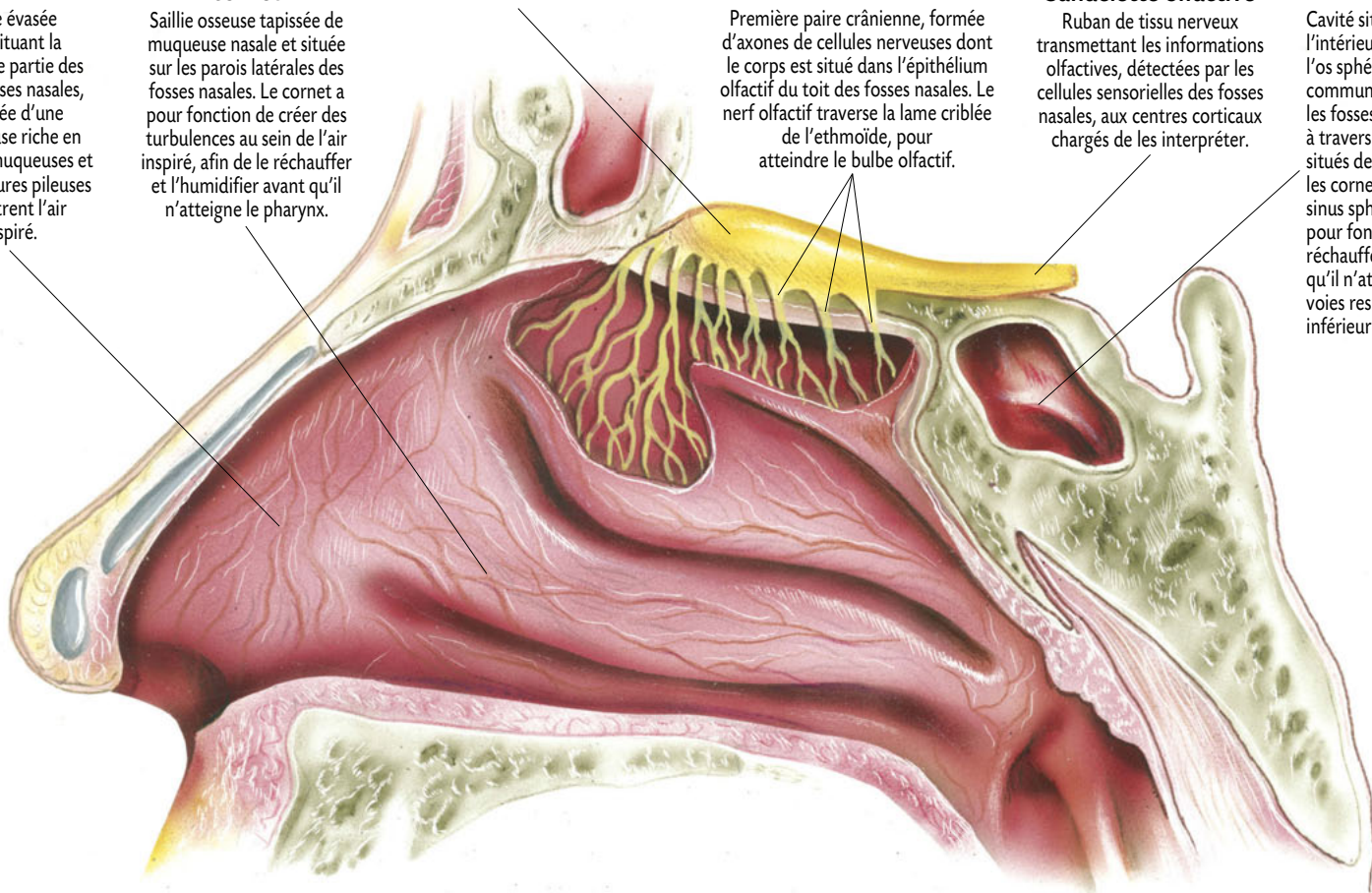
Première paire crânienne, formée d'axones de cellules nerveuses dont le corps est situé dans l'épithélium olfactif du toit des fosses nasales. Le nerf olfactif traverse la lame criblée de l'ethmoïde, pour atteindre le bulbe olfactif.

bandelette olfactive

Ruban de tissu nerveux transmettant les informations olfactives, détectées par les cellules sensorielles des fosses nasales, aux centres corticaux chargés de les interpréter.

sinus sphénoïdal

Cavité située à l'intérieur de l'os sphénoïde, communiquant avec les fosses nasales à travers des orifices situés derrière les cornets. Le sinus sphénoïdal a pour fonction de réchauffer l'air avant qu'il n'atteigne les voies respiratoires inférieures.



glomérule olfactif

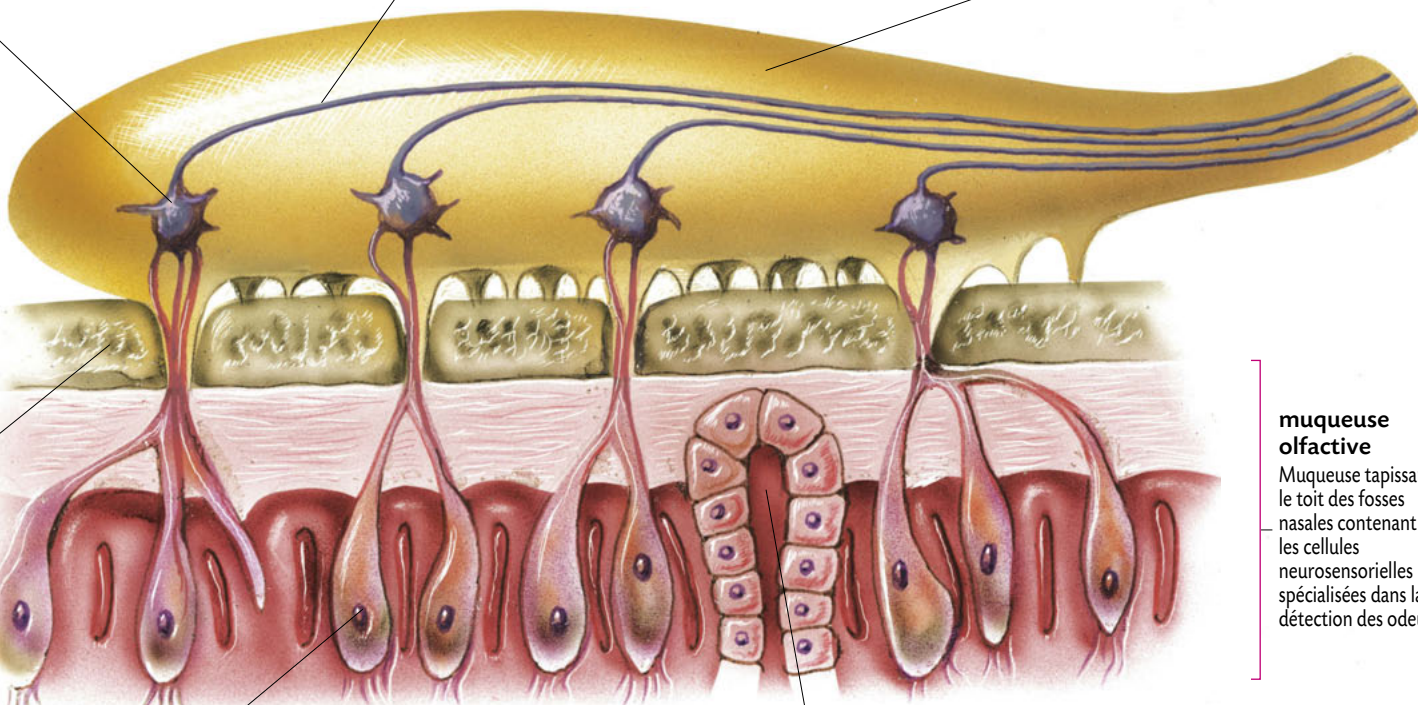
Structure reliant les nerfs olfactifs aux cellules mitrales, neurone bipolaire dont les axones constituent les bandelettes olfactives.

fibres nerveuses de la bandelette olfactive

Une partie des cellules nerveuses du bulbe olfactif, appelées *cellules mitrales*, est reliée aux nerfs olfactifs ; l'autre partie émet des prolongements axoniques transmettant les informations olfactives jusqu'au cortex cérébral au moyen des bandelettes olfactives.

bulbe olfactif

Renflement situé à l'une des extrémités de la bandelette olfactive, au-dessus de la lame criblée de l'ethmoïde. C'est une zone relais entre les axones des nerfs olfactifs et les voies nerveuses transmettant les informations olfactives aux centres spécialisés de l'encéphale, dans la région de l'hippocampe.



lame criblée

Partie de l'os ethmoïde située entre la cavité crânienne et les fosses nasales. Elle présente une série de petits orifices par lesquels passent les branches efférentes du nerf olfactif.

cellule olfactive

Cellule nerveuse spécialisée dans la détection des odeurs. Ce sont des cellules bipolaires, qui, par une extrémité, émettent des petits cils en contact avec la cavité nasale et qui, par l'autre extrémité, se prolongent par des axones se regroupant pour former le nerf olfactif.

glandes de Bowman

Nombreuses glandes situées sous l'épithélium olfactif, produisant une sécrétion aqueuse dans laquelle les substances odorantes se dissolvent.

muqueuse olfactive

Muqueuse tapissant le toit des fosses nasales contenant les cellules neurosensorielles spécialisées dans la détection des odeurs.



GOÛT - LANGUE

PAPILLES DE LA LANGUE

Série de petits mamelons de la face dorsale de la muqueuse linguale, à l'intérieur desquels se trouvent les bourgeons gustatifs. Les papilles peuvent être de formes différentes, selon leur fonction.

- zone de perception de la saveur amère
- zone de perception de la saveur acide
- zone de perception de la saveur salée
- zone de perception de la saveur sucrée

sillon terminal

Sillon en forme de V barrant transversalement la langue. Il délimite en avant la face supérieure, ou dorsale, de la langue de la face verticale qui descend dans le pharynx.

papilles fongiformes

Situées sur les bords latéraux de la langue. Plus volumineuses que les papilles filiformes, elles contiennent les bourgeons gustatifs à leur sommet.

papilles filiformes

Très nombreuses, elles sont distribuées sur les deux tiers antérieurs de la langue. De toutes les papilles de la langue, ce sont les plus petites, simples saillies de l'épithélium de la muqueuse buccale.

papilles caliciformes

Peu nombreuses, dix au maximum, elles se situent à l'avant du sillon terminal de la langue et suivent une distribution en V. Elles sont très volumineuses et leur mamelon central est entouré d'une dépression, ou fosse. Les parois du mamelon contiennent une grande quantité de bourgeons gustatifs.

fibres nerveuses

Fibres partant de chaque bourgeon gustatif, transmettant les stimuli gustatifs sous forme d'influx nerveux jusqu'à une zone du cortex cérébral appelée *complexe operculo-insulaire*.

microvillosités

Minuscules villosités revêtant la face supérieure des cellules gustatives, sortant par le pore gustatif. Elles constituent la surface réceptrice nécessaire à la détection des substances génératrices de sensations gustatives.

pore gustatif

Orifice externe du bourgeon gustatif, s'ouvrant à la surface de l'épithélium tapissant la muqueuse buccale.

cellules gustatives

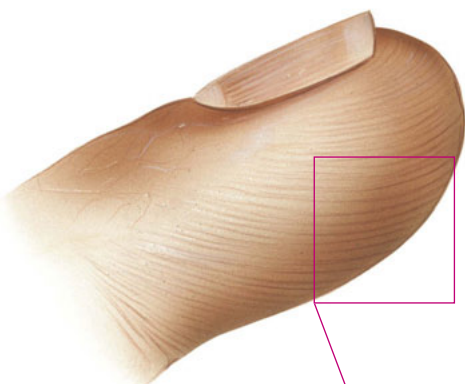
Chaque bourgeon gustatif renferme vingt à trente cellules sensorielles allongées, s'étendant du pôle basal au pore gustatif. Elles sont stimulées par des substances dissoutes dans la salive. En contact étroit avec des filets nerveux, elles transforment ces stimuli en influx nerveux.

BOURGEON GUSTATIF

Structure neurosensorielle ovoïde, située dans les papilles gustatives de la langue, du voile du palais et du pharynx. Les bourgeons renferment les cellules gustatives qui détectent les substances génératrices de sensations gustatives, dissoutes dans la salive.



TOUCHER - CORPUSCULES TACTILES



terminaisons nerveuses libres

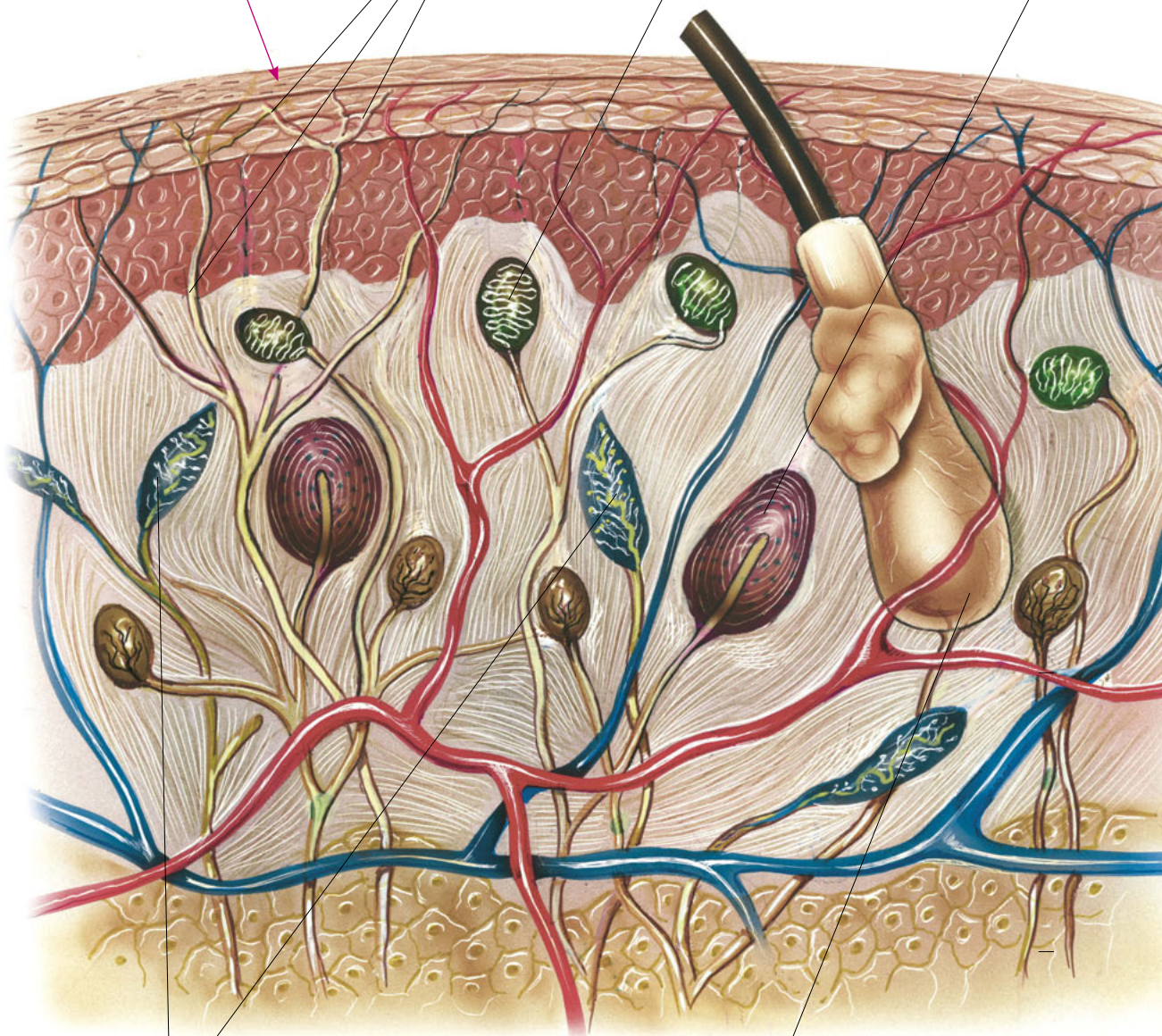
Minuscules terminaisons nerveuses atteignant les couches superficielles du derme. Bien qu'elles ne soient pas regroupées en corpuscules spécifiques, elles peuvent détecter les stimuli tactiles doux, thermique et douloureux.

corpuscule tactile encapsulé, ou de Meissner

Terminaison encapsulée d'une fibre nerveuse sensitive, détectant les stimuli tactiles doux, comme le frôlement. Ces corpuscules sont distribués sur toute la surface corporelle et sont particulièrement nombreux à l'extrémité des doigts.

corpuscule lamelleux, ou de Vater-Pacini

Terminaison nerveuse encapsulée, située dans les zones profondes du derme. Ces corpuscules sont spécialisés dans la détection des stimuli tactiles forts et vibratoires, et participent à la perception des mouvements dans l'espace.



récepteurs thermiques

Terminaisons nerveuses sensibles présentes dans le derme, spécialisées dans la détection des stimuli thermiques (notion de froid et de chaud).

terminaisons nerveuses pilaires

Terminaisons nerveuses situées à la racine du poil, détectant le moindre frôlement sur la tige pilaire.

épiderme

Couche la plus superficielle de la peau. Elle est formée de cellules, ou kératinocytes, qui se renouvellent en permanence. Les cellules mortes se détachent pour former la couche cornée riche en kératine.

derme

Couche intermédiaire de la peau. C'est dans le derme que se situe la majorité des terminaisons nerveuses responsables de la détection des stimuli tactiles.

hypoderme

Couche la plus profonde de la peau, située sous le derme. Elle est formée de tissu conjonctif lâche et de tissu adipeux qui agit comme un capitonnage pour les organes sous-jacents (muscles, os, viscères, etc.).

- abdomen 9
 acétabulum 66
 acide désoxyribonucléique (ADN) 15
 acromion 63
 adéno-hypophyse 127
 ADH (ou vasopressine, ou hormone antidiurétique) 127
 ADN (acide désoxyribonucléique) 15
 aile du sphénoïde 57
 ailes du nez 12
 aine 10
 aisselle 10
 alvéole (poumon) 112
 alvéole dentaire 94, 95
 ampoule rectale 98, 99
 anaphase 16
 angle de la mandibule 13, 56
 angle hépatique du colon 98
 angle splénique du colon 98
 anse de Henlé 116
 anse de l'intestin grêle 123
 anthélix 13, 154
 antitragus 13
 antre pylorique 97
 anus 36, 37, 92, 98, 99, 119, 120
 aorte 74, 75, 76, 113
 aorte abdominale 70, 76, 77, 102, 114
 aorte thoracique 34, 70, 76, 96
 aponévrose de revêtement 24
 appareil (ou complexe) de Golgi 14
 appareil juxta-glomérulaire 116
 appendice vermiforme 92, 98
 aqueduc du mésencéphale 135, 141
 arachnoïde 143
 arc de l'aorte 70, 76, 96, 109
 arcade palmaire 70
 arcade palmaire profonde 81
 arcade palmaire superficielle 81
 arcade plantaire 70, 83
 arcade sourcilère 12, 56
 arcade veineuse dorsale de la main 86
 arcade veineuse dorsale du pied 71, 84
 arcade veineuse palmaire profonde 71
 arcade veineuse plantaire 71
 arcade zygomatique 57
 aréole mammaire 9, 122
 artère 73
 artère auriculaire postérieure 78
 artère axillaire 70, 80
 artère basilaire 79
 artère brachiale 70, 80, 81
 artère brachiale profonde 80
 artère bronchiolaire 112
 artère carotide commune 78
 artère carotide commune droite 70, 76
 artère carotide commune gauche 70, 74, 76
 artère carotide externe 29, 78
 artère carotide externe gauche 70
 artère carotide interne 78, 79
 artère carotide interne gauche 70
 artère centrale de la rétine 152
 artère cérébelleuse antérieure 79
 artère cérébelleuse moyenne 79
 artère cérébelleuse supérieure 79
 artère cérébrale antérieure 79
 artère cérébrale moyenne 79
 artère cérébrale postérieure 79
 artère circonflexe de l'humérus 80
 artère circonflexe latérale 82
 artère circonflexe médiale de la cuisse 82
 artère circonflexe postérieure de l'humérus 80
 artère cœliaque 70, 76, 102, 105
 artère colique droite 77
 artère colique gauche 77
 artère colique moyenne 77
 artère collatérale ulnaire inférieure 80
 artère collatérale ulnaire supérieure 80
 artère communicante postérieure 79
 artère coronaire 70, 75
 artère coronaire droite 74
 artère coronaire gauche 74
 artère de la rétine 150
 artère descendante du genou 82, 83
 artère digitale palmaire 81
 artère digitale palmaire commune 81
 artère dorsale du pied 70, 83
 artère faciale 78
 artère fémorale commune 70, 82
 artère fémorale interne 70
 artère fémorale profonde 70, 82
 artère fémorale superficielle 82
 artère fessière 70
 artère fibulaire 70, 83
 artère gastrique gauche 70, 76
 artère génitale 76
 artère hépatique 70, 76, 102
 artère iléo-colique 77
 artère iliaque commune 70, 76, 77
 artère iliaque externe 70, 77, 82
 artère intercostale 70, 76
 artère inter-osseuse 81
 artère jéuno-iléale 77
 artère linguale 78
 artère lombaire 76
 artère malléolaire antéro-interne 83
 artère malléolaire antéro-latérale 83
 artère maxillaire 78
 artère méningée 143
 artère mésentérique inférieure 70, 76, 77
 artère mésentérique supérieure 70, 76, 77, 105
 artère métacarpienne palmaire 70
 artère métatarsienne 83
 artère nourricière (os long) 55
 artère occipitale 78
 artère pancréatico-duodénale 77
 artère pancréatique inférieure 77
 artère plantaire latérale 83
 artère plantaire médiane 83
 artère poplitée 70, 82, 83
 artère principale du pouce 81
 artère pulmonaire 74, 110
 artère pulmonaire droite 74, 113
 artère pulmonaire gauche 74, 113
 artère radiale 70, 80, 81
 artère rectale 77
 artère récurrente radiale 80, 81
 artère récurrente tibiale antérieure 83
 artère récurrente ulnaire antérieure 80, 81
 artère rénale 70, 76, 114, 115
 artère sacrée médiale 70
 artère scapulaire 70
 artère sigmoïdienne 77
 artère spinale antérieure 79
 artère splénique 70, 76, 125
 artère sub-clavière 78
 artère sub-clavière droite 70, 76
 artère sub-clavière gauche 70, 74, 113
 artère temporale superficielle 78
 artère thoracique interne 70
 artère thyroïdienne inférieure 76
 artère thyroïdienne supérieure 78
 artère tibiale antérieure 70, 83
 artère tibiale postérieure 70, 83
 artère trabéculaire 125
 artère ulnaire 70, 80, 81
 artère vertébrale 70, 78, 79
 artère vertébrale gauche 76
 artériole 73
 artériole afférente 116
 artériole efférente 116
 articulation coxo-fémorale 67
 articulation sacro-iliaque 66
 atlas (ou première vertèbre cervicale) 54, 60, 61
 atome 8
 atrium droit 74, 75
 atrium gauche 74, 75, 113
 auricule (ou pavillon de l'oreille) 10, 13, 154
 avant-bras 10
 axis (ou deuxième vertèbre cervicale) 54, 60, 61
 axone (ou fibre nerveuse) 130, 131
 azote 8
 bandelette du colon 99
 bandelette olfactive 132, 138, 140, 155
 base du pénis 120
 basophile 124
 bifurcation de la trachée 113
 bord libre 20
 bouche 10
 bourgeon gustatif 156
 bourrelet du corps calleux (ou splénium) 132, 137
 bout du doigt 20
 bouton terminal 131
 branche aortique du tronc sympathique 129
 branche cardiaque du nerf vague 129
 branche cardiaque du tronc sympathique 129
 branche de l'artère hépatique 103
 branche de la veine porte 103
 branche frontale 78
 branche intestinale du nerf vague 129
 branche oculaire du tronc sympathique 129
 branche pariétale 78
 branche pulmonaire du nerf vague 129
 branche pulmonaire du tronc sympathique 129
 branche salivaire du tronc sympathique 129
 branche splénique du tronc sympathique 129
 branche terminale profonde du nerf radiale 147
 branche terminale profonde du nerf ulnaire 147
 branche terminale superficielle du nerf radial 147
 branche terminale superficielle du nerf ulnaire 147
 branches vésicale et prostatique du nerf vague 129
 branches vésicale et prostatique du tronc sympathique 129
 bras 10
 bras court 15
 bras long 15
 bronche lobaire 109
 bronche lobaire inférieure droite 111, 113
 bronche lobaire inférieure gauche 111
 bronche lobaire moyenne 111
 bronche lobaire supérieure droite 111
 bronche lobaire supérieure gauche 111
 bronche lobulaire 109, 111, 112
 bronche principale 109, 110
 bronche principale droite 106, 108, 111
 bronche principale gauche 96, 106, 108, 111
 bronche segmentaire 109, 111, 112
 bronchiole 112
 bulbe de l'œil 10, 13
 bulbe duodénal 97
 bulbe olfactif 155
 bulbe pileux 19
 cæcum 92, 98, 99
 calcaneus 54, 69
 calice rénal 115
 canal cholédoque 104, 105
 canal cystique 102, 104, 105
 canal de Havers 55
 canal de Volkman 55
 canal de Wirsung (ou conduit pancréatique) 102
 canal hépatique commun 104, 105
 canal inguinal 32
 canal lymphatique thoracique 72
 canal optique 59
 canal pancréatique 104, 105
 canal pancréatique accessoire 105
 canal radulaire 94
 canalicule (os long) 55
 canalicule biliaire 103
 canalicule lacrymal 150
 canine 94
 canine inférieure 95
 canine supérieure 95
 capillaire artériel 73
 capillaire intra-osseux 55
 capillaire lymphatique 72
 capillaire sanguin 18, 21, 24, 130, 131
 capillaire sanguin artériel 19
 capillaire sanguin veineux 19
 capillaire veineux 73
 capitatum 65
 capitulum 63
 capsule de Bowman 116
 capsule fibreuse du foie 102
 capsule rénale 115
 capsule splénique 125
 capsule surrénale 114, 115
 capuchon du clitoris 120
 carbone 8
 cardia 92, 96, 97
 carène 106, 108, 111
 caroncule lacrymale 150
 carpe 53, 54, 65
 cartilage aryténoïde 108
 cartilage bronchique 112
 cartilage costal 62
 cartilage cricoïde 96, 108
 cartilage thyroïde 29, 96, 108
 cartilage trachéal 108
 caryotype 15
 cavité buccale 92
 cavité glénoïdale de la scapula 63
 cavité médullaire 55
 cavité orbitaire 56
 cavité pleurale 113
 cavité tympanique 154
 ceinture 10, 11
 cellule 8
 cellule amacrine 153
 cellule bipolaire 153
 cellule de Kupffer 103
 cellule de Langerhans 18
 cellule de Schwann 130
 cellule ganglionnaire 153
 cellule gliale 130
 cellule gustative 156
 cellule horizontale 153
 cellule neurosécrétrice 127
 cellule olfactive 155
 ciment 94
 centre tendineux du périnée 36, 37
 centriole 14
 centromère 15
 cercle artériel du cerveau 79
 cervelet 128, 136, 138, 139, 140, 141, 142
 chambre antérieure (œil) 152
 chambre postérieure (œil) 152
 cheville 10, 11
 chiasma optique 132, 135, 140, 141
 choanes 107
 choroïde 152
 chromatide 15, 16
 chromosome 14, 15, 16
 cil 12, 150
 citerne de chyle 72
 clavicule 29, 38, 52, 54, 62, 63
 clitoris 37, 119, 120
 coccyx 36, 37, 53, 54, 60, 66
 cochlée 154
 col anatomique de l'humérus 63
 col anatomique du fémur 67
 col de l'utérus 121, 123
 col de la vessie 114, 117
 col du gland 120
 col du radius 64
 collet 94
 colliculus (pl. colliculi) 141
 colon ascendant 92, 98, 101
 colon descendant 92, 98, 101
 colon sigmoïde 98, 118, 119
 colon transverse 92, 98, 101
 colonne cervicale 54, 60
 colonne lombaire 60
 colonne thoracique 60, 62
 commissure des lèvres 12, 13
 commissure grise 135, 141
 commissure labiale antérieure 120
 commissure labiale postérieure 120

commissure orbitaire externe 12
commissure orbitaire interne 12
communication entre les systèmes
des veines jugulaires externe
et interne 89
communication entre les veines
basilique et céphalique 87
communication entre les veines
saphènes externe et interne 84, 85
communication veineuse entre les
systèmes veineux superficiel et
profond 86
complexe (ou appareil) de Golgi 14
composé 8
conduit cholédoque 102
conduit déférent 117
conduit hépatique commun 102
conduit interhépatique 102
conduit lacrymo-nasal 150
conduit lactifère 122
conduit pancréatique
(ou canal de Wirsung) 102
conduit semi-circulaire 154
condyle latéral (fémur) 67
condyle médial (fémur) 67
condyle médial du tibia 68
condyle occipital 59
cône médullaire 142
conjonctive palpébrale 150
conque du temporal 154
corde vocale 108
cordon ombilical 123
cordon spermatique 32
cornée 152
cornes frontales des ventricules
latéraux 137
cornes occipitales des ventricules
latéraux 137
cornet 107, 155
corps calleux 135, 136, 141
corps caverneux du pénis 118
corps cellulaire 130
corps ciliaire 152
corps de l'ongle
(ou table unguéale) 20
corps de l'utérus 121
corps de la trompe 121
corps du pancréas 105
corps du pénis 120
corps du sternum 62
corps gastrique 97
corps mamillaires 132, 135, 136,
140, 141
corps pinéal 126, 141
corps spongieux 118
corps vertébral 61
corps vitré 152
corpuscule bulboïde
(ou de Krause) 18
corpuscule de Krause
(ou bulboïde) 18
corpuscule de Malpighi 115, 116
corpuscule de Meissner
(ou tactile encapsulé) 18, 157
corpuscule de Rufini
(ou encapsulé) 18
corpuscule de Vater-Pacini
(ou lamelleux) 18, 157
corpuscule encapsulé
(ou de Rufini) 18
corpuscule lamelleux
(ou de Vater-Pacini) 18, 157
corpuscule tactile capsulé
(ou de Meissner) 18, 157
cortex 19
cortex cérébelleux 139
cortex cérébral 143
cortex rénal 115
corticotrophine 127
côtes 34, 52, 62, 122
côtes flottantes 62
cou 10
couche adventitielle (ou séreuse)
du gros intestin 100
couche adventitielle (ou séreuse)
de l'estomac 97, 100, 104

couche adventitielle (ou séreuse)
de l'intestin grêle 100
couche basale 18
couche claire 18
couche cornée 18
couche épineuse 18
couche épithéliale externe 19
couche externe de la glande sudoripare
(ou couche myoépithéliale) 21
couche granuleuse 18
couche interne de la glande sudoripare
(épithélium cubique stratifié) 21
couche muqueuse de l'estomac 100, 104
couche muqueuse de l'intestin grêle 100
couche muqueuse de la vésicule
biliaire 104
couche musculaire de l'intestin grêle 100
couche musculaire de la vésicule
biliaire 104
couche musculaire du gros intestin 100
couche myoépithéliale (ou couche externe
de la glande sudoripare) 21
couche séreuse (ou adventitielle)
du gros intestin 100
couche séreuse (ou adventitielle)
de l'estomac 97, 100, 104
couche séreuse (ou adventitielle)
de l'intestin grêle 100
couche sous-endothéliale 73
couche sous-muqueuse 100
couches de l'os 55
couches du poil 19
coude 11
couronne 94
craie 52, 143
craie frontale 58, 59
craie iliaque 46, 49, 66, 68
cristallin 152
cuboïde 54, 69
cuir chevelu 11, 12, 13, 143
cuisse 10
cul-de-sac de Douglas
(ou recto-utérin) 119
cul-de-sac de Douglas
(ou recto-vésical) 118
cul-de-sac recto-utérin
(ou de Douglas) 119
cul-de-sac recto-vésical
(ou de Douglas) 118
cul-de-sac vaginal 121
cunéiforme 54
cuticule 19, 20
cynéocore 16
cytotoxicité 16
cytoplasme 14, 16

dendrite 130
dentine 94
dentition déciduale 95
dentition permanente 95
dents 56, 59, 92, 93
derme 18, 21, 157
deuxième molaire inférieure 95
deuxième molaire supérieure 95
deuxième prémolaire inférieure 95
deuxième prémolaire supérieure 95
deuxième vertèbre cervicale
(ou axis) 54
diaphragme 96, 109, 113
diaphyse 55
disque intervertébral 34, 60, 62
doigt 10
dos 11
ductule biliaire 103
duodénum 92, 98, 102, 104
dure-mère 143
dure-mère spinale 142

éléments 8
éléments cellulaires du sang 124
émail 94
éminence hypothénar 42
éminence intercondylaire 68
éminence thénar 42
encéphale 128, 133
endocarde 75

endomètre 121
endomysium 24
endonèvre 131
endoste 55
enveloppe adipeuse du sein 122
enveloppe nucléaire 16
éosinophile 124
épaule 10
épicondyle 38, 41
épicondyle médial 40, 63
épiderme 18, 21, 157
épiglotte 93, 106, 108
épimysium 24
épine de la scapula 39, 63
épine iliaque antéro-inférieure 66
épine iliaque antéro-supérieure 44, 66
épine ischiatique 66
épine nasale antérieure 57
épinèvre 131
épiphyse 55
épithélium cubique stratifié (couche
interne de la glande sudoripare) 21
épithélium de revêtement 17
épithélium glandulaire 17
épithélium pigmentaire 153
épithélium pseudo-stratifié 17
épithélium simple 17
épithélium stratifié 17
érythrocyte 124
espace intersourcilier 12
espace porte 103
espace sub-arachnoïdien 143
espace sub-dural 143
estomac 92, 96, 97, 100, 101, 102,
113, 123
exocol 121

face glutéale 66
faisceau nerveux 131
fascia anté-brachial 40, 41
fascia cervical superficiel 28, 29
fascia glutéal 45
fascia infra-épineux 31, 39
fascia lata 33
fascia plantaire 51
fascia profond du pénis 36
fascia spinal 33
fascia temporal 27
fascia thoraco-lombaire 33, 45
faux du cerveau 143
fémur 52, 54, 67
fesses (muscles glutéaux) 11
fibre musculaire 24
fibre musculaire lisse 25
fibre nerveuse (langue) 156
fibre nerveuse (ou axone) 131
fibre nerveuse de la bandelette
olfactive 155
fibula 52, 54, 68
filum terminal 142
fissure cérébrale longitudinale 132, 133,
136, 137
fissure du cervelet 139
fissure longitudinale 143
fissure médiane ventrale 140
fissure orbitaire supérieure 56
flagelle 14
fœtus 123
foie 92, 101, 102, 113, 123
follicule pilo-sébacé 18, 19
follicules lymphoïdes agrégés 72
folliculostimuline (ou FSH) 127
fond d'œil 150
foramen (pl. foramina)
intravertébral 60, 142
foramen (pl. foramina) sacral pelvien 60
foramen magnum 59
foramen nourricier (os long) 55
foramen obturé 66
foramen vertébral 61
fornix 135
fosse cérébelleuse 59
fosse coronaïde 63
fosse frontale 58
fosse iliaque 66
fosse mandibulaire 57, 59

fosse nasale 106
fosse occipitale 58
fosse olécrânienne 63
fosse pariétale 58
fosse poplitée 11, 45, 47
fosse temporale 57
fragment de membrane cellulaire 16
frein du clitoris 120
frein du pénis 120
front 12, 13
FSH (ou folliculostimuline) 127
fundus 97
fuseau mitotique 16

gaine de myéline 130
gaine du muscle grand droit
de l'abdomen 30, 32
galéa aponévrotique 26, 27, 28
ganglion cervical 72
ganglion rachidien 131
gencive 94
genou 10
genou du corps calleux 137
GH (ou hormone de croissance,
ou somatotrophine) 127
gland 114, 117, 118, 120
glande apocrine 21
glande de Bowman 155
glande eccrine 21
glande lacrymale 150
glande mammaire 122
glande salivaire 92
glande sébacée 19
glande sudoripare 18
glande surrénale 126
glande vestibulaire majeure 120
glomérule olfactif 155
glomérule rénal 116
glotte 106, 108
graisse sous-cutanée 20
grand foramen ischiatique 66
grand omentum 101
grand trochanter 67
grande courbure de l'estomac 97
grande lèvre 117, 119, 120
grande veine cardiaque 74
grande veine lymphatique 72
grande veine saphène 71, 84, 85
gros intestin 92, 98, 100
gyrus (pl. gyri) cérébral 133

hamatum 65
hanche 10, 11
haustration colique 99
hélix 13, 154
hémisphère cérébelleux 139
hémisphère cérébral droit 133
hémisphère cérébral gauche 133
hépatocyte 103
hernie ombilicale 123
hiatus aortique 35
hiatus de la veine cave 35, 96
hiatus œsophagien 35, 96
hile du foie 102
hile du rein 114, 115
hile pulmonaire 106, 110
hile splénique 125
hippocampe 136
hormone antidiurétique
(ou vasopressine, ou ADH) 127
hormone de croissance
(ou somatotrophine, ou GH) 127
hormone lutéinisante (ou LH) 127
hormone stimulante des mélanocytes
(ou MSH) 127
humérus 53, 54, 63
hydrogène 8
hymen 120
hypoderme 18, 21, 157
hyponychium 20
hypopharynx 93, 106, 107
hypophyse 126, 127, 135, 141
hypothalamus 127

iléum 92, 98, 99
ilium 52, 66

- incisive 94
 incisive centrale inférieure 95
 incisive centrale supérieure 95
 incisive latérale inférieure 95
 incisive latérale supérieure 95
 incisure mandibulaire 57
 incisure trochléaire 64
 infundibulum (encéphale) 135
 infundibulum (ou pavillon de la trompe) 121
 intestin grêle 92, 98, 100, 101
 iris 12, 150, 152
 ischium 52, 66
 isthme de l'utérus 121
 isthme du gosier 92
- jéjunum 92, 98
 joue 12, 13
- kératinocyte 18
- labyrinthe 154
 lame criblée 59, 155
 lame vertébrale 61
 langue 92, 93
 larynx 93, 106, 108
 leucocyte 124
 lèvres 12, 13
 LH (ou hormone lutéinisante) 127
 ligament arqué latéral 35
 ligament arqué médian 35
 ligament coronaire 101, 102
 ligament deltoïde 49
 ligament falciforme 101
 ligament gastro-splénique 125
 ligament infundibulo-ovarien 121
 ligament inguinal 82, 85, 144, 149
 ligament large 119, 121
 ligament patellaire 44, 46
 ligament propre de l'ovaire 121
 ligament rond 121
 ligament suspenseur (sein) 122
 ligament suspenseur du cristallin 152
 ligne blanche de l'abdomen 22, 30, 32
 liquide amniotique 123
 lit de l'ongle 20
 lobe de l'oreille 13
 lobe frontal (encéphale) 132, 134, 135
 lobe hépatique droit 102
 lobe hépatique gauche 102
 lobe inférieur (poumons) 110
 lobe inférieur du poumon droit 106
 lobe inférieur du poumon gauche 106
 lobe moyen (poumons) 110
 lobe moyen du poumon droit 106
 lobe occipital (encéphale) 132, 134, 135
 lobe pariétal (encéphale) 134, 135
 lobe supérieur (poumons) 110
 lobe supérieur du poumon droit 106
 lobe supérieur du poumon gauche 106
 lobe temporal (encéphale) 132, 134, 135
 lobule glandulaire 122
 lobule hépatique 103
 lombes 11
 lunatum 65
 lunule 20
 lymphocyte 124
 lysosome 14
- macula 150
 main 10
 malléole latérale 47, 48, 50, 68
 malléole médiale 47, 50, 68
 malléole radiale 48
 mamelon 9, 10, 122
 mandibule 29, 52, 54, 56, 93, 94
 manubrium du sternum 29, 62
 masse commune des muscles érecteurs du rachis 33
 massif facial 52
 matrice de l'ongle 20
 matrice du bulbe pileux 19
 méat acoustique externe 57, 59, 154
 méat acoustique interne 59, 154
 méat urétral 37, 114, 117, 118, 119, 120
 méats urétéraux 117
- médiastin 113
 médulla 19
 médullaire rénale 115
 mélanocytes 18
 membrane basale glomérulaire 116
 membrane cellulaire 14
 membrane nucléaire 14, 16
 membrane plasmique 25
 membrane postsynaptique 131
 membrane présynaptique 131
 membres 9
 méninges 143
 menton 12, 13
 mésentère 101
 métacarpe 53, 54, 65
 métaphase 16
 métatarse 52, 54, 69
 microcil (microvillosité) 14
 microfilament 14
 microvillosité (langue) 156
 microvillosité (microcil) 14
 mitochondrie 14
 moelle allongée 128, 136, 138, 140, 141, 142
 moelle osseuse 55
 moelle spinale 128, 138, 142
 molaire 94
 mollet 11
 monocyte 124
 MSH (ou hormone stimulante des mélanocytes) 127
 muqueuse bronchique 112
 muqueuse buccale 93
 muqueuse du vagin 121
 muqueuse gastrique 97
 muqueuse olfactive 155
 muqueuse trachéale 108
 muscle abaisseur de l'angle de la bouche 22, 26
 muscle abaisseur de la lèvre inférieure 26, 27
 muscle abducteur de l'auriculaire 42
 muscle abducteur du petit orteil 51
 muscle abducteur du pouce 41
 muscle adducteur de l'hallux 51
 muscle adducteur du pouce 42
 muscle anconé 23, 41
 muscle arrecteur du poil 18, 19
 muscle auriculaire supérieur 27
 muscle biceps du bras 22, 38
 muscle biceps fémoral 23, 45, 47, 48
 muscle biceps fémoral (chef court) 45, 48
 muscle brachial 22, 23, 38
 muscle brachio-radial 22, 23, 38, 39, 40
 muscle buccinateur 26, 27
 muscle bulbo-spongieux 36
 muscle carré des lombes 35
 muscle carré fémoral 33
 muscle ciliaire de l'œil 25
 muscle coccygien 36, 37
 muscle compresseur de l'urètre 37
 muscle corrugateur du sourcil 26, 27
 muscle court abducteur du pouce 42
 muscle court extenseur des orteils 50
 muscle court extenseur radial du carpe 23, 41
 muscle court fibulaire 22, 48
 muscle court fléchisseur de l'auriculaire 42
 muscle court fléchisseur de l'hallux 51
 muscle court fléchisseur des orteils 51
 muscle court fléchisseur du pouce 42
 muscle deltoïde 22, 23, 31, 38, 39
 muscle dentelé antérieur 22, 30, 31, 32
 muscle dentelé postéro-inférieur 31
 muscle diaphragme 29, 35
 muscle droit de l'abdomen 22
 muscle droit de la cuisse 22, 44
 muscle droit inférieur de l'œil 151
 muscle droit latéral de l'œil 151
 muscle droit médian de l'œil 151
 muscle droit supérieur de l'œil 151
 muscle élévateur de l'anus 36, 37
 muscle élévateur de la paupière supérieure 151
 muscle élévateur de la scapula 31
 muscle élévateur du voile du palais 154
- muscle épineux 31
 muscle érecteur du rachis 31
 muscle extenseur commun des doigts 23, 42
 muscle extenseur du fascia lata 44
 muscle extenseur du petit doigt 41
 muscle extenseur propre de l'hallux 46
 muscle extenseur ulnaire du carpe 23, 41
 muscle fléchisseur du petit orteil 51
 muscle fléchisseur radial du carpe 22, 40
 muscle fléchisseur superficiel des doigts 22, 40
 muscle fléchisseur ulnaire du carpe 22, 23, 40, 41
 muscle gastrocnémien 47, 48
 muscle gastrocnémien (chef latéral) 23
 muscle gastrocnémien (chef médial) 22, 23, 46,
 muscle gracile 23, 37, 44, 45, 49
 muscle grand adducteur 23, 45
 muscle grand dorsal 23, 31, 39
 muscle grand droit de l'abdomen 30, 32
 muscle grand droit postérieur de la tête 28
 muscle grand fessier 23, 33, 36, 37, 45
 muscle grand pectoral 22, 30, 32, 38, 122
 muscle grand psoas 22, 35
 muscle grand rhomboïde 31
 muscle grand rond 23, 31, 39
 muscle grand zygomatique 22, 26, 27
 muscle ilio-costal 31
 muscle ilio-psoas 44
 muscle infra-épineux 23, 31
 muscle intercostal 30, 31, 32, 34
 muscle interosseux dorsal 43, 50
 muscle interosseux palmaire 42
 muscle ischio-caverneux 36, 37
 muscle jumeau inférieur 33
 muscle jumeau supérieur 33
 muscle long abducteur du carpe 23
 muscle long adducteur 22, 44
 muscle long du cou 28
 muscle long extenseur des orteils 46, 48
 muscle long extenseur radial du carpe 23, 38, 41
 muscle long fibulaire 22, 48
 muscle long fléchisseur de l'hallux 49
 muscle long fléchisseur des orteils 49
 muscle long palmaire 22, 40
 muscle masséter 22, 27
 muscle mentonnier 22, 26
 muscle moyen fessier 33
 muscle mylo-hyoïdien 29
 muscle nasal 26
 muscle oblique externe 23, 30
 muscle oblique externe de l'abdomen 22, 32, 33
 muscle oblique inférieur de l'œil 151
 muscle oblique interne de l'abdomen 32, 33
 muscle oblique supérieur de l'œil 151
 muscle oblique supérieur de la tête 28
 muscle obturateur interne 33
 muscle occipital 27, 28
 muscle occipito-frontal 22, 23, 26, 27
 muscle omo-hyoïdien 29
 muscle opposant de l'auriculaire 42
 muscle opposant du pouce 42
 muscle orbiculaire de l'œil 22, 26, 27
 muscle orbiculaire de la bouche 22, 26, 27
 muscle orbiculaire des paupières 151
 muscle pectiné 22, 44
 muscle petit droit postérieur de la tête 28
 muscle petit fessier 33
 muscle petit oblique de la tête 28
 muscle petit pectoral 30
 muscle petit rhomboïde 31
 muscle petit rond 23
 muscle petit zygomatique 22, 26, 27
 muscle piriforme 33
 muscle platysma 26, 29
 muscle procérus 26
 muscle pronateur 40
 muscle prostatique 25
 muscle pyramidal 32
 muscle quadriceps fémoral 44, 46, 48
- muscle releveur commun de la lèvre et de l'aile du nez 26, 27
 muscle releveur de l'aile du nez 22
 muscle releveur de l'angle de la bouche 22, 26
 muscle releveur de la lèvre supérieure 26
 muscle risorius 22, 26, 27
 muscle rond pronateur 22
 muscle sartorius 22, 44, 46
 muscle scalène 22, 29
 muscle semi-épineux de la tête 28
 muscle semi-épineux du cou 28
 muscle semi-membraneux 23, 45, 47, 49
 muscle semi-tendineux 23, 45, 47, 49
 muscle soléaire 22, 47, 48
 muscle sphincter externe de l'anus 36, 37
 muscle splénique 23, 28
 muscle sterno-cléido-mastoïdien 22, 23, 27, 28, 29
 muscle sterno-hyoïdien 22, 29
 muscle strié 24
 muscle stylo-hyoïdien 29
 muscle sub-clavier 30
 muscle supra-épineux 31
 muscle temporal 27
 muscle tenseur du fascia lata 22
 muscle thyro-hyoïdien 29
 muscle tibial antérieur 22, 46, 48, 49
 muscle transverse 37
 muscle transverse de l'abdomen 35
 muscle transverse du vagin 121
 muscle transverse superficiel du périnée 36
 muscle trapèze 22, 23, 27, 28, 31, 39
 muscle triceps brachial 23, 39
 muscle troisième fibulaire 48
 muscle vaste latéral 22, 44
 muscle vaste médial 22, 44
 muscle vésical 25
 muscles de l'éminence hypothénar 22
 muscles de l'éminence thénar 22
 muscles de la paroi utérine 25
 muscles des parois artérielles 25
 muscles des parois bronchiques 25
 muscles des parois intestinales 25
 muscles glutéaux (fesses) 11
 muscles lombricaux 51
 musculature bronchique 112
 musculature du vagin 121
 myocarde 75
 myofibrille 24
 myomètre (ou paroi musculaire de l'utérus) 121
- narine 12
 néphron 116
 nerf 131
 nerf abducens (VI) 138, 140
 nerf accessoire (XI) 138, 140
 nerf axillaire 145, 146
 nerf cervical 128
 nerf crânien 128
 nerf cutané dorsal latéral 148
 nerf cutané dorsal médial 148
 nerf cutané latéral de l'avant-bras 146, 147
 nerf cutané latéral de la cuisse 128, 144, 149
 nerf cutané médial 148
 nerf cutané médial de l'avant-bras 145, 146
 nerf cutané médial du bras 145, 146
 nerf cutané postérieur de l'avant-bras 146
 nerf des doigts 128
 nerf digital palmaire commun 147
 nerf digital palmaire propre 147
 nerf du muscle droit fémoral 149
 nerf du muscle quadriceps 149
 nerf du muscle vaste intermédiaire 149
 nerf du muscle vaste latéral du quadriceps 149
 nerf du muscle vaste médial 149
 nerf facial (VII) 129, 138, 140, 154
 nerf fémoral 128, 144, 149
 nerf fibulaire (ou péronier) commun 128, 148

nerf fibulaire (ou péronier)
profond 128, 148
nerf fibulaire (ou fibulaire)
superficiel 128, 148
nerf génito-fémoral 128, 144
nerf glosso-pharyngien (IX) 129, 138, 140
nerf hypoglosse (XII) 138, 140
nerf ilio-hypogastrique 128, 144
nerf ilio-inguinal 128, 144
nerf intercostal 128, 142
nerf intermédiaire 138
nerf interosseux antérieur 147
nerf ischiatique 128, 144, 148, 149
nerf médian 128, 145, 146, 147
nerf musculo-cutané 128, 145, 146
nerf obturateur 128, 144, 149
nerf obturateur accessoire 144
nerf oculomoteur (III) 129, 138, 140
nerf olfactif 155
nerf optique (II) 138, 151, 152, 153
nerf pectoral 145
nerf péronier (ou fibulaire)
commun 128, 148
nerf péronier (ou fibulaire)
profond 128, 148
nerf péronnier (ou fibulaire)
superficiel 128, 148
nerf phrénique 142
nerf plantaire latéral 128, 148
nerf plantaire médial 128, 148
nerf pudendal 144
nerf quadriceps 128
nerf radial 128, 145, 146, 147
nerf saphène 128, 148, 149
nerf somatique 24
nerf spinal 142
nerf subcostal 142, 144
nerf sub-scapulaire 145
nerf thoracique long 145
nerf tibial 128, 148
nerf trijumeau (V) 138, 140
nerf trochléaire (IV) 138, 140
nerf ulnaire 128, 145, 146, 147
nerf vague (X) 129, 138, 140
nerf vestibule-cochléaire (VIII) 138, 140
neuro-hypophyse 127
neurone 130
neurorécepteur 131
neurotransmetteur 131
neutrophile 124
nez 10, 13
nodule de Ranvier 130
nœud lymphatique 72
nœud lymphatique axillaire 72
nœud lymphatique inguinal 72
nœud poplité 84
nombril (ou ombilic) 10
noyau 14, 25
noyau caudé 136, 137
noyau cérébelleux 139
noyau lenticulaire 136, 137
nucléole 14, 16
nucléoplasme 14
nucléosome 15
nucléotide 15
nuque 11, 13
ocytocine 127
œsophage 34, 92, 93, 96, 97, 113
olécrâne 64
ombilic (nombril) 10
omentum 101
ongle 10
organes 8
organisation du système nerveux 128
organisme humain 8
orifice de l'uretère 114
orifice de la trompe auditive 107
orifice du vagin 37, 119, 120
orifice nasal 107
oropharynx 93, 106, 107
orteil 10
os coxal 52, 54, 66
os cunéiformes 69
os frontal 54, 56, 58, 59

os hyoïde 29, 93, 108
os maxillaire 54, 56, 59, 93, 94
os naviculaire 54, 69
os occipital 54, 57, 58, 59
os pariétal 54, 57, 58
os propres du nez 57
os sésamoïdes 65
os sphénoïde 56, 59
os temporal 54, 57, 59
os zygomatique 56
osselets 154
ostéon 55
ostium utérin 121
ovaire 117, 119, 121, 126
oxygène 8
paires crâniennes 136
palais mou 93, 107
palais osseux 93, 107
palais, ou toit de la cavité buccale 107
pancréas 92, 102, 105, 106
papille caliciforme 156
papille de la langue 156
papille du derme 18
papille duodénale mineure 105
papille filiforme 156
papille fongiforme 156
papille hépatopancréatique 104, 105
papille optique 150, 152
papille rénale 115, 116
parathyroïdes 126
parenchyme pulmonaire 109
paroi du ventricule gauche 113
paroi musculaire de l'utérus
(ou myomètre) 121
partie sécrétrice (glande sudoripare) 21
patella 44, 46, 49, 52, 54, 67
patte d'oie 49
paupière 150
paupière inférieure 12
paupière supérieure 12
pavillon de l'oreille
(ou auricule) 10, 13, 154
pavillon de la trompe
(ou infundibulum) 121
pédicule vertébral 61, 142
pédoncule cérébelleux 139
pédoncule cérébral 132, 135, 136, 140
pelvis 66
pénis 10, 36, 117, 118, 120
péricarde 34, 74, 75, 113
périnysium 24
périnée 11, 118, 119, 120
périnèvre 131
périoste 55
péritoine 101, 117, 118, 119
péroxyosome 14
petit omentum 101
petit trochanter 67
petite aile du sphénoïde 59
petite courbure de l'estomac 97
petite lèvre 37, 117, 119, 120
petite veine cardiaque 74
petite veine saphène 71, 84, 85
phagosome
(vésicule pinocytosique) 14
phalange 52, 53, 54, 65, 69
phalange distale 20
pharynx 92
phases de la mitose 16
photorécepteur 153
pied 10
pie-mère 143
piliers du cœur 75
piliers postérieurs
du diaphragme 35
pilosité pubienne 120
pisiforme 65
placenta 123
plasma 124
plèvre 34, 109, 113
plexus (pl. plexi) choroïde 137
plexus nerveux brachial 128, 142, 145
plexus nerveux cervical 142
plexus nerveux lombo-sacré 128, 142, 144
pli du coude 10

pli glutéal 11
plis palmés 121
plis sous-mammaires 122
poche amniotique 123
poignet 10
point d'insertion 24
point lacrymal 150
pôle du fuseau 16
pôle frontal (encéphale) 133
pôle occipital (encéphale) 133
pomme d'Adam
(ou proéminence laryngée) 13
pomme 12, 13
pont 136, 138, 140, 141
pore 18, 21
pore gustatif 156
portion ascendante du duodénum 105
portion descendante du duodénum 105
portion interstitielle de la trompe 121
poumon 106
poumon droit 110
poumon gauche 110
première molaire inférieure 95
première molaire supérieure 95
première prémolaire inférieure 95
première prémolaire supérieure 95
première vertèbre cervicale
(ou atlas) 54
prémolaire 94
prépuce 118, 120
processus articulaires 61
processus condyloïde 57
processus coracoïde 63
processus coronoïde 57, 64
processus épineux 61
processus mastoïde 57, 59
processus styloïde 57
processus styloïde de l'ulna 64
processus styloïde de la fibula 68
processus styloïde du radius 64
processus transverse 61
processus xiphôïde 62
proéminence laryngée
(ou pomme d'Adam) 13
pro-métaphase 16
prophase 16
prostate 114, 117, 118
protoplasme (cytoplasme) 14
pubis 10, 44, 52, 66, 119, 120
pulpe 94
pulpe splénique 125
pupille 12, 150, 152
pyélon rénal 114, 115
pylore 92, 97
pyramide de Malpighi 115
quatrième ventricule 139, 141
queue de cheval 142
queue du pancréas 105
rachis 53, 54, 123
racine (dent) 94
racine (poil) 19
racine de l'ongle 20
radius 53, 54, 64
rameau intra-ventriculaire 74
rameau marginal droit 74
rameau musculaire latéral 128, 149
rameau musculaire médial 149
rameau supérieur de l'artère radiale 81
rameau supérieur de l'artère ulnaire 81
raphé médian 120
rate 101, 102, 125
récepteur thermique 157
rectum 92, 98, 99, 118, 119, 123
région épiglottique 92
rein 114, 115
repli para-unguéal 20
replis de l'anus 99
replis gastriques 97
replis semi-lunaires 99
réticulum endoplasmique granuleux 14
réticulum endoplasmique lisse 14
rétinaculum des muscles fléchisseurs
des doigts 41, 42, 43

rétinaculum des muscles fléchisseurs
des orteils 49
rétinaculum inférieur des muscles
extenseurs 46, 49
rétinaculum inférieur des muscles
extenseurs du tarse 50
rétinaculum inférieur des muscles
fibulaires 48
rétinaculum supérieur des muscles
extenseurs 48
rétine 150, 152, 153
rétrécissement aortico-bronchique 96
rétrécissement cricoïdien
de l'œsophage 96
rétrécissement diaphragmatique 96
rhinopharynx 93, 106, 107
ribosome 14
sac lacrymal 150
sacrum 53, 54, 60, 66
sang 17
sarcolemme 24
sarcoplasme 25
scaphoïde 65
scapula 53, 54, 62, 63
scissure du poumon gauche 106
scissure horizontale 106, 113
scissure horizontale du poumon
droit 110
scissure oblique 106, 113
scissure oblique du poumon droit 110
scissure oblique du poumon
gauche 110, 113
sclère 12, 150, 152
scrotum 10, 117, 118, 120
segment broncho-pulmonaire 110
segment du poumon droit 110
segment du poumon gauche 110
sein 9, 122, 123
selle turcique 59
septum intraventriculaire 75
septum nasal 56, 107
septum pellucidum 135, 136, 137
séruse du vagin 121
sillon auriculo-ventriculaire
(ou coronaire) 74
sillon central 133, 134, 137
sillon coronaire (ou auriculo-
ventriculaire) 74
sillon de segmentation 16
sillon frontal inférieur 133
sillon frontal supérieur 133
sillon horizontal 139
sillon interfessier 11
sillon intrapariétal 133
sillon latéral 132, 134, 136
sillon médian dorsal 142
sillon médullo-portique 140
sillon naso-génien 12
sillon naso-labial 12
sillon olfactif 132
sillon palpébral 150
sillon pariéto-occipital 133, 134
sillon post-central 133, 134
sillon pré-central 133, 134
sillon pré-occipital 134
sillon sub-mentonnier 13
sillon temporal supérieur 133
sillon terminal (langue) 156
sillon transverse du foie 102
sillon vasculaire 58
sillon vertébral 11
sinus basilaire 59
sinus caverneux 88
sinus coronaire 88
sinus crânien 88
sinus droit 88
sinus lactifère 122
sinus longitudinal 58
sinus maxillaire 107
sinus occipital postérieur 88
sinus paranasal 107
sinus paranasal frontal 107
sinus pétreux inférieur 88
sinus pétreux postérieur 88
sinus pleural cardio-phrénique 109

- sinus pleural costo-phrénique 109, 113
sinus rénal 115
sinus sagittal supérieur 88
sinus sphénoïdal 155
sinus sphéno-pariétal 88
sinus transverse 88
somatotrophine (ou hormone de croissance, ou GH) 127
sourcil 12, 13
sphincter externe de l'anus 99
sphincter interne de l'anus 99
splénium du corps calleux (ou bourrelet) 132, 137
sternum 34, 52, 62
stries unguéales 20
substance blanche 136, 137, 143
substance grise 136, 137
substance médullaire 139
sueur 21
surface articulaire 55
surface articulaire des condyles 68
suture coronale 57, 58
suture fronto-sphénoïdale 57
suture lambdoïde 57, 58
suture sagittale 58
suture temporo-pariétale 57
symphyse pubienne 66, 118, 119, 123
synapse 131
système de la veine porte 71
système endocrinien 126
système lymphatique 72
système nerveux autonome 129
système parasympathique 129
système sympathique 129
système veineux du membre inférieur 71, 84, 85
système veineux du membre supérieur 86, 87
système veineux profond du membre inférieur 71
système veineux profond du membre supérieur 71
système veineux superficiel du membre inférieur 71
système veineux superficiel du membre supérieur 71
systèmes 8
- table unguéale (ou corps de l'ongle) 20
talon 11
talus 54, 69
tarse 52, 69
télophase 16
tempe 13
tendon 24
tendon calcanéen (ou d'Achille) 23, 47, 48
tendon d'Achille (ou calcanéen) 23, 47, 48
tendon du biceps brachial 40
tendon du muscle court extenseur du pouce 43
tendon du muscle extenseur de l'annulaire 43
tendon du muscle long extenseur de l'hallux 50
tendon du muscle long extenseur du pouce 43
tendon du muscle long fléchisseur de l'hallux 51
tendon du muscle tibial antérieur 50
tendon du quadriceps 22
tendon du triceps brachial 39, 41
tendon du troisième fibulaire 50
tendons du muscle extenseur commun des doigts 43
- tendons du muscle fléchisseur profond des doigts 42
tendons du muscle fléchisseur superficiel des doigts 42, 43
tendons du muscle long extenseur des orteils 50
terminaison nerveuse libre 157
terminaison nerveuse pilaire 157
terminaison nerveuse sympathique 21
testicule 118
tête 9
tête de l'humérus 63
tête de l'ulna 64
tête de la fibula 68
tête du fémur 67
tête du pancréas 105
tête du radius 64
thalamus 136
thalamus optique 137
thorax 9
thrombocyte 124
thymus 126
thyroïde 126
thyrotrophine (ou TSH) 127
tibia 52, 54, 68
tige (poil) 19
tige de l'hypophyse 127, 132, 140
tissu 8, 17
tissu adipeux 17
tissu cellulaire sous-cutané 143
tissu conjonctif (ou connectif) 17
tissu connectif (ou conjonctif) 17
tissu dense 17
tissu lâche 17
tissu lymphoïde 17
tissu musculaire 17
tissu nerveux 17
tissu osseux compact 55
tissu osseux spongieux 55
toit de la cavité buccale, ou palais 107
tonsille linguale 93, 107
tonsille palatine 93, 107
tonsille pharyngienne 107
trachée 96, 106, 108, 109, 111
tractus ilio-tibial 45, 48
tragus 13
trapèze 65
trapézoïde 65
trigone de la vessie 114, 117
triquétrum 65
trochlée du fémur 67
trochlée du talus 69
trochlée humérale 63
troisième molaire inférieure 95
troisième molaire supérieure 95
troisième ventricule 135, 136, 137, 141
trompe auditive 154
trompe utérine 119, 121
tronc brachio-céphalique 70, 71, 74
tronc brachio-céphalique droit 76, 78
tronc lombo-sacré 144
tronc principal inférieur 145
tronc principal moyen 145
tronc principal supérieur 145
tronc sympathique 128, 129, 144
tronc tibio-fibulaire 70, 71, 83
tronc veineux brachio-céphalique 89, 91
TSH (ou thyrotrophine) 127
tube collecteur 116
tube contourné distal 116
tube contourné proximal 116
tube excréteur 21
tubercule de Morgagni 122
tubercule majeur 63
tubercule mineur 63
tubérosité du radius 64
- tunique externe 73
tunique interne 73
tunique moyenne 73
tunique muqueuse 100
tympa 154
- ulna 53, 54, 64
uretère 114, 115, 117, 118, 119
urètre 118
urètre féminin 114, 117
urètre masculin 114
urètre membraneux 117
urètre pénien 117
urètre prostatique 117
utérus 119, 121, 123
- vagin 119, 121, 123
vaisseau iliaque 118, 119
vaisseau lymphatique 72
vaisseau sanguin 24
valve aortique 75
valve atrioventriculaire (ou mitrale) gauche 75
valve mitrale (ou atrioventriculaire) gauche 75
valve tricuspide droite 75
valvule 73
valvule anale 99
valvule de Bauhin (ou iléo-cæcale) 92, 99
valvule iléo-cæcale (dite de Bauhin) 92, 99
vasopressine (ou hormone antidiurétique, ou ADH) 127
veine 73
veine auriculo-occipitale 89
veine axillaire 71, 87
veine azygos 34, 91
veine basale 71
veine basilique 71, 86, 87
veine basilique intermédiaire 86, 87
veine brachiale 71
veine bronchiolaire 112
veine cave inférieure 34, 71, 75, 90, 91, 102, 113, 114
veine cave supérieure 71, 74, 75, 91
veine centrale de la rétine 152
veine centrale du foie 103
veine céphalique 71, 86, 87
veine céphalique de l'avant-bras 86, 87
veine céphalique intermédiaire 86, 87
veine circonflexe de la scapula inférieure 87
veine circonflexe de la scapula supérieure 87
veine circonflexe iliaque 85
veine colique droite 90
veine colique gauche 90
veine colique moyenne 90
veine de la rétine 150
veine digitale 71, 86
veine digitale dorsale du pied 84
veine du pénis 71
veine du pied 71
veine faciale 89
veine fémorale 71, 85
veine fibulaire 71
veine frontale 89
veine gastrique gauche 90
veine gastro-épiploïque 90
veine génitale 90
veine hémi-azygos 91
veine hépatique 71
veine iliaque commune 71, 90
veine iliaque externe 71, 85, 90
veine iliaque interne 71, 90
veine intercostale 91
- veine intermédiaire de l'avant-bras 71
veine intralobulaire 103
veine jugulaire antérieure 89
veine jugulaire externe 71, 89
veine jugulaire interne 29, 71, 88, 89, 91, 154
veine maxillaire interne 89
veine médiane basilique 71
veine médiane céphalique 71
veine médiane de l'avant-bras 86, 87
veine méningée 143
veine mésentérique inférieure 71, 90
veine mésentérique supérieure 71, 90, 105
veine métacarpienne 86
veine métatarsienne palmaire 71
veine ombilicale 90
veine pariétale 89
veine poplitée 71
veine porte 71, 90, 102
veine pudendale 85
veine pulmonaire 110
veine pulmonaire droite 113
veine pulmonaire gauche 75, 113
veine radiale profonde 71
veine rectale 99
veine rénale 71, 90, 114, 115
veine saphène accessoire 85
veine sinusoïde 103
veine sous-cutanée de la face antérieure de la cuisse 85
veine sous-cutanée de la face antérieure du genou 84
veine splénique 71, 90, 125
veine sub-clavière 71, 72, 89, 91
veine temporale superficielle 89
veine thoracique 87
veine thoracique interne 71, 91
veine thyroïdienne inférieure 91
veine tibiale antérieure 71
veine tibiale postérieure 71
veine trabéculaire 125
veine ulnaire superficielle 86, 87
veine vertébrale 89, 91
veinule 73
ventre musculaire 24
ventricule de Morgagni 108
ventricule droit 74, 75
ventricule gauche 74, 75
ventricule latéral 136
vermis 139
vermis inférieur 139
vermis supérieur 139
vertèbre cervicale 60, 61
vertèbre lombaire 60, 61
vertèbre thoracique 60, 61
vésicule biliaire 92, 101, 102, 104, 105
vésicule pinocytosique (phagosome) 14
vésicule sympathique 131
vessie 114, 117, 118, 119, 123
vestibule (oreille) 154
vestibule de la vulve 120
vestibule nasal 107, 155
vestibule oral 93
vitree 19
vulve 9, 119, 120
- zone anale 99
zone de perception de la saveur acide 156
zone de perception de la saveur amère 156
zone de perception de la saveur salée 156
zone de perception de la saveur sucrée 156