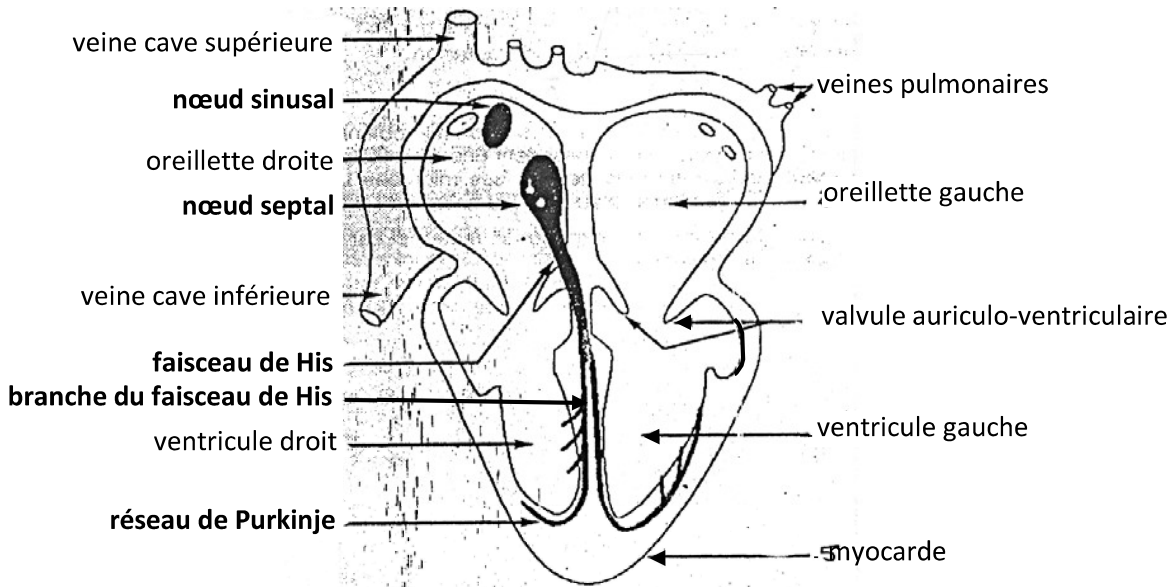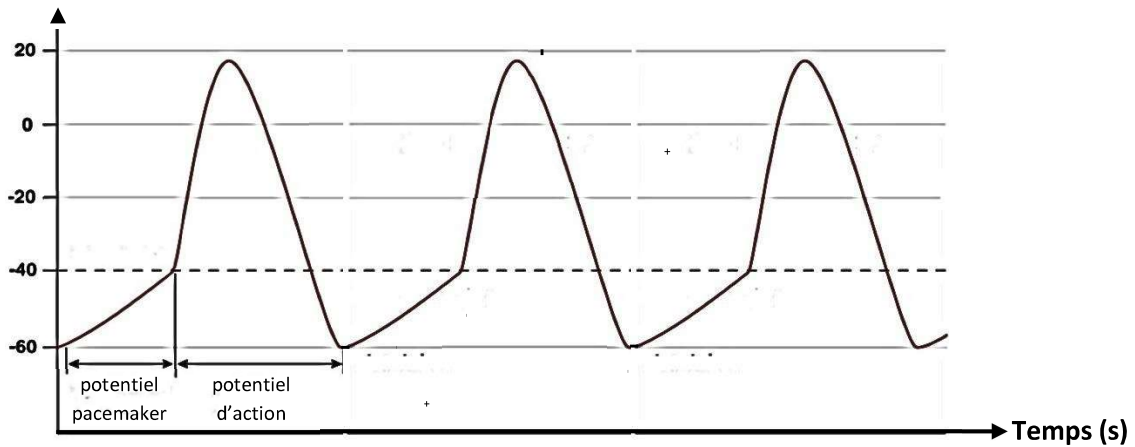
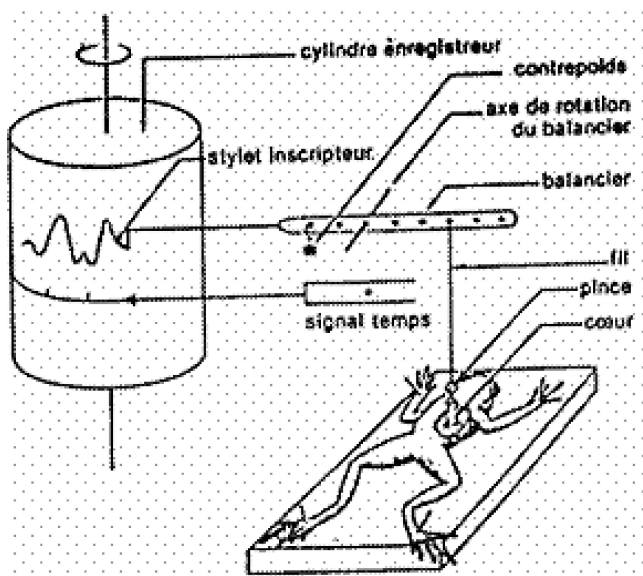


DOCUMENT 1 : COUPE LONGITUDINALE D'UN CŒUR DE MAMMIFÈRE AVEC LOCALISATION DU TISSU NODAL



DOCUMENT 2 : POTENTIEL D'ACTION DANS LES CELLULES AUTO-EXCITABLES DU TISSU NODAL



DOCUMENT 3 : CARDIOGRAPHE A BALANCIER

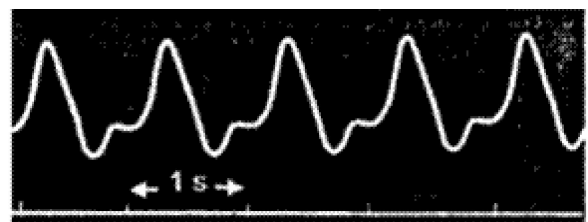


FIGURE A : CARDIOGRAMME

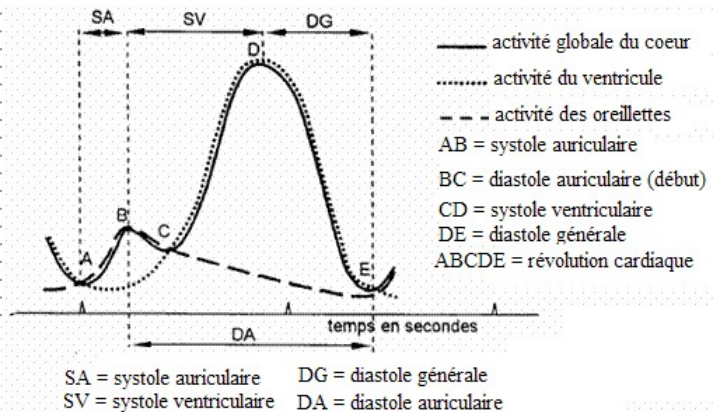
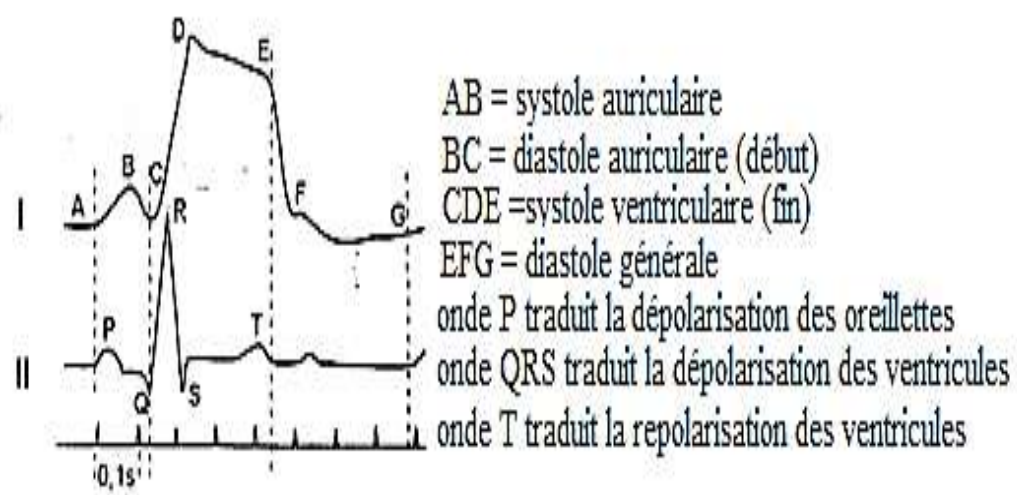
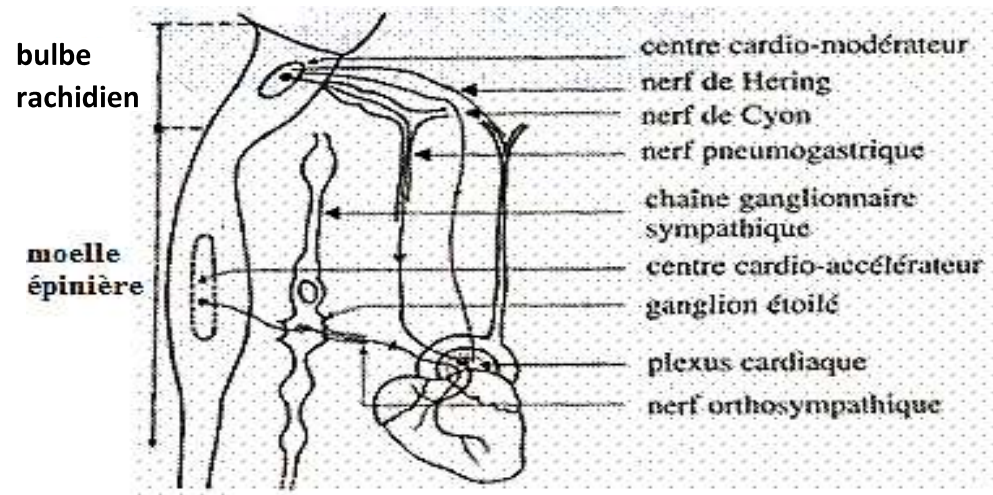


FIGURE B : REVOLUTION CARDIAQUE

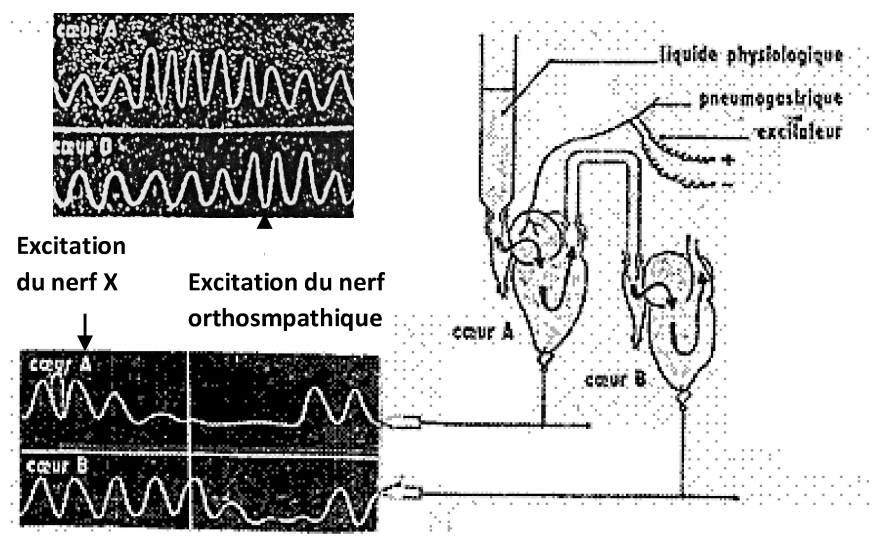
DOCUMENT 4 : CARDIOGRAMME DE GRENOUILLE



DOCUMENT 5 : CARDIORAMME EXTERNE (I) ET ELECTROCARDIOGRAMME (II) HUMAIN



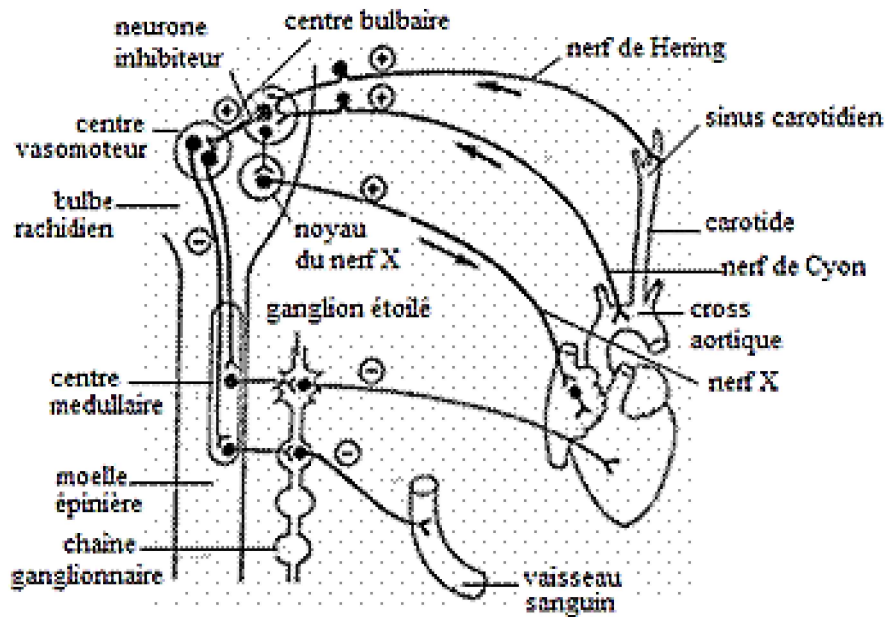
DOCUMENT 6 : INNERVATION CARDIAQUE



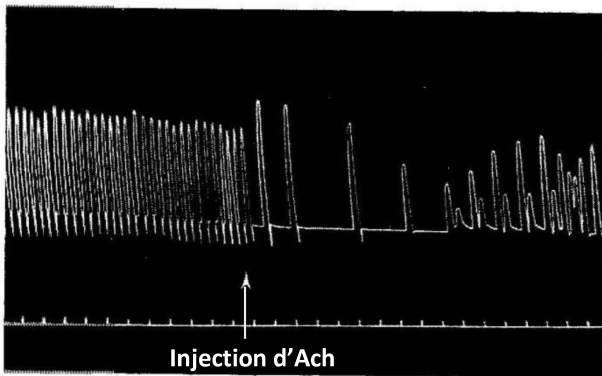
DOCUMENT 8 : EXPERIENCE D'OTTO LOEWI SUR LE CŒUR DE GRENOUILLE

	EXPERIENCES	RESULTATS
NERF X (OU NERF PARASYMPATHIQUE OU PNEUMOGASTRIQUE)	Excitation du nerf X	Baisse du rythme cardiaque.
	Section du nerf X	Augmentation du rythme cardiaque.
	Stimulation du bout central des fibres sectionnées	Aucun effet
	Stimulation du bout périphérique des fibres sectionnées	Baisse du rythme cardiaque et de la pression artérielle.
	Plusieurs stimulations rapprochées du nerf X	Ralentissement du rythme cardiaque (bradycardie) puis arrêt du cœur en diastole et reprise progressive des battements.
NERF ORTHOSYMPATHIQUE OU SYMPATHIQUE	Excitation du nerf orthosympathique	Augmentation du rythme cardiaque
	Section du nerf orthosympathique	Baisse du rythme cardiaque
	Stimulation du bout central du nerf orthosympathique	Aucun effet
	Stimulation du bout périphérique du nerf orthosympathique	Augmentation du rythme cardiaque
NERFS SINO-AORTIQUES (nerf de Hering et nerf de Cyon)	Section des nerfs sino-aortiques	Accélération du rythme cardiaque (tachycardie)
	Excitation du bout central des nerfs sino-aortiques	Baisse du rythme cardiaque (bradycardie)
	Excitation du bout périphérique des nerfs sino-aortiques	Aucune réponse
Section des nerfs X + excitation électrique centrale des nerfs sino-aortiques		Pas de bradycardie
DESTRUCTION DES CENTRES NERVEUX CARDIAQUES	Excitation des nerfs sino-aortiques	Aucun effet sur le cœur
	Excitation du nerf X	Aucun effet sur le cœur
CENTRE CARDIO-INHIBITEUR	Excitation du centre cardio-inhibiteur	Bradycardie
	Inhibition du centre cardio-inhibiteur	Tachycardie
CENTRE CARDIO-ACCELERATEUR	Excitation du centre cardio-accélérateur	Tachycardie
	Inhibition du centre cardio-accélérateur	Bradycardie

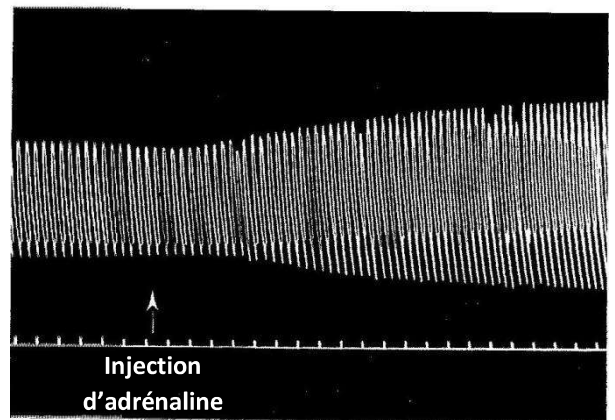
DOCUMENT 7 : EXPERIENCES DE MISE EN EVIDENCE DES EFFETS DES NERFS ET DES CENTRES NERVEUX SUR L'ACTIVITE CARDIAQUE



DOCUMENT 9 : REGULATION DE L'ACTIVITE CARDIAQUE



DOCUMENT 10 : EFFETS DE L'ACETYLCHOLINE SUR LE CŒUR DE RAT



DOCUMENT 11 : EFFETS DE L'ADRENALINE SUR LE CŒUR DE RAT